

Medicinska rehabilitacija nakon operacije prednje ukrižene sveze koljena

Slanac, Slaven

Undergraduate thesis / Završni rad

2017

Degree Grantor / Ustanova koja je dodijelila akademski / stručni stupanj: **University North / Sveučilište Sjever**

Permanent link / Trajna poveznica: <https://um.nsk.hr/um:nbn:hr:122:081493>

Rights / Prava: [In copyright](#) / [Zaštićeno autorskim pravom.](#)

Download date / Datum preuzimanja: **2024-11-25**



Repository / Repozitorij:

[University North Digital Repository](#)





**Sveučilište
Sjever**

Završni rad br. 939/SS/2017

**Medicinska rehabilitacija nakon operacije prednje ukrižene
sveze koljena**

Slaven Slanac, 0264/336

Varaždin, listopad 2017.



Sveučilište Sjever

Odjel za biomedicinske znanosti

Završni rad br. 939/SS/2017

Medicinska rehabilitacija nakon operacije prednje ukrižene sveze koljena

Student

Slaven Slanac, 0264/336

Mentor

Pavao Vlahek, dr. med.

Prijava završnog rada

Definiranje teme završnog rada i povjerenstva

ODIEL Odjel za biomedicinske znanosti

PRISTUPNIK Slaven Slanac

MATIČNI BROJ 0264/336

DATUM 16.08.2017.

KOLEGIJ Osnove fizikalne i rehabilitacijske medicine

NASLOV RADA Medicinska rehabilitacija nakon operacije prednje ukrižene sveze koljena

NASLOV RADA NA ENGL. JEZIKU Medical rehabilitation after the operation ACL

MENTOR Pavao Vlahek dr.med., fizijatar

ZVANJE predavač

ČLANOVI POVJERENSTVA

1. Marijana Neuberg, v.pred., predsjednik
2. Pavao Vlahek, dr.med., fizijatar, mentor
3. Irena Canjuga, mag.med.techn., pred., član
4. Ivana Živoder, dipl.med.techn.,pred., zamjenski član
5. _____

Zadatak završnog rada

BROJ 939/SS/2017

OPIS

Ozljeda prednje ukrižene sveze koljena ozljeda je koja zahvaća populaciju svih dobnih skupina. Riječ je o vrlo snažnom unutarnjem ligamentu koljena čije ozljede često vidimo kod sportaša (profesionalnih i rekreativnih), a nakon kojih je oporavak vrlo dug i kompliciran. Češće dolazi do ozljeda kod žena koje se bave istim sportom kao i muškarci. Rehabilitacija nakon ozljede može se provoditi konzervativno ili operativno. Najčešće je pri samoj ozljedi prisutna iznimno intenzivna bol praćena nastajanjem otoka i smanjenom pokretnošću koljena.

U svom završnom radu opisati će mehanizam nastanka ozljede prednje ukrižene sveze koljena, dijagnostičke pretrage, zadaće medicinske sestre u preoperativnoj i postoperativnoj zdravstvenoj njezi bolesnika te sam postupak medicinske rehabilitacije nakon provedenog operativnog postupka nakon rupture prednje ukrižene sveze koljena.

ZADATAK URUČEN

28. 09. 2012.



Zahvala

Pomogli su mnogi, hvala svima.

Zahvaljujem se svom mentoru dr. med. Pavao Vlahek za stručno vođenje, te korisne i praktične savjete i komentare koji su ne rijetko vrlo uspješno rješavali čak i najveće dileme tijekom izrade ovog rada.

Zahvalnost dugujem i svim svojim kolegama i kolegicama na poslu te kolegama studentima koji su cijelo vrijeme bili uz mene i koji su mi na bilo koji način pomogli da uspješno završim ovaj rad i moje školovanje.

I na kraju, ali ipak najvažnije, hvala mojoj supruzi, djeci i obitelji koji su podnosili sve oblike mog raspoloženja, kao i dugotrajna izbivanja tijekom cijelog školovanja, pa i izrade ovog rada.

Sažetak

Fizikalna medicina i rehabilitacija je grana medicine koja se bavi dijagnostikom, prevencijom i liječenjem različitih poremećaja organizma, a pri kojima se koriste fizikalne metode. Rehabilitacija je ponovno uspostavljanje izgubljenih funkcija i sposobnosti. Fizikalna medicina se bavi cijelim nizom bolesti neuroloških, mišićno-koštanih, kardiovaskularnih, plućnih, ali najčešće ipak mišićno-koštanim oboljenjima, odnosno, poremećajima funkcije lokomotornog sustava (sustava za kretanje). Fizikalna medicina i rehabilitacija vrlo često je nužan nastavak liječenja nakon ortopedskih, neuroloških i drugih kirurških zahvata.

Rehabilitacijski tim čine liječnik fizijatar koji je ujedno i vođa tima, fizioterapeuti te radni terapeuti.

Fizikalna rehabilitacija sastoji se od niza vježbi. Statičkih, dinamičkih, te priopercepcijskih vježbi.

Statičke (izometričke) vježbe, ovim vježbama se ne mijenja dužina mišića. Pri ovim vježbama koriste se različite vježbe koje zadržavaju određeni položaj tijela. One su dio vježbanja koje sadrže statičku kontrakciju mišića bez pokreta zglobova. Na taj se način održava tonus mišića kvadricepsa bez rizika da se tek operirano ili ozlijeđeno koljeno izloži neželjenom opterećenju.

Dinamičke vježbe su vježbe snaženja mišića. Dijelimo ih na kcentrične i ekscentrične. Dinamičke vježbe s koncentričnom kontrakcijom mišića, kod kojih se mišić pri napinjanju skraćuje i izaziva pokret, koriste se u rehabilitaciji za dobivanje mišićne snage i izdržljivosti. Ekscentrične vježbe su vježbe kod kojih se pri napinjanju mišića njegova duljina povećava.

Priopercepcija je sposobnost lokomotornog sustava za primjerene odgovore na specifične, a često i na neobične statičke i dinamičke podražaje tj. podrazumjeva osjećaj za položaj vlastitog tijela u prostoru.

Ključne riječi: prednji križni ligament, med. sestra, operacija, rehabilitacija.

Popis korištenih kratica

ACL-lat. Anterior cruciate ligament- prednji križni ligament,ligament prednje ukrižene sveze

PCL- lat. Posterior cruciate ligament- stražnji križni ligament

MR- magnetska rezonanca

Sadržaj

1.	Uvod.....	1
2.	Anatomija koljena.....	2
2.1.	Mehanizam ozljede prednjeg križnog ligamenta	5
2.1.1.	Hiperekstenzija koljena.....	5
2.1.2.	Vanjska rotacija, semifleksija i abdukcija	6
2.1.3.	Kod nagle deceleracije u športu i rekreaciji.....	6
2.2.	Dijagnostika ozljede ACL-a.....	7
2.2.1.	Stress varus i valgus test	7
2.2.2.	Test prednje ladice	8
2.2.3.	Lachmanov test	10
2.2.4.	Zadaće medicinske sestre kod punkcije koljena	11
2.3.	Konzervativno i operativno liječenje	11
2.4.	Postoperativna poteškoća bol	15
3.	Medicinska rehabilitacija	17
3.1.	Faza 1	17
3.2.	Faza 2.	18
3.3.	Faza 3.	19
4.	Prevenција od ozljede rupture prednje ukrižene sveze koljena u sportaša	21
5.	Prikaz slučaja	22
6.	Zaključak.....	24
7.	Literatura.....	26
8.	Popis slika	27

1. Uvod

Ozljeda prednjeg križnog ligamenta je ozljeda koja zahvaća oba spola te populaciju svih dobnih skupina. Prednji križni ligament je vrlo snažan unutarnji ligament koljena čije ozljede vrlo često vidamo kod sportaša (profesionalnih i rekreativnih), a nakon kojih je oporavak vrlo dug i kompliciran.

U cijelom sustavu koljena da bi se razumio značaj ACL-a važno je znati da je koljeno nasloženiji zglob u ljudskom tijelu. Zglobna čašica koljena je plitka, a glavica podsjeća na valjak. Tako se omogućuje velika pokretljivost koljena, no upućuje i na karakteristiku cijelog zgloba koljena kao vrlo nestabilan i sklon ozljedama. Upravo zbog toga koljeno je „ukriženo“, sa nekoliko nivoa obrane kako bi se smanjila mogućnost izlijetanja zglobnih tijela iz svojih ležišta.

Prvi nivo obrane su mišići koljena m. biceps femoris (caput longum), m. semitendinosus, m. biceps femoris, m. plantaris, m. gastrocnemius, m. sartorius, m. gracilis i m. semimembranosus, koji su ujedno i najjači mišići u cijelom organizmu.

Drugi nivo obrane su ligamenti koljena lateralni i medijalni kolateralni ligamenti, lateralni i medijalni menisk koji okružuju zglob i daju mu dodatnu čvrstoću. Prednji i stražnji križni ligament koljena koji su ukopani duboko u koljenu.

Prednji križni ligamenti (ACL) najčešće su podložni rupturama u sportskim aktivnostima. ACL se nalazi u koljenu i od presudne je važnosti za stabilnost koljenog zgloba i stoga ako rastrgan, najčešće je neminovno podvrgavanje kirurškom zahvatu. Najčešći simptomi ozljede ACL su osjećaj oduzimanja vlastite noge, kojeg prati bol i otekline u koljenu. Kao i kod svake potencijalne ozljede ligamenta, ako smatrate da imate rupturu ili oštećenje ACLa, presudno je posjetiti svog liječnika kako bi potvrdili ozljedu i kako bi se isključio bilo koji drugi problem. Ponekad ruptura ACLa ne zahtijeva uvijek kirurško liječenje, međutim ukoliko se ozljeda ne rehabilitira, može izazvati daljnje štete. Takva vrsta ozljeda je česta u sportaša, pogotovo u sportovima kao što su nogomet, ragbi, hokej i košarka, zbog visoke razine naprezanja u zglobu koljena kroz pivotiranje i lateralne ili rotacijske pokrete u zglobu.

2. Anatomija koljena

Koljeno je najveći zglob u ljudskom tijelu, najkompliciranije je građe i zglob koji se najčešće ozljeđuje. Zglobna tijela koljena su konveksna, a kretnje mu vode meke česti, aktivni i pasivni stabilizatori. Koljeno se sastoji od donjeg dijela bedrene kosti (femura), gornjeg dijela goljenične kosti (tibije), pored koje se nalazi lisna kost (fibula). S prednje strane postavljen je iver (patela). Bedrena je kost najduža i najveća kost u čovjekovu tijelu koja kreće od zgloba kuka i završava u koljenom zglobu gdje se uzglobljuje s gornjim dijelom goljenične kosti. Donji dio bedrene kosti proširen je i spljošten te završava velikim zaobljenim glavicama među kojima je duboka međuzglavačna jama (fossa intercondylaris)[1].

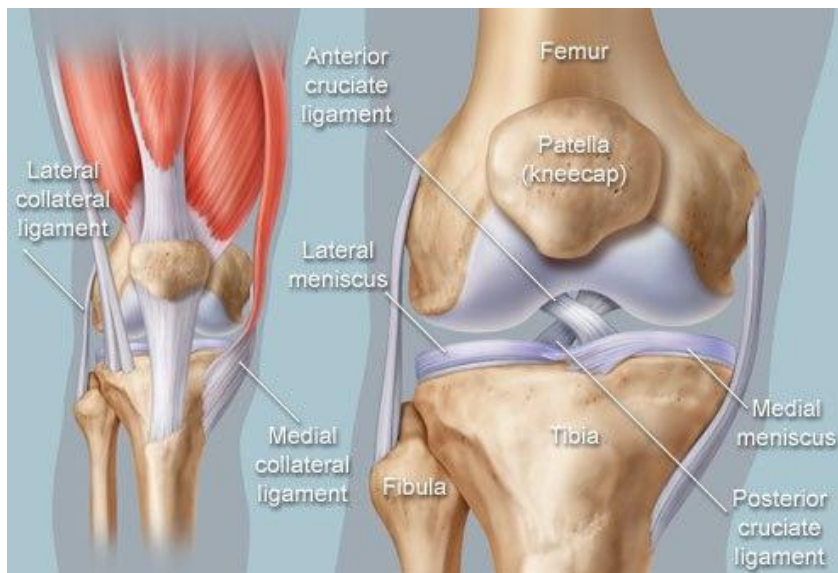
Goljenična kost je kost potkoljenice koja preuzima silu s bedrene kosti i prenosi ju na stopalo.

Lisna kost je tanja potkoljenična kost koja se uzglobljuje sa goljeničnom kosti ispod lateralnog zaglavka.

Iver je kost noge klinasta oblika, koja je uzglobljena sa bedrenom kosti, a prekriva i štiti koljeni zglob. To je najveća sezamska kost u ljudskom tijelu i nalazi se u tetivi četveroglavog bedrenog mišića. Glavna funkcija ivera je povećanje ekstenzije potkoljenice u koljenom zglobu gdje kost djeluje kao poluga koja povećava kut podkojnim tetiva može djelovati.

Kretnje omogućuju pasivni i aktivni stabilizatori koljena. Pasivni stabilizatori su ligamenti, a najvažniji su prednji i stražnji ukriženi ligament, te unutarnji i vanjski pobočni (kolateralni) ligamenti. Važna je i zglobna čahura koljena. Pasivni stabilizatori ivera su patelarni ligament, te medijalni i lateralni retinakulum (vezivna pregrada). Meniskus predstavlja anatomsku tvorbu u obliku polumjeseca koja nadopunjuje sklad zglobnih tijela, i vrlo je važan pasivni stabilizator.

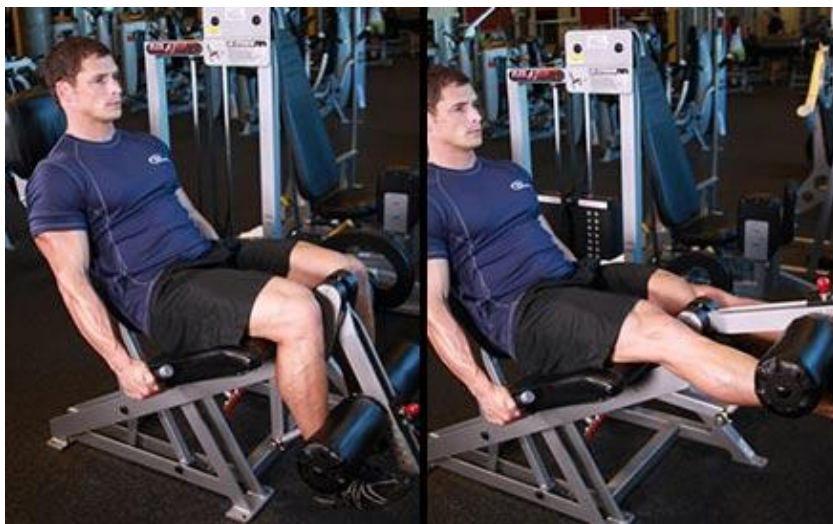Aktivni stabilizatori koljena su mišići. Najvažniji je jak četveroglavi mišić, kvadriceps s prednje strane, grupa ishiokruralne muskulature sa stražnje strane te grupa privlakača (aduktora) s unutarnje strane koljena. Koljenski je zglob vrlo pokretljiv. U njemu se vrši fleksija (savijanje), ekstenzija (pružanje) ali i vanjska i unutarnja rotacija. Budući da koljeno stabiliziraju gore navedene meke česti, a oba zglobna tijela su konveksna, stoga su ozljede koljenskog zgloba česte. Slika 1 prikazuje anatomske položaje femoralne kosti, fibule, tibie te patele. Anatomske položaje prednjeg križnog, stražnjeg križnog ligamenta, medijalnog i lateralnog meniska te medijalnog kolateralnog i lateralnog kolateralnog ligamenta koljena.



Slika 1. anatomija koljena, [izvor:

<https://bhreprezentacija.files.wordpress.com/2015/09/ligamenti-1.jpg>]

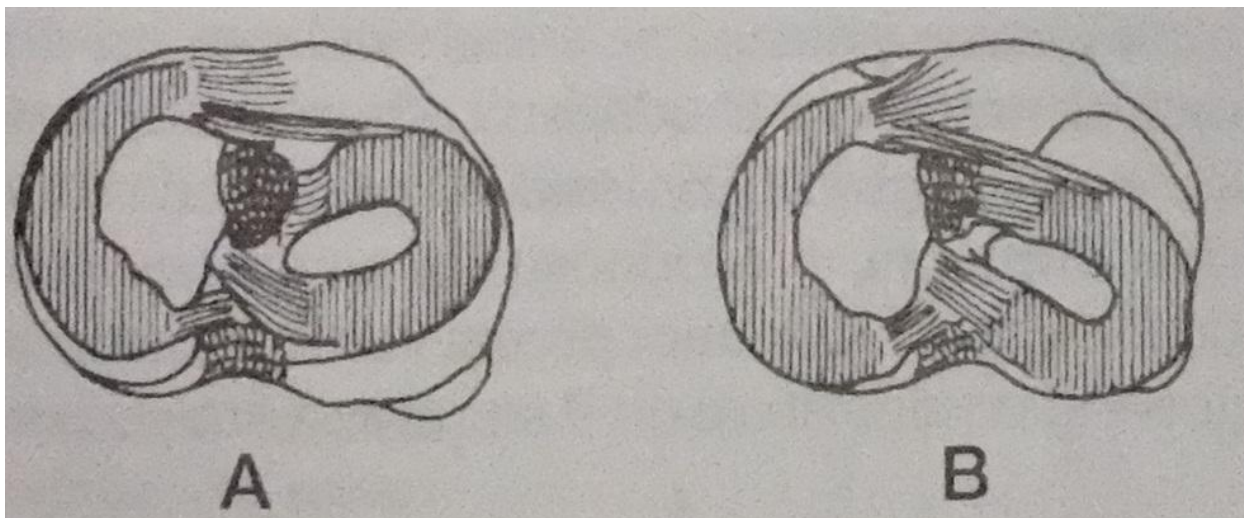
Kolateralni ligamenti stabiliziraju zglob u ekstenziji te omogućuju abdukciju i addukciju potkoljenice pri ispruženom koljenu. ACL i PCL dvije su kratke i snažne ukrižene sveze koje osiguravaju stalan dodir zglobnih tijela u svakom položaju jer je uvijek jedan dio sveza napet. Prilikom ekstenzije koljena napetiji je ACL, a prilikom fleksije PCL (slika 2). ACL polazi s unutarnje strane lateralnog kondila, pruža se koso prema dolje, naprijed i medijalno, a hvatište mu je area intercondylaris anterior na tibiji. Ovaj ligament ograničava hiperekstenziju u koljenu.[2]



Slika 2. Fleksija i ekstenzija koljena, [izvor: <https://www.building-body.com/pet-vjebi-za-noge-kada-se-uplete-ozljeda-koljena/>]

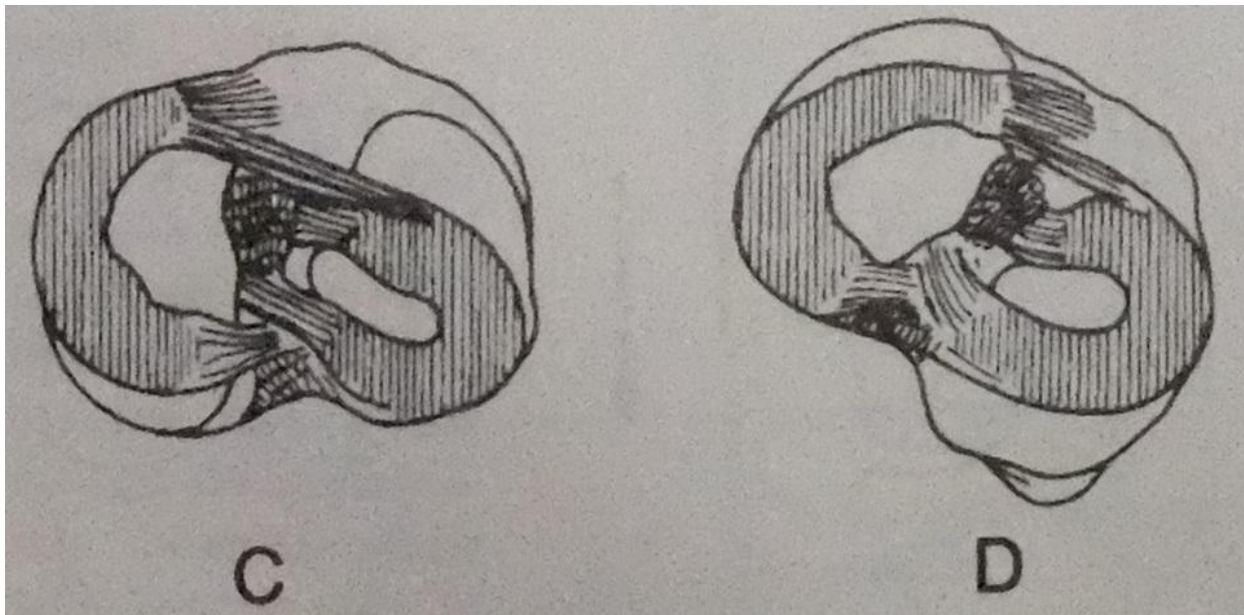
Tokom cijelog opsega kretanja u zglobu koljena usklađeno je djelovanje križnih i kolateralnih ligamenata, a sve to ne bi bilo usklađeno bez medijalnog i lateralnog meniska. Oni se pri svakom

pokretu koljena pokreću i ispravljaju nepodudarnost kondila natkljenice i goljenične kosti. Na slici 3 prikaz A položaj meniska je pri ekstenziji koljena prema naprijed, na prikazu B pri fleksiji koljena prema natrag.



Slika 3. Položaj meniska prikaz A i B, [izvor: Marko Pećina i suradnici: Ortopedija, 3. izmjenjeno i dopunjeno izdanje, Zagreb, 2004]

Na slici 4 prikaz C prikaz unutarnje rotacije gdje je lateralni menisk straga, dok je na prikazu D pri vanjskoj rotaciji medijalni menisk je straga.



Slika 4. Položaj meniska prikaz C i D, [izvor: Marko Pećina i suradnici: Ortopedija, 3. izmjenjeno i dopunjeno izdanje, Zagreb, 2004]

Pri ekstenziji zglobni se menisci pomiču prema naprijed, dok pri fleksiji koljena prema natrag. Pri svim pokretima koljena menisci ravnomjerno šire sinovijalnu tekućinu po kondilima, značajni su za pokretljivost koljena, a smanjuju i trenje u samom zglobu što znači da imaju važnu zadaću čuvanja hrskavice koljena.

2.1. Mehanizam ozljede prednjeg križnog ligamenta

Ograničavanje pokretljivosti i vrlo izražena bolnost koljena jedna je od najtežih ozljeda ligamenata. Kod ozljede ACL-a moguće je osjetiti ili čuti pucanje samo ligamenta. Pri ozljedi je prisutna iznimno intenzivna bol praćena otjecanjem i smanjenom pokretljivošću koljena. Ako pokušamo stati na ozljeđenu nogu ili je opteretimo težinom vrlo je moguće da će koljeno popustiti. Prednji križni ligament održava koljeno stabilnim, te nakon njegove ozljede koljeno je izloženo i drugim vrstama ozljede. Stoga ozljedu ACL-a u 20-30% slučajeva prati i trganje drugih ligamenta.[1]

2.1.1. Hiperekstenzija koljena

Ova ozljeda prednje ukrižene sveze koljena nastaje kada je stopalo čvrsto pričvršćeno za tlo (pri fleksiji), te pomicanjem femura prema unazad (slika 5). Isto tako ozljeda može nastati pri izravnom udarcu u kondil femura pri fleksiji stopala te pomaku femura unatrag.



Slika 5 Hiperekstenzija koljena, [izvor:

http://cdn2.tstatic.net/superball/foto/bank/images/zlatan-ibrahimovic_20170421_052353.jpg]

2.1.2. Vanjska rotacija, semifleksija i abdukcija

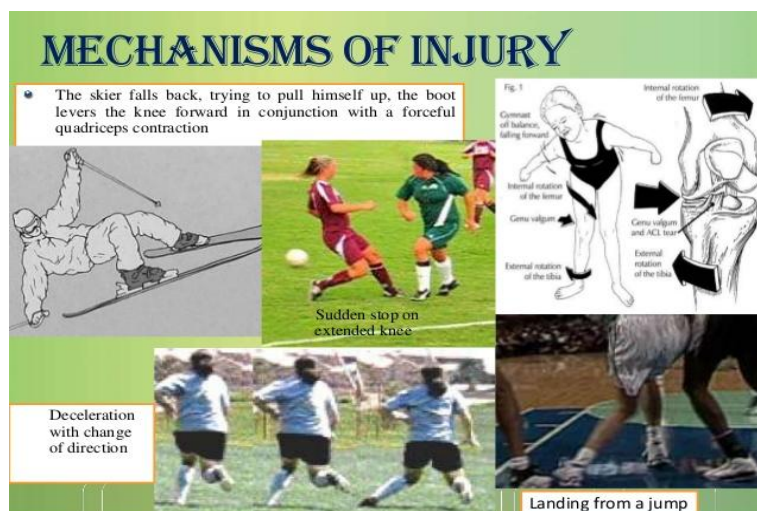
Najčešće nastaje prilikom rotacije tijela dok je stopalo učvršćeno za podlogu. Najprije dolazi do pucanja medijalnog kolateralnog ligamenta, zglobne čahure te nakon toga ACL-a. Što dovdi do udružene ozljede gdje ne puca samo ACL, nego i drugi ligamenti koji se nalaze sa medijalne strane koljena (slika 6).



Slika 6. Semifleksija, vanjska rotacija i abdukcija koljena, [izvor: <http://e02-marca.uecdn.es/assets/multimedia/imagenes/2016/07/10/14681817876017.jpg>]

2.1.3. Kod nagle deceleracije u sportu i rekreaciji

Do ozljede dolazi pri naglom usporavanju, odnosno pri kontrakciji mišića natkoljenice (kvadricepsa) pri doskoku. To je mehanizam ozljede izolirane ruptur ACL-a (Slika 7).



Slika 7. Deceleracija koljena, [izvor: <http://masaza-gbb.com/wp-content/uploads/2017/04/acl3.jpg>]

4. Nagla promjena smjera

Ozljeda nastaje pri prevelikoj rotaciji koljena. Najčešće se javlja pri nagloj promjeni smjera kretanja. Bedrena kost vrši unutarnju rotaciju, a potkoljenica vanjsku rotaciju pri čemu dolazi do pucanja prednje ukrižene sveze koljena.

2.2. Dijagnostika ozljede ACL-a

Dijagnoza se vrlo često može uzeti nakon dobro obavljene anamneze. Vrlo veliku vjerojatnost da je došlo do ozljede ACL-a susrećemo kod sportaša koji navode „igrao sam nogomet, krivo doskočio na koljeno, osjetio sam jaku bol i čuo da je nešto puklo, nisam više mogao nastaviti igru te je vrlo brzo koljeno oteklo“. Dijagnoza ozljede ACL-a postavlja se kliničkim pregledom gdje je potrebno pregledati sve strukture koljenog zgloba (zbog udružene ozljede).

Klinički pregled koljena dijeli se na:

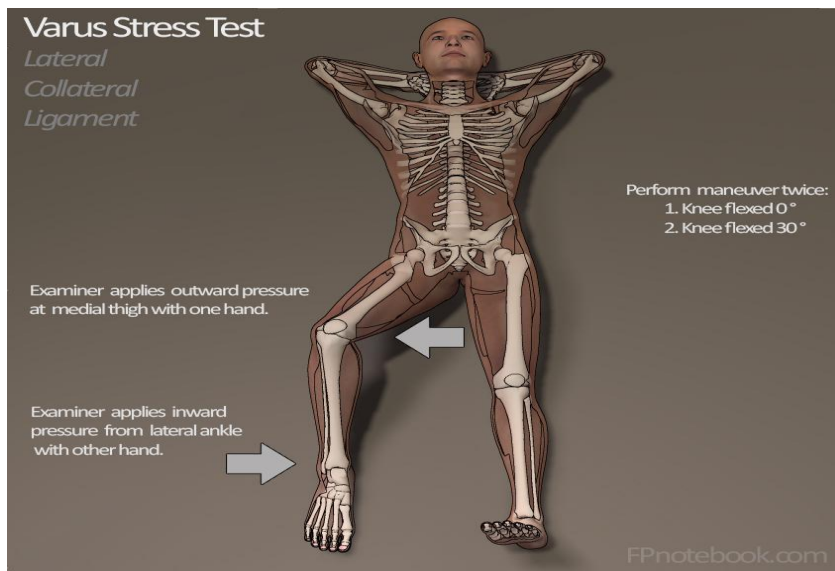
- Opći klinički pregled-uključuje inspekciju, ispitivanje funkcije koljena i palpaciju koljena
- Specijalni klinički pregled-uključuje pregled meniska, pregled ligamenta, te pregled femoropatelnog zgloba.

Vrlo važno je napomenuti da klinički pregled mora obuhvaćati oba koljena radi usporedbe funkcije i pokretljivosti zdravog koljena sa ozljeđenim koljenom.

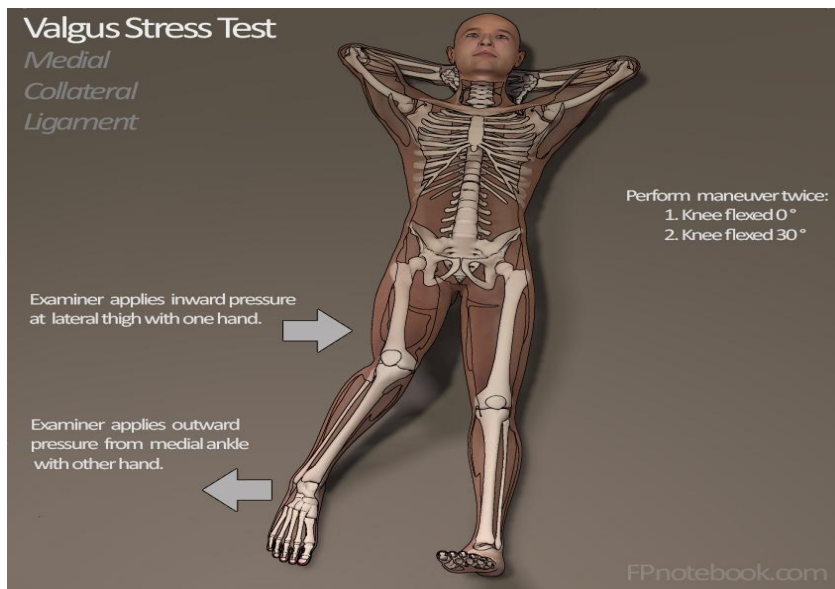
Pri pregledu ligamenta koriste se mnogi testovi:

2.2.1. Stress varus i valgus test

Na slici 8 i 9 valgus i varus stres test (znak žabljih usta) - provode se kako bi se vidjelo da li je došlo i do ozljede kolateralnih ligamenata. Pozitivan znak "žabljih usta" je mogućnost abdukcije potkoljenice uz fleksiju koljena 20 - 30 stupnjeva. [3]



Slika 8 Varus test, [izvor: http://www.fpnotebook.com/_media/orthoKneeVarusStress30.jpg]



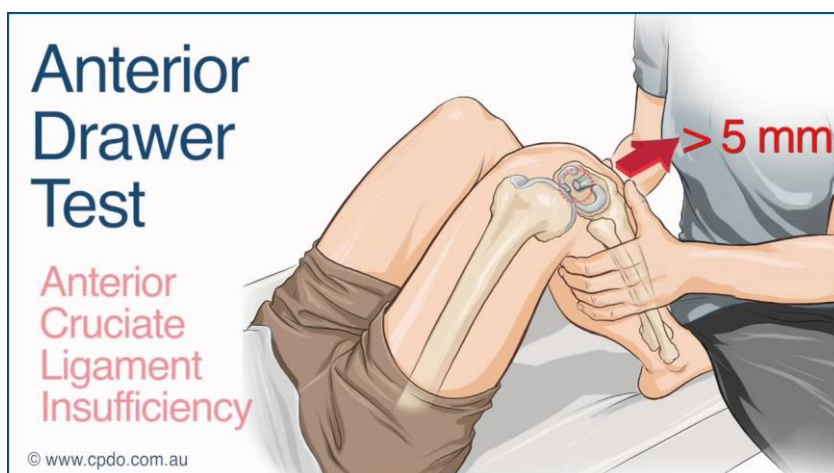
Slika 9. Valgus stress test, [izvor: http://www.fpnotebook.com/_media/orthoKneeValgusStress30.jpg]

2.2.2. Test prednje ladice

Izvodi se u ležećem položaju, kuk je u fleksiji od 45 stupnjeva, a koljeno u fleksiji od 90 stupnjeva i sa stopalom ravno položenim na podlogu prikazano na slici 10.

Ispitivač sjedne na stopalo ispitivane noge, sa obje ruke obuhvaća tibiju i povlači je prema naprijed. Ako ispitivač uspije povući prema naprijed potkoljenicu ispitivane noge više nego potkoljenicu zdrave možemo govoriti o istegnuću ili puknuću ACL-a. Pomak platoa tibije

prema naprijed ocjenjuje se u milimetrima. Ovaj test je obično negativan kod svježih ozljeda, ako se i može obaviti jer je koljeno u semifleksiji, jako otečeno i bolno, sportaš ne dopušta grublju palpaciju, a kretnje su neizvedive.[4]



Slika 10 Test prednje ladice, [izvor:

https://i.ytimg.com/vi/D_JwJH0cNV0/maxresdefault.jpg]

Klasifikacija povrede križnih ligamenata dijeli se na tri stupnja:

1. Minimalno oštećenje – rastrgnuće malog broja vlakana ligamenta pri čemu dominira samo bol, ali nema nestabilnosti zgloba.
2. Srednje teško oštećenje – rastrgnuće većeg broja vlakana sa srednje izraženom nestabilnošću i reaktivnim bolom te otokom zgloba.
3. Teško oštećenje – kompletna disrupcija sa svim elementima ozljede i klasičnom nestabilnošću koljena. Ovaj stupanj oštećenja možemo podijeliti u još tri podskupine.

Prema AMA-i (American Medical Association) razlikujemo 3 stupnja otvaranja / pomaka:

1. Stupanj I.= 0-5 mm otvaranja / pomaka III+
2. Stupanj II. = 5-10 mm otvaranja / pomaka III++
3. Stupanj III. = 10 i više otvaranja / pomaka III+++ [3]

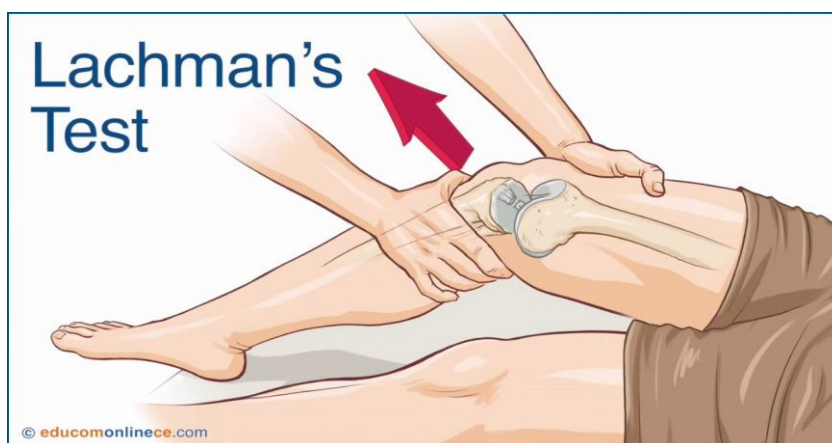RICE metoda smanjenja otekline:

1. REST- odmor
2. ICE- krioterapija – terapija hlađenja ledom
3. COMPRESSION – kompresija zavojem
4. ELEVATION – elevacija noge, 45 stupnjeva povišena noga

2.2.3. Lachmanov test

Ima mnogo veću važnost jer određuje stabilnost zgloba u sagitalnoj ravnini pri fleksiji koljena od 30 stupnjeva. U tom položaju ACL je osnovni stabilizator koljena. Velika prednost ovoga testa je da se može izvesti u akutnom stanju ozljede koljena, koje se zbog bolnosti nalazi u položaju semifleksije.

Obavlja se tako da se jednom rukom prihvati metafiza distalnog femura suprakondilarno, drugom rukom se prihvati metafiza tibije tik ispod kondila, te se zglobna tijela pomiču u sagitalnom smjeru. Kada ispitivač povlači potkoljenicu prema naprijed očuvana prednja ukrižena sveza trebala bi spriječiti klizanje tibije prema naprijed. Prilikom izvođenja testa do prekida klizanja dolazi naglo ako je sveza očuvana (slika 11). Pomak potkoljenice prema naprijed veći od 2 mm u odnosu na zdravo koljeno, također sugerira puknuće ACL-a.[3]

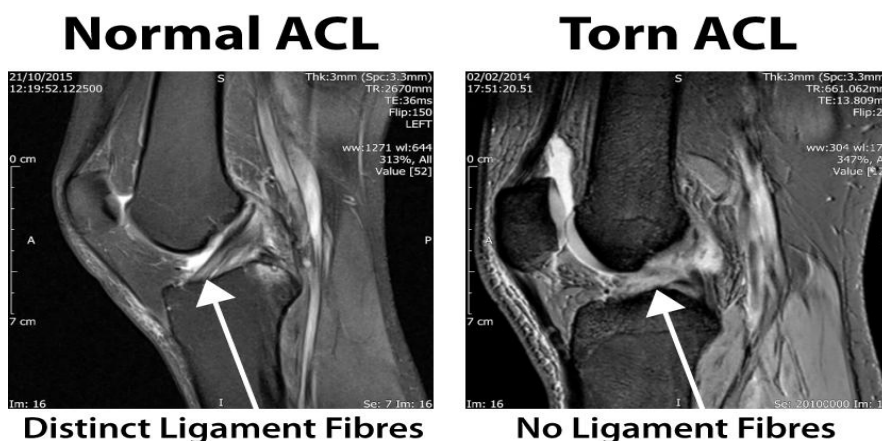


Slika 11 Lachmanov test, [izvor: https://i.ytimg.com/vi/ArK_0labsNs/maxresdefault.jpg]

Pregled femoropatelnog zgloba uključuje pregled mobilnosti patele, test inhibicije kvadricepsa.

Pri dijagnostici ozljede ACL-a koriste se RTG,UZV,CT i MR.

Magnetska rezonanca koljena smatra se zlatnim standardom u dijagnostici mekotkivnih ozljeda koljena. Slika 12 prikazuje MR dio presjeka koljena gdje nema puknuća prednjeg križnog ligamenta koljena (lijeva snimka) te dio presjeka koljena sa rupturom prednjeg križnog ligamenta (desna snimka) koljena.



Slika 12. MR ACL-a (bez i sa puknućem), [izvor:

<http://wolverhamptonhipandkneeclinic.co.uk/wp-content/uploads/2015/10/normandtorn2.jpg>]

2.2.4. Zadaće medicinske sestre kod punkcije koljena

Kod punkcije koljena vrlo važno strogo pridržavanje radu u aseptičkim uvjetima. Koljeno je sterilni zglob stoga svako nepridržavanje tim uvjetima može dovesti do infekcije i dugotrajnog antibiotskog liječenja.

Nakon što je indicirana punkcija koljena, medicinska sestra bolesnika smješta u položaj koji je za njega najudobniji, a pri kojem liječnik neometano može izvesti postupak punkcije, te objašnjava sam postupak. Medicinska sestra priprema pribor za punkciju koljena. Sam postupak punkcije koljena izvodi liječnik uz asistenciju medicinske sestre.

- Oprati i dezinficirati ruke
- Pod zglob bolesnika postaviti kompresu, a pokraj bubrežastu posudu
- Adekvatno otvoriti sterilne rukavice za liječnika, sterilne tupfere te sterilnu pincetu
- Liječnik oblači rukavice, dezinfekcijskim sredstvom opere mjesto punkcije
- Adekvatno otvoriti i uručiti liječniku odgovarajuću špricu i iglu
- Tijekom punkcije šprica se može prazniti u bubrežastu posudu ili se višekratno mijenja bez vađenja igle
- Nakon punkcije mjesto uboda prekrije se sterilnim tupferom ili flasterom (ev.elast.zavoj).

2.3. Konzervativno i operativno liječenje

1. Konzervativno liječenje provodi se kod osoba koje se ne bave visokorižničnim aktivnostima kao što su sport i teški fizički rad na kojem je potrebna stabilnost

koljena, kod pacijenata koji ne žele prolaziti dugotrajan proces rehabilitacije poslije operacije ACL-a, te kod uznapredovale gonartroze koljena. Najefikasniji način konzervativnog liječenja je vožnja sobnog bicikla koji ima trostruku funkciju:

- djeluje na opseg pokreta
- razvija jakost mišića ozljeđene noge
- poboljšava razvoj aerobnih sposobnosti.

Preporučeno je voziti sobni bicikl 2 – 3 puta dnevno kroz 10 – 20 min. Preporučaju se i ostale vježbe za povećanje opsega pokreta koljena. Jačanjem muskulature četvrtoglavog mišića povećava se stabilnost koljena [5].

Operativno liječenje provodi se kod osoba koje se aktivno ili rekreativno bave sportom, kod mlađih osoba, kod pridruženih ozljeda te kod osoba koje obavljaju teške i visokorizične poslove u kojima im je potrebna stabilnost koljena u svim položajima tijela. Ozljeda ACL-a često je izolirana ili udružena sa ozljedom meniska, prati je hemartros, Lachmann test je pozitivan, dolazi do spazma mišićne muskulature, te se sa MR potvrđuje samo puknuće ACL-a. Vrlo je važan status samog koljena, a ne vrijeme koje je proteklo od ozljede.

Kod odluke liječnika ortopeda i pacijenta za operativno liječenje potrebno je učiniti:

1. Preoperativnu obradu pacijenta
2. Prijem pacijenta u bolnicu
3. Preoperativnu pripremu pacijenta
4. Operacija
5. Previjanje rane- vađenje drena
6. Medicinska rehabilitacija

Zadaje medicinske sestre u preoperativnoj obradi pacijenta:

- Pripremiti med. dokumentaciju o dosadašnjim kroničnim bolestima i terapiji s posljednjim kontrolnim pregledom
- Laboratorijske pretrage (KKS, Na, K, GUK, urea, kreatinin, PV, APTV, fibrinogen, urin (biokemijski)
- snimiti EKG
- Kod opsežnijih operacijskih zahvata rade se i AST, ALT, GGT, urea, kreatinin, bilirubin
- Rtg srca i pluća (stariji od 50 god i svi pušači)
- izvaditi krv za KG i Rh faktor
- Pregled anesteziologa.

Zadaće medicinske sestre pri prijemu u bolnicu:

- Identifikacija bolesnika na odjelu i smještaj u sobu
- Procjena boli i mjerenje vitalnih funkcija
- Plan postoperativne medicinske rehabilitacije – konzultirati fizijatra i fizioterapeuta

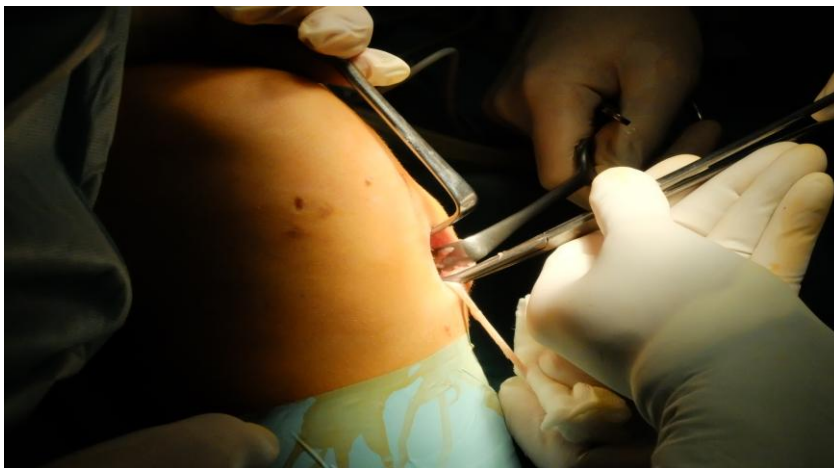Zadaće medicinske sestre na dan operacije:

- Tuširanje u antiseptiku
- Ošišati op. polje električnom šišalicom
- Obilježavanje strane operacije
- Davanje premedikacije
- Oblačenje posebne odjeće za op. salu – jednokratni mantil i gaćice
- Transport do op. sale


Operativni zahvat može se provesti u općoj, regionalnoj (spinalna, unilateralna – jedna noga), te rjeđe lokalna anestezija. Preoperativno pacijentu se daje antibiotska i tromboembolijska profilaksa (po procjeni liječnika).

Sam operativni zahvat izvodi se artroskopski, a sastoji se od uzimanja grafta (presadka), za koji se koristi patelarni ligament, ili tetive mišića gracilisa ili mišića semitendinosusa (slika 13).

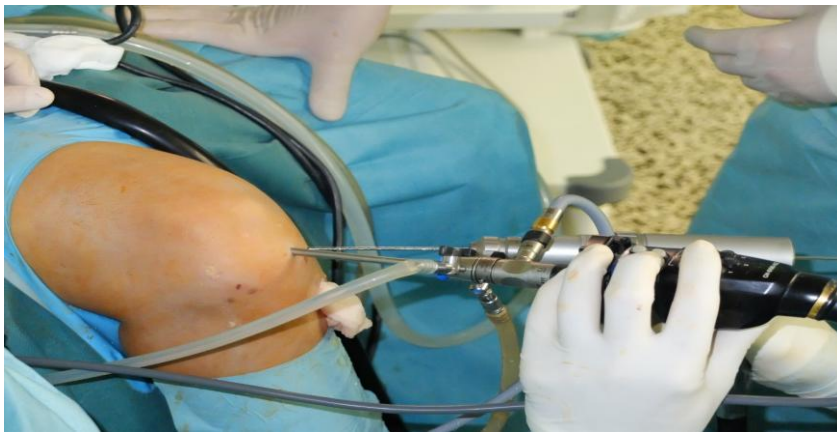Provodi se priprema grafta za presađivanje (slika 14), toaleta koljena i priprema mjesta hvatiša grafta (artroskopija), boranje koštanih tunela (slika 15) te provlačenje grafta kroz tunel (slika 16) i sama fiksacija grafta (slika 17).



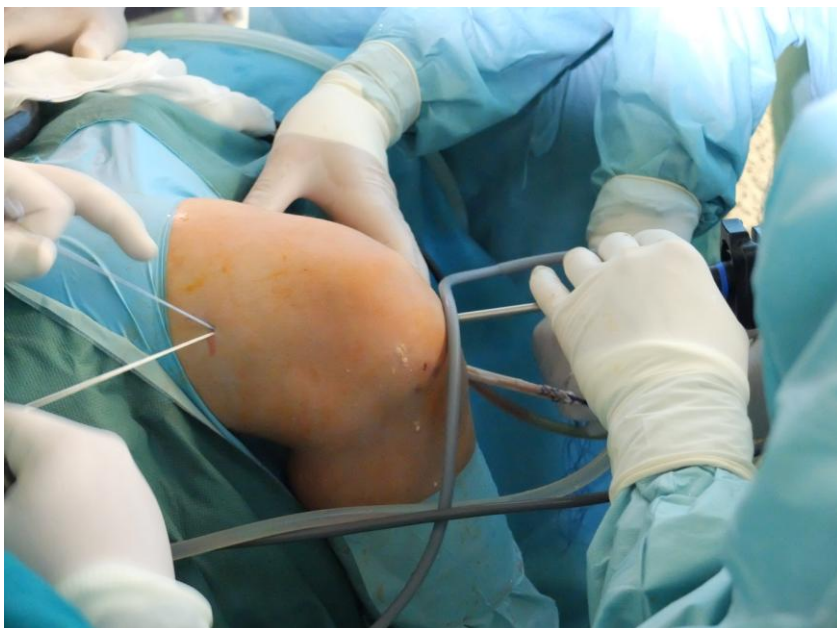Slika 13. Uzimanje grafta, [izvor: autor]



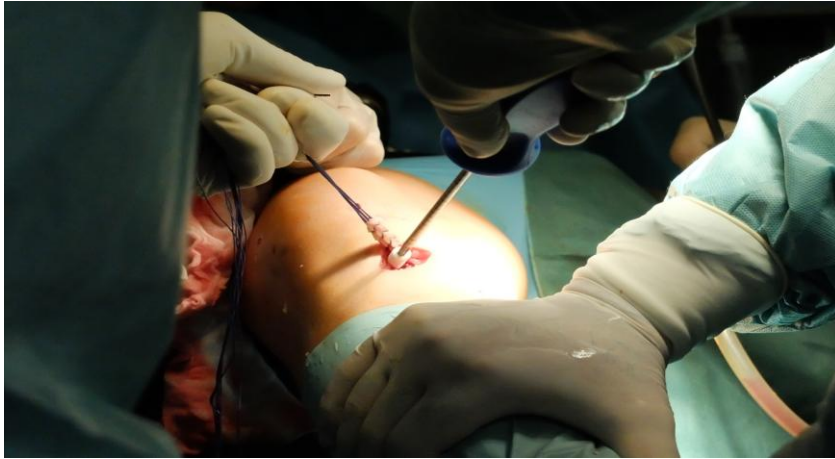Slika 14. Priprema grafta, [izvor: autor]



Slika 15. Boranje koštanih tunela, [izvor: autor]



Slika 16. Provlačenje grafta kroz tunel, [izvor: autor]



Slika 17. Fiksacija grafta vijkom, [izvor: autor]

Prvi postoperativni dan izvodi se previjanje rane i vađenje drena iz operiranog koljena. Te postupke je vrlo važno provesti prateći aseptičke uvjete rada.

Zadaće medicinske sestre prvi postoperativni dan:

- Pripremiti potreban materijal i pribor na kolica za previjanje
- Oprati, dezinficirati i posušiti ruke
- Osigurati adekvatnu okolinu i privatnost pacijenta
- Prema odredbi nadležnog liječnika primijeniti odgovarajući analgetik
- Nesterilnim rukavicama nježno odvojiti povoj s rane
- Koristeći sterilan pribor odstraniti obodni šav te laganim pokretom izvući dren iz rane
- Sterilnim rukavicama očistiti ranu od sredine prema van
- Isprati ranu fiziološkom otopinom
- Prekriti ranu sterilnim kompresama ili odgovarajućom podlogom za rane
- Odložiti kontaminirane instrumente u poseban kontejner
- Odložiti otpadni materijal u kontejner za infektivni otpad
- Skinuti rukavice, dezinficirati i posušiti ruke

2.4. Postoperativna poteškoća bol

Pri prijemu bolesnika medicinska sestra procjenjuje stupanj boli, a nakon operacije stupanj boli procjenjuje se ponovno radi usporedbe dobivenih rezultata. Neminovno je da će se prag boli sniziti nakon operacije. Pri procjeni boli koristimo VAS skalu (numeričku ili vizualnu) kojom procijenjujemo prag boli.

Zadaće medicinske sestre pri tretiranju boli:

- Pratiti znakove boli
- Procijeniti vrstu i intenzitet boli
- Primijeniti najprihvatljiviju tehniku suzbijanja boli
- Prilikom davanja analgetika – pratiti kretanje intenziteta boli i eventualne popratne efekte djelovanja lijeka.

Najčešća tehnika suzbijanja boli je farmakološka, no postoje i druge (nefarmakološke) metode kao što su biofeedback, masaža, vježbe disanja, akupunktura...

Možemo reći da su rizici od artroskopske operacije koljena danas minimalni. Najčešća komplikacija, kao i u drugih operacija, je infekcija koljena s incidencijom manjom od 0,1%. [6]. S obzirom da se nakon artroskopske metode presađivanja grafta prednje ukrižene sveze koljena bolesnik otpušta već 1-2 dan iz bolnice važno je pripaziti na upozoravajuće znake zbog kojih se je potrebno javiti liječniku.

Upozoravajući znaci zbog kojih se morate javiti liječniku:

- Temperatura
- Tresavica
- Jako crveno i vruće koljeno
- Vrlo jaka bol koja se pojačava i ne prestaje ni uz kontrolu lijekova
- Vrlo ovelika oteklina
- Povećana bol u listu
- Bol u prsima ili nedostatak zraka

3. Medicinska rehabilitacija

Medicinskoj rehabilitaciji pristupa se već prvi postoperativni dan, ona podrazumijeva vraćanje posjedovane sposobnosti koljena nakon ozljede.

Rehabilitacija nakon ozljede ACL-a dijeli se u dvije faze:

- Preoperativna faza
- postoperativna faza

Preoperativna faza rehabilitacije počinje od samog trenutka ozljede ACL-a i traje do operacije. Cilj rehabilitacije je održavati opseg pokreta u zglobu koljena (koliko je god to moguće), održavati jakost i izdržljivost miškulature, a ponajprije smanjiti oteklinu i bol u koljenu.

Postoperativna faza- ovaj dio rehabilitacije počinje prvim danom nakon operacije. Vrlo je važno ne preskočiti taj prvi dio rehabilitacije u trajanju od 7 do 14 dana kako bi se smanjila atrofija mišića i nepokretljivost zgloba te povećala prokrvljenost u tkivima. [7]

Model postoperativnog rehabilitacijskog programa individualan je za svakog pacijenta. Izneseni modeli rehabilitacije po uzoru su na neke programe rehabilitacije iznesene od strane vrhunskih stranih i domaćih stručnjaka, te obuhvaćaju sve zakonitosti rehabilitacijskog procesa kao i najvažnije principe istog. Ciljevi, vježbe te vremenski intervali trajanja definirani su okvirno te ih nije potrebno doslovno shvaćati, jer kako je napomenuto svaki rehabilitacijski proces je individualiziran. Vrlo je važno znati da svaka osoba ne prolazi jednako kroz rehabilitacijski proces. Osobe koje se ne bave profesionalno sportom gotovo sigurno će imati dugotrajniji oporavak.

Postoperativnu fazu rehabilitacije dijelimo u nekoliko faza.

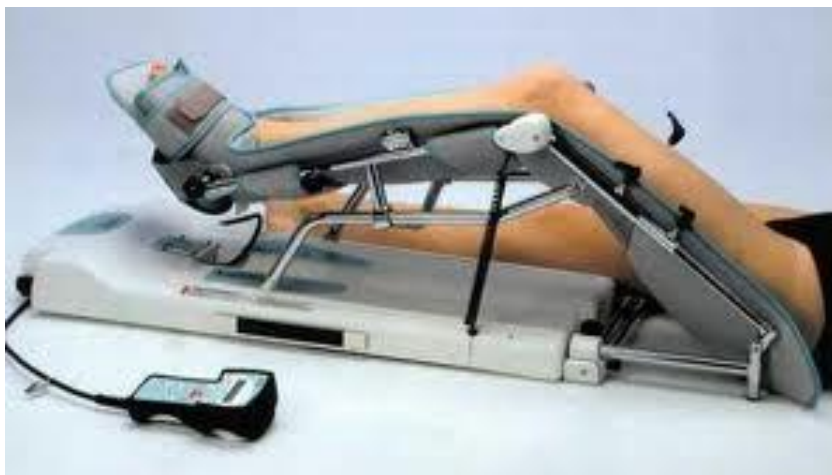3.1. Faza 1

Prvi postoperativni dan, nakon vađenja drena počinje i prva faza medicinske rehabilitacije čiji su ciljevi smanjenje otoka operirane noge, postizanje pune ekstenzije koljena (jednake neoperiranoj nozi), jačanje mišića (dominantno m. kvadricepsa nadkoljenice) te fleksija koljena oko 120°.

Prva postoperativna faza traje 2 tjedna i obuhvaća slijedeće vježbe koljena:

1. Kinetek aparat – aparat za pasivno razgibavanje zgloba, kod koljnenog zgloba nakon operacije vrlo je važno postepeno povećavati opseg pokreta. Aparat radi samostalno i pomoću njega možemo dozirati stupanj razgibavanja uz prethodno unesene parametre.

Pacijent može samostalno povećati ili smanjiti opseg pokreta (ovisno o bolnosti). Tretman traje 30 – 60 min. te najčešće prethodi individualnim vježbama koljena.



Slika 18. Kinetek aparat, [izvor:

<http://www.ortopediaricci.it/images/stories/virtuemart/product/kinetek2.jpg>]

2. Individualne vježbe koljena - izometričke vježbe izvoditi 3 do 5 puta dnevno, 10 ponavljanja sa kontrakcijom u trajanju od 5 do 10 sekundi. Vježbe povećanja opsega pokreta izvoditi također 3 do 5 puta dnevno 15 do 20 ponavljanja do granice boli. Svaka dva dana povećati kut u koljenu za cca 5 stupnjeva.

- Mobilizacija patele u svim smjerovima
- Statička kontrakcija kvadricepsa pri punoj ekstenziji koljena (u početku ravna podloga, kasnije sa podignutim stopalom nekoliko centimetara u zrak)
- Pasivna ekstenzija sa povišenjem ispod pete
- Izometričke kontrakcije mišića stražnje strane nadkoljenice
- Fleksija koljena u sjedu ili ležanju povlačenjem petepo podlozi
- Jačanje aduktora i abduktora
- Vježbe jakosti mišića trupa

Pacijent tijekom cijele prve faze koristi štake kao pomoćno pomagalo pri hodu.

3.2. Faza 2.

Druga postoperativna faza traje od 14 dana do 4 – tog tjedna nakon operacije. Prioritetni ciljevi druge rehabilitacijske faze je povećati fleksiju pokreta operiranog koljena i održati ekstenziju. Uz to podrazumijeva se nastavak rada na razvoju jakosti mišića, ukloniti bolove i oteklinu koljena te pomoć pri ponovnoj uspostavi obrasca hodanja.

Vježbe koje pacijent koristi u drugoj fazi rehabilitacijskog procesa su:

- Vježbe za razvoj jakosti mišića trupa i zdjelice – trbušnjaci, čučnjevi, sklopka...
- Vježbe za povećanje opsega pokreta- naročito fleksije
- Izometričke vježbe jačanja mišića kvadricepsa i hamstringsa
- Vježbe hodanja- uključuju hodanje na pokretnoj traci, vježbe na stepenici (steperu), vježbe hoda po gredi (izmjenično spuštanje nogu do poda)

3.3. Faza 3.

Treća faza rehabilitacijskog procesa traje od 4 - 10 tjedana. Vježbe se baziraju na dinamičkom tipu te se postepeno uvode opterećenja pri hodu. Vrlo važno je procijeniti da li je dosadašnje faze procesa rehabilitacije prošle u skladu sa očekivanjima. Te se u ovoj fazi ukoliko je sve prošlo u redu te je vraćena struktura normalnog hoda uvodi se lagano pravocrtno trčanje pri završetku ove faze.

Uz izometričke vježbe koje će pacijent koristiti iz prethodne dvije faze uvode se :

- Vježbe priopercepcije- osjećaj za položaj vlastitog tijela u prostoru (vježbe pred ogledalom)
- Dinamičke i statičke vježbe trupa
- Dinamičke vježbe jačanja mišića nogu (sa i bez opterećenja)
- Pravocrtno trčanje na ravnoj podlozi

Kod profesionalnih sportaša oporavak traje duže te su treninzi puno većeg intenziteta i trajanja te se dodaju još 4. i 5. faza medicinske rehabilitacije. U njima se počinje sa primjenom specifičnih kretnji za određeni sport. U posljednjoj fazi rehabilitacije sportaš se priključuje trenažnom procesu sa svojim timom te aktivno uključivanje sportaša u trenažni proces punim intenzitetom. U ovoj fazi glavnu ulogu u rehabilitaciji imaju sportski psiholozi radi uklanjanja straha od ponovne ozljede te ponovni povratak samopouzdanja kod igrača. Kod profesionalnih nogometaša 4. i 5. faza rehabilitacije sastoji se:

Četvrta faza započinje između 10. i 12. tjedna od operacije i završava otprilike 4. mjeseca nakon operacije. Ovo je faza u kojoj se počinje sa primjenom specifičnih kretnji za pojedini sport, a mi ćemo ovdje govoriti o nogometu. Glavni cilj ove faze jest pripremiti sportaša za povratak u nogometne natjecateljske utakmice primjenom specifičnih obrazaca kretanja. Provode se i dalje vježbe iz ranijih faza, ali uz veću brzinu i s većim opterećenjem.

Kineziterapija:

- Vježbe priopercepcije dominantno na jednoj nozi
- Vježbe agilnosti (ubrzanja, zaustavljanja, promjene smjera kretanja)
- Vježbe razvoja tehnike nogometne igre sa loptom
- Sve ostale vježbe navedene u prethodnim fazama
- Razvoj ostalih motoričkih sposobnosti (eksplozivna snaga, preciznost, agilnost)

Peta faza započinje uključivanjem nogometaša u regularan trenažni proces sa ostalim suigračima, najčešće 4-5 mjeseci nakon operacije, a završava njegovim povratkom natjecateljskim utakmicama. Glavni ciljevi ove faze jesu povratak samopouzdanja kod nogometaša, uklanjanje straha i aktivno uključivanje u sportspecifične tehničko-taktičke sadržaje punim intenzitetom. Važno je napomenuti važnost pobuđivanja svjesnosti u nogometaša o važnosti provođenja prevencije od ozljede kako bi smanjio mogućnost njenog ponavljanja.

4. Prevencija od ozljede ruptore prednje ukrižene sveze koljena u sportaša

Ozljeda ACL-a kao što je spomenuto česta je u sportaša. Adekvatnim preventivnim programom s ciljem smanjenja pojave ruptora ACL-a pokušavaju pronaći kondicijski treneri i sportski stručnjaci. Iako je nemoguće konstruirati sustav vježbanja koji sa stopostotnom sigurnošću otklanja mogućnost pojave ove ozljede, postoje metode i principi konstrukcije preventivnog treninga koji mogu statistički značajno smanjiti učestalost pojave ruptora ACL-a u sportskom kolektivu [8].

Najbolji efekti prevencije baziraju se na dva principa:

1. Procjena faktora rizika
2. Preventivnim kondicijskim programima [9]

Postoje definirani programi prevencije od ozljede prednje ukrižne sveze u nogometu od strane FIFA-e kao što su „FIFA 11+“ i PEP (Prevent injury, enhance performance). „Fifa 11+“ jest cjeloviti program zagrijavanja koji se provodi u početku treninga u trajanju od 20 minuta i sadrži 15 vježbi. Na početku se laganim trčanjem aktivira kardiovaskularni sustav, nakon toga se radi na specifičnim sposobnostima, s naglaskom na stabilnost i jačanje, a na kraju se intenzitet povećava s naglaskom na trčanje i promjene pravca kretanja, karakteristične za nogometnu igru. PEP program traje 20 min, a sastoji se od zagrijavanja, istezanja, jačanja, pliometrijskih vježbi i vježbi agilnosti [10].

Navedeni programi pokazuju pozitivne rezultate, svejedno preventivni program trebao bi biti individualiziran na temelju dijagnosticiranih deficita pojedinog sportaša.

5. Prikaz slučaja

Kroz ovaj rad upoznali smo kliničku sliku ozljede prednje ukrižene sveze koljena, te njenu težinu, a kroz prikaz slučaja ću prikazati i zbrinjavanje povrede nakon rupture ACL-a.

Pacijent I.M. (1984.g.), 03.06.2012.g. javlja se u objedinjeni hitni bolnički prijem (OHBP), zbog jake boli u lijevom koljenu. Pacijent navodi da je prilikom igranja nogometa zadobio udarac u stražnji dio lijevog koljena i potkoljenice. Po obradi u OHBP-u pacijentu se napravi Rtg snimka lijevog koljena i potkoljenice (nalaz uredan). Zbog prevelike boli nije moguće učiniti Lachmann test i test prednje ladice koljena. Preporučena terapija: poštediti koljena, analgetik pp, led lokalno te vježbe jačanja mišića kvadricepsa te se otpušta doma.

Pri drugom pregledu 05.06.2012. liječnik zapaža opsežan izljev u koljenu. Punktira se cca 30 ml krvi iz koljena. Nakon punkcije pacijent nema grubog funkcionalnog ispada u koljenu. Th. jednaka kao i kod prvog pregleda.

Pri trećem posjetu liječniku 07.06.2012. pacijent navodi za se subjektivno osjeća bolje te da osjeća manju bolnost u lijevom koljenu. Klinički se uočava manji otok koljena te se učini test prednje ladice i Lachman test. Test prednje ladice te Lachman (++) daju pozitivan nalaz. Th. ista. Pacijent se upućuje da napravi preoperativnu obradu te da se javi na odjel ortopedije.

10.06.2012 pacijent je primljen na odjel ortopedije te mu je sutradan učinjena artroskopija koljena. U općoj anesteziji dana 11.06.2012. izvodi se artroskopska operacija lijevog koljena. Prikaže se lezija lateralnog meniskusa u području stražnjeg roga te masivna lezija prednjeg križnog ligamenta uz leziju hrskavice medijalnog kondila femura. Učini se intraoperativna priprema koljena za rekonstrukciju prednjeg križnog ligamenta, parcijalna meniscetomija lateralnog meniska sa toaletom prednjeg križnog ligamenta. Zglobna šupljina se ispere te se postavi Redon drenaža. Pacijentu se drugi dan nakon artroskopije izvadi Redon dren te se otpušta kući. Prema preporuci liječnika jačati mišiće natkoljenice radi stabilnosti koljena te radi prevencije atrofije mišića nakon rekonstrukcije prednjeg križnog ligamenta koja se učini 22.01.2013.

Pacijent dolazi na odjel 21.01.2013. sa svom potrebnom dokumentacijom za operativni zahvat u općoj anesteziji. 22.01.2013. u općoj anesteziji učini se operativni zahvat rekonstrukcije ACL-a. lateralnim se portalom uvede kamera u šupljinu koljenog zgloba te se prikaže rupturiran ACL. Učini se resekcija istog, te se uoči djelomična ruptura stražnjeg križnog ligamenta u manjem stupnju. Ostale strukture koljenog zgloba urednog artroskopskog nalaza. Nakon toga resekiraju se i isprepariraju tetive mišića gracilisa i semitendinosusa koji se izmodeliraju i ojačaju šavovima. Učini se kanal kroz tibiju i femur te se postave navedene tetive koje se fiksiraju vijkom na tibiji. Testovima se provjeri uredna funkcija ligamenata i koljena. Učini se

obilna lavaža koljena te drenaža Redon drenom. Postavlja se i subfascijalni dren, šavi rane, gaza. Drugi dan operacije Redon dren ex. Po otpusnom pismu rani postoperativni tijek uredan, započeta fizikalna terapija pod nadzorom fizijatra. Pacijent samostalno hoda uz štake. Preporučuje se daljnji nastavak fizikalne terapije ambulantno, po fizijatru rehabilitacijske toplice. Poštuda opterećenja noge po uputama fizijatra te otpust iz bolnice sa danom 01.02.2013.

Pregled fizijatra nakon otpusta iz bolnice 24.01.2013. Nalaz fizijatra opisuje funkcionalni status koljena, hod uz dvije štake, otok lijevog koljena te šave in situ. Th: kriomasaža, elektrostimulacija, vježbe jačanja mišića potkoljenice i natkoljenice 10 dana. Nošenje ortoze za koljeno.

Drugi pregled fizijatra 11.02.2013. pacijent se upućuje u toplice na daljnju medicinsku rehabilitaciju.

Pacijent nakon medicinske rehabilitacije u toplicama ne posjeduje medicinsku dokumentaciju te ostale postupke rehabilitacije navodi usmeno.

Nakon toplica osjeća se bolje uz malo veće bolove pri dugotrajnom naprežanju lijevog koljena. Nastavlja sa individualnim programom tejelovježbe jačanja mišića lijeve noge.

Četiri mjeseca nakon operacije vraća se na svoje radno mjesto pri kojem više ne osjeća bolove pri naprežanju koljena. Nakon šest mjeseci od operacije ponovno se vraća rekreativnom nogometu te ga igra i danas. Navodi da više pri naprežanju ne osjeća nikakve bolove, ali ako preforsira operiranu nogu drugi dan ona otekne. Oteknuće prema potrebi liječi samoinicijativno podizanjem noge u povišen položaj te terapijom ledom.

6. Zaključak

Ozljeda prednjeg križnog ligamenta vrlo je neugodna ozljeda koja zahtjeva dug oporavak. Kod rekreativaca taj proces traje oko 4. mjeseca, dok kod profesionalnih sportaša pr. nogometaša ona zahtjeva potpunu predanost rehabilitacijskom procesu te nerijetko traje i duže od 6 mjeseci. Svrha rehabilitacijskog procesa je vraćanje motoričkih funkcija koljena kao i prije ozljede.

Važno je napomenuti da univerzalni program rehabilitacije koji je primjenjiv za više pojedinaca ne postoji. To je individualiziran program za svakog ponaosob, ovisno o njihovom fizičkom stanju, uspješnosti operacije... Važno je iskustvo liječnika pri prvom pregledu gdje se već onda može dijagnosticirati ruptura ACL-a. Stručnost fizijatra i fizioterapeuta isto tako je vrlo važan segment u rehabilitacijskom procesu.

Medicinske sestre imaju važnu ulogu u pri prijemu pacijenta, preoperativnoj obradi, postoperativnoj obradi do samo otpusta iz bolnice. Najčešće medicinske sestre su spona između liječnika i pacijenta. Pacijent vrlo često pri prijemu u bolesničku sobu i nakon operacije ima pregršt pitanja. Stručnost medicinske sestre nije odgovarati na pitanja kako je protekao operativni zahvat. Na takva pitanja isključivo odgovara liječnik u individualnom razgovoru sa pacijentom. Medicinska sestra ne smije se upuštati u razgovore na koje ne zna odgovor nego njegov boravak u bolnici učiniti što bezbolnijim i ugodnijim. Vrlo važan segment u radu medicinske sestre je praćenje postoperativne boli bolesnika. Sama post operativna bol je vrlo neugodna i jaka, a sam proces rehabilitacije počinje već drugi dan nakon operacije razgibavanjem operiranog koljena koristeći Kinetek aparat. To je vrlo neugodno i bolno iskustvo za bolesnika te ne rijetko traže medicinsku sestru analgetike koji će ublažiti bol. Medicinska sestra mora prepoznati razinu boli koju bolesnik osjeća koristeći skale za prepoznavanje razine boli. Medicinska sestra također pri previjanju rane prati i znakove infekcije kao što su crvenilo rane, oteknuće te jaka i neugodna bol.

U Varaždinu, 13.11.2017.

7. Literatura

- [1] Matijevac, T. (2014). Od ozljede prednje ukrižene sveze do povratka na teren. (Diplomski rad). Zagreb: Kineziološki fakultet Sveučilišta u Zagrebu.
- [2] Marko Pećina i suradnici: Ortopedija, 3. izmjenjeno i dopunjeno izdanje, Zagreb 2004
- [3] https://moodle.vz.unin.hr/moodle/file.php/263/9._SKRB_ZA_ORTOPEDSKOG_BOLESNIKA.pdf
- [4] <http://www.index.hr/vijesti/clanak/ozljeda-prednjeg-kriznog-ligamenta/764341.aspx> , , dostupno dana 05.09.2017.
- [5] Holik, A. (2011). Funkcionalna rehabilitacija nakon rekonstrukcije prednje ukrižene sveze u košarkašica. (Diplomski rad). Zagreb: Kineziološki fakultet Sveučilišta u Zagrebu.
- [6] <http://etela.hr/ortopedija/artroskopske-operacije-koljena/>, dostupno dana 17.10.2017
- [7] <http://www.kneeexercises.net/author/andrew/>, dostupno 28.08.2017.
- [8] Brzić, D. (2012). Uzroci i prevencija ozljeda u profesionalnom i rekreativnom sportu. (Diplomski rad). Zagreb: Medicinski fakultet Sveučilišta u Zagrebu
- [9] Alentorn-Geli, E., Myer, G.D., Silvers, H.J. i sur. (2009). Prevention of noncontact anterior cruciate ligament injuries in soccer players. Part 1: Mechanisms of injury and underlying risk factors. U Karlsson, J., Becker, R. (ur.), Knee surgery sports traumatology arthroscopy. Barcelona, June 2009. (str. 705-729). Barcelona: Arthroscopia G.C., Hospital Quirón.
- [10] Gotal, S., Kirinić, R.T. (2015). Programi treninga za prevenciju ozljede prednjeg križnog ligamenta kod nogometašica. Zbornik radova 24. ljetne škole kineziologa Republike Hrvatske, Poreč, 30.06.-04.07.2015. (str. 215-221). Zagreb: Kineziološki fakultet Sveučilišta u Zagrebu
- [10] <http://etela.hr/ortopedija/artroskopske-operacije-koljena/>, dostupno dana 17.10.2017
- [11] <http://reha.hr/cms/ruptura-misica-koji-okruzuju-koljeni-zglob/>, dostupno 29.08.2017.
- [12] Marko Pećina, Stjepan Heimer i suradnici, Športska medicina, Zagreb, 2004
- [13] Pećina, M., Bojanić, I., Hašpl, M. (2001). Sindromi prenaprezanja u području koljena. Simpozij „ Sindromi prenaprezanja sustava za kretanje u radu i sportu“, Zagreb, 22.11.2001. (str. 429-439). Zagreb: Klinika za ortopediju Medicinskog fakulteta Sveučilišta u Zagrebu.
- [14] <http://www.fizioterapeut.org/fizikalna-terapija/elektroterapija/kinetek-pasivno-razgibavanje-koljenog-zgloba.html>, dostupno dana 13.09.2017.
- [15] <http://www.reha.hr/cms/ligamenti-i-tetive/>, dostupno 29.08.2017.
- [16] Kasović, M., Potočanac, Z., Cifrek, M., Tudor, A., Mejovšek, M. (2009), Razlike u mišićnoj aktivnosti jednu godinu nakon rekonstrukcije prednje ukrižene sveze koljena. Hrvatski športsko-medicinski vjesnik, 24; 76-81.

8. Popis slika

Slika 1. Anatomija koljena, <https://bhreprezentacija.files.wordpress.com/2015/09/ligamenti-1.jpg>, dostupno 29.08.2017.

Slika 2. Fleksija i ekstenzija koljena, <https://www.building-body.com/pet-vjebi-za-nogekada-se-uplete-ozljeda-koljena/>, dostupno 28.09.2017.

Slika 3. Položaj meniska prikaz A i B

Slika 4. Položaj meniska prikaz C i D

Slika 5. Hiperekstenzija koljena, http://cdn2.tstatic.net/superball/foto/bank/images/zlatanibrahimovic_20170421_052353.jpg, dostupno dana 01.09.2017.

Slika 6. Semifleksija, vanjska rotacija i abdukcija koljena, <http://e02-marca.uecdn.es/assets/multimedia/imagenes/2016/07/10/14681817876017.jpg>, dostupno dana 01.09.2017.

Slika 7. Deceleracija koljena, <http://masaza-gbb.com/wp-content/uploads/2017/04/acl3.jpg>, dostupno dana 01.09.2017.

Slika 8. Varus stress test, http://www.fpnotebook.com/_media/orthoKneeVarusStress30.jpg, dostupno dana 31.08.2017.

Slika 9. Valus stress test, http://www.fpnotebook.com/_media/orthoKneeValgusStress30.jpg, dostupno dana 31.08.2017.

Slika 10. Test prednje ladice, https://i.ytimg.com/vi/D_JwJH0cNV0/maxresdefault.jpg, dostupno dana 31.08.2017.

Slika 11. Lachmanov test, https://i.ytimg.com/vi/ArK_0labsNs/maxresdefault.jpg, dostupno dana 05.09.2017.

Slika 12. MR ACL-a (bez i sa puknućem), <http://wolverhamptonhipandkneeclinic.co.uk/wp-content/uploads/2015/10/normandtorn2.jpg> , dostupno dana 05.09.2017.

Slika 13. Uzimanje grafta, izvor: autor

Slika 14. Priprema grafta, izvor: autor

Slika 15. Boranje koštanih tunela, izvor: autor

Slika 16. Provlačenje grafta kroz tunel, izvor: autor

Slika 17. Fiksacija grafta vijkom, izvor: autor

Slika 18. Kinetek aparat, <http://www.ortopediaricci.it/images/stories/virtuemart/product/kinetek2.jpg> , dostupno dana 13.09.2017




IZJAVA O AUTORSTVU
I
SUGLASNOST ZA JAVNU OBJAVU

Završni/diplomski rad isključivo je autorsko djelo studenta koji je isti izradio te student odgovara za istinitost, izvornost i ispravnost teksta rada. U radu se ne smiju koristiti dijelovi tuđih radova (knjiga, članaka, doktorskih disertacija, magistarskih radova, izvora s interneta, i drugih izvora) bez navođenja izvora i autora navedenih radova. Svi dijelovi tuđih radova moraju biti pravilno navedeni i citirani. Dijelovi tuđih radova koji nisu pravilno citirani, smatraju se plagijatom, odnosno nezakonitim prisvajanjem tuđeg znanstvenog ili stručnoga rada. Sukladno navedenom studenti su dužni potpisati izjavu o autorstvu rada.

Ja, SLAVEN SLANAC (ime i prezime) pod punom moralnom, materijalnom i kaznenom odgovornošću, izjavljujem da sam isključivi autor/ica završnog/diplomskog (obrisati nepotrebno) rada pod naslovom HGD. BEHAG. NAKON OP. PREDNJE UKRIZNE SVEZE KOJIFNA (upisati naslov) te da u navedenom radu nisu na nedozvoljeni način (bez pravilnog citiranja) korišteni dijelovi tuđih radova.

Student/ica:

(upisati ime i prezime)

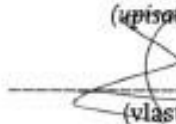

SLAVEN SLANAC
(vlastoručni potpis)

Sukladno Zakonu o znanstvenoj djelatnosti i visokom obrazovanju završne/diplomske radove sveučilišta su dužna trajno objaviti na javnoj internetskoj bazi sveučilišne knjižnice u sastavu sveučilišta te kopirati u javnu internetsku bazu završnih/diplomskih radova Nacionalne i sveučilišne knjižnice. Završni radovi istovrsnih umjetničkih studija koji se realiziraju kroz umjetnička ostvarenja objavljuju se na odgovarajući način.

Ja, SLAVEN SLANAC (ime i prezime) neopozivo izjavljujem da sam suglasan/na s javnom objavom završnog/diplomskog (obrisati nepotrebno) rada pod naslovom HGD. BEHAG. NAKON OP. PREDNJE UKRIZNE SVEZE KOJIFNA (upisati naslov) čiji sam autor/ica. PREDNJE UKRIZNE SVEZE KOJIFNA

Student/ica:

(upisati ime i prezime)


SLAVEN SLANAC
(vlastoručni potpis)