

Postinfarktne aritmije

Hranić, Lidija

Undergraduate thesis / Završni rad

2017

Degree Grantor / Ustanova koja je dodijelila akademski / stručni stupanj: **University North / Sveučilište Sjever**

Permanent link / Trajna poveznica: <https://um.nsk.hr/um:nbn:hr:122:272356>

Rights / Prava: [In copyright](#)/[Zaštićeno autorskim pravom.](#)

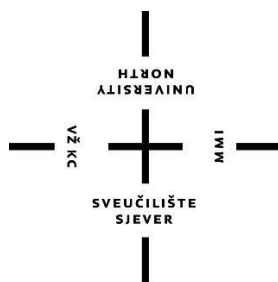
Download date / Datum preuzimanja: **2024-08-06**



Repository / Repozitorij:

[University North Digital Repository](#)





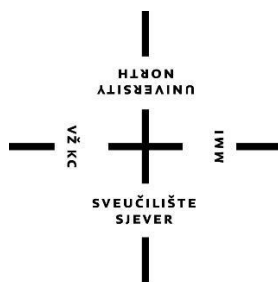
Sveučilište Sjever

Završni rad br. 793/SS/2016

Postinfarktne aritmije

Lidija Hranić, 5350/601

Varaždin, rujan 2017. godine



Sveučilište Sjever

Odjel za biomedicinske znanosti

Završni rad br. 793/SS/2016

Postinfarktne aritmije

Student

Lidija Hranić, 5350/601

Mentor

Nikola Bradić, dr. med., viši predavač

Varaždin, rujan 2017. godine

Prijava završnog rada

Definiranje teme završnog rada i povjerenstva

ODJEL	Odjel za biomedicinske znanosti		
PRISTUPNIK	Lidija Hranić	MATIČNI BROJ	5350/601
DATUM	12.09.2016.	KOLEGIJ	Klinička medicina V
NASLOV RADA	Postinfarktne aritmije		
NASLOV RADA NA ENGL. JEZIKU	Postinfarction arrhythmias		
MENTOR	Nikola Bradić, dr. med.	ZVANJE	predavač
ČLANOVI POVJERENSTVA	1. Melita Sajko, dipl.med.techn., predsjednik		
	2. Nikola Bradić, dr. med., mentor		
	3. Ivana Živoder, dipl. med. techn., član		
	4. Jurica Veronek, mag.med.techn., zamjenski član		
	5. _____		

Zadatak završnog rada

BROJ	793/SS/2016
------	-------------

OPIS

Normalni srčani impuls nastaje u sinoatrijskom ili sinusnom čvoru koji se nalazi na ušću gornje šuplje vene u desnu pretkljetku srca. Sinusni čvor je prirodni elektrostimulator ("pacemaker"), međutim njegova aktivnost ovisi o autonomnom živčanom sustavu i cirkulirajućim hormonima. Srčani impuls se zatim provodi kroz pretkljetke do atrioventrikularnog (AV) čvora koji se nalazi na spoju između desnog atrija i desnog ventrikula. U AV-čvoru dolazi do usporjenja provođenja (120-200 ms), što omogućuje adekvatno punjenje ventrikula krvlju. U daljnjem tijeku srčani impuls prolazi kroz His-Purkinjeov sustav koji uključuje Hisov snop, lijevu i desnu granu te u završetku razgranatu mrežu Purkinjeovih vlakana koja prenose srčani impuls na srčana mišićna vlakna. Normalni srčani ritam naziva se sinusni ritam, a normalna frekvencija srca, tj. nastajanja srčanog impulsa u sinusnom čvoru je 60-100/min. Srčane frekvencije manje od 60/min (nekada 50/min) nazivamo bradikardije, a više od 100/min tahikardije. Poremećaje srčanog ritma - aritmije možemo podijeliti prema frekvenciji na bradiaritmije i tahiaritmije, a prema mjestu nastanka na supraventrikularne aritmije (nastaju u pretkljetkama) i na ventrikularne aritmije (nastaju u srčanim kljetkama). Aritmije mogu biti potpuno asimptomatske, međutim najčešće uzrokuju palpitacije (osjećaj ubrzanog ili nepravilnog rada srca). Također, aritmije mogu uzrokovati zaduhu, bolove u prsištu, omaglice, a ozbiljniji poremećaji ritma, pogotovo ventrikularni poremećaji ako se ne prepoznaju i ne liječe ritma mogu uzrokovati gubitak svijesti, srčani arrest pa i smrt. Ventrikularne ekstrasistole: preuranjene kontrakcije ventrikula, češće su simptomatske. Mogu se javljati u zdravih ljudi ali i često kod bolesnika sa strukturnom bolesti srca. Ventrikulska tahikardija: ubrzan srčani ritam koji nastaje u srčanim kljetkama. Česte su kod bolesnika s preboljenim infarktom miokarda i kardiomiopatijama. Zbog neadekvatnog punjenja kljetki, smanjuje se sposobnost srca za pumpanje krvi prema tijelu.

ZADATAK PRUŽEN



02.02.2017.

Predgovor

Posebno bih se zahvalila svojem mentoru Nikoli Bradiću, dr.med.viši predavač na trudu, te nesebičnoj pomoći što mi je svojim znanjem i iskustvom uvelike pomogao u pisanju ovog završnog rada.

Zahvaljujem se svojim roditeljima, te prijateljima koji su mi uvijek pružali podršku tijekom mog školovanja.

Zahvaljujem im na strpljenju, razumijevanju te bezuvjetnoj ljubavi.

Sažetak

Srce je mišićni organ sa dvije pretkljetke i dvije kljetke, stvoren da radi učinkovito, pouzdano i trajno cijeli život. Odgovoran je za pumpanje te stvaranje i provođenje električnih impulsa potrebnih za pravilan otkucaj srca. Normalni srčani ritam naziva se sinusni ritam, dok abnormalnosti u brzini i otkucaju srca, koje nastaju zbog poremećaja sustava električne provodljivosti u njegovom tkivu, nazivaju se aritmije.

Aritmije mogu biti potpuno asimptomatske, međutim najčešće uzrokuju palpitacije, a mogu uzrokovati zaduhu, bolove u prsištu, slabost, omaglice, presinkopu ili sinkopu, a ozbiljniji poremećaji ritma, pogotovo ventrikularni poremećaji, ako se ne prepoznaju i ne liječe mogu uzrokovati gubitak svijesti, plućni edem, srčani arrest pa i smrt.

Uzroci aritmija se povezuju sa stanjima ili događajima koji utječu na strukturu i funkciju srca, a najčešće su posljedica bolesti srca kao što su koronarna bolest arterija, kongestivno zatajenje srca, preboljeli infarkt miokarda te elektrolitski poremećaji.

Infarkt miokarda nastaje zbog naglog smanjenja koronarnog protoka krvi kao posljedica trombotičke okluzije koronarne arterije, prethodno sužene aterosklerozom.

U komplikacije akutnih infarkta miokarda (AIM) ubrajamo: ventrikulske ekstrasistole, ventrikulsku tahikardiju, ventrikulsku fibrilaciju, supraventrikulske aritmije, sinus bradikardiju, sinus tahikardija, fibrilacija atrija te atrioventrikulski (AV) blokove. Mehaničke komplikacije kao posljedica AIM nastaju zbog rupture nekrotičnog tkiva, a uzrokuju teško zatajivanje srca i/ili kardiogeni šok. Komplikacije AIM predstavljaju naglo nastalo, po život ugrožavajuće stanje koje zahtjeva hitno liječenje i specifičnu sestrinsku skrb. Bolesnici se liječe u koronarnoj jedinici uz stalno praćenje hemodinamskih parametara i 24-satnu prisutnost dobro uvježbanog tima liječnika i medicinskih sestara/tehničara, osposobljenih i educiranih da prepoznaju i adekvatno reagiraju na pojavu komplikacija i za život opasnih aritmija koje su česte u ranoj fazi AIM.

Srčane aritmije mogu se liječiti lijekovima, elektrokardioverzijom, ugradnjom elektrostimulatora, kardioverter defibrilatora, a izbor terapije ovisi o vrsti aritmije, simptomima i postojanju drugih srčanih bolesti kao i o izboru samog bolesnika.

Ključne riječi: akutni infarkt miokarda, arrest, aritmija, edukacija, komplikacije, srce

Popis korištenih kratica

AIM - Akutni infarkt miokarda

AV – Atrioventrikulski

SA - Sinuatrijski

CK - KreatinKinaza

LDH – Laktat dehidrogenaza

SE - Sedimentacija eritrocita

AST - Aspartataminotransferaze

PV - Protrobinsko vrijeme

APT - Aktivirano parcijalno tromboplastinsko vrijeme

VES – Ventrikulske ekstrasistole

VT - Ventrikularna tahikardija

VF - Ventrikularna fibrilacija

JIL- Jedinica intenzivnog liječenja

KPR - Kardiopulmonalna reanimacija

Sadržaj

1. Uvod	1
2. Anatomija i provodni sustav srca	2
2.1. Anatomija srca	2
2.2. Provodni sustav i inervacija srca.....	3
3. Uzroci i mehanizmi nastanka aritmija	4
3.1. Aritmije.....	4
3.2. Kalij i srčani sustav	4
3.2.1. Odnos kalija i natrija.....	4
3.2.1.1. Hipokalijemija	5
3.2.1.2. Hiperkalijemija	6
3.3. Poremećaji u stvaranju impulsa	6
3.4. Akutni infarkt miokarda	7
3.5. Komplikacije nakon AIM.....	8
3.5.1. Bradiaritmije i poremećaji provođenja.	9
3.5.2. Sinus bradikardija	9
3.5.3. Intraventrikularni poremećaji provođenja.	10
3.5.4. Atrioventrikularni (AV) blokovi	10
3.5.5. Ekstrasistole	12
3.5.6. Supraventrikularne ekstrasistole	12
3.5.7. Ventrikulske ekstrasistole (VES).....	12
3.5.8. Tahikardije	13
3.5.9. Sinus tahikardija	13
3.5.10. Fibrilacija atriya.....	14
3.5.11. Undulacija atriya.....	15
3.5.12. Ventrikularna tahikardija (VT)	15
3.5.13. Ventrikularna fibrilacija (VF).....	17
3.5.14. Uloga medicinske sestre/tehničara kod VT, VF i AV blokova	18
4. Srčani ares.....	19
4.1. Zbrinjavanje srčanog arest.	19
4.2. Skrb nakon preživjelog srčanog aresta.....	20
5. Mehaničke komplikacije kao posljedica AIM.....	21

5.1. Ruptura srca	21
5.2. Ruptura papilarnog mišića	21
5.3. Aneurizma lijeve klijetke	21
5.4. Zatajivanje srca	21
5.5. Akutno zatajivanje srca	22
5.6. Kardiogeni šok	23
6. Život nakon izliječenja postinfarktnih aritmija i prevencija pojave istih.	24
7. Zaključa	25
8. Literatura	26

1. Uvod

Aritmija je poremećaj rada srca (puls) ili srčanog ritma. Mogu biti bezopasne, predstavljati neposrednu opasnost za zdravlje, a u najtežem obliku izazvati iznenadnu srčanu smrt. Mogu se javiti abnormalni električni impulsi, impulsi koji mogu biti blokirani ili usporeni, ili putuju u novim ili različitim putovima kroz srce. Aritmije također mogu biti uzrokovane nekim tvarima ili drogama, uključujući: alkohol, kofein, pušenje i lijekove za krvni tlak. Ponekad lijekovi koji se koriste za liječenje jedne vrsta aritmija uzrokuje drugi tip abnormalnog srčanog ritma. Kada pacijent ima aritmiju, njegov rad srca može biti prespor (bradikardija) ili prebrzi (tahikardija). Aritmija može biti prisutna cijelo vrijeme ili se može pojaviti i proći, a simptomi se mogu samo primijetiti za vrijeme aktivnosti. Simptomi mogu biti vrlo blagi, ili veoma teški i ozbiljniji, čak i opasni po život.[1]

Najčešći simptomi koji se mogu pojaviti kada je aritmija prisutna su: bol u prsima i vrtoglavica, nesvjestica, bljedilo, palpitacije (osjećaj da vaše srce tuče brzo ili nepravilno), kratkoća daha, te znojenje.[1]

Aritmije su znak i posljedica srčanih bolesti, AIM, oštećenog srčanog mišića nakon preboljelog IM, povećanog tonusa vagusa ili simpatikusa, hipertireoze, a mogu se javiti i u potpuno zdravih osoba, zbog elektrolitskog disbalansa i teške dehidracije.[1]

Akutni infarkt miokarda nastaje zbog naglog smanjenja koronarnog protoka krvi kao posljedica trombotičke okluzije koronarne arterije, prethodno sužene aterosklerozom.

Ako bolesnik preživi iznenadno začepljenje koronarne žile, u području miokarda kojom krv više ne dolazi, razvija se ponajprije ishemija, zatim nekroza, koju poslije nadomjesti fibrozno tkivo, ožiljak kao znak preboljenog infarkta.

Aritmija se javlja nakon IM i smatra se da je uzrok smrti u oko 40% bolesnika. Kliničko značenje aritmija proizlazi iz njihovih hemodinamskih posljedica i električne nestabilnosti.[1]

Mehanizam se sastoji ili u srčanom zastoju ili fibrilaciji komora, koje nastaju poslije šoka ili oštećenja srca, kasnije postoji sklonost da bude i primarni uzrok. Stalno praćenje je otkrilo prisutnost ventrikularne tahikardije, ventrikularne fibrilacije i kompletnog AV bloka, te drugih manje ozbiljnih aritmija. Važno je na vrijeme prepoznati aritmiju kako bi se počelo sa adekvatnom terapijom. Najvažnija je revaskularizacija, zatim medikamentozna terapija, ako nastane VT i VF primjenjujemo elektrokardioverziju, te ugradnja srčanog defibrilatora ili pacemakera, ovisno o zdravstvenom stanju pacijenta.[1]

2. Anatomija i provodni sustav srca

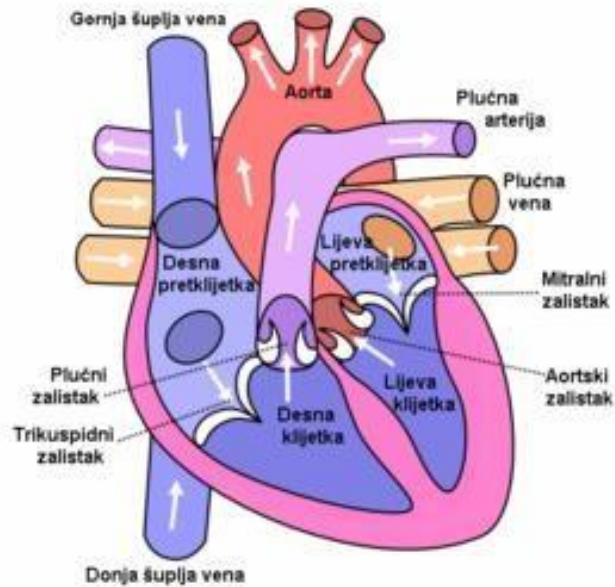
2.1. Anatomija srca

Srce je šuplji mišićni organ, mase od 200 – 450 grama i veličine stisnute šake koje pumpa krv kroz krvne žile. Smješteno je u prsnoj šupljini, tako da je gornji dio srca ili srčana osnovica, basiscordis, postavljena prema gore i malo straga, a vršak srca, apexcordis, usmjeren je prema dolje i ulijevo, pa leži nesimetrično spram središnje ravnine i seže do petog međurebrenog prostora, jedan centimetar medijalno od medioklavikularne crte. Sastoji se od dvaju atrija i dvaju ventrikula, obavijenih perikardom.[2]

Srčanu stijenkiju oblikuju tri sloja: unutrašnji sloj, endocardium, srčani mišić, myocardium i vanjski sloj epicardium. Najveći dio prednje strane srca čine desni ventrikul i desni atrij, a donje i stražnje strane lijevi ventrikul i lijevi atrij. Ventrikule od atrija odjeljuje koronarni ulkus u kojem se nalazi arterija, vena i masno tkivo. Srčani zalisci su elastična opna koja osiguravaju protjecanje krvi od ulaznih krvnih žila kroz pretkljetke u kljetke i prolaz krvi u odvodne krvne žile, a nalaze se na ulazu u srčane kljetke i na izlazu iz njih.[2]

U desni atrij se odozgo ulijeva gornja šuplja vena, a dolje, uz samu dijafragmu donja šuplja vena. Na granici desnog atrija i ventrikula, nalazi se trikuspidalno ušće, koje se sastoji od fibrinoznog prstena i triju kuspisa, a izlazni dio desnog ventrikula završava ušćem stabla plućne arterije, koje čine fibrinozni prsten i tri polumjesečasta kuspisa, a to sve prikazuje slika 2.1.1. Anatomija srca.[2]

Lijevo atrij se sastoji od stražnjeg, tanjeg dijela, u koji ulaze plućne vene i debljeg, mišićnog dijela. Lijevo ventrikul ima tri do četiri puta deblju mišićnu stijenkiju od desnog ventrikula.[1] Između lijevog atrija i ventrikula nalazi se AV ušće, koje se sastoji od fibrinoznog prstena i dvaju kuspisa. Izlazni dio lijevog ventrikula završava aortnim ušćem, koje se sastoji od fibrinoznog prstena i triju polumjesečasta kuspisa.[2]



Slika 2.1.1. Anatomija srca

Izvor: <https://hr.wikipedia.org/wiki/Srce>

2.2. Provodni sustav i inervacija srca

Srčani se ciklus funkcionalno sastoji od dvaju perioda: relaksacije, nazvane dijastolom, i kontrakcije, koju nazivamo sistolom. Za vrijeme dijastole srčane se šupljine napune krvlju, a u sistoli srce izbacuje krv dalje u arterije. Pojam funkcionalni sincicij označava kontrakciju svih srčanih mišićnih stanica istovremeno. Akcijski potencijal koji započinje kontrakciju srčanog mišića i kontrolira njihov ritam, normalni srčani impuls, nastaje u sinoatrijskom (SA) ili sinusnom čvoru koji se nalazi na ušću gornje šuplje vene u desnu pretkljetku srca. Sinusni čvor je prirodni elektrostimulator ("pacemaker"), međutim njegova aktivnost ovisi o autonomnom živčanom sustavu i cirkulirajućim hormonima. Srčani impuls se zatim provodi kroz pretkljetke do AV čvora koji se nalazi na spoju između desnog atrija i desnog ventrikula. U AV-čvoru dolazi do usporenja provođenja, što omogućuje adekvatno punjenje ventrikula krvlju. U daljnjem tijeku srčani impuls prolazi kroz His-Purkinjeov sustav koji uključuje Hisov snop, lijevu i desnu granu te u završetku razgranatu mrežu Purkinjeovih vlakana koja prenose srčani impuls na srčana mišićna vlakna.[1]

Srce inerviraju simpatički i parasimpatički živci. Simpatička živčana vlakna dolaze od gornjeg, srednjeg i donjeg vratnog ganglija i šire se po čitavom srcu. Parasimpatička živčana vlakna dolaze putem vagusa. Desni vagus opskrbljuje sinusni čvor, a lijevi vagus AV čvor.[1]

3. Uzroci i mehanizam nastanka aritmija

3.1. Aritmije

Poremećaji srčanog ritma, tj. aritmije, nenormalne su i obično simptomatske promjene srčanog ritma, čije kliničko značenje proizlazi iz njihovih hemodinamskih posljedica i električne nestabilnosti, koje u najtežem obliku mogu izazvati iznenadnu srčanu smrt.[2]

Aritmije su najčešće posljedica bolesti srca, ali mogu nastati i zbog plućne bolesti, povećanog tonusa vagusa ili simpatikusa, hipertireoze, te u potpuno zdravih osoba. Neravnoteža elektrolita, tj. elektrolitski disbalans i teška dehidracija mogu pogodovati nastanku aritmija.[2]

Normalni srčani ritam naziva se sinusni ritam, a normalna frekvencija srca, tj. nastajanja srčanog impulsa u sinusnom čvoru je 60-100/min. Srčane frekvencije manje od 60/min (nekada 50/min) nazivamo bradikardije, a više od 100/min tahikardije. Poremećaji srčanog ritma, tj. aritmije, nenormalne su i obično simptomatske promjene srčanog ritma, čije kliničko značenje proizlazi iz njihovih hemodinamskih posljedica i električne nestabilnosti, koje u najtežem obliku mogu izazvati iznenadnu srčanu smrt. Možemo ih podijeliti prema frekvenciji na bradiaritmije i tahiaritmije, a prema mjestu nastanka na supraventrikularne aritmije (nastaju u pretklijetkama) i na ventrikularne aritmije (nastaju u srčanim klijetkama).[2]

3.2. Kalij i srčani sustav

3.2.1. Odnos natrija i kalija

Kalij zajedno s natrijem regulira ravnotežu vode i acidobazne ravnoteže u krvi i tlaku. S obzirom da kalij lakše ulazi u stanice nego natrij on potiče razmjenu natrij- kalij preko stanične membrane i taj odnos natrija i kalija zovemo „natrij- kalij pumpa“. Tako će kod živčanih stanica stvarati električni potencijal koji podupire provođenje živčanih impulsa, a njegovim napuštanjem iz te stanice omogućiti će živčanim impulsima napredak. Osim što pomaže živčanim impulsima, natrij- kalij pumpa pomaže kod kontrakcije mišića, te je vrlo važna za regulaciju rada srca.[3]

Neravnoteža natrija i kalija u krvi može poremetiti njegovu funkciju. Kako bi srce ispravno funkcioniralo, ravnoteža elektrolita u krvi mora biti u granicama normale. Kalij kao važan mineral i elektrolit, igra veoma važnu ulogu u prijenosu električnih impulsa do srca, te tako pomaže normaliziranju ritma rada srca.[3] Prekomjieran unos natrija u hrani može dovesti do

problema sa visokim krvnim tlakom, a tu nastupa kalij koji igra veoma važnu ulogu jer pomaže u smanjivanju krvnog tlaka. Visoki krvni tlak je danas raširen problem jer posljedice arterijske hipertenzije mogu biti mnogobrojne: oštećenje bubrežnih funkcija, nastanak moždanog udara, oštećenje srčanog mišića, koronarnih arterija.

Uloga kalija u organizmu čovjeka:

- važan za prenošenje hranjivih tvari do stanica
- posebno je važan za mišićnu i živčanu aktivnost jer stupanj do kojeg se naši mišići stežu
- regulira pH krvi
- regulira ravnotežu vode i kiselost urina
- kontrolira grčenje mišića
- ima važnu ulogu u reguliranju krvnog tlaka, radu srca, bubrega
- važan je za očuvanje koštane mase
- prirodna je pomoć kod tegoba glavobolje i migrene
- olakšava stanje ukočenosti zglobova
- sudjeluje u skladištenju ugljikohidrata
- pomaže u odvođenju iz organizma neprobavljenih ostataka hrane i toksina iz te iste hrane sprečavajući njihovo gomilanje i toksikaciju.

3.2.1.1. Hipokalemija

Hipokalemija je niska razina kalija u organizmu, a rezultat je pretjeran gubitak kalija kroz urin. Najčešće se javlja kod osoba koji su uzimali diuretike, kod neadekvatne prehrane, kod određenih problema sa bubrežima ili zbog prevelike količine unosa natrija u hrani. Alkohol, kava, šećer, pretjerana tjelesna aktivnost, proljev i zatvor mogu dovesti do nedostatka kalija, velika većina osoba ne unosi kalij dovoljno kroz prehranu, a s obzirom da kalij ima važnu ulogu u transportu tjelesnih tekućina i radu srca njegov nedostatak može izazvati niz poremećaja u organizmu. Jedan od najčešćih i početnih simptoma nedostatka kalija u organizmu je umor. Rani simptomi nedostatka kalija mogu biti slabost mišića, razdražljivost, nesаница, problemi sa probavnim sustavom, a nedostatak kalija može dovesti do aritmije srca.

Niska razina kalija može poremetiti metabolizam glukoze i dovesti do povišenog šećera u krvi. Najgori slučaj težeg nedostatka kalija može prouzrokovati paralizu.

3.2.1.2. Hiperkalemija

Hiperkalemija je stanje koje se očituje povišenom razinom kalija u krvi. Najčešće se javlja kao posljedica lošeg rada bubrega. Simptomi povišene razine kalija mogu biti različiti, a najviše se odnose na problema sa mišićima te srčanim tegobama (može se poremetiti srčani ritam, veoma se često javlja usporeni rad srca, bradikardija).

3.3. Poremećaji u stvaranju impulsa

U elektro fiziološkom smislu poremećaji srčanog ritma nastaju zbog poremećaja u stvaranju podražaja i/ili poremećaja u provođenju podražaja. S obzirom na frekvenciju mogu se podijeliti na tahikardije i bradikardije. Poremećaje srčanog ritma- aritmije možemo podijeliti prema frekvenciji na bradiaritmije i tahiaritmije, a prema mjestu nastanka na supraventrikularne aritmije (nastaju u pretkljetkama) i na ventrikularne aritmije (nastaju u srčanim kljetkama).[4]

Tahikardije mogu nastati zbog kruženja podražaja, te pojave naknadnih potencijala ili abnormalnog automatizma ektopičnog centra u bilo kojem dijelu srca.

1. kružno kretanje podražaja:

- predstavlja fenomen kod kojeg pojedinačni impuls aktivira istu grupu stanica dva ili više puta, te cijelo srce
- uzrok je nehomogeno provođenje kroz AV čvor ili Purkinjeova vlakna uslijed postojanja unidirekcijskog blok koji u jednom smjeru blokira provod, ali ga dozvoljava u suprotnom smjeru
- zbog ovog bloka impuls prolazi zaobilaznim putem u blokiranu zonu i ponovno stiže na početak kruga, u trenutku kada je tkivo izašlo iz refrakternosti, pa je moguć početak novog kruženja kraćim i bržim putem.[4]

2. ektopični impulsi nastaju izvan normalne aktivnosti i ispoljavaju se kao:

- prijevremene kontrakcije (ekstrasistole)
- parasystole koje se očituju sa postojanjem jednog ektopičnog impulsa konstantnog ritma koji se javlja nezavisno od sinusnog ritma i sa njime se izmijenjuje, tako da postoje dva vodiča srca
- te kao pojava impulsa iz nižih centara: impulsi koji nastaju u AV čvoru, Hisovom snopu ili Purkinjeovim vlaknima.[4]

3.4. Akutni infarkt miokarda

Infarkt miokarda nastaje zbog naglog smanjenja koronarnog protoka krvi kao posljedica trombotičke okluzije koronarne arterije, prethodno sužene aterosklerozom. AIM najčešće uzrokuje ateroskleroza, kao što je prikazano na slici 3.4.1. Akutni infarkt miokarda, a riječi uzroci su embolija, spazam, trauma i tromboza. Osnovna je promjena u AIM gubitak funkcija zahvaćenog dijela miokarda, a funkcijsko oštećenje ovisi o veličini lezije. Kad je oštećeno 10% i više mase miokarda, dolazi do smanjenja istisne frakcije, dok pri oštećenju od oko 40% mase miokarda nastaje kardiogeni šok.[5]

Dijagnoza se postavlja na temelju anamneze, analize bolova u prsima, kliničkog pregleda i kliničke slike, karakterističnim promjenama u EKG-u koje napreduju kroz tri faze: odskakanje T vala nakon čega slijedi inverzija T vala, elevacija ST segmenta te pojava novih Q valova. Zatim imamo porast enzima u serumu: Kreatinkinaze (CK), laktatdehidrogenaza (LDH) i troponin, te ostali laboratorijski nalazi: sedimentacija eritrocita (SE), aspartataminotransferaze (AST), povećan broj leukocita i koagulogram (PV, APTV).[5]

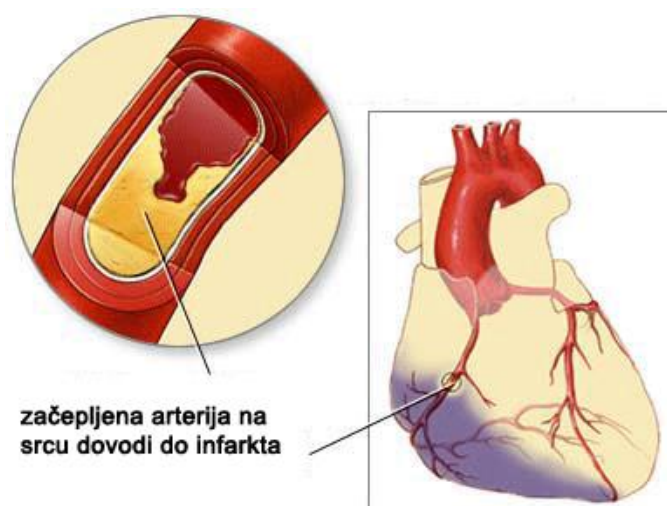
Osnovni ciljevi liječenja AIM su: sprječavanje širenja zone infarkta, poboljšanje opskrbe miokarda kisikom, smanjenje potrošnje kisika u miokardu, odgovarajuće otplavlivanje metabolita iz miokarda i održavanje primjerene cirkulacije u ugroženom dijelu miokarda do stvaranja kolaterala.[5]

Bolesnici se liječe u koronarnoj jedinici uz stalno praćenje hemodinamskih parametara i satne diureze. Od lijekova primjenjuju se u ranom infarktu (unutar 4-6 sati) fibrinolitici, acetilsalicilna kiselina i beta-blokatori, te odgovarajuća analgezija (obično male doze morfija). Potrebno je osigurati cirkulirajući volumen (praćenjem plućnog kapilarnog tlaka i centralnog venskog tlaka) i dobru oksigenaciju arterijske krvi, uz redovito praćenje acidobaznog statusa i elektrolita, te trajne kontrole rada srca na monitoru.[5]

Sve to podrazumijeva i 24-satnu prisutnost dobro uvježbanog tima liječnika i medicinskih sestara/tehničara osposobljenih da prepoznaju i adekvatno reagiraju na pojavu komplikacija i za život opasnih aritmija koje su česte u ranoj fazi AIM.

Komplikacije AIM predstavljaju naglo nastalo, po život ugrožavajuće stanje koje zahtjeva hitno liječenje i specifičnu sestrinsku skrb. U komplikacije AIM ubrajamo: ventrikulske ekstrasistole, ventrikulsku tahikardiju, ventrikulsku fibrilaciju, supraventrikulske aritmije, sinus bradikardiju, sinus tahikardija, fibrilacija atriya te smanjenje atrioventrikulskog i intraventrikulskog provođenja. AV blok relativno je česta komplikacija kod AIM donje stijenke, kada je zahvaćena desna koronarna arterija koja opskrbljuje AV čvor. U tom slučaju mogu se pojaviti svi stupnjevi AV bloka s konačnim oporavkom AV provođenja i dobrom prognozom.[5]

Mehaničke komplikacije kao posljedica AIM nastaju zbog rupture nekrotičnog tkiva a uzrokuju teško zatajivanje srca i/ili kardiogeni šok. Tu spadaju ruptura srca, ruptura papilarnog mišića i aneurizma lijeve klijetke.[5]



Slika 3.4.1. Akutni infarkt miokarda

Izvor: <http://www.kardiohirurgija.rs/kardiohirurgija-o-srcu.html>

3.5. Komplikacije nakon AIM

Aritmije mogu biti potpuno asimptomatske, međutim najčešće uzrokuju palpitacije (osjećaj ubranog ili nepravilnog rada srca), mogu uzrokovati zaduhu, bolove u prsištu, slabost, omaglice, presinkopu ili sinkopu, a ozbiljniji poremećaji ritma, pogotovo ventrikularni poremećaji, ako se ne prepoznaju i ne liječe mogu uzrokovati gubitak svijesti, plućni edem, srčani arrest pa i smrt. Bolesnici sa očuvanom funkcijom miokarda mogu dobro podnijeti pojavu bradikardije od 25 do 30 otkucaja u minuti, dok se u onih s akutnim infarktom miokarda, teškom ishemičnom ili valvularnom bolešću srca veoma brzo može razviti kongestivno zatajenje srca ili kardiogenišok.[5]

3.5.1. Bradiaritmije i poremećaji provođenja

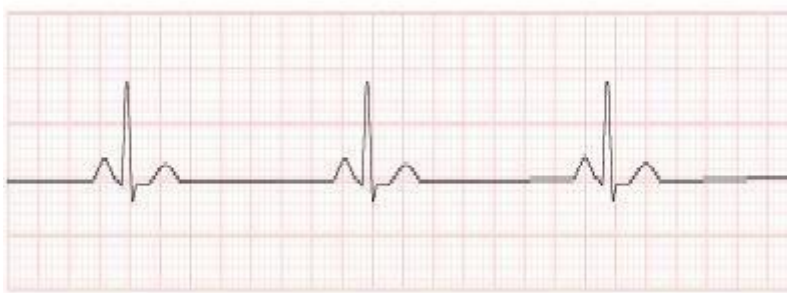Bradiaritmije su poremećaji srčanog ritma s pravilnom ili nepravilnom frekvencijom srca, koja je manja od 60 otkucaja u minuti. S obzirom na lokalizaciju u provodnom sustavu srca, bradiaritmije i poremećaji provođenja mogu nastati na razini sinusnog čvora, AV čvora, Hisova snopa i ispod razine Hisova snopa.[5]

3.5.2. Sinus bradikardija

Sinusna bradikardija je pravilan sinusni ritam s frekvencijom manjom od 60 otkucaja u minuti. Ona je izraz smanjenoga spontanog automatizma sinusnog čvora različite etiologije, a najčešće zbog ishemije ili primarne fibroze. Češća je u bolesnika s donjim infarktom. Može biti udružena sa hipotenzijom i dovesti do pojave malignih ventrikulskih aritmija, a slika 3.5.2.1. prikazuje Sinus bradikardiju.[1]

Sinusna bradikardija koja nastaje kao posljedica lijekova, hiperkalijemije ili hipotireoze u osnovi je reverzibilna, jer nestaje prestankom uzimanja lijeka, tj. korekcijom elektrolitskog ili endokrinološkog poremećaja.[1]

Bolesnici sa sinus bradikardijom obično nemaju subjektivnih tegoba, pa je terapija malokad potrebna. U slučaju omaglice, sinkope ili pada krvnog tlaka, primjenjuje se kao hitna mjera atropin u dozi od 0,5 do 1,0 mg intravenozno, a u slučaju trajne bradikardije potrebna ja ugradnja trajnog elektrostimulatora srca sa stimulacijom u desnom atriju.



Slika 3.5.2.1. Sinus bradikardija

Izvor: http://www.kardiologija.in.rs/Srcane_aritmije.htm

3.5.3. Intraventrikularni poremećaji provođenja

Intraventrikularni poremećaji provođenja nastaju zbog prekida provođenja kroz pojedine grane i/ili fascikule Hisova snopa.[1]

Blok desne grane označuje potpuni prekid provođenja kroz desnu granu, pa se desni ventrikul aktivira kasnije, zaobilazno iz lijevog ventrikula. Blok lijeve grane označuje potpuni prekid provođenja kroz lijevu granu, pa se lijevi ventrikul aktivira kasnije iz desnog ventrikula. Nalaz bloka lijeve grane u mnogim je slučajevima važan znak uznapredovale bolesti srca i ima lošiju prognozu od bloka desne grane.[1]

No, blok desne grane, koji je udružen s blokom prednjeg ili stražnjeg fascikula lijeve grane, često završava razvojem totalnog AV bloka ili asistolijom ventrikula.[1]

3.5.4. Atrioventrikulski (AV) blokovi

AV blokovi poremećaji su provođenja depolarizacijskog vala iz atriya u ventrikule kroz provodni sustav. Nastaje kada se impuls iz pretkljetke ne prenosi na kljetku ili se prenosi sa zakašnjenjem. AV blokovi mogu biti nepotpuni (inkompletni) ili potpuni (kompletni).

Dijele se na tri stupnja: prva dva su nepotpuni, treći je potpun, a prikazani su na slici 3.5.4.1. AV blokovi.[1]

Kod AV bloka prvog stupnja svaka depolarizacija atriya se prenosi na ventrikule, ali usporeno. U bloku drugoga stupnja tek dio depolarizacijskih valova se proširi na ventrikule, dolazi do toga da atriya rade brže, a ventrikuli sporije, a u bloku trećeg stupnja depolarizacijski valovi uopće se ne prenose, pri čemu atriya mogu raditi i brzinom od 100 otkucaja u minuti, a ventrikuli rade svojom prirodnom brzinom od oko 40 otkucaja u minuti.[1] Djelomični blokovi se obično javljaju bez specifičnih simptoma, dok se kod totalnog AV bloka javlja dispneja, slabost, vrtoglavica i sinkopa. Smetnje atrioventrikulskog provođenja mogu biti u AV-čvoru, na granici pretkljetke i kljetke ili u nižim dijelovima provodnog sustava. Intranodalne smetnje provođenja su reverzibilne i prognostički povoljne, a infranodalne su često ireverzibilne.[1]

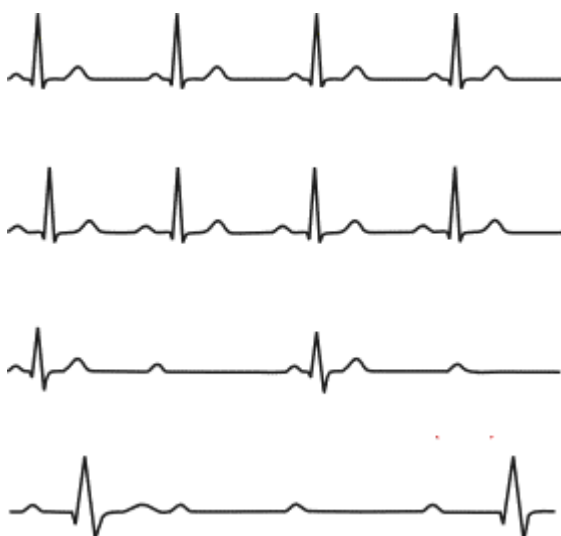Liječenje bolesnika sa AV blokovima usmjereno je na podizanje frekvencije srca i suzbijanje simptoma.

Ako je uzrok bloku intoksikacija digitalisom, taj lijek treba obustaviti, te za povišenje frekvencije daju se atropin i izoproterenol.[1]

Mogućnosti medikamentnog liječenja su male, tako da u većine bolesnika, pogotovo u onih sa izraženim simptomima, postoji indikacija za ugradnju elektrostimulatora srca.

Elektrostimulacija može biti privremena ili trajna. Ukoliko terapija medikamentima ostane bez efekta, a opće stanje pacijenta se pogoršava, uvodi se privremeni elektrostimulator srca (pacemaker). Po stabilizaciji stanja, ukoliko postoji potreba može se implantirati trajni pacemaker.[4]

Pacemaker je implantabilni uređaj koji pomaže u kontroli nenormalnog ritma srca. To je mali uređaj koji se ugrađuje ispod kože, najčešće na nedominantnu stranu. On po potrebi šalje električne impulse radi aktivacije srčanog mišića, i održavanja normalnog srčanog ritma. Pacemaker se sastoji od izvora energije ili generatora i elektrode u obliku katetera. Razlikujemo pacemakere: jednokomorne s jednom elektrodom i dvokomorne s dvije elektrode, kod kojih se jedna elektroda nalazi u desnoj pretklijetki, a druga u desnoj klijetki. [4]

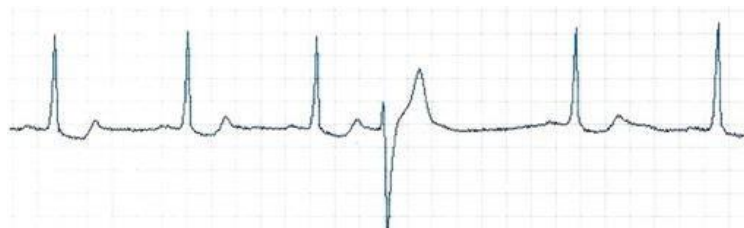

Slika 3.5.4.1. AV blokovi

Izvor: <https://www.eklinika.rs/bolesti/atrioventrikularni-poremecaji-provodenja-av-blok/693>

3.5.5. Ekstrasistole

Ekstrasistole su prijevremene supraventrikularne ili ventrikularne kontrakcije, koje uglavnom nastaju zbog aktivacije ektopičnog centra. Najčešći su poremećaj srčanog ritma, a u određenim okolnostima mogu započeti tahiaritmiju. Na Slici 3.5.5.1. prikazane su ekstrasistole.[4]



Slika 3.5.5.1. Prikaz ekstrasistole

Izvor: <http://web.vip.hr/medical.vip/ektopija.htm>

3.5.6. Supraventrikularne ekstrasistole

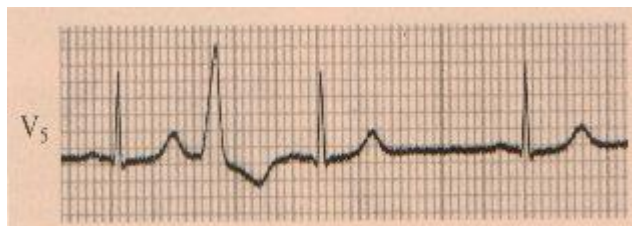Nastaju zbog prijevremenog nastanka podražaja u aatriju ili AV čvoru. Pojavljuju se u sklopu akutnih i kroničnih bolesti srca. U većini slučajeva supraventrikularne ekstrasistole ne izazivaju značajne simptome, pa ih netreba liječiti.[4]

3.5.7. Ventrikulske ekstrasistole (VES)

Nastaju zbog prijevremenog nastanka podražaja u desnom ili lijevom ventrikulu, a mogu biti pojedinačne, u paru ili kao salve, a prikazane su na slici 3.5.7.1. Ventrikulske ekstrasistole.. Mogu biti vrlo česte, tako da nakon svake normalne srčane akcije dolazi ekstrasistola, što nazivamo bigeminijom. Najčešći su oblik aritmija u bolesnika sa infarktom miokarda, a mogu biti uzrokovane i upalnim bolestima srca, nekim lijekovima, nikotinom, alkoholom, kirurškim zahvatima i bolestima probavnog trakta. Pripisivano im je veliko značenje u pojavi fibrilacije ventrikula, ali njihova uloga u tome nije potpuno razjašnjena. Smatra se da nemaju veliko značenje u prvim satima bolesti, ali kasnije pojavljivanje ima lošu prognozu. Njihova prognostička važnost ne ovisi toliko o njihovom broju koliko o stupnju oštećenja miokarda. Stoga liječenje VES-a treba razmotriti s obzirom na etiologiju i funkcionalno stanje miokarda. U

osoba bez organske bolesti srca liječenje je indicirano samo u bolesnika s izrazitim simptomima, a izbor lijeka su beta-blokatori.[2]

U liječenju bolesnika sa simptomatskim VES-ma i organskom bolešću srca indicirani su beta-blokatori i liječenje osnovne srčane bolesti.[4]



Slika 3.5.7.1. Ventrikularne ekstrasitole

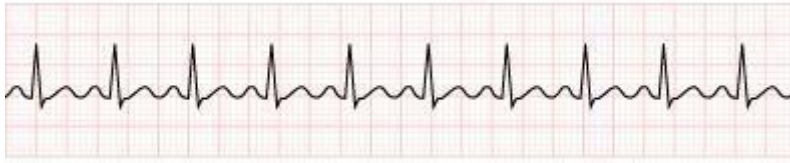
Izvor: <http://web.vip.hr/medical.vip/ektopija.htm>

3.5.8. Tahiaritmije

Tahiaritmije su poremećaji srčanog ritma s pravilnom ili nepravilnom frekvencijom srca, koji su brži od 100 otkucaja u minuti. Prema mjestu nastanka djelimo ih na supraventrikularne i ventrikularne.[4]

3.5.9. Sinus tahikardija

Sinus tahikardija označava normalan sinusni ritam, koji je brži od 100 otkucaja u minuti, a prikazana je na slici 3.5.9.1. Sinus tahikardija. Postoji u većine bolesnika već kod prijema u bolnicu. Izraz je povećana tonusa simpatikusa kao rezultat boli, straha i uzbuđenja, odnosno povišene temperature, zatajenja srca, hiperkinetski sindrom, hipovolemija i hipertireoza. Bolesnik se obično tuži na lupanje ili ubrzani rad srca, te intoleranciju fizičkog napora. Sinus tahikardija sama po sebi ne zahtjeva liječenje. Perzistentna sinus tahikardija povećava potrošnju kisika i loš je prognostički znak. Liječi se uzrok tahikardije, a u bolesnika s hiperkinetskim sindromom lijek su izbora beta-blokatori.[4]



Slika 3.5.9.1. Sinus tahikardija

Izvor: http://www.kardiologija.in.rs/Srcane_aritmije.htm

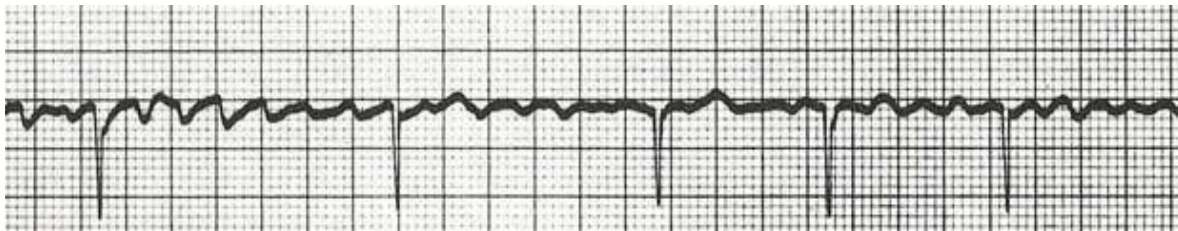
3.5.10. Fibrilacija atriya

Javlja se u 10% do 15% slučajeva kao komplikacija AIM, a odražava veće oštećenje funkcije srca. Zbog izostanka doprinosa atriya u punjenju ventrikula dovodi do smanjenog minutnog volumena i popuštanja srca, a prikazana je na slici 3.5.10.1. Fibrilacija atriya. Kod većine bolesnika posljedica je neke strukturne bolesti srca, ali se često javlja i kod zdravih mladih ljudi. Obzirom da se električni impuls nepravilno prenosi kroz AV čvor u klijetku, srčani puls je nepravilan, a može biti prebrz ili prespor. To rezultira neugodnim osjećajem lupanja srca i može dovesti do poremećaja svijesti, odnosno do srčanog popuštanja. Ako duže traje može nastati ugrušak i tada postoji rizik od moždanog udara. Ovisno o dužini trajanja i o stupnju oštećenja lijeve pretklijetke odlučujemo se za jednu od podjednako uspješnih strategija liječenja:

- Aritmija ostaje, ali se lijekovima srčani puls održava u normalnim granicama (50-100/min.) i provodi se antikoagulantna terapija kako bi se spriječio nastanak ugruška.
- Pokuša se uspostaviti normalni sinusni ritam lijekovima ili elektrokonverzijom u kratkoj općoj anesteziji. Nakon toga se pokušava održati sinusni ritam lijekovima. Razlozi za elektrokonverziju fibrilacije atriya u sinus ritam su višestruki i uključuju vraćanje minutnog volumena atriya i smanjenje rizika od komplikacija kao što su embolija i hemodinamski poremećaji.[1]

U oba slučaja je nužno liječiti bolest koja je dovela do ove aritmije. U novije vrijeme relativno dobre rezultate daje visokosofisticirana metoda liječenja fibrilacije atriya radiofrekventnom ablacijom ušća plućnih vena.[1] To je metoda koja se izvodi u laboratoriju za kateterizaciju u lokalnoj anesteziji. Nakon uvođenja katetera kroz venu u preponi u lijevu

pretkljetku zagrijavanjem vrha katetera učini se ograničeno kružno oštećenje oko ušća svake od četiri plućnih vena. Time se izoliraju plućne vene koje su često odgovorne za ponovni nastanak fibrilacije atrijske.[1]

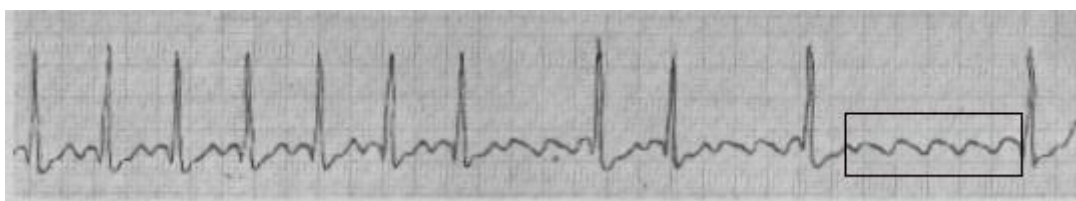


Slika 3.5.10.1. Fibrilacije atrijske

Izvor: <http://zdravlje.eu/2011/01/25/ekg-elektrokardiogram/>

3.5.11. Undulacija atrijske

Undulacija atrijske je aritmija koja se javlja u zdravom ili strukturno promijenjenom srcu, a nastaje kruženjem električnog impulsa u desnoj pretkljetki, a prikazana je na slici 3.5.11.1 Undulacija atrijske. Budući da AV čvor zbog svoje refrakternosti ne može propustiti više od 200 impulsa u minuti, do ventrikula se najčešće probija svaki drugi atrijski impuls. Stoga frekvencija ventrikula u neliječenih bolesnika s undulacijom atrijske najčešće iznosi 150 otkucaja u minuti. Klinička slika i standardno liječenje su slični kao kod fibrilacije atrijske.[1]



Slika 3.5.11.1. Undulacija atrijske

Izvor: <http://web.vip.hr/medical.vip/fibril.htm>

3.5.12. Ventrikularna tahikardija (VT)

Pojavljuje se u sklopu organske bolesti srca od kojih je najčešća ishemijska bolest. Nastaju u ventrikularnom miokardu i infrahinsnim dijelovima provodnog sustava, gdje se tračci zdravog

tkiva isprepleću s fibroznim i ishemičnim tkivom. Tumače se povratnim kruženjem, naknadnim depolarizacijama, potaknutom aktivnošću i povećanom automatičnošću.[1]

Raspoznaju se prema brzu slijedu širokih ventrikulskih QRS kompleksa u EKG-u sa frekvencijom srca do 250 otkucaja u minuti, što je prikazano na slici 3.5.12.1. Ventrikulska tahikardija. Kod kongenitalnog produljenog QT intervala VT su posljedica genetski uvjetovanih poremećaja natrijevih i kalijevih kanala. S obzirom na duljinu trajanja dijele se na kratkotrajne, koja ima manje od 3 kontrakcija i prestaje spontano unutar 30 minuta i osoba gotovo uvijek osjeća lupanje srca, te trajne tahikardije, koje traju dulje od 30 sekundi, ili one koje se zbog hemodinamskog poremećaja moraju ranije zaustaviti vanjskim elektrošokom, jer komore ne mogu adekvatno istiskivati krv u velike krvne žile, krvni tlak obično pada i dolazi do zatajenja srca.[6] Oznaka paroksizmalna označava iznenadan početak i ograničeno trajanje tahikardije. Kod repetitivne ventrikulske tahikardije izmijenjuju se sekvence osnovnoga, obično sinusnog ritma i ventrikulske tahikardije.[6]

Prema obliku QRS kompleksa VT može biti monomorfna i polimorfna.[6]

Monomorfna ventrikulska tahikardija sastoji se od jednakih, a polimorfna od različitih kompleksa. Monomorfna tahikardija najčešći je oblik trajne ventrikulske tahikardije koja se obično javljaju nakon AIM.[6]

Oblik polimorfne tahikardije je torsade de pointes, VT s rotacijom osi i cikličkim promjenama amplitude kompleksa, karakteristična za sindrom produženog QT-intervalu.

Klinička slika VT ovisi o njezinoj frekvenciji, trajanju i načinu depolarizacije, osnovnoj bolesti i funkciji miokarda. Simptomatska VT najčešća je u koronarnih bolesnika. Ostali uzroci su dilatacijska i hipertrofijska kardiomiopatija, primarni električni poremećaji, miokarditis i mitralni prolaps. Hipertrofija i oštećenje miokarda pogoduju pojavi VT.[6]

U bolesnika s lošim miokardom trajna VT uz nekoordinirane kontrakcije i kratke dijastole uzrokuje akutnu dekompenzaciju s edemom pluća, hipotenzijom, koronarnom hipoperfuzijom i pomućenjem svijesti. Takve tahikardije često prijeđu u fibrilaciju ventrikula.[6] Neki bolesnici i ne osjete kratkotrajnu VT, a u nekih je sinkopa jedini znak bolesti.

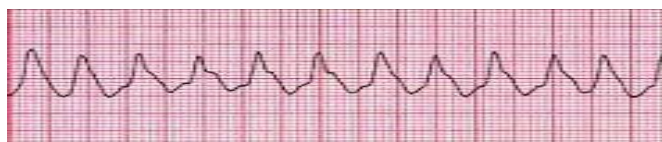VT je hitno i za život opasno stanje; potrebna je brza dijagnoza i terapija medikamentima ili elektrokonverzija. Dijagnoza VT postavlja se na temelju EKG-a i praćenja monitoringa.

Kod svakog napada VT, nužno je liječenje primjenom medikamentata kako bi se suzbio napadaj. Ako napadaj traje unatoč datim medikamentima, pristupa se hitnoj elektrokonverziji. Terapija medikamentima se nastavlja dalje zbog spriječavanja ponovnih napadaja VT. Također je potrebna stalna kontrola elektrolita u krvi, jer smanjena koncentracija kalija u krvi povećava rizik za nastanak VT.[6]

U liječenju VT osim medikamentata i elektrokonverzija, primjenjuje se i ugradnja kardioverter defibrilatora (uređaj sličan pacemakeru koji trajno prati srčani ritam, prepoznaje smrtonosnu aritmiju i isporučuje strujni šok kojim ju prekida što spašava život bolesnika), te kirurško liječenje koje obuhvaća niz kirurških metoda. One se primjenjuju prema potrebi, istodobno s ostalim kardiokirurškim zahvatima kao što su:

- Koronarna prenosnica (bypass) – ukoliko bolesnik ima tešku bolest koronarnih arterija pored aritmija, liječnik može obaviti operaciju u kojoj se postavlja prenosnica. Taj postupak može poboljšati protok krvi u srcu.
- Maze postupak – ovaj postupak je rezerviran za ljude koji ne reagiraju na druge tretmane. U ovom postupku, kirurg čini niz kirurških rezova u tkivu srca, u gornjoj polovici, kako bi se stvorio labirint ožiljnog tkiva. Budući da ožiljak tkiva ne provodi struju, na taj način se ometaju električni impulsi koji uzrokuju neke vrste aritmija.
- Operacija aneurizme lijeve klijetke.[6]

VT u okviru organske bolesti srca za znatan broj bolesnika važna je zbog rizika od ventrikularske fibrilacije i nagle smrti.[6]



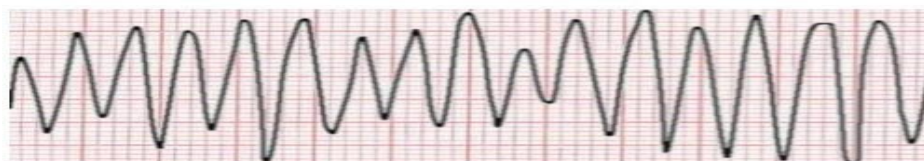Slika 3.5.12.1. Ventrikularna tahikardija

Izvor: <http://web.vip.hr/medical.vip/fibril.htm>

3.5.13. Ventrikularna fibrilacija (VF)

Nastaje zbog srčanih impulsa koji se neorganizirano kreću u mišićnoj masi ventrikula, stimulirajući jedan dio ventrikularnog mišića, zatim drugi, pa sljedeći, a na posljetku se vraćaju na početak i ponovno podraže isti dio ventrikularnog mišića, što je prikazano na slici 3.5.13.1. Ventrikularna fibrilacija. Hemodinamski, VF označuje srčani arest, jer nekoordinirana električna aktivnost ventrikula uzrokuje beskorisno treperenje srčanih komora i nema mehaničkog odgovora za istiskivanje krvi. Srce zapravo radi, ali djelotvornosti nema. Nakon 4-5 sekundi od početka VF, javlja se nesvjestica zbog smanjene cerebralne perfuzije, a kroz 2-3 minute završava letalnim ishodom, ako se VF ne prekine. Jedina metoda prekida VF jest defibrilacija, a nakon uspostave sinusnog ritma potrebno je ukloniti mogući uzrok i uključiti infuziju sa amiodaronom.[4]

Na EKG-u se umjesto regularnih QRS kompleksa vide mnogobrojni nepravilni manji ili veći valovi VF.



Slika 3.5.13.1. Ventrikularna fibrilacija

Izvor: <https://www.slideshare.net/NikolinaStojic/elementarni-pojmovi-ekg>

3.5.14. Uloga medicinske sestre/tehničara kod VT, VF i AV blokova

Medicinske sestre/tehničaru JIL-u vrše intenzivnu zdravstvenu njegu vitalno ugroženih bolesnika, praćenje i nadzor istih kroz 24 sata. Rad u JIL osim stručno-medicinskog znanja koje ima specifičnosti kako zbog životne ugroženosti bolesnika tako i zahtjevnosti pripreme opreme traži neizostavno timski rad. Komunikacija između medicinskih djelatnika treba biti brza, i često traži samoinicijativnost i samoorganizaciju u rješavanju novonastalih potreba od strane bolesnika.

- 24-satno monitoriranje, praćenje i promatranje pacijenta,
- uočavanje, prepoznavanje i razlikovanje VT i VF, te pojavu AV blokova,
- hitno reagiranje, započinjanje reanimacije i pozivanje liječnika,
- sudjelovanje kod defibrilacije, priprema defibrilatora (poznavati aparat i znati njime dobro rukovati), priprema pacijenta (uklanjanje odjeće, postavljanje pacijenta u ravan položaj, ukloniti sve od pacijenta, maknuti oksigenaciju),
- asistiranje kod uvađanja privremenog elektrostimulatora, svakodnevno provjeravati i pod aseptičkim uvjetima previjati elektrodu,
- davanje propisane terapije,
- pripremiti pribor za terapiju kisikom i provesti je prema liječnikovoj odredbi
- uzimanje uzoraka krvi za pretrage,
- kontinuirano mjerenje vitalnih funkcija, evidentiranje i uočavanje odstupanja, te obavještanje liječnika o promjenama,
- dokumentiranje provedenih postupaka, bolesniku objasniti svaki postupak i njegovu svrhu,
- promatrati bolesnikovo ponašanje i stanje svijesti,
- psihološka podrška je važna zbog smanjenja straha i tjeskobe.

4. Srčani arrest

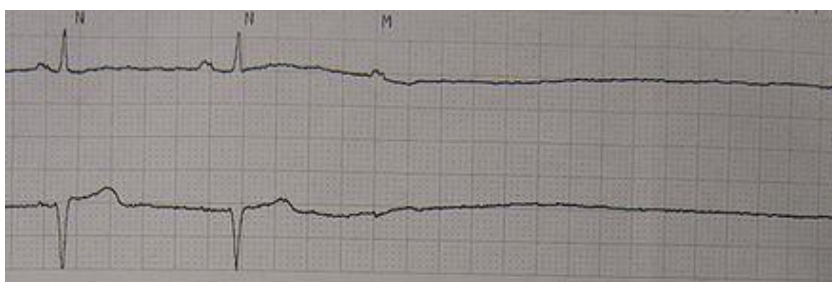Srčani arrest označuje nagli prestanak aktivnosti srca s hemodinamskim kolapsom, koji će završiti smrću ako se na vrijeme ne započne postupak oživljavanja. Najčešći električni mehanizmi srčanog aresta sa VF i VT bez bila, a potom slijed bradiaritmije, električna aktivnost bez bila i asistolija, prikazana na slici 4.1. Srčani arrest - asistola.[1]

Pri brzom VT punjenje ventrikula toliko je smanjeno brzim ventrikularnim ritmom da se usprkos kontrakcijama ventrikula ne može održati djelotvoran protok krvi.[1]

Električna aktivnost bez bila označuje organiziranu električnu aktivnost srca s elementima QRS kompleksa i T-valova, ali bez kontrakcija ventrikula i arterijskog bila.[1]

Asistolija sa ravnom crtom u EKG-u označava izostanak električne aktivnosti u ventrikulskom miokardu. Obično slijedi VF, ali može nastati i uz bradiaritmije u teško oštećenom miokardu. Uz resuscitaciju i adrenalin može se prevesti u VF i potom defibrilirati ako miokard nije ireverzibilno oštećen.

Zbog naglog prestanka cirkulacije prestaje opskrba kisikom vitalnih organa, bolesnik gubi svijest, ubrzo prestaje disati i umire ako se na vrijeme ne započne postupak oživljavanja.[1] Početak ireverzibilnog oštećenja mozga počinje unutar 4 do 6 minuta nakon gubitka moždane cirkulacije, a nakon toga ubrzo slijedi biološka smrt.[1]



Slika 4.1. Srčani arrest - asistola

Izvor: <http://www.wikiwand.com/tr/Asistol>

4.1. Zbrinjavanje srčanog aresta

Kardiopulmonalna reanimacija (KPR) u užem smislu je metoda koja se provodi nakon kardiopulmonalnog aresta sa svrhom zaštite mozga od oštećenja te uspostave srčano plućne akcije. Na slici 4.1.1. prikazan je Lanac preživljavanja, koji je vrlo bitan u ranom KPR-u.

Za uspješnu reanimaciju potreban je dobro uvježban tim, koji će na vrijeme prepoznati kardio i/ili pulmonalni arrest te pristupiti KPR-u. Stoga je od velike važnosti educirati medicinsko

osoblje da prepozna mogući kardiopulmonalni arrest te na koji način da postupe u skladu s tim. Osim edukacije osoblja važno je da na svakom odjelu, ambulanti u kojima se rade invanzivne vrste pretraga, postoje kolica opremljena za reanimaciju te da svaki medicinski djelatnik zna koristiti pribor istih.



Slika 4.1.1. Lanac preživljavanja

Izvor: <https://www.slideshare.net/AleksandraCuci/bls-asd-erc-2005>

Set za reanimaciju mora sadržavati:

- defibrilator,
- antišok terapiju,
- ambu masku sa različitim veličinama maske,
- razne veličine arwaya, tubusa te laringoskop,
- šprice, igle svih veličina, sisteme za infuziju, sisteme za kisik, te katetere za aspirator svih veličina,
- EKG aparat ili monitor sa samoljepljivim elektrodama (ako) monitoring nije ugrađen u defibrilator),
- Aspirator i kisik (u slučaju da na odjelu ne postoji centralni kisik, boca uvijek mora biti puna).

4.2. Skrb nakon preživjelog srčanog aresta

Nakon oživljavanja od srčanog aresta, bolesnika treba pažljivo promatrati u jedinici za koronarnu skrb. Ako je bolesnik još u besvjesnom stanju, treba održavati dišni put i u slučaju potrebe priključiti ga na aparat za umjetno disanje. Nužne su česte kontrole plinova u krvi i elektrolita. Istodobno se provodi terapija za stabilizaciju električnog kardijalnog statusa, za potporu narušene hemodinamike i liječenje reverzibilnih oštećenja organa, koja su nastala u tijeku srčanog aresta.[1]

Nakon potpunog oporavka slijedi etiološka obrada srčanog aresta, čiji će ishod biti odlučujući za bolesnikovo dugoročno liječenje.

5. Mehaničke komplikacije kao posljedica AIM

5.1. Ruptura srca

Odgovorna je za 10% svih smrti nakon AIM. U većini slučajeva ruptura srca pojavljuje se u prvom tjednu bolesti i češće se javlja u starijih osoba. Očituje se naglim hemodinamskim kolapsom, nakon kojeg ubrzo slijedi srčani arrest.[1]

5.2. Ruptura papilarnog mišića

Razmjerno je rijetka komplikacija AIM. Češće se javlja u bolesnika s dijafragmalnim infarktom. Zbog toga nastaje mitralna ili, kod infarkta desnog ventrikula, trikuspidna insuficijencija, koja dodatno opterećuje srce i dovodi do dekompenzacije.[1]

5.3. Aneurizma lijeve klijetke

Vrećasto izbočenje stanjene stijenke, pretežno fibrinozne građe, na mjestu ranije nastalog infarkta. Najčešće se javlja na prednjoj stijenci ili u području apeksa. Hemodinamičke reprekusije nastaju zbog izbočenja tog dijela stijenkeventrikula u sistoli, što onda smanjuje udarni volumen zbog zadržavanja određene količine krvi u vrećastoj izbočini i može uzrokovati zatajenje srca. U takvu se izbočenju stijenke ventrikula često nalaze i trombotske mase. U tih bolesnika su česte i aritmije.[1]

5.4. Zatajivanje srca

Zatajivanje srca složen je klinički sindrom u kojem je srce nesposobno održavati minutni volumen koji je potreban za metaboličke potrebe i venski povrat krvi.

Razlikujemo zatajivanje lijeve strane i desne strane srca, te njihovu kombinaciju koja se očituje kao globalno zatajenje srca. Pri zatajivanju srca može biti smanjena sistolička i dijastolička funkcija, no u većine bolesnika su smanjene oboje. Smanjuje se minutni volumen, doprema kisika uz vazokonstrikciju i preraspodijelu cirkulirajuće krvi. [1]

Zbog smanjenog udarnog volumena, smanjuje se perfuzija bubrega, povećava se oslobađanje antidiuretskog hormona te dolazi do zadržavanja vode i soli.[1]

Rezultat povišenog venskog tlaka je transudacija tekućine u međustanični prostor i pojava edema. Pri naglo nastalom zatajenju srca zbog opsežnog AIM ili disfunkcije zalistaka, mogu nastati teška klinička očitovanja sve do edema pluća ili kardiogenog šoka. [1]

Simptomi kod zatajivanja lijeve klijetke su dispneja, ortopneja, paroksizmalna noćna dispneja, akutni edem pluća, noćno mokrenje, hladna periferija, palpitacije, stenokardija, vrtoglavice i sinkope pri naporu, gubitak tjelesne težine i mišićne mase uz mogućnost nastanka kaheksije.[4]

Glavni znak zatajivanja desne klijetke je sistemna venska kongestija.[1] Česti simptomi su umor, hepatomegalija, ascites i edemi. Dispneja je rijedak znak, a može biti u svezi sa pleuralnim izljevom što ga nalazimo u oko trećine bolesnika. Edemi nastaju na distalnim dijelovima tijela i obično su simetrični. Ascites nalazimo kod bolesnika s trikuspidnom stenozom i tamponadom perikarda.[1]

Na prvom mjestu je liječenje osnovnog uzroka zatajivanja srca. Cilj liječenja kroničnog zatajivanja srca je povećanja minutnog volumena, smanjenje venskog tlaka, uklanjanja tkivne hipoksije, te retencije soli i vode, a povećanje glomerulske filtracije. Primjena higijensko-dijetetske mjere, oksigeno terapija te lijekovi. Veoma je važno mirovanje, tijekom kojeg kod bolesnika moramo spriječiti i poduzimati mjere za spriječavanje venske staze i duboku vensku trombozu.[1]

5.5. Akutno zatajenje srca

Akutno popuštanje lijeve klijetke očituje se kardiogenim edemom pluća. U takvih bolesnika potrebno je ustanoviti razlog nastanka plućnog edema i hitno provesti liječenje. Plućni edem može biti posljedica hipertenzivne krize, AIM, srčane aritmije plućne embolije i miokarditisa.[1]

U plućnom edemu tekućina iz plazme puni intersticijske prostore i alveole pluća. Razlikujemo tri stupnja edema pluća: dispneja u naporu, intersticijski edem i tekućina u alveolama.[2] Od simptoma prevladavaju dispneja, nemir, preplašenost, bljedoća, perfuzno znojenje, tahipneja, cijanoza, kašalj, ružičast iskašljaj uz čujno sviranje u prsima.[1]

U liječenju na prvom mjestu je primjena vazodilatatora, diuretika, morfij u najtežim stanjima, primjena kisika, te digitalis kod nekih bolesnika. Bolesnik mora biti u sjedećem položaju, ako mu to njegovo zdravstveno stanje dozvoljava.

Kardiogeni šok je najteži oblik akutnog zatajenja srca.

5.6. Kardiogeni šok

Kardiogeni šok je oblik cirkulacijskog šoka koji nastaje zbog nedovoljnog rada oštećenog srca kao crpke. Uzrok kardiogenog šoka je nagli pad minutnog volumena srca, koji najčešće nastaje u masivnom infarktu miokarda (koji zahvaća više od 40% mase lijevoga ventrikula), plućnoj emboliji, tamponadi srca, srčanim aritmijama i rupturi zalistaka.[1]

Hemodinamske značajke kardiogenog šoka su visok tlak punjenja lijevoga ventrikula s povišenim centralnim venskim tlakom, niski udarni i minutni volumen srca, arterijska hipotenzija te povišena sistemna vaskularna rezistencija. Klinički se kardiogeni šok očituje hipotenzijom, hladnom i vlažnom periferijom, znacima hipoperfuzije mozga, smanjenim izlučivanjem mokraće i zastojem u plućima .[1]

Smrtnost kardiogenog šoka kao komplikacije AIM izrazito je visoka i iznosi oko 80-90%. [1]

Liječenje kardiogenog šoka u AIM provodi se primjenom rane reperfuzijske terapije, ako nema kontraindikacije, indiciran pokušaj perkutane dilatacije uz postavljanje stenta u okludiranu koronarnu krvnu žilu, ili fibrinolitička terapija-farmakološki, trombolizom.[1] Bolovi se suzbijaju analgeticima, oksigenacija se provodi davanjem kisika putem nosnog katetera ili mehaničkom ventilacijom. Nadoknada tekućine radi korekcije hipovolemije i ostala medikamentozna terapija radi poboljšanja hemodinamske nestabilnosti.

Dokazano je da se znatno smanjuje smrtnost bolesnika ako se odmah intervenira na okludiranoj krvnoj žili odgovornoj za infarkt, unutar 5 sati od njegova početka. [1]

6. Život nakon izlječenja postinfarktne aritmije i prevencija pojave istih

Osim medicinske terapije, prehrana i način života igraju važnu ulogu u prevenciji i liječenju aritmije.

Aritmije se često povezuju sa stanjima ili događajima koji utječu na strukturu i funkciju srca, kao što su koronarna bolest arterija, kongestivno zatajenje srca, preboljeli infarkt miokarda, infektivni miokarditis, kardiomiopatija ili kongenitalni defekti srca.[4]

Postoje indirektni uzroci i čimbenici rizika koji mogu pogodovati pojavi aritmije, a te iste obično je moguće prevenirati. Primjerice, neravnoteža elektrolita i teška dehidracija, hipertenzija koja nije dobro regulirana, pretilost, dijabetičari s loše kontroliranim šećerom u krvi, posebice u situacijama hipoglikemije, poremećaji rada štitnjače, pušenje, stimulansi poput alkohola i kofeina, stres i primjena određenih lijekova.

Mnoge su znanstvene studije pokazale kako mediteranska prehrana ima kardioprotektivno djelovanje i štiti od aritmije. Odlikuje se visokim udjelom voća, povrća, maslinovog ulja i proizvoda od cjelovitih žitarica, a manja je zastupljenost mesa, mlijeka i životinjskih masnoća, podrazumijeva se veći unos ribe i crno vino koje se pije uz obroke. Bogata je omega-3 masnim kiselinama, prehrambenim vlaknima, vitaminima B skupine, raznovrsnim antioksidansima i ukupnim masnoćama, a istodobno siromašna zasićenim mastima. Svojim zajedničkim djelovanjem ove tvari pridonose sniženju krvnog tlaka i masnoća u krvi, jačaju tjelesnu obranu, potiču probavu, smiruju upalu i štite od zloćudnih bolesti. Dodatni unos omega-3 masnih kiselina djeluje kardioprotektivno, snižava trigliceride u krvi i preporučuje se u svrhu prevencije neželjenih kardiovaskularnih događaja. Riblje ulje i koncentrirane omega-3 masne kiseline imaju i antiaritmijsko djelovanje, uključujući fibrilaciju atrijsku i ventrikularne aritmije.[4]

Također, veoma je važan unos magnezija i kalija za osobe koje pate od aritmije.

Osim pravilne prehrane i primjene dodatka prehrani od koristi mogu biti i određene promjene načina života, primjerice redovita umjerena tjelesna aktivnost, održavanje poželjne tjelesne mase, prestanak pušenja, smanjen unos alkohola i kofeina, smanjenje razine stresa i izbjegavanje stresnih situacija, koliko je to moguće, te izbjegavanje stimulansa i lijekova koji mogu izazvati aritmije.

7. Zaključak

Bolesti srca i krvnih žila vodeće su bolesti čovjeka zapadne civilizacije.

Do infarkta miokarda dolazi začepljenjem jedne ili više ovapnjenih krvnih žila koje hrane srčani mišić, s njegovim posljedičnim odumiranjem. Na taj način pogođeni srčani mišić s jedne strane gubi na snazi i kontrakciji, što dovodi do slabljenja funkcije i njegova popuštanja, a s druge vezivom nadomješteni srčani mišić može biti ishodište različitih, po život opasnih aritmija.

Aritmije su nenormalne i obično simptomatske promjene srčanog ritma, čije kliničko značenje proizlazi iz njihovih hemodinamskih posljedica i električne nestabilnosti, a najčešće su posljedica bolesti srca. Uzroci srčanih aritmija nastaju zbog poremećaja u stvaranju podražaja i/ili poremećaja u provođenju podražaja. Mehanizam njihovih nastanka je ubrzani automatizam, abnormalni automatizam, rana i kasna okidačka aktivnost i kruženje podražaja.

Komplikacije AIM predstavljaju naglo nastalo, po život ugrožavajuće stanje koje zahtjeva hitno liječenje i specifičnu sestrinsku skrb. VT je hitno i za život opasno stanje, koje je u okviru organske bolesti srca za znatan broj bolesnika važan zbog rizika od VF i nagle smrti. Mehaničke komplikacije kao posljedica AIM nastaju zbog rupture nekrotičnog tkiva a uzrokuju teško zatajivanje srca i/ili kardiogeni šok.

Bolesnici se liječe u koronarnoj jedinici uz stalno praćenje hemodinamskih parametara i satne diureze. Sve to podrazumijeva i 24-satnu prisutnost dobro uvježbanih i educiranih timovi liječnika i medicinskih sestara/tehničara, osposobljenih da prepoznaju i adekvatno reagiraju na pojavu komplikacija i za život opasnih aritmija koje su česte u ranoj fazi AIM.

Nakon otpusta bolesnika kući, ali još i u bolnici, bolesnik započinje sa rehabilitacijom, koja traje čitav život. Promjena stila života, prehrane i redovito, te pravovremeno uzimanje propisanih medikamenata, doprinosi daljnjem zdravlju, a samim time i kvaliteti te produženju života. Medicinska sestra/tehničar svojim stručnim znanjem i kompetencijama stečenim svojom edukacijom, uvelike doprinosi stručnom zbrinjavanju bolesnika te kasnijoj edukaciji o promjeni načina životnog stila, prehrane i primjeni ordiniranih medikamenata.

8. Literatura

- [1] D. Petrač i sur: Interna medicina, Medicinska naklada, Zagreb, 2009.
- [2] N. Kovačević, I.K. Lukić: Anatomija i fiziologija, Medicinska naklada, Zagreb, 2009.
- [3] I.M. Glynn, D.E. Richards, J. Physiol. 1982 Sep;330:17-43.
- [4] J.M. Vergles i sur: Interna medicina (odabrana poglavlja), Zdravstveno Veleučilište, Zagreb, Naklada Slap, 2008.
- [5] N. William, M.D. Chambers, * N Engl J Med 1946; 235:347-352 September 12, 1946DOI: 10.1056/NEJM194609122351101
- [6] D. Petrač i sur: Ventrikularna tahikardija, Medicinska naklada, Zagreb, 1992.

Popis slika

Slika 2.1.1. Anatomija srca. Izvor: https://hr.wikipedia.org/wiki/Srce	3
Slika 3.5.1. Akutni infark miokarda. Izvor: http://www.kardiohirurgija.rs/kardiohirurgija-o-srcu.html	8
Slika 3.5.2.1. Sinus bradikardija. Izvor: http://www.kardiologija.in.rs/Srcane_aritmije.htm	9
Slika 3.5.4.1. AV blokovi. Izvor: https://www.eklinika.rs/bolesti/atrioventrikularni-poremecaji-provodenja-av-blok/693	11
Slika 3.5.5.1. Prikaz ekstrasistola. Izvor: http://web.vip.hr/medical.vip/ektopija.htm	12
Slika 3.5.7.1. Ventrikularneekstrasitole. Izvor: http://web.vip.hr/medical.vip/ektopija.htm	13
Slika 3.5.9.1. Sinus tahikardija. Izvor: http://www.kardiologija.in.rs/Srcane_aritmije.htm	14
Slika 3.5.10.1. Fibrilacije atrijske. Izvor: http://zdravlje.eu/2011/01/25/ekg-elektrokardiogram/ ...	15
Slika 3.5.11.1. Undulacija atrijske. Izvor: http://web.vip.hr/medical.vip/fibril.htm	15
Slika 3.5.12.1. Ventrikularna tahikardija. Izvor: http://web.vip.hr/medical.vip/fibril.htm	17
Slika 3.5.13.1. Ventrikularna fibrilacija. Izvor: https://www.slideshare.net/NikolinaStojic/ elementarni-pojmovi-ekg.....	18
Slika 4.1. Srčani arest – asistola. Izvor: http://www.wikiwand.com/tr/Asistol	20
Slika 4.1.1. Lanac preživljavanja. Izvor: https://www.slideshare.net/AleksandraCuci/bls-asd-erc-2005	21

Sveučilište
Sjever

UNIVERSITÄT
SIEBER

SVEUČILIŠTE
SIEVER

IZJAVA O AUTORSTVU
I
SUGLASNOST ZA JAVNU OBJAVU

Završni/diplomski rad isključivo je autorsko djelo studenta koji je isti izradio te student odgovara za istinitost, izvornost i ispravnost teksta rada. U radu se ne smiju koristiti dijelovi tuđih radova (knjiga, članaka, doktorskih disertacija, magistarskih radova, izvora s interneta, i drugih izvora) bez navođenja izvora i autora navedenih radova. Svi dijelovi tuđih radova moraju biti pravilno navedeni i citirani. Dijelovi tuđih radova koji nisu pravilno citirani, smatraju se plagijatom, odnosno nezakonitim prisvajanjem tuđeg znanstvenog ili stručnoga rada. Sukladno navedenom studenti su dužni potpisati izjavu o autorstvu rada.

Ja, LIDIJA HRANIĆ (ime i prezime) pod punom moralnom, materijalnom i kaznenom odgovornošću, izjavljujem da sam isključivi autor/ica završnog/diplomskog (obrisati nepotrebno) rada pod naslovom POSTINFARKTNE ARITMIJE (upisati naslov) te da u navedenom radu nisu na nedozvoljeni način (bez pravilnog citiranja) korišteni dijelovi tuđih radova.

Student/ica:
(upisati ime i prezime)

Lidija Hranić
(vlastoručni potpis)

Sukladno Zakonu o znanstvenoj djelatnosti i visokom obrazovanju završne/diplomske radove sveučilišta su dužna trajno objaviti na javnoj internetskoj bazi sveučilišne knjižnice u sastavu sveučilišta te kopirati u javnu internetsku bazu završnih/diplomskih radova Nacionalne i sveučilišne knjižnice. Završni radovi istovrsnih umjetničkih studija koji se realiziraju kroz umjetnička ostvarenja objavljuju se na odgovarajući način.

Ja, LIDIJA HRANIĆ (ime i prezime) neopozivo izjavljujem da sam suglasan/na s javnom objavom završnog/diplomskog (obrisati nepotrebno) rada pod naslovom POSTINFARKTNE ARITMIJE (upisati naslov) čiji sam autor/ica.

Student/ica:
(upisati ime i prezime)

Lidija Hranić
(vlastoručni potpis)