

Prune Belly sindrom

Miletić, Sonja

Undergraduate thesis / Završni rad

2018

Degree Grantor / Ustanova koja je dodijelila akademski / stručni stupanj: **University North / Sveučilište Sjever**

Permanent link / Trajna poveznica: <https://um.nsk.hr/um:nbn:hr:122:394790>

Rights / Prava: [In copyright](#)/[Zaštićeno autorskim pravom.](#)

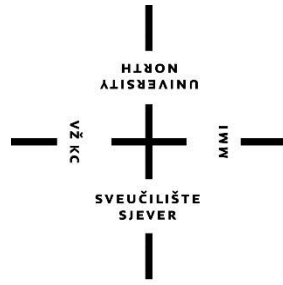
Download date / Datum preuzimanja: **2024-07-16**



Repository / Repozitorij:

[University North Digital Repository](#)





Sveučilište Sjever

Završni rad br. 959/2018/SES

Prune Belly sindrom

Sonja Miletić, 3343 / 601

Varaždin, lipanj, 2018. godine

Prijava završnog rada

Definiranje teme završnog rada i povjerenstva

ODJEL	Odjel za sestринство		
PRISTUPNIK	Sonja Miletić	MATIČNI BROJ	5343/601
DATUM	14.06.2018.	KOLEGIJ	Zdravstvena njega djeteta
NASLOV RADA	Prune Belly sindrom		
NASLOV RADA NA ENGL. JEZIKU	Prune Belly syndrome		
MENTOR	Ivana Živoder, dipl.med.techn.	ZVANJE	predavač
ČLANOVI POVJERENSTVA	1. Mirjana Karakaš, dr.med., predsjednik		
	2. Ivana Živoder, dipl.med.techn., mentor		
	3. Irena Canjuga, mag.med.techn., član		
	4. Jurica Veronek, mag.med.techn., zamjenski član		
	5. _____		

Zadatak završnog rada

BROJ	959/2018/SES
OPIS	<p>Prune Belly sindrom pripada u kategoriju rijetkih kongenitalnih anomalija. Karakteristika sindroma je potpuni ili djelomični nedostatak mišića trbuha, neuspješno spuštanje testisa te malformacije urinarnog trakta zbog kojih nastaje niz poremećaja u funkcioniranju navedenih sustava. Liječenje ovisi o postojanju i jačini simptoma. Zdravstvena njega djeteta koji boluje od Prune Belly sindroma kompleksna je i uključuje niz intervencija potrebnih za pružanje kvalitetne skrbi. U radu s djetetom s Prune Belly sindromom zdravstvena skrb usmjerena je ka rješavanju problema nastalih zbog promjena u respiratornom i mokraćnom sustavu. Uloga medicinske sestre vrlo je složena i zahtijeva specifična znanja i kompetencije u radu s djetetom, ali i roditeljima. U radu će biti opisan Prune Belly sindrom, njegove specifičnosti, dijagnostika i liječenje te rad i uloga medicinske sestre kao važnog člana tima u liječenju djeteta.</p>

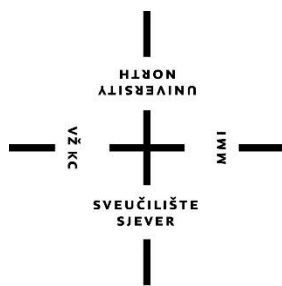
ZADATAK URUČEN

02.07.2018.



POTPIS MENTORA

Ivana Živoder



Sveučilište Sjever

Odjel za sestrinstvo

Završni rad br. 959/2018/SES

Prune Belly syndrome

Student

Sonja Miletić, 3343 / 601

Mentor

Ivana Živoder, dipl.med.techn.

Varaždin, lipanj, 2018. godine

Sažetak

Rijetke bolesti, u čiju skupinu pripada i Prune Belly sindrom, definiraju se kao bolesti čija je pojavnost u populaciji manja od 5 pojedinaca na 10000 stanovnika. Velik broj rijetkih bolesti, njih gotovo 80%, ima definirani uzrok nastanka, no ipak ostaje dio njih čiji mehanizam nastanka, usprkos napretku medicine, do danas nije poznat. Zdravstvena njega djeteta koji boluje od Prune Belly sindroma zahtijeva poseban pristup i vještine kako bi se mogla pružiti prijeko potrebna skrb. Prune Belly sindrom pripada u kategoriju rijetkih kongenitalnih anomalija. Karakteristika sindroma je potpuni ili djelomični nedostatak mišića trbuha, neuspješno spuštanje testisa te malformacije urinarnog trakta zbog kojih nastaje niz poremećaja u funkcioniranju navedenih sustava. Liječenje ovisi o ozbiljnosti simptoma. Zdravstvena njega djeteta koji boluje od Prune Belly sindroma kompleksna je i uključuje niz intervencija potrebnih za pružanje kvalitetne skrbi. Poznavanje osobitosti dječjeg organizma ima veliku ulogu u planiranju zdravstvene njege. Sestrinske dijagnoze kod djeteta s Prune Belly sindromom usmjerene su ka rješavanju problema nastalih zbog promjena u respiratornom i mokraćnom sustavu. Funkcioniranje respiratornog trakta djeteta oboljelog od PBS-a zbog niza faktora može biti narušeno. Jedan od velikih problema je mogućnost nastanka hipoksije uslijed displazije pluća. Kod djeteta oboljelog od PBS-a češće dolazi do nakupljanje sekreta u dišnim putovima zbog slabosti mišićne koja sudjeluju prilikom disanja te same bolesti. Unutar mokraćnog sustava dolazi do nastanka hidronefroze i vezikouretralnog refluksa te postoji velik rizik za nastanak infekcije unutar mokraćnog sustava. Osim pružanja zdravstvene njege djetetu, koja je specifična i predstavlja izazov, potreban je razvoj partnerskog odnosa s obitelji kako bi bili zadovoljni svi aspekti pružanja zdravstvene skrbi.

Ključne riječi: Prune Belly sindrom, zdravstvena njega, uloga medicinske sestre, edukacija

Summary

Rare diseases, whose group also belongs to the Prune Belly syndrome, are defined as diseases whose incidence in the population is less than 5 individuals per 10000 population. A large number of rare diseases, almost 80%, have a defined cause of their occurrence, but still remain a part of them whose mechanism of development, despite the advancement of medicine, is unknown to this day. Health Care of a Child Affected by Prune Belly Syndrome requires special approaches and skills to provide the utmost care. Prune Belly syndrome belongs to the category of rare congenital anomalies. Syndrome is characterized by complete or partial lack of abdominal muscles, failure of the testicles and malformation of the urinary tract due to which a number of disorders occur in the functioning of the aforementioned systems. Treatment depends on the severity of the symptoms. The health care of a child suffering from the Prune Belly Syndrome is complex and includes a range of interventions needed to provide quality care. Knowing the peculiarities of a child's body has a major role in planning health care. Nursing diagnosis in a child with Prune Belly Syndrome is focused on solving problems caused by changes in the respiratory and urinary system. Functioning of the respiratory tract of a child with PBS due to a number of factors may be impaired. One of the major problems is the possibility of hypoxia resulting from lung dislocation. PBS is more commonly associated with the secretion of secretions in the airways because of the weakness of the muscles involved in breathing the same illness. Within the urinary system, hydronephrosis and vesicouretral reflux occur and there is a high risk of infection within the urinary tract. In addition to offering a health care to a child, which is specific and represents a challenge, it is necessary to develop a partner relationship with the family to ensure that all aspects of health care are met.

Key words: Prune Belly syndrome, health care, role of nurse, education

Popis korištenih kratica

PBS – Prune Belly Syndrome

UZV – ultrazvuk

EKG – elektrokardiografija

Sadržaj

1. Uvod	1
2. Anatomija mokraćnog i reproduktivnog sustava.....	2
2.1. Mokraćni sustav	3
2.2. Reproductivni sustav muškarca	6
2.3. Reproductivni sustav žene	7
3. Prune Belly sindrom	9
3.1. Simptomi i znakovi	9
3.2. Etiologija.....	11
3.3. Dijagnostika	12
3.4. Liječenje.....	12
4. Zdravstvena njega djeteta s Prune Belly sindromom	15
4.1. Osobitosti respiratornog, mokraćnog i probavnog sustava djeteta po rođenju	16
4.1.1. Respiratorni sustav	16
4.1.2. Mokraćni sustav	17
4.1.3. Probavni sustav	17
4.2. Fizička procjena	17
4.3. Uloga medicinske sestre	20
4.4. Sestrinske dijagnoze vezane uz Prune Belly sindrom.....	22
4.4.1. Visok rizik za nastanak infekcije mokraćnog sustava u/s osnovne bolesti....	22
4.4.2. Visok rizik za hipoksiju u/s smanjene funkcije respiratornog trakta	24
4.4.3. Hipertermija u/s infektivnim procesom	25
4.4.4. Smanjena prohodnost dišnih putova	27
5. Zaključak	28
6. Literatura	29
7. Popis slika i tablica.....	31

1. Uvod

Rijetke bolesti, u čiju skupinu pripada i Prune Belly sindrom, definiraju se kao bolesti čija je pojavnost u populaciji manja od 5 pojedinaca na 10000 stanovnika [1]. Kada se govori o rijetkim bolestima, važno je napomenuti da su to u većini slučajeva bolesti degenerativne prirode, kroničnog tijeka sa smrtnim ishodom. U velikom broju slučajeva prava dijagnoza se kasno postavlja čime se i relativno kasno započinje s pravovaljanim liječenjem. Dugo vremena se o rijetkim bolestima u javnosti vrlo malo znalo te je i podrška oboljelima i njihovim obiteljima bila nedostatna. Organiziranjem samih pojedinaca u grupe potpore oboljelima se omogućio bolji pristup informacijama, razmjena iskustava, prijeko potrebna podrška u sustavu koji još uvijek u potpunosti ne zbrinjava sve potrebe oboljelih.

Na području Republike Hrvatske postoji nekoliko saveza, a među njima i Hrvatski savez za rijetke bolesti, koji pomaže u ostvarivanju prava i interesa oboljelih, njihovom usklađivanju, ali i zaštiti.

Određeni broj rijetkih bolesti ima mogućnost liječenja, no takvi lijekovi su izuzetno skupi i vrlo često prosječnoj obitelji nedostupni. Savez svojim djelovanjem utječe na institucije i potiče uvrštavanje takvih lijekova na listu lijekova Hrvatskog zavoda za zdravstveno osiguranje.

Veliki broj rijetkih bolesti, njih gotovo 80%, ima definirani uzrok nastanka, no ipak ostaje dio njih čiji mehanizam nastanka, usprkos napretku medicine, do danas nije poznat [1].

Rijetke bolesti čine posebnu skupinu bolesti jer se mogu izdvojiti određene karakteristike specifične samo za ovu skupinu bolesti. Među karakteristikama koje definiraju ovu skupinu bolesti izdvajaju se: teške bolesti, degenerativne bolesti, kronične i smrtonosne, kod polovine bolesti prvi simptomi javljaju se u djetinjstvu, narušena kvaliteta života oboljelih, ali i članova obitelji.

Prune Belly sindrom (PBS) rijetka je bolest koja zahtijeva kompleksno zbrinjavanje. Zdravstvena njega djeteta koji boluje od Prune Belly sindroma zahtijeva poseban pristup i vještine kako bi se mogla pružiti prijeko potrebna skrb. Zbrinjavanje svakog bolesnika zahtijeva potpunu predanost radu, no zbrinjavanje i zdravstvena njega djeteta od svakog zdravstvenog djelatnika iziskuju dodatne vještine kako bi se pružila najbolja moguća skrb.

Kod rijetkih bolesti problem nastaje zbog vrlo mnogo nepoznanica o samoj bolesti, liječenju ili ishodu liječenja. Bolest ostavlja veliki utjecaj na cijelu obitelj te ona postaje marginalizirana [1]. Susret s ovako teškom bolešću dovodi do povlačenja i izolacije što samoj bolesti daje posebnu dimenziju.

Pružanje pomoći djetetu uključuje i pružanje pomoći cijeloj obitelji koja uključuje i pružanje psihološke pomoći. Zdravstveni sustav unutar Republike Hrvatske ulaže velike napore u liječenje i otkrivanje rijetkih bolesti, no i dalje se može reći da su oboljeli od rijetkih bolesti mala skupina i donekle ugrožena zbog dugog vremena potrebnog za samo postavljanje prave dijagnoze i početka liječenja [1].

Zbog spoznaje da postoji veliki niz rijetkih bolesti o kojima se vrlo malo zna, u ovom radu bit će opisana dosadašnja saznanja o Prune Belly sindromu. Nedostatak literature i informacija može utjecati na znanje i na kvalitetu pružene zdravstvene njege. Poznavanje problematike Prune Belly sindroma i rješavanje problema unutar zdravstvene njege zahtijeva dodatno usvajanje vještina i znanja kako bi pružena zdravstvena njega bila adekvatna. Pristup rješavanju kompleksnih situacija i problema mora biti sistematičan kako tijekom pružanja zdravstvene njege ne bi došlo do komplikacija. Edukacija medicinskih sestara i kontinuirano učenje o novostima u medicini nezaobilazan su slijed cjeloživotnog učenja koje je neophodno u svim profesijama, a posebice u medicini.

U daljnjem dijelu rada bit će detaljnije opisana dosadašnja saznanja o Prune Belly sindromu, anatomija probavnog i reproduktivnog sustava, dijagnostika i liječenje, osobitosti organizma novorođenčeta, zdravstvena njega djeteta oboljelog od PBS-a te sestrinske dijagnoze vezane uz Prune Belly sindrom.

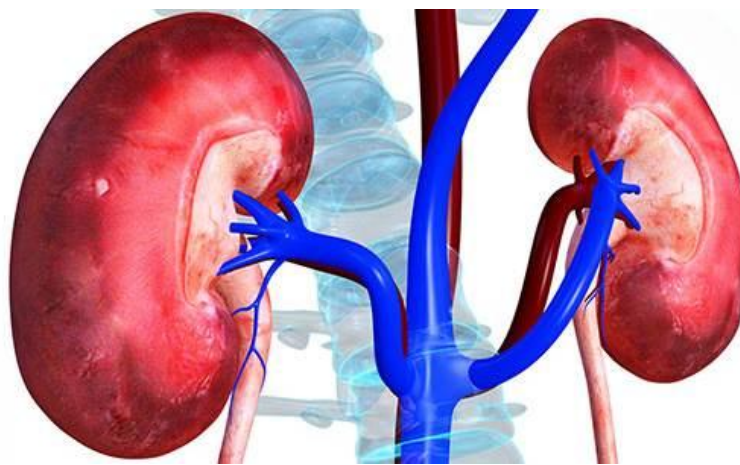
2. Anatomija mokraćnog i reproduktivnog sustava

Organi koji sudjeluju u izlučivanju mokraće i reproduktivni organi zajednički se nazivaju *apparatus urogenitalis*. Iako svaki od sustava ima svoju posebnu funkciju, povezani su i ovisе jedan o drugom.

2.1. Mokraćni sustav

Mokraćni sustav ima veliku ulogu prilikom eliminacije tvari koje su nastale prilikom izmjene tvari unutar organizma, a u cijelom procesu sudjeluju bubrezi, mokraćovod, mokraćni mjehur te mokraćna cijev.

U cijelom sustavu najvažniju ulogu imaju bubrezi koji su zapravo dvije velike žlijezde koje nalazimo retroperitonealno s lijeve i desne strane [2]. Ukoliko opisujemo izgled bubrega možemo reći da je izgledom najbliži znu boba (slika 2.1.1). Omotan je poput čahure vezivnom ovojnicom i zaštićen masnim tkivom. Kora bubrega je smeđe crvenkaste boje dok je moždina bubrega nešto bljeđa.

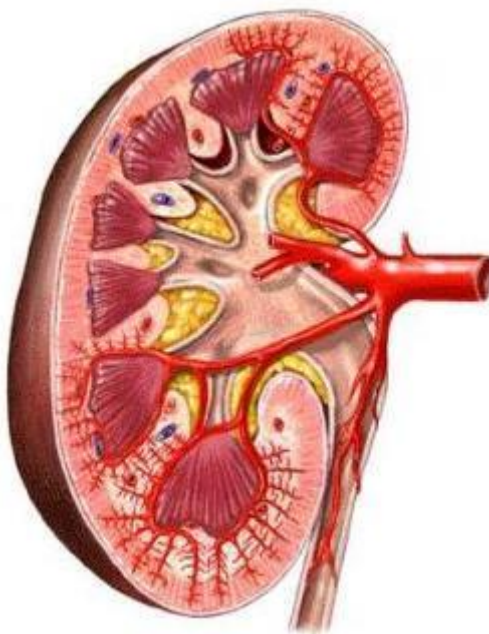


Slika 2.1.1 Izgled bubrega

Preuzeto: <http://www.kakolijeciti.com/ciste-su-najcesce-na-bubrezima/>

U uzdužnom prerezu unutar bubrežne moždine vidljivi su stupići koji su usmjereni od površine bubrega prema središtu i pri tome tvore tvorbe koje svojim izgledom podsjećaju na piramide. Na krajevima piramida nalazimo vršne bradavice koje strše u centralnu bubrežnu šupljinu [2].

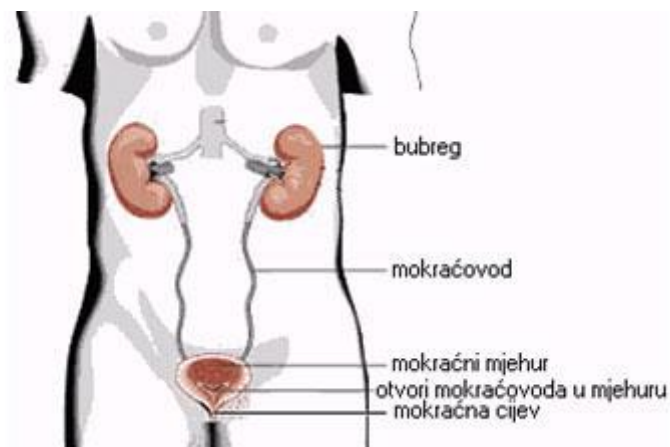
Bradavičasti vršci okruženi su bubrežnim vrčevima koji su usmjereni prema bubrežnoj zdjelici na koju se nastavlja mokraćovod (slika 2.1.2).



Slika 2.1.2 Anatomski prikaz bubrega

Preuzeto: <https://www.dr-dragicevic.rs/uoloske-bolesti/kamen-u-bubregu-besici-ureteru/>

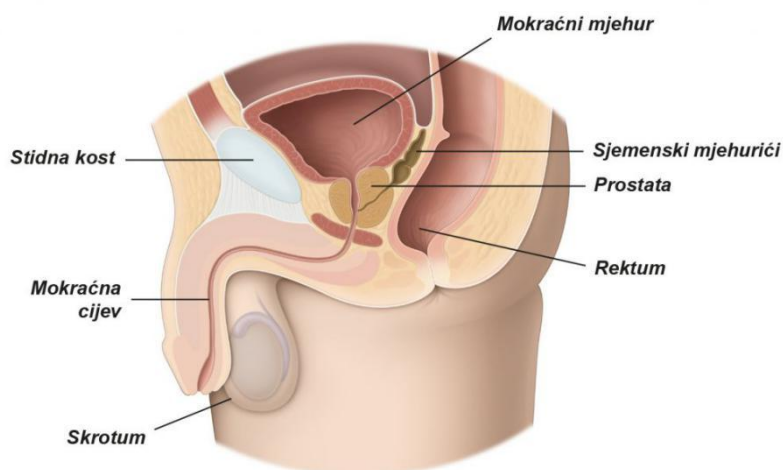
Mokraćovod povezuje bubreg i mokraćni mjehur. Svojim izgledom to je cijev dužine 20 do 30 cm. Iz bubrega se mokraćovod spušta niz stražnju trbušnu stjenku, gotovo paralelno s kralježnicom (slika 2.1.3). U nastavku se mokraćovod spušta niz stražnju lateralnu stjenku zdjelice da bi zatim zaokrenuo medijalno do dna mokraćnog mjehura. Uloga mokraćovoda je da mokraću koja se nakupi u bubrežnoj zdjelici ritmičkim stezanjem potiskuje prema mokraćnom mjehuru. Koliko će se mokraćovod ritmički stezati ovisi o količini mokraće koja se nakupila u bubrežnoj zdjelici, a može se stezati i do 5 puta unutar jedne minute [2].



Slika 2.1.3 Prikaz položaja mokračovoda

Preuzeto: <http://www.mojezdravlje.net/Bolesti/23/bolesti-bubrega-i-mokracnog-sustava/Cistitis.aspx>

Mokraćni mjehur spremnik je u koji se nakuplja mokraća. Unutrašnjost mokračnog mjehtura obložena je sluznicom koja je naborana, a stjenku čine isprepleteni snopovi glatkog mišićja [2]. Anatomski je mokraćni mjehtur smješten unutar kostiju zdjelice iza preponske kosti (slika 2.1.4).



Slika 2.1.4 Prikaz smještaja mokračnog mjehtura

Preuzeto: <http://patients.uroweb.org/hr/ja-sam-uoloski-bolesnik/dobrocudno-povecanje-prostate/simptomi-dobrocudno-povecanje-prostate/>

Obujam mokračnog mjehtura iznosi od 300 do 400 ml, ali zbog sposobnosti da se njegova stjenka rasteže obujam se može povećati i do 1000 ml.

Mokraćni mjehur čini njegovo tijelo, vrat i dno. Ušća mokraćovoda nalaze se na dnu mokraćnog mjehura. Pražnjenje mokraćnog mjehura započinje stezanjem mišića koji se nalaze u njegovoj stjenki i tjeraju mokraću u mokraćnu cijev.

Dužina mokraćne cijevi razlikuje se u odnosu na spol. Kod osoba ženskog spola mokraćna cijev je dugačka svega 2,5 do 4 cm, dok je kod osoba muškog spola njena duljina od 18 do 22 cm [2]. Kod žena mokraćna cijev prolazi kroz mokraćno-spolnu pregradu i otvara se u predvorje rodnice. Ulaz u rodnicu nalazi se vrlo blizu te je stoga kod žena povećana mogućnost prijenosa bakterija i stvaranja infekcije. Kod muškaraca je mokraćna cijev podijeljena u tri dijela. Prvi dio polazi od mokraćnog mjehura, drugi dio prolazi kroz predstojnu žlijezdu, a zatim treći dio koji prolazi kroz mokraćno-spolnu pregradu i spužvasto tijelo i glavić muškog uda. Osim što se razlikuje po svojoj duljini, mokraćna cijev kod muškaraca oblikuje i nekoliko zavoja te tri proširenja i suženja. Prvi zavoj nalazi se ispod preponskog srastanja, a drugi na ulazu u spužvasto tijelo muškog uda [2].

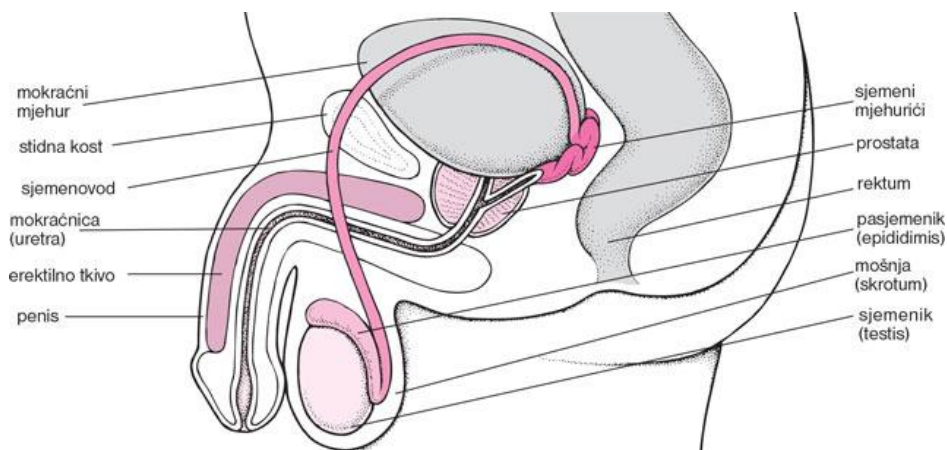
2.2. Reproductivni sustav muškaraca

Reproduktivni sustav čine spolni organi koji se razvijaju iz jedne zajedničke osnove, ali se ovisno o spolu razvijaju u različite sustave.

Reproduktivni sustav muškaraca čini vanjski i unutarnji dio. Vanjski dio sačinjavaju penis, mošnjice (skrotum) i sjemenik (testis). Unutarnji dio sačinjavaju sjemenovodi, prostata, uretra i sjemenski mjehurići [3]. Sperma je nositelj muških gena i stvara se unutar sjemenika i pohranjuje unutar sjemenih vrećica. Uz pomoć sjemene tekućine, prilikom spolnog odnosa, sperma se prenosi kroz sjemenovod.

Anatomski, dijelovi penisa su korijen koji se nalazi uz sam trbušni zid, tijelo i glavić (glans). Na vrhu glavića nalazi se otvor uretre koji prekriva pred koža (prepućij). Tijelo penisa čini erektivno tkivo koje je građeno od tri cilindrična prostora, dva kavenozna i jedno spužvasto koje okružuje uretru. Mošnjica svojim izgledom podsjeća na vreću koja je obložena tankom kožom, a uloga joj je da štiti sjemenike. Ujedno, uloga mošnjice je da rashlađuje sjemenike kako bi temperatura u njima bila nešto niža nego unutar tijela. Sjemenici izgledaju poput masline i nalaze se unutar mošnjice (slika 2.2.1), a uloga im je proizvodnja sperme i sinteza testosterona.

Na suprotnoj strani sjemenika nalazi se pasjemenik (epididimis) koji izgleda poput cijevi koja je dugačka oko 6 metara. Unutar tog prostora sperma sazrijeva [2].



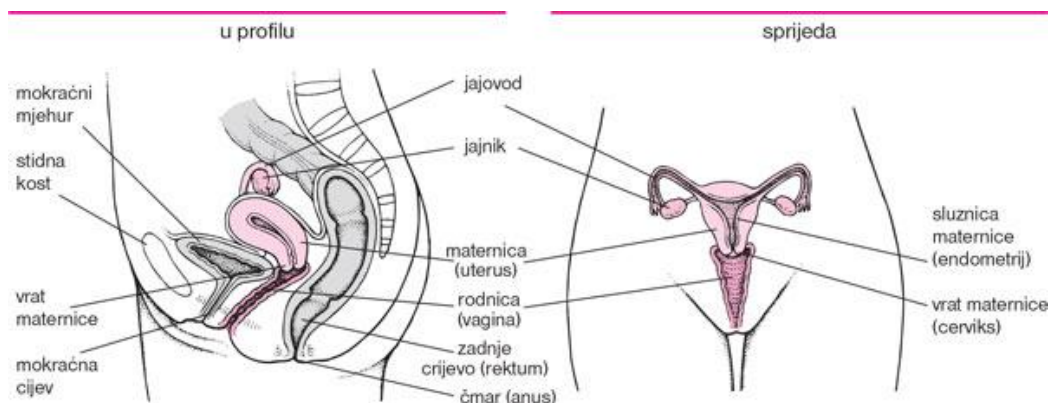
Slika 2.2.1 Anatomski prikaz reproduktivnog sustava muškarca

Preuzeto: <http://www.msd-prirucnici.placebo.hr/msd-za-pacijente/specifne-bolesti-muskaraca/reproduktivni-sustav-muskarca>

Spermu iz pasjemenika vodi sjemenovod koji se pruža iz sjemenika prema gore i stražnjem dijelu prostate te od tamo ulazi u mokraćnu cijev gdje tvori vodove za ejakulaciju. Mokraćna cijev je dio mokraćnog sustava, ali njezina je uloga dvostruka, prenosi mokraću iz mokraćnog mjehura i služi za izbacivanje sjemena kao dio reproduktivnog sustava. Ispod mokraćnog mjehura smještena je prostata, veličine oraha, koja okružuje mokraćnu cijev na njenom srednjem dijelu [2].

2.3. Reproductivni sustav žene

Ženski reproduktivni sustav čine unutarnji i vanjski spolni organi. Unutarnji dio sačinjavaju jajnici, jajovodi, maternica i rodnica. Jajnici su spolne žlijezde i oblikom nalikuju bademu, a nalaze se s lijeve i desne strane uz stjenku male zdjelice. U njima se nalazi od 200 000 do 400 000 zametnih stanica. Jajovodi su dvije cijevi dužine 10-12 cm i nalaze se u blizini jajnika u koji se otvaraju poput lijevka. Na putu prema sredini zdjelice, jajovodi se sužavaju i ulaze u maternične rogove (slika 2.2.1) [2].



Slika 2.2.1 Anatomija ženskog reproduktivnog sustava

Preuzeto: <http://www.msd-prirucnici.placebo.hr/msd-za-pacijente/specifne-bolesti-zena/zenski-spolni-sustav/unutarnji-spolni-organi>

Maternica svojim izgledom podsjeća na krušku, šuplji je mišićni organ i smještena je između ravnog crijeva i mokraćnog mjehura [2]. Njena dužina je između 7 i 8 cm i sastoji se od trokutastog tijela, materničnog vrata i dna. Unutrašnjost je obložena debelom sluznicom (endometrij) koja je prožeta žlijezdama. Rodnica je cjevasti organ čija je dužina između 7 i 10 cm. Građena je od veziva i glatkih mišića te je elastična i rastezljiva.

Stidnica čini vanjski dio ženskog reproduktivnog sustava i smještena je ispod luka preponskih kostiju. Rodnično predvorje plitka je udubina koju nalazimo u sredini stidnice, a omeđuju ga male i velike usne. U prednji dio predvorja rodnice otvara se i ušće mokraćne cijevi [2].

3. Prune Belly sindrom

Prune Belly sindrom (PBS) pripada u kategoriju rijetkih kongenitalnih anomalija [4]. Specifičnost je da se pojavljuje isključivo kod osoba muškog spola, a karakteriziraju ga genitalne i mokraćne abnormalnosti uz potpunu ili djelomičnu odsutnost muskulature trbušne stijenke. PBS je poznat još kao Eagle Baretov sindrom jer su Baret i Eagle definirali sindrom [5].

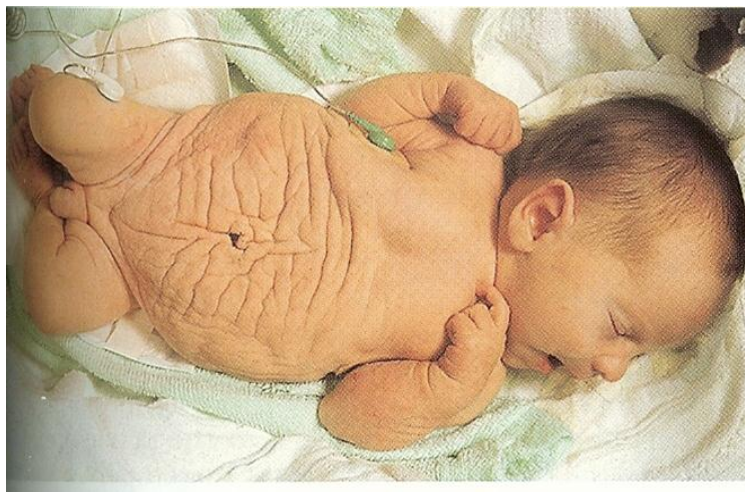
Incidencija PBS-a je od 1 na 50 000 poroda s češćom pojavom u blizanačkoj trudnoći i rijetko kod novorođenčadi ženskog spola (samo 3-5%). Rizik se povećava kod trudnoća mladih žena [6]. Prema nekim provedenim istraživanjima može se zaključiti kako na pojavnost PBS-a mogu utjecati genetski i okolišni čimbenici te potpomognuta reproduktivna tehnologija [5]. Rana dijagnostika (prenatalna dijagnostika ima veliku ulogu u ranom otkrivanju PBS-a [7]. Takva rana dijagnostika, odnosno ultrazvučni pregledi (UZV) pomažu u ranom otkrivanju nedostatka funkcije bubrega.

3.1. Simptomi i znakovi

Karakteristika PBS-a je potpuni ili djelomični nedostatak mišića trbuha, neuspješno spuštanje testisa (bilateralni kriptorhidizam) te malformacije urinarnog trakta [8]. Promjene na urinarnom traktu mogu uključivati abnormalno proširenje uretre i nakupljanje urina u ureteru (megaureter) i bubrezima (hidronefroza) te povrat protoka urina (vezikouretralni refluks). U težim slučajevima može doći i do bronhopulmonalne displazije te zatajenja bubrega [8].

PBS je uzrokovan ureteralnom opstrukcijom koja se javlja u ranom razvoju što posljedično dovodi do urinarnih ascitesa i do degeneracije muskulature na abdominalnoj stijenci [4]. Eliminacija urina iz mokraćnog mjehura je oslabljena te dolazi do oligohydramniose, plućne hipoplazije i Potterovog sindroma. Oligohydramniosa predstavlja smanjenu količinu plodne vode unutar maternice [9]. Plućna hipoplazija, odnosno nerazvijenost ili nepotpuni razvoj pluća, može biti primarna i sekundarna [10]. Primarna plućna hipoplazija pojavljuje se rijetko i povezuje se s autosomno recesivnim nasljeđivanjem. Sekundarna plućna hipoplazija prati određene prirodene anomalije bubrega i dovodi do otežanog disanja i respiratornog distresa [10].

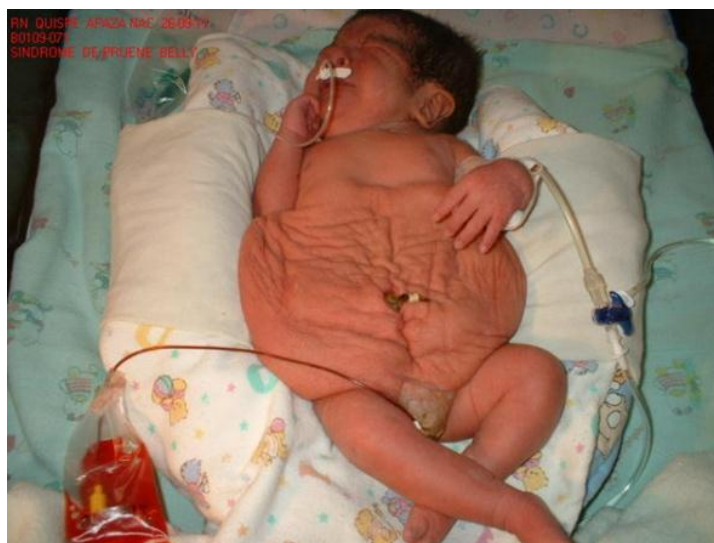Potterov sindrom predstavlja karakterističan izgled lica, pri čemu su oči široko razdvojene, nos je širok i spljošten, mala brada i nisko položene uši [11]. Nedostatak mišića trbušne stjenke dovodi do nabiranja kože trbušne stjenke te posljedično izgleda trbuha poput suhe šljive (slika 3.1.1).



Slika 3.1.1 Izgled djeteta s Prune Belly sindromom

Preuzeto: <https://www.pinterest.com/pin/138556126012792333/>

Fizički izgled kod djece s PBS-om ovisi i o stupnju kongenitalnih anomalija, pa tako i izgled varira ovisno o stupnju anomalije (slika 3.1.2).



Slika 3.1.2 Izgled djeteta s Prune Belly sindromom

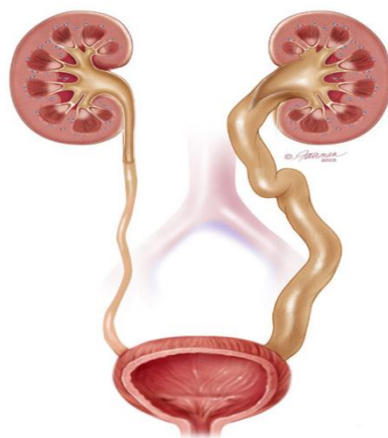
Preuzeto: http://en.atlaseclamc.org/abdomen/134-prune_belly_sequence-Q79.4#.W

Promjene na bubrezima mogu se razlikovati u odnosu na lijevi i desni bubreg. S jedne strane može biti prisutna hidronefroza, dok na drugoj strani bubreg može biti potpuno nerazvijen. Vrlo često su prisutne ciste bubrega te hematurija i piurija, koje upućuju na prisutnost infekcije.

3.2. Etiologija

Procjenjuje se da je incidencija PBS-a 1 na 35 000 poroda, često u blizanačkim trudnoćama i rijetko kod žena (3-5%) [5]. Vrlo rijetko se otkriva u ranoj fazi razvoja te je stoga i patogeneza nejasna.

Nedostatak trbušne muskulature gotovo isključivo je poremećaj koji se javlja u muškaraca. Sporadično se pojavljuje i kod osoba ženskog spola, do sada je poznato svega 30 slučajeva, ali s atipičnom slikom [12]. Etiologija PBS-a nije jasno poznata. Primijećeno je da između 6 i 10 tjedana trudnoće dolazi do poremećaja u razvoju mišića trbušne stjenke te abnormalnosti u razvoju urinarnog trakta. Neke od teorija nastanka govore u prilog tome da do atrofije mišića trbuha dolazi zbog opstrukcije uretera koja dovodi do pojave mega uretera (slika 3.2.1) i povećanja mokraćnog mjehura [13]. Povećanje mokraćnog mjehura također može utjecati na kasniji položaj testisa, odnosno bilateralni kriptorhidizam. Ujedno dolazi do povećanja i distenzije u cijelom urinarnom traktu.



Slika 3.2.1 Megaureter

Preuzeto: <http://hr.mymedinform.com/urology-nephrology/megaureter-children-surgery-megaureter.html>

3.3. Dijagnostika

Metoda kojom se najbolje prati razvoj fetusa ultrazvučna je dijagnostika (UZV). Prune Belly sindrom se prilikom redovitih ultrazvučnih pregleda može lako zamijetiti te se unaprijed mogu planirati potrebni zahvati [14]. Dijagnoza PBS-a na temelju nalaza UZV može se postaviti već u 12 - tom tjednu trudnoće [5] što omogućava i rani početak liječenja, posebice u slučaju opstrukcije urinarnog trakta jer se ranom intervencijom omogućava bolji rast i razvoj pluća, poboljšava se funkcija bubrega i ujedno povećava vjerojatnost opstanka samog fetusa. Mikcijska cistouretrografija gdje se kateter se uvodi kroz uretru u mokraćni mjehur koji se zatim puni kontrastom i snima za vrijeme punjenja i pražnjenja, te scintigrafija bubrega gdje se scintilacijskom sondom ili kompjutoriziranom gama kamerom prati dolazak radiofarmaka u bubrege te njegovo izlučivanje i eliminacija su pretrage koje se koriste u dijagnostici ovog sindroma. Radionuklidne pretrage koje se koriste u dijagnostici nefroloških bolesti pripadaju među najstarije pretrage unutar nuklearne medicine [15]. Diuretska renografija u slučaju PBS-a ima veliku ulogu jer je indicirana kod djece koja imaju opstruktivske anomalije, poput hidronefroze.

Osim hidronefroze, kod PBS-a, prisutan je i vezikoureteralni refluks (retrogradni tijek urina prema uretri i kanalima bubrega) čija dijagnoza se postavlja temeljem radionuklidne cistografije [15]. Samo nalaz ultrazvuka (UZV) ponekad nije dovoljan pri postavljanju dijagnoze vezikoureteralnog refluksa jer kod velikog broja djece (74%), nalaz UZV-a će biti uredan. Potrebno je uvesti kateter u mokraćni mjehur koji se pri tome puni kontrastom i prati se vraća li se mokraća prema bubrege [16].

Zbog hipoplazije pluća koja nastaje kao posljedica prirodnih anomalija bubrega u dijagnostiku je uključena i provjera plinova u arterijskoj krvi (acidobazni status), Rtg pluća, elektrokardiografija (EKG) te ehokardiografija [17].

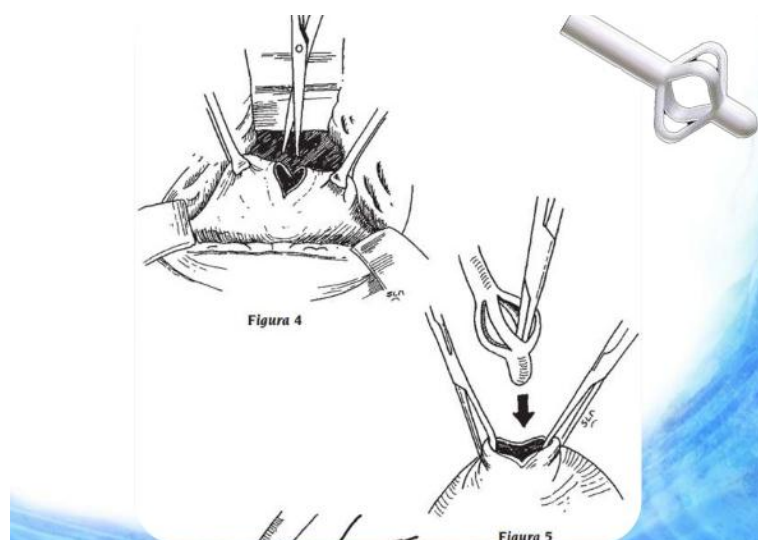
Uz sve navedene dijagnostičke metode, osnovu čine laboratorijska pretraga krvi i urina.

3.4. Liječenje

S obzirom da PBS čini niz mokraćnih i genitalnih anomalija, liječenje ovisi o postojanju i jačini simptoma.

Uključuje kirurške zahvate među kojima je orhidopeksija (spuštanje retiniranog testisa), cistostomija (slika 3.4.1, stvaranje malog otvora u mokraćnom mjehuru kroz abdomen), cistoplastika (rekonstrukcija mokraćnog mjehura), kirurško proširenje mokraćne cijevi i povećanje mišića koji zahvaćaju mokraćni mjehur (povećanje detruzora), abdominoplastika, reimplantacija uretera, te u određenom broju slučajeva transplantacija bubrega [18].

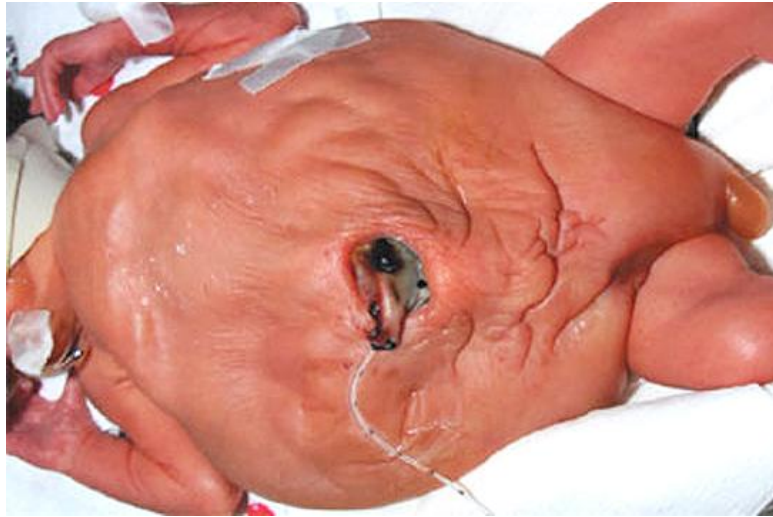Određeni broj zahvata moguće je provesti i prije samog rođenja. Očuvanju plućne funkcije doprinosi ispuštanje urina (dekompresijom mokraćnog mjehura) u amnionsku tekućinu kako bi se spriječila plućna hipoplazija. Da bi se moglo kirurški intrauterino intervenirati potrebno je zadovoljiti određene kriterije među kojima su: drugi ili treći trimestar trudnoće, prisutnost oligohydramniosa i hidronefroze [4]. Nedostatak intrauterinog kirurškog zbrinjavanja je u broju institucija u kojima je zahvat moguće provesti te nedostatak standardizacije postupaka.



Slika 3.4.1 Prikaz cistostomije

Preuzeto: <https://es.slideshare.net/lainskaster/urologia-jonathan-molina>

Megaureter se liječi operativno, vraćanjem uretera natrag u mokraćni mjehur (reimplantacija) ili njegovim sužavanjem, ovisno o nalazu [19]. Pristup liječenju djeteta s PBS-om ovisi o stupnju i broju anomalija (slika 3.4.2).



Slika 3.4.2 Operativni zahvat kod Prune Belly sindroma
Preuzeto: <http://www.anatomybox.com/prune-belly-syndrome/>

4. Zdravstvena njega djeteta s Prune Belly sindromom

Zdravstvena njega djeteta koji boluje od PBS-a kompleksna je i uključuje niz intervencija potrebnih za pružanje kvalitetne skrbi.

Hospitalizacija djeteta predstavlja veliki stres za roditelje što dovodi do brojnih emocionalnih i socijalnih promjena u obitelji. Komunikacija predstavlja važnu kariku u odnosu medicinskog osoblja i roditelja. Adekvatnom komunikacijom smanjuje se stres roditelja i izazivanje krize jer roditelji očekuju dobivanje informacija o stanju djeteta, ishodu njegovog liječenja, informacije telefonom, pojašnjavanje aparature i koja je njezina funkcija, ukazivanje na postojanje nade te potreba da medicinska sestra bude uvijek uz dijete [20]. Dobra komunikacija preduvjet je za partnerski odnos medicinskog osoblja i roditelja.

S obzirom na niz problema djeteta oboljelog od PBS-a, poznavanje osobitosti dječjeg organizma od velike je važnosti prilikom pružanja zdravstvene njege. Najčešće se pojavljuju problemi vezani uz respiratorni, mokraćni i probavni sustav.

Kao što je već navedeno, točan uzrok nastanka PBS-a nije poznat, no razvijene su određene teorije koje su povezane s embrionalnim razvojem. Urogenitalni sustav podijeljen je na mokraćni i reproduktivni sustav. Tijekom trećeg tjedna embrionalnog razvoja dolazi do procesa gastrulacije (pretvaranje dvoslojnoga u troslojni zametni štiti, građen od definitivnih zametnih listića: ektoderma, mezoderma i endoderma, a sastoji se od proliferacije stanica epiblasta i njihove migracije na nova odredišta) [4], odnosno početka formiranja embrija iz slojeva ektoderma, mezoderma i endoderma. Iz ova tri sloja razvijaju se specifični organi i tkiva. Između 3.-eg i 4.-og tjedna trudnoće pojavljuju se prvi bubrezi (pronephroi) koji su nefunkcionalni i nestaju do kraja 4 tjedna trudnoće. Nakon toga razvijaju se mesonephroi koji služe kao privremeni organi za izlučivanje do razvoja funkcionalnog bubrega u 9 - tom tjednu trudnoće [4].

Amnionska tekućina važna je za razvoj i rast fetusa. Potječe od majke, ali i tekućine koju luči fetalni respiratorni trakt. Između 9.-og i 10.-og tjedna trudnoće počinje proizvodnja urina koji doprinosi povećanju volumena amnionske tekućine. Nedostatak dovodi do smanjene količine amnionske tekućine što dovodi do mogućnosti da zbog kompresije abdominalnog zida dođe do fetalne deformacije.

4.1. Osobitosti respiratornog, probavnog i mokraćnog sustava djeteta po rođenju

Navedeni sustavi kod djeteta, po rođenju, imaju svoje osobitosti koje je važno poznavati kako bi se mogla na vrijeme opaziti odstupanja i pružiti potrebna zdravstvena njega. Respiratorni, mokraćni i probavni sustav djeteta s PBS-om ne funkcionira normalno, te je zdravstvena njega usmjerena prema problemima unutar ova tri sustava.

4.1.1. Respiratorni sustav

Respiratorni sustav, odnosno plućna funkcija, kod djece se uspostavlja odmah pri rođenju, međutim rast i razvoj dišnih putova nastavlja se sve do odrasle dobi. Nakon rođenja i odstranjivanja tekućine iz pluća, dolazi do trajnog ispunjavanja alveola zrakom. Ujedno se povećava protok kroz pluća, a centar za disanje preuzima funkciju disanja. Prsni koš u dojenčeta je mekan jer rebra nisu okoštala, promjer dišnih putova manji je nego li u odraslih osoba, a interkostalni mišići su slabije razvijeni. Prisutno je više abdominalno disanje. Prisutnost i sasvim malih patoloških promjena kod malog djeteta može uzrokovati pojavu teških kliničkih simptoma [20]. Tahipneja koja se javlja ne mora odmah značiti prisutnost teže bolesti jer je vrlo česta u novorođenčadi i dojenčadi. Volumen udara kod djece je manji, ali je zato broj respiracija u minuti veći:

- Prvih 6 mjeseci – više od 60/min
- Dojenčad – više od 52/min
- Druga godina – više od 42/min
- Predškolska dob – više od 20/min

Ukoliko je prilikom inspirija prisutno širenje nosnica, potrebno je posumnjati na prisutnost teže dispneje. Uslijed plućne hipoplazije postoji visok rizik za nastanak respiratorne infekcije, te je vrlo važno dijete pozicionirati za maksimalnu respiraciju. Pogodno je podići uzglavlje za 30 %, ali je potreban oprez zbog pritiska na dijafragmu te po potrebi ako je propisano od strane liječnika, primijeniti kisik.

Stvaranje sekreta može biti povećano te je po potrebi potrebno aspirirati nastali sekret na način da se aspirira najduže 5 sekundi, a nakon toga vrši se reoksigenacija.

4.1.2. Mokraćni sustav

Mokraćni sustav u djece funkcionira odmah nakon poroda, no nisu svi dijelovi funkcionalno zreli. Koncentracijska sposobnost bubrega postiže se unutar nekoliko tjedana. Eliminacija i stvaranje urina je u prvih nekoliko dana smanjeno (fiziološka oligurija) kao posljedica unosa manje količine hrane i tekućine te zbog toga urin postaje zamućen i tamnije žute boje zbog primjesa urata i fosfata. S vremenom se povećava broj mikcija te ih u 24 sata može biti dvadesetak. Prvih dana diureza iznosi oko 60 ml [21].

4.1.3. Probavni sustav

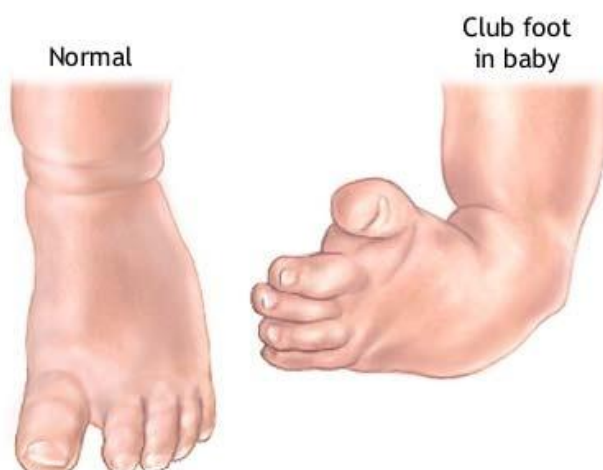Probavni sustav djeteta odmah po rođenju nema u potpunosti svoju funkciju. Usna šupljina djeteta u prvim tjednima života manje je vlažna jer žlijezde slinovnice nisu u potpunosti razvijene, pa se vrlo često razvijaju infekcije. Zapremina želuca vrlo je malena i po rođenju iznosi svega 10 ml da bi se kroz tjedan dana zapremina povećala na 70 ml. Crijeva su djeteta pri rođenju sterilna, a s početkom prehrane počinje razvoj bakterija koje čine normalnu floru crijeva. Od samog rođenja, crijeva imaju dobru resorpciju. Funkcija kolona gotovo je jednaka kao i u odrasle osobe. Unutar kolona resorbira se voda, dolazi do deponiranja fekalnih masa uz sekreciju sluzi koja olakšava prolaz stolice i samu defekaciju [22].

4.2. Fizička procjena

Fizička procjena djeteta s PBS-om treba biti temeljita od glave do pete. Potrebno je promotriti postoji li kakva anomalija na glavi djeteta koja bi mogla upućivati na karakteristične promjene vezane uz Potterov sindrom (široko postavljene oči, spljošten nos, nisko postavljene uši bez hrskavice, te deformacije kostiju glave) uzrokovan oligohydramniozom.

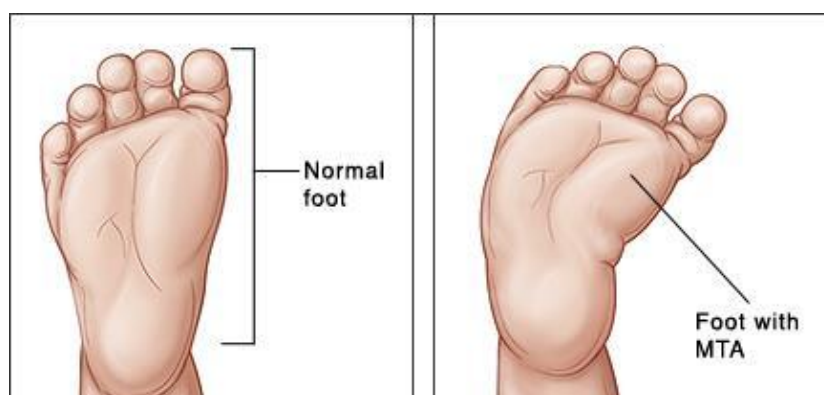
Prilikom pregleda prsnog koša i trbuha potrebno je obratiti pozornost na postojanje plućne hipoplazije koja će se manifestirati izgledom prsnog koša poput zvona i znakovima respiratorne insuficijencije uz smanjenu saturaciju kisika [4]. Trbuh djeteta biti će mekan na dodir bez ikakvog mišićnog tonusa.

Djeca s PBS-om u 50% slučajeva mogu imati i ortopedске anomalije koje su povezane s oligohydramniozom [4]. Među njima možemo izdvojiti deformaciju stopala („clubfoot“) prikazanu na slici 4.2.1, kongenitalnu displaziju kuka, skoliozu, te još jednu deformaciju stopala (metatarsus adductus) prikazanu na slici 4.2.2, a uzrokovanu intrauterinim pozicioniranjem. Vertikalni talus prikazan na slici 4.2.3 može uzrokovati velike ortopedске probleme.



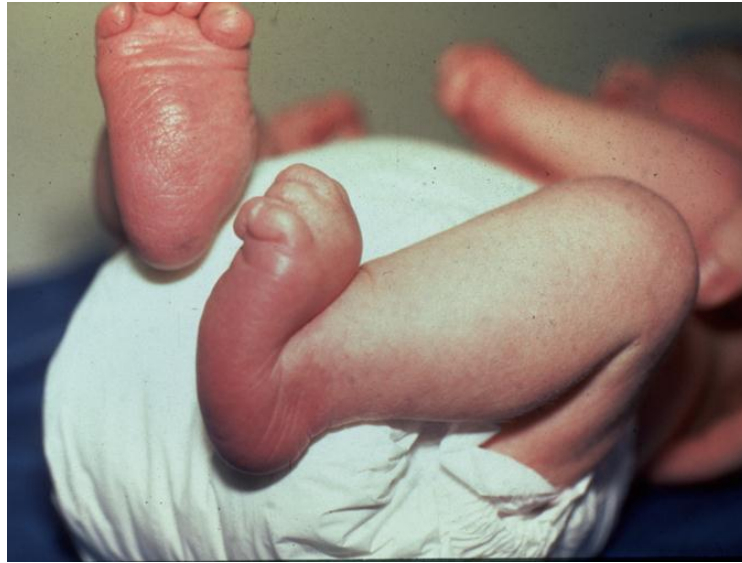Slika 4.2.1 Deformacija stopala

Preuzeto: <https://nursingcrib.com/nursing-care-plan/nursing-care-plan-clubfoot-or-talipes-equinovarus/>



Slika 4.2.2 Deformacija stopala- metatarsus adductus

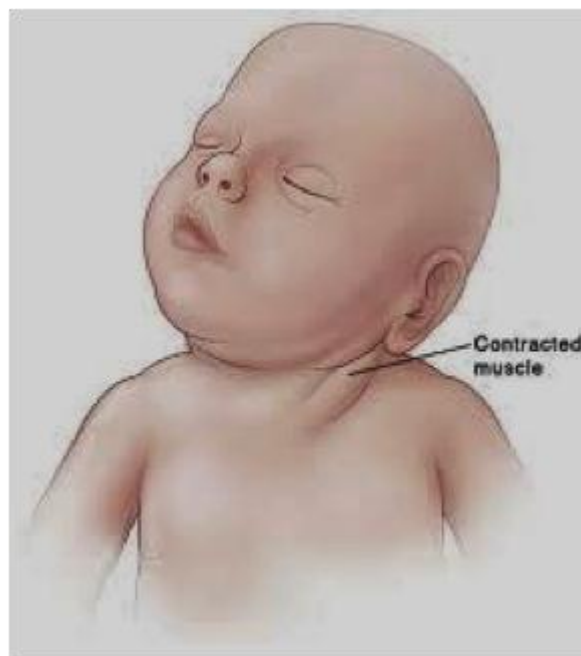Preuzeto: <https://www.mounnittany.org/articles/healthsheets/7361>



Slika 4.2.3 Izgled djeteta s vertikalnim talusom

Preuzeto: <https://www.orthobullets.com/pediatrics/4066/congenital-vertical-talus>

Usljed pozicioniranja u uterusu, a zbog oligohydramnioze može se pojaviti kongenitalni tortikolis, odnosno jednostrana kontrakcija mišića vrata (slika 4.2.4).

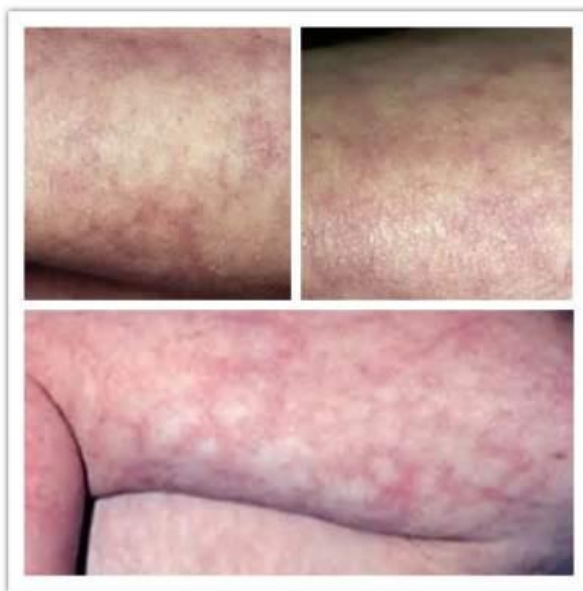

Slika 4.2.4 Kongenitalni tortikolis

Preuzeto: <https://aquacarephysicaltherapy.com/news-articles/torticollis-just-cute-tilt/>

4.3. Uloga medicinske sestre

Skrb za dijete s PBS-om predstavlja veliki izazov za medicinske sestre/tehničare jer uključuje niz problema i zahtijeva kompleksnu skrb. Procjena dišnog sustava, te unosa i iznosa tekućine od velike je važnosti. Novorođenčad s PBS-om zbog smanjene količine amnionske tekućine imaju povećan rizik za nastanak plućne hipoplazije. Akutni klinički znakovi koji upućuju na pojavu iste uključuju: propuštanje zraka u plućima (pneumotoraks), smanjenje saturacije kisikom, oslabljen šum disanja na zahvaćenoj strani, hipotenziju, pomak medijastinuma i pojavu marmorizirane kože zbog vaskularnih promjena uslijed hipoksije (slika 4.3.1).



Slika 4.3.1 Izgled marmorizirane kože

Preuzeto: <http://www.actforlibraries.org/mottled-skin/>

Zbog displazije pluća vrlo često je potrebno osiguravanje dišnog puta i adekvatne ventilacije uz pomoć endotrahealne intubacije. Intubirano dijete potrebno je stalno nadzirati jer pojava bilo kojeg znaka koji može upućivati na infekciju može dodatno ugroziti život djeteta [4]. Razlog tome je i nedostatak trbušnih mišića koji sudjeluju prilikom disanja, te je zbog toga povećana sklonost nastanku infekcije. Procjena respiratornog stanja djeteta na respiratoru uključuje konstantni nadzor i monitoring samog respiratora, oksigenacije, vitalnih parametara te plinova u krvi.

Prehrambene navike, ravnoteža unosa tekućine i elektrolita imaju veliku ulogu kod djece oboljele od PBS-a. Zbog opstrukcije protoka urina dolazi do neravnoteže tekućine i elektrolita i do smanjene apsorpcije natrija i hiperkalijemije što dovodi do neravnoteže [4]. Potrebno je redovito uzimanje krvi za laboratorijsko praćenje elektrolita i kreatinina. Praćenje elektrolita i kreatinina ima za cilj rano otkrivanje neravnoteže i očuvanje funkcije bubrega. Za procjenu promjena u ravnoteži tekućine i elektrolita potrebno je dnevno praćenje unosa i iznosa tekućina.

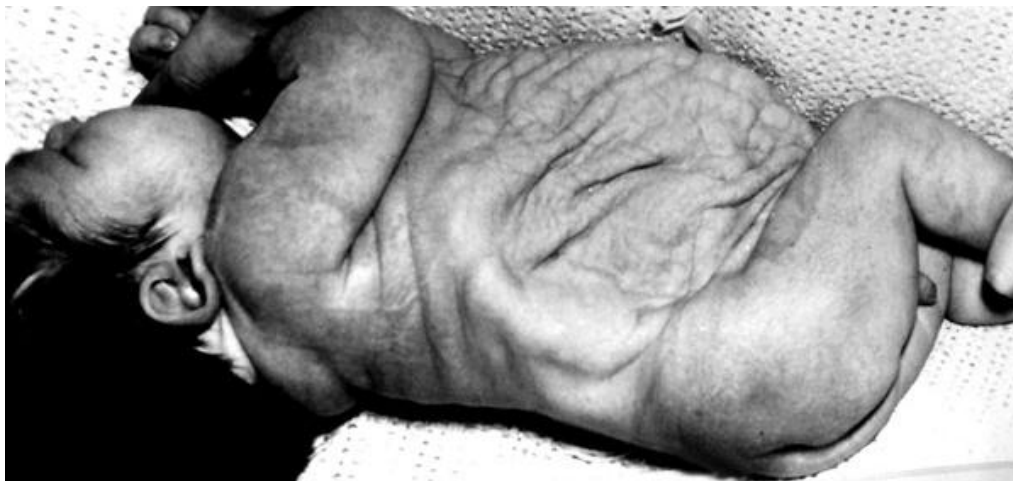Prehrana djeteta oboljelog od PBS-a uključuje nizak unos proteina, parenteralnim i enteralnim putem, kako bi se smanjilo opterećenje bubrega. Nutritivnu vrijednost treba prilagoditi stanju organizma jer je prirast tjelesne težine otežan, a i sklonija su razvoju infekcija.

Zbog sklonosti razvoju infekcija mokraćnog sustava potrebno je pratiti simptome koji bi mogli upućivati na razvoj infekcije te po preporuci liječnika primijeniti antibiotik. Preporuča se i profilaksa antibiotikom kako bi se spriječio razvoj infekcije koja bi mogla ugroziti funkciju bubrega koja je narušena. Kod PBS-a u mokraćnom sustavu je velika vjerojatnost za razvoj infekcije zbog zastoja urina i potencijalnog refluksa. Infekcije koje se javljaju mogu biti prisutne bez vidljivih simptoma ili mogu prisutni nespecifični simptomi poput slabijeg apetita, razdražljivosti i bezvoljnosti.

Jedan od načina liječenja je kirurško zbrinjavanje u vidu abdominoplastike koja može doprinijeti boljem funkcioniranju mokraćnog, probavnog i dišnog sustava [4]. Abdominoplastika se najčešće vrši između 8 i 12 mjeseci starosti djeteta. Nakon zahvata potrebno je praćenje operativne rane zbog mogućeg razvoja infekcije. Osim razvoja infekcije nakon operacije može doći do otežanog disanja zbog prevelike napetosti trbušne stijenke, te je potrebno redovito praćenje vitalnih funkcija kako bi se na vrijeme reagiralo na nastanak hipoksije.

Održavanje integriteta kože predstavlja jedan od problema zbog činjenice da uslijed nedostatka adominalnih mišića dolazi do nabiranja kože u predjelu trbuha (slika 4.3.2) što može dovesti do pojave ekcema ili ulceracije kože. Upotreba blagih sredstava za pranje, održavanje kože suhom i njega blagim losionima mogu spriječiti nastanak navedenih problema.

PBS je kompleksna bolest te zahtjeva i takav pristup. Pružanje kontinuirane zdravstvene skrbi ima veliku ulogu u zbrinjavanju pacijenta i obitelji. Komunikacija je važan faktor u odnosu zdravstvenih djelatnika i roditelja te je potrebno razvijati komunikacijske vještine kako bi se stvorio odnos pun povjerenja i partnerski odnos.



Slika 4.3.2 Izgled kože na predjelu trbuha

Preuzeto: <http://nagendraradiology.blogspot.hr/2013/12/prune-belly-syndrome-q1.html>

4.4. Sestrinske dijagnoze vezane uz Prune Belly sindrom

Sestrinske dijagnoze kod djeteta s PBS-om usmjerene su ka rješavanju problema nastalih zbog promjena u respiratornom i mokraćnom sustavu.

4.4.1. Visok rizik za nastanak infekcije mokraćnog sustava u/s osnovne bolesti

S obzirom da dijete oboljelo od PBS-a ima unutar mokraćnog sustava promjene zbog kojih dolazi do nastanka hidronefroze i vezikouretralnog refluksa, postoji velik rizik za nastanak infekcije unutar mokraćnog sustava. Infekcije koje se pojavljuju u djece kod kojih postoji anatomska abnormalnost pripadaju skupini kompliciranih i sekundarnih infekcija [23].

Kako bi se mogla planirati zdravstvena njega potrebno je prikupiti podatke o postojećem stanju temeljem fizikalnog pregleda, mjerenjem vitalnih funkcija,

prikupljanjem podataka o aktualnoj terapiji i liječenju, mogućim izvorima infekcije te procijeniti druge faktore koji bi mogli utjecati na razvoj infekcije.

Kritični čimbenici koji mogu pogodovati razvoju infekcije mogu biti kronične bolesti i oslabljen imunološki sustav, provedeni kirurški zahvat te urinarni kateter [24].

Ciljevi zdravstvene njege su:

- Tijekom hospitalizacije dijete neće pokazivati simptome i znakove infekcije i bit će afebrilno (vrijednost temperature od 36 do 37°C)
- Laboratorijski nalazi koji mogu upućivati na prisutnost infekcije neće odstupati od zadanih referentnih vrijednosti
- Urin će biti makroskopski čist, bez mirisa, bez sedimenta, te svjetlo žute boje
- Uzorci uzeti za bakteriološku analizu ostati će sterilni

Intervencije koje je potrebno poduzeti kako bi se ostvarili ciljevi:

- Redovito mjerenje vitalnih funkcija s napomenom da se djetetu koje je afebrilno tjelesna temperatura mjeri dva puta tijekom dana kako bi se uočilo odstupanje od normalnih vrijednosti
- Potrebno je pratiti promjene koje se mogu pojaviti u vrijednostima laboratorijskih nalaza te ukoliko se pojave potrebno je izvijestiti o njima
- Praćenje izgleda izlučevina/urina
- Uzimanje urina za bakteriološku analizu prema odredbi liječnika
- Održavanje redovite higijene ruku te nošenje zaštitnih rukavica
- Održavanje higijene prostora prema standardnoj operativnoj proceduri [24]
- Pratiti pojavu znakova i simptoma infekcije
- Njega urinarnog katetera ukoliko je uveden
- Prema pisanoj odredbi liječnika davanje profilakse antibiotikom

4.4.2. Visok rizik za hipoksiju u/s smanjene funkcije respiratornog trakta

Funkcioniranje respiratornog trakta djeteta oboljelog od PBS-a zbog niza faktora može biti narušeno. Jedan od velikih problema je mogućnost nastanka hipoksije uslijed displazije pluća. Kako bi smo na vrijeme mogli uočiti znakove koji mogu upućivati na smanjenje funkcije respiratornog trakta potrebno je poznavati vrijednosti frekvencije disanja koje su prikazane u tablici 4.4.2.1

DOB DJETETA	FREKVENCIJA DISANJA
Novorođenče	30 do 80 u minuti
6.mjeseci	24 do 36 u minuti
1 godina	20 do 40 u minuti
3 godine	20 do 30 u minuti
6 godina	16 do 22 u minuti
10 godina	16 do 20 u minuti
17 godina	12 do 20 u minuti

Tablica 4.4.2.1 Frekvencija disanja u djece ovisno o dobi djeteta

Izvor: V. Turuk: Zdravstvena njega djeteta (nastavni tekstovi), Visoka zdravstvena škola, 2004.

Da bi smo definirali potrebne intervencije potrebno je prikupiti podatke o respiratornom statusu djeteta koji uključuju: frekvenciju disanja, dubina disanja, zvukovi, prisutnost hropaca, osobitosti u mirovanju i aktivnosti, postoji li simetričnost prilikom odizanja prsnog koša, koristi li dijete pomoćnu muskulaturu prilikom disanja, da li je prisutan kašalj, te vrijednost acidobaznog statusa [24]. Uz provjeru respiratornog statusa potrebno je prikupiti podatke o vrijednosti vitalnih funkcija, medicinske dijagnoze, nutritivni status te prometu i vrsti tekućine koju uzima.

Ciljevi zdravstvene njege su:

- Dijete će tijekom hospitalizacije imati prohodne dišne putove
- Frekvencija disanja bit će primjerena dobi djeteta

- Vrijednost kisika u krvi biti će primjerena dobi djeteta
- Dijete neće razviti komplikacije uslijed hipoksije

Intervencije koje je potrebno poduzeti kako bi se ostvarili ciljevi:

- Praćenje respiratornog statusa tijekom 24 sata
- Mjerenje vitalnih funkcija svakih pola sata do dobivanja zadovoljavajućih vrijednosti vitalnih funkcija
- Bilježiti pojavu i promjenu intenziteta hropaca, prisutnost piskanja i zvučnog disanja
- Po potrebi provesti orofaringealnu aspiraciju prema propisanom standardu
- Primjena kisika prema standardu i pisanoj odredbi liječnika
- Primjena propisane medikamentozne terapije
- Pratiti unos i iznos tekućina
- Pratiti vrijednosti acidobaznog statusa
- Postavljanje djeteta u položaj koji olakšava disanje (povišeni položaj), kod dojenčeta to je položaj s glavom na jastuku koja je blago zabačena u stranu uz dodavanje valjka od plahte koji se postavlja ispod gluteusa ili koljena kako bi osigurali da dijete ne sklizne [25]

Respiratorni sustav djeteta puno je osjetljiviji, te je potrebno osigurati i adekvatne mikroklimatske uvjete uz vlažnost zraka koja iznosi 60%. S obzirom da do promjena koje mogu ugroziti djetetov život može doći u vrlo kratkom vremenu, u blizini je potrebno osigurati spreman aspirator i pristup kisiku. Kisik se djetetu može aplicirati putem retronazalne sonde, oronazalne maske, nosnog nastavka, te šatora jer pri prvom simptomu koju upućuje na dispnoičnost potrebno je povećati koncentraciju kisika u zraku koje dijete udiše [26]. Praćenje vrijednosti kisika putem transkutanog oksimetra ili acidobaznog statusa osigurava da se aplicira potrebna koncentracija kisika kako zbog prevelike koncentracije ne bi došlo do neželjenih reakcija.

4.4.3. Hipertermija u/s infektivnim procesom

Hipertermija se definira kao stanje kod kojeg je došlo do povišenja tjelesne temperature iznad normalnih vrijednosti predviđenih za dob.

Kako bi se mogli definirati ciljevi i planirati potrebne intervencije potrebno je prikupiti osnovne podatke koji uključuju: vrijednosti vitalnih parametara, osnovne podatke o sadašnjoj bolesti, unos hrane i tekućine, dob pacijenta, koje lijekove uzima, te laboratorijske pokazatelje.

Kritični čimbenik u slučaju pojave hipertermije kod djeteta s PBS-om svakako je infekcija koja se najčešće pojavljuje kao posljedica vezikouretralnog refluksa, megauretera te displazije pluća.

Pri pojavi hipertermije pojavit će se vodeća obilježja koja upućuju na njenu prisutnost, među njima se izdvaja: tjelesna temperatura koja je iznad granica normale za dob pacijenta, koža koja je crvena i na dodir topla, tahikardija, tahipneja, obložen jezik, gubitak apetita te poremećaj acidobaznog statusa [24].

Ciljevi zdravstvene njege su:

- Tjelesna temperatura djeteta nakon provedenih intervencija, a unutar jednog sata, biti će niža za jedan stupanj
- Koža djeteta (koja je zbog specifičnosti same bolesti dodatno izložena) biti će uredna i suha
- Zbog povišene tjelesne temperature dijete neće razviti komplikacije vezane uz stanje hipertermije

Intervencije koje je potrebno provesti i planirati kako bi se postigli navedeni ciljevi:

- mjerenje tjelesne temperature svakih sat vremena nakon što je primijenjena intervencija
- ukoliko dođe do promjena tjelesne temperature obavijestiti liječnika
- metodu mjerenja tjelesne temperature uskladiti s dobi pacijenta i pri tome koristiti uvijek odabranu metodu i odabrano mjesto mjerenja
- svakih 4 do 6 sati, a po potrebi i češće, mjeriti vitalne parametre
- primjena antipiretika koje je propisao liječnik uz primjenu fizikalnih metoda snižavanja tjelesne temperature

- na vrijeme uočiti znakove dehidracije te adekvatno hidrirati dijete
- bilježiti unos tekućine te diurezu.

4.4.4. Smanjena prohodnost dišnih putova

Smanjena prohodnost dišnih putova definira se kao stanje kod kojeg je došlo do opstrukcije koja onemogućava adekvatnu ventilaciju. Kako bi se definirali ciljevi i planirale potrebne intervencije potrebno je prikupiti podatke koji uključuju: frekvenciju disanja, prisutnost zvukova i hropaca, dubinu disanja, postoji li upotreba pomoćne muskulature prilikom disanja, mjerenje vitalnih parametara, dob pacijenta, te medicinske dijagnoze.

Kritični čimbenici kod djeteta oboljelog od PBS-a su nakupljanje sekreta u dišnim putovima, slabost muskulature koja sudjeluju prilikom disanja te sama bolest.

U slučaju smanjene prohodnosti dišnih putova pojavit će se obilježja poput: dispneje, tahipneje, čujnog disanja, hipersalivacije, tahikardije, te cijanoze.

Ciljevi zdravstvene njege su:

- Dijete će imati prohodne dišne putove
- Dijete će disati bez prisutnosti hropaca
- Frekvencija disanja bit će primjerena dobi djeteta

Intervencije koje je potrebno provesti uključuju:

- kontrolu respiratornog statusa djeteta tijekom 24 sata
- mjerenje vitalnih funkcija prema odredbi liječnika
- primjena kisika prema odredbi liječnika
- provođenje položajne drenaže
- bilježenje pojave hropaca i šumnog disanja
- provođenje orofaringealne aspiracije
- asistiranje prilikom bronhoaspiracije
- primjena propisanih lijekova
- osigurati 60% vlažnost zraka u prostoriji gdje dijete boravi
- praćenje vrijednosti acidobaznog statusa

5. Zaključak

Prune Belly sindrom pripada skupini rijetkih bolesti te stoga zahtijeva prilagođavanja unutar pružanja zdravstvene njege. Standardizirane procedure koje postoje i primjenjuju se kod niza drugih stanja mogu se primijeniti i kod Prune Belly sindroma. Nedostatak je svakako rijetkost, te nemogućnost pružanja adekvatne zdravstvene skrbi unutar zdravstvenog sustava zbog nemogućnosti zbrinjavanja oboljelog djeteta u većini bolnica. Kao i u Europskoj uniji, postoji samo manji broj centara koji mogu pružiti kvalitetnu zdravstvenu skrb. Liječenje i zdravstvena njega kompleksni su i zahtijevaju od medicinskog osoblja dodatnu edukaciju i poznavanje specifičnosti zbrinjavanja oboljelih od Prune Belly sindroma. Bolest zahvaća mokraćni i reproduktivni sustav, a kao posljedica same bolesti razvijaju se problemi i unutar drugih sustava, poput dišnog i probavnog sustava. Poznavanje osobitosti dječjeg organizma pred uvjet je za pružanje zdravstvene njege. Prepoznavanje simptoma i znakova koji nisu primjereni za dob djeteta osiguravaju brže prepoznavanje mogućeg problema i postavljanje ciljeva i intervencija potrebnih kako bi se problem riješio. Zdravstvena njega mora uključivati i pružanje pomoći cijeloj obitelji koja je suočena s bolešću djeteta koja je teška i rijetka s nizom nepoznanica. Bolest djeteta predstavlja veliki stres za roditelje, a činjenica da dijete boluje od rijetke bolesti o kojoj zdravstveno osoblje nije dovoljno educirano taj stres dodatno produbljuje.

Kontinuirana edukacija i usvajanje novih saznanja svakako doprinose pružanju kvalitetnije i sveobuhvatne zdravstvene njege. S obzirom na rijetku pojavnost ovog sindroma, komunikacija među članovima tima, ali i roditeljima ima veliku ulogu. Pružanjem podrške, razumijevanja i korisnih informacija doprinosi se stvaranju partnerskog odnosa što ima veliku važnost prilikom liječenja i pružanja zdravstvene skrbi.

6. Literatura

- [1] <http://www.rijetke-bolesti.hr/o-bolestima/>, dostupno 01.03.2018.
- [2] P. Keros, M. Pećina, M. Ivančić-Košuta: Temelji anatomije čovjeka, Medicinska biblioteka, Zagreb, 1999.
- [3] <http://www.msd-prirucnici.placebo.hr/msd-prirucnik>, dostupno 30.04.2018.
- [4] A. G. Woods, D. H. Brandon: Prune belly syndrome. A focused physical assessment, *Advances in Neonatal Care*, br. 7, lipanj 2007, str. 132-143
- [5] G. Tonni, V. Ida, V. Alessandro, M. P. Bonasoni: Prune-Belly Syndrome: Case series and review of the literature regarding early prenatal diagnosis, epidemiology, genetic factors, treatment and prognosis, *Fetal and pediatric pathology*, br. 32, travanj 2012, str. 13-24
- [6] I. Meizner, J. Bar-Ziv, M. Katz: Prenatal ultrasonic diagnosis of the extreme form of prune belly syndrome, *Journal of clinical ultrasound*, br. 13, 1985, str. 581-583
- [7] V. Zugar, G. E. Schott, A. P. Labanaris: The prune belly syndrome: urological aspects and long term outcomes of a rare disease, *Pediatric reports*, br. 4, 2012.
- [8] National Organization for Rare Disorders. <https://rarediseases.org/rare-diseases/prune-belly-syndrome/>, dostupno 05.03.2018.
- [9] <http://americanpregnancy.org/pregnancy-complications/oligohydramnios/>, dostupno 10.05.2018.
- [10] S. Banac: genetska podloga rijetkih plućnih bolesti u djece, *Paediatrica Croatica*, br.60, 2016, str.18-23
- [11] <http://www.stetoskop.info/Potter-sindrom-1789-s2-sickness.htm>, dostupno 10.05.2018.
- [12] G. V. Burkholder, R. C. Harper, P. D. Beach: Congenital absence of the abdominal muscles, *American journal of clinical pathology*, br.53, 1970, str.602-608
- [13] K. R. Tafore, A. K. Ramineni, A. R. V. Lakshimi, N. Bhvani: Case report: Prune belly syndrome, Hindawi publishing corporation, 2011. Dostupno: <https://www.hindawi.com/journals/crpe/2011/121736/>, 11.05.2018.

- [14] L. Imširija, N. Imširija, S. Murtezić, E. Idrizbegović, F. Gavrankapetanović, A. Rovcanin: The role of ultrasound diagnostics in fetal anomalies: the prune belly syndrome, *Medical journal*, br.21(2), travanj 2015, str. 146-148
- [15] M. Šubat-Dežulović: Radionuklidne pretrage u pedijatrijskoj nefrologiji, *Pediatrics croatica*, br.46, 2002, str. 51-58
- [16] <http://www.poliklinika-helena.hr/zanimljivo-iz-pedijatrije/pedijatrijska-nefrologija-i-urologija/ultrazvucna-kontrastna-cistografija-vus-cevus>, dostupno 11.05.2018.
- [17] <http://www.neonatologija.rs/files/rad33-KON-2.pdf>, dostupno 11.05.2018.
- [18] <https://rarediseases.org/rare-diseases/prune-belly-syndrome/>, dostupno 12.05.2018.
- [19] <https://www.urologyhealth.org/urologic-conditions/megaureter/treatment>, dostupno 12.05.2018.
- [20] V. Turuk: Zdravstvena njega djeteta (nastavni tekstovi), Visoka zdravstvena škola, 2004.
- [21] <http://hr.ourhealthykidneys.com/uzi/diureza-norma-u-novorodencadi.html>, dostupno 12.05.2018.
- [22] A. Humski, Fiziološke osobitosti novorođenčeta – primaljska skrb zdravog novorođenčeta, Sveučilište u Splitu, Preddiplomski stručni studij primaljstva, Split, 2014.
- [23] I. Majstorović, Infekcije mokraćnog sustava u djece – sestrinske intervencije, Visoka tehnička škola u Bjelovaru, Stručni studij sestrinstva, Bjelovar, 2016.
- [24] S. Šepec, B. Kurtović, T. Munko, M. Vico, D.A. Aldan, D. Babić i A. Turina, Sestrinske dijagnoze, Hrvatska komora medicinskih sestara, Zagreb, 2011.
- [25] J. Ceilinger, Pneumonije u djece, Završni rad, Sveučilište Sjever, Odjel za biomedicinske znanosti, Stručni studij sestrinstva, Varaždin, 2015.
- [26] D. Mardešić i sur.: Pedijatrija, Školska knjiga, Zagreb, 2003.

7. Popis slika i tablica

Slika 2.1.1 Izgled bubrega. Izvor: http://www.kakolijeciti.com/ciste-su-najcesce-na-bubrezima/	Error! Bookmark not defined.
Slika 2.1.2 Anatomski prikaz bubrega. Izvor: https://www.dr-dragicevic.rs/uroloske-bolesti/kamen-u-bubregu-besici-ureteru/	4
Slika 2.1.3 Prikaz položaja mokraćovoda. Izvor: http://www.mojezdravlje.net/Bolesti/23/bolesti-bubrega-i-mokracnog-sustava/Cistitis.aspx	5
Slika 2.1.4 Prikaz smještaja mokraćnog mjehura. Izvor: http://patients.uroweb.org/hr/ja-sam-uroloski-bolesnik/dobrocudno-povecanje-prostate/simptomi-dobrocudno-povecanje-prostate/	5
Slika 2.2.1 Anatomski prikaz reproduktivnog sustava muškarca. Izvor: http://www.msd-prirucnici.placebo.hr/msd-za-pacijente/specifne-bolesti-muskaraca/reproduktivni-sustav-muskarca...	7
Slika 2.2.2 Anatomija ženskog reproduktivnog sustava. Izvor: http://www.msd-prirucnici.placebo.hr/msd-za-pacijente/specifne-bolesti-zena/zenski-spolni-sustav/unutarnji-spolni-organi...	8
Slika 3.1.1 Izgled djeteta s Prune Belly sindromom. Izvor: https://www.pinterest.com/pin/138556126012792333/	10
Slika 3.1.1 Izgled djeteta s Prune Belly sindromom. Izvor: http://en.atlaseclmc.org/abdomen/134-prune_belly_sequence-Q79.4#.W.....	10
Slika 3.2.1 Megaureter. Izvor: http://hr.mymedinform.com/urology-nephrology/megaureter-children-surgery-megaureter.html...	11
Slika 3.4.1 Prikaz cistostomije. Izvor: https://es.slideshare.net/lainskaster/urologia-jonathan-molina...	13
Slika 3.4.2 Operativni zahvat kod Prune Belly sindroma. Izvor: http://www.anatomybox.com/prune-belly-syndrome/	14
Slika 4.2.1 Deformacija stopala. Izvor: https://nursingcrib.com/nursing-care-plan/nursing-care-plan-clubfoot-or-talipes-equinovarus/	18

Slika 4.2.2 Deformacija stopala-metatarsus adductus.. Izvor: https://www.mounnittany.org/articles/healthsheets/7361...	18
Slika 4.2.3 Izgled djeteta s vertikalnim talusom.. Izvor: https://www.orthobullets.com/pediatrics/4066/congenital-vertical-talus...	19
Slika 4.2.4 Kongenitalni tortikolis. Izvor: https://aquacarephysicaltherapy.com/news-articles/torticollis-just-cute-tilt/...	19
Slika 4.3.1 Izgled marmorizirane kože.. Izvor: http://www.actforlibraries.org/mottled-skin/...	20
Slika 4.3.2 Izgled kože na predjelu trbuha. Izvor: http://nagendraradiology.blogspot.hr/2013/12/prune-belly-syndrome-q1.html...	22
Tablica 4.4.2.1 Frekvencija disanja u djece ovisno o dobi djeteta. Izvor: V. Turuk: Zdravstvena njega djeteta (nastavni tekstovi), Visoka zdravstvena škola, 2004...	24



IZJAVA O AUTORSTVU
I
SUGLASNOST ZA JAVNU OBJAVU

Završni/diplomski rad isključivo je autorsko djelo studenta koji je isti izradio te student odgovara za istinitost, izvornost i ispravnost teksta rada. U radu se ne smiju koristiti dijelovi tuđih radova (knjiga, članaka, doktorskih disertacija, magistarskih radova, izvora s interneta, i drugih izvora) bez navođenja izvora i autora navedenih radova. Svi dijelovi tuđih radova moraju biti pravilno navedeni i citirani. Dijelovi tuđih radova koji nisu pravilno citirani, smatraju se plagijatom, odnosno nezakonitim prisvajanjem tuđeg znanstvenog ili stručnoga rada. Sukladno navedenom studenti su dužni potpisati izjavu o autorstvu rada.

Ja, SONJA MILETIĆ (ime i prezime) pod punom moralnom, materijalnom i kaznenom odgovornošću, izjavljujem da sam isključivi autor/ica završnog/diplomskog (obrisati nepotrebno) rada pod naslovom PRUNE BELLY SYNDROM (upisati naslov) te da u navedenom radu nisu na nedozvoljeni način (bez pravilnog citiranja) korišteni dijelovi tuđih radova.

Student/ica:

(upisati ime i prezime)

Miletić S.

(vlastoručni potpis)

Sukladno Zakonu o znanstvenoj djelatnosti i visokom obrazovanju završne/diplomske radove sveučilišta su dužna trajno objaviti na javnoj internetskoj bazi sveučilišne knjižnice u sastavu sveučilišta te kopirati u javnu internetsku bazu završnih/diplomskih radova Nacionalne i sveučilišne knjižnice. Završni radovi istovrsnih umjetničkih studija koji se realiziraju kroz umjetnička ostvarenja objavljuju se na odgovarajući način.

Ja, SONJA MILETIĆ (ime i prezime) neopozivo izjavljujem da sam suglasan/na s javnom objavom završnog/diplomskog (obrisati nepotrebno) rada pod naslovom PRUNE BELLY SYNDROM (upisati naslov) čiji sam autor/ica.

Student/ica:

(upisati ime i prezime)

Miletić S.

(vlastoručni potpis)