

# Specifičnosti sestrinske skrbi kod pacijenta s cerebralnom aneurizmom

---

Medved, Maria

Undergraduate thesis / Završni rad

2018

Degree Grantor / Ustanova koja je dodijelila akademski / stručni stupanj: **University North / Sveučilište Sjever**

Permanent link / Trajna poveznica: <https://um.nsk.hr/um:nbn:hr:122:836764>

Rights / Prava: [In copyright](#) / [Zaštićeno autorskim pravom.](#)

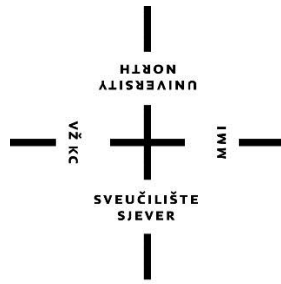
Download date / Datum preuzimanja: **2024-07-14**



Repository / Repozitorij:

[University North Digital Repository](#)





**Sveučilište  
Sjever**

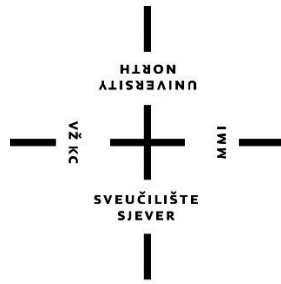
**Završni rad br. 1021/SS/2018**

**Specifičnosti sestrinske skrbi kod pacijenata s cerebralnim  
aneurizmama**

**Maria Medved, 0743/336**

Varaždin, rujan 2018. godine





# **Sveučilište Sjever**

**Odjel za sestrinstvo**

**Završni rad br. 1021/SS/2018**

## **Specifičnosti sestrinske skrbi kod pacijenata s cerebralnim aneurizmama**

### **Student**

Maria Medved, 0743/336

### **Mentor**

Dr. sc. Marijana Neuberg

Varaždin, rujan 2018. godine

# Prijava završnog rada

## Definiranje teme završnog rada i povjerenstva

ODJEL	Odjel za sestринство		
PRISTUPNIK	Maria Medved	MATIČNI BROJ	0743/336
DATUM	19. 08. 2018.	KOLEGIJ	Zdravstvena njega odraslih II
NASLOV RADA	Specifičnosti sestriinske skrbi kod pacijenta s cerebralnom aneurizmom		
NASLOV RADA NA ENGL. JEZIKU	Specifics of the nursing care in patient with cerebral aneurysm		
MENTOR	dr.sc. Marijana Neuberg	ZVANJE	viši predavač
ČLANOVI POVJERENSTVA	1. Nenad Kudelić, dr.med., predsjednik		
	2. dr.sc. Marijana Neuberg, mentor		
	3. Ivana Živoder, dipl.med.techn., član		
	4. Irena Canjuga, mag.med.techn., zamjenski član		
	5. _____		

## Zadatak završnog rada

BROJ	1021/SS/2018
OPIS	<p>Termin "aneurizma" u medicini se upotrebljava kako bi se označilo postojanje lokaliziranog proširenja u stijenci krvne žile, najčešće arterije. Drugim riječima, aneurizma je vrečasto proširenje zida intrakranijalnih krvnih žila. Intrakranijalne aneurizme najčešće se pojavljuju na granama Willisovog kruga.</p> <p>Prema etiopagenezi, aneurizme možemo podijeliti na vrečaste ili bobičaste (99%), te fuziformne odnosno aterosklerotske. Najveći broj aneurizmi klinički se ne manifestira sve dok ne dođe do rupture i krvarenja.</p> <p>Simptomi rupture aneurizme očituju se u obliku nagle intenzivne glavobolje, mučnine i povraćanja, ukočenosti šije i poremećajima stanja svijesti.</p> <p>Tretman liječenja aneurizmi dijeli se na operativni i endovaskularni (coiling).</p> <p>U ovom radu će se: - definirati aneurizmu kao pojam u medicini, podjela aneurizmi - opisati anatomiju i fiziologiju aneurizmi - prikazati kliničku sliku i dijagnozu - navesti oblike liječenja - prikazati postupak kod rupturiranih i nerupturiranih aneurizmi - objasniti sestriinsku skrb kod rupturiranih i nerupturiranih aneurizmi</p>

ZADATAK URUČEN

6.9.2018.



POTPIS MENTORA

## **Predgovor**

Na početku, zahvaljujem se mentorici dr. sc. Marijani Neuberg u prvom redu što je pristala biti moja mentorica, u gomili svojih vlastitih obaveza uvijek je pronašla vremena odgovoriti na svaki moj upit, usmjeravati me u pravom smjeru i znatno mi olakšati napisati ovaj rad. Ono što mogu reći je da moja mentorica nije bila samo mentor za ovaj završni rad, nego tijekom cijelog mog trogodišnjeg studija.

Također, zahvaljujem se svojim roditeljima i svome dečku na bezuvjetnoj potpori i vjeri u mene koju su pokazali u svakom trenutku. Njihova potpora mi je pomogla da postignem ovo što jesam i ostanem svoja. Hvala dragome Bogu, jer znam da bez Njega ništa ovo ne bi bilo moguće, jer, Bogu je sve moguće čak i onda kad mi sami ne vjerujemo u to.

## **Sažetak**

Cerebralne aneurizme su vaskularne malformacije moždanih krvnih žila prisutne u malom, ali ne i u zanemarivom postotku populacije. Mogu se očitovati raznim simptomima i većina ih, na sreću, neće nikada rupturirati, no upravo je njihova ruptura ono od čega svatko strepi, jer posljedično subarahnoidalno krvarenje nerijetko nosi fatalne posljedice ili težak invaliditet. Uzrok rupture aneurizme može biti psihofizički napor, no javlja se i u mirovanju. Od potencijalnih komplikacija koje najčešće određuju konačan ishod bolesti navode se reruptura, vazospazam i hidrocefalus. Takve aneurizme obično se otkriju slučajno prilikom ispitivanja za neke druge bolesti. Neurokirurško liječenje desetljećima je predstavljalo jedini oblik liječenja, no međutim, posljednjih godina sve više se razvio endovaskularni pristup liječenju aneurizmi. Medicinska sestra kao član tima provodi i planira postupke iz zdravstvene njege. Temeljito uzeta sestrinska anamneza daje bolji uvid u stanje pacijenta i olakšava daljnje planiranje zdravstvene njege. Intervencije u zbrinjavanju bolesnika s aneurizmom mozga su mnogobrojne i zahtijevaju znanja i vještine sestre koje se stječu radom u jedinici intenzivnog liječenja.

**Ključne riječi:** cerebralne aneurizme, ruptura, liječenje, medicinska sestra

## **Summary**

Cerebral aneurysms are vascular malformations of the cerebral vessels present in a small but not negligible percentage of the population. Many symptoms may be manifested and most of them, fortunately, will never ruffle, but their breakthrough is what everyone is fearful of, as consequently subarachnoid haemorrhage often has fatal consequences or severe disability. Cause of aneurysm rupture can be a psychophysical effort, but occurs they are at rest. Of the potential complications that most often determine the ultimate outcome of the disease are rupture, vasospasm and hydrocephalus. Such aneurysms are usually discovered accidentally when testing for some other illnesses. Neurosurgical treatment has been the only form of treatment for decades, but in recent years, an endovascular approach to treatment of aneurysms has developed. The nurse as a member of the team carries out and plans health care procedures. Thoroughly taken sister's history gives a better insight into the patient's condition and facilitates further planning of health care. Interventions in the care of patients with brain aneurysm are numerous and require the knowledge and skills of nurses who are trained in work in the intensive care unit.

**Key words:** cerebral aneurysms, rupture, treatment, nurse



## Popis korištenih kratica

<b>ACC</b>	lat. Arteria carotis communis dextra Desna zajednička karotidna arterija
<b>ACI</b>	lat. Arteria carotis interna Unutarnja karotidna arterija
<b>ACoP</b>	lat. Arteria communicans posterior Stražnja komunikacijska arterija
<b>ACM</b>	lat. Arteria cerebri media Srednja cerebralna arterija
<b>ACA</b>	lat. Arteria cerebi anterior Prednja cerebralna arterija
<b>ACoA</b>	lat. Arteria communicans anterior Prednja komunikacijska arterija
<b>AV</b>	lat. Arteria vertebralis Vertebralna arterija
<b>AB</b>	lat. Arteria basilaris Bazilarna arterija
<b>SAH</b>	Subarachnoid hemorrhage Subarahnoidalno krvarenje
<b>ICP</b>	Intracranial pressure Intrakranijalni tlak
<b>CBF</b>	Cerebral blood flow Moždani protok krvi
<b>RCBF</b>	Regional cerebral blood flow Regionalni moždani protok krvi
<b>DSA</b>	Digital subtracted angiography Digitalna subtrakcijska angiografija
<b>CT</b>	Computed tomography Kompjutorizirana tomografija
<b>CTA</b>	Computed tomography angiography Angiografija kompjutoriziranom tomografijom
<b>GCS</b>	Glasgow coma scale Glasgowljeva ljestvica kome

## Sadržaj

1.	Uvod.....	1
2.	Anatomija intrakranijalnih krvnih žila.....	3
2.1.	Arteria carotis communis.....	3
2.2.	Arteria carotis interna.....	3
2.3.	Arteria vertebrales.....	4
2.4.	Arteria cerebri anterior.....	4
2.5.	Arteria cerebri media.....	4
2.6.	Arteria basilaris.....	4
3.	Willisov arterijski krug.....	5
4.	Aneurizme.....	7
4.1.	Učestalost i značaj.....	7
4.2.	Etiologija i klasifikacija.....	7
5.	Klinička slika i dijagnostika.....	14
5.1.	Kompjutorizirana tomografija (CT).....	15
5.2.	Angiografija kompjutoriziranom tomografijom (CTA).....	16
5.3.	Angiografija magnetskom rezonancom (MRA).....	16
5.4.	Digitalna subtrakcijska angiografija (DSA).....	16
6.	Liječenje aneurizma.....	18
6.1.	Liječenje nerupturiranih aneurizma.....	18
6.2.	Liječenje rupturiranih aneurizma.....	19
6.3.	Neurokirurško liječenje.....	19
6.3.1.	Oblaganje aneurizme.....	20
6.3.2.	Obliteriranje.....	20
6.3.3.	Klipiranje aneurizme.....	20
6.4.	Endovaskularno liječenje aneurizmi.....	21
6.4.1.	Postupak endovaskularnog liječenja.....	22
6.4.2.	Ishod endovaskularnog liječenja.....	24
7.	Zdravstvena njega bolesnika s cerebralnom aneurizmom.....	25
7.1.	Prijeoperacijska priprema pacijenta.....	25
7.1.1.	Vrijeme donošenja odluke „Timing“.....	25
7.1.2.	Priprema pacijenta kod elektivnog operacijskog postupka.....	26
7.1.3.	Indukcija (uvod u anesteziju).....	27
7.2.	Sestrinska skrb kod rupturirane aneurizme – hitni neurokirurški zahvat.....	28
7.3.	Buđenje i oporavak.....	29
7.4.	Poslijeoperacijsko praćenje i skrb.....	29
7.4.1.	Sestrinske intervencije nakon operacijskog zahvata.....	29
7.5.	Sestrinske dijagnoze kod bolesnika s cerebralnim aneurizmama.....	31
8.	Proces rehabilitacije pacijenata nakon operativnog zahvata.....	33
9.	Promjene u svakodnevnom životu pacijenta.....	34
10.	Zaključak.....	35
11.	Literatura.....	38



## 1. Uvod

Aneurizme intrakranijalnih krvnih žila razvijaju se u približno 2% stanovništva, a uzrok nastanka aneurizme jest slabost krvožilne stjenke koja se pod utjecajem arterijskog tlaka ispupči. Intrakranijalne aneurizme mogu nastati i zbog aterosklerotskih promjena u stijenkama krvnih žila, a vrlo rijetko su posljedica upalnih promjena. Poremećaji ustroja arterijskih stijenki najčešće nastaju na rašljištima krvnih žila ili na mjestima ishodišta dodatne, nove žile u embrionalnom razvoju, pa su njihovo sjelo najčešće Willisov arterijski prsten, ili velike mozgovne arterije. Aneurizme su, klinički, gotovo bez simptoma, sve dok ne iritiraju susjedne mozgovne strukture, mozgovnice ili kranijске živce. Najčešće se pak postojanje aneurizme očituje tek puknućem (ruptura aneurizme). Puknućem aneurizme može nastati intracerebralno ili subarahnoidalno krvarenje, a u određenim uvjetima i prodor krvi u mozgovne klijetke. Aneurizme možemo klasificirati prema morfolologiji, veličini i lokalizaciji. Prema morfolologiji aneurizme možemo podijeliti na sakularne, fuziformne i disekantne. Upravo su sakularne aneurizme najčešći uzrok neurokirurškog liječenja. Mogu biti smještene u subarahnoidalnom prostoru i manifestirati se subarahnoidalnim krvarenjem ili, rjeđe, mogu biti smještene u području kavernoznog dijela unutarnje karotidne arterije. Oko 85% slučajeva subarahnoidalnog krvarenja posljedica je rupture sakularne aneurizme. U dosadašnjim istraživanjima ustanovljeno je da je prosječna veličina rupturirane aneurizme 8,6 mm, a prosječna veličina dijagnosticiranih nerupturiranih aneurizma 4,7 mm. Tek oko 13% rupturiranih aneurizma manje je od 5 mm. To upozorava na činjenicu, koju podupire većina provedenih istraživanja, da manje aneurizme rjeđe rupturiraju. Usvojeno je mišljenje da aneurizme postaju „nestabilne“ kada dosegnu veličinu od 4 mm, odnosno tada se mogu manifestirati rupturom [1,2].

Nakon rupture, krv iz bazalnih cisterni mozga širi se na površinu mozga i subarahnoidalni prostor spinalnog kanala. Pacijent osjeća iznimno jaku glavobolju u zatiljnom i čeonom dijelu glave. Može doći i do kratkotrajnog gubitka svijesti. Ukoliko krv prodre u moždani parenhim i bazalne ganglije, može se javiti i kvalitativni poremećaj svijesti koji vode do stanja duboke kome i brzog letalnog ishoda. Ukoliko je svijest očuvana, glavobolje postaju difuzne. Klinička slika ovisi o toku oboljenja, koje je uvjetovano i drugim promjenama, kao što su nastanak vazospazma, recidiv krvarenja, itd. [3].

Pristup pri liječenju aneurizmi može biti neurokirurški i endovaskularni. Liječenje aneurizme ima cilj isključiti aneurizmu iz cirkulacije i time prevenirati ponovno krvarenje. Iako je desetljećima neurokirurško liječenje bilo „zlatni standard“, endovaskularno liječenje, početkom 90.-ih godina prošlog stoljeća, obilježilo je prekretnicu u razvoju endovaskularnog pristupa liječenju. Aneurizmu koja je rupturirala i prouzročila subarahnoidalno krvarenje potrebno je bilo

kojom od metoda isključiti iz cirkulacije. Ponovna krvarenja veoma su česta i s fatalnim posljedicama. Iznimka su tzv. mikotične aneurizme, koje je moguće često sanirati antibiotskom terapijom. Kod aneurizme koje nije rupturirala cilj tretmana je spriječiti rupturu ili rast aneurizme. Prije odluke o operaciji potrebno je razmotriti sve čimbenike i prirodu aneurizme te onda odlučiti kojim će se metodama pristupiti liječenju [2].

Medicinska sestra kao član tima provodi i planira postupke iz zdravstvene njege. Svakom pacijentu treba pristupiti individualno, važno je uspostaviti dobar odnos s pacijentom i primijeniti vještine komunikacije, promatranja i empatije. Intervencije u zbrinjavanju bolesnika s aneurizmom su mnogobrojne i zahtijevaju znanja i vještine sestre koje se stječu radom u jedinici intenzivnog liječenja. S obzirom da medicinska sestra najviše vremena provodi uz pacijenta, često prva uočava promjene u stanju pacijenta, te prepoznaje znakove i simptome komplikacija bolesti.

U radu će se kroz poglavlja prikazati anatomija intrakranijalnih krvnih žila te pojašnjenje Willisovog arterijskog kruga koji je najčešće mjesto nastanka cerebralnih aneurizmi. U nastavku detaljnije će biti obrađen sam pojam aneurizmi, učestalost i značaj te njihova podjela prema morfologiji, veličini i lokalizaciji. Nadalje, slijedi klinička slika i dijagnostika uz prikaz invazivnih i neinvazivnih dijagnostičkih procedura. Jasno je definiran postupak s rupturiranim i nerupturiranim aneurizmama, neurokirurški i endovaskularni pristup liječenju, postupak endovaskularnog liječenja i u konačnici sam ishod liječenja. Drugi dio rada odnosi se na zdravstvenu njegu bolesnika s cerebralnim aneurizmama odnosno ulogu medicinske sestre u procesu skrbi za oboljelog pacijenta. Postupak kreće od same prijeoperacijske pripreme pacijenata, pripreme pacijenta kod elektivnog operacijskog postupka, sestrinske skrbi kod rupturirane aneurizme, te u konačnici poslijeoperacijsko praćenje, oporavak pacijenta te vraćanje pacijentove samostalnosti u samozbrinjavanju i promjene u svakodnevnom životu koje donosi operacija aneurizme.

## 2. Anatomija intrakranijalnih krvnih žila

Poznavanje anatomije vaskularnog sustava, uključujući i najmanje ogranke, osnovno je pri svakom neurokirurškom zahvatu, a pogotovo kad je riječ o cerebrovaskularnim neurokirurškim zahvatima. Time je također olakšano prepoznavanje mikroanatomskih odnosa i u promijenjenim uvjetima (npr. pomaka struktura uzrokovanih masom aneurizme) te očuvanje neurovaskularnih elemenata. Sve intrakranijalne strukture opskrbljene su krvlju putem četiriju velikih arterija: desne i lijeve zajedničke karotidne arterije – *arteria carotis communis* te desne i lijeve vertebralne arterije – *arteria vertebralis*, koje se u razini pontomedularnog spoja spajaju i tvore bazilarnu arteriju – *arteria basilaris*. Karotidne arterije opskrbljuju uglavnom prednje dijelove mozga, a vertebralne opskrbljuju stražnje dijelove mozga. Karotidni i vertebrobazilarni sustavi povezani su na bazi mozga sustavom komunikacijskih arterija koje tvore Willisov arterijski prsten – *circulus arteriosus Willisii* [2].

### 2.1. Arteria carotis communis

Desna zajednička karotidna arterija – *arteria carotis communis dextra* (ACC), grana je brahiocefaličkog arterijskog stabla koje je početni dio desne zajedničke karotidne arterije i desne potključne arterije. Desna ACC odvaja se u visini desnog sternoklavikularnog zgloba. U visini gornjeg ruba štitne hrskavice, odnosno četvrtog vratnog kralješka, zajednička karotidna arterija dijeli se na vanjsku i unutarnju desnu karotidnu arteriju – *arteria carotis interna* i *arteria carotis externa* [2].

Lijeva zajednička karotidna arterija – *arteria carotis communis sinistra* (ACC), polazi izravno od konveksnosti luka aorte, i to približno sa sredine luka. Visina polazišta nalazi se iza drška prsne kosti u razini donjeg ruba prvog međurebrenog prostora, odnosno, posteriorno u visini trećeg prsnog kralješka [2].

### 2.2. Arteria carotis interna

Unutarnja karotidna arterija – *arteria carotis interna* (ACI) stražnja je završna grana zajedničke karotidne arterije. Započinje u razini gornjeg ruba štitne hrskavice. U području vrata unutarnja karotidna arterija ne daje ogranke, za razliku od vanjske karotidne arterije. Kada dosegne bazu lubanje, unutarnja karotidna arterija ulazi u karotidni kanal smješten u području piramide sljepoočne kosti. Putem karotidnog kanala unutarnja karotidna arterija potom ulazi intrakranijalno. Intrakranijalno su sve cerebralne krvne žile smještene u subarahnoidalnom prostoru. Kako je već spomenuto, ogranci obiju unutarnjih karotidnih arterija te bazilarne

arterije anastomoziraju na bazalnoj površini mozga formirajući anastomozirajući prsten - *circulus anastomoticus cerebri Willisi*, koji je prvi put opisao Thomas Willis 1664. godine [2].

### **2.3. Arteria vertebrales**

Polazi od potključnih arterija, i to s gornje strane potključnog dijela. Usmjeren je gore, natrag i lateralno, iza karotidnog žilno-živčanog snopa. Arterija zatim tvori luk prema lateralno i ulazi u transverzalni otvor prvog vratnog kralješka, ponovno formira luk okružujući stražnju stranu lateralnih masa atlasa, dopijeva u žlijeb – *sulcus vertebralis* na atlasu te ulazi kroz veliki zatiljni otvor intrakranijalno [2].

### **2.4. Arteria cerebri anterior**

Usmjeren je prema naprijed, a s istoimenom je arterijom suprotne strane glave povezuje prednja spojna arterija, *a. communicans anterior*. Potom arterija oblikuje luk oko žuljevitoga tijela i daje ogranke za medijalno područje mozgovne polutke [1].

### **2.5. Arteria cerebri media**

Usmjeren je lateralno i kroz postranu jamu (*fossa lateralis cerebri*) dopijeva na konveksnu površinu mozgovne polutke. Arterija se dijeli na mnoštvo ogranaka za otočni režanj, te za gornje i lateralne dijelove polutki sljepoočnog režnja koji obuhvaćaju veći dio motoričke, osjetne i slušne mozgovne kore [1].

### **2.6. Arteriabasilaris**

Započinje na donjem rubu mosta spojem kralješničkih arterija i leži u brazdi na prednjoj strani mosta, te daje ogranke za mozgovno deblo. *A. basilaris* daje nekoliko većih i nekoliko manjih ogranaka od kojih svako može predstavljati mjesto razvoja aneurizmatičke formacije [2].

### 3. Willisov arterijski krug

Mozak čini samo 2% težine čitavog tijela a troši 25% kisika iz cirkulacije, podatak je to koji značajno govori u prilog da je vaskularizacija i opskrba mozga krvlju i kisikom jako bitna. Ta opskrba kisikom i hranjivim tvarima odvija se preko ICA, sustava vertebro-bazilarnog slijeva arterija i preko Willisovog kruga koji se nalazi na samoj bazi mozga. Prvi opis je učinio Thomas Willis 1662. godine u Henceworthu. Iako se naziva krugom, zapravo je poligonalnog oblika. Provedena su brojna istraživanja koja su opisivala izgled Willisovog kruga [3].

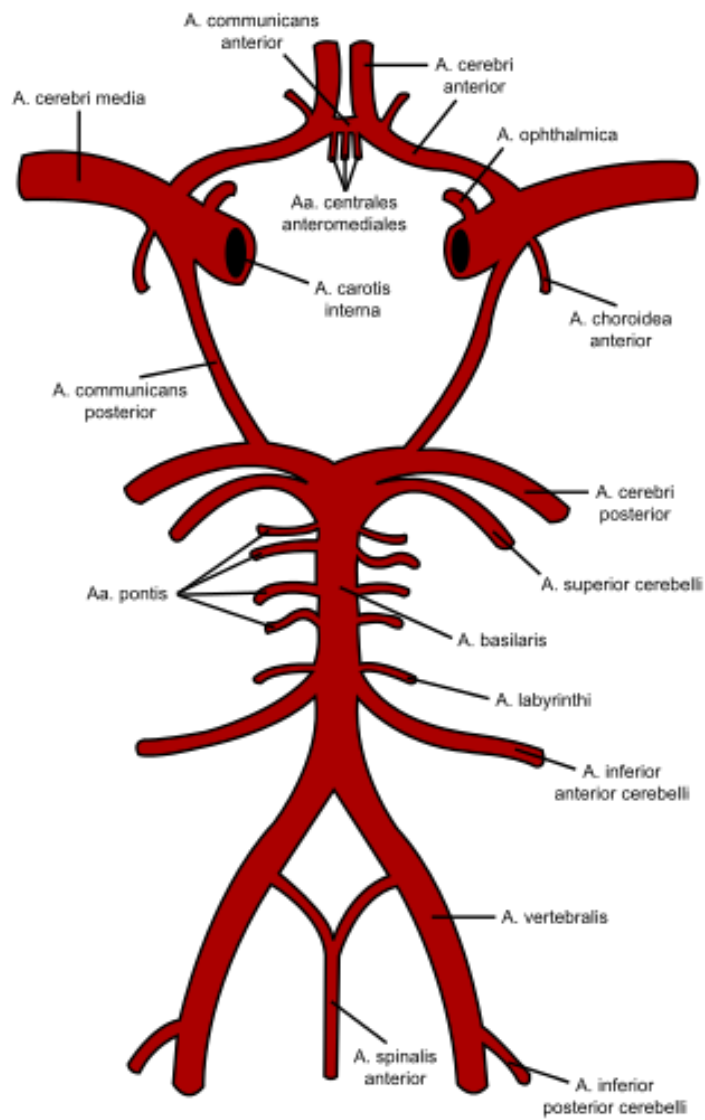
Istraživanje provedeno na ljudskim kadaverima unatrag nekoliko godina otkrilo je da je normalan izgled i kompletan Willisov krug prisutan tek u 60% slučajeva, dok se varijacije nalaze čak u 40% slučajeva. Varijacije uključuju aplazije arterija, hipoplazije, duplikacije, fenestracije, itd. Navedeno istraživanje je korisno jer uz morfološka saznanja o izgledu, zapravo pokazuje da su aneurizme Willisovog kruga češće nađene kod osoba koje imaju varijabilan Willisov krug [4,5].

Zbog porasta tlaka krvne žile trebaju biti prilagođene na jače pulsne udare usred višeg krvnog tlaka. Ukoliko su tlak i pulsni udar jako povišeni, može doći i do aneurizmatškog širenja arterije i u konačnici rupture, jer se sama stijenka ne može oduprijeti hemodinamskom stresu [4].

Willisov arterijski krug čine (slika 3.1.):

- Arteria communicans anterior
- Arteria cerebri anterior
- Arteria carotis interna
- Arteria communicans posterior
- Arteria cerebri posterior





Slika 3.1. Willisov arterijski krug, izvor:

[https://de.wikipedia.org/wiki/Circulus\\_arteriosus\\_cerebri#/media/File:Circle\\_of\\_Willis\\_la.svg](https://de.wikipedia.org/wiki/Circulus_arteriosus_cerebri#/media/File:Circle_of_Willis_la.svg)

## 4. Aneurizme

Na latinskom *aneurysma* označuje proširenje, a naziv ima ishodište u grčkom. U medicini se upotrebljava kako bi se označilo postojanje lokaliziranog proširenja u stijenci krvne žile, najčešće arterije [6]. Intrakranijalne aneurizme lokalna su proširenja moždanih arterija uzrokovana hemodinamičkim i strukturnim promjenama arterijske stijenke [2]. Aneurizme intrakranijalnih krvnih žila razvijaju se u približno 2% stanovništva, a uzrok nastanka aneurizme jest slabost krvnožilne stijenke koja se pod utjecajem arterijskog tlaka ispupči. Intrakranijalne aneurizme mogu nastati i zbog aterosklerotskih promjena u stijenkama krvnih žila, a vrlo rijetko su posljedica upalnih promjena [7].

### 4.1. Učestalost i značaj

Najčešće aneurizme postaju klinički manifestne između 40. i 60. godine života, a u djece su registrirane samo u oko 2% bolesnika, a 15-20% pacijenata ima multiple aneurizme. Prema lokalizaciji, 85% aneurizmi pripada prednjoj cirkulaciji: u trećine pacijenata na prednjoj su komunikantnoj arteriji (ACoP). dok se oko 20% aneurizmi nalazi na bifurkaciji središnje moždane arterije (ACM). Oko 15% ima ishodište u vertebro-bazilarnom slijevu, najčešće na bifurkaciji a. basilaris, oko 5%. Većina aneurizmi razvije se spontano, tek 1%-2% povezano je s traumom, infekcijom ili tumorom [2,6].

### 4.2. Etiologija i klasifikacija

Točna etiologija cerebralnih aneurizmi te njihova patofiziologija i dalje su predmet mnogobrojnih istraživanja, bez, za sada, konačnog zaključka. Smatra se da je razvoj aneurizme posljedica multifaktorijalnog procesa u kojem do izražaja dolaze genetički predisponirajući čimbenici i sekundarni čimbenici rizika [6].

Najčešći čimbenici su:

#### 1. Hemodinamički čimbenici

a) Pulsirajuća krvna struja djeluje na apeks račvišta arterija, mjesta granjanja, zavojite dijelove toka i uzrokuje lokalnu degeneraciju lamine elastike interne

b) Ubrzanje krvnog protoka: -distalna AV malformacija

-aplazija, hipoplazija ili ligacija kontralateralne krvne žile u arterijskom prstenu

-perzistencija embrionalnih šantova

- c) Povećanje krvnog tlaka

## **2. Strukturalni čimbenici**

- a) Defekt tunike medije i tunike elastike

- b) Preaneurizmatičke lezije: infundibularna proširenja, areali stanjenja stijenke krvnih žila, mikroaneurizme

## **3. Genetički čimbenici**

- a) Obiteljska prisutnost aneurizma (dominantno nasljeđivanje)
- b) Genetički poremećaji strukture krvnih žila

## **4. Trauma**

- a) Frakture lubanje
- b) Penetrantne ozljede
  - c) Intraoperacijska kirurška ozljeda

## **5. Infekcije**

- a) Bakterijske infekcije (streptokokna infekcija - endokarditis)
- b) Fungalne infekcije - mikotičke aneurizme

## **6. Neoplazme**

- a) Metastaze: karcinoma, atrijskog miksoma
- b) Primarne neoplastičke lezije krvnih žila

## **7. Ostala patološka stanja koja zahvaćaju krvne žile**

- a) Sustavni lupus eritematosus
- b) Granulomatozni angitis
  - c) Bolest *moyamoya*
- d) Anemija

## **8. Iradijacijom inducirani nastanak aneurizma [2].**

Dosadašnja genetička istraživanja temelje se na dvjema glavnim pretpostavkama kojima se razvoj aneurizma povezuje s nasljednim bolestima vezivnog tkiva i pojavom aneurizma u obitelji. Neki od patoloških entiteta jesu: bolest policističnih bubrega, Ehlers-Danlosov sindrom tipa IV, Marfanov sindrom, neurofibromatoza tipa I i bikuspidalni aortalni zalisci. Istraživanja pokazuju da navedeni nasljedni poremećaji pridonose tek malom postotku intrakranijalnih aneurizma [2].

Pojava aneurizma unutar obitelji bez povezanosti s nekim od nasljednih poremećaja vezivnog tkiva pokazala se češćom nego što se prije smatralo. Prema novijim istraživanjima od 7% do 20% bolesnika sa SAH-om kao posljedicom rupturirane aneurizme ima rođaka u prvom ili drugom koljenu s dijagnosticiranom intrakranijalnom aneurizmom. Napretkom u

razumijevanju ljudskog genoma istraživanja se usmjeruju prema pronalasku genetičke osnove za razvoj intrakranijalnih aneurizma. Zadnja istraživanja pokazala su suspektne regije na kromosomu 13q u mutacije receptora za transformirajući faktor rasta. Daljnja i konkretnija istraživanja genetičke osnove intrakranijalnih aneurizma potrebna su kako bi se mogli donijeti konkretniji zaključci [8].

Aneurizme se mogu podijeliti na prave aneurizme, čije stijenke sadržavaju sve histološke slojeve kao i krvna žila, i lažne, koje su zapravo šupljine okružene stijenkom formiranom od krvnog ugruška [6].

Aneurizme možemo klasificirati prema morfologiji, veličini i lokalizaciji. Prema morfologiji aneurizme se mogu podijeliti na: 1. sakularne

2. fuziformne

3. disekantne [2].

Po veličini aneurizme mogu biti:

1. Mikro – do 3 mm

2. Male od 3-6 mm

3. Srednje od 7-10 mm

4. Velike od 11-24 mm

5. Gigantske veće od 25 mm[2].

**Sakularne aneurizme**(Slika 4.2.1.) - Nastaju najčešće na bifurkaciji krvne žile, kao bobičasto proširenje zbog promjena u krvožilnoj stijenci. U normalnoj stijenci arterije nalazimo tri histološki različita sloja: endotel koji iznutra oblaže lumen; mediju, građenu od glatke muskulature i adventiciju (vanjski omotač građen od vezivnoga tkiva. Kod stijenke aneurizme obično imamo samo dva sloja, intimu i adventiciju, a medija nedostaje, završavajući na vratu aneurizme. Lumen aneurizme obično je u manjoj ili većoj mjeri ispunjen trombima[6,9]. Upravo su sakularne aneurizme najčešći supstrat neurokirurškog liječenja. Mogu biti smještene u subarahnoidalnom prostoru i manifestirati se subarahnoidalnim krvarenjem ili, rjeđe, mogu biti smještene ekstraduralno u području kavernoznog dijela ACI te tada iznimno uzrokuju subarahnoidalno krvarenje. Oko 85% slučajeva posljedica je ruptur sakularne aneurizme. Mogu se razviti na bilo kojem dijelu arterije, ali najčešće su na račvištima velikih arterija baze lubanje ili na mjestima odvajanja njihovih grana. Prirodene sakularne aneurizme najčešće susrećemo na ACM i ACA, odnosno ACoA. Aneurizme najčešće rupturiraju u području fundusa (84%), a najrjeđe u području vrata aneurizme. Manje sakularne aneurizme nazivaju se i berry- bobičastim aneurizmama [2,9].

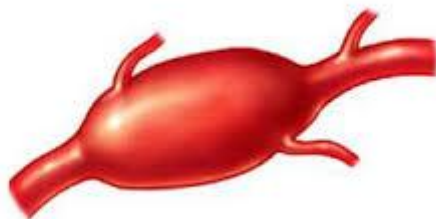Gigantske aneurizme zasebna su skupina sakularnih aneurizma čiji je promjer veći od 25 mm. Njihova učestalost iznosi oko 5%, a najčešće su lokalizirane na ACI (54%), AB (15%) i ACoA (10%). Klinički se očituju simptomima kompresije na okolne strukture i rjeđe rupturiraju (svega 2-3%) [2,10].



*Slika 4.2.1. Prikaz sakularne aneurizme, izvor:*

<https://www.google.hr/search?q=sakularne+aneurizme&source=lnms>

**Fuziformne aneurizme**(Slika 4.2.2.) - Nastaju na izduženom segmentu krvne žile, najčešće uzrokovane aterosklerotičnim degenerativnim procesom koji zahvaća središnji sloj stijenke. Najčešće su u vertebro-bazilarnoj cirkulaciji. Sklone su tromboziranju, te se češće očituju znakovima ishemije ili infarkta moždanog debla nego krvarenjem. Susreću se rjeđe i one čine oko 2% svih intrakranijalnih aneurizma. Riječ je o vretenastom proširenju moždanih krvnih žila. najčešće AV i AB te ACI i njezinih većih ogranaka koje nalazimo u bolesnika s unapredovanim aterosklerotskim promjenama. Ruptura fuziformnih aneurizma rijetka je pojava [2,6].



*Slika 4.2.2. Prikaz fuziformne aneurizme, izvor:*

<https://www.google.hr/search?biw=1024&bih=586&tbn>

**Disekantne aneurizme** – Nastaju prodorom krvi između intime i medije ili između medije i adventicije arterijske stijenke uzrokujući tako izbočenje vanjskih slojeva te moguću potpunu okluziju lumena arterije s posljedičnim ishemijskim lezijama moždanog parenhima. Najčešće nastaju kao posljedica tupih ozljeda glave ili vrata. Ponekad mogu nastati i kao posljedica prirodnih poremećaja kao što su fibromuskulturna displazija ili bolest policističnih bubrega. Javljaju se u drugom i trećem desetljeću života, a mogu se javiti i u mlađim dobnim skupinama. Potrebno ih je razlikovati od pseudoaneurizmi, koje nastaju nakon potpuna prekida u kontinuitetu krvne žile s formiranjem ekstraluminalnog hematoma, koji se naknadno organizira kao šupljina koja komunicira s lumenom žile. Pojava disekantne aneurizme u djece može upućivati na poremećaje razvoja mozga u perinatalnom razdoblju. Najčešće zahvaćaju AV, AB, intrakranijalni dio ACI te ACM [2,6].

Postoji još nekoliko vrsta aneurizmi kao što su:

- Mikotične (infektivne) aneurizme
- Traumatske aneurizme
- Višestruke (multiple) aneurizme
- Nerupturirane (incidentne) aneurizme
- Gigantske aneurizme

**Mikotične aneurizme** – Relativno su rijedak klinički entitet. Čine od 2% do 6% svih intrakranijalnih aneurizma s nešto većom incidencijom u djece (10%). Razlikujemo bakterijske i gljivične (mikotične) aneurizme. Najčešći je intravaskularni uzrok infektivne aneurizme endokarditis (80%), posebno onaj koji se javlja na intrakranijalnim žilama srca. U posljednje vrijeme incidencija gljivičnih aneurizma pokazuje rast jer je sve više imunokompromitiranih bolesnika. Za ovaj tip aneurizmi preporučuje se pokušaj medikamentnog liječenja antibioticima [2,6].

**Traumatske aneurizme** – Rijetke su i obuhvaćaju manje od 1% dijagnosticiranih intrakranijskih aneurizmi. Veći dio traumatskih aneurizmi zapravo su lažne ili pseudoaneurizme. Uzroci traumatskih aneurizmi jesu penetrantne traume (prostrijelne rane), zatvorene ozljede (trauma stijenke žile), te jatrogeni uzroci (npr. nakon operativnog zahvata). Traumatske aneurizme sklonije su rupturi od drugih oblika aneurizmi [11].

**Višestruke (multiple) aneurizme** - poseban je dijagnostički i terapijski problem postojanje dviju ili više aneurizmatičkih tvorbi. Multiple intrakranijalne aneurizme nalaze se kod 15-20% bolesnika sa subarahnoidalnim krvarenjem te u 37% bolesnika s dijagnosticiranim intrakranijalnim aneurizmama, češće u ženskog spola. Prisutnost multiplih aneurizma mijenja prirodni tijek bolesti i povisuje godišnji rizik rupture barem jedne od prisutnih aneurizma. Dosadašnja istraživanja pokazuju da su multiple aneurizme bilateralno lokalizirane u 47% slučajeva, na istoj su strani smještene u 21% bolesnika, a u 29% bolesnika jedna aneurizma lokalizirana je u medijalnoj liniji, a druga na jednoj od strana. Autori izvješćuju o slučaju 47-godišnje žene koja je došla s opsežnim akutnim subarahnoidnim krvarenjem. Kompjutorizirana tomografija i cerebralna panangiografija otkrile su sedam sakularnih aneurizma (pet duž lijeve prednje moždane arterije i njezinih ogranaka, jednu na lijevom spoju M1/2 i jednu u prednjoj komunikacijskoj arteriji) i arteriovensku malformaciju koja je zahvaćala lijevi frontalni i parietalni režanj koji se uglavnom opskrbljuje putem lijeve prednje moždane arterije. Neurokirurzi su štipaljkama učvrstili svih sedam aneurizama, nakon čega je uklonjena arteriovenska malformacija [2,12].

**Nerupturirane (incidentne) aneurizme** – Važan su entitet jer se važnost njihova liječenja najbolje očituje u činjenici da mortalitet prvog subarahnoidalnog krvarenja iznosi oko 65%. Riječ je o intrakranijalnim aneurizmama koje su otkrivene kao slučajan nalaz zbog određenih simptoma, bez znakova krvarenja. Simptomi uzrokovani nerupturiranim aneurizmama mogu biti posljedica kompresivnog učinka i na okolne neurovaskularne strukture. Većina studija pokazuje da rizik od rupture aneurizme raste s brojem godina. Prema najnovijim studijama o nerupturiranim aneurizmama godišnji rizik od rupture incidentno dijagnosticirane aneurizme iznosi 0,05% do oko 2%. Aneurizme veće od 10 mm sklonije su rupturi, kao i aneurizme kod bolesnika koji imaju u anamnezi prethodno subarahnoidalno krvarenje (druga aneurizma) te kod kojih nerupturirana aneurizma uzrokuje određenu simptomatiku. Načelno se može reći da nerupturirane aneurizme manje od 10 mm, kod asimptomatskih bolesnika koji u anamnezi nemaju podataka o prethodnom subarahnoidalnom krvarenju, vrlo rijetko rupturiraju [2,11].

**Gigantske aneurizme** – kao što je već ranije spomenuto, gigantske aneurizme promjera su većeg od 2,5 cm. Čine između 2% i 5% ukupnog broja aneurizmatičkih tvorbi. Većinom postaju klinički manifestne između četvrtog i šestog desetljeća. Zbog svoje veličine, one se puno češće od aneurizmi manjeg promjera očituju pritiskom na okolne moždane strukture. Uzrokuju neurološke ispade koji vode kliničara do dijagnoza. Tako simptomi kompresije u području prednje cirkulacije uzrokuju: bolove, ispade vidnog polja, ispade bulbomotorike, demenciju,

mentalne poremećaje, hemipareze i epilepsiju. Gigantske aneurizme zahtijevaju terapijski kompleksna rješenja, a mogu se liječiti kirurški, endovaskularno ili kombinacijom tih dvaju pristupa [2,11].



## 5. Klinička slika i dijagnostika

Najveći broj aneurizmi klinički je nemanifestan sve dok ne dođe do rupture i krvarenja u subarahnoidalne prostore. Klinička slika subarahnoidalnog krvarenja može se razviti nakon recidivnih prodromalnih stanja koje karakterizira paroksizmalna glavobolja praćena neurološkim simptomima. Vrlo je bitno prepoznati prodrome – „znakove upozorenja“ - koji se kod nekih bolesnika javljaju i nagovješćuju rupturu aneurizme. Navedeni funkcionalni poremećaji mogu biti posljedica prolaznog povećanja aneurizme, ograničenog krvarenja bez jačih meningealnih simptoma ili krvarenja u stijenkama aneurizme. U oko polovine bolesnika, upozoravajući znakovi javljaju se oko tjedan dana prije krvarenja, a čak u oko 90% slučajeva javljaju se unutar šest tjedana prije rupture. Klasična klinička slika karakterizirana je naglom intenzivnom sijekajućom glavoboljom koja može, ali i ne mora biti praćena gubitkom svijesti različitog trajanja. Postoje mnogobrojna klinička stanja koja mogu uzrokovati iznenadnu jaku glavobolju, no u takvim slučajevima uvijek treba imati na umu SAH kao posljedicu rupturu intrakranijalne aneurizme. Istodobno s pojavom glavobolje, ili nešto kasnije, mogu se pojaviti mučnine praćene povraćanjem te bolovi u vratu – nuhalna rigidnost. Nakon razvoja subarahnoidalnog krvarenja kao posljedice rupturu aneurizme dolazi do naglog povišenja ICP-a. Povišenje ICP-a i stvaranje ugruška zaustavlja daljnje krvarenje. Povišeni ICP uzrokuje sniženje ukupnog moždanog protoka rvi (CBF) ili samo regionalnog protoka (RCBF) u području rupturirane aneurizme. Različiti stupnjevi kvantitativnog poremećaja svijesti mogu pratiti to stanje – od blaže somnolencije do duboke moždane kome. U 20% bolesnika sa SAH-om dolazi i do intraokularnog krvarenja, koje se manifestira kao okrugli, tamnocrveni prsten oko optičkog diska. Kliničko stanje ovisi o lokalizaciji i veličini aneurizmatičke tvorbe, opsežnosti samog subarahnoidalnog krvarenja, te o eventualnim drugim uzrocima [2,6,11].

Najprihvaćenija i najčešće primjenjivana ljestvica za stupnjevanje kliničke slike bolesnika sa SAH-om je klasifikacija prema Huntu i Hessu iz 1968. godine, koja se temelji na pet kliničkih stupnjeva i dvjema modifikacijama kao što je prikazano u tablici 5.1.

Stupanj	Opis
0	Nerupturirana aneurizma
1	Asimptomatska i/ili blaga glavobolja i blaga ukočenost vrata
1a	Bez akutnih meningealnih simptoma, fiksiran neurološki deficit
2	Pareza kranijalnog živca, umjerena do jaka glavobolja, ukočenost vrata
3	Umjereni fokalni deficit, letargija, konfuzija
4	Stupor, umjerene do izražene hemipareze, rana decerebracija
5	Rigidnost, duboka koma, decerebracijska rigidnost

*Tablica 5.1. Hunt - Hessova klasifikacija SAH-a [2]*

Dijagnostička obrada SAH-a u domeni je specijalista neurologa i temelji se, osim na karakterističnoj kliničkoj slici, i na određenim neinvazivnim i invazivnim pretragama. Uloga medicinske sestre je sudjelovanje u psihofizičkoj pripremi pacijenta za dijagnostičke postupke, te asistiranje liječniku prilikom obavljanja različitih pretraga [2].

Danas se za prikazivanje i dijagnosticiranje koriste: invazivna radiološka pretraga; digitalna subtrakcijska angiografija, te neinvazivne pretrage – CT i CT angiografija i rjeđe MRI i MRA. Prikaz aneurizmi je jako bitan jer se može preko računalne obrade dobiti rekonstrukcije krvožilnog sustava koje služe da se dobiju precizni izračuni o izgledu, polazištu, volumenu aneurizme kao i o njezinom vratu, što u konačnici pomaže kod odabira pravog terapijskog postupka. Svaka od navedenih pretraga ima svoje mjesto u dijagnosticiranju i praćenju pojedinih cerebrovaskularnih bolesti [2,3].

### **5.1. Kompjutorizirana tomografija (CT)**

Kompjutorizirana tomografija (CT) je dijagnostička procedura izbora uvijek kada sumnjamo na mogućnost postojanja krvarenja u subarahnoidalnim prostorima. Nalaz je pozitivan u oko 95% pacijenata i katkada lokalizacija krvnog ugruška upućuje na vjerojatnu lokalizaciju aneurizme. Osjetljivost ove pretrage je da otkrivanje krvarenja raste s količinom krvi, i naravno s kvalitetom uređaja. Bitan faktor u interpretaciji je i vrijeme, tj. raspon od trenutka krvarenja do slikanja CT uređajem jer unutar 24 sata CT prikazuje 92% svih SAH-ova, dok nakon 5 dana znakove krvarenja i hidrocefalusa pokazuje samo u 58% slučajeva [3,6].

## **5.2. Angiografija kompjutoriziranom tomografijom (CTA)**

Glavna je prednost angiografije kompjutoriziranom tomografijom (CTA) njezina neinvazivnost. Osim toga, pretraga ne traje dugo, najčešće do dvadeset minuta što je osobito važno za mnogobrojne vitalne indikacije te zbog sprječavanja težih neuroloških deficita primjenom odgovarajuće i pravodobne terapije. Istraživanja pokazuju da CTA ima izrazito dobru osjetljivost na aneurizme veće od 2mm kao i na one manje od 2 mm, stoga je vrlo dobra metoda izbora za otkrivanje nerupturiranih i rupturiranih aneurizmi. Pretraga se temelji na aplikaciji kontrastnog sredstva u jednu od perifernih vena. Nakon što se učini nativni CT pregled mozga aplicira se između 100 i 120 mL jednog kontrastnog sredstva uz brzinu protoka od 3 do 4 mL/s. Nedostatak te pretrage je izloženost bolesnika ionizirajućem zračenju [2,13].

## **5.3. Angiografija magnetskom rezonancom (MRA)**

Uz CTA, angiografija magnetskom rezonancom (MRA) je još jedna neinvazivna metoda koja ima važnu ulogu u dijagnosticiranju, ali i praćenju cerebrovaskularnih bolesti te prethodi invazivnim dijagnostičkim metodama – DSA. Omogućuje prikaz normalnog anatomskog arterijskog sustava s prikazom Willisovog kruga i venski sustav s prikazom sinusa. Glavne su prednosti MRA u odnosu na CTA činjenica da se prilikom snimanja ne primjenjuje ionizirajuće zračenje, te da su alergijske reakcije na paramagnetna kontrastna sredstva znatno rjeđe nego na jodna. Kontraindikacije za izvođenje MRA uključuju ugrađene srčane ili druge elektrostimulatore te metalna strana tijela, osim implantata građenih od titana. MRA se nameće kao alternativa digitalnoj subtrakcijskoj angiografiji „zlatnom standardu“ u dijagnosticiranju intrakranijalnih aneurizma. Donedavno se primjenjivala samo radi probira, ali razvojem tehnologije, sada se može primjenjivati i u dijagnostici nerupturiranih i rupturiranih aneurizma, akutnom i dugoročnom praćenju nakon liječenja te praćenju aneurizma koje nisu bile podvrgnute aktivnom liječenju. Istraživanja dijagnostičke učinkovitosti MRA pokazuju visoku osjetljivost s velikim varijacijama specifičnosti u otkrivanju intrakranijalnih aneurizma [2,14].

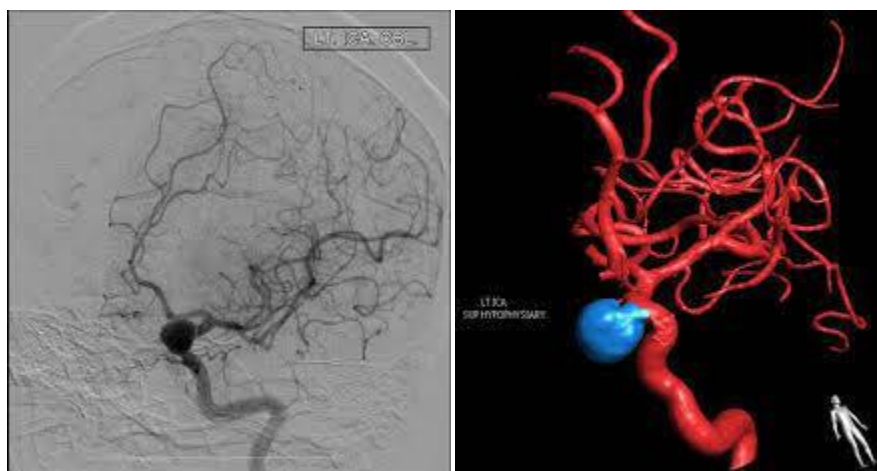
Medicinska sestra educira pacijenta o samom trajanju pretrage te o važnosti da tijekom pregleda bude miran i opušten, u suprotnom, svaki pokret za vrijeme pregleda značajno kvari njegovu kvalitetu te onemogućuje njegovo pravodobno izvođenje.

## **5.4. Digitalna subtrakcijska angiografija (DSA)**

Digitalna subtrakcijska angiografija (slika 5.4.1.) invazivna je radiološka kontrastna metoda prikaza vaskularnih struktura tehnikom subtrakcije u kombinaciji kompjutorske i videotehnike.

U izvođenju cerebralne digitalne subtrakcijske angiografije primjenjuje se Seldingerova metoda perkutane kateterizacije krvne žile (femoralne arterije u području prepone ili kubitalne arterije na ruci). Kateterom se selektivno ulazi u karotidne i vertebralne arterije te se aplikacijom kontrastnog sredstva snima opskrbno područje pojedine krvne žile. Osim u dijagnostici, važnu ulogu ima i u praćenju liječenih i neličenih bolesnika [2].

U novije vrijeme omogućen je i 3D prikaz digitalne subtrakcijske angiografije (slika 5.4.1.) što olakšava prostornu orijentaciju vaskularnih struktura. U procesu je i razvijanje uređaja koji omogućuju 4D digitalne subtrakcijske angiografije, što znači 3D prikaz vaskularnih struktura s dinamikom strujanja krvi [15].



*Slika 5.4.1. Prikaz aneurizme pomoću DSA i 3D rekonstrukcije, izvor:*

<https://www.google.hr/search?biw=1024&bih=586&tbm=isch&sa=1&ei=gVR9W975IMXXkwWqzb2ADA&q=DSA>

## 6. Liječenje aneurizma

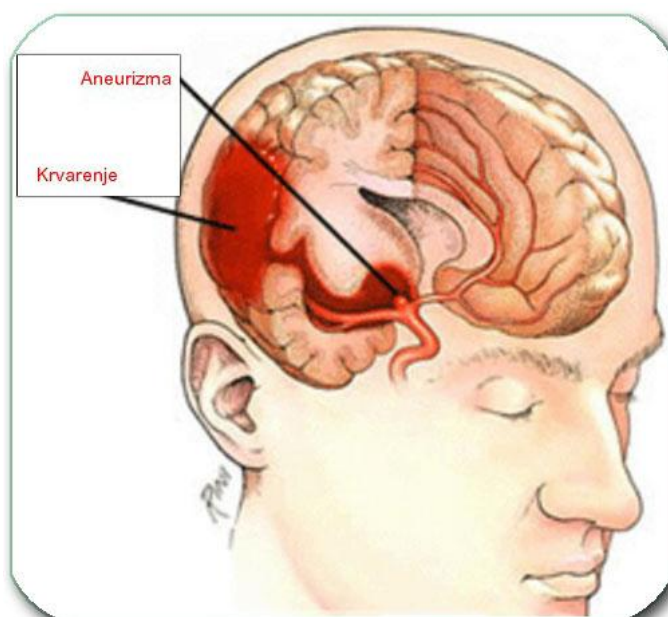
Nakon ruptуре aneurizme oko 10% bolesnika će preminuti i prije nego stigne stručna pomoć. Od bolesnika koji dođu u hitnu ambulantu ili jedinice intenzivnog neurološkog liječenja, 20 do 30% ih dolazi u komi, a polovina njih umire u sljedeća tri mjeseca. Bolesnikase treba što ranije smjestiti u neurološku ili neurokiruršku jedinicu intenzivnog liječenja gdje je cilj stabilizirati krvni tlak, volumen krvi i poremećaje elektrolita, provoditi analgeziju, sedaciju te započeti mjere prevencije nastanka vazospazma. Vazospazam nastaje djelovanjem raspadnih produkata krvi na stijenke arterija, a može biti subklinički ili toliko intenzivan da uzrokuje difuznu ili žarišnu ishemiju mozga. Svrha je liječenja isključivanje aneurizme iz cirkulacije i sprječavanje ponovnog krvarenja, bilo otvorenom kirurgijom ili endovaskularnim procedurama [6,16].

### 6.1. Liječenje nerupturiranih aneurizma

Postoje mnogobrojna istraživanja kojima se istraživao rizik kirurškog liječenja nerupturiranih aneurizma. Prema većini rezultata morbiditet i mortalitet nakon postavljanja klipa na vrat nerupturirane aneurizme iznosi između 3% i 7%. Najvažniji je čimbenik povezan s kirurškim komplikacijama i lošim ishodom veličina aneurizme. Što je aneurizma veća, veći je i rizik. Povezanost veličine aneurizme i lošeg ishoda može se objasniti bliskim odnosom aneurizme i perforantnih arterija, širokim vratom aneurizme, intraluminalnom trombozom te aterosklerotiskim promjenama u području vrata ili fundusa aneurizme. Zbog visoke smrtnosti koju uzrokuje subarahnoidalno krvarenje važno je nastojati spriječiti takav razvoj u slučaju detekcije nerupturirane aneurizme[2]. Primjer preventivnog djelovanja na nerupturirane aneurizme proveden je u Japanu na uzorku od 400 volontera podvrgnutih neurološkom pregledu, digitalnoj subtrakcijskoj cerebralnoj angiografiji, kompjuteriziranoj tomografiji, angiografiji magnetnom rezonancom te snimanju cijelog mozga. Procjena je pokazala 27 asimptomatskih nerupturiranih aneurizma u 26 volontera. Volonteri s obiteljskom anamnezom oboljelih od SAH-a, pokazali su veću incidenciju aneurizme (17,9%). Klipiranje aneurizmi je provedeno na 20 od 26 volontera, bez morbiditeta ili smrtnosti. Ovi rezultati podupiru tvrdnju da rana detekcija nerupturiranih aneurizmi može značajno poboljšati ishod kod bolesnika koji imaju cerebralne aneurizme i spriječiti razarajuće učinke SAH-a [17].

## 6.2. Liječenje rerupturiranih aneurizma

Nakon subarahnoidalnog krvarenja ponovno krvarenje najvažniji je uzročnik lošeg ishoda (slika 6.2.1.). Ako nisu liječene, 20% do 30% aneurizma ponovno prokrvari unutar prvih 30 dana uz najviši rizik u prvih 24 sata (4% - 15%). U rizične čimbenike ponovnog krvarenja ubrajaju se loše kliničko stanje bolesnika, loši koagulacijski parametri, prisutnost intracerebralnih hematoma i intraventrikularnog krvarenja. Stopa ponovnog krvarenja nakon kirurškog klipanja aneurizme manja je od 1%, međutim, između 70% i 80% bolesnika u kojih se dogodi ponovno krvarenje umre. U kirurški liječenih bolesnika ponovno krvarenje najčešće se dogodi unutar godine dana od zahvata, a u najvećem broju slučajeva riječ je o posljedici neodgovarajuće primarne okluzije vrata aneurizme. Glavni cilj liječenja u slučaju pojave SAH-a je obliteracija aneurizme radi sprječavanja ponovnog krvarenja. Ovisno o stanju bolesnika, lokalizaciji aneurizme te prisutnim komplikacijama SAH-a donosi se odluka o jednom od dvaju pristupa – hitna ili odgođena operacija [2].



Slika 6.2.1. Prikaz rupture cerebralne aneurizme, izvor:

[http://www.neurokirurgija.in.rs/bolesti\\_krvnih\\_zila.htm](http://www.neurokirurgija.in.rs/bolesti_krvnih_zila.htm)

## 6.3. Neurokirurško liječenje

Osnovni je cilj neurokirurškog liječenja aneurizmatских tvorbi potpuna okluzija aneurizme, tj. njezino isključenje iz krvotoka uz potpuno očuvanje protoka u okolnim krvnim žilama, poglavito

krvnoj žili na kojoj se aneurizma nalazi, njezinim ograncima ili perforantnim arterijama. Pritom je iznimno bitno očuvati ili poboljšati neurološke funkcije bolesnika. U slučaju rupture, kirurškim liječenjem eliminira se izvor krvarenja te se istodobno sprječava ponovno krvarenje. Optimalno kirurško liječenje temelji se na okluziji aneurizme u području njezina vrata. Međutim, taj zadatak ponekad nije lako ostvariti, najčešće zbog anatomskih varijacija krvnih žila i oblika same aneurizme. Prije odluke o operaciji potrebno je razmotriti sve čimbenike te uvijek sagledati prirodu aneurizme u kontekstu kliničkog stanja bolesnika [2].

### **6.3.1. Oblaganje aneurizme**

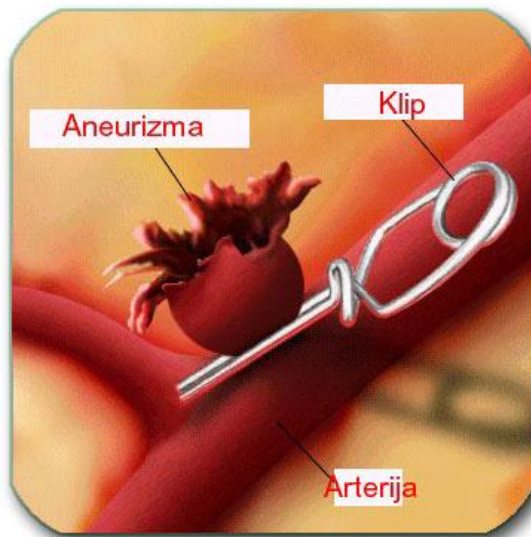
Tehnika oblaganja aneurizme (*eng. wrapping*) vjerojatno je i najstarija tehnika. Aneurizma na koju je nemoguće postaviti klip oblaže se mišićem, gazom ili u novije vrijeme plastičnim smolama, radi provociranja rasta priraslica koje bi trebale ojačati stijenku aneurizme i spriječiti ponovno krvarenje. Ova metoda ne jamči prevenciju ponovnog krvarenja te se u današnje vrijeme više i ne upotrebljava [6].

### **6.3.2. Obliteriranje**

Postiže se izravnim obliteriranjem krvne žile proksimalno i distalno od mjesta gdje je nastala aneurizma, podvezivanjem, postavljenjem klipsova ili uvođenjem u aneurizmatsku šupljinu malih balončića endovaskularnim putem. Prije obliteracije potrebna je pažljiva procjena kolateralne cirkulacije, a katkada distalno od mjesta obliteracije treba napraviti prenosnicu (*eng.bypass*) [5].

### **6.3.3. Klipiranje aneurizme**

Najefikasnija je i najpouzdanija tehnika i treba je primijeniti uvijek kad je to moguće. Cilj klipiranja je postavljanje malog metalnog klipa na vrat aneurizme kao što prikazuje slika 6.3.3.1. Taj postupak sprječava ulazak krvi u aneurizmu te se na taj način sprječava rizik od krvarenja [6].



*Slika 6.3.3.1 Prikaz klipiranja aneurizme,*

*izvor: [http://www.neurokirurgija.in.rs/bolesti\\_krvnih\\_zila.htm](http://www.neurokirurgija.in.rs/bolesti_krvnih_zila.htm)*

Samo klipanje treba učiniti vrlo polagano kako bi se omogućio djelomičan izlazak krvi iz aneurizmatičke vreće te izbjegao nagli porast intraluminalnog tlaka. Način postavljanja klipa i vrsta klipa određeni su anatomijom same aneurizme i okolnih krvnih žila. Konačni cilj postavljanja klipa nije samo okluzija aneurizme nego i rekonstrukcija stijenke arterije na kojoj se aneurizma nalazi. Ne smije se isključiti ni mogućnost intraoperacijske ruptуре aneurizme koja se javlja u rasponu od 5% do 20%, a povećava morbiditet i mortalitet. Najčešće se događa tijekom disekcije vrata aneurizme ili postavljanja klipa. Ruptura koja nastaje pri aplikaciji klipa nastaje najčešće već u početku otpuštanja klipa te njegovo daljnje otpuštanje, tj. sakupljanje krakova uzrokuje daljnji razdor stijenke aneurizme. Zato je vrlo bitno u trenutku kad se uoči početak krvarenja odustati od daljnjeg klipiranja [2].

#### **6.4. Endovaskularno liječenje aneurizmi**

Kirurško liječenje intrakranijalnih vaskularnih malformacija, ponajprije aneurizma, svoju potencijalnu konkurenciju ima u razvoju endovaskularnih tehnika liječenja. Glavni je cilj obiju metoda isključivanje vaskularne malformacije iz cirkulacije, sprječavajući time rupturu ili ponovnu rupturu navedene tvorbe. U određenim slučajevima te se metode čak mogu nadopunjavati. U početku su krvne žile i aneurizme obliterirane balončićima uvedenim kateterom, a danas se najviše primjenjuju mikrozavojnice od platine. Intenzivni razvoj endovaskularnog liječenja započeo je 1990. godine uvođenjem Guglielmi odvajajućih zavojnica (GDC) koje su se nametnule kao najmanje traumatsko embolizacijsko sredstvo koje se



prilagođava obliku aneurizme i čije je postavljanje potpuno kontrolirano od operatera. Razvojem u unaprjeđenjem endovaskularnog pribora sve se više smanjuje morbiditet i mortalitet nakon zahvata. Jedna od većih prednosti takvog liječenja je i skraćivanje postoperacijskog oporavka bolesnika [2,6].

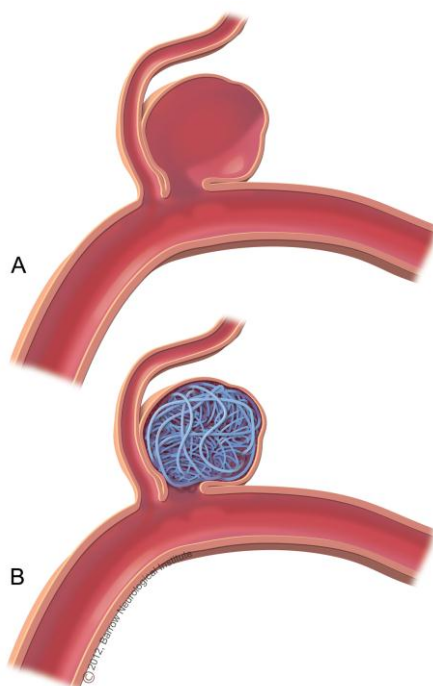
#### **6.4.1. Postupak endovaskularnog liječenja**

Provodi se u općoj anesteziji uz sustavnu heparinizaciju tijekom trajanja procedure, čime se smanjuje rizik od tromboembolijskih komplikacija. Najčešće se pristupa kroz a. femoralis (razina glave femura), a alternativni pristupi uključuju a. radialis i a. brachialis. Kontraindikacije za endovaskularni pristup liječenju rijetke su, a u njih se ubrajaju: teške alergije na kontrastno sredstvo, heparin ili implantacijski materijal, koaguloparije rezistentne na terapiju te renalna insuficijencija. Pomoću DSA i 3D DSA određuje se radna projekcija iz koje se najbolje uočavaju i razlučuju matična arterija te vrat i fundus aneurizme, sve kako bi se postigla optimalna vizualizacija i kontrola depozicije embolizacijskog sredstva tijekom intervencije. Endovaskularna okluzija fundusa aneurizme može se postići očuvanjem protoka matične arterije [2,18].

**Endovaskularna okluzija matične arterije** razvila se ponajprije kao zamjena za kiruršku ligaciju arterije. Naime, endovaskularni pristup omogućuje prethodnu procjenu kolateralne cirkulacije privremenom balonskom okluzijom te, u slučaju pogodnih uvjeta, okluziju u istom aktu, što se pokazalo i sigurnijom metodom u usporedbi s kirurškom. Najveći su problem takvog liječenja česte i teške komplikacije poput: tromboembolije tijekom zahvata, ishemije, odgođene pojave neuroloških ispada zbog pojave edema uzrokovanog trombozom aneurizme ili neodgovarajuće kolateralne cirkulacije. Komplikacije su izraženije u bolesnika sa SAH-om. Okluzijom matične arterije može se postići učinkovito liječenje u slučaju inoperabilnih intrakranijalnih aneurizma proksimalnog dijela ACI. Okluzijom se postiže smanjenje simptoma kompresije u vidu bolova i pareze kranijalnih živaca, s time da smanjenje veličine aneurizme može trajati i do dvije godine. Zbog mogućnosti ponovne pojave simptoma kompresije i nakon više mjeseci i godina, potrebno je redovito praćenje bolesnika, najčešće pomoću MR-a [2].

**Endovaskularna okluzija fundusa aneurizme „COILING“** - uz pomoć zavojnica standardna je metoda endovaskularnog liječenja intrakranijalnih aneurizma. Eksponencijalni razvoj tehnike punjenja aneurizme zavojnicama započeo je uvođenjem tehnike asistiranog balonom i pojavom dovoljno fleksibilnih potpornica za primjenu u intrakranijalnim arterijama. Endovaskularno liječenje dijeli se u dvije faze: fazu vaskularnog pristupa i fazu intervencije. Faza pristupa uključuje plasiranje katetera vodiča u unutrašnju karotidnu ili vertebralnu arteriju.

Intervencijska faza uključuje mikrokatersko liječenje aneurizme. Embolizacija aneurizme zavojnicama najčešće se provodi u općoj anesteziji kako bi se osiguralo odgovarajuće praćenje bolesnika te njegova imobilizacija, uz sustavnu heparinizaciju. Uvjet za embolizaciju aneurizme zavojnicama je selektivno postavljanje mikrokatera i mikrožice u područje fundusa aneurizme. Idealan položaj mikrokatera je između jedne trećine i jedne polovine promjera fundusa kako bi se osiguralo najsigurnije postavljanje zavojnica. U slučaju manjih aneurizmi, sigurnije je postaviti mikrokater u područje vrata aneurizme. Kada je kateter-vodič u ispravnoj poziciji pristupa se pripremama za „coiling“, tj. uvođenje zavojnica. Zavojnice se postavljaju sve dok se ne postigne izostanak punjenja aneurizme kontrastom ili dok mikrokater ne bude istisnut zavojnicama uz nemogućnost ponovnog postavljanja. Cilj je postaviti što više zavojnica unutar aneurizme, što prema nekolicini istraživanja znači ispuniti oko 25% prostora. Riječ je o okvirnom postotku jer procjena volumena aneurizmatске vrećice izrazito je teška s obzirom na njezine različite oblike. Potrebno je naglasiti kako je ipak najvažniji element embolizacije postizanje opstrukcije protoka krvi na razini vrata aneurizme [2,19].



Slika 6.4.1.1. Prikaz endovaskularnog liječenja – „coiling“, izvor:

<http://www.joeniekrofoundation.com/treatment/endovascular-embolization-coiling/>

## 6.4.2. Ishod endovaskularnog liječenja

Najveći je postproceduralni rizik krvarenje/ponovno krvarenje aneurizme i/ili ponovna pojava simptoma. Embolizacija zavojnicama ipak je povezana s većim rizikom od recidiva u usporedbi s kirurškim klipanjem. Tijekom razvoja tromba unutar embolizirane aneurizme zabilježena je pojava zbijanja zavojnica koja uzrokuje povećanje područja ostatnog vrata aneurizme te time povećava rizik od ruptуре aneurizme na navedenom manje zaštićenom mjestu. Recidivno punjenje javlja se u oko 30% aneurizma, uz znatne recidive u njih 20%. U prosjeku, 10% svih emboliziranih aneurizma zahtijeva ponovnu intervenciju, endovaskularnu ili kiruršku. Čimbenici povezani s povećanim rizikom od recidiva su:

- širina vrata > 4 mm,
- veličina aneurizmatске vreće (mala < velika < gigantska),
- prisutnost intrasakularnog tromba (onemogućuje postavljanje zavojnica) [2].

Većina recidiva dijagnosticira se unutar dvije godine od endovaskularnog zahvata. Zbog toga se preporučuje praćenje bolesnika nakon šest mjeseci te nakon dvije godine neinvazivnim metodama poput CTA ili MRA. Kontroverze povezane s indikacijama za endovaskularno ili kirurško liječenje rupturiranih i nerupturiranih aneurizma i dalje postoje. Provedena istraživanja donose različite podatke o morbiditetu i mortalitetu pojedinog zahvata, ovisno o centru u kojem se provedene. Odluku o metodi liječenja donosi tim sastavljen od neurologa, neurokirurga i intervencijskog neuroradiologa na osnovi kliničkog stanja bolesnika, anatomskih značajki same aneurizme i općenito intrakranijalne vaskulature te eventualnog postojanja drugih vaskularnih malformacija ili patoloških nalaza (npr. vazospazma). Osim navedenoga, ključni je čimbenik za metode liječenja postojanje ili pak kompetencija kirurškog odnosno endovaskularnog tima pojedinog kliničkog centra [2,20].

## **7. Zdravstvena njega bolesnika s cerebralnom aneurizmom**

Zdravstvena njega neurokirurškog bolesnika, u ovom slučaju bolesnika s cerebralnom aneurizmom, kompleksna je i vrlo zahtjevna te zahtijeva specifične vještine i znanja medicinskih sestara iz područja neurokirurgije, ali i iz svih ostalih područja medicine jer bolesnici koji su smješteni na neurokirurške odjele često nisu u mogućnosti samostalno obavljati i najmanje aktivnosti u svrhu zadovoljavanja osnovnih ljudskih potreba. Takvi pacijenti se iz operacijske sale najčešće primaju u jedinicu intenzivnog liječenja gdje se nalaze u stalnom nadzoru 24 sata od strane medicinskih sestara i liječnika [21].

### **7.1. Prijeoperacijska priprema pacijenta**

Razmatrajući anesteziološki pristup operacijama intracerebralnih aneurizma, postoje manje razlike ovisno o tome je li riječ o rupturiranoj ili nerupturiranoj aneurizmi. Svakako, veći izazov predstavlja rupturirana aneurizma s karakterističnim reakcijama organizma na stresni događaj. U slučaju SAH-a skrb anesteziologa u suradnji s neurologom i neurokirurgom započinje već pri hitnom prijemu bolesnika kada je potrebno procijeniti te stabilizirati opće i neurološko stanje bolesnika [2].

Sestrinska uloga u prijeoperacijskoj fazi počinje onda kada je donesena odluka o operaciji, a završava onda kada je bolesnik uspješno operiran. Svrha prijeoperacijske pripreme bolesnika je osigurati najbolju moguću fizičku, psihološku, socijalnu i duhovnu spremnost za kirurški zahvat. Takav cilj moraju postaviti svi članovi zdravstvenog tima. Odgovornost liječnika i medicinske sestre je da omogući bolesniku i njegovoj rodbini dovoljno informacija tako da odluka o operaciji bude donesena na temelju ispravnih i za bolesnika razumljivih podataka. Medicinska sestra uz bolesnika provodi najviše vremena, stoga mora obratiti pozornost na ono što govori te mora pomoći bolesniku razriješiti njegove nedoumice i strahove. Dokazano je da nakon dobre psihičke pripreme bolesnik bolje podnosi operacijski zahvat, brže se oporavlja, treba manje analgetika, a i boravak u bolnici se smanjuje. Tijekom poučavanja medicinska sestra treba biti strpljiva, uvjeren u ono što poučava i pozitivno usmjerava [22, 23].

#### **7.1.1. Vrijeme donošenja odluke „Timing“**

Najčešća dvojba je izbor između rane operacije (24-72 sata nakon nastanka SAH-a), ultrarane (1-24 sata) ili odgođene operacije (10-14 dana nakon krvarenja). Svaki od pristupa ima svoje prednosti i nedostatke. U jednome se većina autora slaže: operacije poduzete između 4. i 10.

dana imaju najlošiji ishod i ne preporučuju se. U tablici 7.1.1.1. prikazane su neke od prednosti i nedostataka ranih i kasnih kirurških zahvata [6].

<b>Rane i odložene operacije</b>	
<p><b>Rane operacije (prednosti)</b></p> <p>Eliminira rizik ponovnog krvarenja</p> <p>Sigurno liječenje vazospazma</p> <p>Omogućuje lavažu subarahnoidalnoga prostora</p> <p>Smanjen ukupni mortalitet</p>	<p><b>Odgodene operacije (prednosti)</b></p> <p>Olakšana retrakcija mozga</p> <p>Manji rizik nastanka vazospazma</p> <p>Bolja priprema pacijenata</p> <p>Manji rizik intraoperacijske ruptуре aneurizme</p>
<p><b>Rane operacije (nedostatci)</b></p> <p>Veći rani mortalitet</p> <p>Znatan edem u ranoj fazi SAH-a</p> <p>Solidan ugrušak otežava pristup</p> <p>Veći rizik intraoperacijske ruptуре aneurizme</p> <p>Fizička trauma povećava rizik nastanka vazospazma</p>	<p><b>Odgodene operacije (nedostatci)</b></p> <p>Povećan rizik krvarenja</p> <p>Otežano liječenje vazospazma</p> <p>Veći cjelokupni mortalitet</p>

*Tablica 7.1.1.1. Prednosti i nedostatci ranih i odgođenih operacija aneurizmi [6]*

### **7.1.2. Priprema pacijenta kod elektivnog operacijskog postupka**

Prije svake elektivne operacije potrebno je detaljno pregledati pacijenta kako bi se utvrdilo njegovo zdravstveno stanje, sposobnost da podnese katkada veoma dugotrajan i zahtjevan kirurški zahvat. Osim anamneze, nužan je i detaljan fizički pregled. Slijedi laboratorijska obrada, registriranje EKG-a i pregledna snimka pluća. Subarahnoidalno krvarenje ne utječe samo na lokalne promjene u mozgu nego je riječ o stanju koje dovodi do različitih patofizioloških promjena cijelog organizma kao odgovora na stres. Tako će se u krvi bolesnika naći povišene vrijednosti katekolamina, disbalans elektrolita, hipokalijemija te kasna hiponatrijemija i moguće povišene vrijednosti GUK-a u krvi, što je često povezano i s lošijim ishodom. Dehidracija je povezana s povraćanjem koje je često nakon ruptуре aneurizme i porasta ICP. Promjene na EKG-u javljaju se u oko 50% - 58% bolesnika sa SAH-om. Ako je bolesnik lošeg neurološkog stanja i potrebna je hitna operacija, u slučaju promjena u EKG-u, bez prethodne koronarne bolesti, uz mirne enzime i uredan UZV srca, operacija se može provesti odmah [2,23].

Tjedan dana prije operacije, pacijent treba prestati sa uzimanjem antiinflamatornih i antiagregatnih lijekova (aspirin, kumadin), te prestati s pušenjem. Noć prije operacije bolesniku se daje sedativ ili blagi hipnotik kako bi se osigurao dobar noćni odmor. Brijanje se obavlja ujutro neposredno prije operacije kako bi se spriječila agregacija mikroorganizama na oštećenu kožu, nakon čega slijedi energično mehaničko pranje kože. Pacijentu se navlače antitrombotične čarape koje moraju u potpunosti obuhvatiti donje ekstremitete. Na sat prije operacije pacijentu se daje kombinacija sedativa i anksiolitika. Bolesnici trećeg i četvrtog stupnja prema Hunt-Hessovoj ljestvici, koji su suženog stanja svijesti, ne zahtijevaju preoperacijsku sedaciju. U bolesnika prvog i drugog stupnja uobičajeno se primjenjuju manje doze benzodiazepina. Jaka premedikacija može dovesti do supresije disanja i hiperkapnije te posljedično povećanog CBF-a i ICP-a. Svrha je premedikacije smanjiti hemodinamički odgovor povezan s razvojem anksioznosti [2].

Kad je pacijent uveden u anesteziju postavlja se urinarni kateter i dva venska puta, a po potrebi se provodi kaniliranje radijalne arterije (za operacije kod kojih pretpostavljamo da bi moglo doći do većih gubitaka krvi ili potrebne inducirane hipotenzije). Također, postavljaju se elektrode za registraciju EKG-a i pulsa tijekom operacije. Ukoliko se pretpostavlja potreba za drenažom likvora tijekom operacije, postavlja se kateter u subarahnoidalni prostor lumbalno [23].

### **7.1.3. Indukcija (uvod u anesteziju)**

Glavni ciljevi anestezije tijekom operacije aneurizme jesu:

- stvoriti dobre intraoperacijske uvjete i time olakšati kirurški pristup,
- smanjiti rizik intraoperacijske ruptur aneurizme,
- osigurati stabilno buđenje bolesnika,
- održavati odgovarajuću perfuziju mozga.

Za provedbu anestezije u svakog bolesnika, kao što je ranije navedeno, medicinska sestra je osigurala venski i arterijski put radi praćenja krvnih parametara i održavanja odgovarajuće anestezije [2].

## 7.2. Sestrinska skrb kod rupturirane aneurizme – hitni neurokirurški zahvat

Bolesnik kod kojeg je nastala ruptura aneurizme životno je ugrožen i njegovo stanje zahtijeva stalnu procjenu, suportivno zbrinjavanje, implementaciju protokola specifičnih za bolesnika s aneurizmom i zbrinjavanje povišenog ICP-a. Inicijalna procjena bolesnika uključuje:

- Kvantitativni stupanj svijesti
- Veličina i reakcija zjenica na svjetlost
- Motorna i senzorna funkcija
- Prisutnost glavobolje
- Disfunkcija kranijalnih živaca (ptoza kapaka, poteškoće pomicanja očiju u svim smjerovima)
- Zamagljen vid
- Afazija
- Ostali neurološki deficiti
- Povišen ICP [24].

Zbog kontinuiranog kontakta s bolesnikom, medicinska sestra ima odgovornost u stvaranju osnovne procjene i u uočavanju suptilnih i akutnih promjena od početnih podataka. Također, potrebno je provesti laboratorijske pretrage – KKS, natrij, kalij, urea, kreatinin, šećer, jetrene probe, koagulogram, krvna grupa, Rh faktor.

Nadalje, medicinska sestra mora pratiti:

- stupanj svjesnosti - prema GCS u kojoj se prate tri komponente: otvaranje očiju, najbolji motorni i verbalni odgovor
- procijeniti opći izgled
- kontrola vitalnih znakova – kontrola tlaka, pulsa, temperature i disanja
- kontrola balansa tekućine - uvesti urinarni kateter
- pregled zjenica i ispitati reakciju na svjetlost, veličinu, oblik, jednakost
- uvesti centralni venski kateter
- pripremiti operativno polje – pranje, kupanje sa antiseptičnim sapunom
- brijanje operativnog polja – ovisno o operateru, prvo šišanje, a zatim brijanje clipperom
- dezinfekcija [23].

### **7.3. Buđenje i oporavak**

Vanjski podražaji tijekom buđenja bolesnika, poput uzastopnih sukucija sekreta iz orofarinksa, pokreta glave i ekstubacije, trebali bi se predvidjeti i skratiti koliko je moguće. Medicinska sestra kao član multidisciplinarnog tima dužna je nadzirati pacijenta u procesu buđenja i hitno reagirati na sve abnormalnosti vezane uz proces oporavka nakon anestezije. Prema odredbi liječnika, lidokain u dozi od 1,5 mg/kg ili opoidi (fentanil 0,5 do 1 mg/kg) prije ekstubacije mogu smanjiti kašljanje. Bolesnike koji su prijeoperacijski bili kliničkog stupnja I. ili II. treba što prije probuditi, po mogućnosti u operacijskoj sali, i ispitati neurološke funkcije. Bolesnike prijeoperacijski viših stupnjeva ne bi trebalo buditi te ih je potrebno održavati intubiranim dok ne budu u stanju samostalno disati i dok se ne utvrdi stabilni neurološki status [2].

### **7.4. Poslijeoperacijsko praćenje i skrb**

Bolesnici se smještavaju u jedinicu intenzivnog liječenja gdje će biti monitorirani i praćeni od strane kvalificiranog medicinskog osoblja. Tamo se zadržavaju 48 do 72 sata nakon operativnog zahvata. Svrha poslijeoperacijske njege je što prije postići stanje u kojem će bolesnik samostalno zadovoljavati vlastite potrebe. Zdravstvena njega neurokirurškog bolesnika u ranom poslijeoperacijskom razdoblju usmjerena je na praćenje bolesnikova stanja, otklanjanje ili smanjenje tjelesnih simptoma i prepoznavanje komplikacija [25].

Prilikom prijema pacijenta iz operacijske sale, medicinska sestra mora znati podatke o:

- okolnostima u kojima je protekao operacijski zahvat
- primjeni lijekova, transfuzija, infuzijskih otopina, postavljenim kateterima i drenovima
- vitalnim znakovima i drugim parametrima

Sestrinska skrb u jedinicama intenzivnog liječenja vrlo je zahtjevna. Od medicinskih sestara očekuje se visok stupanj educiranosti. Sama procjena i sestrinske aktivnosti moraju imati temelje visokog stručnog znanja [23].

#### **7.4.1. Sestrinske intervencije nakon operacijskog zahvata**

Nakon operacijskog zahvata, medicinska sestra boravi najviše vremena s pacijentom te provodi potrebne intervencije:

- smještaj pacijenta u krevet i spajanje na kontroliranu mehaničku ventilaciju



- podizanje glave u položaj između 30 do 40 stupnjeva
- kontrola zjenica - na svjetlo, veličinu, oblik, jednakost
- procjena stanja svijesti – Glasgow koma skala
- mjerenje vitalnih znakova – arterijski tlak, monitoriranje pulsa i EKG krivulje, temperatura, respiracija (monitoring putem mehaničke ventilacije)
- kontrola balansa tekućine - iznos tekućine – upisuje se urin iz operacijske sale, specifična težina urina, unos tekućine – kristaloidne i koloidne otopine, transfuzije krvi i krvnih pripravaka ukoliko je potrebno
- uzimanje krvi za acidobazni status, elektrolite (Na, K, Ca), GUK, crvenu krvnu sliku
- uzimanje krvi iz CVK-a za KKS, veliki koagulogram, ureu, kreatinin, CRP
- primjena terapije prema odredbi liječnika - infuzijske otopine, analgetici, antibiotici (3-4 puta na dan bolesnici bi trebali dobiti 1 g paracetamola intravenozno zbog analgezije)
- mjerenje CVT-a svaki sat
- kontrola operativne rane i drenaže
- provođenje adekvatne higijene kože i sluznice
- prevencija nastanka infekcije praćenjem okolne kože oko katetera
- prevencija respiratornih infekcija primjenom aseptičnih tehnika rada prilikom aspiracije endotrahealnog tubusa [23].

Procjenu neurološkog statusa bolesnika potrebno je provoditi periodički te učestalost procjene može biti od 15 minuta do 4 sata, što ovisi o akutnosti i stabilnosti bolesnika. Zbog kontinuiranog kontakta s bolesnikom, medicinska sestra ima odgovornost u stvaranju osnovne procjene i u uočavanju suptilnih i akutnih promjena od početnih podataka [24].

Ovisno o stanju bolesnika, tijek liječenja se nastavlja na odjelu. Cilj je što prije osposobiti bolesnika za samostalnu skrb o sebi. Svaki pacijentov trud koji vodi prema oporavku treba primijetiti i pohvaliti, te tako doprinijeti što bržem osamostaljenju. Na odjelu se nastavlja proces fizikalne rehabilitacije pacijenta, koja predstavlja kompleksni proces osposobljavanja (od početnog sjedenja na krevetu do samostalnog tuširanja i obavljanja nužde). Taj proces ne završava otpustom pacijenta iz bolnice, nego ostvarenjem neovisnog života. Važno je uključiti obitelj u cjelokupni proces zdravstvene njege i educirati ih kako da pomognu operiranom članu obitelji. Pacijentu se savjetuje miran način života, bez napora, uz prilagođenu tjelesnu aktivnost te primjenu ordinirane terapije. Rehabilitacija pacijenata nakon otpusta iz bolnice je ključan faktor koji vodi k uspješnijem oporavku, o čemu će više riječi biti u nastavku rada [22,23].

## **7.5. Sestrinske dijagnoze kod bolesnika s cerebralnim aneurizmama**

### **Bol (glavobolja) u/s cerebralnim krvarenjem**

#### **Cilj:**

- dokumentirati karakteristike glavobolje
- primijeniti analgetike i mjere udobnosti
- bolesnik će pružiti objektivni dokaz o olakšanju od boli

#### **Intervencije:**

- procijeniti tip, lokaciju i specifične karakteristike boli
- dokumentirati bilo koje od promjena karaktera boli
- primjena analgetika prema odredbi liječnika
- pružiti potporu bolesniku
- evaluirati odgovor na analgetike

### **SMBS (održavanje higijene) u/s boli**

#### **Cilj:**

- pacijent neće osjećati bol
- pacijent će na skali boli iskazati nižu razinu boli od početne
- pacijent će prepoznati čimbenike koji utječu na jačinu boli
- pacijent će znati načine ublažavanja boli
- pacijent će moći samostalno obavljati osobnu higijenu

#### **Intervencije:**

- procijeniti stupanj boli
- pomicanje bolesnika nježno, izbjegavajući nepotrebne pokrete
- ukloniti čimbenike koji mogu pojačati bol
- izbjegavati pritisak i napetost bolnog područja
- poticati pacijenta na verbalizaciju osjećaja boli
- obavijestiti liječnika o pacijentovoj boli
- primijeniti farmakološku terapiju prema pisanoj odredbi liječnika

## **Visok rizik za nastanak infekcije u/s CVK-om**

### **Cilj:**

- pacijent će imati tjelesnu temperaturu od 36.5 do 37.2°C
- koža oko CVK-a normalne je boje, bez edema, boli, topline

### **Intervencije:**

- aseptičan rad rukovanja CVK-om
- kontrola tjelesne temp. svaka četiri sata – aksilarno
- manipulaciju CVK-om svesti na najmanju moguću mjeru
- okolinu kože očistiti 70% alkoholom kružnim pokretima od mjesta insercije prema van, pri tome „čistoj“ sestri asistira tzv. „nečista“ sestra tako da na sterilni tupfer iznad posude naliže potrebnu otopinu, nakon toga dezinficirati kožu 3 puta na isti način povidon jodidom ili 4% otopinom klorheksidina
- na ubodno mjesto staviti sterilni tupfer s povidon jodidom i fiksirati leukoplastom
- kontrolirati pojavu crvenila, otoka, iscjetka
- registrirati datum uvođenja CVK-a, te datum prevoja
- uzimati bris s katetera jednom tjedno [24].

## 8. Proces rehabilitacije pacijenata nakon operativnog zahvata

Nakon operacije aneurizme, sa ranim tretmanom rehabilitacije, potrebno je početi što ranije, kao što su pasivni pokreti i masaža, uz očuvanu svijest pacijenta i dobar kardiorespiratorni status. Kod subarahnoidalnog krvarenja sa kineziterapijom počinje se nekoliko dana nakon smirivanja simptoma, kad je stanje svijesti uredno i poboljša se opće stanje. Kako bi tretman bio uspješan potrebno je početi na vrijeme, dok se nisu razvile kontrakture i dok nema patoloških promjena mišićnog tonusa. Ponovno uspostavljanje motornih funkcija ide veoma sporo, tako da je tretman potrebno provoditi više mjeseci. Kroz kineziterapiju zadatak je postići sljedeće: poboljšati i uspostaviti motornu kontrolu, smanjiti povišeni mišićni tonus, spriječiti nastanak kontraktura, uspostaviti pokrete neophodne u svakodnevnom životu, djelovati na cijeli organizam kao što je poboljšanje opće motorne funkcije, jačanje neoštećenih mišića, poboljšanje kardiovaskularnog i respiratornog sustava. U ranoj fazi liječenja i rehabilitacije bolesnici mogu razviti hemiplegiju, ekstremiteti i zglobovi su tada skloni razvoju kontraktura, osobito u slučaju lošeg namještanja bolesnika u krevetu ili invalidskim kolicima. Upravo iz tog razloga, može doći do oštećenja perifernih živaca. Ukoliko bolesnici u toj fazi sjede bez optimalnog oslonca za ruke, težina ruke može istegnuti zglobnu čahuru ramena, što dovodi do bolova u ramenu. Brojni autori smatraju da rehabilitacija kao sastavni dio akutnog liječenja pacijenata sa cerebralnim aneurizmama od samog početka bitno unapređuje kvalitetu liječenja i poboljšava konačni ishod u smislu smanjenja rezidualnog neurološkog deficita. To poboljšava kvalitetu života bolesnika, umanjuje potrebu za stalnom njegom i pomoći druge osobe, skraćuje trajanje akutnog liječenja, umanjuje potrebu za produženim i kroničnim liječenjem i stacionarnom rehabilitacijom. Postizanjem boljeg neurološkog statusa i smanjenjem potrebe za pomoći druge osobe olakšava se reintegracija bolesnika u zajednicu, a radno aktivnima povećavaju izgledi za povratak na radno mjesto ili mogućnost prekvalifikacije, što bolesnika čini ekonomski neovisnim [27].

## 9. Promjene u svakodnevnom životu pacijenta

Neuropsihologijsko testiranje tijekom praćenja oporavka pacijenta nakon operacije moždanih aneurizma omogućuje uvid u postojanje kongnitivnih deficita ili emocionalnih promjena. U Klinici za neurokirurgiju Kliničkog bolničkog centra Zagreb, provedeno je istraživanje na 72 sudionika, pod vodstvom autora Šulentić, Havelka-Meštović, Paladino te Mrak, u dva vremenska intervala; 11 mjeseci i 12-48 mjeseci nakon operacije aneurizme moždane arterije, te isto upućuje na postojanje frontalnog sindroma, reaktivnih promjena ličnosti koje u oba intervala ukazuju na povišeni neuroticizam. U prvom testiranju, najizraženiji je bio astenički sindrom, zatim konverzivni te agresivno-asocijalni sindrom, dok je u drugom testiranju najizraženiji bio astenički sindrom, a konverzivni i agresivno-socijalni su bili podjednako izraženi. Vezano uz spol, rezultati upućuju na promjene vezane uz sklonost kardiovaskularnoj somatizaciji i agresivnosti koje su izraženije kod osoba ženskog spola te se pogoršavaju s protokom vremena od operacije [28].

Također, vezano uz svakodnevni život pacijenata, O'Donnel i suradnici ispitivali su sposobnost pacijenata u vožnji automobila i kvalitetu života nakon mikrokirurških popravaka nerupturiranih aneurizmi, te je zaključeno da kod većine pacijenata nije bilo poremećaja u sposobnosti vožnje automobila. [29].

Relativno visoke stope komplikacija nastaju nakon operacije nerupturiranih intrakranijalnih aneurizmi. Schwyzer i suradnici objavljenim podacima o endovaskularnom liječenju, sugeriraju niže stope komplikacija. Također, mjeren je utjecaj kirurškog klipanja i „koilanja“ aneurizmi na funkcionalno zdravlje, kvalitetu života i razinu anksioznosti i depresije. Dobiveni rezultati upućuju na to da nakon kirurškog klipanja aneurizme, 3 mjeseca nakon operacije, kvaliteta života pacijenata bila je znatno narušena nego prije operacije. Godinu dana kasnije stanje se popravilo, ali se nikada nije vratilo na početnu razinu. Isto tako, depresija u pacijenata bila je znatno izražena. Kod pacijenata koji su bili tretirani endovaskularnom metodom liječenja aneurizme, nije bilo komplikacija s trajnim posljedicama. Kvaliteta života nakon 3 mjeseca i nakon 1 godine bila je slična onoj prije liječenja [30].

## 10. Zaključak

Cerebralne aneurizme kao vrećasta proširenja zida intrakranijalnih krvnih žila su po život opasno stanje koje zahtijeva hitnu medicinsku pomoć jer najčešće uzrokuju nagle i vrlo izražene simptome. Ruptura intrakranijalne aneurizme uzrokuje subarahnoidalno krvarenje, hitno kliničko stanje obilježeno specifičnim kliničkim pojavama. Nakon početnog krvarenja u subarahnoidalni prostor, slijedi čitav niz patofizioloških zbivanja koja uzrokuju kliničku sliku i određuju ishod patološkog zbivanja. Bolesnici sa subarahnoidalnim krvarenjem patofiziološki su ugroženi kako samim početnim krvarenjem tako i komplikacijama kao što su ponovljeno krvarenje, vazospazam i hidrocefalus.

Iako je dijagnoza aneurizme po život opasno stanje, ona nije neizlječiva. S neurokirurškog stajališta, u liječenju bolesnika sa subarahnoidalnim krvarenjem najvažnije je pitanje kada takvog bolesnika operirati. Odgovor nikada nije jednoznačan, a na njega utječu brojni čimbenici. Današnje metode liječenja koje sežu od neurokirurških do endovaskularnih pokazuju vrlo dobru uspješnost liječenja aneurizmi koje su, naravno, na vrijeme otkrivene. Nerupturirane aneurizme često nemaju nikakvih simptoma i najčešće se otkriju slučajno. Cerebralna aneurizma nastaje spontano, rjeđe je povezana s traumom ili infekcijom. Liječenje aneurizme kirurškim ili endovaskularnim putem najčešće podrazumijeva isključenje aneurizme iz cirkulacije. Ovisno o vrsti aneurizme te kliničkoj slici donosi se odluka o vrsti operativnog zahvata. Nakon operativnog zahvata i djelomičnog oporavka pacijenta unutar bolnice, važno je provoditi rehabilitaciju pacijenta izvan bolničkih ustanova kako bi se što prije pacijenta vratilo u normalan život te ponovno integriralo u zajednicu.

Osim liječnika, važnu ulogu ima i medicinska sestra, koja kao član tima planira i provodi zdravstvenu njegu. Svakom pacijentu potrebno je individualno pristupiti, uspostaviti dobar odnos kako bi stekli povjerenje, pažljivo ga promatrati, iskazati empatiju i primjenjivati vještine uspješnog komuniciranja. Medicinska sestra mora biti dobro educirana o bolesti cerebralne aneurizme, jer je ona ta koja provodi najviše vremena uz pacijenta, pa najčešće prva uočava svaku promjenu stanja svijesti pacijenta, o čemu dalje obavještava zdravstveni tim ukoliko je to potrebno. Ako se radi o pacijentu kod kojeg su nastale komplikacije na koje ne možemo utjecati, poput nemogućnosti pokretanja (paraliza), neosjetljivost, gubitak govora ili vida, provode se mjere u cilju smanjenja ili sprječavanja nastanka ireverzibilnih oštećenja. Sestrinstvo je oduvijek predstavljalo humano zvanje, utemeljeno na plemenitoj tradiciji i praksi njegovanja bolesnika i humanoj skrbi za nemoćne, siromašne, napuštene, što nije uvijek nužno uključivalo znanje, ali je oduvijek zahtijevalo human, plemenit i etičan pristup skrbi [26].

U Varaždinu, 04. listopad 2018.

Potpis studenta:

---



IZJAVA O AUTORSTVU  
I  
SUGLASNOST ZA JAVNU OBJAVU

Završni/diplomski rad isključivo je autorsko djelo studenta koji je isti izradio te student odgovara za istinitost, izvornost i ispravnost teksta rada. U radu se ne smiju koristiti dijelovi tuđih radova (knjiga, članka, doktorskih disertacija, magistarskih radova, izvora s interneta, i drugih izvora) bez navođenja izvora i autora navedenih radova. Svi dijelovi tuđih radova moraju biti pravilno navedeni i citirani. Dijelovi tuđih radova koji nisu pravilno citirani, smatraju se plagijatom, odnosno nezakonitim prisvajanjem tuđeg znanstvenog ili stručnoga rada. Sukladno navedenom studenti su dužni potpisati izjavu o autorstvu rada.

Ja, Maria Medved (ime i prezime) pod punom moralnom, materijalnom i kaznenom odgovornošću, izjavljujem da sam isključivi autor/ica završnog/diplomskog (obrisati nepotrebno) rada pod naslovom Specifičnosti res. stari kod pac. s cerebralnom amnezijom (upisati naslov) "te" da u navedenom radu nisu na nedozvoljeni način (bez pravilnog citiranja) korišteni dijelovi tuđih radova.

Student/ica:  
(upisati ime i prezime)

Maria Medved

(vlastoručni potpis)

Sukladno Zakonu o znanstvenoj djelatnosti i visokom obrazovanju završne/diplomske radove sveučilišta su dužna trajno objaviti na javnoj internetskoj bazi sveučilišne knjižnice u sastavu sveučilišta te kopirati u javnu internetsku bazu završnih/diplomskih radova Nacionalne i sveučilišne knjižnice. Završni radovi istovrsnih umjetničkih studija koji se realiziraju kroz umjetnička ostvarenja objavljuju se na odgovarajući način.

Ja, Maria Medved (ime i prezime) neopozivo izjavljujem da sam suglasan/na s javnom objavom završnog/diplomskog (obrisati nepotrebno) rada pod naslovom Specifičnosti res. stari kod pac. s cerebralnom amnezijom (upisati naslov) čiji sam autor/ica.

Student/ica:  
(upisati ime i prezime)

Maria Medved

(vlastoručni potpis)



## 11. Literatura

[1] P. Keros, M. Pećina, M. Ivančić-Košuta, Temelji anatomije čovjeka, Zagreb 1999., str. 108-111

[2] Krešimir Rotim, Vili Beroš i suradnici, Cerebrovaskularna neurokirurgija, Medicinska naklada Zagreb 2015., str. 11-164.

[3] Marko Zorić, Aneurizme Willisovog arterijskog kruga, Diplomski rad, Sveučilište u Zagrebu, Medicinski fakultet, 2016.

[4] S. A. Gunnal, M. S. Farooqui, and R. N. Wabale, Anatomical Variations of the Circulus Arteriosus in Cadaveric Human Brains, Neurology Research International, svibanj 2014.

[5] B. Eftekhari, M. Dadmehr, S. Ansari, M. Ghodsi, B. Nazparvar, and E. Ketabchi, "Are the distributions of variations of circle of Willis different in different populations?," BMC Neurology, br. 6, lipanj 2016.

[6] Vladimir J.Šimunović, Neurokirurgija, Medicinska naklada, Zagreb 2008., 338-345

[7] Josip Paladino, Kompendij neurokirurgije, Naklada Lijevak, Zagreb 2004., str. 62-65.

[8] Kaminogo M, Yonekura M, Shibata S, Incidence and outcome of multiple intracranial aneurysms in a defined population, Stroke, br. 34., siječanj 2003.

[9] William E. Stehbens, M.D., D.Phil. Etiology of intracranial berry aneurysms, Journal of Neurosurgery, lipanj 1989., broj 6., str. 823-831.

[10] R. Gonzalez, Gary Duckwiler, Reza Jahan, Yuichi Murayama, Fernando Vizuela, Challenges in the Endovascular Treatment of Giant Intracranial Aneurysms, Journal of neurosurgery, br. 2., veljača 2006.

[11] A Gavrančić, H Šimić, I Škoro, B Stanković, Subarahnoidalno krvarenje, Subarachnoid haemorrhage, Medicina Fluminensis, br. 2., lipanj 2011.

[12] <https://www.hrcak.srce.hr>, dostupno: 22.8.2018.

- [13] Yukunori Korogi, Mutsumasa Takahashi, Kazuhiro Katada, Intracranial Aneurysms: Detection with Three-dimensional CT Angiography with Volume Rendering—Comparison with Conventional Angiographic and Surgical Findings, *RSNA Radiology*, br. 2, svibanj 2013.
- [14] Anna M.H. Sailer, Bart A.J.M. Wagemans, Patricia J. Nelemans, Diagnosing Intracranial Aneurysms With MR Angiography, *Stroke*, br. 1, 10. prosinac 2013., str. 119-126.
- [15] René Anxionnat, Serge Bracard, Xavier Ducrocq, Yves Troussel, Laurent Launay, Intracranial Aneurysms: Clinical Value of 3D Digital Subtraction Angiography in the Therapeutic Decision and Endovascular Treatment, *RSNA Radiology*, br. 3, Ožujak 2008.
- [16] Vesna Brinar i suradnici, *Neurologija za medicinare*, Medicinska naklada 2009., str. 190-192.
- [17] Toshio Nakagawa, M.D., and Kazuo Hashi, M.D., D.M.Sc., The incidence and treatment of asymptomatic, unruptured cerebral aneurysms, *Journal of Neurosurgery*, br. 2, veljača 2010., str. 217-223,
- [18] Waleed Brinjikji, Mohammad H. Murad, Giuseppe Lanzino, Harry J. Cloft and David F. Kallmes, Endovascular Treatment of Intracranial Aneurysms With Flow Diverters, *Stroke*, 15. siječanj 2013.
- [19] Jurica Grzelja, Principi endovaskularnog liječenja intrakranijalnih aneurizmi, *Diplomski rad Sveučilište u Zagrebu, Medicinski fakultet, Zagreb 2016.*
- [20] Brinjikji W, Murad MH, Cloft HJ, Kallmes DF, Lanzino G. Endovascular treatment of distal anterior cerebral artery aneurysms: single-center experience and a systematic review, *American Journal of Neuroradiology*, prosinac 2013.
- [21] Manuela Babaić, Perioperativna njega neurokirurškog bolesnika, *Završni rad, Zdravstveno veleučilište, Zagreb 2016.*
- [22] Vesna Brzić, Zdravstvena njega neurokirurškog bolesnika, *Zavod za neurokirurgiju, KBC Split, 2015.*

[23] Monika Kurtak, Suvremeni pristup u liječenju intrakranijskih aneurizmi, Završni rad, Sveučilište Sjever, Varaždin 2016.

[24] Biljana Kurtović i suradnici, Zdravstvena njega neurokirurških bolesnika, HKMS 2013., 196-206.

[25] Medicinske sestre Vrapče, Prijeoperacijska priprema bolesnika za neurokirurški zahvat, rujan 2014.

[26] Vanja Ramljak, Elizabeta Kovačević, Promjene u ponašanju kod neurokirurških bolesnika, KBC „Sestre milosrdnice“, Zbornik radova, 10. međunarodni kongres HDMSARIST-a, Šibenik, travanj 2017.

[27] <https://www.rauche.net>, dostupno: 12.9.2018.

[28] <https://hrcak.srce.hr>, dostupno: 13.9.2018.

[29] Joan Margaret O'Donnell, Michael Kerin Morgan, Maurizio Manuguerra, Functional outcomes and quality of life after microsurgical clipping of unruptured intracranial aneurysms, Journal of Neurosurgery, ožujak 2018.

[30] <https://www.karger.com>, dostupno: 13.9.2018.

## **Popis slika**

Slika 3.1. Willisov arterijski krug.....	5
Slika 4.2.1. Prikaz sakularne aneurizme.....	9
Slika 4.2.2 Prikaz fuziformne aneurizme.....	9
Slika 5.4.1. Prikaz aneurizme pomoću DSA i 3D rekonstrukcije.....	16
Slika 6.2.1. Prikaz rupture cerebralne aneurizme.....	18
Slika 6.3.3.1. Prikaz klipiranja aneurizme.....	20
Slika 6.4.1.1. Prikaz endovaskularnog liječenja – „coiling“.....	22

## **Popis tablica**

Tablica 5.1. Hunt-Hessova klasifikacija SAH-a.....	14
Tablica 7.1.1.1. Prednosti i nedostaci ranih i odgođenih operacija aneurizmi.....	25