

# Inovativne metode u skrbi i edukaciji pacijentice kod rekonstrukcije dojke

---

Svečnjak, Lucija

Undergraduate thesis / Završni rad

2018

Degree Grantor / Ustanova koja je dodijelila akademski / stručni stupanj: **University North / Sveučilište Sjever**

Permanent link / Trajna poveznica: <https://um.nsk.hr/um:nbn:hr:122:515364>

Rights / Prava: [In copyright](#) / [Zaštićeno autorskim pravom.](#)

Download date / Datum preuzimanja: **2024-08-11**



Repository / Repozitorij:

[University North Digital Repository](#)





**Sveučilište  
Sjever**

**Završni rad br. 1010/SS/2018**

**Inovativne metode u skrbi i edukaciji pacijentice kod  
rekonstrukcije dojke**

**Lucija Svečnjak, 0702/336**

Varaždin, rujan 2018. godine





# Sveučilište Sjever

**Odjel za sestrinstvo**

**Završni rad br. 1010/SS/2018**

## **Inovativne metode u skrbi i edukaciji pacijentice kod rekonstrukcije doke**

**Student**

Lucija Svečnjak, 0702/336

**Mentor**

dr.sc. Marijana Neuberg

Varaždin, rujan 2018. godine

# Prijava završnog rada

## Definiranje teme završnog rada i povjerenstva

ODJEL	Odjel za sestrinstvo		
PRISTUPNIK	Lucija Svečnjak	MATIČNI BROJ	0702/336
DATUM	12.07.2018	KOLEGIJ	Zdravstvena njega odraslih II
NASLOV RADA	Inovativne metode u skrbi i edukaciji pacijentice kod rekonstrukcije dojke		
NASLOV RADA NA ENGL. JEZIKU	Innovative methods in care and patient education in breast reconstruction		
MENTOR	dr.sc. Marijana Neuberg	ZVANJE	viši predavač
ČLANOVI POVJERENSTVA	1. Damir Poljak, dipl.med.techn., predsjednik		
	2. dr.sc. Marijana Neuberg, mentor		
	3. doc.dr.sc. Rosana Ribić, član		
	4. Melita Sajko, dipl.med.techn., zamjenski član		
	5. _____		

## Zadatak završnog rada

BROJ	1010/SS/2018
OPIS	Jedna od vodećih indikacija za operativni zahvat je želja za povećanjem volumena dojki pacijentice, no implantati se često upotrebljavaju i za rekonstrukciju dojki nakon karcinoma, mastektomije, te za korekciju raznih anomalija kao što su: asimetrija, tuberozni oblik dojki ili određeni stupanj ptoze dojke. Postoji nekoliko različitih kirurških pristupa koji se primjenjuju kod rekonstrukcije dojke, a ovise o veličini dojke i areole, da li je pacijentica rodila ili ne, statusu kože i masnog tkiva te veličini i smještaju umetka. U današnje vrijeme postoji cijeli niz implantata, a razlikujemo ih prema vrsti punjenja, gradi ovojnice i obliku. Svaha operacije je postići prirodni oblik dojke odgovarajuće veličine te zadovoljstvo pacijentice. U radu je potrebno: objasniti metode rekonstrukcije, zašto se rekonstrukcija dojke radi, koji su noviteti u odnosu na prošlost opisati karcinom dojke, kliničku sliku, dijagnozu i liječenje opisati rekonstrukciju kao zahvat, koje vrste zahvata postoje tko ima pravo na rekonstrukciju dojke preko hzzo-a sestrinska skrb prije i nakon zahvata smjernice u edukaciji

ZADATAK URUČEN

29.08.2018



## **Predgovor**

Na početku, veliku zahvalnost iskazujem svojoj mentorici dr.sc. Marijani Neuberg na ukazanom povjerenju, strpljenju i pomoći pri izradi ovog mog završnog rada.

Zahvaljujem se svim članovima komisije, te svim profesorima na Sveučilištu Sjever koji su nesebično prenosili svoje znanje tokom ove tri godine.

I na kraju, zahvalu iskazujem svojim roditeljima, obitelji i prijateljima bez čije podrške i oslonca sve ovo ne bi bilo moguće.

## Sažetak

Rekonstrukcija dojke je kirurški zahvat kojim se rekonstruira uklonjena dojka nakon mastektomije. Glavni cilj rekonstrukcije jest napraviti novu dojku koja će veličinom i izgledom biti što prikladnija uz drugu dojku. Prema vremenu izvođenja može biti primarna i sekundarna. Primarna rekonstrukcija se izvodi odmah u istom zahvatu nakon mastektomije, a sekundarna se izvodi nakon 3 do 6 mjeseci. Rekonstrukciju dojke moguće je učiniti pomoću silikonskih implantata ili uporabom vlastitog tkiva. Ovim kirurškim zahvatom ženama se vraća osjećaj ženstvenosti, umanjuje se psihološka trauma, vraća se povjerenje u vlastito tijelo, a samim time i odnos prema partneru, obitelji i prijateljima. Iako je glavni cilj da rekonstruirana dojka bude što sličnija drugoj dojci, žene moraju biti svjesne nemogućnosti stvaranja posve jednakih dojki. Također, moraju znati da će i osjet dojki biti različit. Tijekom boravka u bolnici veliku ulogu ima medicinska sestra koja svojim znanjem i vještinama brine za dobrobit pacijentice. Educira pacijenticu i obitelj o zdravim navikama nakon rekonstrukcije. Također, ostali članovi zdravstvenog tima svojim stručnim savjetima i potporom poboljšavaju kvalitetu života bolesnicama, njihovim partnerima i članovima obitelji.

**Ključne riječi:** dojka, mastektomija, rekonstrukcija, sestrinska skrb, edukacija

## **Summary**

Breast Reconstruction is a surgical procedure that reconstructs the removed breast after a mastectomy. The main goal of the reconstruction is to create a new breast which will be the size and appearance that is more appropriate to the other breast. According to the running time, it can be primary and secondary. The primary reconstruction is performed immediately in the same procedure after the mastectomy, and the secondary is performed after 3 to 6 months. Breast reconstruction can be done by using silicone implants or using their own tissue. With this surgical procedure women return to the feeling of femininity, reduce the psychological trauma, restore confidence in their own body, and thus the relationship with their partner, family and friends. Although the main goal of reconstructing the breast is to be as similar to the other breast, women must be aware of the inability to create exactly the same breast. Also, they must know that the breast sensation will be different. While attending a hospital, a nurse has a great role to play in the hospital with his knowledge and skills for the benefit of the patient. Educates a patient and family about healthy habits after reconstruction. Also, other members of the health team with their expert advice and support improve the quality of life of patients, their partners and family members

**Keywords:** breast, mastectomy, reconstruction, nursing care, education



## **Popis korištenih kratica**

BRCA1 – rak dojke 1

BRCA2 – rak dojke 2

TRAM režanj – režanj poprečnog trbušnog mišića

DIEP režanj – mikrokirurški slobodni režanj

EKG - elektrokardiogram

# Sadržaj

1.	Uvod.....	1
2.	Rak dojke .....	3
2.1.	Klinička slika raka dojke.....	4
2.2.	Rizični čimbenici za nastanak raka dojke .....	4
2.3.	Dijagnostičke metode .....	5
2.4.	Liječenje raka dojke .....	6
2.4.1.	Alternativne metode liječenja raka.....	6
3.	Rekonstrukcija dojke .....	7
3.1.	Rekonstrukcija dojke implantatima.....	9
3.1.1.	Jednostavna rekonstrukcija dojke izravnom ugradnjom implantata .....	10
3.1.2.	Rekonstrukcija implantatom nakon tkivne ekspanzije .....	11
3.1.3.	Rekonstrukcija ekspanzerskim implantatom .....	12
3.1.4.	Komplikacije izazvane implantatima .....	12
3.2.	Rekonstrukcija dojke autolognim tkivom .....	13
3.2.1.	Implantat režnjem velikog leđnog mišića.....	14
3.2.2.	Implantat režanjem poprečnog trbušnog mišića .....	15
3.2.3.	Implantat glutealnim režanjem.....	16
3.2.4.	Primjena 3D tehnologije u autolognoj rekonstrukciji.....	16
3.3.	Pravo pacijentice na rekonstrukciju dojke preko Hrvatskog zavoda za zdravstveno osiguranje .....	17
3.4.	Rekonstrukcija dojke nekad i danas .....	18
4.	Sestrinska skrb prije i nakon rekonstrukcije dojke .....	19
5.	Smjernice u edukaciji.....	21
5.1.	Vježbe nakon rekonstrukcije dojke .....	22
5.2.	Važnost prehrane nakon rekonstrukcije dojke .....	23
6.	Život nakon rekonstrukcije dojke .....	24
7.	Zaključak.....	25
8.	Literatura.....	26
9.	Popis slika .....	27



# 1. Uvod

Rak dojke najčešći je oblik raka od kojeg obolijevaju žene u razvijenom svijetu, a i kod nas. Unatoč učestalosti pojavi bolesti u posljednje vrijeme smrtnost uzrokovana istom se smanjuje. Razlozi za to su prevencija u najugroženijoj skupini, preventivni pregledi i uvođenje novih metoda liječenja. Rak dojke se može napipati, otkriti samopregledom ili kliničkim pregledom, a one vrste koje se ne mogu napipati otkrivaju se najčešće mamografijom. U današnje vrijeme liječenje raka odvija se kompleksno, liječi se individualno s obzirom na prirodu bolesti i vlastite želje bolesnice. Svaka pacijentica kojoj je tijekom liječenja planirano odstranjenje cijele dojke ima pravo i na rekonstrukciju [1].

Rekonstrukcija dojke je kirurški zahvat kojim se rekonstruira uklonjena dojka. Glavni cilj rekonstrukcije jest uspostavljanje simetrije dojki, a koji ni u jednom slučaju ne smije utjecati na onkološko liječenje. Zbog toga je rekonstrukcija individualna te se radi prema željama bolesnice. Promijenjen i neprirodan izgled dojki utječe na samopouzdanje, smanjenje osobnog zadovoljstva, radnu sposobnost i kreativnost. Uspješnom rekonstrukcijom potpuno nestaju ili se barem ublažavaju psihičke poteškoće nastale zbog defekta na mjestu na kojem je odstranjena dojka. Uz sve prednosti rekonstrukcija kao i svi ostali kirurški zahvati ima svoje nedostatke na koje liječnik treba upozoriti pacijenticu. Nakon operacije može doći do rupture, infekcije, komplikacija na mjestu uzimanja režnja ili nabiranja kože oko implantata [2].

Nova dojka može biti oblikovana samim tkivom bolesnice, metodom autologne rekonstrukcije. Takva rekonstrukcija indicirana je kod bolesnica kod kojih ne postoji zadovoljavajuća kakvoća tkiva u području mastektomije ili kod onih koje u svom tijelu ne žele umjetan materijal. Pri toj metodi se dio kože s potkožnim masnim tkivom te katkada i mišićima prenosi na mjesto defekta nastalo operacijom. Prijeoperacijsko planiranje je mnogo zahtjevnije kada se upotrebljava autologno tkivo. Davajuća regija mora se pažljivo evaluirati kako bi režanj koji se odiže točno odgovarao defektu koji se mora rekonstruirati. Režnjevi koji se najčešće upotrebljavaju su: latissimus dorsi, TRAM režanj i glutealni režanj. Prema želji bolesnice, nova dojka može se napraviti i od umjetnog materijala, silikonskih implantata koji se koriste i u estetskoj kirurgiji za povećanje dojki. Pri odabiru odgovarajućih implantata vrlo važno je obratiti pažnju na oblik, površinu, volumen te punjenje implantata. Rekonstrukcija implantatom najjednostavnija je metoda rekonstrukcije. Volumen odstranjene dojke u tom se slučaju nadoknađuje ugradnjom implantata te se ne mora uzimati tkivo s nekog drugog dijela tijela što je velika prednost. Bolesnici se predlaže jedna vrsta rekonstrukcije za koju se smatra da je najprimjerenija te s kojom će se postići najbolji rezultat [2].

Određeni problem predstavlja ako su pacijentice jako mršave ili ako imaju problem sa prekomjernom tjelesnom težinom. Kod veoma mršavih bolesnica nadomještanje autolognim tkivom iz trbuha nije moguće jer ne postoji dovoljno potkožnog masnog tkiva, a ne može se nadomjestiti ni silikonskim implantatom jer ispod tankog sloja kože djeluje veoma neprirodno. Kod bolesnica s prekomjernom tjelesnom težinom rane teže zarastaju te je potrebno izvesti veći broj kirurških zahvata kako bi se došlo do konačnog ishoda. Kako bi se izbjegle različite posljedice potrebno je napraviti plan zahvata. [2]

Rekonstrukcija se može izvesti u istom zahvatu nakon kirurškog uklanjanja raka, što se naziva primarnom rekonstrukcijom, a može biti i sekundarna ili odgođena, nakon nekoliko mjeseci poslije uklanjanja raka dojke. Ukoliko je moguće, preporuča se primarna rekonstrukcija zbog pružanja prednosti u usporedbi sa sekundarnom. Tijekom primarne rekonstrukcije smanjuje se broj operacija, skraćuje se boravak u bolnici, manji su troškovi, a i psihičko stanje bolesnice je puno bolje. [2]

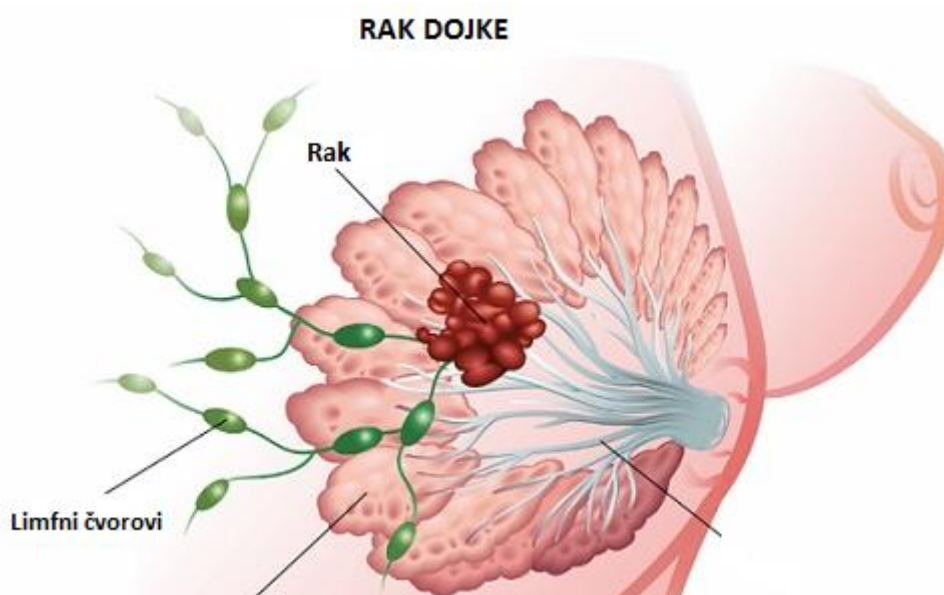
Veliki broj žena se ne odlučuje na zahvat rekonstrukcije jer nisu dovoljno educirane te smatraju da troškove zahvata snose same. Bolesnice koje su nakon liječenja raka dojke i mastektomije odlučile da žele rekonstruirati dojku imaju potpuno pravo da troškove snosi Hrvatski zavod za zdravstveno osiguranje. [3]

U prijeoperacijskom i poslijeoperacijskom periodu veliku ulogu ima medicinska sestra. Od primitka bolesnice na odjel pa sve do otpusta kući. Zdravstvena njega pacijentice usmjerena je na procjenjivanje njezina stanja, kontrolu učinjenih pretraga, provođenje osobne higijene te poticanje što ranijeg postizanja samostalnog zadovoljavanja osobnih potreba. Vrlo važno je da medicinska sestra kroz cijeli boravak u bolnici prati pacijenticu, prepoznaje određene komplikacije, pravovremeno reagira na iste te da pacijentici i obitelji pruža znanje i savjete kojih se trebaju pridržavati. [4]

U radu će se prikazati što je to rak dojke, kako se liječi i dijagnosticira. Također, prikazana je i klinička slika raka dojke te su spomenute i neke alternativne metode liječenja. Nakon kratkog opisa raka dojke u radu je prikazan zahvat rekonstrukcije dojke, kako se izvodi, koji načini rekonstrukcije postoje, njezine prednosti i nedostaci te kako se rekonstrukcija dojke izvodila nekad i kako se izvodi u današnje vrijeme. U radu je spomenuto i pravo na rekonstrukciju dojke preko Hrvatskog zavoda za zdravstveno osiguranje te neka od pomagala na koje pacijentice imaju pravo nakon mastektomije. Na kraju se prikazuje sestrinska skrb pacijentice prije, za vrijeme i nakon zahvata, smjernice u edukaciji te kako žene žive nakon rekonstrukcije dojke.

## 2. Rak dojke

Rak dojke je multifaktorska bolest od koje obolijevaju žene, a i muškarci. Dijeli se prema vrsti tkiva i proširenosti. Započinje u mliječnim žlijezdama, kanalčićima, masnom ili vezivom tkivu. Neke vrste raka dojke rastu sporo te se u ostale dijelove tijela šire tek kada postignu određenu veličinu, dok druge, agresivnije vrste metastaziraju jako brzo. Najčešća mjesta metastaza raka dojke su pluća, jetra, kosti, limfni čvorovi te mozak [1]. U razvijenom svijetu, a i kod nas rak dojke je najčešći oblik raka od kojeg žene obolijevaju. Broj oboljelih žena stalno je u porastu pa tako u EU godišnje oboli više od 400.000 žena. Najrizičnija dobna skupina je od 50 do 70 godina. U vremenskom intervalu od 1979. godine pa do 2008. godine broj slučajeva novootkrivenog raka se udvostručio. Usprkos učestaloj pojavi bolesti smrtnost uzrokovana istom se smanjuje zbog prevencije u najugroženijoj skupini te uvođenja novih metoda liječenja. Prema podacima iz različitih analiza, izlječenje i preživljavanje bez recidiva bolesti iznosilo je 60-85%. Većina žena oboljelih od raka dojke liječi se kirurški. Polovici oboljelih žena odstranjuje se cijela dojka, dok se drugoj polovici odstranjuje rak, a veći dio dojke se sačuva [2].



*Slika 2.1. Prikaz raka dojke*

Izvor: S. N. MEMORIAL CANCER CENTRE. Dostupno na:

<http://www.snmemorialcancercentre.com/> <http://www.snmemorialcancercentre.com/>

## **2.1. Klinička slika raka dojke**

Veliki broj raka dojke bolesnica otkriva sama tijekom rutinskog samopregleda ili mamografije, a najčešće se pojavljuje u obliku bezbolne kvržice. Manifestira se kao dominirajuća tvorba, tvrda kvržica nejasnih rubova, sumnjiva i nepomična te različita od okolnog tkiva dojke. Najčešće je lokalizirana u vanjskom gornjem kvadrantu dojke. Može se pojaviti smeđasti krvavi iscjedak, otekline, uvlačnje bradavica i upala na području tumora [5]. Prilikom dodira prstima, u ranijim stadijima raka kvržica se slobodno miče, a kod uznapredovalog stadija je prirasla za stjenku prsnog koša ili kožu iznad nje te se ne može pomicati. U uznapredovalim stadijima raka dojke mogu se razviti inficirane rane i otečene kvрге na koži. Koža iznad kvрге može biti zadebljana i uvučena te imati izgled poput narančine kore. Kod rijetkih, upalnih oblika raka dojke, dojka djeluje inficirano, crvena je, otečena i vruća [6].

Simptomi raka dojke: osjetljivost dojke, bol u dojci, bol u bradavici, iscjedak iz bradavice, kvržica u dojci, promjena oblika dojke, promjene na koži dojke i uvlačenje bradavica [7].

## **2.2. Rizični čimbenici za nastanak raka dojke**

Rak dojke u Hrvatskoj kao i u ostalim razvijenim zemljama, najučestaliji je maligni rak kod žena. U Hrvatskoj stopa učestalosti je 61,74% na 100.000 stanovnika, a stopa smrtnosti iznosi 15,7%. Utvrđeni epidemiološkim istraživanjem rizični čimbenici za nastanak raka dojke jesu dob, prehrana, genetika, reproduktivna aktivnost, način života i socioekonomski status. Rana menstruacija, kasna menopauza, kasno rađanje prvog djeteta ili neradaanje također povećavaju rizik obolijevanja od raka dojke. Kod duljeg uzimanja estrogenih oralnih kontraceptiva, rizik obolijevanja povećava se kod žena između 40 i 50 godina. Kod obitelji s visokom učestalošću raka dojke otkrivene su mutacije dvaju tumorsupresornih gena – BRCA1 i BRCA2 koji također imaju veliku ulogu u nastanku bolesti [8].

### 2.3. Dijagnostičke metode

Onkolozi postavljaju pravilnu dijagnozu i određuju stadij bolesti. Dijagnoza započinje anamnezom pacijentice i kliničkim pregledom. Anamnestički se definiraju simptomi i znakovi raka te duljina njihovog trajanja. Rak dojke najčešće možemo napipati, on se otkriva samopregledom ili kliničkim pregledom, a ona vrsta koja se ne može napipati, otkriva se najčešće mamografijom [2].

Za otkrivanje raka dojke važna je trostruka dijagnostika koja uključuje :

- klinički liječnički pregled – pregled započinje inspekcijom i palpacijom. Liječnik tako prepoznaje sumnjive promjene u dojci, regionalnim limfnim čvorovima pazuha i u udubljenju iznad ključne kosti te na taj način određuje daljnje pretrage potrebne za postavljanje dijagnoze.
- slikovne pretrage, mamografija – osnovna dijagnostička metoda pomoću koje se utvrđuju promjene u tkivu dojke. Rendgenskim snimanjem, mamografijom cijele dojke dobiva se crno bijeli snimak koji pokazuje da li postoji promjena u dojci te vrstu promjene. Liječnik mamografijom utvrđuje: normalan nalaz, benigne promjene, vjerojatne benigne promjene, najvjerojatnije maligne promjene, malignom ili da mamografija nije dovoljna za dijagnozu, nego je potrebna naknadna dijagnostička obrada. Kod postavljanja dijagnoze liječnik radiolog očitava mamografski nalaz, te može zatražiti dodatne pretrage kao što je ultrazvuk.
- mikroskopski pregled tkiva – dijagnostika sumnjivih promjena u dojci koja se provodi nakon slikovne dijagnostike. Radi se biopsija tankom ili debelom iglom. U današnje vrijeme sve više se prakticira biopsija debelom iglom, naročito u slučajevima neopipljivih promjena. Obavezna je kod bolesnica koje se prvo liječe lijekovima, a zatim kirurški. Biopsija tankom iglom još uvijek se koristi u nekim slučajevima, zbog svojim prednosti. Kraće traje nego biopsija debelom iglom, jeftinija je, manje bolna i postavljanje dijagnoze je brže. Biopsija se obavlja uz pomoć slikovne dijagnostike (mamografije, ultrazvuka i magnetne rezonancije) [2].



## **2.4. Liječenje raka dojke**

U današnje vrijeme rak dojke liječi se kompleksno. Svaka bolesnica ima individualno izrađen plan liječenja s obzirom na vlastite želje i prirodu bolesti. Bolesnicu oboljelu od raka pregledava i s njom razgovara tim liječnika: kirurzi koji poznaju različite metode kirurškog liječenja, rekonstrukcijski kirurzi specijalizirani za obnovu tjelesne cjelovitosti i specijalisti za sistemsko liječenje raka i zračenje. Plan liječenja sadrži kombinaciju različitih mogućnosti za svaku bolesnicu pojedinačno, a određuje se s obzirom na tip, veličinu i mjesto raka, raširenost bolesti, zahvaćenost limfnih čvorova, starost, konstituciju, stil života te želje bolesnice [2].

Metode liječenja raka dojke :

- kirurško liječenje raka dojke
- zračenje
- citostatsko liječenje – kemoterapija
- hormonsko liječenje
- liječenje biološkim lijekovima [2].

### **2.4.1. Alternativne metode liječenja raka**

Brojni stručnjaci, ali i oni samozvani „stručnjaci“ u današnje vrijeme nude različite metode alternativnog liječenja. Tu se ubrajaju akupunktura, travarstvo, kiropraktika, joga, meditacija, terapija hranom, hipnoza, homeopatija i u posljednje vrijeme bioelektromagnetska terapija. Takve vrste terapije, najčešće zasnovane na nepovjerljivim podacima i anegdotama sve češće se koriste kao metode liječenja [2].

### 3. Rekonstrukcija dojke

Rekonstrukcija dojki je kirurški zahvat kojim se pacijenticama nakon mastektomije rekonstruira uklonjena dojka. Dijeli se na rekonstrukciju implantatima i rekonstrukciju režnjevima autolognog tkiva. Osnovni cilj je postizanje što prirodnijeg oblika dojke. Da bi se cilj ostvario mora se obratiti pažnja na volumen dojke, ptozu, projekciju, položaj inframamarne brazde, simetriju s drugom dojkom te rekonstrukciju bradavice i areole [9].

Gubitak dojke i poremećena simetrija djeluju na način na koji žena doživljava samu sebe, kako je doživljava njezina obitelj, prijatelji i okolina. Istraživanja pokazuju da čak 70% bolesnica nakon mastektomije želi neki oblik rekonstrukcije dojke. Iako bi rekonstrukcija trebala biti predložena svim ženama nakon odstranjivanja dojke, dio onkologa to još uvijek ne prakticira bez obzira što sam zahvat ne utječe na daljnje onkološko liječenje [10].

Prema vremenu izvođenja rekonstrukcija može biti primarna i sekundarna ili odgođena. Primarna rekonstrukcija izvodi se u jednom operativnom zahvatu, odmah nakon mastektomije. Prednost je što se obje operacije mogu obaviti u jednom aktu i bolesnice nisu suočene s gubitkom dojke. Loša strana je što se prolongira kirurški zahvat te je veći rizik za komplikacije, pogotovo ako je metoda izbora rekonstrukcija autolognim tkivom. U slučaju sekundarne rekonstrukcije zahvat se obavlja minimalno 3 do 6 mjeseci nakon mastektomije kako bi se omogućilo zarastanje mekih tkiva. Ako se zahtjeva onkološko liječenje nakon odstranjivanja dojke, rekonstrukcija mora biti sekundarna i učinjena autolognim tkivom zbog mogućeg oštećenja kože i potkožnog tkiva. Prednost je što se omogućuje mirno planiranje postupaka do zahvata, a loša strana su dvije operacije te dvije hospitalizacije [10].

Kirurški zahvat rekonstrukcije obavlja se u općoj anesteziji i traje približno sat vremena. Plastični kirurg prije operacije u dogovoru sa bolesnicom odabere tkivni ekspander ili implantat koji će odgovarati veličini i obliku dojke. Za vrijeme operacije radi se prostor ispod velikog prsnog mišića u koji se ugrađuje implantat. Postavlja se drenažna cjevčica za odvođenje krvi i sukrvice koja ondje ostaje nekoliko dana nakon operacije. Koža preostala od onkološkog kirurškog zahvata se rasporedi, a rana se slojevito zašije. Bolesnica može sjesti ili ustati iz kreveta već prvi dan nakon operacije. Može osjećati umjerene bolove koji su posljedica rastezanja kože i mišića. Bolovi se mogu ublažavati tabletama ili ako kirurg odluči, postavljanjem katetera pomoću kojeg se daju sredstva za ublažavanje bolova. Nekoliko dana nakon operacije drenažna cjevčica se vadi. Hospitalizacija traje od dva do četiri dana [2].

Nakon izlaska iz bolnice kirurg određuje datum kontrolnog pregleda, propisuje lijekove protiv bolova te daje savjete za kućnu njegu. Komplikacije nakon rekonstrukcije dojke većinom su vrlo rijetke, ali ako nastanu bolesnica ih mora prepoznati i pravovremeno reagirati.

Može nastati upala s crvenilom kože, peckanjem i povišenom temperaturom, u džepu implantata može se nakupiti tekućina što rezultira otokom dojke i bolovima [2].

Nakon otpusta iz bolnice bolesnica mora primjenjivati sljedeće:

- nošenje odgovarajućeg grudnjaka
- 3-6 tjedana nakon operacije izbjegavanje većih napora
- tuširanje s povojem
- nošenje kompresijske trake koja sprječava pomicanje implantata [2]

Samim zahvatom se umanjuje psihološka trauma bolesnica te se vraća povjerenje u vlastito tijelo, a time i odnos prema okolini. No, kao i svaki drugi kirurški zahvati, tako i rekonstrukcija ima svoje prednosti i nedostatke [11].

Prednosti:

- s rekonstruiranom dojkom bolesnica se osjeća sigurnije
- povećava se osjećaj ženstvenosti, samopouzdanja i privlačnosti
- nema potrebe za nošenjem vanjske proteze [11]

Nedostatci:

- ne postignuta apsolutna simetrija dojki
- ekstenzivni ožiljci
- komplikacije na mjestu uzimanja režnja
- nabiranje kože iznad implantata
- rupture
- infekcije [11]

U posljednjih desetak godina rekonstruktivna kirurgija dojke ima na raspolaganju cijeli niz novih, različitih metoda. Poslije odstranjivanja dojke estetski nedostatak može se popraviti brojnim tehnikama. Od jednostavne rekonstrukcije implantatima pa sve do mikrovakularnih zahvata. Odabir metode rekonstrukcije ovisi najprije o željama i zdravstvenom stanju bolesnice. Dijeli se u dvije glavne skupine: rekonstrukcija implantatima i rekonstrukcija režnjevima autolognog tkiva [10].

### 3.1. Rekonstrukcija dojke implantatima

Početakom 60-ih godina dva plastična kirurga, Frank Gerow i Thomas Cronin razvili su silikonske implantate za povećanje dojke. Ubrzo nakon primjene implantata u estetske svrhe oni su se počeli rabiti za rekonstrukciju dojke. Rekonstrukcija dojke implantatima „danas“ je najjednostavnija metoda rekonstrukcije. Odstranjeni volumen dojke nakon mastektomije nadoknađuje se ugradnjom implantata. Nije potrebno uzimati tkivo iz drugih dijelova tijela te u tome leži prednost ove metode rekonstrukcije. Smanjuje se morbiditet davajućih regija tkiva i skraćuje se operacija. Na tržištu se nalazi cijeli niz implantata. Razlikujemo ih prema vrsti punjenja, građi ovojnice i obliku [10].

Implantati mogu biti punjeni fiziološkom otopinom, silikonskim gelom ili kombinacijom fiziološke otopine i gela. Prednost fiziološke otopine i gela leži u tome što se volumen može korigirati za vrijeme operacije dodavanjem ili oduzimanjem određene količine fiziološke otopine. Gel koji se koristi u modernim implantatima je visoko kohezivan te u slučaju rupture ili oštećenja ovojnice implantata sadržaj neće curiti u okolno tkivo. Na taj način je minimalizirana reakcija tkiva i mogućnost stvaranja upale. Implantati punjeni fiziološkom otopinom postavljaju se u odgovarajući položaj i pune se preko ventilnog mehanizma koji se nalazi na stražnjoj strani implantata. Prednosti ovih implantata su: mogućnost adaptacije volumena, resorbiranje fiziološke otopine u slučaju oštećenja ovojnice te manji rez prilikom incizije [12].

Ovojnica implantata građena je od silikonskog elastomera. Može biti strukturirana, glatka ili pokrivena poliuretanom. Za prve rekonstrukcije dojke koristila se glatka ovojnica kojoj je učestala komplikacija bila kapsularna kontraktura. Zbog velikog broja te komplikacije konstruirani su implantati nepravilne i valovite površine. Implantati pokriveni poliuretanom imaju spužvastu površinu koja ima ulogu kao i strukturirana ovojnica [12].

U oblike implantata uvrštavaju se dva osnovna, a to su: okrugli i anatomski. Okrugli obilnije ispunjavaju gornji dio dojke te tako grudi izgledaju zaobljenije. Prednost okruglih implantata je što eventualno okretanje u džepu dojke ne uzrokuje promjenu oblika dojke, dok im je mana što izgledaju manje prirodno i što se s godinama spuštaju prema dolje pa gornji dio dojke postaje prazniji. Anatomski implantati su prirodnije oblikovani i slijede linije tijela. Mana je što se rotacijom može promijeniti oblik dojke [12].

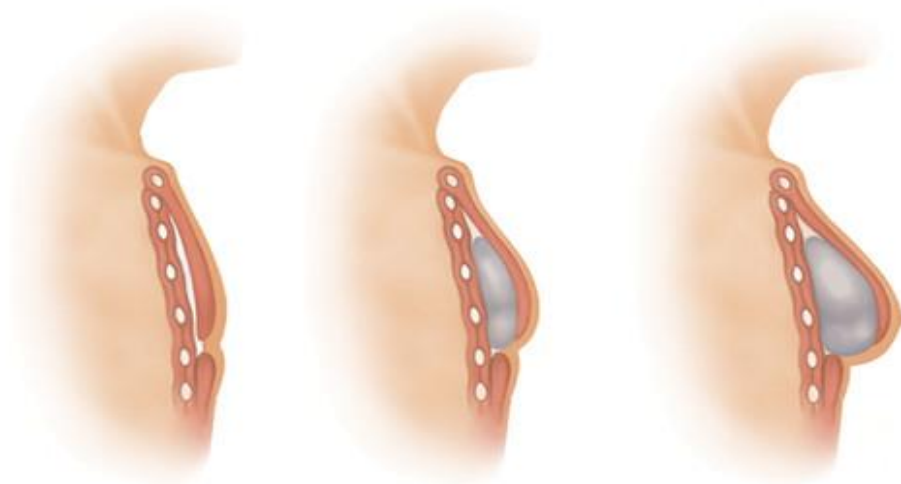
U odabiru odgovarajućih implantata važno je odrediti:

- oblik implantata
- površinu implantata
- volumen implantata
- punjenje implantata [2]

Sva mjerenja i određivanje položaja rade se prije operacije u stojećem položaju pacijentice.

Postoje tri različite mogućnosti u rekonstrukciji dojke silikonskim implantatima:

1. jednostavna rekonstrukcija izravnom ugradnjom implantata
2. rekonstrukcija implantatom nakon tkivne ekspanzije
3. rekonstrukcija ekspanzerskim implantatom [10]



*Slika 3.1. Rekonstrukcija dojke silikonskim implantatima*

Izvor: Breast Cancer Foundation New Zealand. Dostupno na:

<https://www.breastcancerfoundation.org.nz/>

### **3.1.1. Jednostavna rekonstrukcija dojke izravnom ugradnjom implantata**

Ova rekonstrukcijska metoda primjenjuje se uz dobru elastičnost kože, odgovarajući volumen bez ekscesivne napetosti, dobru kakvoću mekih česti i ožiljak koji nije adherentan za podlogu. Ovom metodom gotovo nikad nije moguće postići oblik i volumen druge dojke te je najčešće potrebna redukcijska mamoplastika kako bi se veličina i oblik te dojke prilagodili rekonstruiranoj. Za kirurški pristup rabi se ožiljak nakon odstranjivanja dojke koji se u cijelosti ekscidira te se nastavlja disekcija sve do pektoralnog mišića. Pektoralni mišić se odvaja prstom od prsnog koša u gornjem dijelu te time završava formiranje gornje polovice u džepu u koji treba biti postavljen implantat. Donja polovica formira se disekcijom prema dolje sve do razine inframamarne brazde. Nakon formiranja prostora može se postaviti implantat. Provjera da li se implantat nalazi u odgovarajućem položaju radi se postavljanjem nekoliko kožnih šavova. Pri

tome pacijentica se nalazi u polusjedećem položaju kako bi se olakšalo pozicioniranje implantata. Kod završetka zahvata postavlja se vakumska drenaža koja se odstranjuje nakon 48 sati ili duže. Konačan rezultat rekonstrukcije vidljiv je nakon nekoliko mjeseci, a ovisi o obliku prsnog koša, položaju i kvaliteti ožiljka nakon mastektomije, količini potkožnog tkiva, poziciji pektoralnog mišića i elastičnosti kože [10].

### **3.1.2. Rekonstrukcija implantatom nakon tkivne ekspanzije**

Ova metoda primjenjuje se kod bolesnica prije konačne ugradnje implantata te kod kojih su koža i potkožno tkivo bez promjena i zadovoljavajuće kvalitete. Prijeoperacijsko je potrebno formiranje inframamarne brazde i određivanje položaja ekspandera. Tkivni ekspander koji se postavlja sastoji se od vrećice građene od silikonskog elastomera te ventila i cjevčice koju povezuje ventil i vrećica. Vrećica se puni fiziološkom otopinom koja se dodaje kroz ventil smješten potkožno. Oblik i volumen ekspandera ovisi o defektu koji treba rekonstruirati. Volumen ekspandera mora biti 15-20% veći od volumena definitivnog implantata jer će na taj način implantat imati više mjesta u stvorenom prostoru. Za inciziju se iskorištava ožiljak nakon mastektomije, a ekspander se postavlja ispod pektoralnog mišića. Nije potrebno formiranje velikog džepa kao kod definitivne ugradnje jer se u ekspander ugrađuje mala količina fiziološke otopine. U poslijeoperacijskom tijeku dodavanjem fiziološke otopine ekspander se širi te tako stvara prostor u koji će biti ugrađen implantat. Ekspanziju je najbolje započeti 3 do 4 tjedna nakon ugradnje ekspandera. Za punjenje od 400 do 500 ml potrebno je 2 do 3 mjeseca. Nakon završetka ekspanzije potrebno je pričekati još 2 do 3 mjeseca kako bi se tkivo opustilo te se onda pristupa vađenju ekspandera i ugradnji definitivnog implantata. Implantat se ugrađuje u formirani prostor nakon odstranjenja ekspandera preko iste incizije. Ova metoda rekonstrukcije ima veliku prednost zbog mogućnosti postizanja optimalne veličine prostora, ali isto tako znatno je skuplja, zahtjeva dvije operacije te je potrebno više vremena. Također, u ovoj fazi rekonstrukcije moguća je korekcija preostale dojke te rekonstrukcija mamile i areole [10].

### **3.1.3. Rekonstrukcija ekspanzerskim implantatom**

Liječnik Hilton Becker 1984. godine kombinirao je rekonstrukciju primjenom implantata i ekspandera u jednom kirurškom zahvatu. Prvi ekspander za ovakvu rekonstrukciju imao je samo jednu komoru i bio je punjen fiziološkom otopinom. Zbog želje da tekstura rekonstruirane dojke bude što prirodnija doktor Becker je konstruirao ekspanzerski implantat koja ima dva lumena. Unutarnji lumen punjen je fiziološkom otopinom, a u vanjskom se nalazi silikonski gel. Kirurški postupak jednak je kao i za standardne ekspandere. Koristi se manji volumen implantata nego ekspandera. Nakon završene ekspanzije kroz ventil se odstranjuje određeni volumen tekućine. Pacijentica je budna, u sjedećem položaju jer je ventil smješten potkožno, a tekućina se odstranjuje jednostavnom perkutanom pukncijom. Ekspander ostaje u svom položaju, a u lokalnoj anesteziji se odstrane ventil i cjevčica koja povezuje ventil i ekspander. Prednost ove rekonstrukcije je jedan kirurški zahvat i precizno određivanje volumena uz pomoć bolesnice. Jedini nedostatak ove metode je pražnjenje tekućine iz središnje komore ekspandera zbog popuštanja ventilnog mehanizma [10].

### **3.1.4. Komplikacije izazvane implantatima**

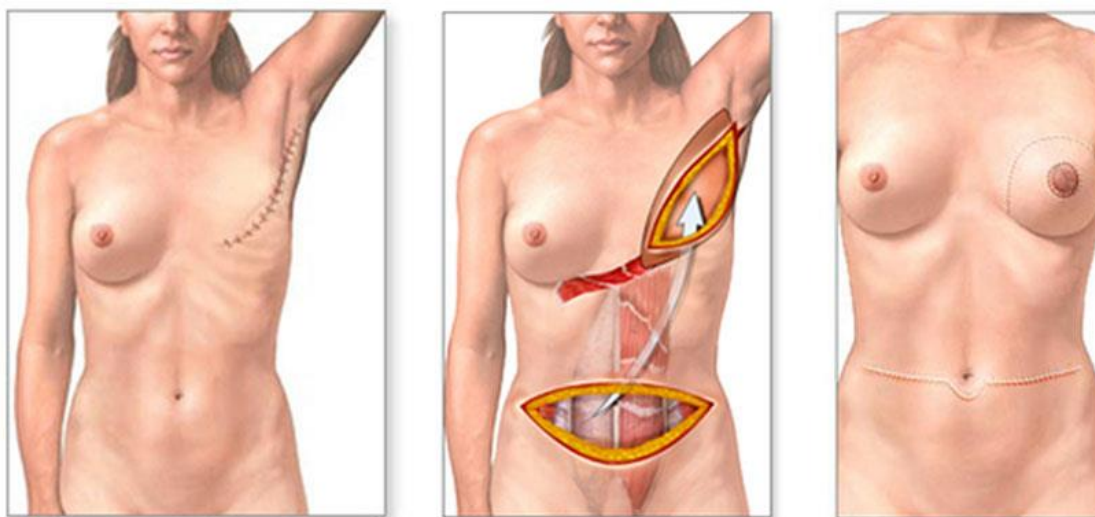
- kontraktura kapsule
- prsnuće implantata
- promjena osjeta na bradavicama
- bol u dojkama
- istiskivanje implantata
- ometanje mamografskog otkrivanja raka
- granulomi
- istjecanje gela
- anaplastični velikostanični limfom [13]

### 3.2. Rekonstrukcija dojke autolognim tkivom

Rekonstrukcija dojke autolognim tkivom u današnje vrijeme predstavlja „zlatni standard“ te je jedna od osnovnih metoda u plastičnorekonstruktivnoj kirurgiji. Indicirana je za bolesnice kod kojih nema zadovoljavajuće kakvoće tkiva što bi značilo da nema dovoljne elastičnosti i količine tkiva koje bi omogućilo rekonstrukciju implantatom. Također, metoda izbora je i kod bolesnica kod kojih su nastupile komplikacije izazvane umjetnim materijalima i onih koje u svom tijelu ne žele iste. Da bi neki dio tkiva mogao poslužiti kao režanj potrebno je detaljno poznavati njegovu opskrbu krvlju kako kasnije ne bi nastupila nekroza nekih dijelova reznja. Prednost ovakve metode rekonstrukcije jest to što daje prirodniji rezultat u obliku, teksturi i izgledu dojke, dok su nedostaci kompleksnost i dužina kirurškog zahvata, a samim time se povećava i mogućnost komplikacija. Potreba za uzimanjem tkiva davajuće regije također je jedan od bitnih nedostataka, stoga je potrebno visokospecijalizirano znanje i iskustvo u mikrovaskularnoj kirurgiji.

Režnjevi koji se najčešće upotrebljavaju u rekonstrukciji autolognim tkivom su:

- latissimus dorsi
- TRAM i DIEP režanj
- glutealni režanj [10]



*Slika 3.2. Rekonstrukcija dojke autolognim tkivom*

Izvor: Baylor College of Medicine. Dostupno na: <https://www.bcm.edu/>



### 3.2.1. Implantat reznjem velikog leđnog mišića

Latissimus dorsi je najčešće upotrebljavani i najstariji reznj u rekonstrukciji dojke. Veliki je lepezasti mišić, polazi od spinoznih nastavaka donjih šest kralješaka, a hvatište mu se nalazi između inseracije velikog pektoralnog mišića naprijed i velikog oblog mišića odostraga. Najveći je mišić po površini u ljudskom tijelu te djeluje kao aduktor i retrofleksor nadlaktice te spušta rame prema dolje. Gubitak latissimusa ne izaziva poremećaj funkcije u normalnim tjelesnim aktivnostima jer ostali mišići mogu nadoknaditi njegov gubitak. Reznj se odiže kao mišićni reznj ili mioakutni zajedno sa kožnim otokom. Ima konstantnu anatomiju, dovoljno dugačku vaskularnu petiljku zadovoljavajućeg promjera te odvajanjem tog reznja ne dolazi do značajnog funkcionalnog gubitka na davajućoj regiji. Po svojem obliku, položaju i teksturi je odličan za rekonstrukciju odstranjenog tkiva dojke, no najveća mana mu je nedovoljan volumen. U više od 50% slučajeva pri rekonstrukciji tim reznjem potrebno je rabiti silikonski implantat kako bi se dobio zadovoljavajući volumen. Ako se želi izbjeći primjena stranog tijela u organizmu moguće je odići što veći volumen mišića kao ekstenzivni latissimus. Ova metoda rekonstrukcije je najbolja kod bolesnica koje prirodno nemaju veliki volumen dojki, pa bi volumen reznja bio dovoljan.

U planiranju volumena i veličine reznja koji se mora odići bitno je:

- odrediti dužinu i širinu otoka kože
- odrediti smjer kožnog otoka i njegov položaj u odnosu prema samom mišiću
- odrediti volumen mišića i potkožnog tkiva

Prijeoperacijsko se radi označivanje s pacijenticom u stojećem položaju. Potrebno je označiti položaj inframamarne brazde da bi odgovarao položaju sa suprotnom dojkom. Položaj i smjer otoka određuje se prema prethodnom ožiljku. Kožni otok se uzima što je šire moguće jer je eventulani višak kože mnogo jednostavnije odstraniti nego manjak. Pacijentica se nalazi na boku u polukosom položaju s rukom u abdukciji i postavljenom na anesteziološkom stalku. Ovakav položaj omogućuje da se operacija izvede bez mijenjanja položaja. Operacijski zahvat započinje ekscizijom ožiljka zbog mastektomije i kreiranjem prostora u koji se postavlja reznj i po potrebi silikonski implantat. Kada se dobije zadovoljeni prostor kreće se na odizanje i prenošenje reznja. Davajuća regija se izravno ušije uz vakumsku drenažu. Zadnja faza u operaciji jest ugradnja implantata. Prednosti ove metode rekonstrukcije su kraće vrijeme trajanja operacije, manji morbiditet davajuće regije te jednostavnost, dok su nedostaci, potreba ugradnje silikonskih implantata, ožiljak na leđima i nepredvidljivost redukcije volumena reznja [10].

### 3.2.2. Implantat režanjem poprečnog trbušnog mišića

Rekonstrukcija TRAM režnjem je metoda koja se zasniva na ulizaciji kože i potkožnog tkiva s donjeg infraumbikalnog dijela trbušne stjenke. To područje dobiva svoju opskrbu krvlju od perforantnih krvnih žila koje prolaze kroz m. rectus abdominis. Kao i kod ostalih metoda rekonstrukcije potrebno je prijeoperacijsko planiranje i označavanje režnja. Također, vrlo važno je pažljivo procijeniti volumen i kvalitetu kože i potkožnog tkiva na trbuhu. Obično je volumen tog tkiva sasvim dovoljan te nisu potrebni silikonski implantati, pa je, štoviše, moguće postići oblik i ptozu kao u drugoj dojci bez naknadne redukcije. Posebnu pažnju treba obratiti na eventualne ožiljke na trbuhu koji mogu nepovoljno djelovati na perfuziju režnja.

Operacijski zahvat započinje ekscizijom postmastektomijskog ožiljka i formiranjem prostora u koji će se postaviti režanj. Zatim se pristupa odizanju režnja koji se kada je smješten u primajućoj regiji fiksira s nekoliko privremenih šavova za prsni koš. Kada je uspostavljena zadovoljavajuća prerfuzija pristupa se zatvaranju trbušne stjenke. Posljednja faza operacije sastoji se od završnog oblikovanja režnja. Pacijentica je u polusjedećem položaju jer je tako evidentnije djelovanje gravitacije na režanj. Donji dio režnja fiksira se u područje inframamarne brazde, a gornji se učvrsti za prsni koš.

Prednosti ove metode rekonstrukcije su veliki volumen tkiva koji se može odići, nisu potrebni silikonski implantati, dobra kvaliteta kože trbušne stjenke koja rezultira vrlo prirodnom izgledu dojke, dok su nedostaci dugi i komplicirani zahvat, morbiditet davajuće regije i moguća poslijeoperacijska hernija trbušne stjenke.

Dok se metoda TRAM režnjem primjenjuje samo u iznimnim slučajevima jer odstranjivanje trbušnog mišića uzrokuje slabljenje trbušne stjenke, DIEP režanj je „danas“ bolji način rekonstrukcije. Ima istu žilnu mrežnu kao i TRAM režanj, ali ravni trbušni mišić se ne uključuje u režanj, već se s trbuha uzima samo koža i potkožno masno tkivo s adekvatnim krvnim žilama [10].

### **3.2.3. Implantat glutealnim režanjem**

Glutealni režanj je otok kože, potkožnog tkiva i dijela velikog glutealnog mišića koji svoju opskrbu krvlju dobiva od glutealne gornje arterije. Ova metoda rekonstrukcije je idealna alternativa za bolesnice koje žele rekonstrukciju vlastitim tkivom, ali zbog nedovoljnog volumena trbušne stijenke nisu dobri kandidati za TRAM režanj. Također za neke bolesnice ožiljak na trbuhu predstavlja veliki problem pa se odlučuju za ovu rekonstrukcijsku metodu. Glutealni režanj se u današnje vrijeme uglavnom primjenjuje kao perforantni režanj baziran na gornjoj glutealnoj arteriji. Kao i kod ostalih spomenutih metoda potrebno je pažljivo odrediti mjesto rekonstrukcije i odizanja reznja. Uz pomoć doplera se lociraju perforantne grane te se olakšava kasnija disekcija. Za vrijeme operacijskog zahvata pacijentica se nalazi u bočnom položaju, da bi se istodobno moglo raditi na davajućoj i primajućoj regiji. Prednost ovakvog reznja je minimalni morbiditet davajuće regije, a nedostatak je potencijalna asimetrija lijeve i desne glutealne regije i teška disekcija perforantnih ogranaka gornje glutealne regije [10].

### **3.2.4. Primjena 3D tehnologije u autolognoj rekonstrukciji**

Novitet u autolognoj rekonstrukciji dojke predstavlja moderna tehnologija koja pruža mogućnost laserskog skeniranja dijelova tijela i izradu 3D modela korištenjem posebnih računalnih programa. Prije kirurškog zahvata laserom se snimi zdrava dojka. Računalnim programom izradi se 3D model zdrave dojke koji se zrcalno prekopira i suvremenom tehnologijom se izrađuje kalup, odnosno replika zdrave dojke. Kalup se koristi za vrijeme zahvata kako bi se lakše i preciznije oblikovala nova dojka. Metoda je naročito primjenjiva kod sekundarnih rekonstrukcija, kada kirurg nema podatke o težini odstranjene dojke [2].

### **3.3. Pravo pacijentice na rekonstrukciju dojke preko Hrvatskog zavoda za zdravstveno osiguranje**

Dobar dio žena nije informiran o tome da nakon mastektomije imaju pravo na rekonstrukciju dojke, niti da troškove zahvata iznosi Hrvatski zavod za zdravstveno osiguranje. Prema mišljenju brojnih liječnika u RH relativno mali broj žena se odlučuje za rekonstrukciju dojke zbog slabe informiranosti o tome kakve je zahvate uopće moguće izvesti te da li same iznose troškove zahvata i poslijeoperacijskog liječenja.

Hrvatski zavod za zdravstveno osiguranje pokriva troškove zahvata i poslijeoperacijskog liječenja bolesnica kod rekonstrukcije dojke nakon mastektomije te rekonstrukcije nakon teških ozljeđivanja. Žena sama snosi troškove estetskih zahvata kod: povećanja dojke implantatima, kada to čini svojevrijedno, bez medicinske indikacije [3].

Zdravstveno osigurana osoba, nakon mastektomije, preko HZZO-a (pacijentica snosi samo troškove participacije) ima pravo na slijedeća pomagala:

➤ **GRUDNJAK ZA UMJETNU DOJKU**

Prvi puta doznaku daje kirurg ili ginekolog, a nadalje obiteljski liječnik. Godišnje 2 komada.

➤ **PRIVREMENA DOJKA**

Doznaku izdaje kirurg ili ginekolog. Pravo na novu protezu stječe se svakih 6 mj.

➤ **DOJKA OD SILIKONA**

Doznaku izdaje kirurg ili ginekolog. Žena do 65 godina pravo na novu proteze stječe svakih godinu dana, a one iznad 65 godina starosti svakih 18 mjeseci. Godišnje 2 komada.

➤ **ELASTIČNI RUKAV S RUKAVICOM**

Pravo na ovo pomagalo imaju žene kojima je otekla ruka. Prvi put doznaku izdaje kirurg nadalje liječnik opće prakse. Rok upotrebe je 1 god [2].

### 3.4. Rekonstrukcija dojke nekad i danas

Dok je kirurgija omogućavala uspješno liječenje karcinoma dojke, s druge strane su ostajale žene s tjelesnim nedostatkom i psihičkim poteškoćama. Liječnici su htjeli napraviti nešto po tom pitanju, pa se ubrzo nakon uspješnog odstranjivanja karcinoma dojke pojavila želja za njezinom rekonstrukcijom. Prvi rekonstrukcijski zahvat 1895. godine izveo je kirurg Czerny koji je u dojkju usadio tkivo iz slabina. Ideja se činila kao dobra, no nažalost je bila neuspješna jer je masno tkivo bez odgovarajuće prokrvljenosti odumrlo. Krajem pedesetih godina 20. stoljeća počeli su se upotrebljavati reznjevi masnog tkiva s odgovarajućim žilama. Prvu uspješnu rekonstrukciju izveo je 1976. godine kirurg Fujino slobodnim prijenosom tkiva iz stražnjice te je tako nastao estetski defekt na davajućoj regiji. Kirurg Holmstrom je 1979. godine upotrijebio slobodni mišićno-koštani režanj s trbuha, TRAM režanj koji se još uvijek i koristi, no u manjoj mjeri nego DIEP režanj koji omogućuje brži oporavak. S prvim pokušajima rekonstrukcije, za povećanje dojke birani su različiti načini: silikoni, aloplastični implantati, ubrizgavanje parafina, spužve polivinil alkohola, poliester i na kraju implantati punjeni silikonskim gelom. Godine 1982. u Americi se počela koristiti tehnika rekonstrukcije tkivnim ekspanderima te je na taj način napravljena nova dojka odgovarajuće veličine i oblika. Žene više nisu morale koristiti proteze već su imale trajni oblik dojke i onda kada nisu bile odjevene. Kasnije se na tržištu pojavila kombinacija ekspandera i implantata koja se koristi i danas. U današnje vrijeme najčešće se koristi rekonstrukcija dojke vlastitim tkivom (DIEP režanj), ekspander i implantat te kombinacija vlastitog tkiva sa ili bez implantata. Znanstvenici su još uvijek u potrazi za novim oblicima i materijalima koje bi tijelo dobro prihvatilo i koji bi izgledali što ljepše i prirodnije [2].

## 4. Sestrinska skrb prije i nakon rekonstrukcije dojke

Zdravstvena njega pacijentice prije operacije usmjerena je na procjenjivanje njezina stanja, kontrolu učinjenih pretraga, provođenje osobne higijene te pripremu operacijskog polja. Prijam u bolnici obično obavlja medicinska sestra kontroliranjem dokumentacije koju bolesnica mora donijeti, a sastoji se od nalaza određenih pretraga osobnog liječnika, nalaze pretraga u drugim ustanovama, nalaze pretraga plastičnog kirurga i nalaze s onkološko-rekonstrukcijskog konzilija. Pacijentici se uzme anamneza, pokaže odjel, gdje se nalazi sestrinska i liječnička soba te ju se uputi u sobu gdje dobije svoj bolesnički krevet. Tijekom dana medicinsko osoblje motri pacijenticu te se neprestano brine o njoj. Medicinska sestra mora izmjeriti vitalne znakove, tjelesnu temperaturu, puls, krvni tlak i saturaciju, uzeti krv za laboratorijske pretrage te snimiti EKG. Ako nedostaje neki od nalaza potrebnih za operacijski zahvat pacijenticu se šalje na dodatne pretrage. Pacijentici se objašnjava da večer prije zahvata ne smije ništa jesti jer zbog opće anestezije mora biti natašte. Obavezno se dobiva subkutana injekcija niskomolekularnog heparina za prevenciju duboke venske tromboze i sredstva za smirenje po potrebi. Također, večer prije zahvata potrebno je temeljito pranje pacijentice, s obraćanjem posebne pozornosti na prepone, aksile, područje oko ušiju, nosa i pupka te spolovilo [2].

Na dan operacije medicinska sestra opet provjerava vitalne funkcije te priprema pacijenticu za operativni zahvat. Potrebno je uputiti pacijenticu na obavljanje osobne higijene, da isprazni mjehur te da skine nakit, leće, slušni aparat i zubnu protezu ako ima. Mora joj se osigurati odjeća za operaciju te se pacijenticu smještava u krevet. Nakon toga medicinska sestra joj oblači elastične čarape, primjenjuje propisanu terapiju i premedikaciju. Savjetuje da ostane ležati u krevetu zbog moguće omamljenosti i da je moguće da će osjećati žeđ. Pacijentica ostaje na odjelu sve do poziva iz sale gdje se predaje anesteziološkom timu [4].

Svrha poslijeoperacijskog zbrinjavanja bolesnice je što ranije postizanje samostalnog zadovoljavanja osobnih potreba. Nakon operacije pacijentica se dovodi u sobu za buđenje gdje medicinska sestra i anesteziolog kontinuirano prate stanje pacijentice zbog uspostavljanja i održavanja svih funkcija, provode odgovarajuću njegu i terapiju te pružaju adekvatnu pomoć u slučaju komplikacija [2].

Medicinska sestra zadužena je za praćenje stanja i izgleda bolesnice nakon operacije. Vrlo bitno je prepoznavanje poslijeoperacijskih poteškoća i komplikacija te pravovremeno reagiranje na iste. Jedna od najčešćih poteškoća koja se javlja gotovo kod svih bolesnica je bol. Važno je prikupiti podatke o trajanju, karakteru i lokalizaciji boli, zamoliti bolesnicu da na skali za bol

procjeni intenzitet svoje boli. Medicinska sestra zatim pokušava otkloniti čimbenike koji uzrokuju bol, primijeniti propisane analgetike te pratiti da li će se intenzitet boli smanjiti.

Također jedne od češćih poteškoća su mučnina i povraćanje koje se javljaju zbog primjene anestetika, nakupljanja sadržaja u želucu te uzimanja hrane i tekućine prije nego što se uspostavi peristaltika. Medicinska sestra promatra bolesnicu i provodi postupe koji će umanjiti, odnosno ukloniti mučninu. Potrebno je ukloniti neugodne mirise koji izazivaju povraćanje, uputiti bolesnicu da duboko diše, ograničiti uzimanje tekućine i hrane na usta dok postoje znaci mučnine, obavijestiti liječnika te primijeniti ordiniranu terapiju.

Vrlo često nakon operacije javljaju se i poteškoće s mokrenjem. Ako bolesnica spontano ne mokri, mokrenje se pokušava izvesti različitim postupcima: stavljanjem bolesnice u drugi položaj, stavljanjem toplog termofora, otvaranjem slavine, osigurati opuštenu i intimnu atmosferu [4].

Medicinska sestra u poslijeoperacijskoj skrbi ima i sljedeće zadatke:

- mjerenje vitalnih funkcija (puls, tjelesna temperatura, krvni tlak, zasićenost krvi kisikom): u prvih nekoliko sati svaki sat, zatim sve rjeđe i nakon tri dana dva puta na dan
- kontroliranje kirurške rane na rekonstruiranoj dojci te na davajućoj regiji
- praćenje količine tekućine koja se izlučuje putem drena
- kontrola položaja urinarnog katetera i bilježenje izlučenog urina
- praćenje balansa tekućine
- primjena terapije prema uputama liječnika
- pomoć bolesnici pri održavanju osobne higijene
- uzimanje krvi za laboratorijske pretrage [2]

Trajanje hospitalizacije ovisi o vrsti kirurškog zahvata i mogućim komplikacijama. Nakon rekonstrukcije vlastitim tkivom hospitalizacija traje 5-7 dana, a nakon rekonstrukcije implantatima 2-4 dana. Prilikom otpuštanja iz bolnice bolesnica dobije usmene i pismene upute o njezi rane, uzimanju lijekova, kontrolnim pregledima, fizioterapiji i rehabilitaciji. Vrijeme potrebno za oporavak nije uvijek isto te je preporučljivo da bude stručno vođen s jasnim uputama. Medicinska sestra mora pacijentici prilikom otpusta iz bolnice objasniti kako se nositi s mnogobrojnim izazovima: ustajanjem iz kreveta, posezanjem za stvarima, svakodnevnim kućanskim poslovima te brizi o djeci. Također, vrlo važna je i psihološka podrška bolesnici i njezinoj obitelji [2].

## 5. Smjernice u edukaciji

Pojavnost raka dojke kod žena koje su nositeljice gena BRCA1 do 70. godine života iznosi oko 57%, a kod nositeljica gena BRCA2 oko 40%. Zbog povećanog rizika mlade žene bi trebale biti podvrgnute čestim liječničkim pregledima kako bi se potencijalni rak što prije otkrio. U svijetu postoji puno različitih preporuka za pojačani nadzor žena koje su nositeljice gena. Tu se uključuje mamografija, ultrazvuk i magnetskarezonancija. Ipak, u puno slučajeva žena sama može napipati kvržicu na dojci pa je zato važno kako obaviti samopregled [2].

Samopregled se obavlja na sljedeći način:

- promatranje dojki ispred ogledala s rukama na bokovima
- promatranje dojki ispred ogledala s rukama podignutim iznad glave
- palpacija dojke u stojećem stavu, pod tušem, ruka na strani na kojoj se pregledava dojka podignuta je iznad glave, a suprotnom rukom dojka se pregledava kružno, okomito i vodoravno
- tijelo je nagnuto naprijed, jednom rukom se dojka podupire, a drugom opipava u svim smjerovima
- palpacija pazušnih limfnih žlijezda suprotnom rukom; trup je nagnut prema naprijed, ruka na strani na kojoj se pregledava dojka je spuštena [2]

Ženama koje su bile podvrgnute liječenju raka dojke i na kraju mastektomije potrebno je objasniti i educirati ih o mogućem daljnjem liječenju, rekonstrukciji dojke. Cilj rekonstrukcije je korekcija neprimjerenog estetskog izgleda dojke nakon kirurškog odstranjenja oboljelog tkiva. Kao što je već ranije spomenuto, pacijentica je ta koja donosi odluku, da li želi rekonstrukciju ili ne te koji vrstu rekonstrukcije želi, naravno sve u dogovoru s liječnikom. Pacijentice često ne znaju da i same mogu učini puno toga da bi zahvat bio što uspješniji. Na primjer od velike važnosti je upozoriti liječnika na postojeće alergije, lijekove koji se uzimaju, druge bolesti, pušenje, konzumiranje alkohola, dosadašnje operacije i anestezije. Dužnosti liječnika su objasniti što je rekonstrukcija te upozoriti pacijenticu na moguće nuspojave i komplikacije koje se mogu dogoditi za vrijeme i nakon zahvata. Pacijenticu treba informirati da troškove zahvata ne snosi ona sama već Hrvatski zavod za zdravstveno osiguranje. Važno je napomenuti da, unatoč trudu kirurga stanje dojke neće biti potpuno isto kao i prije bolesti. Samo u iznimnim slučajevima može se postići idealna simetrija sa zdravom dojkom. Žene koje puše trebaju biti informirane o štetnosti duhana koji utječe na prohodnost anastomoza pri rekonstrukciji vlastitim tkivom te na zarastanje rana. Ožiljci uvijek ostanu na prsnom košu, novoj dojci i na predjelu s kojeg je uzeto tkivo za presađivanje (leđa, trbuh, stražnjica). Liječnik treba pacijentici objasniti da i ako se



rekonstrukcija radi implantatima postoji mogućnost pucanja istih, rijetko, ali ako se to desi i izazove komplikacije implantati se vade. Nakon operacijskog zahvata važno je kako će se žene ponašati i odnositi prema vlastitom tijelu. Poželjno je svakodnevno bavljenje tjelesnom aktivnošću i konzumiranje pravilne prehrane [2].

## **5.1. Vježbe nakon rekonstrukcije dojke**

Nakon rekonstrukcije dojke vrlo je važno raditi neke vježbe koje su važne za što brži oporavak. Vježbe pomažu u smanjenju nuspojava te omogućuju pacijentici što brže vraćanje uobičajenim dnevnim aktivnostima. Pacijentica u dogovoru sa liječnikom odlučuje koji je program vježbanja najbolji za nju. Neke vježbe se ne mogu raditi sve dok se ne uklone šavovi i dren, no neke se izvode ubrzo nakon samog zahvata. Vježbanjem se povećava pokretljivost ramena te se vraća snaga u rukama [14].

Vježbe koje se izvode nakon rekonstrukcije dojke:

Vježba 1 - Držeći ruke uz tijelo istovremeno se podižu oba ramena, a zatim se polagano spuštaju. Vježbu je moguće izvesti tako da se naizmjenično podižu i spuštaju ramena.

Vježba 2 - Ruke su opušteno uz tijelo i zatim se kružnim pokretima sprijeda prema natrag istovremeno gibaju oba ramena.

Vježba 3 - Istovremeno pomicanje ramena prema straga, što više ih približiti kralježnici.

Vježba 4 – Dlanovi su spojeni u visini grudiju i snažno se pritiskuju jednog prema drugom, a nakon toga ruke se opuštaju.

Vježba 5 - U sjedećem položaju naizmjenično se odiju ruke u stranu do visine ramena.

Vježba 6 – Sjedeći položaj, obje ruke podignute do visine ramena te se laganim pokretima kruži od sprijeda prema straga.

Vježba 7 - I ovu vježbu se izvodi u sjedećem položaju. Ruke postavljene na koljenima i zatim su ispružene lagano iznad glave.

Vježba 8 - Objе ruke, pod pravim kutem savijene u laktovima, podignute do visine ramena i u tom položaju se pokrećite podlaktica u pravcu naprijed – natrag.

Vježba 9 - S rukama podignutim iznad glave nagnjite se naizmjenično na jednu i drugu stranu. Vježba se izvodi u sjedećem položaju.

Vježba 10 - Desna ruku, savijena u laktu je podignuta iznad glave. Lijevu ruku je iza leđa tako da se podlaktica nalazi prislonjena uz križa. Ponovite radnju s tim da zamijenite ruke [14].

## 5.2. Važnost prehrane nakon rekonstrukcije dojke

Zdrava se prehrana već odavno prikazuje kao prevencija za različite bolesti, pa tako i za rak dojke što kasnije rezultira zahvatom rekonstrukcije dojke. Pravilnom prehranom se održava zdravlje, zadovoljavaju se energetske potrebe te se omogućuje samostalno obavljanje svakodnevnih aktivnosti. Svaka osoba bi trebala obratiti pozornost stjecanju navika o pravilnoj prehrani kojom se osiguravaju hranjive tvari nužne za izgradnju tkiva, energiju za metabolizam te nutrijenti potrebni za fiziološke funkcije organizma. Prehrana kao prevencija obuhvaća pravilnu prehranu, hranu s manje soli, šećera i masnoća [15].

Prehrana je vrlo važna i nakon rekonstrukcije dojke. Nakon zahvata tijelu su potrebne dodatne kalorije i bjelančevine zbog bržeg zacjeljivanja rana i oporavka. u tom razdoblju mnoge žene osjećaju bol i umor, gubitak apetita, mogu im otjecati ruke i šake, pokreti ruku i ramena mogu biti ograničeni te navedeni razlozi mogu utjecati na otežano konzumiranje hrane. Konzumiranje zdrave hrane tijekom oporavka od operacijskog zahvata pacijenticama može pomoći da se osjećaju bolje, očuvaju energiju i snagu, održe tjelesnu težinu, smanje opasnost od infekcija, podnose popratne pojave liječenja te da rane brže zacjeljuju i tijelo se oporavlja [16].

Pacijenticama nakon rekonstrukcije dojke savjetuje se da svakog tjedna umjesto mesa u nekoliko obroka odabiru raznovrsnu biljnu hranu. Poželjno je smanjivanje usoljenih, dimljenih i ukiseljenih namirnica sa mnogo masnoća posebice životinjskog podrijetla. Umjesto namirnica sa mnogo masnoća boljim se smatraju mlijeko i mliječni proizvodi sa manjim udjelom mliječne masti. Svakog dana dobro je odrediti najmanje tri porcije voća ili povrća različite boje, koji imaju vrlo važnu ulogu u prehrani. Pacijenticama koje konzumiraju alkohol savjetuje se da to rade umjereno [15].

## 6. Život nakon rekonstrukcije dojke

Rak dojke kao najčešći karcinom kod žena kao liječenje zahtjeva mastektomiju. Mastektomija je bitna za spašavanje života pacijentice, ali može uništiti sliku vlastitog tijela te uzrokovati psihičku i fizičku traumu. Rekonstrukcija je vrlo važan korak u obnavljanju kvalitete života pacijentice nakon mastektomije. Autologna rekonstrukcija omogućuje bolji estetski rezultat, međutim pacijentice preferiraju i zadovoljnije su rekonstrukcijom silikonskim implantatima ponajprije zbog kraćeg vremena izvođenja zahvata [17].

Žene nakon rekonstrukcije dojke osjećaju olakšanje zbog same spoznaje da ponovno imaju dojku te da će se opet moći osjećati ženstveno. Odmah nakon zahvata pacijentica mora mirovati neko vrijeme, smanjiti napor i stres. Važni su redoviti pregledi i kontrole te izbjegavanje jačeg fizičkog napora, poput dizanja utega. Pacijentice koje su bile podvrgnute rekonstrukciji silikonskim implantatima najčešće su zadovoljne svojim novim izgledom. Nakon rekonstrukcije potpuni fizički oporavak ne dolazi od jednom. Promjenom životnih navika žene same mogu doprinjeti što bržem oporavku. Održavanje tjelesne težine, tjelesna aktivnost, zdrava prehrana te naravno ograničen unos alkohola uvelike pomažu. Ženama je potrebno vrijeme da shvate da su izgubile svoju dojku zbog bolesti te da sada imaju implantate. Nakon dijagnoze raka dojke žene postanu depresivne, smanjuje im se samopouzdanje i gube vjeru u sebe. Nakon rekonstrukcije ponovno im se vraća samopouzdanje te se smatraju ponovno lijepima. Život nakon rekonstrukcije kod većeg broja žena je posve normalan, te rekonstrukcija ne utječe na daljnje liječenje, zračenje. Žene mogu normalno nastaviti sa svojim životnim aktivnostima kojima su se bavile i prije zahvat, no ipak treba postojati i oprez zbog mogućim poslijeoperacijskih komplikacija koje se mogu dogoditi i godinama poslije zahvata. Prilikom rekonstrukcije implantatima postoji opasnost od prsnuća implantata, pomicanja ili curenja silikona. Poseban problem stvara rotiranje anatomskih implantata koji nakon pomicanja mijenjaju izgled te izgledaju posve neprirodno. Kada se to dogodi, rekonstruktivni kirurg ponovnim zahvatom zamjeni implantat novim [18].

## 7. Zaključak

U razvijenom svijetu rak dojke kod žena je najčešći oblik raka. U Hrvatskoj svaka deveta žena oboli od ovog tipa raka u nekoj dobi svog života. Većina žena još uvijek živi u svijetu iluzija u kojem se rak dojke događa nekom drugom, ali nikako njima. Ovakve iluzije mogu nestati u trenu, spoznajom da se radi o njima samima. U takvim trenucima iznimno je važno dobiti odgovore na sva pitanja, kako se suočiti s bolešću i njezinim liječenjem. Najčešća metoda liječenja raka dojke jest kirurški zahvat, odstranjivanje dojke. Nakon kirurškog odstranjivanja dojke svim žena bi trebala biti predložena rekonstrukcija na koju imaju pravo, te čije troškove pokriva Hrvatski zavod za zdravstveno osiguranje.

Žena nakon kirurškog liječenja raka dojke odlazi iz bolnice izliječena, ali tjelesno promijenjena. Ožiljak na prsima prati je desetljećima, a odraz u zrcalu izaziva brojne negativne osjećaje. Rekonstrukcija dojke pruža bolesnicama mnogo veće mogućnosti jer iz bolnice odlaze tjelesno cjelovite.

Rekonstrukcija dojke jest kirurški zahvat kojim se rekonstruira uklonjena dojka. U današnje vrijeme ona bi trebala biti predložena svim ženama nakon mastektomije, no neki liječnici još uvijek ne upućuju pacijenticu na istu. Glavni cilj rekonstrukcije jest uspostaviti simetriju dojki da bi se nakon toga uklonile psihičke poteškoće nastale zbog odstranjene dojke. Rekonstrukcijski kirurg preraspoređivanjem tkiva bolesnice, implantatima ili kombinacijom rekonstrukcijskih metoda, oblikuje novu dojku, koja je po volumenu slična dojci prije onkološkog zahvata. Zahvati su obično usklađeni i izvode se tijekom jedne ili dvije odvojene operacije što znači da rekonstrukcija može biti primarna (obavljena u istom zahvatu kada i mastektomija) i sekundarna (obavljena 3 do 6 mjeseci nakon mastektomije). Nakon zahvata slijedi oporavak koji se sastoji od raznih tjelesnih vježbi i vježbi disanja neposredno nakon operacije i tijekom nastavka liječenja.

Važnu ulogu ima i medicinska sestra koja svakodnevno prije i nakon zahvata brine o bolesnici te joj pruža podršku, kontrolira operacijski rez, brine o pojavi i sprečavanju infekcija te kontrolira vitalne funkcije. Pristup rehabilitaciji mora biti cjelovit jer su socijalni i psihički oporavak jednako važni kao i tjelesna rehabilitacija. Bolesnicama je svakako i od velike pomoći razumijevanje i potpora partnera, članova obitelji, prijatelja i suradnika. Vraćanjem tjelesnog sklada i osmjeha pomaže se ženama nakon odstranjivanja dojke.

## 8. Literatura

- [1] <http://www.msd-prirucnici.placebo.hr/msd-za-pacijente/specifne-bolesti-zena/bolesti-dojke/rak-dojke>, dostupno 28.07.2018.
- [2] U. Ahčan: Rak dojke i suvremeni načini rekonstrukcije, Kad se život okrene naglavačke, Medicinska naklada, Zagreb, 2015.
- [3] <http://www.hzzo.hr/obvezno-osiguranje/opseg-prava-na-zdravstvenu-zastitu/>,dostupno 27.08.2018
- [4] S. Kalauz, Zdravstvena njega kirurških bolesnika (nastavni tekstovi), Visoka zdravstvena škola, Zagreb, 2000.
- [5] <http://www.msd-prirucnici.placebo.hr/msd-prirucnik/ginekologija/bolesti-dojke/rak-dojke>, dostupno 28.07.2018.
- [6] <http://www.msd-prirucnici.placebo.hr/msd-prirucnik/ginekologija/bolesti-dojke>, dostupno 28.07.2018.
- [7] E. Vrdoljak, M. Šamija, Z. Kusić, M. Petković, D. Gugić, Z. Krajina: Klinička onkologija, Medicinska naklada, Zagreb, 2013.
- [8] [https://hrcak.srce.hr/index.php?show=clanak&id\\_clanak\\_jezik=281702](https://hrcak.srce.hr/index.php?show=clanak&id_clanak_jezik=281702),dostupno 28.07.2018.
- [9] <http://arithera.hr/hr/28-croatian/bolesti-dojke/119-rekonstrukcija-dojke>,dostupno 30.07.2018.
- [10] J. Fajdić, I. Džepina, Kirurgija dojke, Školska knjiga, Zagreb, 2006.
- [11] <http://poliklinika-eljuga.hr/rekonstrukcijska-kirurgija>, dostupno 01.08.2018.
- [12] M. Zajec, Povećanje dojke implantatima, Završni rad, Zdravstveno veleučilište Zagreb, Zagreb, 2018.
- [13] <http://www.barbel-plasticsurgery.hr/index.php/mnu-separator-teme/tema-povecanje-dojki?showall=&start=2> , dostupno 27.08.2018
- [14] [http://www.obkoprivnica.hr/sites/default/files/upute/upute\\_za\\_bolesnike\\_nakon\\_operacije\\_dojke.pdf](http://www.obkoprivnica.hr/sites/default/files/upute/upute_za_bolesnike_nakon_operacije_dojke.pdf), dostupno 30.08.2018.
- [15] <http://www.svezanju.hr/wp-content/uploads/2017/02/10-rak-dojke-prehrana-i-vjezbanje.pdf>, dostupno 30.08.2018.
- [16] [https://hrcak.srce.hr/index.php?show=clanak&id\\_clanak\\_jezik=281702](https://hrcak.srce.hr/index.php?show=clanak&id_clanak_jezik=281702) dostupno 20.09.2018
- [17] <https://www.ncbi.nlm.nih.gov/pmc/articles/PMC5742435/>, dostupno 20.09.2018
- [18] <https://www.ncbi.nlm.nih.gov/pmc/articles/PMC5536162/>, dostupno 20.09.2018

## **9. Popis slika**

Slika 2.1. Rak dojke.....	7
Slika 3.1. Rekonstrukcija dojke silikonskim implantatima .....	14
Slika 3.2. Rekonstrukcija dojke autolognim tkivom .....	17



**IZJAVA O AUTORSTVU  
I  
SUGLASNOST ZA JAVNU OBJAVU**

Završni/diplomski rad isključivo je autorsko djelo studenta koji je isti izradio te student odgovara za istinitost, izvornost i ispravnost teksta rada. U radu se ne smiju koristiti dijelovi tuđih radova (knjiga, članaka, doktorskih disertacija, magistarskih radova, izvora s interneta, i drugih izvora) bez navođenja izvora i autora navedenih radova. Svi dijelovi tuđih radova moraju biti pravilno navedeni i citirani. Dijelovi tuđih radova koji nisu pravilno citirani, smatraju se plagijatom, odnosno nezakonitim prisvajanjem tuđeg znanstvenog ili stručnoga rada. Sukladno navedenom studenti su dužni potpisati izjavu o autorstvu rada.

Ja, Lucija Svečnjak pod punom moralnom, materijalnom i kaznenom odgovornošću, izjavljujem da sam isključivi autor završnog/diplomskog rada pod naslovom "Inovativne metode u skrbi i edukaciji pacijentice kod rekonstrukcije dojke" te da u navedenom radu nisu na nedozvoljeni način (bez pravilnog citiranja) korišteni dijelovi tuđih radova.

Studentica:  
Lucija Svečnjak

Lucija Svečnjak  
(vlastoručni potpis)

Sukladno Zakonu o znanstvenoj djelatnosti i visokom obrazovanju završne/diplomske radove sveučilišta su dužna trajno objaviti na javnoj internetskoj bazi sveučilišne knjižnice u sastavu sveučilišta te kopirati u javnu internetsku bazu završnih/diplomskih radova Nacionalne i sveučilišne knjižnice. Završni radovi istovrsnih umjetničkih studija koji se realiziraju kroz umjetnička ostvarenja objavljuju se na odgovarajući način.

Ja, Lucija Svečnjak neopozivo izjavljujem da sam suglasan/na s javnom objavom završnog/diplomskog rada pod naslovom „Inovativne metode u skrbi i edukaciji pacijentice kod rekonstrukcije dojke " čiji sam autorica.

Studentica:  
Lucija Svečnjak

Lucija Svečnjak  
(vlastoručni potpis)