

Uloga medicinske sestre/tehničara u skrbi pacijenta s glukomom

Trupković, Matija

Undergraduate thesis / Završni rad

2018

Degree Grantor / Ustanova koja je dodijelila akademski / stručni stupanj: **University North / Sveučilište Sjever**

Permanent link / Trajna poveznica: <https://um.nsk.hr/um:nbn:hr:122:247332>

Rights / Prava: [In copyright](#) / [Zaštićeno autorskim pravom.](#)

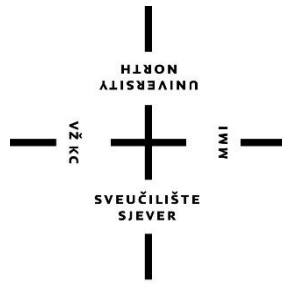
Download date / Datum preuzimanja: **2024-12-01**



Repository / Repozitorij:

[University North Digital Repository](#)





**Sveučilište
Sjever**

Završni radbr. 1061/SS/2018

**Uloga medicinske sestre/tehničara u skrbi pacijenta s
glaukomom**

Matija Trupković, 0705/336

Varaždin, rujan, 2018. godine



Sveučilište Sjever

Sestrinstvo

Preddiplomski stručni studij Sestrinstvo

Završni rad br. 1061/SS/2018

Uloga medicinske sestre/tehničara u skrbi pacijenta s glaukomom

Student

Matija Trupković, 0705/336

Mentor

Doc.dr.sc. Josip Pavan

Varaždin, rujan, 2018. godine

Prijava završnog rada

Definiranje teme završnog rada i povjerenstva

ODJEL	Odjel za sestринство		
PRISTUPNIK	Matija Trupković	MATIČNI BROJ	0705/336
DATUM	21.07. 2018.	KOLEGIJ	Oftalmologija
NASLOV RADA	Uloga medicinske sestre/tehničara u skrbi pacijenta s glaukomom		
NASLOV RADA NA ENGL. JEZIKU	The role of a nurse/ medical technician in care for a patient with glaucoma		
MENTOR	doc.dr.sc. Josip Pavan	ZVANJE	profesor visoke škole
ČLANOVI POVJERENSTVA	1. dr.sc. Marijana Neuberger, predsjednik		
	2. doc.dr.sc. Josip Pavan, mentor		
	3. Irena Canjuga, mag.med.techn., član		
	4. Melita Sajko, dipl.med.techn., zamjenski član		
	5. _____		

Zadatak završnog rada

BROJ	1061/SS/2018
OPIS	

Glaukom se svrstava u kategoriju očnih bolesti povezanih s oštećenjem vidnog živca zaduženim za prenošenje vizualnih informacija od oka do mozga, te spada u vodeće uzroke oštećenja vida i sljepoče u svijetu. Kroničnog i progresivnog je karaktera, te nerijetko neprimjetno uznapreduje. Iz razloga što nema simptoma koji bi ukazivali na postojanje ove bolesti, često ju se naziva i "tihim kradljivcem vida". Ukoliko se kod pacijenta pojavi umor očiju, poteškoće s fokusiranjem, vrtoglavica, glavobolja, nelagoda u očima, bol, mučnina i povraćanje, svakako treba posumnjati na prisutnost glaukomske bolesti i potražiti pomoć liječnika.

Cilj rada je definiranje glaukoma, te rizičnih faktora za njegovo nastajanje. Prikazana je klasifikacija glaukomske bolesti, dijagnostički postupci, metode liječenja te uloga medicinske sestre/tehničara kod njihovog provođenja. Naglasak je stavljen na provođenje sestriinske skrbi kod pacijenata sa glaukomom, te su obrađene najčešće sestriinske dijagnoze koje se pojavljuju u skrbi za pacijenta.

ZADATAK URUČEN

24. 9. 2018.



[Handwritten signature]

Predgovor

Želio bih se zahvaliti posebno svome mentoru doc.dr.sc. Josipu Pavanu na ukazanome povjerenju, strpljenju i pružanju dobrih savjeta koji su mi uvelike pomogli pri izradi ovog rada.

Zahvaljujem se i svima profesorima kroz ove tri akademske godine koji su nesebično prenosili svoje znanje na nas mlađe kolege i od kojih smo mnogo toga naučili.

Veliko hvala mojoj obitelji koji su vjerovali u mene, bodrili me i podupirali od osnovne škole pa sve do završetka preddiplomskog studija. Isto tako veliko hvala i mojoj djevojci koja je bila uz mene u svim trenucima koje sam prolazio kroz ove tri akademske godine.

Hvala i mojim prijateljima, kolegama i kolegicama koje sam upoznao tijekom studiranja i ne samo da smo postali kolege, nego sa nekima od njih i pravi prijatelji. Hvala Vam na zajedničkoj suradnji tijekom ovoga studiranja.

I za sam kraj, da ne zaboravim još nekoga napomenuti, hvala svima koji ste vjerovali u mene.

Sažetak

Glaukom se svrstava u kategoriju očnih bolesti povezanih s oštećenjem vidnog živca zaduženim za prenošenje vizualnih informacija od oka do mozga, te spada u vodeće uzroke oštećenja vida i sljepoće u svijetu. Kroničnog i progresivnog je karaktera, te nerijetko neprimjetno uznapreduje. Iz razloga što nema simptoma koji bi ukazivali na postojanje ove bolesti, često ju se naziva i "tihim kradljivcem vida". Ukoliko se kod pacijenta pojavi umor očiju, poteškoće s fokusiranjem, vrtoglavica, glavobolja, nelagoda u očima, bol, mučnina i povraćanje, svakako treba posumnjati na prisutnost glaukomske bolesti i potražiti pomoć liječnika.

Osnovni znaci ove bolesti podmukle bolesti su povišen očni tlak, oštećenje oćnog živca, te promjene, odnosno defekti u vidnom polju. Iz razloga nepraovremenog opažanja oštećenja, dolazi do sljepoće. U dijagnostici glaukomske bolesti, osim fizikalnog pregleda oka, perimetrije, tonometrije, gonioskopije, optičke koherentne tomografije (OCT), te pahimetrije, potrebno je pažnju posvetiti anamnezi jer stručno i savjesno uzeta anamneza predstavlja temelj postavljanja toćne dijagnoze i nosi vrlo važnu ulogu u pravilnom izboru terapije.

Uloga medicinske sestre/tehničara od krucijalne je važnosti na svim razinama zdravstvene zaštite. Krenuvši od preventivnog djelovanja kod zdrave populacije, sudjelovanja u dijagnostici, lijećenju, prijeoperacijskoj pripremi, intraoperacijskoj i postoperacijskoj njezi, do edukacije pacijenta i obitelji o novonastaloj situaciji i unaprjeđenju kvalitete života.

Cilj rada je definiranje glaukoma, te rizićnih faktora za njegovo nastajanje. Prikazana je klasifikacija glaukomske bolesti, dijagnostićki postupci, metode lijećenja te uloga medicinske sestre/tehničara kod njihovog provođenja. Naglasak je stavljen na provođenje sestrinske skrbi kod pacijenata s glaukomom, te su obrađene najćešće sestrinske dijagnoze koje se pojavljuju u skrbi za pacijenta.

Ključne rijeći: glaukom, intraokularni tlak, prevencija, edukacija, rano otkrivanje, medicinska sestra/tehničar

Summary

Glaucoma is classified into the category of eye diseases associated with visual nerve damage responsible for transmitting visual information from the eye to the brain and is the leading cause of visual impairment and blindness in the world. It is chronic and progressive, and it often advances imperceptible. Because of the absence of symptoms indicating the existence of this disease, it is often referred to as a "silent vision thief". If patient experiences eye fatigue, trouble focusing, dizziness, headache, eye discomfort, pain, nausea and vomiting, be sure to suspect the presence of glaucoma and seek medical help.

The underlying signs of this insidious disease are high eye pressure, ocular nerve damage and defects in visual field. Due to untimely observation of the damage it can cause blindness. In the diagnosis of glaucoma, in addition to the physical examination of the eye, perimetry, tonometry, gonioscopy, optical coherence tomography (OCT) and pachymetry, attention should be paid to anamnesis because professionally and conscientiously taken anamnesis is the basis for the establishment of a correct diagnosis and plays a very important role in the proper choice of therapy.

The role of a nurse / medical technician is of crucial importance at all levels of health care. Starting from preventative action in a healthy population, participating in diagnosis, treatment, preoperative preparation, intraoperative and postoperative care, up to patient and family education on the new onset situation and improving the quality of life.

The goal of the thesis is to define glaucoma, and the risk factors for its formation. The classification of glaucoma, diagnostic procedures, methods of treatment and role of nurse/medical technician in their implementation is presented. An emphasis has been placed on the implementation of nursing care in glaucoma patients and the most common nursing diagnoses that occur in patient care are elaborated.

Key words: glaucoma, intraocular pressure, prevention, education, early detection, nurse / medical technician

Sadržaj

1. Uvod.....	1
2. Anatomija oka.....	3
2.1. Ekstraokularne strukture oka	5
2.1.1. Očna šupljina.....	5
2.1.2. Očna jabučica	5
2.1.3. Ekstraokularni mišići	5
2.1.4. Vjeđe	6
2.1.5. Suzni aparat	6
2.2. Zaštitni slojevi oka	7
2.2.1. Spojnica.....	7
2.2.2. Rožnica	7
2.2.3. Bjeloočnica.....	8
2.3. Intraokularne strukture	10
2.3.1. Leća.....	10
2.3.2. Šarenica	10
2.3.3. Cilijarno/zrakasto tijelo.....	11
2.3.4. Žilnica	12
2.3.5. Mrežnica.....	13
2.3.6. Očna vodica.....	14
2.3.7. Staklasto tijelo	15
2.4. Vidni živac	15
2.5. Krvne žile oka	16
3. Glaukom	17
3.1. Epidemiologija glaukoma	17
3.2. Faktori rizika	18
3.2.1. Očni tlak	18
3.2.2. Vidni živac	19
3.2.3. Dob bolesnika.....	19
3.2.4. Rasa.....	19
3.2.5. Obiteljska anamneza	19
3.2.6. Ostali faktori rizika	20
3.3. Znakovi i simptomi bolesti	20

3.4. Klasifikacija glaukoma	21
3.4.1. Primarni glaukom otvorenog kuta	22
3.4.2. Sekundarni glaukom otvorenog kuta	22
3.4.3. Primarni glaukom zatvorenog kuta.....	22
3.4.4. Sekundarni glaukom zatvorenog kuta.....	23
3.4.5. Kongenitalni glaukom.....	23
3.5. Dijagnostičke metode i uloga medicinske sestre	23
3.5.1. Anamneza u oftalmologiji.....	23
3.5.2. Fizikalni pregled	24
3.5.3. Perimetrija	24
3.5.4. Tonometrija	28
3.5.5. Gonioskopija	28
3.5.6. Optička koherentna tomografija (OCT).....	28
3.5.7. Pahimetrija	29
3.6. Liječenje.....	30
4. Sestrinska skrb za pacijenta s glaukomom	34
4.1. Preventivna skrb.....	34
4.2. Perioperativna organizacija rada	35
4.2.1. Prijeoperacijska priprema	35
4.2.2. Intraoperacijska skrb.....	38
4.2.3. Postoperativna zdravstvena njega.....	39
4.3. Edukacija pacijenta.....	40
4.4. Sestrinske dijagnoze kod pacijenta s glaukomom.....	41
5. Zaključak	50
6. Literatura	51
Popis tablica.....	54
Popis slika.....	55

Popis kratica

IOT - intraokularni tolak

PNO - papila vidnog živca (lat. *papilla nervi optici*)

SZO - Svjetska zdravstvena organizacija

WGA - Svjetsko udruženje glaukoma (engl. *World Glaucoma Association*)

WGPA - Svjetsko udruženje bolesnika oboljelih od glaukoma (engl. *World Glaucoma Patient Association*)

µm - mikrometar

Na - natrij

Cl - klor

m. - mišić (lat. *musculus*)

OCT - optička koherentna tomografija

SE - sedimentacija eritrocita

KKS - kompletna krvna slika

KG - krvna grupa

Rh - rezus faktor

GUK - glukoza u krvi

EKG - elektrokardiogram

RNFL- debljina retinalnih živčanih niti (engl. *retinal nerve fibre layer*)

1. Uvod

Oftalmologija je grana medicine koja se bavi proučavanjem građe i funkcije oka, prepoznavanjem očnih bolesti i poremećaja, njihovim liječenjem, rehabilitacijom i sprječavanjem bolesti. Jedna je od najstarijih grana medicine, a razvila se iz kirurgije. S obzirom na jednu od najvažnijih funkcija u ljudskom tijelu, oko, taj relativno mali organ, zahtijeva veliko znanje, preciznost i točnost pretraga i liječenja. Liječenje je u mnogim slučajevima kirurško i traži spretnost i vještinu. Stoga oftalmologija pruža mnogo mogućnosti u dijagnostici, klinici i kirurgiji, kako u stručnom radu, tako i u znanstvenom. Unutar oftalmologije razvile su se subspecijalističke grane kao strabologija, ontaktologija, glaukomatologija, neurooftalmologija, refrakcijska kirurgija, radna i socijalna oftalmologija i druge. [1]

Procjenjuje se da je glaukom drugi najčešći uzrok gubitka vida u svijetu, te usprkos tome što pripada glavnim poremećajima oka, najteže ga je dijagnosticirati. [2] Glaukom, kao termin, još se nedavno upotrebljavao za opis stanja udruženog s povišenjem intraokularnog tlaka (IOT), koje dovodi do oštećenja glave vidnog živca (*papilla nervi optici*, PNO) tj, do glaukomske ekskavacije ili atrofije te do karakterističnog propadanja vidnog polja. Budući da svi bolesnici sa povišenim IOT-om nemaju oštećenje PNO i svi bolesnici s glaukomsom optičkom neuropatijom nemaju povišeni IOT, danas termin glaukom predstavlja sindrom gubitka retinalnih ganglijskih stanica i retinalnih nervnih niti, što se manifestira ekskavacijom odnosno atrofijom PNO s odgovarajućim karakterističnim oštećenjem vidnog polja. [3] Postoji nekoliko tipova glaukoma. Neki se od njih razvijaju kao posljedica ili komplikacija različitih očnih ili sustavnih bolesti te se zbog toga nazivaju sekundarnim glaukomima, dok se u većini slučajeva razvijaju bez ikakva uzroka te se ta skupina naziva primarnim glaukomima. [1]

Isto tako, neke forme glaukoma mogu se dogoditi pri rođenju te se nazivaju kongenitalnim, druge se pojavljuju tijekom mladenačke dobi te se nazivaju juvenilnim, dok se ipak njihov najveći broj pojavljuje nakon četrdesetih godina života, nakon čega se njegova učestalost povećava razmjerno godinama života. [1]

Oštećenja uzrokovana glaukomom su nepovratna, a odgovarajuća preporuka i razumijevanje nuspojava povezanih s liječenjem bitni su za sprječavanje sljepoće i održavanje kvalitete života. [4]

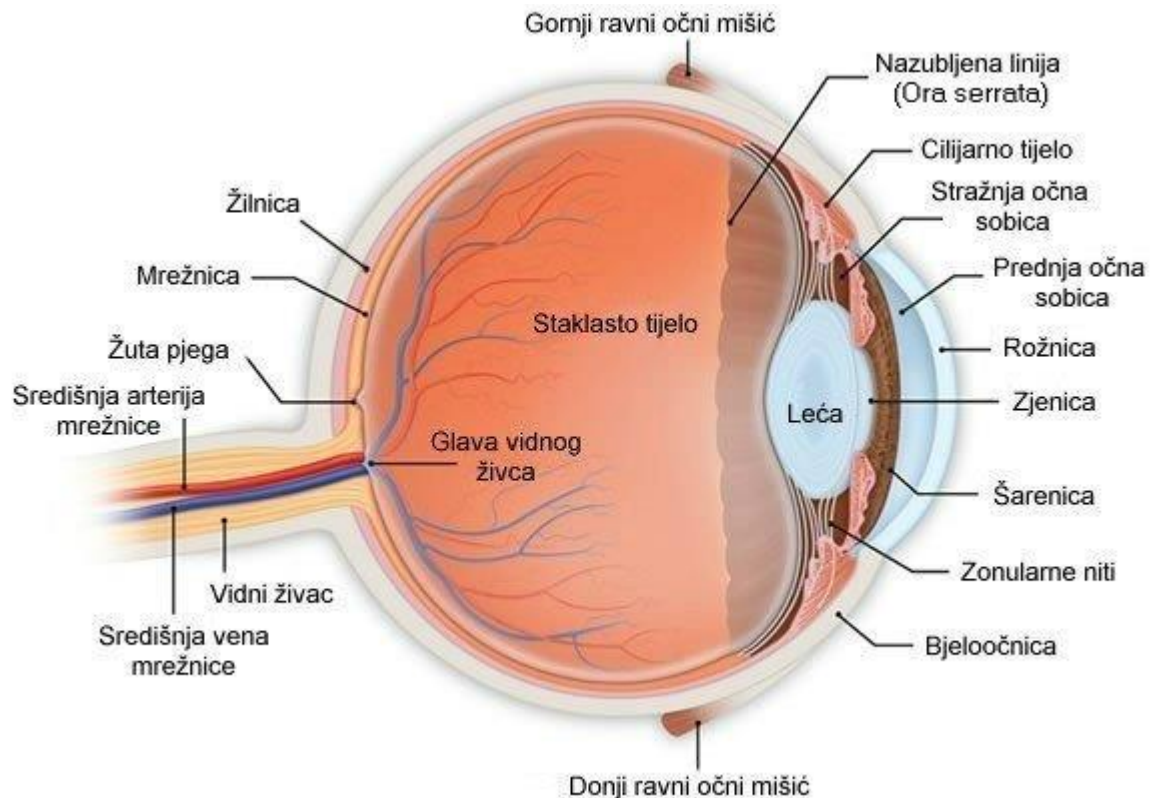
Netretirani glaukom može uzrokovati trajno oštećenje optičkog živca i gubitka vidnog polja, što može rezultirati i sljepoćom. [5]

Učinkoviti tretmani mogu zaustaviti progresiju ili usporiti oštećenja. Trenutne preporuke odnose se na podvrgavanje temeljite oftalmološke preglede jednom svakih pet godina do 60. godine, a svake tri godine nakon 60. godine, s ranim i češćim pregledima za one s čimbenicima rizika. [4]

Kod glaukomskeg pacijenta, uloga medicinske sestre/tehničara proteže se od provođenja preventivnih aktivnosti, sudjelovanja u dijagnostici, kontrole adekvatnog uzimanja terapije, poticanja pacijenta na kontrolne preglede, te edukacije o svakodnevnom životu. Bitno je napomenuti pacijentu da svim dosadašnjim aktivnostima u životu, u pravilu nije potrebno postavljati ograničenja jer nema konkretnog dokaza o ubrzanju toka i razvoja glaukoma povezanim sa hranom, tjeļovježbom, čitanjem i drugim faktorima. Također, važno je napomenuti da je nužno kontrolirati faktore rizika poput hipertenzije, ateroskleroze i dijabetesa jer oni znatno pogoršavaju tijek bolesti. Jedna od važnijih uloga medicinske sestre/tehničara je pružanje podrške pacijentu i njegovoj obitelji u prihvaćanju bolesti, te podizanje kvalitete života. [6]

2. Anatomija oka

Oko je paran organ vida smješten u očnim šupljinama. Najbitniji dio oka, mrežnica, kojim primamo vidne podražaje, po razvitku i građi pripada mozgu. [7] Posebno razvijene mrežnične stanice, fotoreceptori, pretvaraju svjetlosne podražaje u živčane impulse koje prosljeđuju svjetlosti te njezino fokusiranje optikom na očnu pozadinu. [1]



Slika 2.1. "Bulbus oculi", izvor:<http://www.nurseseyes.com/437613266>

Očna se jabučica, *bulbus oculi*, sastoji od triju slojeva: vanjskog (*tunica fibrosa bulbi*), srednjeg (*tunica vasculosa bulbi*) i unutarnjeg (*tunica interna bulbi*). Očna jabučica ima uglavnom oblik kugle, promjera oko 2,5 cm. Stražnje četiri petine te kugle zavijene su po većem polumjeru, a prednji dio, rožnica, zavijen je po manjem polumjeru. Analogno odnosima na zemljopisnom globusu, razlikujemo ekvator očne jabučice (*equator*), koji siječe jabučicu u prednju i stražnju polovicu i usporedan je s rubom rožnice, te meridijane (*meridiani*), koji spajaju prednji pol očne jabučice sa stražnjim. Posebice se opisuju okomiti i vodoravni meridijani koji dijele oko u četiri kvadranta: medijalni gornji, medijalni donji,

lateralni gornji i lateralni donji. Polovi se očne jabučice nalaze na njezinu prednjem i stražnjem dijelu (*polus anterior et posterior*). Os koja spaja polove očne jabučice zove se os očne jabučice. Razlikujemo vanjski i unutarnji promjer (*axis bulbi externus et internus*), koji oko dijele na dvije simetrične polovice. Crta koja prolazi središtima svih optičkih medija i kroz mjesto najjasnijeg vida na mrežnici (*fovea centralis*), zove se optička os (*axis opticus*). [7]

Tijekom embrionalnog razvoja nastaju tri ovojnice uložene jedna u drugu prislonjene poput slojeva luka (bulbus-luk): *tunica interna, media i externa oculi*. Prednji dio unutrašnje ovojnice, *tunica interna*, do kojega za razliku od stražnjega (*pars optica*) ne dopire svjetlost koja ulazi kroz pupilu, jest *pars caeca* (slijepi dio). [8]

- *Tunica interna oculi* nastaje iz oba sloja očnog vrča, koji se razvija iz prvobitnoga živčanog tkiva, i to: retina iz unutrašnjeg, a pigmentni epitel iz vanjskog sloja. Oba se sloja tijekom života mogu odvojiti (*ablatio retinae, v. retina*). Iz prvobitnoga vanjskog sloja očnog vrča nastaje sprijeda u području šarenice mišićni sloj (*m. sphincter i m. dilatator papile*), a iz unutrašnjeg sloja nastaje (*pars iridica retinae*) pigmentni sloj šarenice i u prijelaznom području epitel cilijarnih nastavaka.
- *Tunica media oculi* tvori u području *pars optica*, žilnicu; u prijelaznom području cilijarni mišić (*m. ciliaris*), a u slijepom dijelu (*pars caeca*) stromu šarenice.
- *Tunica externa oculi* tvori u stražnjem dijelu osnovu bjeloočnice, a u prednjem rožnice. [8]

Funkcionalno razlikujemo pet međusobno povezanih sustava.

- Percepcija svjetla: retina, n. opticus i popratni elementi kao žile, žilnica, pigmentni epitel.
- Mediji, koji provode i akomodiraju svjetlo: rožnica, prednja sobica s očnom vodicom, šarenica (blenda), leća, zonula ciliaris, cilijarni mišić (akomodacijski aparat), staklovina.
- Sustav očne vodice (nastanak i odvodnja očne vodice, konstantni očni tlak).
- Zaštitni aparat: vjeđe, suzna žlijezda, suzni sloj, odvodni sustav suza.
- Bulbomotorni aparat: bjeloočnica, vanjski mišići oka, Teonova čahura, orbitalna mast. [8]

2.1. Ekstraokularne strukture oka

2.1.1. Očna šupljina

Očna šupljina (orbita) koštano je omeđenje očne jabučice čija je primarna uloga zaštita očne jabučice i vidnog živca od ozljeda. Građena je poput nepravilne piramide s prosječnim volumenom od 30 mililitara. Osim očne jabučice udomi i šest vanjskih okulomotornih mišića, suznu žlijezdu, ovojnice, masno tkivo i brojne živce te krvne žile. Anteriornu poziciju očne jabučice osiguravaju međuprostori orbite ispunjeni masnim tkivom. Koštano omeđenje orbite čini sedam kostiju (*os frontale, os ethmoidale, os lacrimale, os sphenoidale, os maxilla, os palatinum, os zygomaticum*). Navedene kosti formiraju četiri orbitalne stijenke, i to redom: krov orbite, medijalnu stijenkicu, koja je ujedno i najtanja, zatim dno orbite, te lateralnu orbitalnu stijenkicu. Orbitalna šupljina putem brojnih otvora komunicira sa susjednim prostorima i strukturama preko optičkog kanala (*canalis opticus*) i gornje te donje orbitalne fisure (*fissura orbitalis superior et inferior*). Komunikacija je na taj način ostvarena sa srednjom lubanjskom jamom, te s pterigopalatinalnom i infraorbitalnom jamom preko donje orbitalne pukotine. [1]

2.1.2. Očna jabučica

Očna jabučica (*bulbus oculi*) kuglasta je tvorevina prosječnog volumena 6,5 kubičnih milimetara, težine 7,5 grama i srednje aksijalne duljine 24 milimetra. Pojednostavljeno sagledavanje bulbusa uveo je Gullstrand, prikazivajući oko kao kuglu, uniformno građenu od materijala jednakog loma svjetlosti. Bulbus, međutim čine dvije kugle, ili polukugle uklopljene jedna u drugu. Anteriornu polukuglu čini rožnica s promjerom od 8 milimetara, a posteriorna je kugla bjeloočnica (*sclera*) s promjerom od 12 milimetara. [1]

2.1.3. Ekstraokularni mišići

Postoji sveukupno šest ekstraokularnih mišića koji osiguravaju pokretljivost oka u svim smjerovima. Četiri su ravna (*musculus rectus medialis, rectus lateralis, rectus superior, rectus inferior*), te dva kosa mišića (*musculus obliquus inferior i superior*). Svi navedeni mišići, osim *m. obliquus inferior*, formiraju lijevak vežući se 5-8 mm od limbusa rožnice na bjeloočnicu. Očna je jabučica smještena unutar orbitalne šupljine na masnome tkivu, tvoreći gotovo kuglasti zglob. Za inervaciju ravnih mišića zadužen je nervus oculomotorius, osim

lateralnog mišića koji inervira nervus abducens. Motorička inervacija okulomotornih mišića izrazito je bogata da bi se osigurale veoma precizna regulacija i fina pokretljivost oka. [1]

2.1.4. Vjeđe

Vjeđe (*palpebrae*) čine zaštitni dio očne jabučice. Svojim ritmičnim pomicanjem (treptanjem) osiguravaju ravnomjerno razmazivanje suznog filma preko rožnice uz uklanjanje nečistoća s površine rožnice. Gornja i donja vjeđa međusobno su spojene u lateralnom i medijalnom dijelu formirajući vjeđni rasporak (*rima palpebrae*). Prosječne su duljine 30 i visine 12 milimetara. S vanjske su strane prekrivene kožom, najtanjim epidermisom na tijelu, a ispod se nalazi mišić *m. orbicularis oculi* odgovoran za aktivno zatvaranje vjeđa. Podizanje vjeđa ostvareno je djelovanjem *m. levator palpebrae superioris* (*n. oculomotorius*). Cijelom duljinom ruba vjeđa prostire se niz izvodnih kanalića žlijezda. Anteriorno su smještene trepavice (*ciliae*). Vezivnu komponentu vjeđa čini čvrsti *tarsus* koji daje formu i stabilnost te polumjesečasti izgled. Na njega se prislanja mišić (*m. Muller*) koji je potporni podizač vjeđa. Posljednji sloj prema oku čini tarzalna spojnica koja oblaže unutrašnju stranu vjeđa (*conjunctiva tarsi*). [1]

2.1.5. Suzni aparat

Suzni aparat (*apparatus lacrimalis*) odgovoran je za produkciju te odvođenje i kanaliziranje suza. Građen je od glavne suzne žlijezde, te akcesornih žlijezda, uz odvodni sustav kanala i kanalića. Suzni aparat ima trojnu funkciju: sekrecije, zaštite te odvođenja suza. Sekretorni čine glavna te akcesorne suzne žlijezde. Suzna žlijezda (*glandula lacrimalis*) smještena je ispod gornjeg orbitalnog ruba lateralno, u vlastitom koštanom udubljenju (*fossa gl. lacrimalis*). Žlijezda je parasimpatički inervirana, tubulo-acinusne građe i proizvodi vodenastu fazu suznog filma. Prazni se preko otvora u gornjem spojničnom forniksu. Akcesorne suzne žlijezde smještene su u spojnici i odgovorne su za bazalnu sekreciju suza. Treptanjem se suze razmazuju preko cijele površine oka. Dio suza isparava, a višak se s nečistoćama nakuplja u donjoj vjeđi na mjestu suznog jezerca, odakle se transportira do suzne vrećice pa dalje u nosnu šupljinu. Suzni film čine tri sloja. Srednji, vodenasti sloj, zatim sloj mucina i konačno vanjski, lipidni sloj. Unutarnji, mucinozni sloj izlučuju vrčaste stanice spojnice, a vanjski, lipidni sloj je produkt Meibomovih i Zeiss/Mollovoh žlijezda.

On osigurava površinsku napetost i zaštitu rožnice od isušivanja. Ekskretorni dio čine gornji i donji suzni punktum (suzne točke, *puncta lacrimalia*) smještene 6 milimetara

lateralno od medijalnog očnog kuta. Slijede suzni kanalići (*canaliculus lacrimalis superior et inferior*) duljine oko 10 mm koji se spajaju u zajednički kanalikul (*canaliculus communis*), a ovaj se prazni u suznu vrećicu (*saccus lacrimalis*). Suzna vrećica smještena je u koštanom omeđenju prednjega i stražnjega suznoga grebena u suznoj jamici (*fossa sacci lacrimalis*). Dugačka je 10 mm i valjkasta oblika, a iz nje se kroz koštane otvore nastavlja nazolakrimalni kanal (*canalis nasolacrimalis*) koji se konačno otvara u donju nosnu školjku. [1]

2.2. Zaštitni slojevi oka

2.2.1. Spojnica

Spojnica oka (*conjunctiva*) jest sluznica koja povezuje kožu vjeđa s okom. Dijelimo je na spojnicu bulbusa (*conjunctiva bulbi*) koja oblaže prednji dio bjeloočnice i spojnicu tarzusa (*conjunctiva tarsi*) koja oblaže unutrašnju stranu vjeđa. Tarzalni je dio čvrsto sljubljen, dok je bulbarni veoma rahlo povezan s Tenonovom kapsulom. Spojnica bulbusa i Tenenova kapsula spajaju se na mjestu nožničnog limbusa. Mjesto na kojem bulbarna spojnica prelazi u tarzalnu naziva se *fornix conjunctivae* i važan je jer omogućuje slobodnu pokretljivost očne jabučice. Histološki je građena od neuroženog mnogoslojnoga pločastog epitela i mezenhimalne strome s krvnim žilama. Po svojoj funkciji u oku, spojnica je barijera protiv infekcija. Bogata je monocitima, plazma stanicama, limfnim folikulima te krvnim žilama koje se, u slučaju podražaja, aktiviraju uz nastanak tipičnog crvenila oka. [1]

2.2.2. Rožnica

Cornea zauzima petinu vanjske očne ovojnice, a zavijena je po manjem polumjeru nego bjeloočnica. Bjeloočnica prelazi u rožnicu na posebnom mjestu, *sulcus sclarae*. Na rožnici razlikujemo vrh (*vertex corneae*), zatim rub (*limbus corneae*) i vanjsku i unutarnju stranu (*facies anterior et posterior*). Na rubu rožnice završava očna spojnica, koja na tom mjestu tvori prsten (*annulus conjunctivae*). Debljina rožnice nije jednaka u svim dijelovima. Na limbusu je rožnica najdeblja, a u području verteksa najtanja. Razlike debljine nastaju zato što prednja i stražnja rožnice nisu jednako zavijene, već je prednja strana manje konveksna nego što je stražnja konkavna. Stoga je rožnica zapravo optička leća, koja sudjeluje u prelamanju svjetla koje ulazi u oko. [7] Rožnica može biti različito zakrivljena u različitim meridijanima. Ta je pojava nazvana astigmatizmom i uzrokuje neoštru sliku na mrežnici.

Ako je rožnica u istom meridijanu zavijena posvuda jednoliko, riječ je o pravilnom astigmatizmu. Ako rožnica nije u području istog meridijana svagdje jednoliko zavijena, riječ je o nepravilnom astigmatizmu. Astigmatizam se može ispraviti nošenjem naočala s posebnim cilindričnim lećama. [7] Obje su strane rožnice slobodne. Po prednjoj strani kližu vjeđe, a stražnju stranu oplakuje očna vodica (*humor aquosus*), koja ispunjava prednju očnu sobicu. [1]

Prednju površinu rožnice pokriva višeslojni epitel (*epithelium anterius corneae*). Epitel nije orožnjen, a između epitelnih stanica granaju se ogranci cilijarnih živaca. Stoga je rožnica osobito osjetljiva na bol. Epitel ima sposobnost regeneracije, pa pri ozljedi samog epitela ne ostaju ožiljci na rožnici i nema zamućenja. Ispod epitela nalazi se sloj kolagenskih vlakna koja oblikuju membranu (*lamina limitans anterior*). To je drugi sloj rožnice, koji je otporan i dobro odolijeva ozljedama, ali se ne može regenerirati, nego nakon ozljede na rožnici ostaju zamućenja. [7] Debljine je 8-14 μm . Granični sloj strome građen je samo iz kolagenih vlakana i osnovne tvari, nema stanica i ne smije se zamijeniti s bazalnom membranom epitela. [8] *Substantia propria corneae* treći je i najdeblji sloj rožnice. Izgrađuju ga kolagenska vlakna složena u listove. Ozljeda ovoga sloja rožnice zacjeljuje vezivnim ožiljkom i to mjesto, na rožnici ostaje mutno (*macula*). *Lamina limitans posterior* pokriva supstanciju propriju rožnice sa stražnje strane. Tanka je, ali vrlo otporna i elastična. [7] Debljina joj je 3 do 4 μm pri rođenju, naraste 10-12 μm u odrasloj dobi. [8] Ovaj sloj čini prednju granicu prednje očne sobice (*camera anterior bulbi*). [7]

2.2.3. Bjeloočnica

Sclera, bijeli dio oka obuhvaća četiri petine očne jabučice i daje osnovu za hvatišta vanjskih očnih mišića. [8] Zavijena je po većem polumjeru, odnosno manje je zakrivljena nego rožnica. Najdeblja je na stražnjem dijelu, gdje je pojačava duralna ovojnica očnog živca. Na ekvatoru je najtanja, a prema sprijeda se opet podebljava jer se na nju hvataju očni mišići. Bjeloočnica se nastavlja na duralnu ovojnicu vidnog živca i tvrdu moždanu ovojnicu koja pokriva mozak. U djece je malo plavkasta, a u starih ljudi može biti i žućkasta. Unutarnja površina bjeloočnice odijeljena je od žilnice tankom pukotinom (*spatium perichoroideum*). Kroz taj prostor prolaze elastična vlakna koja povezuju žilnicu s bjeloočnicom. Ta su vlakna važna za akomodaciju oka - prilagodbu oka na gledanje u blizinu.

Pri akomodaciji cilijarni mišić povuče žilnicu prema naprijed, a kad popusti djelovanje cilijarnog mišića, elastična vlakna vraćaju žilnicu natrag, pa ona klizi po bjeloočnici. [7]

Bjeloočnica ima mnogo otvora koji služe za prolaz vidnog živca, zatim za prolaz osjetnih i motoričnih živaca, i za ulaz arterija te za izlaz vena. U stražnjem se dijelu nalazi šupljikava ploča (*lamina cribrosa sclerae*) kroz koju prolaze vlakna vidnog živca koja na tom mjestu još nemaju mijelinsku ovojnici. [8] Zajedno sa živcem prolaze *a. i v. centralis retinae*, smještene u sredini živca. Vlakna vidnog živca dobivaju mijelinsku ovojnici na samom prolazu kroz kanaliće kribrozne ploče. *Lamina cribrosa sclerae* ima kliničko značenje jer je mehanički najslabiji dio bjeloočnice. Kod povećanog intraokularnog tlaka, glaukoma, izbočuje laminu, te se na mrežnici vidi udubina, tzv. glaukomatozna ekskavacija papile. Stijenke te udubine omeđuju čunj koji je sprijeda uži, a straga širi, pa se oftalmoskopski vidi da se grane *a. i v. centralis retinae* penju uz nadnesene stijenke udubine. Zbog takvog smještaja stijenke grane arterije i vene izgledaju kao prekinute, jer se ne vide njihovi dijelovi koji se penju uz nadnesene obronke udubine. [7]

U kratkovidnih ljudi (*myopia*) bjeloočnica se u svojem stražnjem dijelu izbočuje, pa očna jabučica može biti duga i do 28 mm ili više. Na očnoj se pozadini jasno vidi ta udubina, ali nije ograničena samo na optičku papilu nego na čitav stražnji i osobito posterolaterani dio bulbusa. [7]

Emissaria sclerae posteriora otvori su na stražnjoj strani bjeloočnice, kojima prolaze *aa. ciliares posteriores breves* i *aa. ciliares posteriores longae*. *Emissaria sclerae anteriora* služe za prolaz ogranaka (*ramuli ciliares*) od mišićnih grana očne arterije i vene. *Emissaria sclerae equatorialia* nalaze se u području ekvatora, a kroz njih prolaze *vv. vorticosae* (*vv. choroideae oculi*) i *vv. ciliares* (*vv. choroideae minores*). Prednji je dio bjeloočnice spojen rijetkim vezivnim tkivom s očnom spojnicom (*tunica conjunctiva bulbi*). [7] *Sinus venosus sclerae* vanjski je kanal u prednjem dijelu bjeloočnice. Ima neprekinutu tanku stijenku građenu samo od endotela. Očna vodica iz venskog sinusa otječe cilijarnim venama u vene očnih mišića. Preko posebnih otvora, (*reticulum trabeculare*), sinus komunicira s prednjom očnom sobicom (*camera bulbi anterio*), tako da se očna vodica, humor aquosus, iz prednje očne sobice ulijeva u venski sinus bjeloočnice, a odatle u venski krvotok. [7]

2.3. Intraokularne strukture

2.3.1. Leća

Leća je prozirna, savitljiva bikonveksna tvorba uložena u prozirnju ovojniju. Nalazi se iza šarenice. Prozirna je i nema krvnih žila, kao ni rožnica. Prednja strana leće (*facies anterior lentis*), zavijena je po većem polumjeru, a stražnja (*facies posterior lentis*), zavijena je po manjem polumjeru. Na leći razlikujemo i dva pola (*polus anterior et posterior*), os leće (*axis lentis*) i ekvator (*equator lentis*) koji je nazubljen. Zupci odgovaraju mjestima gdje se veže *zonula ciliaris*, a ima ih otprilike koliko i cilijarnih nastavaka. Debljina se leće mijenja ovisno o akomodaciji. [7] Leća je građena od vlakana (*fibrae lentis*), koje tvore lećnu masu (*substantia lentis*). *Substantia lentis* na periferiji je mekša i zove se *cortex lentis*, dok je srednji dio tvrdi i žućkasto obojen, *nucleus lentis*. [7] Leća je na prednjoj strani prekrivena epitelom, a sve obavija još i čahura (*capsula lentis*). Čahura je tanka, homogena opna, a sprijeda je četiri do pet puta deblja nego straga. [8]

Zonula ciliaris je potporni aparat leće. Nastaje od stanica nepigmentiranog sloja mrežnice u području zrakastog tijela i tu je čvrsto vezana uz mrežnicu. Glavni dio vlakana zonule ciliaris polazi od cilijarnog orbikulusa ispred baze staklastog tijela. Drugim se krajem suspenzorni aparat leće veže za lećnu čahuru u području ekvatora. Vlakna zonule (*fibrae zonulares*) najvećim dijelom leže u dolinama između cilijarnih nastavaka. Dio vlakana lećnoga suspenzornog aparata veže se za prednju, a drugi za stražnju stranu ekvatora leće tako da između njih nastaju prostori (*spatiazonularia*), koji komuniciraju sa stražnjom očnom sobicom. [7]

Prehrana dolazi od očne vodice i prelazi preko mnogih stanica, jer gotovo nema međustaničnih prostora, stanice su (širokim vezama) međusobno povezane. [8]

2.3.2. Šarenica

Šarenica ima ulogu dijafragme oka, jer posebnim sustavom mišića regulira veličinu otvora kroz koji ulazi svjetlo u oko. Šarenica je tanka, te se uz cilijarni rub lako može i otrgnuti, primjerice kod udara u oko. Nalazi se između rožnice i leće, a u sredini je kružni otvor - zjenica (*pupila*). Zjenica se doima crnom jer se kroz otvor vidi vrlo pigmentirani unutarnji sloj oko mrežnice. Leća se oslanja na stražnju stranu šarenice i malo je izbočuje prema naprijed, pa je ova nalik na plitki lijevak. [7] Na šarenici nalazimo dva ruba.

Uz pupilarni otvor nalazi se slobodan rub (*margo pupillaris*), koji je okrugao i crn, što je osobito vidljivo kod svijetlih očiju, jer se tu pigmentni sloj sa stražnje strane šarenice prebacuje u uskoj zoni na prednju stranu. Periferni rub šarenice (*margo ciliaris*), tanji je i veže se uz šarenicu. [7] S prednje ga strane pokriva bjeloočnica, a sa stražnje strane vrhovi cilijarnih nastavaka. [8]

Prednja strana šarenice (*facies anterior*), osobito na svijetlom oku ima jasne, radijarno smještene, bjelkaste pruge koje potječu od krvnih žila ovijenih debelom adventicijom. Žile su valovite da bi mogle slijediti gibanje šarenice pri stezanju ili proširivanju zjenice. Medijalni dio šarenice (*anulus iridis minor*), redovito je tamniji i sadržava niz udubina kojima djelomično otječe očna vodica u stromu šarenice i odatle difundira u krvne žile. Lateralni dio (*anulus iridis major*) također ima udubine koje služe za otjecanje očne vodice. Na prednjoj strani šarenice nalaze se 3 do 5 koncentričnih nabora (*plicae iridis*), koji nastaju zbog djelovanja *m. dilatator pupillae*. Prednja je strana šarenice nastavak žilnice, a građena je od rahle vezivne strome u koju su uložene krvne žile. *Stroma iridis* u ljudi s tamnim očima sadržava mnogo pigmentnih stanica. Stromu šarenice sprijeda pokriva *endothelium vanaerae anterioris*. Stražnji dio irisa ima dvostruki pigmentni sloj, za razliku od cilijarnog tijela. Količina pigmenta u pojedinim slojevima šarenice određuje boju oka. Kod tamnih očiju pigment se nalazi i u šareničnoj stromi. Kod plavih očiju šarenična stroma nema pigmenta, nego se pigment nalazi samo na stražnjoj strani šarenice. [7] Na stražnjoj strani šarenice (*facies posterior*), nalaze se uz pupilarni rub sitni kružni nabori koje pravi *m. sphincter pupillae*. Uz pupilarni rub šarenice nalazi se uski kružni mišić (*musculus sphincter pupillae*). Taj mišić inerviraju parasimpatička vlakna n. okulomotorijusa, a svojom kontrakcijom sužava zjenicu. [7]

Od zjeničnog sfinktera pupile do cilijarnog ruba šarenice seže široki i plosnati mišić (*musculus dilatator pupillae*). Njegova su vlakna smještena radijarno, a svojom kontrakcijom širi zjenicu. Inervira ga simpatički sustav i to iz jezgre *centrum ciliospinale trunci sympathici cervicalis*. [7]

2.3.3. Cilijarno/zrakasto tijelo

Corpus ciliare spaja žilnicu sa šarenicom. Na njegovoj unutarnjoj strani jasno se vide dva dijela: periferni i središnji. Periferni je dio uski crni pojas (*orbiculus ciliaris*). Građen je slično kao i žilnica, samo nema kapilarni sloj. Središnji dio (*corona ciliaris*) ima jasno izražene radijarne nabore (*processus ciliares*). [7] Nabora ima oko 70. Prema prednjem dijelu

oka postaju sve viši, a prednji krajevi natkrivaju periferni dio šarenice. Između njih se nalaze niži izdanci (*plicae ciliares*). Osnovu nastavka čini vezivo u kojemu se nalazi osobito gusta mreža kapilara. Nastavci su na površini pokriveni epitelom koji potječe od mrežnice. Zrakasto tijelo izlučuje očnu vodicu (*humor aquosus*) koja ispunjava prednju i stražnju očnu komoru. Služi i kao hvatište suspenzijskom aparatu leće. [7]

Cilijarni mišić (*musculus ciliaris*) ima na presjeku izgled trokuta, a smješten je na vanjskoj strani cilijarnog tijela. Sastoji se od meridonalnih i kružnih vlakna. [7] Cilijarni mišić polazi s korneo-skleralnog kuta i dijeli se na tri dijela: Bruckeov mišić, Müllerov mišić, te tekuća vlakna između oba mišićna dijela. [8] Meridionalna vlakna (*fibrae meridionales*), polaze sa sklernoga prstena i stražnjim se krajem vežu za sloj velikih krvnih žila u žilnici. Svojom kontrakcijom vuku žilnicu prema naprijed. [7]

2.3.4. Žilnica

Žilnica je tamna jer sadržava pigment. Na vanjskoj strani žilnice vide se bijele crte koje odgovaraju cilijarnim živcima i šareničnim arterijama (*aa. ciliares longae*), a u području ekvatora četiri do pet vrtloga odgovaraju vortikoznim venama. Zauzima najveći dio srednje očne ovojnice, a sprijeda završava zrakastim tijelom. Čvrsto je srasla s mrežnicom, ali se može lako odvojiti od bjeloočnice jer ih povezuju samo snopovi tankih vezivnih vlakana. [7] Najbolje je vaskularizirano tkivo u cijelom organizmu, pa u njoj dominiraju krvne žile. [8]

Žilnicu izgrađuju četiri sloja. Na vanjskoj se strani žilnice nalazi *lamina suprachoroidea* koja se sastoji od nekoliko elastičnih lamela koje spajaju bjeloočnicu sa žilnicom. Lamelle uz elastična vlakna imaju i velik broj pigmentnih stanica i malo glatkih mišićnih vlakana. Lamelle se prednjim krajem vežu na žilnicu, a stražnjim krajem za bjeloočnicu. Djeluju kao antagonisti cilijarnom mišiću jer tijekom dezakomodacije oka, kad popusti kontrakcija cilijarnog mišića, svojom elastičnošću vrte žilnicu na prvobitno mjesto. Žilnica se giba prema bjeloočnici u prostoru *spatium perichoroideum*. Kroz perikoroidealni prostor prolaze još i cilijarni živci na putu prema cilijarnom mišiću, šarenici i rožnici, parne cilijarne arterije i djelomično vrtložne vene. [8]

Sljedeći sloj žilnice je *lamina vasculosa*. Osnovu toga sloja čine vezivno tkivo s elastičnim vlaknima u koje su uložene pigmentne stanice te mnogobrojne grane žilničnih arterija i vena (*vasa sanguinea choroideae*). [7] S unutarnje strane priključuje se uz krvnu laminu sloj bogat kapilarama (*lamina choroidocapillaris*).

Taj sloj prehranjuje pigmentni sloj mrežnice i sloj štapića i čunjića. Posljednji sloj žilnice tvori *lamina basalis* koja daje glatku podlogu mrežnici. [7]

2.3.5. Mrežnica

Mrežnica je funkcionalno najvažniji dio oka. Sastoji se od dvaju listova koji odgovaraju prvobitnim listovima očnog vrča. Vanjski list (*stratum pigmentosum*) sadržava pigment i čvršće je srastao sa srednjom očnom ovojnicom nego s unutarnjim listom mrežnice. Unutarnji list (*stratum nervosum*) u vidnom se dijelu mrežnice diferencira u složeni receptorni aparat. Dva mrežnična lista zajedno tvore osjetni dio mrežnice (*pars optica retinae*) koji prema sprijeda završava na stražnjem rubu zrakastog tijela valovitim rubom (*orra serrata*). Ispred toga ruba preko zrakastog tijela i šarenice nastavlja se dio retine. Ima dva dijela: *pars ciliaris retinae* i *pars iridica retinae*. [7]

Pigmentni sloj mrežnice tvore niske, kubične pigmentne stanice koje sadržavaju zrnca i štapiće pigmenta. Od pigmentnih stanica odlaze produljci među vidne receptorske stanice, štapiće i čunjiće. Pri jakom svjetlu pigment iz staničnog trupa prelazi u produljke i zaštićuje receptore od prejakog svjetla. [7]

Unutarnji, osjetni list mrežnice ima vrlo složenu građu. Ona se detaljno opisuje u udžbenicima neuroznanosti, zajedno sa središnjim živčanim sustavom. Najvažniji su dijelovi mrežnice osjetne stanice i neuroni koji osjet vida prenose prema mozgu. Svjetlosni receptori, štapići i čunjići, razlikuju se funkcionalno i morfološki. [8] Nalaze se na pigmentnom listu mrežnice (*stratum segmentorum externorum et internorum*). Štapići su tanki, cilindrični, a sastoje se od vanjskog i unutarnjeg članka. [7] Vanjski članak sadrži vidni purpur ili rhodopsin koji omogućuje vid i pri slabom osvjetljenju.

Čunjići su masivniji, ali su kraći od štapića i mogu raspoznavati boje. [8]

Čunjići i štapići nalaze se u najdubljem sloju mrežnice, tako da svjetlost mora proći kroz sve ostale slojeve prije nego što dođe do osjetnih stanica. Čunjići i štapići nisu jednoliko raspoređeni po mrežnici. U središnjoj jamici (*fovea centralis*) koja se nalazi na stražnjem dijelu mrežnice (tzv. fundus oka), nalaze se samo čunjići. To je mjesto najjasnijeg vida i zraka svjetlosti koja ulazi u oko pada upravo na to mjesto. Na mjestu središnje jamice svi ostali mrežnice su odmaknuti kako bi svjetlost neposredno došla do receptorske stanice. Zbog toga je to mjesto malo udubljeno i žute boje, pa se zove *macula lutea*. Prema periferiji oka raste broj štapića, a broj se čunjića smanjuje. Živčani impuls iz receptornih stanica dalje prenose bipolarne stanice, koje se nalaze u unutarnjem zrnatom sloju mrežnice (*stratum nucleare*

internum). Treći neuron vidnog puta ganglijske su stanice, od čijih aksona nastaje vidni živac. Ganglijske stanice nalaze se u posebnom sloju (*stratum ganglionicum*), a njihovi aksoni u sloju *stratum neurofibrarum*. [7]

Centralizacija retine pokazana je tako da je 100% vidna oštrina samo u foveoli, a dalje prema periferiji opada, te na rubu retine doseže samo nekoliko postotaka. [8]

Periferija mrežnice ima zadaću predmete registrirati, a fovea ih zatim točno analizirati. To znači da predmeti, aktivnim radom očnih mišića, moraju biti uočeni i naslikani prema svojoj veličini. To vrijedi i za prostorno uočavanje stereoskopske slike, pri čemu oba oka najvećom oštrinom fiksiraju samo mali prostorni odsječak. [8]

2.3.6. Očna vodica

Očna je vodica tekućina koja ispunjava obje očne sobice, *camera anterior et posterior bulbi*. Proizvod je nepigmentiranog epitelnog sloja na cilijarnim nastavcima. Očna se vodica neprekidno stvara i otječe. Cilijarni je nastavci luče u područje stražnje očne sobice. Odande prolazi kroz pukotinu između leće i šarenice u prednju očnu sobicu. Od tamo otječe u vene na dva načina. Najveći dio očne vodice odlijeva se u iridokornealnom kutu u venski sinus bjeloočnice (*sinus venosus sclerae*). Sinus se izljujeva u cilijarne vene. Dio očne vodice ide preko cilijarnih i pupilarnih kripta šarenice najprije u šarenične, a potom u žilnične vene. [7]

Svaki se sat stvara 120 μ l očne vodice i otječe kroz kut očne sobice. U očnoj vodici nema bjelančevina - eventualno slobodne aminokiseline. Koncentracija Na, Cl iona, bikarbonata, aminokiselina i askorbinske kiseline odgovara onoj krvne plazme. [8] Ravnoteža produkcije očne vodice s njezinom odvodnjom održava konstantnim tlak unutar oka (15 do 20 mmHg). Tlak održavaju stalnim otporom tuberkularnog sustava (kribriformna zona) i sumjerena odvodnja u episkleralnim venama (oko 5.10 mmHg unutrašnji tlak). [8]

Prednja očna sobica (*camera anterior bulbi*), prostor je sprijeda omeđen rožnicom, a straga šarenicom i dijelom leće koji se nalazi u zjenici. Sredina je očne sobice duboka, a njezin je rub unaokolo plitak i oštar. Taj rub odgovara iridokornealnom kutu (*angulus iridocornealis*). [7] Stražnja očna sobica (*camera posterior bulbi*), straga je omeđena staklastim tijelom, a sprijeda šarenicom. Prema periferiji su unaokolo cilijarni nastavci, a prema središtu nazubljeni ekvator leće. Kroz stražnju očnu sobicu prolaze niti lećnoga suspenzornog aparata. S prednjom očnom sobicom komunicira kroz pukotinu između prednje strane leće i šarenice. [7]

2.3.7. Staklasto tijelo

Staklasto tijelo ispunjava najveći dio unutrašnjosti oka, a leži iza leće. [7] Ispunjava prostor zapremnine od 4 mililitra, a sastoji se od 99% vode i kompleksi hijaluronske kiseline pretvaraju je u gel visokoga viskoziteta. [8] Ono s unutarnje strane oblaže čitav vidni dio mrežnice, zatim orbikul i koronu cilijaris, a na prednjem kraju dolazi u dodir s lećom. Na tom mjestu na staklastom tijelu nalazimo udubinu (*fosa hyaloidea*). Između tih tvorbi i staklastog tijela stražnja je očna sobica. Staklasto je tijelo polutekuća, prozirna masa nalik na hladetinu. Sastoji se od staklaste tekućine (*humor vitreus*) i mreže tankih vlakana koje čine stromu (*stroma vitreum*). Staklasto tijelo ispunjava prostor između leće i mrežnice, koji se zove *camera postrema (camera vitrea)*. Od optičke papile proteže se kroz staklasto tijelo kanal (*canalishyaloideus*), koji je u embrionalno doba sadržavao krvnu žilu *a. hyaloidea*. [7] Za razliku od očne vodice, staklasta se tekućina ne obnavlja stalno, nego se stvori tijekom embrionalnog razvitaka. Prema periferiji staklastog tijela tekućina je gušća i naziva se staklastom membranom (*membrana vitrea*). [7]

Tlak staklovine fiksira jednoliko retinu na pigmentni sloj i vanjske slojeve oka. Staklovina djeluje i kao izolator udaraca. [8]

2.4. Vidni živac

Aksoni ganglijskih stanica, njih oko milijun, skupljaju se na jednom mjestu u mrežnici, izlaze iz nje, prolaze kroz bjeloočnicu, dobivaju mijelinsku ovojniciu i nastavljaju se kao vidni živac, n. opticus. Mjesto sakupljanja vidnih aksona zove se *discus nervi optici*, ili slijepa pjega (*macula caeca*), jer su na tom mjestu odmaknuti ustranu svi drugi slojevi mrežnice, pa nema ni fotoreceptorskih stanica. [7]

Vidni živac ima četiri dijela. Dio koji se nalazi u oku zove se *pars intraocularis*. Iz oka vidni živca izlazi kroz bjeloočnicu, a kroz njega tu prolaze *arteria* i *vena centralis retinae*. [7] Dio vidnog živca u orbiti zove se *pars orbitalis*, a prolazi centralno kroz čunji što ga tvore očni mišići. Zavijen je u obliku slova S da može slijediti gibanje očne jabučice. Orbitalni dio vidnog živca ima sve ovojnice kao i mozak, tj. na površini se nalazi duralna ovojnica koja odgovara arahnoidaji i piji mater, vagina interna nervi optici. Između dviju ovojnica je prostor, *spatium intervaginale subarachnoidale (spatium leptomeningeum)*, koji

komunicira s cerebrospinalnom tekućinom u klijazmatičnoj cisterni. Oko 1 cm od bulbosa nalazi se s donje strane vidnog živca izbočina u koju ulazi arterija, a izlazi vena centralis retinae (izbočina je mjesto kolobome tijekom razvoja oka). [8] Duralna ovojnica orbitalnog dijela živca sraste s fibroznim tkivom tetivnoga prstena s kojeg polaze očni mišići. Od toga mjesta prema natrag vidni živac nema više duralnu ovojnicu. [7] Orbitalni dio vidnog živca nastavlja se u optički kanal krilne kosti (*canalis nervi optici*). U njemu se vidni živac nalazi zajedno s očnom arterijom, a. ophtalmica. Taj se dio živca zove *pars canalis*. [7]

Nakon što izađe iz optičkog kanala, vidni živac ide prema natrag i dolazi u područje klijazmatične cisterne. To je intrakranijalni dio vidnog živca, *pars intracranialis*. Dio se vlakana vidnog živca križa, tvoreći tako križanje vidnih živaca, *chiasma opticum*. U optičkom križanju aksoni vidnog živca iz nazalnih (medijalnih) dijelova mrežnice prelaze na suprotnu stranu, a vlakna iz temporalnih (lateralnih) dijelova ostaju neukrižena. Na taj način vlakna iz desne strane retinae oba oka tvore desni optički snop (*tractus opticus*), a vlakna iz lijeve strane retinae oba oka tvore lijevi optički snop. Posljedično se desnim vidnim snopom prenose impulsi, odnosno slika iz lijevog vidnog polja i obrnuto. [7]

2.5. Krvne žile oka

Oko dobiva krv iz dvaju glavnih izvora. Prvi je a. *centralis retinae*, koja hrani unutarnje slojeve mrežnice do sloja štapića i čunjića, a drugi su krvne žile srednje očne ovojnice. Krvne žile očne ovojnice možemo podijeliti na tri sustava. Prvi sustav tvori *lamina choriocapillaris*, koja opskrbljuje pigmentni sloj mrežnice i sloj štapića i čunjića. Taj sustav seže samo do nazubljene linije. Drugi se sustav nalazi u orbikulusu zrakastog tijela, koji ima meridionalno smještene kapilare, te u cilijarnim nastavcima gdje također nalazimo kapilarnu mrežu. Treći se sustav nalazi u šarenici. Sva tri sustava dobivaju krv iz arterija koje ulaze kroz otvore u bjeloočnicu u oko, *aa. ciliares posteriores breves* i dvije *aa. ciliares posteriores longae* (šarenične arterije), jedna s nazalne i jedna s temporalne strane. [7]

3. Glaukom

Glaukom je progresivna multifaktorijalna neurooptikopatija pri čemu je povišeni očni tlak glavni poznati faktor rizika. To je stanje karakterizirano povećanjem tlaka u oku što uzrokuje strukturalna i funkcionalna oštećenja oka. Visoka kratkovidnost, dijabetes melitus, hipotireoidizam i hipertenzija genski su čimbenici nastajanja glaukoma. Bolest karakteriziraju progresivne atrofične promjene vidnog živca praćene naglim propadanjem vidnog polja. [9]

Glaukom je jedan od vodećih uzroka sljepoće u svijetu. Čak i u razvijenim zemljama u kojima se provode nacionalni programi za rano otkrivanje glaukoma, u 50% bolesnika bolest se ne prepozna. Glaukom se javlja u svim dobnim skupinama, uključujući i djecu, ali najviše u starijih osoba, te s većom učestalošću u crnoj rasi. Iako se neke očne bolesti javljaju kao varijante glaukoma, najčešći su oblici glaukoma primarni kronični glaukom otvorenog kuta i primarni kronični glaukom zatvorenog kuta. Oba osnovna oblika glaukoma karakteriziraju progresivne atrofične promjene vidnog živca praćene odgovarajućim propadanjem vidnog polja. [10]

3.1. Epidemiologija glaukoma

Glaukom je drugi vodeći uzrok sljepoće u svijetu, nakon katarakte. Quigleyjev izvještaj iz 1996. godine govori o 66,8 milijuna bolesnika s primarnim glaukomom, dok Svjetska zdravstvena organizacija (SZO) govori o 105 milijuna ljudi suspektnih za glaukom, a 6,7 milijuna bolesnika od primarnog glaukoma obostrano je slijepo. Noviji radovi pokazuju da je 7,6 milijuna bolesnika slijepo na oba oka i da je ta sljepoća uzrokovana primarnim glaukomom. Goldberg je 2000. godine izvijestio da je ukupan broj obostrano slijepih osoba, uključujući i sekundarni glaukom, oko 9,1 milijuna. Prema podacima SZO, više od 80% bolesnika s glaukomom je u nerazvijenim zemljama i zemljama u razvoju. [11]

Također, procijenjeno je da je 2010. godine globalno zabilježeno 60,5 milijuna ljudi sa primarnim glaukomom otvorenog kuta i primarnim glaukomom zatvorenog kuta. [12] Bilateralnu sljepoću ima 5.9 milijuna ljudi s glaukomom otvorenoga kuta i 5.3 milijuna ljudi s glaukomom zatvorenoga kuta do 2020. [13]

Uočen je globalni rast prevalencije glaukoma, pojedini autori predviđaju kako će 79,6 milijuna osoba do 2020. godine biti pogođeno glaukomom, od čega će 11,2 milijuna biti slijepo. Potaknuto tim činjenicama, Svjetsko udruženje glaukoma (engl. World Glaucoma

Association; WGA) i Svjetsko udruženje bolesnika oboljelih od glaukoma (engl. World Glaucoma Patient Association; WGPA), radi globalnog širenja svjesnosti o značaju glaukoma na pojedinca i društvo u cjelini, izabrali su 6. ožujka 2008. godine kao prvi Svjetski dan glaukoma. Procjenjuje se da je oko 60% bolesnika sa glaukomom nedijagnosticirano pri čemu čak i u najrazvijenijim zemljama taj postotak iznosi 40-50%. Glavni cilj akcije je smanjenje postotka nedijagnosticiranog glaukoma s 50% na 20% do 2020. godine. Širenje svjesnosti o posljedicama nedijagnosticiranog i neliječenog glaukoma i prijetećoj pandemiji treba uključivati daljnji razvoj u organizaciji zdravstvene zaštite, veću involviranost oftalmologa, liječnika opće medicine, drugih zdravstvenih djelatnika, političara i medija u preventivne programe te podizati svijest samih bolesnika i pučanstva općenito o važnosti i potrebi zaštite vida i mogućnosti korištenja svih dostupnih programa koje im pruža zdravstvena zaštita. Program se sastoji od informativnih emisija, publicističkih i stručnih predavanja, dijeljenja promotivnih materijala te javnih događanja kao što je probir bolesnika na javnim mjestima. [14]

Nadalje, pretpostavlja se da će se broj ljudi s glaukomom u svijetu povećati na 111,8 milijuna do 2040. godine. Zbog brzog porasta starenja stanovništva širom svijeta, točna procjena, trenutna prevalencija glaukoma i buduće projekcije broja glaukoma su od ključne važnosti za formuliranje adekvatnih zdravstvenih akcija prilagođenih različitim populacijama širom svijeta. [12]

3.2. Faktori rizika

3.2.1. Očni tlak

Istraživanjem Leydheckera na 20 000 normalnih očiju ustanovljena je srednja vrijednost tlaka u iznosu 15,5 (+/- 2,57) mmHg. Vrijednost od 20,5 mmHg sumnjiva je na glaukomsku bolest, dok je vrijednost od 24 i više mmHg proglašena glaukomskom vrijednošću očnog tlaka. Međutim, iako su i kasnije mnoga istraživanja očnog tlaka potvrdila ove statistički dobivene vrijednosti, očni tlak ne slijedi Gausovu distribuciju u normalnoj populaciji, već je pomaknut prema višim vrijednostima, što znači da samo povišena vrijednost očnog tlaka ne znači nužno bolest. Nužno u prilog govori i postojanje očne hipertenzije bez promjena na vidnom živcu i vidnom polju te normalan i niski očni tlak s promjenama vidnog živca i vidnog polja. Iz toga se može zaključiti da postoji individualna osjetljivost optičkog živca na razinu očnog tlaka. Nasuprot tome, dokazana je povezanost između razine vrijednosti

očnog tlaka i stupnja gubitka vidnog polja. Rezultati baltimorske studije provedene na velikom broju ispitanika pokazali su da što je viši očni tlak, to postoji manje živčanog tkiva u mrežnici i vidnom živcu. [10]

3.2.2. Vidni živac

Povećana ekskavacija glave vidnog živca (omjer C/D iznad 0,4) sumnjiva je na postojanje glaukomske bolesti kao i razlika u veličini ekskavacije desnog i lijevog oka. Progresivno sužavanje neuroretinalnog ruba na glavi vidnog živca ili povećanje ekskavacije, osnova je promjena u glaukomu, te bolesnici sa "sumnjivom" ekskavacijom trebaju biti pomno praćeni da bi se na vrijeme otkrila klinička manifestacija bolesti. [10]

3.2.3. Dob bolesnika

Rizik nastanka primarnog glaukoma otvorenog kuta raste s godinama starosti. Postotak bolesnika s oštećenim živcem i promjenama na vidnom polju raste od 1% u osoba od 40-49 godina do 20-30% u osoba u dobi od 80 godina. Moguće je objašnjenje za taj podatak da starije osobe imaju duže vremena povišeni očni tlak u usporedbi s mlađim osobama, ili da su u starijih osoba češće mikrovaskularne promjene u opskrbi optičkog živca. [10]

3.2.4. Rasa

Osobe crne rase češće boluju od primarnog glaukoma otvorenog kuta. Promjene vidnog živca u crnoj rasi dešavaju se 10 godina ranije, više su izražene u doba prve dijagnoze te bolesnici slabije reagiraju na liječenje. Objašnjenje ovih činjenica dobivenih istraživanjem na velikom broju osoba može se potražiti u prosječno višim vrijednostima očnog tlaka, učestalim vaskularnim abnormalnostima opskrbe vidnog živca i veličini glave vidnog živca u crne rase. [10]

3.2.5. Obiteljska anamneza

Jedan od faktora rizika za pojavu glaukoma je pozitivna obiteljska anamneza. Glaukom se javlja u 8-10% prve generacije glaukopskih bolesnika u dobi nakon 40. godine života. Međutim, genetski faktori koji dovode do glaukoma su kompleksni i vezani uz mnogo gena. [10]

3.2.6. Ostali faktori rizika

Visoka kratkovidnost nosi povećani rizik za primarni glaukom otvorenog kuta, kao i diabetes mellitus i hipotireoidizam. Arterijska hipertenzija također je faktor rizika, jer utječe na perfuzijski tlak unutar oka. Prema istraživanju Hayreha, bolesnici s arterijskom hipertenzijom i određenom vrstom antihipertenzivnog liječenja imaju vrlo nizak noćni arterijski tlak, tako da su izloženi većem riziku progresije optičke neuropatije zbog hipoksije i hipoperfuzije optičkog živca. Ostali faktori koji se spominju kao faktori rizika za primarni glaukom su sklonost vazospazmu, pušenje i alkoholizam. [10]

3.3. Znakovi i simptomi bolesti

Glaukom je kronična bolest koja traje desetljećima, ako se ne otkrije na vrijeme i ne liječi na odgovarajući način dovodi do najteže komplikacije gubitka vida i sljepoće. Glaukom je jedna od najpodmuklijih bolesti u medicini. Osnovni znaci ove bolesti su:

- a) povišen očni tlak (tlak iznad 22 mmHg) - važan je faktor rizika za razvoj glaukoma
- b) oštećenje ocnog živca
- c) promjene u vidnom polju. [15]

Subjektivni simptomi temeljem kojih bi se oboljeli barem donekle mogli voditi, uglavnom izostaju, te je stoga redovito preventivno kontroliranje intraokularnog tlaka od ključne važnosti. [16] Ukoliko se pojave neki od slijedećih simptoma potrebno je posumnjati da je došlo do razvoja glaukoma:

- umor očiju
- poteškoće s fokusiranjem
- reakcija očne jabučice na pritisak
- glavobolja
- nelagoda u očima
- suzenje

Simptomi koji karakteriziraju akutni glaukom su:

- dilatacija zjenice
- vid postaje zamagljen
- jaka bol u i oko oka
- glavobolja
- mučnina i povraćanje [9]

Znakovi i simptomi glaukoma u ranoj, početnoj fazi, klinički se ne očituju. Osoba nema smetnje vida te je to uglavnom razlog zbog kojeg se bolest ne otkrije u ovoj početnoj fazi. Veliki broj osoba potraži pomoć liječnika kada primijete znakove već suženog vidnog polja, odnosno, navode probleme ili potpuni gubitak vida u odnosu na predmete koji se s obzirom na stajalište, nalaze periferno. Tada je već nastupila faza značajnog oštećenja vidnog živca. [17]

3.4. Klasifikacija glaukoma

Glaukomska bolest stara je vjerojatno koliko i ljudska vrsta. Progenezom i paragenezom kroz tisućugodišnju kondenzaciju početnih genetskih aberacija, posebice onih koje zahvaćaju mezodermalne strukture oka, nastale su različite vrste glaukoma. [18]

U praksi postoje različite klasifikacije glaukoma, a nastale su uslijed potrebe lakšeg razumijevanja problematike, pa se tako u literaturi susreću takozvana jednostavna didaktička klasifikacija te klasifikacija prema stupnju razvijenosti glaukoma odnosno težini glaukomskeg procesa. [19]

Jednostavna didaktička klasifikacija ustanovljena je radi lakšeg i jednostavnijeg učenja i razumijevanja studentima medicine i biomedicinskih znanosti, te širokim masama na koje se nastoji prenijeti određeno znanje u vidu edukacijskih programa. [19]

Prema navedenim kriterijima glaukom se klasificira kao:

- primarni glaukom otvorenog kuta
- sekundarni glaukom otvorenog kuta
- primarni glaukom zatvorenog kuta
- sekundarni glaukom zatvorenog kuta
- razvojni ili kongenitalni glaukom. [19]

3.4.1. Primarni glaukom otvorenog kuta

Uzrok je nepoznat. Smatra se da je nasljedan. Rano otkrivanje može uvelike spriječiti nastanak sljepoće. Totalni volumen i tlak intraokularne tekućine reguliran je ravnotežom između stvaranja i resorpcije očne vodice. Patološke promjene u iridokornealnom kutu sprječavaju uobičajeni protok očne vodice kroz trabekularnu mrežu u Schlemov kanal i venski sustav. Kao rezultat toga, intraokularni tlak (IOT) se diže (22-30 mmHg) i dolazi do oštećenja vidnog polja. Simptomi su podmukli i sporo se razvijaju. Pacijent može osjećati blagu nelagodu, kao što je umor očiju, poteškoće s fokusiranjem, glavobolja. Gubitak perifernog vida javlja se puno prije nego što je zahvaćen centralni vid. Fizički i emocionalni faktori bitni su u nastajanju povišenog očnog tlaka. [9]

3.4.2. Sekundarni glaukom otvorenog kuta

Kod sekundarnog glaukoma postoji jasan uzrok povišenja očnog tlaka, a koji se nalazi unutar oka. Radi se o mehaničkim ili upalnim promjenama koje ne dozvoljavaju normalnu cirkulaciju očne vodice unutar oka ili njeno otjecanje. Uzroci koji koče otjecanje očne vodice mogu biti različiti. Tako postoji pigmentni glaukom, pseudoeksfolijativni glaukom, kortikosteroidni glaukom, post-traumatski glaukom, glaukom kod uveitisa. [9]

3.4.3. Primarni glaukom zatvorenog kuta

Primarni glaukom zatvorenog kuta je naglo povećanje IOT-a i vodi do potpunog pupilarnog bloka. Dolazi do prekidanja normalnog protoka očne vodice iz stražnje prema prednjoj sobici oka i odvodnom trabekularnom sustavu. To je hitno stanje koje dovodi do sljepoće ako se ne tretira. [9]

Akutni glaukom može se javiti kod pacijenata s uskim kutom prednje komore kojima je ukapan midriatik. Javlja se jaka bol u i oko oka. Vid postaje zamagljen. Oko je crveno, rožnica je mutna, javlja se mučnina i povraćanje, zjenica je dilatirana. IOT je visok, kako tlak raste, retinalne arterije su pritisnute i smanjena je prehrana oka. To uzrokuje atrofiju retine i rožnice. [9]

3.4.4. Sekundarni glaukom zatvorenog kuta

Glaukom zatvorenog kuta može izazvati prednja subluksacija leće, dislocirana ili intumescentna leća, ciste šarenice ili cilijarnog tijela, primarni ili metastatski tumori šarenice ili cilijarnog tijela. Cilijarni blok glaukom nastaje kao posljedica kirurškog zahvata na oku, uveitisa, proliferacijske dijabetičke retinopatije ili okluzije centralne mrežnične vene. [9]

3.4.5. Kongenitalni glaukom

Kongenitalni glaukom razvojni je glaukom s pridruženim razvojnim anomalijama. Primarni kongenitalni glaukom predstavlja izoliranu razvojnu anomaliju trabekularnog sustava bez vidljivih abnormalnosti rožnice ili šarenice. Prisutna je fotofobija, buftalmus, pojačano suzenje, povećan je promjer rožnice s edemom. Prognoza ovisi o dobi u kojoj se bolest javlja, lošija je kod bolesnika gdje se glaukom javio odmah po rođenju. Kongenitalni glaukom udružen s nasljednim anomalijama nastaje kod promijenjenog embriološkog razvitka neuralnog žlijeba te može dovesti do pojave Axenfeldove, Riegerove i Peterove anomalije. Bolesti se nasljeđuju autosomno dominantno i obuhvaćaju oba oka. Prisutne su anomalije šarenice, aneridij, katarakta, hipoplazija optičkog živca i nistagmus, kratkovidnost itd. Sve te anomalije izazivaju glaukom. [9]

Iako je glaukom u dječjoj dobi rijedak poremećaj, pri planiranju probira na slabovidnost djece mora ga se uzeti u obzir. Javlja se od rođenja do adolescencije. Smatra se uzrokom sljepila u 8% dječje populacije. U dječjoj dobi glaukom je karakteriziran također povećanim intraokularnim tlakom i oštećenjem vidnog živca, što može dovesti do sljepila. [20]

3.5. Dijagnostičke metode i uloga medicinske sestre/tehničara

3.5.1. Anamneza u oftalmologiji

Anamneza u oftalmologiji mora sadržavati obiteljsku i osobnu anamnezu i podatke o sadašnjoj bolesti. U obiteljskoj anamnezi osobito je važno uzeti podatke o nasljednim bolestima (npr. retinalne degeneracije) ili o onim gdje postoji genetska predispozicija (katarakta, glaukom, strabizam). U osobnoj anamnezi uzimaju se podaci o općim bolestima organizma posebno onima koji se manifestiraju očnim simptomima (npr. dijabetes,

hipertenzija, tbc, reumatizam). Informira se o ranijim očnim bolestima. To je važno zbog recidivirajućih očnih bolesti (iridociklitis, herpetični keratitis) i alergijskih bolesti oka. Također treba notirati eventualnu preosjetljivost na neki lijek. Važno je uzeti podatke o eventualnim prethodnim očnim operacijama. Anamneza u oftalmologiji ima veliku važnost kao i u drugim specijalnostima. Pri stručno i savjesno uzetoj anamnezi može se kod mnogih bolesti oka postaviti točna dijagnoza ili nas može usmjeriti na izvršavanje adekvatnih pretraga, što je važno u kasnijem pravilnom izboru terapije. [21]

Pri postavljanju dijagnoze glaukoma provodi se:

- fizikalni pregled oka
- nalaz vidnog polja (perimetrija)
- tonometrija
- gonioskopija
- optička koherentna tomografija (OCT)
- pahimetrija [16]

3.5.2. Fizikalni pregled

Fizikalni pregled započinje provjerom vidne oštine. Nakon mjerenja vidne oštine, pacijent se pregleda pomoću procijepne svjetiljke. Procijepna svjetiljka je specijalni oftalmološki mikroskop. Fundus i stražnji dijelovi oka mogu lako biti pregledani uz pomoć procijepne svjetiljke i jake konveksne leće. [22]

3.5.3. Perimetrija

Perimetrija je metoda ispitivanja vidnoga polja aparatom koji se zove perimetar. Ubraja se u neinvazivne dijagnostičke metode. Patološka stanja kod kojih se ispituje vidno polje: glaukom, oštećenja vidnog živca, oštećenja nakon trzajnih ozljeda (prometne nesreće), multipla skleroza, tumori mozga. Perimetrijom ispituje se granice vidnoga polja i eventualne ispade istoga. Dijeli se na: kinetičku, statičku i test konfrontacije. [9]

Kinetička perimetrija vrši se pomoću Goldmanova aparata. Klasična je metoda ispitivanja vidnog polja gdje se koristi svjetlosni podražaj u pokretu. Podražaj putuje od periferije prema centru. Statička perimetrija (kompjuterizirana perimetrija) vrši se pomoću aparata Octopusa. Također se koristi svjetlosni podražaj koji putuje od centra prema periferiji.

Obje vrste perimetrije traju od 15 - 45 minuta ovisno o programu koji se koristi. Ne smije trajati predugo jer dolazi do fenomena zamora. Ispitivanje se vrši za svako oko zasebno. Zjenice ne smiju biti proširene, ali ni preuske (što je moguće kod pacijenata koji su na terapiji pilokarpin kapima).

Postupci izvođenja vidnog polja po Goldmanu i kompjuteriziranog vidnog polja, s definiranom ulogom medicinske sestre/tehničara, prikazani su u tablici 3.5.3.1. i tablici 3.5.3.2. Test konfrontacije gruba je metoda ispitivanja ispada u vidnome polju. Koristi se kao rutinski pregled pri pregledu neuroloških pacijenata. Pacijent sjedi nasuprot ispitivača na udaljenosti od jednog metra. Oko ispitanika je zatvoreno, a pacijent gleda u ispitivačev nos. Ispitivač tada drži ruku i pomiče je od periferije pacijentovog polja prema sredini u ravnini približno jednakoj od ispitivača i ispitanika. Pacijent treba reći kada ugleda ruku ili kada može odrediti broj ispruženih prstiju ruke. [9]

Redni broj	Postupak	Objašnjenje
1.	Identificirati pacijenta	Biti siguran da se pravom pacijentu radi pretraga
2.	Smjestiti pacijenta u sjedeći položaj, licem okrenutim prema aparatu	Sjedeći položaj je jedini mogući za izvođenje pretrage
3.	Objasniti postupak pacijentu	Povjerenje i suradnja
4.	Provjeriti je li pacijent shvatio postupak	Ponoviti i pojasniti nedoumice
5.	Skinuti naočale ako ih pacijent ima	Leće mogu ostati
6.	Dezinficirati držač za bradu i čelo lokalnim dezinficijensom	Smanjuje se broj mikroorganizama. Ugodnost za bolesnika
7.	Staviti povez na lijevo oko	Uvijek se prvo ispituje desno oko
8.	Dati pacijentu tipku sa zvučnim signalom u ruku	Tipkom pacijent signalizira kada je uočio svjetlosni podražaj u vidnom polju
9.	Fiksirati glavu pacijenta za aparat	
10.	Namjestiti željenu veličinu i jačinu test značke	
11.	Umetnuti papir u za to predviđeno mjesto	Na papiru se označavaju svjetlosni podražaji i kasnije se spajaju u izopteru
12.	Upaliti uređaj	
13.	Izmjeriti širinu zjenice, zapisati	Širina zjenice bitna je za interpretaciju

	vrijednosti na papir	nalaza vidnoga polja
14.	Započeti s izvođenjem pretrage	Kreće se od provjere perifernog vida
15.	Cijelo vrijeme pratiti je li pacijent fokusiran na središnju točku	To utječe na ishod pretrage
16.	Postaviti stalak sa odgovarajućom dpt za testiranje centralnog vida	Pred oko pacijenta staviti dpt za blizinu
17.	Nastaviti pretragu	Provjera centralnog vida
18.	Ispitati slijepu pjegu	
19.	Odmaknuti pacijenta od uređaja	Završena pretraga
20.	Ugasiti uređaj	
21.	Maknuti povez s lijevog oka i postaviti ga na desno oko	Kreće se sa ispitivanjem vidnog polja na lijevom oku
22.	Izvući papir sa dobivenim nalazom	
23.	Umetnuti novi papir	
24.	Maknuti stalak s dpt.	Prvo se ispituje periferija vidnog polja
25.	Namjestiti držač za bradu u desno	
26.	Ponoviti cijeli postupak kao za desno oko	
27.	Odmaknuti pacijenta od uređaja	
28.	Ugasiti uređaj	
29.	Reći pacijentu da je pretraga gotova	
30.	Skinuti povez sa desnog oka	
31.	Odložiti tipku na za to predviđeno mjesto	
32.	Is crtati dobivene vrijednosti vidnoga polja	
33.	Dezinficirati uređaj antiseptikom	
34.	Dokumentirati učinjeno	

Tablica 3.5.3.1. Postupak izvođenja vidnog polja po Goldmanu [9]

Redni broj	Postupak	Objašnjenje
1.	Identificirati pacijenta	Biti siguran da se pravom pacijentu radi pretraga
2.	Smjestiti pacijenta u sjedeći položaj, licem okrenutim prema aparatu	Sjedeći položaj je jedini mogući za izvođenje pretrage
3.	Objasniti postupak pacijentu	Povjerenje i suradnja
4.	Provjeriti je li pacijent shvatio postupak	Ponoviti i pojasniti nedoumice
5.	Skinuti naočale ako ih pacijent ima	Leće mogu ostati
6.	Dezinficirati držač za bradu i čelo lokalnim dezinficijensom	Smanjuje se broj mikroorganizama. Ugodnost za bolesnika
7.	U kompjuter unijeti podatke o pacijentu, dioptriji i program koji će se izvoditi	
8.	Dati pacijentu tipku sa zvučnim signalom u ruku	Objasniti mu da stiskom tipke označi kada je ugledao svjetlosni podražaj u svom vidnom polju
9.	Namjestiti željenu veličinu i jačinu test značke	
10.	Prekriti povezom lijevo oko pacijenta	Prvo se uvijek izvodi pretraga na desnom oku
11.	Započeti sa izvođenjem pretrage	Pretraga traje oko 30 minuta
12.	Cijelo vrijeme pratiti je li pacijent fokusiran na središnju točku, prati li svjetlosne podražaje u svom vidnom polju na površini kugle aparata	Distraktori koji utječu na pravilno izvođenje pretrage mogu dati lažne nalaze
13.	Cijeli postupak ponoviti na lijevom oku	
14.	Nakon završene pretrage odmaknuti pacijenta od aparat, pustiti ga da odmori, ispisati nalaz.	
15.	Dokumentirati učinjeno	Kontinuitet njege

Tablica 3.5.3.2. Postupak izvođenja kompjuteriziranog vidnog polja (statička perimetrija)

[9]

3.5.4. Tonometrija

Tonometrija je gotovo svakodnevna metoda mjerenja intraokularnog tlaka pomoću tonometra. Temelji se na međuodnosu intraokularnog tlaka i odgovarajuće sile koja je potrebna da se normalni oblik rožnice deformira. Razlikujemo kontaktne i nekontaktne tonometre. [8] To je bezbolna metoda pri kojoj pacijent leži i gleda u strop. Rožnica se anestetizira. Sterilni disk tonometra lagano se prisloni na rožnicu, napravi se blagi pritisak tako da se rožnica utisne unutra. Tlak unutar oka uzrokuje silu koja pomiče indikator tonometra. Normalne vrijednosti su od 11 do 22 mmHg. Aplanacijska tonometrija puno je osjetljivija metoda od Schiötzove koja se provodi sofisticiranim i preciznim instrumentom, biomikroskopom sa tonometrom. [9]

3.5.5. Gonioskopija

Gonioskopija je direktan pregled kuta prednje sobice oka uz upotrebu indirektno rožnične leće i procijepne svjetiljke. Kut može biti široki, srednje široki, uži kut, uski kut i zatvoren kut. [23] Liječnik stavi lupu na rožnicu. Koristi se lokani anestetik. Liječnik preko mikroskopa gleda sadržaj prednje očne sobice, te strukture kuta. Liječenje ovisi o stadiju bolesti te stupnju suženja kuta između šarenice i rožnice. Lijekovi mogu djelomično stanje držati pod kontrolom. [9]

3.5.6. Optička koherentna tomografija (OCT)

Optička koherentna tomografija (OCT) je neinvazivna, nekontaktna dijagnostička metoda s kojom je moguće neinvazivno trodimenzionalno oslikavanje, te detaljna analiza dijelova mrežnice, poput makule, peripapilarnog dijela mrežnice, kao i prepoznavanje vitreoretinalne granice i granice unutarnjih slojeva mrežnice. Princip rada OCT-a se temelji na mjerenju povratnog vremena i intenziteta odaslanog medija. Zbog toga se često uspoređuje sa ultrazvukom, ali za razliku od njega, kao medij koristi svjetlo, a ne zvuk.

Iako zvuk ima prednost što se tiče dubine prodiranja u tkivo, svjetlost s mnogo kraćim valnim duljinama ima prednost u dobivanju slika mnogo veće razlučivosti.

Na kvalitetu slike utječe zamućenje prozirnih dijelova oka, kao što je katarakta jer smanjuje jačinu signala. Nije bitan stupanj zamućenja leće već vrsta zamućenja pa subkapsularno stražnje zamućenje leće najviše utječe na jačinu signala i kvalitetu slike. Također, suha rožnica može biti uzrok slabijeg signala pa se mjere manje vrijednosti RNFL-a. Utjecaj na dobivene rezultate ima i aksijalna duljina očne jabučice (miopija), koja je glavni

čimbenik nastanka pogreške ogredala, u slučaju srednje i visoke miopije, ta bi pogreška bila 73%, dok je kod emetropa i hipermetropa 19%. OCT-om se mogu prepoznati strukturalna oštećenja kod glaukoma puno prije pojave funkcionalnih promjena koje se otkrivaju ispitivanjem vidnog polja (standardizirana automatska perimetrija). [24] Uloga medicinske sestre/tehničara pri izvođenju ove pretrage opisana je u tablici 3.5.6.1.

Redni broj	Postupak	Objašnjenje
1.	Identificirati pacijenta, te ako je potrebno proširiti zjenice	Osigurati izvođenje pretrage kod pravog pacijenta. OCT se može izvesti samo kod zjenica širih od 3 mm.
2.	Posjesti pacijenta za uređaj	
3.	Upaliti aparat	
4.	Objasniti postupak pacijentu	Povjerenje i suradnja
5.	Zadati uređaju tražene vrijednosti	Ovisno o tome želimo li snimiti makulu ili vidni živac
6.	Pratiti pacijenta za vrijeme izvođenja pretrage	Bitno za ishod nalaza
7.	Po završetku pretrage, dokumentirati učinjeno	Kontinuitet njege

Tablica 3.5.6.1. Postupak izvođenje optičke koherentne tomografije [9]

3.5.7. Pahimetrija

Pahimetrija je metoda kojom se pomoću aparata pahimetra određuje debljina rožnice u svrhu procijene vrijednosti očnog tlaka i daljnje terapije. Postupak izvodi sestra, koji je opisan u tablici 3.5.7.1., a liječnik interpretira nalaz. Od pribora potrebno je prethodno pripremiti tufere, sol, tetrakain, pahimetar. [24]

Redni broj	Postupak	Objašnjenje
1.	Identificirati pacijenta	Osigurati da se pretraga izvrši pravom pacijentu
2.	Smjestiti ga u sjedeći položaj	Osigurana je udobnost pacijenta
3.	Objasniti postupak	Povjerenje i suradnja

4.	Oprati ruke	Smanjuje se broj mikroorganizama
5.	Ukapat lokalni anestetik	Smanjiti bol i nelagodu
6.	Reći pacijentu da zatvori oči minutu do dvije	Osigurati djelovanje anestetika
7.	Uključiti pahimeter	Svijetli zelena lampica
8.	Skinuti zaštitnu kapicu sa sonde	Kapica štiti sondu od mehaničkih oštećenja
9.	Dezinficirati sondu dezinficijensom, pričekati da se osuši	Kontrola infekcije
10.	Reći pacijentu da otvori oči i prisloniti vrh sonde na površinu oka	Pahimeter mora pet puta dati zvučni signal prije nego što pokaže konačnu vrijednost
11.	Dokumentirati učinjeno	
12.	Isključiti pahimeter	Ugasi se zelena lampica
13.	Oprati ruke	
14.	Dezinficirati sondu pahimetra	Kontrola infekcije
15.	Staviti zaštitnu kapicu na sondu	

Tablica 3.5.7.1. Postupak izvođenja pahimetrije [9]

3.6. Liječenje

Liječenje glaukoma provodi se ovisno o njegovoj vrsti i zahvaćenosti. Pri liječenju koriste se konzervativne i kirurške metode.

Konzervativno liječenje

Konzervativnim liječenjem nastoji se sniziti povišeni očni tlak, a lijekovi koji se primjenjuju su iz skupina:

- beta blokatora - pretpostavlja se da djeluju na smanjivanje stvaranja očne vodice. Predstavnici ove skupine u okulistici su timolol i betaksolol.
- adrenergičnih agonista - smanjuju proizvodnju očne vodice, te povećavaju njen protok. Najčešće korišten je bromonidin.
- inhibitora karboanhidraze - postiže se smanjenje produkcije očne vodice. U upotrebi u praksi najčešće se koriste dorzolamid i brinzolamid.

- analoga prostaglandina - dovode do povećavanja protoka očne vodice. Predstavnik je latanoprost.
- neselektivnih adrenergičnih agonista - smanjuju stvaranje očne vodice i mogu povećati uveoskleralno otjecanje
- parasimpatomometika (kolinergični lijekovi) - pospješuju otjecanje očne vodice kontrakcijom cilijarnog mišića
- osmotika - dovode do dehidracije i smanjenja volumena staklastog tijela. [25]

Kirurško liječenje

Ovisno o kojoj vrsti glaukoma je riječ, odlučuje se da li će se liječenju pristupiti:

- klasičnim kirurškim tretmanom (trabekulektomija, postavljanje drenažnih implantata, kanaloplastika)
- laserskom kirurgijom (laserska trabekuloplastika, laserska iridotomija, ciklofotokoagulacija). [25]

Trabekulektomija je najčešće primjenjivana operacija u slučaju glaukoma otvorenog kuta, kojom se stvara „trajna“ fistula između prednje očne sobice i supkonjuktivalnog prostora. U brojnim slučajevima postiže se dugoročna kontrola IOT-a, iako je nekim pacijentima potrebna dodatna terapija, ili ponavljanje operativnog zahvata. [16]

Ugradnja drenažnih implantata kao što su Molteno, Krupin, Baerveldt, Ahmed, ili Schocket uglavnom je rezervirana za bolesnike s povišenim rizikom za neuspjeh trabekulektomije s promjenom antimetabolita. Postupak se sastoji u ugradnji drenažne cjevčice u prednju očnu komoru kako bi se omogućilo istjecanje vodice u filtracijski mjehurić. Moguća komplikacija ovog zahvata je zadebljanje ožiljka u konjuktivalnom dijelu oka te se na taj način onemogućuje otjecanje vodice.

Kanaloplastika je nepenetrirajuća glaukomska operacija koja nije ovisna o filtracijskom jastučiću. Indicirana je u slučaju glaukoma primarno otvorenog kuta, zatim pigmentnog i pseudoeksfolijativnog glaukoma. [16]

Laserska trabekuloplastika, kao privremena metoda provodi se kod liječenja glaukoma otvorenog kuta, pseudoeksfolijativnog ili pigmentnog glaukoma. Za vrijeme ovog postupka, koji se radi u jednom ili dva tretmana, 50 do 100 laserskih pečata sa niskom energijom aplicira se cirkularno u trabekularnu mrežu. [22] Pola sata prije lasera daje se pilocarpin u oko

kako bi se spriječila stezanja šarenice te omogućio pristup periferno. Zatim se primjenjuje lokalni anestetik kako bi se smanjila bol i pacijenta se smještava za laser. Zahvatu asistira medicinska sestra/tehničar, kako je opisano u tablici 3.6.1.1. Nakon zahvata moguća je glavobolja, koja nestaje nakon 24 sata, a sam zahvat može se ponoviti za 2-3 tjedna. [9]

Redni broj	Postupak	Objašnjenje
1.	Identificirati pacijenta	Osigurati da se liječenje laserom učini pravom pacijentu
2.	Objasniti postupak pacijentu	Povjerenje i suradnja
3.	Ukapat kapi midriatika u oko koje je predviđeno za laseriranje	Liječenje laserom se ne može izvoditi ako oko nije u punoj midrijazi
4.	Posjesti pacijenta za uređaj	Ugodnost
5.	Dezinficirati podložak za bradu i čelo	Kontrola infekcije
6.	Fiksirati glavu pacijentu na uređaj	
7.	Zamračiti prostoriju	
8.	Staviti zaštitne naočale	
9.	Za vrijeme izvođenja liječenja laserom promatrati pacijenta	Može se javiti bol za vrijeme izvođenja na što treba upozoriti pacijenta
10.	Dokumentirati učinjeno	Kontinuitet njege

Tablica 3.6.1.1. Postupak izvođenja ARGON lasera (asistiranje medicinske sestre/tehničara liječniku) [9]

Periferna iridotomija laserom provodi se u pacijenata s glaukomom zatvorenog kuta. Otvori malenih dimenzija laserom rade se na šarenici kako bi se tlakovi ispred i iza šarenice izjednačili, a shodno tome sprečava se abnormalno ispupčenje šarenice. [16]

U tablici 3.6.1.2. prikazani su postupci medicinske sestre/tehničara kod izvođenja zahvata.

Redni broj	Postupak	Objašnjenje
1.	Identificirati pacijenta	Osigurati da se liječenje laserom učini pravom pacijentu
2.	Objasniti postupak pacijentu	Povjerenje i suradnja
3.	Oprati ruke	Smanjuje se broj mikroorganizama
4.	Kapati kapi midriatika ili miotika	Ako se izvodi kopsulotomija zjenice

		se šire, tj. kapa se midriatik. Ako se izvodi iridotomija kapa se miotik, tj. zjenice moraju biti uske
5.	Neposredno prije izvođenja zahvata laserom kapati kapi anestetika	Smanjuje se osjećaj boli i neugode
6.	Posjesti pacijenta za uređaj	Ugodnost
7.	Dezinficirati podložak za bradu i čelo	Kontrola infekcije
8.	Fiksirati glavu pacijentu na uređaj	
9.	Za vrijeme izvođenja laseriranja pratiti pacijenta	Moguća pojava boli i neugode
10.	Nakon izvođenja laseriranja pomoći pacijentu da ustane	
11.	Dokumentirati učinjeno	Kontinuitet njege

Tablica 3.6.1.2. Postupak izvođenja YAG lasera (asistiranje medicinske sestre/tehničara liječniku) [9]

Metodom ciklofotokoagulacije uništava se cilijarni epitel čija je funkcija sekretorna te se direktnim smanjivanjem sekrecije očne vodice djeluje na smanjivanje očnog tlaka. Postoji više načina za uništavanje tkiva: toplina (termokoagulacija), hladnoća (kriokoagulacija) ili laserska zraka (fotokoagulacija). [22]

4. Sestrinska skrb za pacijenta s glaukomom

4.1. Preventivna skrb

Oko je važan organ te su briga i zaštita vida od velike važnosti već od prvog dana rođenja. Medicinska sestra/tehničar, kao važan član tima, aktivno podučavajući pacijenta može omogućiti dobru zdravstvenu skrb vezanu za njegu očiju i prevenciju bolesti oka. Problemi kao što su glavobolja, vrtoglavica, pečenje i svrbež treba provjeriti liječnik. Treba obratiti pozornost na upale oka, crvene rubove vjeđa, otečene vjeđe, "oči u križ" i nejednake zjenice. Neuobičajna ponašanja kao što su držanje knjige preblizu očima, terptanje, stiskanje očiju, trljanje, također su pokazatelji problema vida. [9]

Na poremećaje vida utječe i pogrešna prehrana. Na primjer, nedostatak vitamina A i B može uzrokovati promjene u retini, spojnici i rožnici. [9]

Oči treba štiti od jakog sunca, sunčanih lampi, UV zraka, sprejeva i odmarati ih nakon posla. Često pogled prema prozoru ili po sobi može odmoriti oči. Liječenje bolesti oka tijekom godina se promijenilo. Smanjila se potreba za dugotrajnim boravkom u bolnici. Danas se operacija katarakte i mnoge druge oftalmološke operacije izvode u tzv. "jednodnevnoj kirurgiji", što znači da pacijent isti dan odlazi kući iza operativnog zahvata što rezultira smanjenjem bolničkih troškova. S druge strane kratak boravak pacijenta u bolnici smanjuje mogućnost opservacije, edukacije, određivanje ciljeva i intervencija te evaluaciju zdravstvene njege. U tom slučaju može se provesti edukacija o samozbrinjavanju, komplikacijama, simptomima i znakovima koji zahtijevaju stručnu pomoć. [9]

Poseban naglasak treba staviti na prevenciju glaukoma. Važno je upozoriti pacijenta na redovit posjet okulistu jednom godišnje iza 40.-te godine života kada se uz redoviti očni pregled izmjeri očni tlak te se na vrijeme uoče povišene vrijednosti IOT-a, te redovitim korištenjem antiglaukomske terapije tlak drži pod kontrolom. Treba znati da glaukom ne boli, nego dolazi do postupnog propadanja očnog živca što na kraju rezultira sljepoćom. Kod novorođenčadi i male djece važno je na vrijeme uočiti bilo kakva odstupanja u vidu pri čemu veliku ulogu ima patronažna sestra te liječnik pedijatar. Njihovom pravodobnom intervencijom može se spriječiti moguća slabovidnost. [9]

Istraživanja su pokazala da je kvaliteta života u glaukomskih pacijenata znatno niža nego u onih koji ne boluju od glaukoma. [26] Kontinuiranim provođenjem programa prevencije glaukoma društvo bi u cjelini imalo koristi na zdravstvenoj, socijalnoj i ekonomskoj razini. Radno sposobni bolesnici zadržali bi svoju radnu sposobnost i kvalitetu

života, spriječila bi se progresija slabovidnosti i gubitak vida, a time bi se onda i smanjilo opterećenje zdravstvenog sustava. Kako je glaukom, nakon katarakte, vodeći uzrok sljepoće u svijetu važno je educirati stanovništvo da dijagnostikom glaukoma u ranom stadiju i primjenom odgovarajuće terapije preveniramo napredovanje bolesti, a time i sljepoću kao krajnji negativni ishod. Upravo je to razlog zašto prepoznavanje i rano liječenje glaukoma mora postati jedan od vodećih javnozdravstvenih programa u Hrvatskoj. [27]

4.2. Perioperativna organizacija rada

4.2.1 Prijeoperacijska priprema

Medicinska sestra/tehničar kao ravnopravni član tima u skrbi za pacijenta sudjeluje u osiguranju najbolje moguće fizičke, psihološke, socijalne i duhovne spremnosti za operativni zahvat. Osim medicinske sestre/tehničara u pripremi pacijenta za operativni zahvat sudjeluju liječnici, anesteziolozi, zdravstveno-laboratorijski tehničari, nutricionisti i psiholozi.

Prijeoperacijsku skrb možemo podijeliti na fizičku i psihološku.

Psihološkom pripremom nastoji se postići najveća moguća spremnost pacijenta na operativni zahvat, a potrebno ju je započeti već pri postavljanju indikacije za operativni zahvat. Osnovni postupak je informiranje pacijenta o bolesti, operativnom zahvatu, postupcima koji će se primjenjivati, te mogućim ishodima liječenja. Sve informacije koje se upućuju bolesniku moraju biti jednostavne, razumljive i detaljne. [28]

Fizička priprema podrazumijeva uzimanje anamneze, provođenje pretraga, osiguranje adekvatne prehrane, poučavanje pacijenta, te neposrednu prijeoperacijsku pripremu. [29]

Oftalmološke sestre/tehničari osim što savjetuju pacijente o pravilnom načinu uzimanja propisanih lijekova i o pravilnoj prehrani te dodatno objašnjavaju pacijentu ukoliko je potrebno određeni lijek izostaviti prije operacije, pružaju psihološku podršku pacijentu i njegovoj obitelji, te stvaranjem odnosa suradljivosti i povjerenja s pacijentom, nastoje ukloniti strah i zabrinutost. Brz razvoj dijagnostičkih i terapijskih metoda u oftalmologiji postavlja sve veće zahtjeve pred zdravstvenog radnika i ukazuje na potrebu za što boljom stručnom osposobljenošću medicinske sestre/tehničara. [30]

Pretrage

Pretrage koje se provode u prijeoperacijskom razdoblju omogućuju procjenu općeg zdravstvenog stanja, nužne su zbog anestezije i kirurškog zahvata, a uvjetovane su:

- osnovnom bolesti zbog koje je indicirano operativno liječenje,
- njegovim stanjem (ovisno o stanju bolesnika sama priprema za operativni zahvat je različita)
- rizičnim čimbenicima (dob, pretilost, pušenje). [29]

Opće pretrage i priprema iste su za sve operacije i sve bolesnike, a uključuju:

- osnovne, rutinske laboratorijske pretrage krvi
 - hematološke pretrage krvi (SE eritrocita, KKS),
 - KG i Rh faktor
 - biokemijske pretrage krvi (Guk, K, Na, Kreatinin, Urea, Bilirubin) i urina
 - koagulacijske pretrage
- elektrodinamske pretrage (EKG)
- radiološke pretrage (RTG snimka pluća i srca)
- mišljenje kardiologa/anesteziologa. [29]

Procjena zdravstvenog stanja i sposobnosti za anesteziju i kirurški zahvat postavlja se temeljem:

- anamneze
- fizičkog pregleda
- laboratorijskih nalaza
- mišljenja anesteziologa i kirurga. [29]

Adekvatna prehrana

Prijeoperacijska dijeta predstavlja potpuno ili djelomično suzdržavanje od hrane, ovisno o indikaciji za kirurški zahvat i/ili obogaćenu prehranu pojedinim sastojcima. [29] Zadaća medicinske sestre/tehničara je prikupiti podatke o navikama vezanima uz prehranu i stupnju samostalnosti pri hranjenju. Isto tako potrebno je osigurati uvjete za uzimanje hrane, hranjenje nepokretnih i bolesnika koji ne mogu uzimati hranu per os. Pacijenta je potrebno uputiti u važnost ne uzimanja tekućine i hrane na usta prije i neposredno nakon zahvata. [29]

Poučavanje

Poučavanje predstavlja osnovnu mjeru u sprječavanju poslijeoperacijskih komplikacija. Bitno je da način poučavanja bude prilagođen pacijentu s obzirom na intelektualne sposobnosti, pažnju, razinu obrazovanja i motivaciju. [29] Medicinska sestra/tehničar tijekom poučavanja mora biti strpljiv/a, uvjeren/a u ono što poučava i pozitivno usmjeren/a, ponavljati upute, demonstrirati način izvođenja, poticati bolesnika na izvođenje, te provesti usvojeno nakon operacije.

Neposredna prijeoperacijska priprema

Dan prije operacije potrebno je:

- procijeniti zdravstveno i emocionalno stanje
- pružiti psihološku podršku
- provesti anesteziološki pregled
- primijeniti propisanu terapiju (premedikacija)
- provesti pripremu kože (antiseptičko pranje)
- pripremiti probavni sustav (karencija hrane i tekućine, laksativi)
- pripremiti dokumentaciju. [31]

Na dan operacije:

- procjena zdravstvenoga stanja
- kontrola i evidencija vitalnih funkcija
- kontrola učinjenih pregleda i laboratorijskih pretraga
- provođenje osobne higijene
- provjeriti je li pacijent natašte
- pripremiti operacijsko područje
- obući odjeću za operaciju, staviti pokrivalo za glavu (kapu), staviti elastične zavoje prema odredbi liječnika
- pripremiti bolesnički krevet (oprati, dezinficirati, presvući)
- upozoriti da treba skinuti nakit, proteze, naočale, kontaktne leće, kozmetičke preparate, ukosnice
- isprazniti mokraćni mjehur ili prema odredbi liječnika

- primijeniti propisanu terapiju, premedikaciju ovisno o organizaciji i pisanoj uputi liječnika
- staviti identifikacijsku narukvicu
- sve upisati u sestrinsku kontrolnu listu/prijeoperacijska lista s popisom provjera koja služi sestrama/tehničarima kao radni i kontrolni dokument. [31]

4.2.2. Intraoperacijska skrb

Intraoperacijski period započinje dolaskom pacijenta u operacijsku dvoranu, a završava u sobi za buđenje. [31] Pacijent je u operacijskoj dvorani okružen kirurgom, asistentom, anesteziologom, anestezijskim tehničarom i operacijskom sestrom/tehničarom, I. („sterilna“) i II. („nesterilna“). Svi oni čine operacijski tim. [32]

Intervencije nesterilne sestre/tehničara instrumentarke:

- identifikacija pacijenta, uzimanje sestrinske anamneze intervjuom, promatranjem bolesnika i analizom dostupne dokumentacije
- edukacija o operacijskom zahvatu
- pružanje emocionalne podrške
- omogućiti razgovor s operaterom ako to pacijent zahtjeva
- upoznavanje s postupcima prije operacije
- zajedno sa operaterom provjera oka za operativni zahvat i obilježavanje istog
- pranje vanjskog dijela oka alkoholnim antiseptikom
- nakapavanje oka midriatikom i anestetikom. [24]

Priprema i druge zadaće vezane za operacijske sale:

- složiti sve aparate i provjeriti ih, pripremiti operacijski stol, pripremiti stolac i operacijski mikroskop za operatera
- pripremiti sterilno rublje, instrumente i sav dodatni materijal
- poštivanje pravila antiseptike i asepsise
- praćenje toka operacije i dodavanje svega što je potrebno opranoj sestri/tehničaru instrumentarki/instrumentaru tokom operacije

- raspriemiti prostor
- sve dokumentirati. [24]

Intervencije sterilne sestree/tehničara instrumentarke:

- poštiivanje pravila antiseipse i aseipse
- sterilno se oprati i odjenuti
- složiti stolić za instrumentiranje
- oprati operacijsko polje
- sterilno pokriti operacijsko polje
- spojiti uređaje
- obući operatera
- pratiti tok operacije i instrumentirati
- kontrola sterilnosti
- stavljanje antibiotskih kapi i masti u oko
- zatvaranje oka sterilnim tuperom. [24]

4.2.3. Postoperativna zdravstvena njega

Svaka medicinska sestra/tehničar u provođenju postupaka zdravstvene njega, bilo prijeoperacijske ili postoperacijske mora imati i određene kompetencije, one su rezultat razine obrazovanja u sestinstvu, a imaju za cilj pružanje sigurne, učinkovite i na etičkim načelima zasnovane zdravstvene njega. Kompetencije su kombinacija vještina, znanja, stavova, vrijednosti, sposobnosti i prosudbe, koje omogućavaju pravovaljano izvođenje zdravstvene njega medicinske sestree/tehničara. [33]

Poslijeoperacijski period započinje premještajem bolesnika iz sobe za buđenje, a završava otpuštanjem bolesnika kući. [31] Dolaskom pacijenta na odjel medicinska sestra/tehničar mora evaluirati zdravstvenu njegu pacijenta u operacijskoj sali i sobi za buđenje, utvrditi potrebe pacijenta i napraviti plan rada, te utvrditi psihološki status pacijenta.

Osim navedenog potrebno je provesti edukaciju pacijenta o ponašanju kod kuće: pacijent treba izbjegavati trljanje oka, napinjanje pri eliminaciji, dizanje teških predmeta, izbjegavati saginjanje, spavanje na operiranoj strani, 24 sata nakon operativnog zahvata skida se povoj, oko se ispire sterilnom fiziološkom otopinom i primjenjuje se terapija kapima i mastima propisana od strane liječnika operatera. [34]

4.3. Edukacija pacijenta

Holistički i multidisciplinarni pristup rješavanju pacijentovih problema započinje pri prijemu na odjel, provodi se čitavo vrijeme tijekom hospitalizacije i nastavlja nakon otpusta iz bolnice. [35] Vrlo je važno da medicinska sestra/tehničar ostvari odnos povjerenja i suradnje s pacijentom, te komunikacijskim vještinama i empatijom nastoji pacijentu otkloniti nedoumice i strahove. Važno je pacijentu objasniti da ima glaukom, te ga definirati na način razumljiv pacijentu. Isto tako, nužno je pacijenta uputiti u mogućnosti liječenja, te važnost pridržavanja ordinirane terapije, kao i mogućih komplikacija. [36]

Uloga medicinske sestre/tehničara u njezi osoba oštećenog vida je multifaktorijalna i uključuje edukaciju, potporu, pomoć, odvjetništvo te istraživanje. Uloga edukatora je najvažnija. Edukacija osobe oštećena vida i njegove obitelji o dijagnozi, liječenju, prognozi i pomagalima može pomoći individui u svladavanju i nošenju sa poteškoćama i promjenama s kojima se nosi zbog oštećenog vida. Prioritetna bi trebala biti edukacija o prevenciji daljnjeg oštećenja vida. Važna je i preventivna njega i screening programi za rano otkrivanje bolesti kod osoba. Emocionalna potpora i uključivanje u potporne grupe značajno smanjuje negativni psihološki utjecaj i prevenira usamljenost, depresiju, a ubrzava proces prilagodbe. Medicinska sestra/tehničar je odvjetnik osobe kao zagovaratelj potreba i prava osobe oštećenog vida u zdravstvenim ustanovama spram zdravstvene birokracije i liječnika. Svojim radom sa osobama oštećenog vida medicinska sestra/tehničar može uvelike doprinijeti u istraživanju, otkrivanju, prilagodbi i uvođenju novih smjernica zdravstvene njege. Osim što je time medicinska sestra/tehničar aktivno uključen/a u istraživački rad, zadovoljava i potrebu za kontinuiranom edukacijom i praćenjem novih trendova i smjernica u zdravstvenoj njezi. [37]

Veliki značaj imaju i liječnici primarne zdravstvene zaštite, te patronažne sestre koji mogu odigrati važnu ulogu kako u edukaciji, tako i u dijagnostici glaukoma, upućujući bolesnike s pozitivnom obiteljskom anamnezom ili sa sumnjivim nalazima optičkog živca na oftalmološki pregled. Oni mogu poboljšati ishode liječenja upućujući na važnost pridržavanja propisane terapije i prepoznavanjem nuspojava, te komplikacija nakon operativnog zahvata. [38]

4.4. Sestrinske dijagnoze kod pacijenta s glaukomom

U prvoj fazi procesa zdravstvene njege medicinska sestra/tehničar prikuplja podatke, analizira ih i definira dijagnozu. Medicinska sestra/tehničar prikuplja podatke od pacijenta i njegove obitelji. Sestrinska anamneza bitna je za procjenu pacijenta s glaukomom jer postoji više vrsta glaukoma s različitim simptomima.

Procjena stanja pacijenta:

- Utvrditi znanje pacijenta o bolesti
- Koliko dugo pacijent boluje od glaukoma
- Postoje li problemi s perifernim vidom
- Ima li pacijent glavobolju, mučnine i povraćanje. [9]

Specifičnim podacima u sestrinskoj anamnezi oftalmološkog pacijenta definira se postojanje:

- poteškoća u čitanju
- zamagljenog vida
- pečenja u očima
- duplog vida
- prisutnosti skotoma
- dalekovidnosti ili kratkovidnosti
- problema na jednom ili oba oka
- vremenskog perioda trajanja problema

Također je potrebno utvrditi:

- trenutni status pacijenta
- korištenje pomagala za vid
- redovitost u kontroliranju vida
- postoji li problem s gledanjem na blizinu ili daljinu
- pozitivnu obiteljsku anamnezu
- razinu znanja o prevenciji bolesti oka i očuvanju vida [9]

Najčešće sestrinske dijagnoze koje se javljaju kod oftalmoloških pacijenata su:

- Bol u/s ozljedom, povišenim očnim tlakom i medicinskim postupkom.
- Strah u/s oslabljenim vidom, mogućim gubitkom vida, ishodom liječenja, senzornom deprivacijom.
- Smanjena mogućnost brige za sebe: hranjenje, higijena, eliminacija, odijevanje, održavanje domaćinstva u/s oslabljenim vidom.
- Neupućenost u stil života nakon operativnoga zahvata.
- Socijalna izolacija u/s oštećenjem vida.
- Беспomoćnost u/s oštećenjem vida.
- Visok rizik za infekciju. [9]

1. Bol u/s ozljedom, povišenim očnim tlakom, medicinskim postupkom

Mogući ciljevi:

- Bolesnik će znati pomoću skale za procjenu boli odrediti intenzitet boli
- Bolesnik će znati odrediti i primjenjivati distraktore
- Bol će biti podnošljiva

Intervencije

- Procijeniti intenzitet boli na skali za procjenu boli
- Procijeniti jačinu svjetla u sobi koje bi moglo biti razlog pojave boli
- Upotreba distraktora (prilagođava položaj glave, koristi razgovor, slušanje glazbe, itd.)
- Upotreba analgetika
- Zamračiti prostoriju
- Savjetovati nošenje zatamnjenih naočala
- Nositi povoj na oku (to će smanjiti pokrete oka i umanjiti bol)
- Ponovna procjena boli nakon primjene distraktora ili analgetika

Mogući ishod:

- Pacijent samostalno procjenjuje bol na skali od 1-10 i opisuje sa 4
- Pacijent odmara oči, leži na neoperiranoj strani, razgovara sa drugima

- Pacijent koristi propisani analgetik
- Pacijent nosi naočale
- Pacijent smanjuje aktivnosti, nosi zavoj na oku i odmara oko. [9]

2. Strah u/s oslabljenim vidom, mogućim gubitkom vida, ishodom liječenja, senzornom deprivacijom

Mogući ciljevi:

- Bolesnik će verbalizirati svoje strahove
- Bolesnik će identificirati, verbalizirati, demonstrirati ponašanja kojima smanjuje svoj strah

Intervencije:

- Uspostaviti odnos povjerenja i suradnje
- Pokazati empatiju
- Podučiti pacijenta procedurama i postupcima koji će se provoditi
- Omogućiti pacijentu donošenje odluka
- Potaknuti pacijenta da izrazi svoje osjećaje

Mogući ishodi:

- Pacijent verbalizira strah
- Pacijent se pozitivno suočava sa strahom. [9]

3. Smanjena mogućnost brige za sebe; higijena, hranjenje; eliminacija; odijevanje; održavanje domaćinstva u/s oslabljenim vidom

Osobna higijena

Mogući ciljevi:

- Pacijent će razumjeti uzrok problema
- Prihvatit će pomoć druge osobe

- Sudjelovat će u planiranju njege
- Aktivno će sudjelovati u izvođenju aktivnosti kupanja
- Tražit će pomoć kada mu je potrebna
- Koristit će pomagala pri izvođenju higijene

Intervencije:

- Osigurati privatnost
- Prikladno urediti kupaonicu, maknuti sve suvišno, omogućiti lakše kretanje
- Opisati kupaonicu, objasniti pacijentu gdje se što nalazi
- Osigurati zvono na dohvat ruke
- Smjestiti pribor za kupanje na dohvat ruke
- Govoriti pacijentu što radite, najaviti svoj dolazak i odlazak.

Hranjenje

Mogući ciljevi:

- Pacijent će razumjeti uzrok problema
- Pokazat će interes za jelo
- Prihvatit će pomoć sestre/tehničara ili druge osobe
- Aktivno će sudjelovati u hranjenju sukladno svojim mogućnostima
- Tražit će pomoć kada mu je potrebna
- Zadovoljit će svoje potrebe za dnevnim unosom kalorija

Intervencije:

- Poticati pacijenta da nosi kontaktne leće ili naočale
- Opisati položaj hrane i pribora za jelo po pravilu sata
- Opisati hranu zbog poticanja apetita
- Osigurati zvono na dohvat ruke
- Osigurati optimalnu rasvjetu
- Stavljati hranu i pribor za jelo uvijek na isto mjesto
- Opisivati pacijentu što radite i najaviti svoj dolazak i odlazak
- Poticati pacijenta na konzumiranje hrane koja se jede prstima (voće, sendviči)

Eliminacija

Mogući ciljevi:

- Pacijent će razumjeti uzrok problema
- Prihvatit će tuđu pomoć
- Sudjelovat će u planiranju aktivnosti
- Koristit će pomagala
- Tražit će pomoć kada mu je potrebna
- Kontrolirano će vršiti nuždu

Intervencije:

- Osigurati privatnost
- Poticati nošenje kontaktnih leća ili naočala
- Osigurati prohodan put od sobe do toaleta
- Osigurati zvono na dohvat ruke
- Osigurati optimalnu rasvjetu
- Ako koristi noćnu posudu, smjestiti je uvijek na isto mjesto i na dohvat ruke
- Opisati gdje se što nalazi, najaviti svoj dolazak
- Omogućiti pacijentu da sve opipa rukama

Odijevanje

Mogući ciljevi:

- Pacijent će razumjeti uzrok problema
- Prihvatit će pomoć druge osobe
- Sudjelovat će u planiranju aktivnosti odijevanja
- Koristit će pomagala pri odijevanju
- Tražit će pomoć kada mu je potrebna
- Biti će primjereno odjeven

Intervencije:

- Osigurati privatnost
- Poticati nošenje kontaktnih leća ili naočala
- Osigurati dovoljno prostora za kretanje u sobi
- Smjestiti odjeću na dohvata ruke
- Osigurati zvono na dohvata ruke
- Osigurati optimalnu rasvjetu
- Opisivati gdje se što nalazi

Održavanje domaćinstva

Mogući ciljevi:

- Pacijent će razumjeti uzrok problema
- Sudjelovati će u planiranju
- Voditi će domaćinstvo bez komplikacija
- Koristiti će pomagala
- Tražiti će pomoć kada mu je potrebna

Intervencije:

- Dogovoriti pomoć drugih članova obitelji ili prijatelja
- Uspostaviti plan pomaganja pacijentu s obzirom na njegovu mogućnost i potrebe
- Poticati nošenje optičkih pomagala ili bijelog štapa
- Uputiti pacijenta da potraži pomoć udruga.

Evaluacija:

- Pacijent je dogovorio pomoć obitelji dva puta dnevno
- Pacijent koristi povećalo kao optičko pomagalo
- Pacijent je postao član udruge. [9]

4. Socijalna izolacija u/s oštećenjem vida

Mogući ciljevi:

- Pacijent će otkriti svoje osjećaje
- Koristit će socijalne vještine i vještine komunikacije potrebne za interakciju s drugim ljudima.
- Sudjelovati će u aktivnostima u skladu sa svojim mogućnostima.

Intervencije:

- Procijeniti mentalni i fizički status osobe
- Uključiti pacijenta u planiranje svakodnevnih aktivnosti
- Dati pacijentu da napiše pet aktivnosti u kojima bi želio sudjelovati
- Uključiti članove obitelji u provođenje dnevnih aktivnosti
- Poticati pacijenta na učlanjenje u određene udruge
- Pribaviti mu popis udruga, pomoći njemu i obitelji da definiraju svoje potrebe za drugima.

Evaluacija:

- Pacijent samostalno ili uz pomoć člana obitelji izvodi aktivnosti samozbrinjavanja
- Pacijent je sastavio popis aktivnosti koje želi raditi i u kojima želi sudjelovati
- Pacijent se učlanio u udruhu za pomoć slijepima i slabovidnima. [9]

5. Neupućenost u stil života nakon operativnog zahvata na oku

Mogući ciljevi:

- Pacijent će znati nabrojati simptome upale oka
- Znat će nabrojati dopuštene aktivnosti
- Znat će nabrojati nedopuštene aktivnosti
- Znat će demonstrirati određene aktivnosti (npr. podizanje tereta, korištenje terapije, pravilno stavljanje i skidanje kontaktnih leća...)

Intervencije:

- Procijeniti pacijentovo znanje
- Dati govorne i pisane upute
- Aktivnosti koje su dopuštene iza zahvata na oku: gledanje TV, umjereno čitanje, prebrisavanje oka čistom gazom, pranje kose glavom zabačenom unatrag (kao kod frizera), ležanje na leđima, a ne na boku, nošenje sunčanih naočala.
- Aktivnosti koje su zabranjene: trljanje oka, napinjanje pri eliminaciji, upotreba sapuna blizu oka, dizanje teških predmeta, saginjanje ispod struka.

Evaluacija:

- Pacijent zna nabrojati i opisati simptome upale oka.
- Pacijent zna nabrojati dopuštene i nedopuštene aktivnosti
- Pacijent pravilno demonstrira podizanje tereta, ukapavanje kapi... [9]

6. Visok rizik za infekciju u/s kirurškim zahvatom na oku

Vodeća obilježja:

- Crvenilo na oku
- Iscjedak iz oka
- Povišena tjelesna temperatura
- Bol u oku i oko oka
- Otečenost vjeđa

Mogući ciljevi:

- Tijekom boravka u bolnici neće biti simptoma i znakova infekcije oka
- Pacijent će biti educiran o načinima prijenosa infekcije oka, demonstrirati će pravilno pranje ruku
- Pacijent će biti upoznat sa simptomima i znakovima infekcije oka
- Pacijent će znati prepoznati znakove i simptome infekcije oka

Intervencije:

- Svakodnevno promatrati oko i područje oko oka
- Pratiti izgled operativnog polja
- Učiniti obrisak spojnice oka ili rožnice i poslati na bakteriološku analizu
- Prati ruke prije svake primjene terapije lokalno u oko
- Primijeniti antibiotsku terapiju prema odredbi liječnika
- Educirati pacijenta i obitelj

Evaluacija:

- Tijekom hospitalizacije nije došlo do infekcije oka
- Pacijent demonstrira pravilnu primjenu tehniku pranja ruku
- Pacijent demonstrira pravilnu primjenu lokalne terapije
- Pacijent zna nabrojati i opisati simptome i znakove infekcije. [9]

5. Zaključak

Pregledom literature, može se ustanoviti da postoje mnogobrojna definiranja glaukoma, iz kojih se jednostavno može sažeti da je glaukom multifaktorijalna optička neuropatija čija je karakteristika nastajanje stečenog gubitaka i oštećenja ganglijskih stanica, što rezultira oštećenjem vidnog polja.

S obzirom da je glaukom kronična bolest koja se liječi do kraja života, jedna od glavnih aktivnosti je edukacija i podizanje razine znanja među općom populacijom, ali i među liječnicima, medicinskim sestrama/tehničarima, te ostalim zdravstvenim osobljem, kako bi skrb za pacijente bila na što višoj razini kvalitete.

Obzirom da je oko 50% bolesnika neprepoznato potrebno je poučavati široku populaciju o bolesti te upućivati na preventivne preglede i sudjelovati u njihovoj organizaciji.

Medicinske sestre/tehničari kao najbrojniji članovi zdravstvenog tima s pacijentom provode najviše vremena. Savjetodavna, odnosno edukativna uloga medicinskih sestara/tehničara u radu s pacijentima i njihovim obiteljima jedna je od najčešćih sestrijskih intervencija. Komunikacija je osnova profesionalnog života medicinske sestre/tehničara, te jedan od glavnih alata rada. Kod edukacije pacijenata sa rizikom za nastanak glaukoma, te onih kod kojih je glaukom već prisutan, važno je da medicinska sestra/tehničar posjeduje što veću razinu znanja, vještina, samostalnosti i razvijenih komunikacijskih vještina. Nužno je da savjetuje i potiče opću populaciju na odlaske na redovite oftalmološke preglede, ukazuje na važnost adekvatnog uzimanja propisane terapije i kontroliranja rizičnih faktora koji pridonose razvoju ili pogoršanju tijeka glaukomske bolesti. Osim toga, od neizmjerne je važnosti pružanje podrške pacijentu i njegovoj obitelji, te pomoć u prihvaćanju bolesti i prilagodbi na novonastalu situaciju.

Pretragom i istraživanjem literature i radova ove tematike može se zaključiti da postoji potreba za daljnjim istraživanjima na ovome području, naročito od strane medicinskih sestara/tehničara, što će uz kontinuiranu edukaciju i dodatna usavršavanja, medicinskim sestrama/tehničarima pomoći u njihovom radu i shvaćanju problematike kod pacijenata s glaukomom, a pacijentima omogućiti najbolju moguću zdravstvenu skrb.

U Varaždinu, rujan, 2018. godine

Matija Trupković

6. Literatura

- [1] Z. Mandić i sur.: Oftalmologija, Medicinska naklada, Zagreb, 2014.
- [2] H.A. Quigley: Diagnosing early glaucoma with nerve fiber layer examination, Igaku-Shoin Medical Publishers, New York, 1996.
- [3] K. Novak-Lauš: Analiza kvalitativnih i kvantitativnih svojstava dermatoglifida digitalnog kompleksa u bolesnika s primarnim glaukomom otvorenog kuta, Doktorska disertacija, Sveučilište u Zagrebu, Medicinski fakultet, Zagreb, 2004. Raspoloživo na: http://medlib.mef.hr/150/1/Novak-Laus_dd_rep_150.pdf 03.07.2018.
- [4] Feisal A. Adatia, Karim F. Damji: Chronic open-angle glaucoma, Review for primary care physicians. Raspoloživo na: <http://www.cfp.ca/content/cfp/51/9/1229.full.pdf> 03.07.2018.
- [5] Nursing Care Plan – Glaucoma. Raspoloživo na: <https://nursingcrib.com/nursing-care-plan/nursing-care-plan-glaucoma/> 03.07.2018.
- [6] A. Mušić: Uloga medicinskog tehničara kod pacijenata sa akutnim glaukomom. Raspoloživo na: <https://obs.ba/images/stories/RADOVI%20IZ%20KUCE/Akutni%20glaukom-uloga%20medicinske%20sestre.pdf>
- [7] J. Krmptić-Nemanić, A. Marušić: Anatomija čovjeka, Medicinska naklada, Zagreb 2001.
- [8] J. Fanghanel, F. Pera, F. Anderhuber, R. Nitsch (urednici njemačkog izdanja), I. Vinter (urednik hrvatskog izdanja): Waldeyerova anatomija čovjeka, 17. njemačko izdanje prerađeno u cijelosti, 1. hrvatsko izdanje, Golden marketing-tehnička knjiga, Zagreb 2009.
- [9] Đ. Behetić, Đ. Duh: Pristupi i zbrinjavanje bolesnika s poremećajima vida i bolestima oka, Halmed, Zagreb, 2013.
- [10] K. Čupak, N. Gabrić, B. Cerovski i sur.: Oftalmologija, Nakladni zavod Globus, Zagreb 2004.
- [11] I. Goldberg, RN. Weinreb, Y. Kitzawa, GK. Kriegelstein. Glaucoma in the 21 st Century. Hartcourt Health Communications, Mosby Int, London, 2000.
- [12] Global Prevalence of Glaucoma and Projections of Glaucoma Burden through 2040. Raspoloživo na: [https://www.aaajournal.org/article/S01616420\(14\)00433-3/fulltext#sec2.4](https://www.aaajournal.org/article/S01616420(14)00433-3/fulltext#sec2.4) 03.07.2018.
- [13] V. Uzelac. Svjesnost i informiranost o glaukomu, Diplomski rad, Sveučilište u Zagrebu Edukacijsko – rehabilitacijski fakultet, Zagreb, 2016. Raspoloživo na: <https://repositorij.erf.unizg.hr/islandora/object/erf:42/preview> 04.07.2018.

- [14] G. Pelčić: Glaukom kao javnozdravstveni problem. Raspoloživo na: <https://hrcak.srce.hr/file/106911> 04.07.2018.
- [15] S. Keserović: Važnost zdravstvene edukacije u terapiji pacijenata s glaukomom, Diplomski rad, Sveučilište u Zagrebu, Medicinski fakultet, Sveučilišni diplomski studij sestrinstva, Zagreb, 2016. Raspoloživo na: <http://repositorij.mef.unizg.hr/islandora/object/mef:1026/preview> 04.07.2018.
- [16] M. Rihtar Koprivnjak: Zdravstvena skrb za osobe s glaukomom, Završni rad, Zdravstveno veleučilište, Studij sestrinstva, Zagreb, 2016. raspoloživo na: [file:///C:/Users/korisnik/Downloads/rihtar_koprivnjak_martina_zvu_2016_zavrs_struc%20\(1\).pdf](file:///C:/Users/korisnik/Downloads/rihtar_koprivnjak_martina_zvu_2016_zavrs_struc%20(1).pdf) 04.07.2018.
- [17] Tihi ubojica vida - Svjetski dan glaukoma 12. ožujak 2017. i Svjetski tjedan borbe protiv glaukoma 12. do 18. ožujka 2017. Raspoloživo na: <http://www.stampar.hr/hr/tihi-ubojica-vida-svjetski-dan-glaukoma-12-ozujak-2017-i-svjetski-tjedan-borbe-protiv-glaukoma-12-do> 04.07.2018.
- [18] B. Vojniković: Glaukomska bolest danas. 75 godina očnog odjela Opće bolnice Šibenik, Zbornik radova sa znanstvenog skupa, Šibenik 1997.
- [19] Svjetska zdravstvena organizacija: MKB-10- međunarodna klasifikacija bolesti i srodnih zdravstvenih problema. Poglavlje 7, Medicinska naklada, Zagreb, 2012.
- [20] G. Pelčić, A. Balen: Probir predškolske djece na slabovidnost: treba li uputiti dijete na probir za glaukom? Raspoloživo na: <https://hrcak.srce.hr/168385> 05.07.2018.
- [21] M. Ivanišević: Priručnik za vježbe iz oftalmologije, Medicinski fakultet Sveučilišta u Splitu, Split, 2001.
- [22] J. Flammer i suradnici. Glaukom. Zagreb: HOD; 2013.
- [23] J. Šikić i sur.: Oftalmologija: udžbenik za studente medicine, Narodne novine, Zagreb, 2003.
- [24] D. Vuković: Uloga medicinske sestre u skrbi glaukomskeg pacijenta, Završni rad, zdravstveno veleučilište, Studij sestrinstva, Zagreb, 2016. Raspoloživo na: [file:///C:/Users/korisnik/Downloads/vukovic_delfina_zvu_2017_zavrs_struc%20\(1\).pdf](file:///C:/Users/korisnik/Downloads/vukovic_delfina_zvu_2017_zavrs_struc%20(1).pdf) 05.07.2018.
- [25] European glaucoma society. Terminologija i smjernice za glaukom. Genova: Europsko glaukomsko društvo; 2016
- [26] G. Pelčić, I. Glavina, J. Jakab: Ispitivanje kvalitete života u pacijenata s glaukomom. Raspoloživo na: <https://hrcak.srce.hr/178446> 03.07.2018.

- [27] I. Majdandžić: Glaukom otvorenog kuta, Diplomski rad, Sveučilište u Zagrebu, Medicinski fakultet, Zagreb, 2016. Raspoloživo na: <https://repozitorij.mef.unizg.hr/islandora/object/mef:1511/preview> 03.07.2018.
- [28] I. Kovačević: Uvod u kirurgiju sa zdravstvenom njegom kirurških bolesnika- nastavni tekstovi
- [29] Prijeoperacijska priprema pacijenta. Raspoloživo na: <http://www.kbsd.hr/sites/default/files/SestrinstvoEdukacija/Slike/Instrumentari/PrijeoperacijskaPripremaPacijentaBiserkaSteko.pdf> 03.07.2018.
- [30] Oftalmologija za studij sestrinstva. Raspoloživo na: <https://knezovic.com.hr/sw-uploads/2018/01/Oftalmologija-za-studij-sestrinstva.pdf> 09.07.2018.
- [31] Zdravstvena njega odraslih II, <http://moodle.vz.unin.hr/moodle/course/view.php?id=263>, dostupno 09.07.2018.
- [32] B. Kozina: Sestrinstvo i posebnosti perioperacijske skrbi u operacijskoj dvorani, Diplomski rad, Sveučilište u Zagrebu, Medicinski fakultet, Sveučilišni diplomski studij sestrinstva, Zagreb, 2015. Raspoloživo na: <https://repozitorij.mef.unizg.hr/islandora/object/mef:682/preview> 05.07.2018.
- [33] S. Šepec: Kompetencije medicinskih sestara opće zdravstvene njege, Hrvatska komora medicinskih sestara, Zagreb, 2011.
- [34] I. Dotur Šipek: Perioperativna zdravstvena skrb za pacijenta sa kataraktom, Završni rad, Visoka tehnička škola u Bjelovaru, Stručni studij sestrinstvo, Bjelovar, 2016. Raspoloživo na: <https://repozitorij.vtsbj.hr/islandora/object/vtsbj%3A21/datastream/PDF/view> 05.07.2018.
- [35] K. Hohnjec: Proces zdravstvene njege pacijenta kod povrede oka, Završni rad, Sveučilište Sjever, Odjel za biomedicinske znanosti, Varaždin, 2017. Raspoloživo na: <https://repozitorij.unin.hr/islandora/object/unin:1731/preview> 09.07.2018.
- [36] M.B. Shields: Textbook of glaucoma, third edition. Williams & Wilkins, Baltimore, Maryland, 1992.
- [37] Zdravstvena njega osoba oštećena vida. Raspoloživo na: <http://www.nurseseyes.com/428032980> 09.07.2018.
- [38] R.N. Weinreb, T. Aung, F.A. Medeiros: The Pathophysiology and Treatment of Glaucoma. Raspoloživo na: <https://jamanetwork.com/journals/jama/fullarticle/1869215?linkId=13323777> 09.07.2018.

Popis tablica

Tablica 3.5.3.1. Postupak izvođenja vidnog polja po Goldmanu [9]

Tablica 3.5.3.2. Postupak izvođenja kompjuteriziranog vidnog polja (statička perimetrija) [9]

Tablica 3.5.6.1. Postupak izvođenja optičke koherentne tomografije [9]

Tablica 3.5.7.1. Postupak izvođenja pahimetrije [9]

Tablica 3.6.1.1. Postupak izvođenja ARGON lasera (asistiranje medicinske sestre/tehničara liječniku) [9]

Tablica 3.6.1.2. Postupak izvođenja YAG lasera (asistiranje medicinske sestre/tehničara liječniku) [9]

Popis slika

Slika 2.1. "Bulbus oculi", izvor: <http://www.nurseseyes.com/437613266>



IZJAVA O AUTORSTVU
I
SUGLASNOST ZA JAVNU OBJAVU

Završni/diplomski rad isključivo je autorsko djelo studenta koji je isti izradio te student odgovara za istinitost, izvornost i ispravnost teksta rada. U radu se ne smiju koristiti dijelovi tuđih radova (knjiga, članaka, doktorskih disertacija, magistarskih radova, izvora s interneta, i drugih izvora) bez navođenja izvora i autora navedenih radova. Svi dijelovi tuđih radova moraju biti pravilno navedeni i citirani. Dijelovi tuđih radova koji nisu pravilno citirani, smatraju se plagijatom, odnosno nezakonitim prisvajanjem tuđeg znanstvenog ili stručnoga rada. Sukladno navedenom studenti su dužni potpisati izjavu o autorstvu rada.

Ja, MATIJA TRUPKović (ime i prezime) pod punom moralnom, materijalnom i kaznenom odgovornošću, izjavljujem da sam isključivi autor/ica završnog/diplomskog (obrisati nepotrebno) rada pod naslovom Uloga med. sekt. Tehn. u obli. gov. i glaz. (upisati naslov) te da u navedenom radu nisu na nedozvoljeni način (bez pravilnog citiranja) korišteni dijelovi tuđih radova.

Student/ica:
(upisati ime i prezime)

Matiya Trupković
(vlastoručni potpis)

Sukladno Zakonu o znanstvenoj djelatnosti i visokom obrazovanju završne/diplomske radove sveučilišta su dužna trajno objaviti na javnoj internetskoj bazi sveučilišne knjižnice u sastavu sveučilišta te kopirati u javnu internetsku bazu završnih/diplomskih radova Nacionalne i sveučilišne knjižnice. Završni radovi istovrsnih umjetničkih studija koji se realiziraju kroz umjetnička ostvarenja objavljuju se na odgovarajući način.

Ja, MATIJA TRUPKović (ime i prezime) neopozivo izjavljujem da sam suglasan/na s javnom objavom završnog/diplomskog (obrisati nepotrebno) rada pod naslovom Uloga med. sekt. Tehn. u obli. gov. i glaz. (upisati naslov) čiji sam autor/ica i glaznikom.

Student/ica:
(upisati ime i prezime)

Matiya Trupković
(vlastoručni potpis)