

Uloga i zadaci medicinske sestre kod bolesnika nakon endovaskularnog zahvata intrakranijalnih aneurizmi

Ćirić, Nives

Undergraduate thesis / Završni rad

2018

Degree Grantor / Ustanova koja je dodijelila akademski / stručni stupanj: **University North / Sveučilište Sjever**

Permanent link / Trajna poveznica: <https://um.nsk.hr/um:nbn:hr:122:291692>

Rights / Prava: [In copyright](#) / [Zaštićeno autorskim pravom.](#)

Download date / Datum preuzimanja: **2024-07-17**



Repository / Repozitorij:

[University North Digital Repository](#)





**Sveučilište
Sjever**

Završni rad br. 1016/SS/2018

**Uloga i zadaci medicinske sestre kod bolesnika nakon
endovaskularnog zahvata intrakranijalnih aneurizmi**

Nives Ćirić, 4955/601

Varaždin, kolovoz 2018. godine



**Sveučilište
Sjever**
Odjel za sestrinstvo

Završni rad br. 1016/SS/2018

**Uloga i zadaci medicinske sestre kod bolesnika nakon
endovaskularnog zahvata intrakranijalnih aneurizmi**

Student

Nives Ćirić, 4955/601

Mentor

dr.sc. Marijana Neuberg

Varaždin, kolovoz 2018. godine

Prijava završnog rada

Definiranje teme završnog rada i povjerenstva

ODJEL	Odjel za sestrinstvo		
PRISTUPNIK	Nives Ćirić	MATIČNI BROJ	4955/601
DATUM	16.08.2018.	KOLEGIJ	Zdravstvena njega odraslih II
NASLOV RADA	Uloga i zadaci medicinske sestre kod bolesnika nakon endovaskularnog zahvata intrakranijalnih aneurizmi		
NASLOV RADA NA ENGL. JEZIKU	Role and function of a nurse in patients undergoing endovascular procedures of intracranial artery embolisation		
MENTOR	dr.sc. Marijana Neuberg	ZVANJE	viši predavač
ČLANOVI POVJERENSTVA	1. doc.dr.sc. Hrvoje Hećimović, predsjednik 2. dr.sc. Marijana Neuberg, mentor 3. Irena Canjuga, mag.med.techn., član 4. doc.dr.sc. Rosana Ribić, zamjenski član 5.		

Zadatak završnog rada

BROJ	1016/SS/2018
OPIS	

Intrakranijalne aneurizme su vaskularne malformacije krvnih žila mozga. Najopasnija komplikacija aneurizme je ruptura, koja posljedično može dovesti do teškog invaliditeta ili smrti bolesnika. Cilj liječenja intrakranijalnih aneurizmi je sprječavanje rupture. Dva su osnovna načina liječenja: neurokirurški zahvat i endovaskularno liječenje. Prednost endovaskularnog liječenja je manja invanzivnost, skraćivanje postoperacijskog oporavka, čime se značajno skraćuje boravak bolesnika u bolnici i mogućnost infekcije. Glavna ideja rada je opisati zdravstvenu skrb koja se provodi na Zavodu za intenzivnu Neurologiju i cerebrovaskularne bolesti KBC Zagreb, i time omogućiti razmjenu iskustva sa ostalim med.sestrama koje zbrinjavaju bolesnike nakon embolizacije. Također, cilj je pojasniti svakom čitatelju teksta koje sve zadatke med.sestra provodi u prvih 24h od primitka bolesnika u bolnicu, pripreme bolesnika za embolizaciju, kao i zbrinjavanje bolesnika nakon zahvata.

U radu je potrebno:

- Definirati aneurizmu kao bolest i navesti načine liječenja
- Definirati što je embolizacija intrakranijalne aneurizme
- Opisati sestrinsku skrb prije zahvata i navesti sestrinske dijagnoze
- Opisati sestrinsku skrb nakon zahvata, navesti sestrinske dijagnoze
- Naglasiti važnost obrazovanja i edukaciju medicinskih sestara i prikazati realno stanje u Hrvatskoj i problematiku sa kojima se medicinske sestre susreću pri uvođenju novih metoda liječenja
- citirati literaturu

ZADATAK URUČEN

27.8.2018.



POTPIS MENTORA

Predgovor

Ovaj rad posvećen je mojoj majci i ocu koji su me hrabрили tijekom studiranja.

Zahvaljujem se svojoj mentorici dr.sc. Marijani Neuberg, na stručnoj pomoći i uputama u kojem smjeru rad treba pisati.

Zahvaljujem se svojim kolegama sa intenzivne neurologije KBC-a Zagreb (Rebro), sa kojima sam zajednički stjecala znanja i razvijala vještine koje se stječu u samoj praksi i na licu mjesta gdje se pruža sestrinska skrb bolesnicima sa moždanim udarom i osoblju iz angiosale KBC-a Zagreb na temelju čega je ovaj rad i nastao.

Zahvaljujem se prijatelju Crisu zbog kojeg sam upisala studij sestrinstva, čiji je odabir bio „Sveučilište Sjever“, i na taj način mi omogućio da upoznam prekrasan grad Varaždin koji mi je prirastao srcu.

Zahvaljujem se svim kolegama sa studija i profesorima „Sveučilišta Sjever“, na prekrasnom druženju, razmjeni znanja i iskustva tijekom studiranja.

Sažetak

Intrakranijalne aneurizme (IA) su vaskularne malformacije krvnih žila mozga. Dva su osnovna načina liječenja: neurokirurški zahvat (postavljanje kopče na vrat aneurizme kojom se aneurizma isključuje iz cirkulacije) i endovaskularni zahvat (isključivanje aneurizme iz cirkulacije, ubacivanjem različitog materijala u aneurizmu). Cilj liječenja IA je sprječavanje rupture. Dijagnoza se postavlja uzimanjem anamneze i neurološkog statusa uz pomoć radioloških pretraga: CT, CTA, DSA. Digitalna substrakcijska angiografija (DSA) je „zlatni standard“, jer se na taj način mogu otkriti i jako male aneurizme i mala krvarenja. Takav način liječenja je manje invazivan u odnosu na neurokirurški, s boljom prognozom i manjim morbiditetom i mortalitetom, stoga je zadnjih dvadesetak godina embolizacija postala dominantan način liječenja IA.

Medicinska sestra ima važnu ulogu u samoj pripremi bolesnika za embolizaciju (psihička i fizička priprema), kao i zbrinjavanju bolesnika nakon zahvata. S obzirom da se radi o vitalno ugroženim pacijentima i složenosti poslova koje medicinska sestra izvršava od velike je važnosti da medicinska sestra ima odgovarajuće iskustvo, znanje i manualne vještine.

U ovom radu opisani su zadaci koje medicinska sestra provodi prije i nakon endovaskularnog zahvata u KBC-u Zagreb, na Zavodu za intenzivnu neurologiju i cerebrovaskularne bolesti.

Glavana ideja rada je razmjena iskustva sa ostalim medicinskim sestrama koje zbrinjavaju takve bolesnike, sa ciljem poboljšanja zdravstvene njege bolesnika misleći prvenstveno na bolesnike sa rupturom aneurizme tj. subarahnoidalnim krvarenjem (SAH) i njihovo hitno zbrinjavanje.

U radu je dan i kritički osvrt u poglavlju koje opisuje edukaciju medicinskih sestara, s ciljem da se ukaže koliko se zapravo ne pridaje ozbiljnosti poslova koje obavlja medicinska sestra kada je u pitanju uvođenje nekih novih metoda liječenja. Trenutno, sestre uče „u hod“ dobivajući upute od liječnika.

Ključne riječi: intrakranijalna aneurizma, SAH, endovaskularni zahvat, medicinska sestra, edukacija

Summary

Intracranial aneurysms (IA) are vascular malformations of the blood vessels in the brain. There are two basic manners of treatment: a neurosurgical intervention (setting a clip on the neck of the aneurysm, thus excluding the aneurysm from the circulation) and endovascular intervention (excluding the aneurysm from the circulation by setting different material into the aneurysm). The goal of IA treatment is to prevent ruptures. Diagnosis is set by taking medical history and neurological status through radiological tests: CT, CTA, DSA. The DSA test is the “golden standard” because it can detect even very small aneurysms and bleeding. This manner of treatment is less invasive than neurosurgery, with better prognoses and lower morbidity and mortality, this is why, in the last two decades, embolisation has become the dominant way of treating IA.

A nurse has an important role in the preparation of the patient for embolisation (psychological and physical preparation), as well as in the care for the patient after the intervention. Given that these are high-risk patients, with high complexity of the nurse's tasks, it is of great importance for the nurse to have appropriate experience, knowledge, and manual skills.

This paper describes the nurse's task before and after endovascular intervention at Clinical Hospital Zagreb, at the Intensive Neurology and Cerebrovascular Diseases Institute.

The main idea of the paper is to exchange experiences with other nurses who care for such patients, with the goal to improve the nursing of patients, primarily meaning patients with a rupture of aneurysm and their urgent care.

The paper also provides a critical view in the issue describing the education of nurses, with the goal to point out how little attention is paid to the seriousness of the nurses' work when it comes to the introduction of new methods of treatment. At present, the nurses have to learn “in the way”, following the doctor's instructions.

Keywords: intracranial aneurysm, SAH, endovascular intervention, nurse, education

Popis korištenih kratica

IA	Intrakranijalne aneurizme
MR	Magnetna rezonancija
SAH	Subarachnoid Hemorrhage Subarahnoidalno krvarenje
CT	Computed tomography Kompjuterizirana tomografija
DSA	Digital subtractionangiography Digitalna subtrakcijska angiografija
ACoP	Arterija communicans posterior Stražnja komunikantna arterija
ACM	Arterija cerebri media Srednja cerebralna arterija
ACI	Arterija carotis interna Unutrašnja karotidna arterija
ACoA	Arterija communicans anterior Prednja komunikantna arterija
ICP	Intracranial pressure Intrakranijalni tlak
CPP	Cerebral perfusion pressure Moždani perfuzijski tlak
CVS	Cerebral Vasospasm Vazospazam
Dg	Dijagnoza
GCS	Glasgow Coma Scale Glasgow koma ljestvica
WFNS	World Federation of Neurosurgical Societies scale Ljestvica Svjetske udruge neurokirurških društava
H&H	Hunt and Hess scale Hunt-Hessova ljestvica
CTA	Computed tomography angiography Kompjutorizirana tomografska angiografija
GDC	Guglielmi detachable coils Guglielmijeve odvojive zavojnice

3 D DSA	3D rotacijska digitalna angiografija
DVT	Duboka venska tromboza
EKG	Elektrokardiogram
EVD	External ventricular drainage Vanjska ventrikularna drenaža
ETT	Endotrahealni tubus
NGS	Nazogastrična sonda

Sadržaj

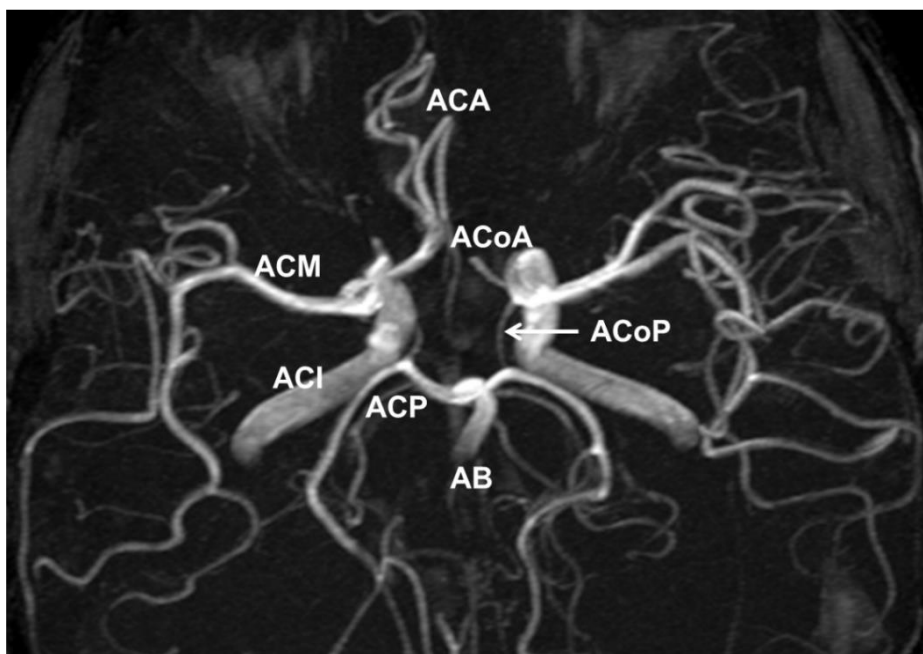
1.	Uvod.....	1
1.1.	Intrakranijalne aneurizme.....	1
2.	Subarahnoidalno krvarenje	6
2.1	Dijagnostika subarahnoidalnog krvarenja.....	9
2.2	Medikamentozno liječenje.....	13
2.3	Komplikacije subarahnoidalnog krvarenja.....	14
3.	Neurokirurško liječenje.....	15
3.1.	Pristupi liječenja	16
3.1.1.	Kirurško liječenje aneurizmi prednje cerebralne cirkulacije	17
3.1.2.	Kirurško liječenje aneurizmi stražnje moždane cirkulacije	18
4.	Endovaskularno liječenje	19
4.1.	Embolizacija u Hrvatskoj	19
4.2.	Definicija i postupak endovaskularnog zahvata.....	20
4.2.1.	Endovaskularno liječenje intrakranijalnih aneurizmi (IA) zavojnica uz primjenu potpornica (klasična potpornica).....	23
4.2.2.	Potpornica za preusmjerenje protoka (flow diverter).....	24
4.3.	Komplikacije tijekom endovaskularnog zahvata	24
4.4.	Kontrolno praćenje bolesnika nakon endovaskularnog zahvata	25
5.	Sestrinska skrb prije endovaskularnog zahvata	26
5.1.	Psihička priprema bolesnika.....	27
5.2.	Fizička priprema bolesnika	28
5.3.	Sestrinske dijagnoze prije endovaskularnog zahvata.....	30
6.	Sestrinska skrb nakon endovaskularnog zahvata.....	31
6.1.	Fizička skrb za bolesnika	31
6.2.	Psihička podrška bolesniku	33
6.3.	Sestrinske dijagnoze nakon endovaskularnog zahvata.....	36
7.	Edukacija.....	37
7.1.	Edukacija medicinskih sestara	37
7.2.	Edukacija bolesnika.....	38
8.	Zaključak.....	39
9.	Literatura.....	40

1. Uvod

Intrakranijalne aneurizme (IA) su patološko proširenje krvnih žila mozga. Najopasnija komplikacija aneurizme je ruptura, koja posljedično dovodi do subarahnoidalnog krvarenja (SAH-a), što može uzrokovati teški invaliditet ili smrt bolesnika. Cilj liječenja intrakranijalnih aneurizmi je sprječavanje rupture. Dva su osnovna načina liječenja: neurokirurški zahvat i endovaskularno liječenje. U radu je opisana zdravstvena skrb koja se provodi na Zavodu za intenzivnu Neurologiju i cerebrovaskularne bolesti KBC Zagreb. Opisani su zadaci koje medicinska sestra provodi unutar prva 24 sata od primitka bolesnika u bolnicu, pripreme bolesnika za embolizaciju, te zbrinjavanje bolesnika nakon endovaskularnog zahvata. Naglašena je važnost obrazovanja medicinskih sestara i problematika sa kojom se susreću pri uvođenju novih metoda liječenja.

1.1. Intrakranijalne aneurizme

Intrakranijalne aneurizme su lokalna proširenja moždanih arterija, uzrokovana strukturnim promjenama arterijske stijenke i hemodinamičkim čimbenicima. [1] Nalaze se u oko 2 % odrasle populacije, najčešće na Willisovu arterijskom krugu (Slika 1.1.1). [2]

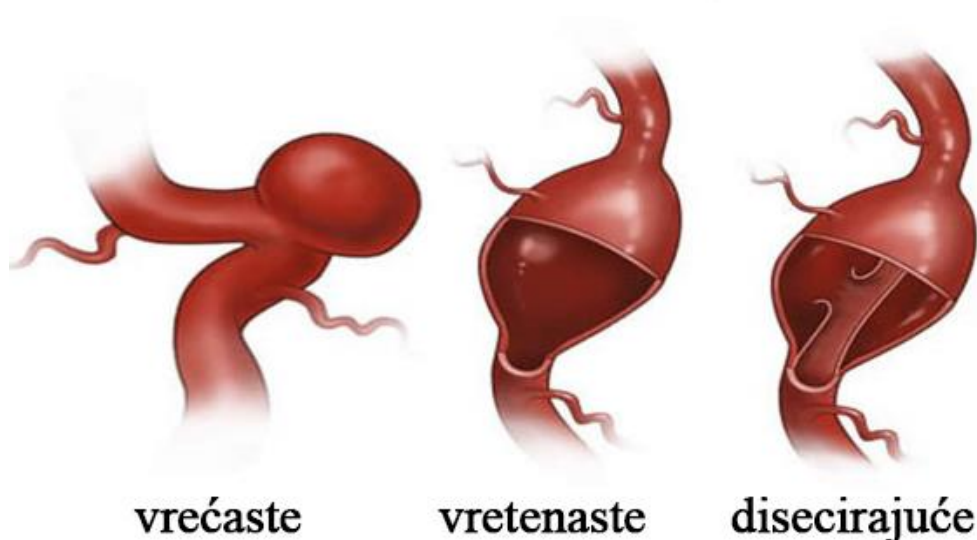


*Slika 1.1.1 Prikaz intrakranijskih arterija prikazane MR angiografijom
(kraticama su označene arterije Willisova kruga)*

Izvor: http://medlib.mef.hr/2229/1/Ozretic_D_disertacija_rep_2229.pdf

Morfološki se dijele na:

1. vrećaste (sakularne)
 2. vretenaste (fuziformne)
 3. disecirajuće [1] (Slika 1.1.2)
1. *Sakularne aneurizme* Willisovog arterijskog kruga nazivaju se još i bobičastim (*berry*) aneurizmama i specifične su za IA. [3] Kuglastog su oblika i uskog su vrata. Mogu se nalaziti na bilo kojem dijelu cerebralne arterije, ali najčešće na račvištima velikih krvnih žila baze lubanje ili na odvojištima njihovih grana. [4] Najčešće se javljaju u dobi između 40 i 60 godine života, dvaput češće kod žena nego kod muškaraca. Uzrok su 25 % svih smrti zbog cerebrovaskularnih bolesti. Najčešći su uzrok SAH-a (Subarahnoidalnog krvarenja) [5]
2. *Fuziformne* su rijetke, čine 2 % svih IA. Njihov nastanak povezuje se sa arterosklerozom. Najčešće se javljaju na bazilarnoj i unutarnjoj karotidnoj arteriji. [4] Sklone su tromboziranju, češće se očituju ishemijskom ili infarktovanom moždanom deblom, nego krvarenjem. [6]
3. *Disecirajuće* IA nastaju disekcijom krvne žile, pa krv prodre u stjenku. Najčešće se javljaju na bazilarnoj i unutarnjoj karotidnoj arteriji. [4]



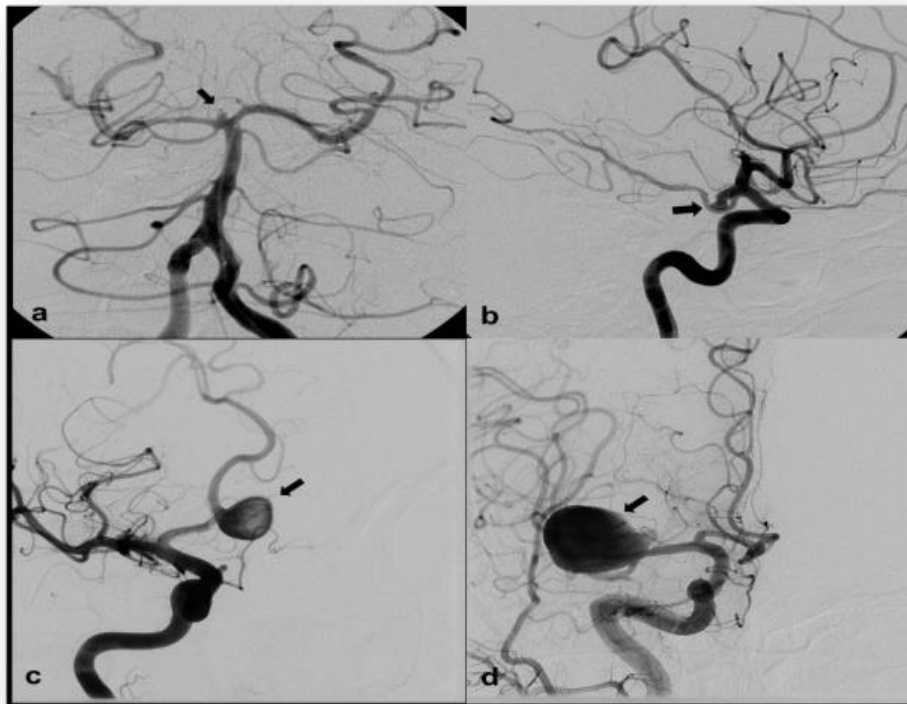
Slika 1.1.2 Prikaz aneurizmi prema obliku

Izvor: <http://sammlungfotos.online/brandssdwn-saccular-aneurysm.htm>

Prema veličini IA dijele se na:

1. male do 5 mm
2. srednje 5 – 10 mm
3. velike 10 – 25 mm
4. gigantske veće od 25 mm [3] (Slika 1.1.3).

U odrasloj populaciji 93 % aneurizmi je promjera manjeg od 10 mm. [2]



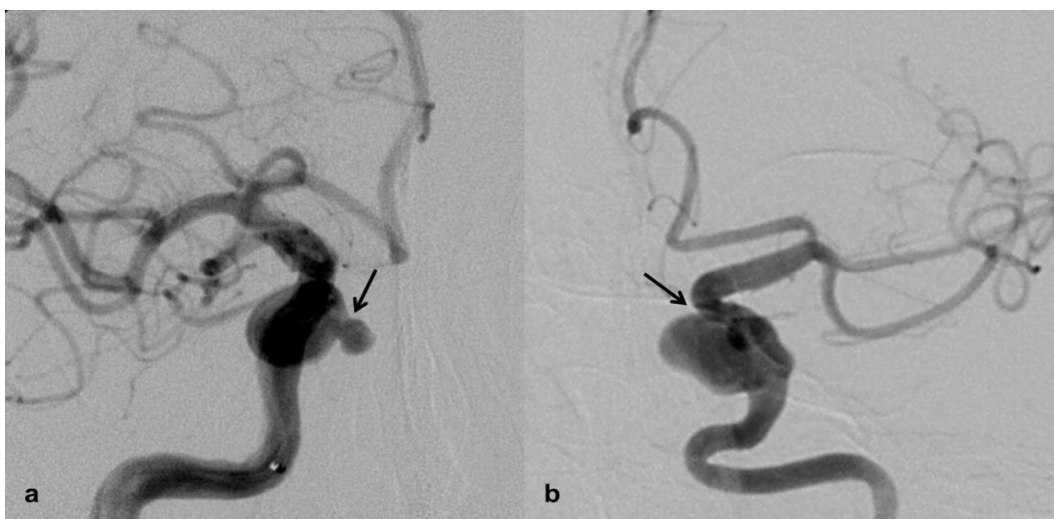Slika 1.1.3 DSA prikaz intrakranijskih aneurizmi podjeljenih prema veličini (strelice).

a) vrlo mala aneurizma vrška bazilarne arterije, b) mala aneurizma ACoP,

c) velika aneurizma ACoP, d) orijaška aneurizma bifurkacije ACM.

Izvor: http://medlib.mef.hr/2229/1/Ozretic_D_disertacija_rep_2229.pdf

- **Prema širini vrata dijele se na:** aneurizme uskog vrata i aneurizme širokog vrata (Slika 1.1.4). Pri procjeni širine vrata granična vrijednost se uzima 4 mm. Značajniju praktičnu vrijednost ima odnos širine vrata prema najvećoj širini fundusa aneurizme (tzv. dome-to-neck ratio), tako npr. aneurizma gdje je taj odnos veći od 2, idealna je za endovaskularno liječenje. [2]



Slika 1.1.4 Prikaz IA prema širini vrata

a) mala aneurizma ACI uskog vrata, b) velika aneurizma ACI širokog vrata

Izvor: http://medlib.mef.hr/2229/1/Ozretic_D_disertacija_rep_2229.pdf

- Intrakranijalne aneurizme su *solitarne* u 70 - 75 % slučajeva, a u 25 - 30 % su *multiple*.
- Mogu biti *infektivne*, nastaju zbog nekroze i upale arterijske stjenke uzrokovane bakterijskim ili gljivičnim infekcijama. [7], malenih su promjera i rijetko se javljaju zbog uspješne terapije upalnih procesa. [6]

Intrakranijalne aneurizme su *multifaktorijalne etiologije*. Jednim dijelom su uzrokovane nasljeđem, a dijelom utjecajem okoliša, odnosno rizičnim čimbenicima. [5] Čimbenici rizika su: povišeni krvni tlak i njegove dnevne oscilacije, konzumiranje oralne kontracepcije, narkotika (kokaina), pušenje cigareta, trudnoća i postporođajni period, starija životna dob i određena patološka stanja (policistična bolest bubrega, Marfanov sindrom, koarktacija aorte, ateroskleroza, bakterijski endokarditis). [8]

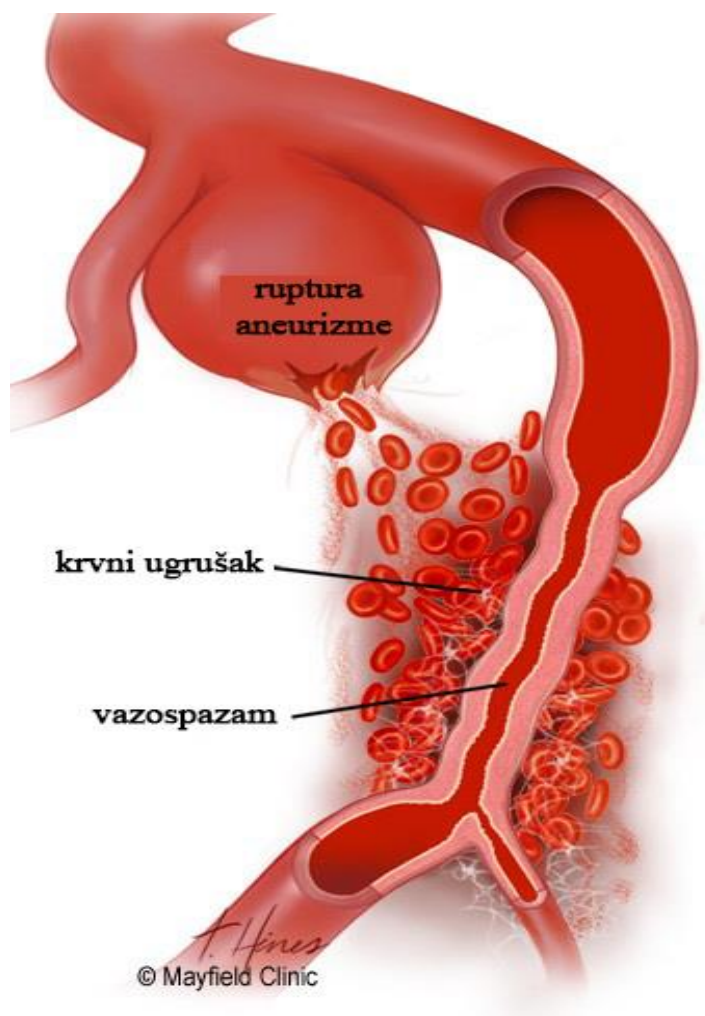
U prednjoj moždanoj cirkulaciji nastaje 85 do 90 % IA, a samo 15 % u stražnjoj cirkulaciji. [9] U prednjoj cirkulaciji se najčešće nalaze na prednjoj komunikantnoj arteriji (ACoA – *a. communicans anterior*), srednjoj moždanoj arteriji (ACM – *a. cerebri media*), unutarnjoj karotidnoj arteriji (ACI – *a. carotis interna*). Dok su rjeđe na prednjoj moždanoj arteriji (ACA – *a. cerebri anterior*) i stražnjoj komunikantnoj arteriji (ACoP – *a. communicans posterior*).

Aneurizme prednje cirkulacije češće rupturiraju u dobi mlađoj od 55 godina, a aneurizme stražnje cirkulacije češće rupturiraju kod muškaraca. [10] Najčešće su *asimptomatske*, često se radiološki dijagnosticiraju sasvim slučajno, kao popratni nalaz nekih drugih pretraga. *Simptomatske* postaju kad vrše pritisak na okolno moždano tkivo, kranijске živce, moždane ovojnice. [11]

Simptomi koji mogu upućivati na dijagnozu nerupturiranih IA su:

1. glavobolja (36 %)
2. ishemijska cerebrovaskularna zbivanja (17,6 %),
3. deficiti kranijalnih živaca (15,4 %.) [10]

Ipak većina aneurizmi ostaje neotkrivena do rupture (prsnuća) kada dolazi do SAH-a. (Slika 1.1.5)



Slika 1.1.5 Prikaz rupture aneurizme

Izvor: <https://www.mayfieldclinic.com/PE-AneurRupt.htm>

2. Subarahnoidalno krvarenje

Subarahnoidalno krvarenje (SAH) (Slika 2.1), je hitno stanje u neurologiji i medicini uopće, sa visokom stopom mortaliteta i morbiditeta. [10] Radi se o krvarenju između mekih moždanih ovojnica i leđne moždine (pia mater i arahnoida) gdje cirkulira cerebrospinalni likvor. [4] Prema različitim studijama do 17 % pacijenata umire odmah, a 25 % tijekom hospitalizacije. Pacijenti tipično navode iznenadnu i naglo nastalu glavobolju te je opisuju kao „najgoru u životu“ (javlja se u oko 80 % bolesnika, najčešće naglo tijekom fizičke aktivnosti). [2] [10]

- **Ostali simptomi i znakovi su:**

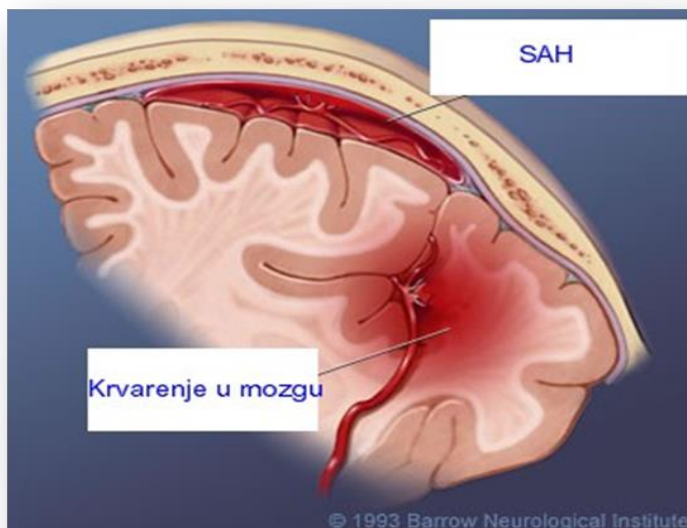
1. upozoravajuća glavobolja (50 % bolesnika), javlja se 2 do 8 tjedana prije rupture IA i povećava rizik od rane rerupture više od 10 puta (bolesnici sa upozoravajućom glavoboljom obično imaju uredan neurološki status i negativne meningealne znakove).
2. mučnina sa ili bez povraćanja
3. bolovi i osjećaj ukočenosti u vratu
4. fotofobija
5. kratkotrajan gubitak svijesti bez konvulzivne simptomatologije
6. fokalni neurološki ispadi (često ispadi kranijalnih živaca uglavnom III, IV ili VI kranijalnog živca)
7. epileptičke atake (česte su u sklopu inicijalnih simptoma, i često se javljaju unutar 24 sata od rupture aneurizme [10])

Pri prvom pregledu ne dijagnosticira se 12 -15 % bolesnika sa SAH-om . [10]

- **Prema mehanizmu nastanka SAH može biti:**

1. *Spontano subarahnoidalno krvarenje* koje je u pravilu arterijsko (aneurizmatско). Najčešći uzroci su: aneurizme (75 do 80 %) i arteriovenske malformacije (4 do 5 %). Ostali uzroci mogu biti: vaskulitis, vaskulopatije, tumori mozga, disekcija karotidne ili vertebralne arterije, ruptura malih kortikalnih arterija, koagulacijski poremećaji, nepoznati uzroci (14 do 22 %). Pojava spontanog subarahnoidalnog krvarenja češća je u proljeće i jesen. Tijekom spavanja javlja se oko 30 % krvarenja. Veća je pojavnost u starijoj životnoj dobi iznad 70 godina, ti bolesnici ujedno imaju i lošiju prognozu. [6]
2. *Traumatsko subarahnoidalno krvarenje* je posljedica traumatske lezije subarahnoidalnih vena. [6]

Nakon krvarenja, u endokraniju otpočinju patofiziološka zbivanja. Krvarenje dovodi do povišenog intrakranijalnog tlaka (ICP), koje je praćeno smanjenjem moždanog perfuzijskog tlaka (CPP), koji dovodi do hipoksije praćene vazospazmom (CVS), što može dovesti do pojave epileptičnih fenomena. [6]



Slika 2.1 Prikaz subarahnoidalnog krvarenja

Izvor: <https://zdravlje.eu/wp-content/uploads/2010/05/sah.jpg?x22770>

U procesu dijagnostike i liječenja neophodan je multidisciplinarni pristup, što podrazumijeva uključivanje neurologa, neurologa intenzivista, radiologa, interventnog radiologa, interventnog neuroradiologa, vaskularnog neurokirurga, neuroanesteziologa. Primarno zbrinjavanje bolesnika potrebno je pružiti u svakoj medicinskoj ustanovi koja je na temelju dijagnostičkih pretraga verificirala postojanje SAH-a. Konačno zbrinjavanje bolesnika potrebno je osigurati u specijaliziranom centru koji pruža multidisciplinarni pristup u liječenju i praćenju bolesnika, zbrinjava dovoljno veliki broj bolesnika i koji ima potrebno iskustvo u svim modalitetima liječenja tzv. „*high-volume*“ (centar koji zbrinjava više od 60 bolesnika godišnje sa određenom bolesti). Ishod liječenja u specijaliziranom centru opravdava rizik i cijenu transporta bolesnika. S obzirom da je SAH akutno cerebrovaskularno zbivanje, koje dovodi do izravnih posljedica na moždano tkivo, pa samim time dolazi do oštećenja drugih organskih sustava (oštećenje funkcija kardiovaskularnog, respiratornog i renalnog organskog sustava), što sve dodatno komplicira liječenje i pogoršava prognozu bolesti. Brza i precizna dijagnostička obrada, zatim isključivanje aneurizme

iz cirkulacije, kontinuirano praćenje i pravovremeno zbrinjavanje komplikacija bolesti su ključni u zbrinjavanju bolesnika sa SAH-om.

S obzirom da sve to nije moguće pružiti na svim razinama zdravstvene zaštite, *sukladno svjetskim smjernicama potrebno je:*

1. osigurati kvalitetnu mrežu izvanbolničkog i bolničkog primarnog hitnog zbrinjavanja bolesnika sa SAH-om
2. organizirati hitni transport primarno zbrinutih bolesnika u tzv. „*high-volume*“ centre
3. provesti daljnje liječenje i praćenje bolesnika u navedenim centrima koji su lokalizirani unutar države na mjestima gdje je transport svakog bolesnika do navedenog centra moguć prvih 6 do 8 sati od dijagnosticiranja bolesti [10]

Prema statističkim podacima smrtnost bolesnika u takvim centrima u odnosu na ustanove koje zbrinjavaju manje od 20 bolesnika godišnje manja je za 20 %, a morbiditet manji za 30 %. [10] U Referentnom centru za intenzivnu neurologiju KBC Zagreb, u RH zadovoljeni su svi uvjeti (kadrovska i tehnička opremljenost, multidisciplinarni pristup i zbrinjavanje prosječno više od 90 bolesnika godišnje). Prosječna incidencija SAH-a u Europi je oko 10 do 12 bolesnika / 100.000 stanovnika godišnje. Prema dostupnim podacima o incidenciji SAH-a u RH u periodu od 2009. do 2013. godine, prosječna incidencija iznosi oko 10 oboljelih / 100.000 stanovnika, što je otprilike 450 bolesnika sa SAH-om godišnje. [10]

U Referentnom centru za intenzivnu neurologiju RH, uključujući i Kliniku za neurokirurgiju KBC Zagreb prosječno se liječi 135 bolesnika godišnje, što je otprilike trećina ukupno liječenih bolesnika sa SAH-om u RH. Prema podacima istih mortalitet unutar 30 dana iznosi 27 %, a morbiditet 41 %. U skupini bolesnika sa trajnim neurološkim deficitom 68 % ima minimalan ili blagi neurološki deficit, 24 % bolesnika ima srednje težak deficit, a 8 % bolesnika ima težak neurološki deficit i potpuno su ovisni o tuđoj pomoći. U periodu od 2009. do 2013. godine multidisciplinarnim pristupom u liječenju bolesnika sa SAH-om mortalitet je smanjen sa 39 % na 27 %, a morbiditet s sa 47 % na 41 %. [10]

Smanjenje mortaliteta isključivo je vezano uz:

1. manji broja ruptura aneurizmi, zbog sustavne primjene endovaskularnog liječenja koje kod bolesnika sa klinički težim oblikom bolesti omogućava liječenje u akutnoj fazi.
2. skraćen je vremenski period između postavljanja dijagnoze, verificiranja aneurizme i isključivanja aneurizme iz cirkulacije jednom od metoda liječenja (neurokirurški ili endovaskularni zahvat se radi u pravilu manje od 12 sati, u trećine unutar 24 sata, a tek u 15 % više od 24 sata od prijema bolesnika u bolnicu).

3. Primjena suvremenih postupnika medicinske skrbi u sklopu neurointenzivnog liječenja (multimodalni monitoring). [10]

2.1. Dijagnostika subarahnoidalnog krvarenja

Kliničko stanje bolesnika i opsežnost SAH-a procjenjuje se pomoću međunarodno utvrđenih i prihvaćenih bodovnih ljestvica:

1. Glasgow koma ljestvica - GKS (*engleski Glasgow Coma Scale*). Pomoću GCS ljestvice boduje otvaranje očiju, motorički odgovor i verbalni odgovor. (Tablica 2.1.1)

OTVARANJE OČIJU	Spontano	4
	Na poziv	3
	Na bol	2
	Ne odgovara	1
MOTORNI ODGOVOR	Orijentiran	5
	Konfuzan	4
	Neprimjerene riječi	3
	Nerazumljive riječi	2
	Nema odgovora	1
VERBALNI ODGOVOR	Izvršava naloge	5
	Lokalizira bol	4
	Fleksijski odgovor	3
	Ekstenzijski odgovor	2
	Nema odgovora	1

Tablica 2.1.1: Prikaz GKS

Izvor: : <https://www.slideserve.com/aviva/zdravstvena-njega-neurokiru-kog-bolesnika>

2. Ljestvica Svjetske udruge neurokirurških društava - WFNS (*engleski World Federation of Neurosurgical Societies scale*) u kojoj se boduju prethodno utvrđeni broj bodova prema GCS ljestvici i težina neurološkog deficita ukoliko je deficit prisutan. (Tablica 2.1.2)

STUPANJ	GCS	MOTORIČKI DEFICIT
I	15	-
II	14-13	-
III	14-13	+
IV	12-7	+/-
V	6-3	+/-

Tablica 2.1.2: Prikaz klasifikacije SAH-a prema preporuci WFNS

Izvor: <https://pbrainmd.wordpress.com/2015/02/10/scales-used-in-neurocritical-care/>

3. Hunt – Hessove ljestvice – H & H ljestvica (*engleski Hunt and Hess scale*), kojom se boduju prisutnost i težina simptoma, stanje svijesti i prisutnost i težina neurološkog deficita. (Tablica 2.1.3)

SIMPTOMI I ZNAKOVI	SKUPINA
Umjerena glavobolja, umjerena rigidnost	1
Neizdrživa glavobolja, izražena rigidnost, kranijalni živci III	2
Letargija, konfuzija, uznapredovali fokalni deficit	3
Sopor, hemipareza, hemiplegija	4
Koma, decerebracija, moribundno stanje	5

Tablica 2.1.3: Prikaz H & H klasifikacije SAH-a

Izvor: <https://pbrainmd.wordpress.com/2015/03/24/hunt-and-hess-and-wfns-scale/>

4. Fisherova ljestvica (*engleski Fisher scale*), boduje prisutnost krvi u subarahnoidalnom prostoru, količinu krvi i mogući prodor krvi u moždani parenhim ili moždane klijetke. (Tablica 2.1.4)

KRV NA CT-u	SA SIMPTOMIMA VAZOSPAZMA
Nije otkrivena krv	21 %
Difuzni vertikalni sloj krvi debljine manje od 1 mm	25 %
Lokalizirani ugrušci i /ili vertikalni sloj krvi debljine 1 mm ili više	37 %
Intracerebralni ili intraventikularni ugrušak s difuzijom ili bez subarahnoidalne krvi	31 %

Tablica 2.1.4: Prikaz Fisherove klasifikacije SAH-a

Izvor: <https://aneskey.com/subarachnoid-hemorrhage-5/>

Nakon procjene kliničkog stanja bolesnika, rade se radiološke pretrage kojima se potvrđuje dijagnoza IA i mogućeg SAH-a:

1. Kompjuterizirana tomografija, *computed tomography* (CT) / nativni, bez kontrasta je metoda izbora, kojom se u 95 % slučajeva pouzdano može potvrditi SAH, ako je skeniranje učinjeno u prvih 48 sati [6]

Zadatak medicinske sestre je pripremiti bolesnika za pretragu. Ukoliko je bolesnik pri svijesti i orijentiran u kratko mu objasniti da pretraga traje otprilike 5 – 10 minuta, da će ležati na leđima i da za vrijeme snimanja mora biti miran, jer najmanji pokret narušava kvalitetu slike. Također treba reći da je pretraga neinvazivna, tj. da ne boli. U prostoriji će biti sam, ali u svakom trenutku može pozvati medicinsku sestru, jer ga ona čuje i dalje promatra kroz prozorčić iz prostorije gdje radiološki tehničar snima. Svi bolesnici se transportiraju na pretragu ležeći u krevetu. Dužnost medicinske sestre je organizirati transport bolesnika i pratnju (liječnik, medicinska sestra i pomoćni djelatnik), obavezno uzeti ambu, airway, i kofer sa lijekovima za reanimaciju (bez obzira da li je bolesnik u dobrom stanju). Medicinska sestra mora osigurati i venski put (2 venska puta) tj. uvesti

intravenoznu kanilu (zbog mogućeg pogoršanja bolesnika) po mogućnosti 18 G . Ukoliko bolesnik povraća, medicinska sestra obavještava liječnika i prije pretrage treba primijeniti ordinirani antiemetik intravenozno (npr. Torecan, Metochlopramid, Reglan), također ako je bolesnik u lošem kliničkom stanju, u dogovoru sa liječnikom uvodi nazogastričnu sondu te na nju stavlja vrećicu kako bi se drenirao povraćeni sadržaj. Bolesniku lošeg kliničkog statusa uvodi se i urinarni kateter. Ako je bolesnik uznemiren, ne surađuje, obavještava liječnika i primjenjuje ordinirani lijek (npr. Diazepam u 100 ml 9 % NaCl i.v., Sufentanil 1-2 ml i.v.). Tijekom transporta bolesnik je obavezno monitoriran (EKG i pulsni oksimetar).

2. Kompjutorizirana tomografska angiografija, *computed tomography angiography* (CTA) / sa primjenom intravenoznog kontrasta

Medicinska sestra priprema bolesnika na prethodno opisan način, uz obavezno uvođenje intravenozne kanile koja u ovom slučaju mora biti od 18 G, radi primjene kontrasta koji se aplicira intravenozno iz automatskog injektora. Pretraga traje 10-15 minuta. Nakon obavljene pretrage bolesnika je potrebno hidrirati radi dobivenog kontrasta ukoliko bolesnik nije predviđen za neurokirurški ili endovaskularni zahvat tog dana.

3. Digitalna subtrakcijska angiografija, *digital subtractionangiography* (DSA)

je invazivna dijagnostička metoda kojom se sa velikom točnošću prikazuju promjene krvnih žila. Smatra se „zlatnim standardom“ za otkrivanje izvora krvarenja. Pozitivna je u oko 85 % pacijenata sa SAH-om. [6] Zahvat izvodi liječnik intervencijski radiolog pod kontrolom rentgenskog zračenja. Radi se u sterilnim uvjetima, bolesnik je pri svijesti tijekom izvođenja postupka. Nakon što bolesnik dobije anestetik lokalno pod kožu u području prepone (najčešće desne), radi se rez od nekoliko milimetara kroz koji se iglom ulazi u femoralnu arteriju. Kroz iglu u arteriju femoralis ulazi se žicom vodiljom, a preko žice se u arteriju uvede mekani kateter. Kad se kateter postavi na odgovarajuće mjesto, žica se vadi iz katetera (taj postupak traje nekoliko minuta). Za snimanje se koristi kontrastno sredstvo (vodotopivo, sadržava jod, vidljivo rentgenskim zrakama), koje oboji krvnu žilu iznutra. Bolesnik za vrijeme snimanja ne osjeća bol, već samo toplinu zbog protoka kontrasta. Nakon zahvata izvlači se kateter, ubodno mjesto se spontano začepi ugruškom, stavlja se kompresivni zavoj, a preko zavoja vrećica sa pijeskom. Cijeli zahvat prosječno traje 20 do 30 minuta.

Zadaci medicinske sestre:

1. Psihička priprema bolesnika:

Ukoliko je bolesnik pri svijesti i orijentiran objasniti u kratko zahvat, reći otprilike koliko će trajati i da ga treba obaviti u području prepone. Objasniti da se radi o invazivnom zahvatu, ali da sam zahvat u principu ne boli, već se osjeća nelagoda i toplina pri primjeni kontrastnog sredstva. Nakon zahvata mora mirovati u krevetu 24 sata (ne smije: ustajati, sjediti niti savijati nogu gdje je ubodno mjesto i da mora držati vrećicu sa pijeskom), jer na taj način smanjuje rizik od komplikacija (mogućnost da ponovo prokrvari iz ubodnog mjesta, pojava hematoma).

2. Fizička priprema:

Obrijati preponu sa obje strane, oprati bolesnika u hibiseptu (posebno područje prepone), uvesti intravenoznu kanilu 18 G (najmanje 2 venska puta), organizirati transport do angiosale, u pratnji su obavezno liječnik i medicinska sestra. Bolesnik je monitoriran (EKG, pulsni oksimetar), pri transportu obavezno uzeti kofer sa lijekovima za reanimaciju,ambu i airwey, te vrećicu sa pijeskom. Ukoliko je bolesnik nestabilan (povraća, uznemiren) obavijestiti liječnika i na prethodno opisan način (vidi CT-mozga) stabilizirati ga. Po završetku zahvata, nakon poziva iz angiosale, sestra obavještava liječnika i zajedno odlaze po bolesnika.

2.2. Medikamentozno liječenje subarahnoidalnog krvarenja

Odmah po prijemu bolesniku se u terapiju uvodi Nimotop (Nimodipin 10 mg/ 50 ml) na perfuzor 10 ml/h intravenozno. Koristi se za sprječavanje promjena moždane funkcije zbog stezanja krvnih žila (vazospazma Slika 1.1.5) nakon krvarenja u područje oko mozga tj. subarahnoidalnog krvarenja.

Cilj medikamentoznog liječenja je povećati cerebralni protok i perfuzijski tlak, zaštititi mozak od sekundarnih oštećenja za vrijeme dijagnostičkih postupaka i pripreme pacijenta za definitivni tretman. [6]

• **Konačno zbrinjavanje uzroka krvarenja:**

1. Kraniotomija i mikrokirurško zbrinjavanje
2. Endovaskularna embolizacija
3. Zračenje kod manjih lezija (*gamma knife*)
4. Kombinacija spomenutih metoda [6]

2.3. Komplikacije subarahnoidalnog krvarenja

1. *Ponovna ruptura aneurizme (reruptura)*, je najozbiljnija komplikacija, fatalnog ishoda za većinu bolesnika čija je učestalost najveća u prvih 48 sati, zato se najveći broj kirurškog i endovaskularnog zahvata provodi u tom vremenskom rasponu.[6] Reruptura češće nastaje kod bolesnika sa: težim neurološkim statusom, većim aneurizmama, inicijalnim gubitkom svijesti, nereguliranim visokim krvnim tlakom (sistolički viši od 160 mmHg) [10]
2. *Vazospazam*, je najčešća komplikacija, javlja se u najmanje 40 % bolesnika, primjećuje se treći dan od krvarenja, najizraženiji je 7 i 10 dana od kad postupno regredira, te obično u potpunosti nestaje nakon 21 dana bolesti. Obično je difuzan, tj. zahvaća sve intrakranijske krvne žile, ponekad može biti lokaliziran, najjače zahvati velike krvne žile (krvne žile na mjestima najveće količine krvi tj. krvne žile u okolici prsnute aneurizme). Najznačajnija posljedica vazospazma je razvoj odgođene moždane ishemije. [10]
3. *Hidrocefalus* je komplikacija koja se razvija u 15 do 85 % bolesnika sa SAH-om, a u otprilike polovice tih bolesnika potrebna je trajna drenaža. Češći je u bolesnika s intraventrikularnim krvarenjem ili rupturom aneurizme stražnje cirkulacije. U slučaju razvoja akutnog hidrocefalusa, postavlja se vanjska ventrikularna drenaža (EVD), te je neophodno mjerenje intrakranijalnog tlaka i praćenje širine komornog sustava nekom od neuroslikovnih metoda [10]
4. *Elektrolitski disbalans* kod akutnog SAH-a je komplikacija, koja se najčešće se očituje poremećajem koncentracije natrija u serumu. Hiponatrijemija se javlja istovremeno sa razvojem vazospazma. Hipomagnezemija je također česta komplikacija te je potrebna supstitucijska terapija. [10]
5. *Epileptičke atake*, javljaju se u oko četvrtine bolesnika. Preventivna primjena antiepileptika nije indicirana. Veći rizik za razvoj epilepsije imaju bolesnici sa: aneurizmom srednje cerebralne arterije, intracerebralni hematoma, rerupturom, nakon operativno liječene aneurizme i bolesnici sa većom količinom krvi u subarahnoidalnom prostoru, razvojem ishemije, hipertenzijom u anamnezi, lošijim inicijalnim neurološkim statusom. [10]
6. *Kardiopulmonalne komplikacije* ima oko 35 % bolesnika sa SAH-om, koje se očituju kao srčane aritmije i povišene vrijednosti Troponina I. Plućni edem uzrok je smrti u oko 12 % bolesnika sa SAH-om. [10]
7. *Ostale komplikacije*: hiperglikemija, hipertermija, duboka venska tromboza (DVT). [10]

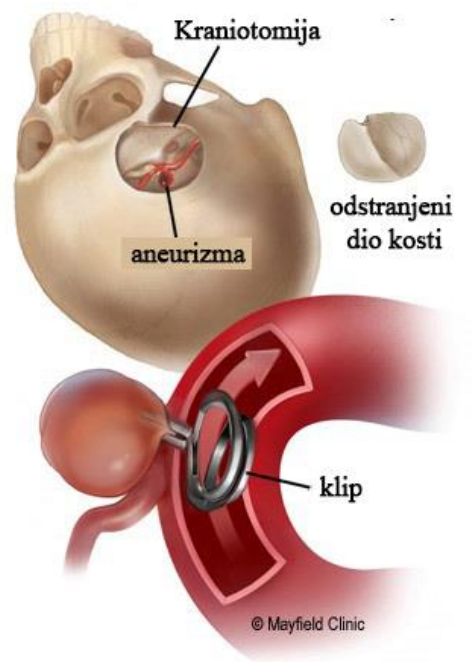
3. Neurokirurško liječenje

„Postavljanje klipa na vrat aneurizme je poput slijetanja zrakoplova, zahtjeva ispravan pravac kretanja, nagib i okret.“

(Lawton, 2010)

Neurokirurškom tehnikom aneurizmatско proširenje se isključuje iz cirkulacije ili se fundus aneurizme oblaže različitim materijalima kao što su: pamuk, muslin, plastični polimeri, mišić, fibrinsko ljepilo, teflon. [4]

Cilj liječenja je spriječiti daljnji rast aneurizme i smanjiti mogućnost puknuća. Zlatni standard je postavljanje klipse na vrat aneurizme. Od izuzetne je važnosti dobro pozicionirati klipsu, jer ako je postavljena prenisko na vrat može komprimirati cirkulaciju kroz distalne dijelove i ogranke arterije, a ako je postavljena previsoko ostatak vrata može ostati prohodan i puniti se krvlju što može rezultirati prsnućem. [8] Ako je moguće postavlja se jedna klip (slika 3.1) (jednostavno klipanje). To je moguće na malim aneurizmama uskog vrata i nekomplikirane anatomije. Jednostavno klipanje nije moguće na velikim aneurizmama širokog vrata i složene anatomije. Te aneurizme zahtijevaju višestruko klipanje, klipaju se od dubljeg prema bližem vratu, zbrinjavajući prvo teže dostupne dijelove. Nakon postavljanja klipse provjerava se kakav je protok nakon zatvaranja aneurizme, ukoliko je zadovoljavajući smatra se da je klipsa dobro postavljena. [12]



Slika 3.1 Prikaz klipanja aneurizme

Izvor: <https://www.mayfieldclinic.com/PE-AneurRupt.htm>

Čimbenici povoljni za kirurško liječenje aneurizme u odnosu na endovaskularno su:

1. aneurizma srednje moždane arterije
2. gigantske aneurizme veće od 20 mm
3. male aneurizme manje od 2 mm
4. nerupturirane aneurizme kompresivnog učinka na kranijalne živce
5. aneurizme širokog vrata
6. mlađa životna dob
7. aneurizme sa rezidualnim punjenjem nakon endovaskularnog zahvata. [4]

Kod kirurškog liječenja aneurizmi, donosi se odluka i o vremenu liječenja tj. kad će se zahvat izvršiti.

1. „Rani kirurški zahvat“ predlaže se zbog uspješnijeg tretmana vazospazma, eliminacije ponovnog krvarenja i manjeg mortaliteta. Radi se do trećeg dana po krvarenju. Čimbenici koji idu u prilog odluci o „ranom zahvatu“ su: bolesnici dobrog općeg statusa, sa dobrim neurološkim statusom $H\&H \leq 3$, veća količina krvi u subarahnoidalnom prostoru, većim ugruškom s kompresivnim učinkom, ponovnim krvarenjem ili prijetećim krvarenjem zbog nestabilnosti tlaka. Razlozi koji ne idu u prilog ranom zahvatu su: jaki edem mozga, zbog kojeg je moždani parenhim mekan zbog čega dolazi do njegovog oštećenja. U ranoj fazi često je prisutan i krvni ugrušak čime je povećan rizik od intraoperacijske rupture aneurizme, kao i mogućnost razvoja mehaničkog vazospazma zbog pojačane manipulacije. [4]
2. „Kasni kirurški zahvat“ radi se nakon desetog dana od početka krvarenja. Čimbenici koji idu u prilog „kasnom zahvatu“ su: bolesnici lošeg općeg stanja, lošeg neurološkog statusa $H \& H \geq 4$, teško pristupačna aneurizma, opsežan edem mozgovine i prisustvo vazospazma. [4]

Prilikom preoperativne obrade od velike je važnosti razraditi plan operacije, što podrazumijeva detaljno poznavanje aneurizme i ostalih bitnih neurovaskularnih struktura. Kod kompleksnijih aneurizmi potrebna je kombinacija neinvazivnih i invazivnih dijagnostičkih pretraga (CTA, MRI, DSA).

3.1. Pristupi liječenja

Pozicioniranje pacijenta i odabir pristupa (kraniotomije) ovisi o obliku aneurizme, njenom položaju, veličini, kosti neurokranija i okolne žilno-živčane strukture. Također bitno je i kliničko stanje pacijenta kao i odabir kirurga ovisno za koji je pristup educiran i izvježban. [7]

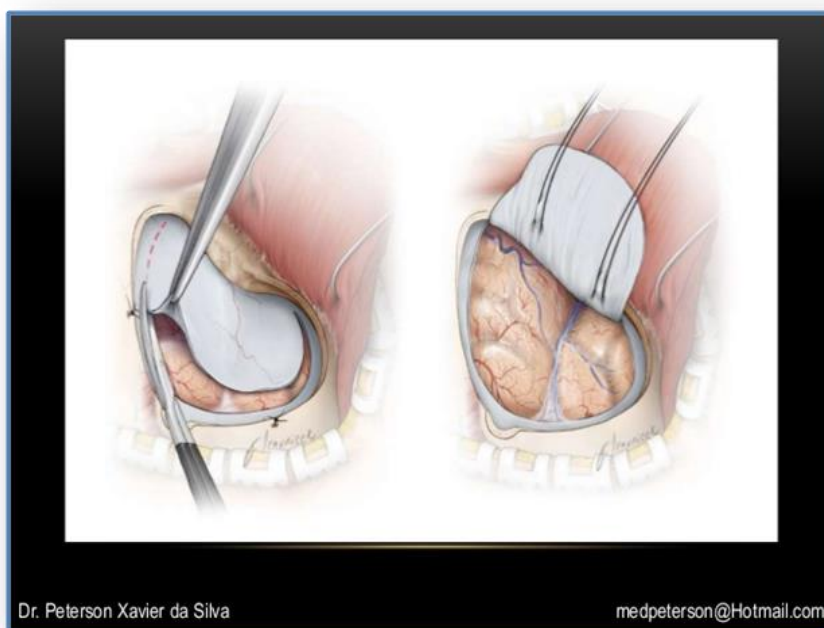
3.1.1. Kirurško liječenje aneurizmi prednje cerebralne cirkulacije

Najčešće se primjenjuju dva operacijska pristupa. Prvi i najčešći je

1. Pterionalni pristup / pterionalna kraniotomija

(Pterion je spoj na lubanji između sfenoidne, temporalne, frontalne i parijetalne kosti).

Ovisno o lokalizaciji aneurizme, primjenjuje se desnostrana ili lijevostrana pterionalna kraniotomija. [1] Pterionalna kraniotomija (slika 3.1.1.1) je opsežan zahvat, koji često dovodi do posljedica u smislu estetskih problema, zbog atrofije temporalnog mišića, a najčešće se očituje udubljenjem koštanog reznja frontotemporalne regije. Nakon operacije pacijenti se ponekad žale na bol za vrijeme žvakanja i ograničenost otvaranja usta, zbog resekcije temporalnog mišića. [13] Pterionalnom kraniotomijom pristupa se većini aneurizmi prednje cerebralne cirkulacije, uključujući aneurizme ACoP, ACoA, ACI, ACM. [1]



Slika 3.1.1.1 Prikaz pterionalnog pristupa

Izvor: <https://www.slideshare.net/petersonxavier3/craniotomia-pterional-93702167>

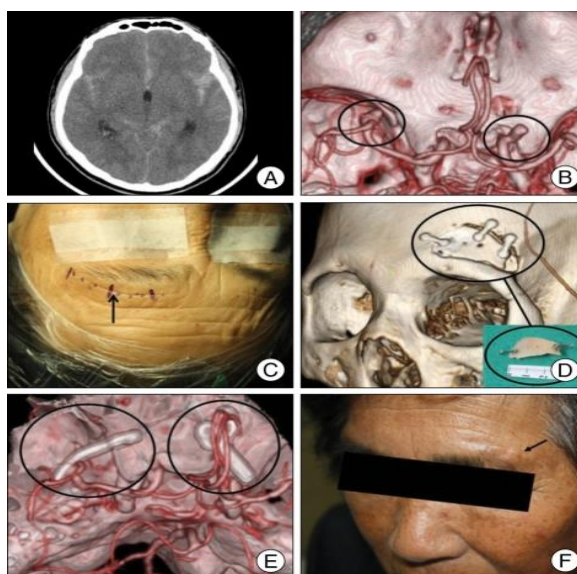
2. Supraorbitalna keyhole kraniotomija (*hrvatski ključanica*) (slika 3.1.1.2) je drugi manje zastupljeni noviji pristup, nastao zbog tendencije smanjenja invazivnosti kirurških postupaka. Nastoji se što više smanjiti veličina kraniotomije i reza kože, ali bez rizika ugrožavanja operacijskog postupka (veličina i rez dovoljni da se može operirati). [14]

Kraniotomijski defekt kod supraorbitalnog pristupa je 2×3 cm, a rez nakon kraniotomije je prekriven obrvom. [14]

Ostale prednosti keyhole pristupa su:

1. kratkotrajno operativno trajanje
2. nema intraoperativne transfuzije krvi
5. rijetka pojava postoperativnog epiduralnog hematoma
6. manja bol u svezi sa ranom
7. rani povratak na posao i normalan život [15]

Estetski problem je vrlo rijedak, ali moguć je prolazni gubitak osjeta supraorbitalne regije i pareza obrve. [14]



Slika 3.1.1.2 Prikaz supraorbitalnog pristupa

Izvor: <https://www.ncbi.nlm.nih.gov/pmc/articles/PMC2744018/>

Osim ova dva navedena pristupa, koristi se još: frontalni parasagitalni pristup (za distalne dijelove prednje cerebralne arterije), transilvijski pristup (kroz fissuri lateralis Sylvi). [7]

3.1.2. Kirurško liječenje aneurizmi stražnje moždane cirkulacije

Ovisno u kojem se dijelu cirkulacije se nalaze aneurizme koriste se: subtemporalni pristup, transpetrozalni, transkohlearni, translabirintalni i retrolabirintalni pristup. [7]

4. Endovaskularno liječenje

„Endovaskularna terapija je zauvijek promijenila praksu vaskularne neurokirurgije. Dok broj aneurizmi tretiranih endovaskularno raste, broj aneurizmi tretiranih mikrokirurški se smanjuje.“

(Lawton, 2010)

Razvoj endovaskularnih tehnika liječenja bio je potaknut željom za smanjenjem invazivnosti (kraniotomija, manipulacija mozgovnim tkivom i krvnim žilama). Prva kateterizacija intrakranijskih arterija mikrokaterom bila je 1964. godine. Značajan napredak dogodio se 70-ih godina 20. stoljeća upotrebom balona kojima su se ispunjavale aneurizme (ta tehnika se nije mogla upotrebljavati kod rupturirane aneurizme, a stopa mortaliteta i morbiditeta bila je visoka). Revolucija endovaskularnog zahvata bila je početkom 90-tih godina upotrebom Guglielmijevim odvojivih zavojnica (*Guglielmi detachable coils, GDC*). Te zavojnice su različitih oblika, vrlo mekane, prilagođavaju se obliku aneurizme, mogu se višekratno repositionirati, te se mogu koristiti i kod rupture aneurizme i vazospazma. Rezultati su bili izvrsni, pa se metoda počela koristiti širom svijeta, te je postala metoda izbora za aneurizme stražnje cirkulacije ili ravnopravna mikrokirurškoj operaciji za druge lokacije. [2]

Čimbenici koji su povoljniji za endovaskularno liječenje u odnosu na neurokirurško su:

1. bolesnici stariji od 75 godina
2. loša klinička slika
3. širina vrata aneurizme manja od 5 mm
4. kirurški nepristupačne aneurizme
5. zahtjevne za postavljanje klipse na vrat aneurizme. [4]

4.1. Embolizacija u Hrvatskoj

Prvi endovaskularni zahvat u Hrvatskoj izveden je u rujnu 2003. godine u Kliničkom bolničkom centru Zagreb-Rebro. Godine 2009. prvi put se izvodi u KBC-u Sestre milosrdnice, a od 2018. godine izvodi se u KBC Split.

Endovaskularne zahvate obavlja ekspertni tim interventnih neuroradiologa uz pomoć radioškog tehničara i sestre instrumentarke. U timu su još i anesteziolog, anesteziološki tehničar, a u slučaju potrebe ovisno o tijeku tj. težini zahvata, mogu im se pridružiti neurokirurg i neurolog. Neuroradiolozi KBC Zagreb educirali su se u Francuskoj, i Sloveniji (Ljubljani). Embolizacija se za sada rutinski provodi jedino u KBC-u Zagreb, tri puta tjedno kao redovni program (naručeni

pacijenti sa područja cijele Hrvatske), također na zahvat dolaze i državljani Bosne i Hercegovine, rjeđe Makedonije i Crne Gore. Svi hitni slučajevi u RH šalju se u KBC Zagreb obuhvaćajući pacijente iz svih bolnica Hrvatske, te bilo tko u svijetu može kontaktirati i dogovoriti termin u KBC-u Zagreb, ukoliko postoji medicinski opravdani razlog za izvođenje zahvata. Od 2017. godine osim embolizacija aneurizme, rutinski se provodi trombektomija kod bolesnika sa akutnim ishemijskim moždanim udarom. (Tablica 4.1.1)

GODINA	BROJ BOLESNIKA	DIJAGNOSTIKA	ANEURIZME	OSTALO	UKUPNO INTERVENCIJA
2017	769	387	189 + 109 trombektomija	89	387
2016	693	411	187	105	292
2015	702	430	190	83	273
2014	663	419	178	69	247
2013	595	385	120	110	230
2012	400	249	80	82	162

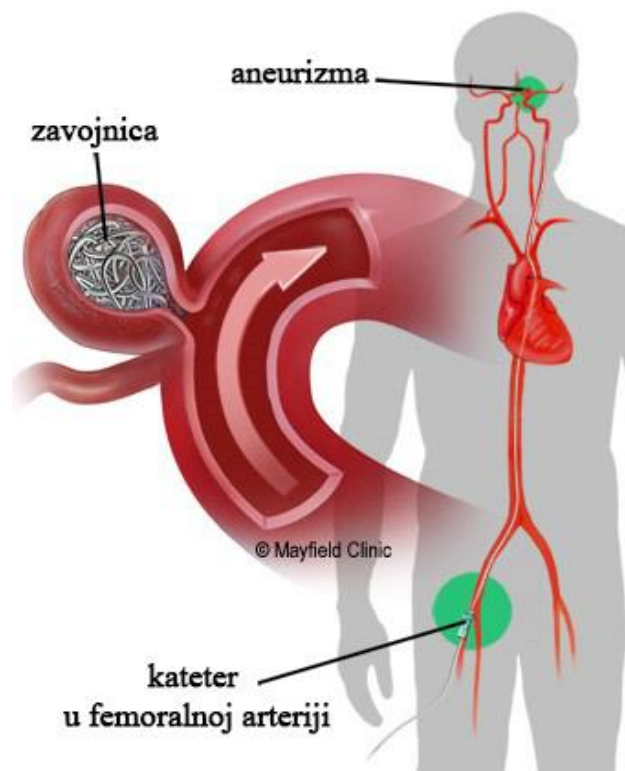
Tablica 4.1.1: Prikaz izvedenih endovaskularnih zahvata (aneurizme) od 2012. do 2017. godine u KBC- u Zagreb, Odjel za neuroradiologiju i vaskularni sustav

Izvor: Odjel za neuroradiologiju i vaskularni sustav, KBC Zagreb

4.2. Definicija i postupak endovaskularnog zahvata

Zavojnice izazivaju stazu krvi i trombozu, a s vremenom nastaje endotelizacija vrata aneurizme. Praćenje emboliziranih pacijenata pokazalo je da potpuna okluzija nije uvijek moguća, te da su recidivi aneurizmi češći nego kod operiranih bolesnika. Kako bi se smanjio prolaps zavojnice i poboljšalo punjenje aneurizmi sa širokim vratom, a sa ciljem smanjenja učestalosti recidiva, Moret je opisao tehniku remodeliranja (privremeno napuhivanje neodvojivog balona u području vrata aneurizme kod uvođenja svake zavojnice). Zbog tromboemboličkih komplikacija, ta tehnika se manje koristi). Danas se najčešće koristi kod

embolizacije aneurizmi širokog vrata potpornica (*engleski stent*). Obično se kroz postavljenu potpornicu uvode zavojnice, a ponekad se stent postavlja i nakon zavojnice. Prvo su se koristile potpornice dizajnirane za zahvate na koronarnim arterijama (jako su krute), potom su dizajnirane samošireće potpornice isključivo za intrakranijsku upotrebu (izrađene su od nitinola, izrazito fleksibilne). Negativna strana je što prije postavljanja, ali i dugotrajno nakon zahvata je potrebna primjena antiagregacijskih lijekova, zbog čega im je upotreba ograničena kod akutno rupturiranih aneurizmi. [2] Endovaskularno liječenje je prva metoda izbora kod bolesnika s lošijim kliničkim statusom, bolesnika s morfološkim karakteristikama aneurizme koji nisu pogodni za operativno liječenje i bolesnika s aneurizmama stražnje cirkulacije. [11] Embolizacija aneurizmi zavojnicama se provodi u općoj anesteziji (zbog imobilizacije bolesnika), uz sustavnu heparinizaciju, i invazivno mjerenje arterijskog tlaka. Liječenje se dijeli na dvije faze: fazu vaskularnog pristupa (plasiranje katetera vodiča u matičnu arteriju), te fazu intervencije (mikrokatetersko liječenje, tj. punjenje IA). [1] Najčešće se pristupa kroz arteriju femoralis (Slika 4.2.1.), rjeđe pristup može biti i arterija radialis ili arterija brachialis. Postupak izvođenja endovaskularnog zahvata traje između 1-3 sata, ovisno o poziciji, morfološkim i drugim karakteristikama IA.



Slika 4.2.1 Prikaz postupka endovaskularnog zahvata

Izvor: <https://www.mayfieldclinic.com/PE-AneurRupt.htm>


- **Zavojnice prema namjeni dijele se na:**

1. uokvirujuće: trodimenzionalne, dizajnirane da „uokvire“ IA, prisiljavaju aneurizmu da poprimi takav oblik da se može popuniti dvodimenzionalnim zavojnicama. Standardni dizajn je u obliku omega (Ω) (Slika 4.2.2)
2. popunjavajuće: popunjavaju prostor u IA nakon „uokviravanja“, najčešće spiralnog oblika i srednje krute. (Slika 4.2.3)
3. završne: za konačno ispunjavanje IA i završnu obradu vrata aneurizme, najmekše zavojnice (Slika 4.2.4)



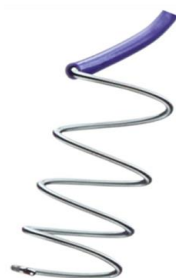Slika 4.2.2 Prikaz uokvirujuće zavojnice

Izvor: <https://www.terumo-europe.com/en-emea/interventional-oncology/embolic-products/occlusive-coils/azur-%C2%AE-framing-coil-embolisation-coil>



Slika 4.2.3 Prikaz popunjavajuće zavojnice

Izvor: <http://www.ajnr.org/content/25/8/1368>



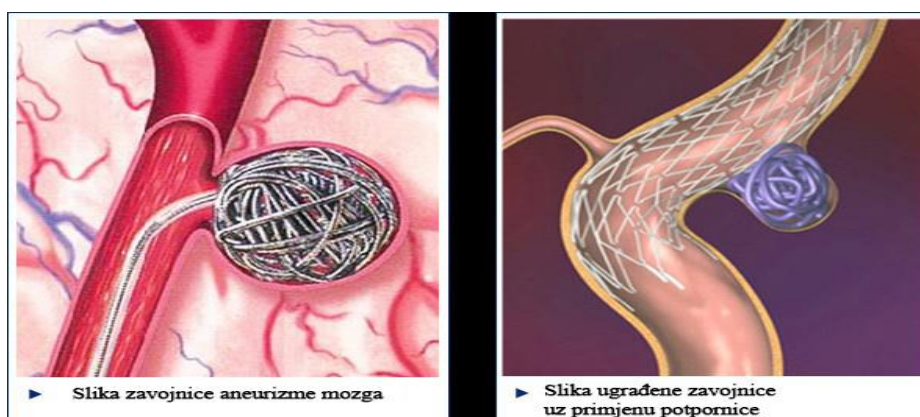
Slika 4.2.4 Prikaz završne zavojnice

Izvor: <https://www.bostonscientific.com/es-ES/productos/embolizacion/coils-de-liberacion-controlada/idc-para-empaquetamiento-y-finalizacion.html>

4.2.1. Endovaskularno liječenje intrakranijalnih aneurizmi (IA) zavojnicama uz primjenu potpornica (klasična potpornica)

Potpornica ili stent je naprava građena od mrežolikih metalnih elastičnih konstrukcija, valjkastog oblika koja se uvodi kroz kateter u lumen arterije i održava ga otvorenim. Dije se prema načinu postavljanja na one koje se postavljaju i šire balonom i na one koje se same rastežu (samorastežući stentovi, najčešće se primjenjuju u intervencijskoj neuroradiologiji). [16]

Postupak endovaskularnog zahvata embolizacije aneurizme zavojnicama, uz ugradnju potpornice (Slika 4.2.1.1) (primjenjuje se kod IA širokog vrata, širina veća od 4 mm ili omjer kupola/vrat manji od 2) provodi se u općoj anesteziji uz invazivno mjerenje arterijskog tlaka. Svakom bolesniku daje se heparin (antikoagulaantno sredstvo) intravenozno u bolusu 70 IU (međunarodnih jedinica, eng. international unit) po kilogramu nakon postavljanja katetera vodiča i dodatno 1000 IU svaki sat vremena, osim kod rupturiranih aneurizmi gdje se antikoagulantna terapija daje tek nakon postavljanja prve zavojnice u aneurizmi, radi opasnosti ponovne rupture. Najčešće se pristupa kroz arteriju femoralis. Pomoću DSA i 3 D DSA određuje se radna projekcija pomoću koje se najbolje vidi i razlučuje matična arterija, te vrat i fundus IA, sa ciljem optimalne vizualizacije i kontrole punjenja embolizacijskog sredstva tijekom zahvata. Kod planiranog postavljanja potpornice (elektivni pacijenti), potrebno je dati antiagregacijsku premedikaciju (75 mg klopidogrela dnevno kroz pet dana ili 300 mg kao „loading“ doza večer i jutro prije zahvata). Kada se potpornica ugrađuje kod akutno rupturirane aneurizme, bolesniku se daje eptifibatid (Integrilin) intravenozno u bolusu ovisno o tjelesnoj težini, a zatim kroz 24 sata na perfuzor doza održavanja. Nakon zahvata tijekom 6 mjeseci nastavlja se sa antiagregacijskom profilaksom (klopidogrel i acetilsalicilna kiselina), a potom samo acetilsalicilna kiselina (Andol) doživotno. [2]

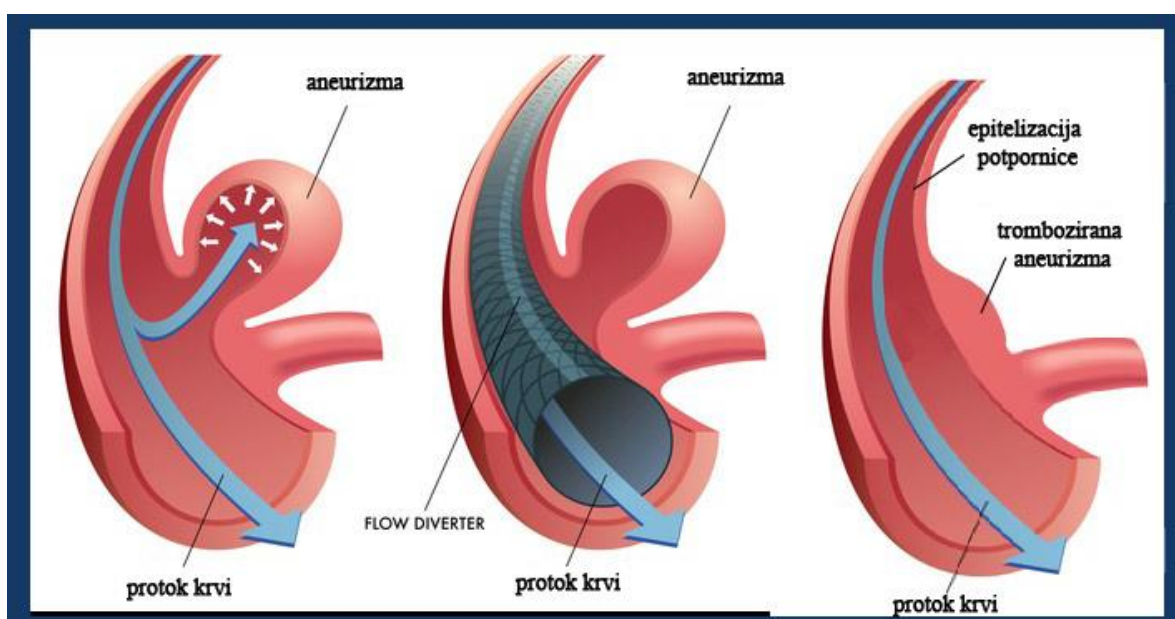


Slika 4.2.1.1 Prikaz ugrađene zavojnice uz primjenu potpornice

Izvor: <https://humananatomylibrary.co/s/unruptured-brain-aneurysm-treatment.asp>

4.2.2. Potpornica za preusmjeravanje protoka (flow diverter)

Flow diverter ometa protok krvi u aneurizmu, dovodi do tromboze u lumenu aneurizme, uz očuvanje normalnog protoka u matičnoj arteriji i njenim ograncima. (Slika 4.2.2.1) Intrakranijalne aneurizme koje su prije smatrane neprikladnima za endovaskularno liječenje, primjenom flow divertera sada se mogu sigurno zbrinjavati. Prednost flow divertera je i da aneurizma ne treba biti kateterizirana, a korištenje zavojnica može biti izbjegnuto. Kako bi se smanjile tromboembolijske komplikacije preporuča se bolesniku prije zahvata dati Aspirin 81-325 mg. i Klopidoogrel 75 mg dnevno 5 do 7 dana prije zahvata ili loading dozu Aspirina 325 - 600 mg. i.v. i Klopidoogrela 300 - 600 mg nekoliko sati prije zahvata. [17]



Slika 4.2.2.1 Prikaz potpornice za preusmjeravanje krovotoka

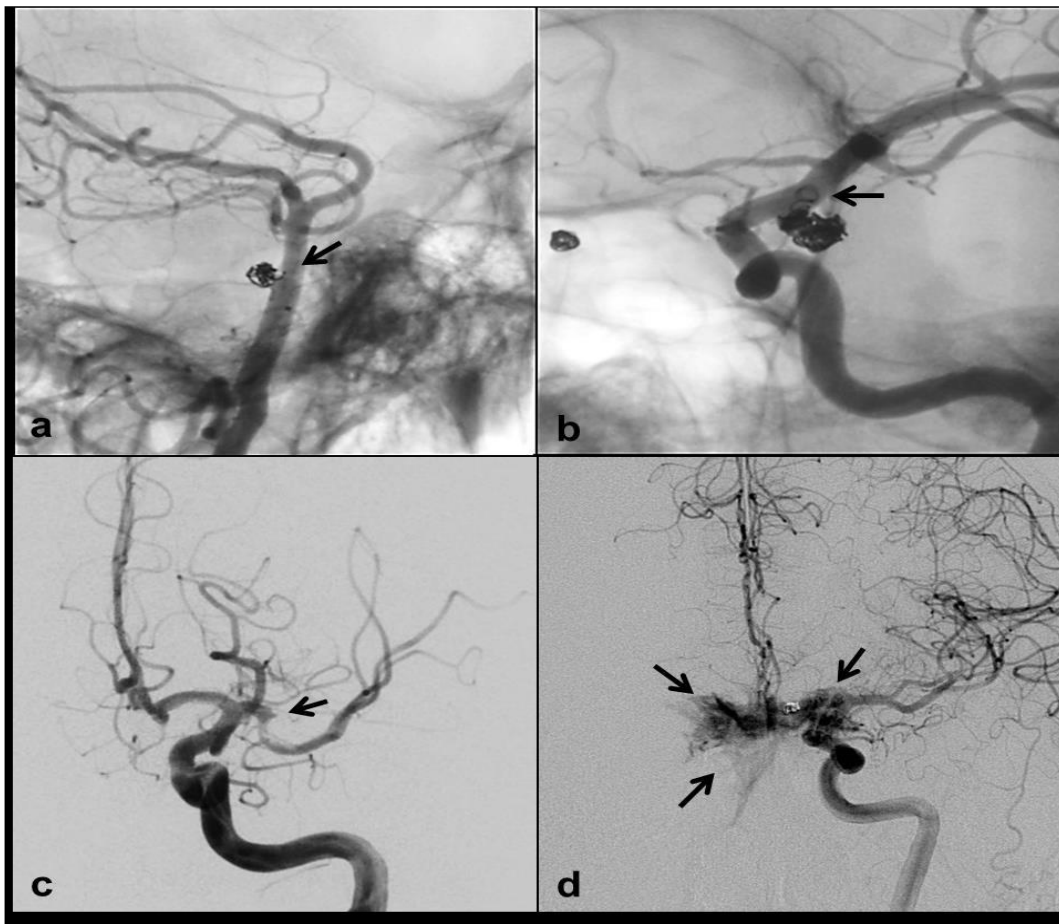
Izvor: <https://www.indiegogo.com/projects/pegasus-therapeutics-healing-kids-with-aneurysms#/>

4.3. Komplikacije tijekom endovaskularnog zahvata

Definirane su kao svako odstupanje od očekivanog angiografskog rezultata (zavojnice trebaju biti smještene unutar lumena aneurizme uz uredan protoku ishodišnoj i distalnim arterijama i u ugrađenoj potpornici tj. stentu).

1. *tehničke komplikacije*: prolaps ili migracija zavojnice, neadekvatan položaj stenta
2. *neurološke komplikacije*: ruptura aneurizme, pojava tromba, okluzija arterije ili potpornice.

(Slika 4.3.1) [2]



Slika 4.3.1 Prikaz tehničkih i neuroloških komplikacija tijekom embolizacije
 a) prolaps dijela zavojnice u bazilarnu arteriju, b) migracija zavojnice u lumen ACI,
 c) okluzija bifurkacije ACM, d) ruptura aneurizme ACoA i ekstravazacija kontrasta

Izvor: http://medlib.mef.hr/2229/1/Ozretic_D_disertacija_rep_2229.pdf

4.4. Kontrolno praćenje bolesnika nakon endovaskularnog zahvata

Tri mjeseca nakon zahvata bolesnici rade kontrolnu MR angiografiju, zatim u periodu od 6 do 12 mjeseci kontrolnu DSA (ovisno o statusu kontrolne MR angiografije), a nakon toga jednom godišnje MR angiografiju (ukoliko nije indicirana doembolizacija tj. ponovni embolizacijski zahvat).

U retrospektivnom istraživanju, u Kliničkom zavodu za dijagnostičku i intervencijsku radiologiju KBC-a Zagreb, endovaskularnim zahvatom zavojnicama uz ugradnju potpornice u periodu od lipnja 2005. godine (kada je učinjen prvi zahvat embolizacije uz ugradnju potpornice) do srpnja 2012. godine, uključeno je 529 liječenih aneurizmi, 53 je bilo potrebno doembolizirati (10 %). [2]

5. Sestrinska skrb prije endovaskularnog zahvata

S obzirom da medicinska sestra uz bolesnika provodi najviše vremena, potrebno je da sa bolesnikom stvori profesionalni empatijski odnos u kojem će pokazati razumijevanje za njegove osjećaje, stvoriti osjećaj povjerenja i pokazati stručnost. Prvu informaciju o bolesti, načinu liječenja, rizicima i mogućim komplikacijama, bolesniku daje liječnik. Bolesnici su često nakon toga zabrinuti i javlja se strah od gubitka života ili trajnog invaliditeta, te strah da će biti na teret svojoj obitelji. Medicinska sestra mora opažati neverbalne izraze anksioznosti, ne koristiti površnu potporu, tješjenje i žaljenje. Prilikom informiranja bolesnika, važno je da koristi razumljiv rječnik, bude strpljiva, te ovisno o situaciji osigura dovoljno vremena za bolesnika dajući mu prostora za pitanja, i ukoliko mu nešto nije jasno treba mu objasniti i ponoviti. Priprema bolesnika prije endovaskularnog zahvata kod bolesnika sa nerupturiranom aneurizmom razlikuje se od pripreme bolesnika sa rupturom IA. Kod nerupturirane aneurizme bolesnici imaju kvalitetniju kako psihičku tako i fizičku pripremu za endovaskularni zahvat, samim time jer to situacija dozvoljava. Njima se pristupa individualno, dok bolesnici zaprimljeni kao hitni prijem (rupturom aneurizme) nažalost su velikim djelom zakinuti iz jednostavnog razloga što vrijeme igra ključnu ulogu u njihovom zbrinjavanju, a često su u lošem općem stanju (mučnina, povraćanje), sa poremećajem stanja svijesti (dezorijentirani, somnolentni, soporozni...) ili zbog izrazite glavobolje nisu u stanju komunicirati. U ovom radu opisano je zbrinjavanje bolesnika prije i nakon endovaskularnog zahvata kod bolesnika sa rupturom aneurizme u prva 24 sata po primitku bolesnika u bolnicu.

U KBC-u Zagreb, na intenzivnoj neurologiji svi članovi tima medicinskih sestara koji su taj dan u službi zajednički zbrinjavaju bolesnika u smislu pripreme za zahvat, dok nakon zahvata skrb za bolesnika preuzima jedna medicinska sestra. U službi su 3 do 4 medicinske sestre, od kojih je jedna voditelj tima, dok ukupan broj kreveta iznosi 7 do 8, ovisno o potrebama klinike. Svaka medicinska sestra zbrinjava jednog do dva bolesnika, ponekad i tri ovisno o broju prijema i premještaja. Glavna medicinska sestra tijekom jutarnje smijene odlučuje koja će sestra zbrinjavati bolesnika za endovaskularni zahvat, a u njenom odsustvu o tom odlučuje voditelj tima. Od velike je važnosti da medicinska sestra koja skrbi za takvog bolesnika ima odgovarajuće iskustvo stečeno upravo na takvim poslovima, kako bi na vrijeme mogla prepoznati moguće pogoršanje bolesnikova zdravstvenog stanja, te kako bi se pravodobno moglo reagirati. Prema H & H ljestvici koja je upotpunjena Fisherovom i GCS bolesnici su podijeljeni u 3 skupine, ovisno o tome zdravstvena skrb i zadaci medicinske sestre su sve složeniji i zahtjevniji.

Prva skupina:

Bolesnici koji su klinički stabilni, kod kojih je indicirano hitno liječenje rupturirane aneurizme i kod kojih je prognoza najbolja.

Druga skupina:

Bolesnici klinički stabilni ili ih je potrebno hemodinamski stabilizirati, kod kojih je indicirano hitno liječenje rupturirane aneurizme, a ishod bolesti ovisi o primjerenom terapijskom tretmanu

Treća skupina:

Klinički nestabilni bolesnici, koji zahtijevaju intenzivno liječenje, hemodinamsku stabilizaciju, kod kojih je ishod bolesti neizvjestan, a mogućnost smrtnog ishoda više od 75 %. [10]

5.1. Psihička priprema bolesnika

Kod bolesnika koji su pri svijesti, orijentirani, medicinska sestra koja je zadužena za skrb tog bolesnika ukratko treba objasniti redoslijed postupaka i zamoliti ga za suradnju, jer se priprema odvija prema prioritetima. Često je vremenski period pripreme bolesnika ograničen, te liječnik sestrama odmah po prijemu kaže koliko imaju vremena za pripremu, jer je ekspertni tim u angiosali spreman. Medicinska sestra zbog samog vremenskog ograničenja, ali i ozbiljnosti situacije dodatno je izložena stresu, što ne smije utjecati na njeno ponašanje u smislu nervoze prema bolesniku, te u tim trenucima treba biti organizirana i profesionalna, kako ne bi negativno utjecala prvenstveno na bolesnika, ali i cijeli tim. Psihička priprema bolesnika sastoji se od kratkih uputa što će se raditi i koji položaj bolesnik pri tom treba zauzeti. Potom slijedi fizička priprema, a tek onda ukoliko ostane vremena i bolesnikovo opće stanje dozvoljava, medicinska sestra dodatno bolesniku može pojasniti što će se sa njim događati nakon zahvata, tj. kako se treba ponašati tijekom buđenja (može mu pokazati endotrahealni tubus, respirator). Nakon dobre psihičke pripreme bolesnici lakše podnose zahvat, bolje surađuju i samim time bezbolnije se bude (manje opiru, ne pokušavaju samostalno izvaditi endotrahealni tubus), te je njihov oporavak znatno brži (smanjuje se rizik krvarenja iz traheje, sluznica usne šupljine više je očuvana). Dobro psihička priprema značajno doprinosi i discipliniranosti bolesnika unutar 24 sata nakon zahvata, što medicinskoj sestri olakšava sam rad oko njega.

5.2. Fizička priprema bolesnika

Važno je napomenuti da svi članovi tima rade sinkronizirano, i da se međusobno nadopunjuju.

1. Sva priprema bolesnika odvija se u bolesničkom krevetu bez obzira na njegovo kliničko stanje
2. Uzglavlje kreveta podignuti na 30 stupnjeva
3. Skinuti odjeću sa bolesnika i nakit (stvari popisati nakon fizičke pripreme bolesnika)
4. Provjeriti usnu šupljinu (izvaditi zubalo)
5. Bolesnik se odmah monitorira (EKG, pulsni oksimetar)
6. Mjere se vitalne funkcije, prvo RR, potom temperatura, dok se puls očita sa monitora.
7. Postavlja se intravenozna kanila od 18 G (minimalno 2 venska puta), u isto vrijeme druga medicinska sestra priprema ordiniranu infuzijsku otopinu, analgetik za intravenoznu primjenu, antiemetik ukoliko je bolesniku mučno ili povraća, te po potrebi antihipertenziv (npr. Ebrantil i.v.), ako je uznemiren, ne surađuje (Normabel u 100 0,9 % Na Cl, 1 do 2 ml Sufentanila i.v.) te po uputi liječnika primjenjuje navedeno.
8. Ukoliko je potrebno uvodi se nazogastrična sonda (NGS)
9. Postavlja se arterijska kanila (arterija radialis ili arterija brachialis)
10. Izvadi se krv za hitni laboratorij (kompletna hematologija, biokemija, koagulogram uključivo PV, APTV, fibrinogen, krvna grupa)
11. Naručiti krv za endovaskularni zahvat- 2 doze koncentrata eritrocita (Type and screen)
12. Uvodi se urinarni kateter
13. Bolesnik se priprema kao za DSA, brije se prepona u području arterije femoralis sa obje strane, te se bolesnik opere sa 2 % Clorheksidinom (Hibiseptom), osobito u području prepone
14. Snimiti EKG (12 kanalni)
15. Bolesnik prije zahvata mora biti hemodinamski stabilan, korigiranih metaboličkih i elektrolitskih parametara, ako je potrebno analgosediran uz održan dišni put
16. Ukoliko je bolesnik lošeg kliničkog statusa, respiratorno insuficijentan i hemodinamski nestabilan, medicinska sestra odmah obavještava liječnika, priprema kolica za reanimaciju, lijekove za relaksaciju i analgosedaciju (Dormicum, Sufentanil, Esmeron, Hypnomidat) i bolesnika za endotrahealnu intubaciju. Asistira pri intubaciji bolesnika, pripremi respirator u JIL-u, dok kod transporta do angiosale bolesnik se priključuje na pokretni/transportni respirator.

17. U slučaju razvoja akutnog hidrocefalusa, bolesniku se postavlja vanjska drenaža (EVD) uz invazivno mjerenje intrakranijskog tlaka (ICP), prije samog endovaskularnog zahvata [10]
18. Medicinska sestra u tom slučaju organizira transport bolesnika do neurokirurške sale, a po završetku dužna je voditi brigu o drenažnom sustavu i mjeriti ICP po zadanim vremenskim intervalima od strane neurologa, te obavezno sve vrijednosti evidentirati na bolesničku listu.

Ostalo potrebno za endovaskularni zahvat:

- RTG srca i pluća
- Anesteziološki preoperativni pregled
- Suglasnost za hospitalizaciju
- Suglasnost 3 potpisa (neurointenzivist, neuroradiolog, neurokirug) (Prilog 1)
- Suglasnost za embolizaciju aneurizme (Prilog 2)
- Suglasnost za opću anesteziju (Prilog 3)
- Suglasnost za primjenu lijeka s analgesirajućim učinkom (Prilog 4)

* sve suglasnosti potpisuje bolesnik ako je u dobrom kliničkom statusu, iznimno s obzirom da se radi o hitnom zahvatu kod vitalno ugroženog bolesnika suglasnosti može potpisati član najuže obitelji, odnosno nadležni neurointenzivist.

- Uputnica za embolizaciju (2 uputnice)
- Izvješće o zahvatu (Prilog 5)

19. Nakon psihičke i fizičke pripreme bolesnika, medicinska sestra treba organizirati transport bolesnika do angiosale. U pratnji su obavezno neurolog i medicinska sestra zadužena za zbrinjavanje bolesnika nakon embolizacije, te pomoćni zdravstveni djelatnik. Bolesnik se transportira u bolesničkom krevetu bez obzira na kliničko stanje, bez odjeće, prekriven plahtom, obavezno je monitoriran (EKG, pulsni oksimetar). Medicinska sestra obavezno uzima Airway, ambu i kofer sa lijekovima za reanimaciju te vrećicu sa pijeskom koja se postavlja na ubodno mjesto nakon digitalne kompresije po završetku endovaskularnog zahvata. U angiosali pomaže premjestiti bolesnika na stol za zahvat, a monitor i vrećicu sa pijeskom zajedno sa krevetom na kojem je bolesnik bio ostavlja ispred sale.

5.3. Sestrinske dijagnoze prije endovaskularnog zahvata

- **Strah u/s neizvjesnim ishodom endovaskularnog zahvata**

Intervencije:

1. Poticati pacijenta da izrazi svoje osjećaje
2. poticati pacijenta da verbalizira strah
3. osigurati vrijeme za razgovor

- **Nedostatak specifičnih znanja u/s medicinskim zahvatom**

Intervencije:

1. Procijeniti razinu znanja pacijenta
2. Prilagoditi učenje pacijentovim kognitivnim sposobnostima
3. Poticati pacijenta da postavlja pitanja

- **Bol (glavobolja) u/s cerebralnim krvarenjem**

Intervencije:

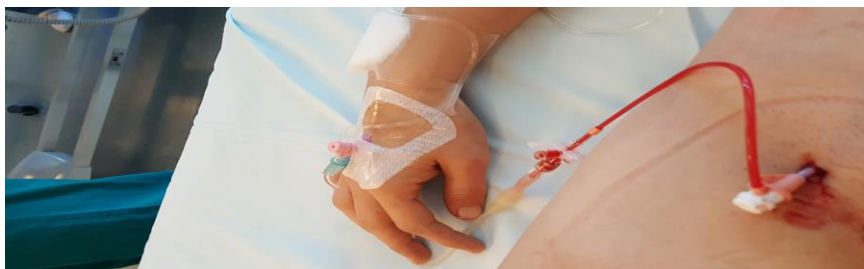1. Procijeniti razinu boli numeričkom ljestvicom
2. Prikupiti podatke o vitalnim funkcijama
3. Primjeniti ordinirani analgetik

6. Sestrinska skrb nakon endovaskularnog zahvata

S obzirom da je bolesnik u općoj anesteziji, psihička podrška bolesniku pruža se nakon fizičke skrbi bolesnika.

6.1. Fizička skrb za bolesnika

Kad medicinska sestra zaprimi dojavu iz angiosale da je embolizacija gotova, ponovo okuplja tim koji će otići po pacijenta. Pomoćni djelatnik treba ponijeti pokretni respirator, a medicinska sestra kofer sa lijekovima za reanimaciju, airway i ambu. Bez obzira što je bolesnik intubiran, nosi se ambu sa maskom, jer uvijek postoji mogućnost da se endotrahealni tubus (ETT) nehotično u transportu izvadi. Monitor i bolesnički krevet se nalaze ispred sale. Nakon što anesteziolog podese vrijednosti na pokretnom respiratoru, bolesnika se premješta na krevet na način da anesteziolog drži glavu, dok su s jedne strane medicinska sestra i pomoćni djelatnik, a sa druge radiološki tehničar i sestra instrumentarka. Anesteziolog daje znak na 1, 2, 3 da svi istovremeno prebace bolesnika sa plahtom na bolesnički krevet. Bolesnika anesteziolog odmah prebacuje na pokretni respirator i daje upute sestri kakvi su tlakovi bili, i kakve vrijednosti treba održavati ukoliko sa neurologom ne dogovori drugačije, i otprilike za koje vrijeme može očekivati buđenje. Neurolog u tom vremenu dobiva povratne informacije od interventnog radiologa kako je zahvat prošao, da li je pacijent tijekom zahvata bio stabilan i ovisno o tome donosi odluku da li će se bolesnika buditi ili dalje analgosedirati tj. držati na mehaničkoj ventilaciji. Medicinska sestra nakon što je bolesnik prebačen, pripaja bolesnika na monitor (EKG, pulsni oksimetar), stavlja vrećicu sa pijeskom koja se drži 24 sata na ubodnom mjestu. Ukoliko je bolesniku ostavljena uvodnica (Slika 6.1.1), vrećica se ne stavlja. Nakon preuzimanja bolesnika iz angiosale bolesnika se vraća u JIL, gdje je slijedećih 24 sata pod nadzorom neurologa i medicinske sestre.



Slika 6.1.1 Prikaz: Uvodnica u femoralnoj arteriji nakon endovaskularnog zahvata

Izvor: autor N.Ć.

Zadaci medicinske sestre u JIL-u:

1. Pripremiti respirator (provjeriti ispravnost)
2. Pripremiti aspirator (provjeriti ispravnost)
3. Prebaciti bolesnika sa pokretnog respiratora na respirator u JIL-u
4. Složiti set za arterijsko mjerenje tlaka
5. Kalibrirati hemomed i monitor, te pripojiti bolesnika na invazivno mjerenje RR-a
6. Pripremiti listu za evidenciju RR-a (Prilog 6)
 - RR i puls mjere se po zadanoj shemi, prva 2 sata svakih 15 minuta, zatim slijedeća 4 sata svakih 30 minuta, i kroz slijedećih 12 sati svakih sat vremena, potom unutar 24 sata svaka 2 sata mjeriti RR.
 - Medicinska sestra treba održavati RR u okviru vrijednosti 140-160/ 80-95, ili po uputi neurologa [10]
 - **Svako odstupanje od zadanih vrijednosti medicinska sestra odmah javlja neurologu!**
 - Kod hipotenzije: u dogovoru sa neurologom RR se korigira ordiniranim infuzijskim otopinama (0,9 % NaCl ili Ionolyte) ili Arterenolom na perfuzor (kod primjene arterenola paziti na razrjeđenje lijeka i započeti primjenu sa najnižom ordiniranom dozom)
 - Kod hipertenzije koja se najčešće javlja kod buđenja bolesnika iz anestezije, sestra primjenjuje Sufentanil 1-2 ml intravenozno ili Dormicum 1 ml intravenozno, ovisno što liječnik ordinira, dok se primjena antihipertenziva u tom slučaju izbjegava (ukoliko neurolog ipak ordinira antihipertenziv, medicinska sestra primjenjuje zadani lijek, najčešće je to Ebrantil intravenozno, pri tom sestra ga treba primijeniti polako mililitar po mililitar prateći pri tom RR na monitoru, kako ne bi došlo do naglog pada tlaka)
7. Temperatura se mjeri svaka 2 sata
8. Uključiti na perfuzor Nimotop intravenozno
9. Ako je ordiniran Integrilin na perfuzor nastaviti primjenu do slijedećeg dana i isključiti u zadano vrijeme
10. Primijeniti ordinirane infuzijske otopine
11. Bilježiti diurezu bolesnika, pri tom pratiti boju urina
12. Održavati prohodnost ETT (redovito aspirirati bolesnika)

6.2. Psihička podrška bolesnika

Kod buđenja iz opće anestezije, bolesnici često spontano posežu prema endotrahealnom tubusu nastojeći ga izvaditi. Medicinska sestra u tom slučaju treba se dogovoriti sa liječnikom o humanoj fiksaciji bolesnika. Sa bolesnikom treba pokušati uspostaviti kontakt sa kratkim i jasnim pitanjem „gospodine ili gospođo da li me čujete?“ i odmah dogovoriti način komuniciranja sa “ako me čujete stisnite mi ruku ili otvorite oči“. Ukoliko je bolesnik uznemiren i ne odgovara, tahikardan i hipertenzivan, medicinska sestra ne treba nastaviti sa pitanjima, već obavijestiti liječnika koji će odlučiti da li će bolesnika analgesirati (Dormicum 1 ml ili Sufentanil 1 do 2 ml i.v.) i na taj način malo odgoditi buđenje dok se vitalne funkcije ne stabiliziraju. Ako je medicinska sestra uspostavila kontakt sa bolesnikom na navedeni način, i od nadležnog neurologa dobila odobrenje da se bolesnik razbuđuje, bolesnika treba odvojiti od respiratora, pri tom konstantno pratiti arterijski tlak, saturaciju i frekvenciju disanja. Obratiti pažnju kako bolesnik diše i da li koristi pomoćnu dišnu muskulaturu (diše abdominalno) ili ne.

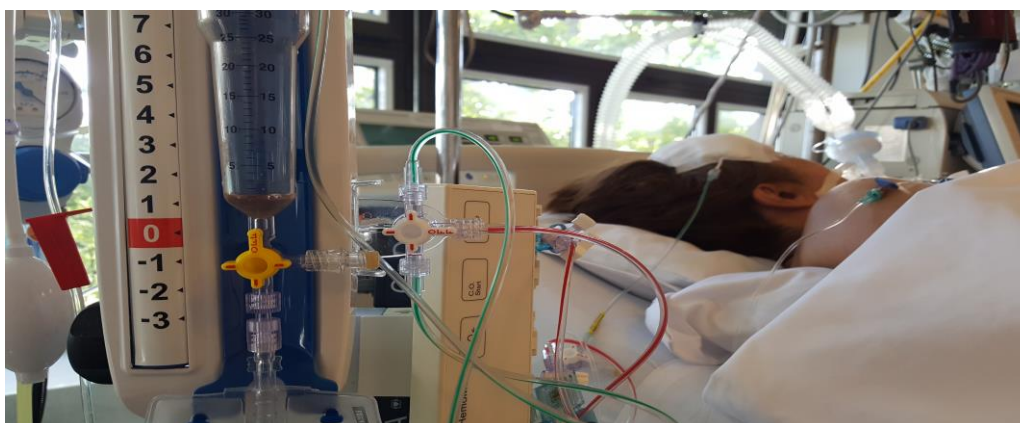Ako su svi parametri zadovoljavajući zadaci medicinske sestre su:

1. Ubilježiti na bolesničku listu vrijeme odvajanja
2. Staviti kisik na ETT 4 do 6 l /min ili po preporuci liječnika
3. Po potrebi i po uputi liječnika dati Aminofilin u 100 ml 0,9 % Na Cl i.v., Dexamethason 8-12 mg i.v.
4. Objasniti bolesniku zašto su ruke fiksirane
5. Objasniti bolesniku koju nogu ne smije savijati i zbog čega
6. Češće ga upitati: da li je dobro? Da li ga boli?
7. Dati do znanja da je stalno uz njega i da ga prati
8. Pratiti i bilježiti vitalne znakove po shemi (najvažnije je mjerenje arterijskog RR-a) tijekom 24 sata
9. O svakoj oscilaciji RR-a, bilo da se radi o hipotenziji ili hipertenziji obavijestiti liječnika, te u dogovoru sa njim korigirati RR
10. Održavati prohodnost ETT pri tom zamoliti bolesnika za suradnju
11. Redovito aspirirati usnu šupljinu zbog pojačane salivacije
12. Primjenjivati ordinirane analgetike
13. Primijeniti po potrebi ordinirani antiemetik
14. Objasniti bolesniku da čim motorički bude aktivan, mogao podići glavu da će liječnik dati dozvolu za vađenje ETT

15. Nakon što liječnik ustanovi da se ETT može izvaditi, medicinska sestra će: pripremiti štrcaljku za ispuhivanje caff, ispuhati caff, odlijepiti flastere kojima je ETT bio fiksiran, prvo aspirirati usnu šupljinu, a potom drugim sterilnim aspiracionim kateterom ući u tubus i istovremeno povlačiti i aspiracioni kateter i ETT (na taj način osigurava prohodnost dišnog puta, i sprječava aspiraciju sekreta i sline)
16. Nakon toga bolesnika treba osloboditi fiksacije ukoliko se to ranije nije učinilo
17. Uspostaviti normalni verbalni kontakt u koliko je moguće
18. Vlažiti usnice sa namočenom gazom, bolesnik ne smije dobiti ništa na usta najmanje 6-8 sati
19. **Slijedećih 24 sata osim RR-a i pulsa prati:**
 - a) respiratorni status
 - b) motoriku
 - c) stanje svijesti
 - d) ubodno mjesto u preponi

(o svim promjenama odmah obavještava liječnika!)
20. Po završetku smijene, ukoliko je bolesnik stabilan, dobrog kliničkog statusa te se planira njegov premještaj na postintenzivnu slijedećeg dana, dužnost medicinske sestre je: pripremiti respirator za slijedećeg bolesnika (promijeniti cijevi na respiratoru, kalibrirati ga, te svojim potpisom potvrditi da je spreman za ponovnu upotrebu), pripremiti drugi aspirator, i sav korišteni pribor koji nije za jednokratnu upotrebu pripremiti za sterilizaciju.
21. Ukoliko je bolesniku ostavljena uvodnica u femoralnoj arteriji nakon zahvata, ona se vadi slijedećeg dana. Medicinska sestra do tada treba paziti na prohodnost uvodnice, i redovito kontrolirati da li je na mjestu odnosno da je bolesnik ne izvadi. Pri vađenju asistira neuroradiologu.
22. **Bolesnici lošeg kliničkog statusa kod kojih nije predviđeno buđenje zadaci medicinske sestre su:** (to su bolesnici treće skupine koji su hemodinamski nestabilni, sa postavljenom EVD, ili je rađena dekompresijska kraniotomija)
 - Asistirati kod uvođenja CVK
 - Održavati prohodnost CVK, toaleta CVK
 - Prema uputi liječnika nastaviti sa analgosedacijom
 - Mjeriti CVT prema zadanim intervalima
 - Bilježiti unos i iznos tekućine
 - Ako ima satnu diurezu bilježiti vrijednosti.
 - Posebna pažnja na RR i oscilacije

- Kontrolirati ABS prema uputi liječnika
- Kontrolirati i korigirati krvne nalaze prema uputi liječnika (osobito Na, KCl i GUK)
- Pratiti izgled izlučevina
- Kod EVD:
 - pratiti količinu i boju izdreniranog cerebrospinalnog likvora i evidentirati na listu
 - redovito prazniti menzuru
 - paziti da je drenaža dobro postavljena (nula na skali i senzor na hemomedu u razini srednjeg uha) (Slika 6.2.1)
 - uzglavlje bolesnika na 30 stupnjeva
 - redovito raditi toaletu i obratiti pažnju na ubodno mjesto, i na jastuk
 - ako likvor curi obavijestiti liječnika kako bi neurokirurg postavio dodatni šav
 - mjeriti ICP prema zadanim intervalima i prema potrebi korigirati u dogovoru sa liječnikom
 - kod visokih vrijednosti primijeniti ordiniranu antiedematoznu terapiju (20 % Manitol, Edemid i.v, 3 % Na Cl i.v.)
- kod dekompresijske kraniotomije obavezno obilježiti mjesto gdje nema kosti, bolesnika ne okretati na tu stranu tj. paziti na položaj glave
- redovito mijenjati položaj bolesnika, obratit pažnju na izgled kože (dekubitus?)
- redovita toaleta usne šupljine, NGS, EET, arterijske kanile prema standardu
- održavati prohodnost ETT
- redovito uzimati nadzorne kulture (bris grla, rektuma, nosa, aspirat traheje, urinokulturu)
- kod febriliteta 38,5 uzeti hemokulturu



Slika: 6.2.1 Prikaz pravilno postavljenog drenanažnog sustava

Izvor: autor N.Ć.

6.3. Sestrinske dijagnoze nakon endovaskularnog zahvata

- **Visok rizik za infekciju u/s postavljanja urinarnog katetera, CVK, arterijske kanile, intravenozne kanile, intraventrikularne drenaže**

Intervencije:

1. Njega i.v. katetera, arterijske kanile, CVK, urinarnog katetera prema standardu
2. Uzeti urinokulturu i uzorak likvora iz drenažnog sustava i poslati na mikrobiološku analizu
3. Redovito mjeriti tjelesnu temperaturu
4. Kontrola upalnih parametara prema odredbi liječnika

- **Neučinkovita verbalna komunikacija u/s endotrahealnim tubusom**

Intervencije:

1. Dogovoriti sa bolesnikom način komuniciranja tako da zatvori oči kad je odgovor potvrđan
2. Komunicirati sa bolesnikom tako da medicinska sestra postavlja pitanja
3. Postavljati pitanja kratka, jasna, važna
4. Objasniti bolesniku da ne pokušava izgovarati duge rečenice

- **Mogućnost komplikacija: krvarenje u/s punkcijom areterije femoralis i primjenom velikih doza antikoagulantne i antiagregatske terapije**

Intervencije:

1. Staviti na preponu vrećicu sa pijeskom
2. Objasniti bolesniku da ne savija nogu
3. Redovito pratiti izgled prepone
4. Kod pojave hematoma obavijestiti liječnika

7. Edukacija

7.1. Edukacija medicinskih sestara

Medicinska sestra je ravnopravan član multidisciplinarnog tima, ali često je njeno prisustvo zapostavljeno ili u potpunosti izostavljeno kada je riječ o edukaciji pri uvođenju novih metoda liječenja. U ovom slučaju sam endovaskularni zahvat danas nije nova metoda liječenja, jer se u Hrvatskoj obavlja oko 15 godina u KBC-u Zagreb, ali je svakako nova metoda ukoliko se izvodi prvi puta u drugim ustanovama u Hrvatskoj. Tako npr. neuroradiolozi KBC-a Zagreb prije nego su počeli sa endovaskularnim zahvatom svoje znanje i vještine stjecali su u Francuskoj i Sloveniji. Neuroradiolozi i neurointenzivisti KBC-a Zagreb pozvani su u Split 2018. godine, gdje su proveli radiolozi 6 mjeseci, a neurolozi 2 tjedna kako bi educirali svoje kolege u izvođenju endovaskularnog zahvata i zbrinjavanju bolesnika nakon embolizacije. Poziv za medicinske sestre je izostao, iako se zna da je upravo medicinska sestra ta koja je 24 sata uz bolesnika nakon zahvata. Liječnici ukoliko se radi o kopliciranom zahvatu, često se konzultiraju sa kolegama u Francuskoj. Kada je riječ o medicinskim sestrama uglavnom se educiraju u hodu, dobivajući upute od strane liječnika i učeći iz vlastitog iskustva. Dok za liječnike ne postoje ni državne granice, medicinske sestre rijetko su povezane unutar same Hrvatske, ako isključimo druženja na kongresu. Medicinska sestra osim teorijskog znanja mora imati i odgovarajuće manualne vještine, a one se stječu isključivo radom na specifičnim radilištima. Poznato je da od studenog 2009. godine Ministarstvo zdravstva i socijalne skrbi RH je donijelo Pravilnik o specijalističkom usavršavanju medicinskih sestara - medicinskih tehničara, koje do dana današnjeg u praksi nije saživjelo. Mišljenja sam da upravo kroz specijalizacije bi se medicinske sestre adekvatno mogle educirati za određeno područje tj. radilišta, i da ta razina obrazovanja ne bi trebala biti prepuštena samim medicinskim sestrama, odnosno njihovoj samoinicijativi, već bi ustanove na temelju svojih potreba trebale omogućiti edukaciju medicinskih sestara iz određenog područja. Također sam mišljenja da bi sve medicinske sestre trebale shvatiti kako su neizostavan i važan član zdravstvenog tima i da bez njih i njihovog doprinosa zdravstveni sustav ne bi funkcionirao. Podizanjem razine svijesti kako kod samih medicinskih sestara, tako i kod odgovornih koji donose odluke, a time i javnosti, doći će se do spoznaje da je neophodno provesti tj. primijeniti odluke ne samo pisano već i u praksi.

7.2. Edukacija bolesnika

Savjetovati bolesniku da:

1. izbjegava teža psihofizička opterećenja
2. prestane pušiti
3. održava normotenzivne vrijednosti krvnog tlaka
4. redovito dolazi na neurološke kontrole (prva kontrola nakon 3 mjeseca, kasnije ovisno o kontrolnom nalazu za/oko 1 godinu)
5. redovito uzima propisanu terapiju.


Ako bolesnik nije sposoban sam brinuti se za sebe potrebno je educirati užeg člana obitelji i uputiti ga na liječnika obiteljske medicine i patronažnu sestru.

8. Zaključak

Subarahnoidalno krvarenje je hitno stanje u medicini koje zahtjeva neodgodivo zbrinjavanje bolesnika na svim razinama medicinske skrbi i multidisciplinarnan pristup u procesu dijagnostike i liječenja. Bolesnici koji prežive često nisu sposobni za produktivan život, a neki se ne mogu brinuti za sebe i zadovoljiti svoje osnovne životne potrebe, što postaje ne samo ekonomski, socijalni već i društveni problem. Endovaskularno liječenje je prva metoda izbora u liječenju rupturiranih aneurizmi, metoda koja je manje invazivna u odnosu na neurokirurško liječenje, smanjuje rizik od intrahospitalnih infekcija, a samim time skraćuje boravak bolesnika u bolnici. Pravovremenom intervencijom značajno se utječe na ishod liječenja, stoga transport bolesnika do centra gdje će se bolesnik embolizirati kao i samo liječenje opravdava cijenu (u prosjeku se za jednog emboliziranog bolesnika potroši oko 140 – 160,000 HRK) Medicinska sestra je ravnopravan član zdravstvenog tima, koja u veliko doprinosi zbrinjavanju bolesnika sa SAH-om, od samog primitka u bolnicu, pa sve do njegove pripreme prije endovaskularnog zahvata, kao i zbrinjavanju nakon zahvata. Samim time što se radi o vitalno ugroženim pacijentima, koji su često teškog kliničkog stanja, jasno je da medicinska sestra mora imati odgovarajuće kompetencije za rad sa takvim bolesnicima. Priprema hitnog bolesnika za endovaskularni zahvat podrazumijeva kratko vrijeme zbrinjavanja, organiziranost, dobru suradnju i uigranost zdravstvenog tima. Zbrinjavanje bolesnika nakon endovaskularnog zahvata zahtjeva iskusnu medicinsku sestru, koja savjesno i kritički provodi ono što je bolesniku propisano, koja zna prepoznati sve patološke promjene i na vrijeme reagirati. Iz svega navedenog da se zaključiti da je neophodno da medicinske sestre trebaju konstantno raditi na svom obrazovanju, da je potrebno da medicinska sestra educira medicinsku sestru u obavljanju poslova iz područja zdravstvene njege, kako bi se na taj način podigla kvaliteta zdravstvene skrbi.

U Zagrebu, 16. rujna 2018. godine

Potpis:



9. Literatura

- [1] K. Rotim, V. Beroš i suradnici: Cerebrovaskularna neurokirurgija, 1. izdanje, Medicinska Naklada, Zagreb, 2015.
- [2] D. Ozretić: Endovaskularno liječenje intrakranijskih aneurizmi zavojnicama uz ugradnju potpornice, Doktorska disertacija, MEF, Zagreb, 2015.
- [3] I. Damjanov i suradnici: Patologija, Medicinska Naklada, Zagreb, 2011.
- [4] A. Gavričić, H. Šimić, I. Škoro, B. Stanković, K. Rotim, Z. Kolić: Subarahnoidalno krvarenje: Medicina Fluminensis, br. 2, lipanj 2011, str. 143-156
- [5] V. Šimunović: Neurokirurgija, Medicinska naklada, Zagreb, 2008.
- [6] Neurokirurgija, drugi dio
[http://neuron.mefst.hr/docs/katedre/anesteziologija/Neurokirurgija %20II %20web.pdf](http://neuron.mefst.hr/docs/katedre/anesteziologija/Neurokirurgija_%20II_%20web.pdf), dostupno 30.08.2018.
- [7] R. H. Winn: Youmanns Neurological Surgery, Elsevier Saunders, Philadelphia, 2011.
- [8] M. S. Greenberg: Handbook of neurosurgery, Thieme Verlag, New York, 2010.
- [9] V. Brinar i suradnici: Neurologija za medicinare, 1.izdanje, Medicinska naklada, 2011.
- [10] Z. Poljaković i suradnici: Smjernice zbrinjavanja bolesnika s rupturom intrakranijske aneurizme i posljedničnim subarahnoidalnim krvarenjem, Referentni centar za intenzivnu neurologiju Ministarstva zdravstva Republike Hrvatske i Klinika za neurologiju Kliničkog bolničkog centra Zagreb, Zagreb, 2013.
- [11] J. Paladino: Kompendij neurokirurgije, 1.izdanje, Naklada Ljevak, 2004.
- [12] [M. T. Lawton: Seven Aneurysms, Tenets and Techniq for Clipping, Thieme Medical Publishers, New York, 2010.](#)
- [13] Park, H. S., Park, S. K., & Han, Y. M. (2009). Microsurgical Experience with Supraorbital Keyhole Operations on Anterior Circulation Aneurysms. *Journal of Korean Neurosurgical Society*, 46(2), 103–108. <http://doi.org/10.3340/jkns.2009.46.2.103>, dostupno 22.08.2018.
- [14] Kim, Y., Yoo, C.-J., Park, C. W., Kim, M. J., Choi, D. H., Kim, Y. J., & Park, K. (2016). Modified Supraorbital Keyhole Approach to Anterior Circulation Aneurysms. *Journal of Cerebrovascular and Endovascular Neurosurgery*, 18(1), 5–11. <http://doi.org/10.7461/jcen.2016.18.1.5>, dostupno 22.08.2018.
- [15] <https://www.jkns.or.kr/journal/view.php?number=523>, dostupno 03.09.2018.
- [16] [A. Hebrang, R. Klarić-Čustović: Radiologija, treće obnovljeno i dopunjeno izdanje, Medicinska naklada, Zagreb, 2007.](#)
- [17] [J. Grzelja: Principi endovaskularnog liječenja intrakranijskih krvožilnih malformacija, diplomski rad, MEF, Zagreb, 2016](#)
- [18] http://www.hkms.hr/data/1316431501_827_mala_sestrinske_dijagnoze_kopletno.pdf, dostupno 08.09.2018.

Popis slika

Slika 1.1.1	Prikaz intrakranijskih arterija prikazane MR angiografijom (kraticama su označene arterije Willisova kruga) Izvor: http://medlib.mef.hr/2229/1/Ozretic_D_disertacija_rep_2229.pdf1
Slika 1.1.2	Prikaz aneurizmi prema obliku Izvor: http://sammlungfotos.online/brandssdwn-saccular-aneurysm.htm2
Slika 1.1.3	DSA prikaz intrakranijskih aneurizmi podjeljenih prema veličini (strelice). a) vrlo mala aneurizma vrška bazilarne arterije, b) mala aneurizma ACoP, c) velika aneurizma ACoP, d) orijaška aneurizma bifurkacije ACM. Izvor: http://medlib.mef.hr/2229/1/Ozretic_D_disertacija_rep_2229.pdf3
Slika 1.1.4	Prikaz IA prema širini vrata a) mala aneurizma ACI uskog vrata, b) velika aneurizma ACI širokog vrata Izvor: http://medlib.mef.hr/2229/1/Ozretic_D_disertacija_rep_2229.pdf4
Slika 1.1.5	Prikaz rupture aneurizme Izvor: https://www.mayfieldclinic.com/PE-AneurRupt.htm5
Slika 2.1	Prikaz subarahnoidalnog krvarenja Izvor: https://zdravlje.eu/wp-content/uploads/2010/05/sah.jpg?x227707
Slika 3.1	Prikaz klipanja aneurizme Izvor: https://www.mayfieldclinic.com/PE-AneurRupt.htm15
Slika 3.1.1.1	Prikaz pterionalnog pristupa Izvor: https://www.slideshare.net/petersonxavier3/craniotomia-pterional-9370216717
Slika 3.1.1.2	Prikaz supraorbitalnog pristupa Izvor: https://www.ncbi.nlm.nih.gov/pmc/articles/PMC2744018/18
Slika 4.2.1	Prikaz postupka endovaskularnog zahvata Izvor: https://www.mayfieldclinic.com/PE-AneurRupt.htm21
Slika 4.2.2	Prikaz uokvirujuće zavojnice Izvor: https://www.terumo-europe.com/en-emea/interventional-oncology/embolic-products/occlusive-coils/azur %C2 %AE-framing-coil-embolisation-coil22
Slika 4.2.3	Prikaz popunjavajuće zavojnice Izvor: http://www.ajnr.org/content/25/8/136822
Slika 4.2.4	Prikaz završne zavojnice Izvor: https://www.bostonscientific.com/es-ES/productos/embolicacion/coils-de-liberacion-controlada/idc-para-empaqetamiento-y-finalizacion.html22

Slika 4.2.1.1	Prikaz ugrađene zavojnice uz primjenu potpornice Izvor: https://humananatomylibrary.co/s/unruptured-brain-aneurysm-treatment.asp	23
Slika 4.2.2.1	Prikaz potpornice za preusmjeravanje krovotoka Izvor: https://www.indiegogo.com/projects/pegasus-therapeutics-healing-kids-with-aneurysms#/	24
Slika 4.3.1	Prikaz tehničkih i neuroloških komplikacija tijekom embolizacije a) prolaps dijela zavojnice u bazilarnu arteriju, b) migracija zavojnice u lumen ACI, c) okluzija bifurkacije ACM, d) ruptura aneurizme ACoA i ekstravazacija kontrasta Izvor: http://medlib.mef.hr/2229/1/Ozretic_D_disertacija_rep_2229.pdf	25
Slika 6.1.1	Prikaz: Uvodnica u femoralnoj arteriji nakon endovaskularnog zahvata Izvor: Autor N.Ć.	31
Slika 6.2.1	Prikaz: Pravilno postavljenog drenažnog sustava Izvor: Autor N.Ć.....	35

Popis tablica

Tablica 2.1.1: Prikaz GKS Izvor: https://www.slideserve.com/aviva/zdravstvena-njega-neurokiru-kog-bolesnika	9
Tablica 2.1.2: Prikaz klasifikacije SAH-a prema preporuci WFNS Izvor: https://pbrainmd.wordpress.com/2015/02/10/scales-used-in-neurocritical-care/	10
Tablica 2.1.3: Prikaz H & H klasifikacije SAH-a Izvor: https://pbrainmd.wordpress.com/2015/03/24/hunt-and-hess-and-wfns-scale/	10
Tablica 2.1.4: Prikaz Fisherove klasifikacije SAH-a Izvor: https://aneskey.com/subarachnoid-hemorrhage-5/	11
Tablica 4.1.1: Prikaz izvedenih endovaskularnih zahvata (aneurizme) od 2012. do 2017. godine u KBC-u Zagreb, Odjel za neuroradiologiju i vaskularni sustav Izvor: Odjel za neuroradiologiju i vaskularni sustav, KBC Zagreb.....	20

Prilog 1.

Matični broj bolesnika _____

SUGLASNOST ZA POSTUPAK INTERVENCIJSKE RADIOLOGIJE: *endovaskularna embolizacija intrakranijalne aneurizme*

Molimo zaokružite:

1. Potvrđujem, da sam razumio/jela obrazloženje endovaskularnog postupka endovaskularne embolizacije intrakranijalne aneurizme sa zavojnicama i da sam dobila/o razumljive odgovore na postavljena pitanja
2. Liječnik mi je razumljivo razložio očekivani uspjeh kao i moguće rizike endovaskularnog postupka kao i mogućnost drugih načina liječenja
3. Razumjela(o) sam, da je moj pristanak na postupak dragovoljan i da mogu pristanak na postupak u svakom trenutku povući.
4. Slažem se, da se postupak izvede

Klinika za endovaskularne
postupke

ČK: bolnički centar
broj-Zagreb
paticeva 12
10000 Zagreb

Ime i prezime bolesnika _____

Datum _____

Potpis _____

Konzilij:

Ime i prezime liječnika _____

Datum _____

Potpis _____

Ime i prezime liječnika _____

Datum _____

Potpis _____

Ime i prezime liječnika _____

Datum _____

Potpis _____

KLINIČKI BOLNIČKI CENTAR ZAGREB
Klinički zavod za dijagnostičku i intervencijsku radiologiju
Zagreb - Rebro, Kišpatićeva 12

OBAVIJEST PACIJENTA O DIJAGNOSTIČKOM ODNOSNO
TERAPIJSKOM POSTUPKU

PREDMET:

Endovaskularna embolizacija rupturirane aneurizme moždane arterije s posljedičnim subarahnoidalnim krvarenjem

SADRŽAJ OBAVIJESTI:

Zdravstveno stanje u kojem je zahvat potreban

Aneurizma je nenormalno proširenje dijela moždane arterije (krvne žile koja opskrbljuje mozak), najčešće oblika mjehurića, čija bolesna stijenka slabi s vremenom. Uzroci nastanka su u većine bolesnika nejasni. Češće su u žena, a procjenjuje se da ukupno 2% ljudi u ukupnoj populaciji ima aneurizmu.

Tijek i pulsiranje krvi u arteriji vrši pritisak na oslabljenu stijenku što može dovesti do puknuća aneurizme (rupture) i opasnog krvarenja u mozak ili prostor između mozga i njegovih ovojnica. Taj je prostor subarahnoidalni prostor, a krvarenje se naziva **subarahnoidalno krvarenje**, odnosno **SAH** (subarahnoidalna hemoragija), a u širem smislu svrstava se u moždani udar.

Subarahnoidalno krvarenje (SAH) vrlo je opasan događaj, s visokim postotkom smrtnog ishoda. Uzrokuje naglu smrt u 15% bolesnika unutar nekoliko minuta, a gotovo polovica bolesnika umire unutar mjesec dana nakon puknuća aneurizme. Od preostale polovice bolesnika koji prežive prvi mjesec oko 40% ima teške neurološke deficite sa ovisnošću o drugim osobama zbog nemogućnosti hodanja, oblačenja ili obavljanja drugih vitalno važnih životnih aktivnosti.

Učestalost subarahnoidalnog krvarenja iznosi između 6-15 bolesnika na 100, 000 ljudi na godinu. Daleko najčešća manifestacija prsnuća je naglo nastala teška glavobolja vrlo često praćena povraćanjem i kočenjem mišićne mase vrata. Simptomi su posljedica subarahnoidalnog krvarenja. Dokaz subarahnoidalnog krvarenja uz kliničke znakove je nalaz krvi u subarahnoidalnom prostoru uz pomoć CT pregleda mozga ili lumbalna punkcija.

Postupak liječenja:

Nakon dijagnostičkog postupka koji uključuje digitalnu supstrakcijsku angiografiju i/ili MSCT angiografiju i/ili MR angiografiju i dokazanog postojanja aneurizme postoje dva načina mogućeg liječenja.

- a) otvorena neurokirurška operacija sa stavljanjem "clipa" na vrat aneurizme
- b) endovaskularna embolizacija aneurizmi tzv "coiling"

Nakon konzilijarnog sastanka (vaskularni neurokirurg, intervencijski neuroradiolog, vaskularni neurolog te neuroanesteziolog) na temelju morfoloških i drugih kliničkih parametara bolesnici se upućuju na jednu od dvije spomenute terapijske mogućnosti

Endovaskularna operacija - embolizacija aneurizmi.

Za ovaj zahvat postoji nekoliko sinonima koji se koriste u praksi i svjetskoj literaturi: embolizacija, neuroradiološka intervencija, neurointervencija. Endovaskularna metoda liječenja u mnogim

bolničkim institucijama na svijetu je prva metoda izbora liječenja rupturiranih aneurizmi. Endovaskularno liječenje vrši se istim putem kao DSA, kroz krvne žile, u općoj anesteziji bolesnika koji je uspavan tijekom zahvata. Ubodom arterije noge u preponi (najčešće s desne strane) u krvne žile se uvodi kateter, koji se zatim uvede duboko u arterije mozga i u samu aneurizmu. Zahvat se prati na monitorima nalik TV-u, uz pomoć rendgenskih zraka. Kroz kateter se u aneurizmu postavljaju specijalne platinaste zavojnice (engl. coil) kojima se aneurizma zatvori (embolizira) i spriječi krvarenje. Postoji niz modifikacija osnovne metode, pri čemu se mogu upotrebljavati različiti stentovi koji se postavljaju preko širokog vrata aneurizme i/ili se postavlja intraarterijski balon koji privremeno zatvara široki vrat aneurizme da bi se omogućilo sigurno postavljanje zavojnica u aneurizmu a očuvala ishodna krvna žila. Postupak embolizacije može trajati različiti dugo, ovisno o poziciji, morfološkim i drugim karakteristikama aneurizme, u pravilu postupak traje između 1-3 sata. Zahvat završava zatvaranjem mjesta uboda u preponi pritiskom (eventualno umetanjem posebnog sustava hemostaze), a na mjesto uboda se zatim stavlja uteg uz neophodno 24-satno mirovanje. Zahvat izvode radiolozi - supspecijalisti neuroradiologije, na Kliničkom zavodu za dijagnostičku i intervencijsku radiologiju. Nakon zahvata se bolesnik premješta na odjel intenzivnog liječenja Klinike za neurologiju, gdje je pod pomnom kontrolom neurologa, uz praćenje i konzultaciju od strane operatera. Nekoliko dana nakon zahvata, ako nema komplikacija, bolesnici se otpuštaju kući.

Korist od navedenog postupka za pacijenta

Zatvaranjem aneurizme sprečava se daljnje krvarenje, te se smrtnost smanjuje sa 50% na 4-6%.

Posljedice ako se postupak ne provede

Ukoliko se neposredno nakon nastanka SAH-a i dijagnostičke potvrde postojanja aneurizme, ne provede postupak zatvaranja aneurizme neurokirurškim ili endovaskularnim putem, u prvih mjesec dana, postoji velika vjerojatnost (oko 30%) rerrupture aneurizme ili nastanka ishemijskog infarkta (oko 30%) kod bolesnika nakon krvarenja. Što se prije provede postupak liječenja smanjuju se šanse ponovnog krvarenja i nastanka ishemijskog infarkta.

Oporavak od postupka

Bolesnik nakon provedenog postupka provodi 24 sata u jedinici za intenzivno liječenje, a ovisno o razvoju kliničke slike 3-7 dana na odjelu za vaskularnu Neurologiju. Ukoliko je postupak zatvaranja aneurizme i liječenje proteklo uobičajeno, bolesnik se vraća normalnim životnim aktivnostima za 2-3 tjedna.

EVENTUALNI RIZICI:

Rizici koji se mogu pojaviti prilikom postupka

Uvođenje katetera u vratne krvne žile i embolizacija aneurizmi spada u minimalno invazivne metode liječenja. Postupci se provode sa suvremenim materijalima, no svaka i minimalno invazivna procedura nosi odgovarajuće rizike.

Rizici procedure su tromboembolijska komplikacija sa mogućnošću potpunog zatvaranja krvne žile i posljedičnim infarktom mozga. Također postoji mogućnost intraproceduralne ruptуре aneurizme i ruptуре manjih krvnih žila mikrožicom. Rizik nastanka komplikacije ovisi primarno o iskustvu i vještini liječnika koji provodi proceduru, zatim o kvaliteti opreme kojom raspolaže bolnica i o nekim nepredvidivim biološkim odnosno kliničkim parametrima.

U najboljim institucijama na svijetu koje opisuju svoje rezultate u visokorangiranim časopisima, vjerojatnost intraproceduralne komplikacije sa smrtnim ishodom je oko 1-2% a nastanak proceduralno uzrokovanih neuroloških deficita je oko 6-8%.

Institucije sa manje iskusnim liječnicima i slabijom opremom imaju veće rizike od gore opisanih.

Komplikacije koje se mogu pojaviti nakon postupka

Za razliku od neurokirurškog liječenja, za endovaskularni zahvat je neophodno korištenje rendgenskih zraka, koje su međutim usmjerene samo na glavu bolesnika, gdje je rizik oštećenja zračenjem malen zbog relativne neosjetljivosti mozga na zračenje.

Nakon liječenja ovom metodom, u razmjerno malog broja bolesnika (10-20%), može doći do djelomičnog ponovnog otvaranja aneurizme, ovisno o njezinoj prvotnoj veličini i smještaju, u kojem je slučaju potrebno ponoviti zahvat. Ova se komplikacija češće događa u bolesnika s velikom aneurizmom.

Da bi se eventualne komplikacije rano otkrile i liječile, potrebno je praćenje bolesnika pomoću angiografije MR-om (MRA) tri mjeseca nakon zahvata i DSA 6 do 12 mjeseci nakon embolizacije.

Nakon provedenog postupka embolizacije aneurizme moguć je nastanak vazospazma kao posljedica prethodnog subarahnoidalnog krvarenja. Vazospazam može dovesti do ishemijskih inzulta. Mogućnost nastanka ponovnog krvarenja prethodno embolizirane aneurizme svedena je na oko 1-2%. Ako se to dogodi nastupit će ponovno teška glavobolja i nagon za povraćanjem te se odmah treba javiti liječniku.

Nabrojene komplikacije koje zahtijevaju HITNO obraćanje liječniku

Rizik krvarenja aneurizme nakon uredno proteklog endovaskularnog liječenja je minimalan, ali postoji. Znakovi pucanja aneurizme s krvarenjem su:

Nagla i najjača dotad doživljena glavobolja (teška, eksplozivna), mučnina i povraćanje, ukočenost i bol vrata, mutan i dvostruki vid, bol iza oka, širenje zjenice, osjetljivost na svjetlo, gubitak osjeta, poremećaj svijesti.

MOGUĆNOST ZAMJENE ZA PREPORUČENI POSTUPAK:

Jedina zamjena za postupak endovaskularnog zatvaranja aneurizmi je otvorena neurokirurška operacija. Prema svjetskim istraživanjima, godinu dana nakon subarahnoidalnog krvarenja o tuđoj je pomoći ovisno ili mrtvo 23% bolesnika liječenih endovaskularnim putem, a 30% bolesnika liječenih neurokirurškom operacijom, što predstavlja značajnu razliku u korist endovaskularnih metoda.

IZJAVA PACIJENTA:

Liječnik me je upoznao s mojim zdravstvenim stanjem, preporučenim postupkom liječenja i eventualnim rizicima, uključujući i rizike koji su specifični s obzirom na moje zdravstveno stanje, a isto tako na rizike koji se u navedenoj situaciji najčešće pojavljuju.

Izjavljujem da sam bio u mogućnosti postavljati pitanja i konzultirati se s liječnikom glede svoga zdravstvenog stanja, navedenog postupka, eventualnih rizika liječenja, a isto tako i o mogućnosti zamjene za preporučeni postupak te sam izabrao gore navedeni postupak.

Moja pitanja i nedoumice vezane uz navedeni postupak liječenja objašnjene su mi na zadovoljavajući i razumljiv način.

Potpis pacijenta:

Datum,

Potpis liječnika:

Prilog 3.



KLINIČKI BOLNIČKI CENTAR
Klinika za anesteziologiju, reanimatologiju i intenzivno liječenje
Kišpatićeva 12, Zagreb

Objašnjenje i pisani pristanak za anesteziju i intenzivno liječenje

Ime i prezime pacijenta: Datum rođenja: Spol: M Ž
Mjesto rođenja: Adresa stanovanja: Matični broj osigurane osobe u obveznom zdravstvenom osiguranje:

Ime i prezime zakonskog zastupnika, odnosno skrbnika:
(za pacijenta koji nije pri svijesti, za pacijenta s težom duševnom smetnjom te za poslovno nesposobnog ili maloljetnog pacijenta)

Sadržaj obavijesti, opis postupaka, mogućih rizika i komplikacija

Poštovani/a, molimo Vas da pažljivo pročitate ovaj tekst i date svoj pismeni pristanak za anesteziju i intenzivno liječenje. Ukoliko pojedine dijelove teksta ne razumijete ili on ne objašnjava neki postupak u potpunosti, molimo Vas da razgovarate sa specijalistom anesteziologije, reanimatologije i intenzivnog liječenja koji je odgovoran za Vaše liječenje. Anesteziološki postupci obuhvaćaju prijeoperacijsku pripremu, nadzor za vrijeme zahvata, neposredni poslijeoperacijski tijek i postupke u Jedinici intenzivnog liječenja.

Operacijski zahvati izvode se u **općoj, regionalnoj i lokalnoj anesteziji** ovisno o zdravstvenom stanju bolesnika i vrsti operacijskog zahvata. **Niti jedan medicinski postupak nije bez izvjesnog rizika.** Rizik za nastanak neželjenih događaja i komplikacija tijekom anestezioloških postupaka ovisi u prvom redu od vrste i težine osnovne bolesti, mogućih pratećih bolesti, dobi bolesnika, trenutnog zdravstvenog stanja i životnih navika.

Opća anestezija uključuje gubitak svijesti, opuštanje mišića i potpunu odsutnost bolova tijekom operacijskog zahvata. Anestetici (lijekovi) se daju putem plastične cjevčice postavljene u venu na ruci ili nozi, ili putem maske postavljene na lice ili u ždrijelo, ili putem plastične cijevi (tubusa) u dušnik. Tijekom anestezije i operacije anesteziolog prati životne funkcije i brine o bolesniku.

Moguće komplikacije:

- Češće: (manje ozbiljne; kod 1 bolesnika na 100 anestezija) - Mučnina i povraćanje, suho ždrijelo, krvni podljev (hematom), bol i crvenilo na mjestu postavljanja cjevčice u venu, bol u grlu, otežano gutanje, bol za vrijeme injiciranja anestetika, glavobolja, tresavica kod buđenja, manje ozljede usnica i jezika, ošamućenost i nejasan vid, smetenost i gubitak pamćenja, bolovi u mišićima, problemi s mokrenjem
- Rijetke: (ozbiljne, ponekad i životno ugrožavajuće; kod manje od 1 bolesnika na 1000 anestezija) - oštećenje zubiju, ozljede glasnica, očiju i živaca, udisanje („aspiracija“) želučanog sadržaja, infekcija dišnih puteva, teškoće s disanjem zbog produženog djelovanja anestetika ili lijekova za opuštanje mišića, pad ili porast krvnog tlaka, poremećaj rada srca, srčani i moždani udar, pogoršanje već postojeće bolesti, alergijske reakcije različitih oblika i stupnjeva, opasno povišenje tjelesne temperature („maligna hipertermija“ – životno ugrožavajući genski uvjetovan poremećaj 1-50 000 anestezija), kvar aparature, budnost za vrijeme zahvata, pa i smrt (3-5 na 1 000 000)

Regionalna anestezija uključuje gubitak osjeta i odsutnost bolova u pojedinim dijelovima tijela, a bolesnik može biti budan ili sediran. Izvodi se pomoću lijekova koji se primjenjuju u blizini pojedinog živca ili spleta živaca. Najčešći oblici regionalne anestezije su „spinalna“ i „epiduralna“ anestezija pomoću kojih se anesteziraju živci koji izlaze iz kralješničke moždine. Mogu se anestezirati i spletovi živaca ili pojedini živci koji provode osjet u ruke i noge ili stijenku prsnog koša i trbuha.

Moguće komplikacije:

- Češće: Bol na mjestu injiciranja anestetika, nedjelotvornost ili slabija djelotvornost (do 5%), svrbež, mučnina, otežano mokrenje (do 16%), pad krvnog tlaka, glavobolje poslije spinalne anestezije (10%), smetenost
- Rijetke: prelazak lokalnih anestetika u krvotok, otežano disanje, šum u ušima, smetnje vida, grčevi, gubitak svijesti, poremećaj rada srca (10-20 na 10 000 bolesnika), oštećenje mišića i krvnih žila, oštećenje živaca s privremenom ili trajnom oduzetošću i gubitkom osjeta (1 na 10 000 / 1 na 30 000), krvarenje ili infekcija nakon spinalne ili epiduralne anestezije s mogućom potrebom za kirurškim zahvatom (1 na 150 000), opasne alergijske reakcije, pa i smrt (30% manje nego u općoj anesteziji)

Lokalna anestezija se odnosi na primjenu lokalnog anestetika kod manjih zahvata (ambulantnih). Najčešće ju primjenjuje kirurg na samo mjesto zahvata.

Moguće komplikacije:

- Slabija djelotvornost i predoziranje lokalnim anestetikom (kao kod regionalne anestezije)

Ovisno o kirurškom zahvatu bit ćete postavljeni u odgovarajući *položaj na operacijskom stolu* (npr. ležeći, potrbušni, bočni, sjedeći, ginekološki i dr.). Položaj u koji ste postavljeni može neovisno o anesteziološkim postupcima uzrokovati neke komplikacije (npr. oteklina, hematoma, smanjenje osjeta u pojedinom dijelu tijela, ulazak zraka u krvne žile i dr.)

Kod većih kirurških zahvata i bolesnika s težim bolestima, tijekom anesteziološkog postupka u operacijskoj dvorani ili u Jedinici intenzivnog liječenja možda će biti potrebno postaviti plastične cjevčice („katetere“) u velike krvne žile (vene) na vratu, u području ispod ključnih kostiju ili u preponama. Također, kateteri se mogu uvesti u arterije („žile kucavice“) na zapešću, pregibu lakta, u području prepona nogu ili na stopalu. Svrha uvađanja ovih katetera je kontinuirano praćenje tlakova, prikupljanje krvnih uzoraka, primjena određenih vrsta lijekova i provođenje prehrane. Ukoliko bolesnik ne može jesti sam, prehrana se može provoditi i putem nosno-želučane cijevi („sonde“). Plastična cijev („urinarni kateter“) postaviti će se u mokraćni mjehur zbog dnevne kontrole količine urina i njegove analize. Komplikacije povezane s uvađanjem svih katetera i sondi najčešće se odnose na infekcije i mehaničke ozljede tkiva ili organa (npr. oteklina ili krvarenje, ozljeda krvne žile, mišića ili živca, odlazak zraka ili krvi u plućnoj šupljini, krvarenje u mokraćnom mjehuru, krvarenje iz nosa i dr.)

Ukoliko ste podvrgnuti velikom i dugotrajnom kirurškom zahvatu ili ste doživjeli tešku traumu, bit ćete primljeni u **Jedinicu intenzivnog liječenja** gdje će se kontinuirano (iz minute u minutu) nadzirati Vaše životne funkcije i provesti odgovarajući dijagnostički postupci i liječenje. Postupci koji se provode u Jedinici intenzivnog liječenja ovise o Vašem zdravstvenom stanju.

U *slučaju otežanog ili nedostatnog disanja*, kroz cjevčicu postavljenu kroz usta u dušnik, provodit će se disanje potpomognuto ili kontrolirano strojem za disanje. Ukoliko strojno disanje traje veći broj dana, cjevčica („kanila“) će se u dušnik postaviti izravno kroz kožu vrata („*traheotomija*“). Kod pojave tekućine ili zraka u prsnoj šupljini plastične cjevčice će se postaviti kroz kožu prsnog koša u samo prsište. U svrhu prikaza, dijagnostike i toaleta dišnih puteva možda će se učiniti *bronhoskopija* (uvađanje optičkog instrumenta kroz usta ili tubus u dušnik i bronhe). U *slučaju poremećaja rada srca*, pada ili porasta krvnog tlaka, srčane frekvencije, slabosti ili srčanog

zastoja, možda će biti potrebno primijeniti lijekove s izravnim utjecajem na srčanu funkciju, uvesti dodatne katetere (od kojih neki mogu prolaziti i kroz srce) i postaviti mehaničke pumpe u srce. Kod vrlo teških stanja poremećaja rada srca i pluća, opasnih po život, primjenjuje se *izvantjelesni krvotok* („ECMO“). Ako dođe do bubrežnog zatajenja provesti će se postupak „*hemodijalize*“ putem posebnih aparata povezanih s krvnim žilama preko dijaliznih cjevčica (katetera). U slučaju sumnje na *upalu moždanih ovojnica*, tankom iglom će se učiniti punkcija prostora unutar kralješnice, radi vađenja moždane tekućine („likvora“) i njegove analize. U slučaju potpunog zastoja rada srca i disanja tijekom anestezije ili intenzivnog liječenja, bit će provedeni postupci „*oživljavanja*“ koji mogu uključivati masažu srca, razne oblike umjetnog disanja, primjenu lijekova ili električne struje za ponovu uspostavu srčanog rada.

Moguće komplikacije povezane s boravkom u Jedinici intenzivnog liječenja:

Boravak u Jedinici intenzivnog liječenja, bez obzira na razlog, predstavlja rizik za nastanak i razvoj *teže infekcije čitavog organizma* („sepsa“) koja može dovesti do zatajenja pojedinih organa. Uzrok ove infekcije mogu biti i bakterije koje su otporne na uobičajene antibiotike, a liječe se snažnim rezervnim antibioticima. *Primjena ovih antibiotika* može biti povezana sa slabljenjem funkcije pojedinih organa (npr. bubrezi). *Dugotrajno strojno disanje* može dovesti do „navikavanja“ (što može otežati ponovno uspostavljanje vlastitog disanja) i biti povezano s upalom ili oštećenjem pluća. Postavljanje *kanile u dušnik* izravno kroz kožu, može dovesti do krvarenja na mjestu reza ili u pluća ili do izlaženja zraka pokraj kanile u prsni koš ili ispod kože. Postavljanje *katetera u prсну šupljinu* može dovesti do krvarenja i oštećenja pluća ili drugih organa. Uvađanje *katetera i mehaničkih pumpi* u srce te postavljanje na *izvantjelesni krvotok*, može rezultirati poremećajima srčanog ritma i tlaka i oštećenjem krvnih žila i srca. Postupci *nadomještanja funkcije bubrega* mogu dovesti do nestabilnosti u krvnom tlaku i poremećaja krvne slike. *Prehrana koja se primijenjuje putem vena ili izravno u želudac* može dovesti do alergijskih reakcija, mučnine i povraćanja što može pogodovati nastanku infekcija. Prilikom *postupka oživljavanja* može doći do povraćanja, ulaska želučanog sadržaja u pluća, oštećenja zubi, usne šupljine, krvnih žila, prijeloma rebra i dr. Nakon postupka oživljavanja moguć je poremećaj nekih životnih funkcija (npr. govor ili pokretanje).

Za postupke u Jedinici intenzivnog liječenja nadležni su liječnici specijalisti i supspecijalisti intenzivne medicine i anesteziolozi. Cilj svih postupaka je da se osigura brzo postavljanje dijagnoze, izabere najbolji način liječenja, predvide i spriječe komplikacije ili negativne posljedice bolesti ili ozljeda. Tijekom boravka na odjelu, za Vas se osim liječnika, brine educiran i osposobljen tim medicinskih sestara i tehničara koji provođenjem predviđene terapije, asistira Vam kod izvođenja zahtjevnih dijagnostičko-terapijskih postupaka, njegom i brigom za Vaše zdravlje, u suradnji s liječnicima, osiguravaju Vaš brži oporavak.

Zamjena za preporučeni postupak:

Većina kirurških zahvata ne može se učiniti bez anestezioloških postupaka. Pojedini zahvati mogu se učiniti u općoj ili regionalnoj anesteziji. Anesteziolog Vam može predložiti koji je postupak za Vas najbolji. Pri donošenju odluke koja će se vrsta anestezije provoditi u obzir će se uzeti i Vaše mišljenje. U slučaju da odbijete sve predložene anesteziološke postupke, kirurški zahvat se neće moći obaviti te ćete biti upućeni u srodnu ustanovu radi drugog mišljenja. Većina postupaka koji se provode u Jedinici intenzivnog liječenja potrebni su kako bi se očuvala ili poboljšala funkcija pojedinih organa. U slučaju da odbijete neki od navedenih postupaka može doći do pogoršanja Vašeg općeg stanja, produženog liječenja ili smrtnog ishoda.

Izjava pacijenta

Liječnik me je upoznao s mojim zdravstvenim stanjem, preporučenim postupkom liječenja i eventualnim rizicima, uključujući i rizike koji su specifični s obzirom na moje zdravstveno stanje, a isto tako na rizike koji se u navedenoj situaciji najčešće pojavljuju. Izjavljujem da sam bio u mogućnosti postavljati pitanja i konzultirati se s liječnikom glede svoga zdravstvenog stanja, navedenog postupka, eventualnih rizika liječenja, a isto tako i o mogućnosti zamjene za preporučeni postupak te sam izabrao gore navedeni postupak. Moja pitanja i nedoumice vezane uz navedeni postupak liječenja objašnjene su mi na zadovoljavajući i razumljiv način.

SUGLASNOST

Izjavljujem da slobodnom voljom, utemeljenoj na potpunoj obaviještenosti **PRIHVAĆAM** gore navedeni preporučeni postupak.

Potpis i faksimil liječnika:

Potpis pacijenta/zakonskog zastupnika/skrbnika

Mjesto i datum:

IZJAVA O ODBIJANJU

Izjavljujem da slobodnom voljom, utemeljenoj na potpunoj obaviještenosti **ODBIJAM** gore navedeni preporučeni postupak

Potpis i faksimil liječnika:

Potpis pacijenta/zakonskog zastupnika/skrbnika

Mjesto i datum:

Prilog 4.

KLINIČKI BOLNIČKI CENTAR ZAGREB
Zagreb, Kišpatičeva 12

Ustrojbena jedinica:

Obavijest pacijentu o dijagnostičkom odnosno terapijskom postupku

PRIMJENA LIJEKA S ANALGOSEDIRAJUĆIM UČINKOM

Ime i prezime pacijenta: Datum rođenja: Spol: M Ž
Mjesto rođenja: Adresa stanovanja: Matični broj osigurane osobe u obveznom zdravstvenom osiguranje:

Ime i prezime zakonskog zastupnika, odnosno skrbnika:
(za pacijenta koji nije pri svijesti, za pacijenta s težom duševnom smetnjom te za poslovno nesposobnog ili maloljetnog pacijenta)

SADRŽAJ OBAVIJESTI

U svrhu terapijskog ili dijagnostičkog postupka potrebno Vam je primijeniti lijek s analgosedirajućim učinkom. Molimo Vas da date svoju suglasnost za primjenu ovog lijeka koji će znatno olakšati Vaše daljnje liječenje ili dijagnostički postupak. Analgosedirajući lijek primjenjuje se u svrhu smanjivanja bolova i uznemirenosti kod bolesnika kod kojih je nužan odgovarajući bolan ili neugodan terapijski ili dijagnostički postupak. Primjena ovog lijeka može osigurati uspješnije izvođenje ovakvih postupaka budući da je pacijent miran i nema dodatnih pokreta. Najčešće se primjenjuje tijekom manjih operacijskih zahvata ili u Jedinici za intenzivno liječenje, no uz odgovarajući nadzor može se primijenjivati i na odjelima ili u prostorima gdje se izvode postupci kao što su radiološka snimanja (npr. MSCT, MR, angiografija), endoskopija (npr. gastroskopija, kolonoskopija), biopsije, punkcije, uvađanje katetera kroz kožu (npr. središnji venski kateter), primjena električne energije u svrhu kardioverzije itd. Većina analgosedirajućih lijekova djeluje kratko tj. onoliko koliko je potrebno da se izvede terapijski ili dijagnostički postupak, a oporavak je brz i ne ostavlja trajne posljedice. Tijekom primjene analgosedirajućeg lijeka podrazumijeva se prisutnost medicinskog osoblja izučenog za reagiranje kod neželjenih događaja kao i odgovarajuće nadzorne opreme (npr. nadzor krvnog tlaka, pulsa i zasićenosti krvi kisikom).

EVENTUALNI RIZICI

Iako je primjena analgosedirajućeg lijeka sigurna, moguće su odgovarajuće komplikacije i neželjeni događaji. Najčešći put primjene je intravenski, što znači da se u venu (najčešće u području lakta ili na šaci) uvodi mala plastična cjevčica. Ovaj postupak može biti donekle bolan i neugodan te može izazvati crvenilo ili manje krvarenje oko mjesta uboda. Doza lijeka određuje se prema tjelesnoj masi, dobi i spolu, no ne može se sa sigurnošću predvidjeti individualna reakcija svakog pacijenta, što može rezultirati pretjeranom sedacijom. Pretjerana

sedacija može produbiti besvjesno stanje, dovesti do kraćeg zastoja u disanju i gubitka refleksa kašljanja i gutanja. U slučaju povraćanja može doći do ulaska želučanog sadržaja u dišne puteve. U izuzetno rijetkim slučajevima može doći do zastoja disanja i rada srca zbog čega mogu biti nužni reanimacijski postupci. Iako analgosedirajući lijekovi rijetko izazivaju alergijske reakcije, kod preosjetljivih osoba mogu se javiti promjene na koži (npr. osip), a ne mogu se isključiti niti teže reakcije (npr. oticanje sluznica ili problemi s disanjem). Od izuzetne je važnosti da u razgovoru s liječnikom prije primjene analgosedirajućeg lijeka, navedete zdravstvene tegobe koje imate i lijekove koje uzimate. Važno je da se pridržavate uputa koje dobijete prije primjene analgosedirajućeg lijeka, a odnose se na uzimanje hrane i tekućine. Nakon prestanka djelovanja lijeka moguća je pojava pospanosti, nestabilnosti i vrtoglavice, zbog čega se ne preporuča upravljanje motornim vozilima.

ZAMJENA ZA PREPORUČENI POSTUPAK

Većina terapijskih i dijagnostičkih zahvata mogu se obaviti i bez primjene analgosedirajućeg lijeka. Odluku o korištenju analgosedirajućeg lijeka možete donijeti u razgovoru s liječnikom i na temelju vlastitih iskustava sa sličnim postupcima ili vlastite procjene mogućnosti podnošenja boli ili neugodnih postupaka. Neki terapijski ili dijagnostički postupci ne mogu se obaviti bez primjene analgosedirajućeg lijeka. U slučaju da odbijete njegovu primjenu, predloženi terapijski ili dijagnostički postupak neće se moći obaviti.

IZJAVA PACIJENTA

Liječnik me je upoznao s mojim zdravstvenim stanjem, preporučenim postupkom liječenja i eventualnim rizicima, uključujući i rizike koji su specifični s obzirom na moje zdravstveno stanje, a isto tako na rizike koji se u navedenoj situaciji najčešće pojavljuju. Izjavljujem da sam bio u mogućnosti postavljati pitanja i konzultirati se s liječnikom glede svoga zdravstvenog stanja, navedenog postupka i eventualnih rizika liječenja. Upoznat sam s činjenicom kako za preporučeni postupak postoji mogućnost zamjene. Moja pitanja i nedoumice vezane uz navedeni postupak liječenja objašnjene su mi na zadovoljavajuć i razumljiv način.

SUGLASNOST

Izjavljujem da slobodnom voljom, utemeljenoj na potpunoj obaviještenosti **PRIHVACAM** gore navedeni preporučeni postupak.

Potpis i faksimil liječnika:

Potpis pacijenta/zakonskog zastupnika/skrbnika:

Mjesto i datum:

IZJAVA O ODBIJANJU

Izjavljujem da slobodnom voljom, utemeljenoj na potpunoj obaviještenosti **ODBIJAM** gore navedeni preporučeni postupak

Potpis i faksimil liječnika:

Potpis pacijenta/zakonskog zastupnika/skrbnika:

Prilog 5.

KRATKO IZVJEŠĆE O ENDOVASKULARNOM ZAHVATU

Bolesnik:

Ime i prezime: _____
Datum rođenja: _____ Matični br. povijesti bolesti: _____

Dijagnoza: _____

Premedikacija: NE DA: _____

Nadležni neurolog: (potpis i datum):

Zahvat:

Zavojnice („coils“) NE DA: _____

Stent NE DA: _____

Onyx/Glubran NE DA: _____

Ostalo:

Komplikacije tijekom zahvata:

NE DA: _____

Interventni neuroradiolog: (potpis, datum)

Prilog 6.

Datum: _____ Ime pacijenta: _____ LISTA MJERENJA RR-a.

EMBOLIZACIJA

	VRIJEME	RR	PULS
15 min			
30 min			
45 min			
1h			
1:15 min			
1:30 min			
1:45 min			
2h			
2:30 min			
3h			
3:30 min			
4h			
4:30 min			
5h			
5:30 min			
6h			
7h			
8h			
9h			
10h			
11h			
12h			
13h			
14h			
15h			
16h			
17h			
18h			
19h			
20h			
21h			
22h			
23h			
24h			

By Dora

**IZJAVA O AUTORSTVU
I
SUGLASNOST ZA JAVNU OBJAVU**

Završni/diplomski rad isključivo je autorsko djelo studenta koji je isti izradio te student odgovara za istinitost, izvornost i ispravnost teksta rada. U radu se ne smiju koristiti dijelovi tuđih radova (knjiga, članaka, doktorskih disertacija, magistarskih radova, izvora s interneta, i drugih izvora) bez navođenja izvora i autora navedenih radova. Svi dijelovi tuđih radova moraju biti pravilno navedeni i citirani. Dijelovi tuđih radova koji nisu pravilno citirani, smatraju se plagijatom, odnosno nezakonitim prisvajanjem tuđeg znanstvenog ili stručnoga rada. Sukladno navedenom studenti su dužni potpisati izjavu o autorstvu rada.

Ja, NIVES ĆIRIĆ (ime i prezime) pod punom moralnom, materijalnom i kaznenom odgovornošću, izjavljujem da sam isključivi autor/ica završnog/diplomskog (obrisati nepotrebno) rada pod naslovom ULOGA I ZADACI MEDICINSKE SESTRE (upisati naslov) te da u navedenom radu nisu na nedozvoljeni način (bez pravilnog citiranja) korišteni dijelovi tuđih radova. KOD BOLESNIKA NAKON ENDOVASKULARNOG ZAHVATA INTRAKRANIJALNIH ANEURIZMI

Student/ica:
(upisati ime i prezime)

Nives Ćirić
(vlastoručni potpis)

Sukladno Zakonu o znanstvenoj djelatnosti i visokom obrazovanju završne/diplomske radove sveučilišta su dužna trajno objaviti na javnoj internetskoj bazi sveučilišne knjižnice u sastavu sveučilišta te kopirati u javnu internetsku bazu završnih/diplomskih radova Nacionalne i sveučilišne knjižnice. Završni radovi istovrsnih umjetničkih studija koji se realiziraju kroz umjetnička ostvarenja objavljuju se na odgovarajući način.

Ja, NIVES ĆIRIĆ (ime i prezime) neopozivo izjavljujem da sam suglasan/na s javnom objavom završnog/diplomskog (obrisati nepotrebno) rada pod naslovom ULOGA I ZADACI MEDICINSKE SESTRE (upisati naslov) čiji sam autor/ica. KOD BOLESNIKA NAKON ENDOVASKULARNOG ZAHVATA INTRAKRANIJALNIH ANEURIZMI

Student/ica:
(upisati ime i prezime)

Nives Ćirić
(vlastoručni potpis)