

Zbrinjavanje bolesnika s intrakranijskom aneurizmom

Čurin, Monika

Undergraduate thesis / Završni rad

2019

Degree Grantor / Ustanova koja je dodijelila akademski / stručni stupanj: **University North / Sveučilište Sjever**

Permanent link / Trajna poveznica: <https://um.nsk.hr/um:nbn:hr:122:768615>

Rights / Prava: [In copyright](#)/[Zaštićeno autorskim pravom.](#)

Download date / Datum preuzimanja: **2024-11-28**



Repository / Repozitorij:

[University North Digital Repository](#)





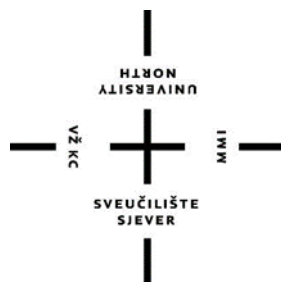**Sveučilište
Sjever**

Završni rad br. 1110/SS/2019

Zbrinjavanje bolesnika s intrakranijskom aneurizmom

Monika Čurin, 1850/336

Varaždin, rujan 2019. godine



**Sveučilište
Sjever**

Odjel za Sestrinstvo

Završni rad br. 1110/SS/2019

Zbrinjavanje bolesnika s intrakranijskom aneurizmom

Student

Monika Čurin, 1850/336

Mentor

Doc.dr.sc. Marijana Neuberg


Varaždin, rujan 2019. godine

Prijava završnog rada

Definiranje teme završnog rada i povjerenstva

ODJEL	Odjel za sestrinstvo		
STUDIJ	preddiplomski stručni studij Sestrinstva		
PRISTUPNIK	Monika Čurin	MATIČNI BROJ	1850/336
DATUM	21.08.2019.	KOLEGIJ	Zdravstvena njega odraslih II
NASLOV RADA	Zbrinjavanje bolesnika s intrakranijskom aneurizmom		
NASLOV RADA NA ENGL. JEZIKU	Care of patients with intracranial aneurysm		
MENTOR	dr.sc. Marijana Neuberg	ZVANJE	docent
ČLANOVI POVJERENSTVA	1. doc.dr.sc. Hrvoje Hećimović, predsjednik		
	2. doc.dr.sc. Marijana Neuberg, mentor		
	3. Ivana Herak, mag.med.techn., član		
	4. Valentina Novak, mag.med.techn., zamjenski član		
	5.		

Zadatak završnog rada

BROJ	1110/SS/2019		
OPIS	<p>Aneurizma označava proširenje, postojanje lokalnog proširenja na stijenci krvne žile. Intrakranijska aneurizma stečena je deformacija stijenke moždanih krvnih žila koja najčešće nastaje na bifurkacijama arterija baze mozga, a javlja se u približno 2% stanovništva i nastaje zbog slabosti stijenke krvne žile. Cilj ovog završnog rada je upoznati se sa postupcima zbrinjavanja oboljelih od intrakranijske aneurizme i sa kvalitetom života kod bolesnika sa netretiranom, rupturiranom i nerupturiranom intrakranijskom aneurizmom.</p> <p>U radu je potrebno:</p> <ul style="list-style-type: none">- definirati pojam intrakranijske aneurizme; podjelu aneurizme prema obliku i veličini- opisati povijest neurokirurške djelatnosti i neurokirurškog sestrinstva- prikazati kliničku sliku i dijagnostičke postupke i pretrage- navesti načine liječenja- opisati zdravstvenu njegu oboljelih od intrakranijske aneurizme- opisati rehabilitaciju pacijenata- prikazati kvalitetu života oboljelih od intrakranijske aneurizme		
ZADATAK URUČEN	24.08.2019.	PODPIS MENTORA	

Predgovor

Zahvaljujem se svojoj mentorici, doc.dr.sc. Marijani Neuberg na nesebičnoj pomoći, brojnim savjetima, strpljenju i susretljivosti prilikom izrade završnog rada.

Zahvaljujem se svim profesorima Sveučilišta Sjever na suradnji i poticaju za učenjem te stjecanjem znanja i vještina, ujedno zahvaljujem se i svim mentorima na radilištima koji su me svojim znanjem i iskustvom naučili novim vještinama.

Zahvaljujem se svojoj obitelji, a posebno tati što mi je omogućio školovanje i zaručniku što je uvijek bio potpora za vrijeme studiranja na Sveučilištu Sjever.

Veliko hvala svima koji su bili potpora za vrijeme studiranja te veliko hvala svima koji su pomogli u izradi ovog završnog rada.

Sažetak

Intrakranijska aneurizma (IA) stečena je deformacija stijenke moždanih krvnih žila koja najčešće nastaje na bifurkacijama arterija baze mozga, a pojavljuje se na arterijama Willisova arterijskog prstena. Prema morfologiji IA se dijele na sakularne, fuziformne i disecirajuće. Razvojem kirurgije u 19. stoljeću i neurokirurgija se počinje razvijati u sklopu same kirurgije, a zatim i kao samostalna grana medicine posvećena liječenju živčanog sustava kirurškim metodama. Za napredak neurokirurgije u Hrvatskoj najviše je zaslužan dr. Danko Riessner koji je uz pomoć Rockefellerove zaklade studirao u neurološko-neurokirurškom centru u Berlinu gdje je savladao operacijske tehnike u neurokirurgiji. Sestrinstvo se u neurokirurgiji počelo pojavljivati kao odgovor na napredak u području neurokirurške djelatnosti, ali i kao potreba za brigom ozlijeđenih tijekom Prvog i Drugog svjetskog rata. Sestrinstvo u neurokirurgiji službeno je prepoznato kao disciplina 1968. godine osnivanjem Američkog udruženja neurokirurških medicinskih sestara (AANN). Faktori rizika za nastanak intrakranijskih aneurizmi su brojni s time da su neki prisutni već pri rođenju, dok se drugi razvijaju tijekom života. Većina IA se klinički ne manifestira sve dok ne dođe do rupture i krvarenja. Prilikom rupture IA dolazi do krvarenja odnosno do SAH-a koji može imati smrtnost do 50% ili ostaviti trajne i teške neurološke deficite zbog oštećenja moždanog tkiva. Komplikacije ruptуре aneurizme su: vazospazam, ponovno krvarenje, hidrocefalus, pojava epileptičkih napadaja i hiponatrijemija s hipovolemijom. Kao zlatni standard u dijagnosticiranju IA smatra se angiografija, ali se također u dijagnostičke pretrage ubrajaju i kompjutorizirana tomografija i magnetna rezonancija te novija metoda dijagnostike IA: magnetna rezonancijska angiografija. Svrha pripreme pacijenta za zahvat je osiguranje najbolje moguće fizičke, psihičke, duhovne i socijalne spremnosti za zahvat. Svrha poslijeoperacijske njege je što prije postići stanje u kojem će bolesnik samostalno zadovoljavati svoje potrebe. Ranom se rehabilitacijom nastoji poboljšati motorni, kognitivni i funkcijski oporavak te prevencija i liječenje komplikacija, a to znači da se sa rehabilitacijom započinje tijekom akutne faze bolesti. Kod procjene kvalitete života kod bolesnika sa intrakranijskim aneurizmama najčešće se koriste dvije skale za procjenu, a to su SF-36 skale kojima se ispituje mišljenje pacijenta o njegovom vlastitom zdravlju i bolnička skala za procjenu anksioznosti i depresije.

Ključne riječi: intrakranijska aneurizma, subarahnoidalno krvarenje, kvaliteta života

Popis korištenih kratica

IA	Intracranial aneurysm Intrakranijska aneurizma
SAH	Subarachnoid hemorrhage Subarahnoidalno krvarenje
TIA	Transient ischemic attack Tranzitorna ishemijska ataka
CT	Computed Tomography Kompjutorizirana tomografija
MR	Magnetic resonance imaging Magnetna rezonancija
MRA	Magnetic Resonance Arteriography Magnetska rezonancijska angiografija
ICP	Intracranial pressure Intrakranijski tlak
AANN	American Association of Neuroscience Nurses Ameručko udruženje neurokirurških medicinskih sestara
ANA	American Nurses Association Ameručka asocijacija medicinskih sestara
SE	Sedimentacija eritrocita
KKS	Kompletna krvna slika
GUK	Glukoza u krvi

Sadržaj

1. Uvod.....	1
2. Povijest neurokirurške djelatnosti	3
2.1. Povijest neurokirurgije u Hrvatskoj	4
2.2. Povijest sestrinstva u neurokirurgiji.....	4
2.2.1. Neurokirurško sestrinstvo u Hrvatskoj.....	5
2.3. Povijest liječenja intrakranijskih aneurizma	6
3. Anatomija i fiziologija krvnih žila mozga.....	8
3.1. Prednji arterijski sustav.....	8
3.2. Stražnji arterijski sustav	9
3.3. Willisov arterijski prsten.....	9
4. Intrakranijske aneurizme	11
4.1. Incidencija intrakranijskih aneurizmi	11
4.2. Podjela intrakranijskih aneurizmi	11
4.2.1. Sakularne aneurizme.....	12
4.2.2. Fuziformne aneurizme	13
4.2.3. Disecirajuće aneurizme.....	13
4.2.4. Ostali oblici aneurizme	14
4.3. Rizični čimbenici za nastanak intrakranijske aneurizme	15
4.4. Klinička slika nerupturirane intrakranijske aneurizme	16
4.5. Klinička slika rupturirane intrakranijske aneurizme.....	17
4.5.1. Komplikacije rupturirane intrakranijske aneurizme	19
5. Dijagnostički postupci i pretrage kod intrakranijskih aneurizmi	21
5.1. Dijagnostika nerupturirane intrakranijske aneurizme	21
5.1.1. Angiografija.....	21
5.1.2. Magnetska rezonancijska angiografija	22
5.1.3. Kompjutorizirana tomografija	23
5.2. Dijagnostika rupturirane intrakranijske aneurizme.....	23
5.2.1. Kompjutorizirana tomografija	23
5.2.2. Magnetna rezonancija.....	23
6. Liječenje intrakranijske aneurizme	25
6.1. Liječenje nerupturirane intrakranijske aneurizme	25
6.1.1. Endovaskularno liječenje.....	25
6.2. Liječenje rupturirane intrakranijske aneurizme	27
6.2.1. Medikamentozno liječenje.....	27

6.2.2.	Kirurško liječenje	28
7.	Zdravstvena njega bolesnika s intrakranijskom aneurizmom	30
7.1.	Procjena bolesnikova stanja	30
7.2.	Prijeoperacijska priprema bolesnika	31
7.2.1.	Psihička priprema bolesnika za zahvat	31
7.2.2.	Fizička priprema bolesnika kod liječenja nerupturirane intrakranijske aneurizme	32
7.2.3.	Fizička priprema bolesnika kod liječenja rupture intrakranijske aneurizme	33
7.3.	Poslijeoperacijsko zbrinjavanje bolesnika	33
7.3.1.	Procjena bolesnika nakon operativnog zahvata	34
7.3.2.	Intervencije medicinske sestre nakon operacijskog zahvata	34
7.4.	Sestrinske dijagnoze bolesnika oboljelih od intrakranijske aneurizme	36
8.	Rehabilitacija	37
8.1.	Ciljevi rane rehabilitacije	37
8.2.	Rehabilitacija motorike	38
8.3.	Kognitivna rehabilitacija	39
8.4.	Uloga prehrane u neurorehabilitaciji	39
9.	Kvaliteta života kod bolesnika s intrakranijskom aneurizmom	40
9.1.	Definiranje kvalitete života	40
9.1.1.	Pristupi u konceptualizaciji kvalitete života	40
9.2.	Kvaliteta života i bolest	41
9.2.1.	Kvaliteta života kod netretiranih intrakranijskih aneurizmi	42
9.2.2.	Kvaliteta života nakon liječenja nerupturiranih aneurizmi	43
9.2.3.	Kvaliteta života nakon rupturiranja intrakranijske aneurizme	43
10.	Zaključak	45
11.	Literatura	46
	Popis slika	50
	Popis tablica	51

1. Uvod

U svijetu, ali i u Republici Hrvatskoj na drugom mjestu po učestalosti i smrtnosti nalaze se cerebrovaskularne bolesti, skupina bolesti koja zahvaća moždane i vratne krvne žile uzrokujući sindrom moždanog udara. Najčešći uzroci sindroma moždanog udara su ishemija, intracerebralno i subarahnoidalno krvarenje. Intrakranijska aneurizma ozbiljno je stanje koje može rezultirati navedenim uzrocima sindroma moždanog udara, naravno ovisno o lokalizaciji i veličini te kliničkoj slici aneurizme [1].

Na latinskom jeziku riječ *aneurysma* označava proširenje, a u medicini se upotrebljava kao naziv koji označava postojanje lokalnog proširenja na stijenci krvne žile [2]. Kod aneurizme obuhvaćeni su svi slojevi arterije. Intrakranijska aneurizma stečena je deformacija stijenke moždanih krvnih žila koja najčešće nastaje na bifurkacijama arterija baze mozga, a najčešće se pojavljuje na arterijama Willisova arterijskog prstena [1].

Intrakranijske aneurizme javljaju se u približno 2% stanovništva, a nastaju zbog slabosti stijenke krvne žile. Iako se u potpunosti ne zna točan uzrok nastanka IA, smatra se da je ključan čimbenik nastanka IA hemodinamsko opterećenje zbog protoka krvi kroz bifurkacije [1].

Intrakranijska aneurizma nastaje pod utjecajem različitih rizičnih čimbenika iz okoline na koje pojedinac može utjecati, a to su na primjer hipertenzija, pušenje, zlouporaba droga i konzumiranje alkohola. Hipertenzija pogoduje nastanku IA, ali ima i ulogu pri rupturi aneurizme kao i pušenje te konzumacija kokaina [3].

Epidemiološke studije pokazuju na postojanje genetske predispozicije na patogenezu IA. Aneurizma koja je genetski uvjetovana najčešće je locirana na srednjoj moždanoj arteriji, veća je te se često pojavljuje u obliku višestrukih aneurizmi [3].

Oko 90% IA javlja se na prednjoj cirkulaciji, a tek oko 10% IA je smješteno na stražnjoj cirkulaciji [2]. Različita su nasljedna stanja koja su povezana sa nastankom IA: policistična bolest bubrega, Marfanov sindrom, multipla endokrina neoplazija i Ehlers-Danlosov sindrom [3].

Intrakranijska aneurizma može nastati i kao posljedica aterosklerotskih promjena u stijenkama krvnih žila, ali i kao posljedica upalnih promjena [4].

Najčešće se IA klinički ne manifestiraju, sve dok ne dođe do iritacije susjednih mozgovnih struktura ili živaca pri čemu se javljaju različiti simptomi u obliku neuroloških deficita i smetnji.

Intrakranijska aneurizma češće se očituje tek prilikom rupture pri čemu nastaje subarahnoidalno krvarenje, SAH, koje za sobom nosi brojne teške i ozbiljne komplikacije [4].

Komplikacije SAH-a nose veliki morbiditet, ali i mortalitet. Subarahnoidalno krvarenje ostavlja teške i dugotrajne posljedice što dokazuje činjenica da se više od 60% oboljelih nikad ne vrati na posao [5].

Prema morfologiji IA se dijele na sakularne, fuziformne i disecirajuće. Najčešće SAH, odnosno ruptura aneurizme nastaje iz sakularne IA, a prosječna veličina rupturirane IA iznosi 8,6 mm, dok prosječna veličina nerupturirane aneurizme iznosi 4,7 mm. Oko 13% IA manje su od 5 mm [4].

Intrakranijska aneurizma liječi se ovisno o tome da li je IA rupturirala ili nije. Glavna svrha liječenja IA je izoliranje aneurizme iz cirkulacije te sprječavanje komplikacija. Ako IA nije rupturirala tada se aneurizma liječi ovisno o lokalizaciji i veličini aneurizme, bolesnikovom općem stanju i odluci liječnika. Najčešći pristupi u tretiranju nerupturirane IA su endovaskularno i kirurško liječenje aneurizme. Kod rupturirane IA glavna svrha liječenja je što hitnije zaustavljanje krvarenja kako bi se prevenirale ili smanjile komplikacije ruptore pa se stoga u liječenju rupturirane IA koristi kirurški pristup liječenju uz primjenu medikamentoznog liječenja [2].

Cilj ovog završnog rada je upoznati se postupcima zbrinjavanja oboljelih i sa kvalitetom života kod bolesnika sa intrakranijskom aneurizmom. Da bi se razumjela važnost kvalitete života kod tih bolesnika ponajprije treba upoznati sam pojam intrakranijskih aneurizmi i kvalitete života koje je u ovom radu omogućeno kroz stručnu literaturu te slike i tablice za jasnije razumijevanje sadržaja.

U ovom radu opisuje se sama povijest neurokirurške djelatnosti u svijetu, ali i u Hrvatskoj, anatomija i fiziologija: arterijski krvotok kojim se veliki mozak opskrbljuje krvlju, uključujući i Willisov arterijski prsten. Također opisan je i sam pojam intrakranijskih aneurizmi, njihova klinička slika i podjela prema obliku i veličini, dijagnostičke pretrage, epidemiologija i načini liječenja. Nadalje, u radu su opisane komplikacije intrakranijskih aneurizmi te rehabilitacija bolesnika nakon zahvata i intervencije medicinske sestre prije i nakon zahvata. U radu je opisan i sam pojam kvalitete života i na koje se načine ono određuje i mjeri, te je prikazana kvaliteta života kod bolesnika sa nerupturirajućom intrakranijskom aneurizmom i kod bolesnika sa rupturom intrakranijske aneurizme.

2. Povijest neurokirurške djelatnosti

Neurokirurgija predstavlja granu medicine koja se bavi kirurškim liječenjem i kliničkom obradom patoloških procesa i bolesti u središnjem i perifernom živčanom sustavu, a smatra se mlađom granom operacijske medicine [6].

Prema arheološkim nalazištima i pisanim dokumentima ukazuje se na postojanje neurokirurške djelatnosti već u prapovijesti [7].

Godine 2002. u Egiptu, otkrivena je grobnica liječnika Qara (4300. g. pr. n.e.), u kojoj su pronađeni kirurški instrumenti za koje se vjeruje da su korišteni za operacije mozga. Također i iz vremena drevnih Maya opisani su primitivni instrumenti koji su se koristili u svrhu liječenja glavobolja ili puštanja zlih duhova iz glave, pravljenjem otvora na lubanji [7].

Na papirusu Edwina Smitha (1700. g. pr. n.e.) opisane su frakture lubanje i preporuke ostavljanja rane otvorenom radi drenaže. To je zapravo i najstariji pisani dokument o ozljedama glave i njihovom liječenju [8].

Homer u Ilijadi spominje trepanaciju kao način liječenja ozljeda glave poput kontuzije i frakture, a konkretniji pisani dokumenti o kirurškim postupcima na glavi spominju se u Rimskom Carstvu gdje je Galen opisivao liječenje ozljeda glave kod gladijatora i povezoao ozljede mozga sa parezama i paralizama udova [8].

Razvojem kirurgije u 19. stoljeću i neurokirurgija se počinje razvijati u sklopu same kirurgije, a zatim i kao samostalna grana medicine posvećena liječenju živčanog sustava kirurškim metodama. Jedini opisivani zahvat na mozgu do 19. stoljeća bila je trepanacija, no krajem 19. st. opisan je i prvi pristup mozgu takozvanom temporenom resekcijom lubanje prema Wagneru, kojom je postavljen temelj razvoja neurokirurške djelatnosti [8].

Prvi kirurg u svijetu koji je specijalizirao neurokirurgiju i potpuno joj se posvetio bi je sir Victor Horsley koji je 1887. godine izveo prvu operaciju intraduralnog tumora [8]. Utemeljitelj moderne neurokirurgije je doktor Harvey Cushing, a zaslužan je za [8]:

- prvu klasifikaciju tumora mozga
- kreirao je srebrne kvačice za kontrolu krvarenja
- uveo aparat za elektrokoagulaciju

2.1. Povijest neurokirurgije u Hrvatskoj

U Hrvatskoj krajem 19. stoljeća također se opisuju uspješne neurokirurške operacije i to operacije rađene zbog ozljeda glave i mozga, ali se opisuju i slučajevi odstranjenja tumora [9].

U Liječničkom vjesniku, 1884. godine, objavljen je prvi potpuni prikaz kraniotomije, Teodora Wikerhausera, liječnika kirurškog odjela u Javnoj općoj bolnici Milosrdnih sestara, koji opisuje komplicirani prijelom lubanje i epiduralno krvarenje te neurološki status prije i nakon operacije [9].

Za napredak neurokirurgije u Hrvatskoj najviše je zaslužan dr. Danko Riessner koji je uz pomoć Rockefellerove zaklade studirao u neurološko-neurokirurškom centru u Berlinu gdje je savladao operacijske tehnike u neurokirurgiji. Osim toga bavio se i istraživačkim radom te je objavio rad o neurokirurškoj problematici obuhvaćajući teme [9]:

- subduralni hematom
- ratni prijelomi lubanje
- operacijska terapija posttraumatske kasne epilepsije

Pri povratku sa studija, u Zagrebu dr. Riessner osniva radni tim, a 1946. godine osniva Neurokirurški odjel sa 50 bolesničkih kreveta i operacijskim traktom [9]. Sedamdesetih godina 20. stoljeća neurokirurgija postaje priznata kao zasebna kirurška djelatnost, a već 1972. godine moguće je polaganje prvih specijalističkih ispita iz neurokirurgije [9].

2.2. Povijest sestrinstva u neurokirurgiji

Od davnih dana žene su se smatrale skrbnicima bolesnih i ozlijeđenih te su rijetko bile obučene za pružanje specijalizirane skrbi, a tek je sredinom 50-ih godina 19. stoljeća, Florence Nightingale osnovala prvo standardizirano obučavanje za medicinske sestre. Sestrinstvo se u neurokirurgiji počelo pojavljivati kao odgovor na napredak u području neurokirurške djelatnosti, ali i kao potreba za brigom ozlijeđenih tijekom Prvog i Drugog svjetskog rata [10].

Margarethe Cammermeyer je za vrijeme Vijetnamskog rata radila kao glavna medicinska sestra u neurokirurškoj jedinici 24. bolnice za evakuaciju tijekom 1968. godine. Ona je kao medicinska sestra bila suočena sa brigom o pacijentima s razornim ozljedama glave. Unatoč ograničenim resursima i ograničenom broju osoblja, M. Cammermeyer je ostala predana pružanju

skrbi i osjećaju samilosti prema pacijentima. Istovremeno pružanje stručne njege u kombinaciji sa suosjećanjem temelji su suvremenog sestrinstva u neurokirurgiji [10].

Sestrinstvo u neurokirurgiji službeno je prepoznato kao disciplina 1968. godine osnivanjem Američkog udruženja neurokirurških medicinskih sestara (AANN) [10].

Neurokirurško sestrinstvo predstavlja granu kirurškog sestrinstva koja uključuje menadžment boli, skrb o ranama, edukaciju bolesnika i obitelji, poznavanje dijagnostike, dokumentaciju, procjenu skrbi za bolesnika, istraživanje i interdisciplinarni timski rad. Zbog tehnološkog napretka u bolničkoj zdravstvenoj skrbi, nužno je da neurokirurška medicinska sestra prati trendove i najnovije promjene i dostignuća radi adekvatnog pružanja zdravstvene njege neurokirurškim pacijentima [11].

Izvještaj o standardima neurološke i neurokirurške sestrinske prakse prvi put je izdan 1977. godine, a odobrio ga je izvršni odbor Odjela američke asocijacije medicinskih sestara (ANA), medicinsko-kirurška sestrinska praksa i AANN, a izvještaj je dovršen 1986. godine od strane Odbora za medicinske sestre AANN-a. Ovaj dokument služio je za opisivanje parametara sestrinske prakse za tu specijalnost, identificiranje populacije kojoj se skrb pruža te razlikovanje kvalifikacija medicinskih sestara po posebnosti i vrsti skrbi koja se pruža pacijentima [10].

Godine 1993., standardi i opseg izvještaja ažurirani su i kombinirani u jednom dokumentu, a odnosili su se na proširene mogućnosti za njegu neurokirurških i neuroloških bolesnika u 1990-ima. Treća revizija dokumenta iz 2002. godine sadržavala je evoluciju prakse na početku novog tisućljeća. Rad na dokumentu o opsegu prakse i standardima za napredno sestrinstvo u neurokirurgiji i neurologiji započeo je 2009. godine, a rad je objavljen 2010. godine. Ovaj dokument sadržava ažuriranje revizije iz 2002. godine i uključuje opsege i standarde napredne neuroznanosti te predstavlja suradnju između AANN-a i ANA [10].

Suvremena neurokirurgija, u sklopu sveukupnog razvoja medicine, dobiva sve istaknutiji položaj, a u skladu sa time i zdravstvena njega neurokirurških bolesnika, prateći svjetske trendove [11].

2.2.1. Neurokirurško sestrinstvo u Hrvatskoj

Udruga medicinskih sestara i tehničara neurokirurgije Hrvatske osnovana je na inicijativu prof. dr.sc. Krešimira Rotima. Osnivačka skupština održana je 6. listopada 2010. godine na Klinici za neurokirurgiju KBC Sestre milosrdnice. Udruga je osnovana s ciljem trajnog stručnog

usavršavanja te izmjene znanja i iskustava medicinskih sestara i tehničara koji pružaju zdravstvenu skrb iz područja neurokirurgije [11].

Udruga redovito održava stručne skupove na kojima se obuhvaća suvremena problematika neurokirurških pacijenata, objavljuju se stručni radovi te izmjenjuju iskustva, a s obzirom na brzi napredak neurokirurške djelatnosti, ali i neurokirurškog sestrinstva Udruga se pokazala pozitivnom u smislu edukacije i stručnog usavršavanja te je priznata od strane Hrvatske komore medicinskih sestara [11].

2.3. Povijest liječenja intrakranijskih aneurizma

Početak 18. stoljeća, u medicinskoj literaturi počeli su se pojavljivati prijedlozi odnosno dokazi intrakranijske aneurizme. Prvi opis rupture aneurizme daje Pompeo Litta Biuni, 1765. godine, a John Blackall je 1814. godine prvi opisao bolesnika sa SAH-om koji je bio povezan sa krvarenjem iz IA [12].

U vrijeme prvih zapisa o IA, učinkovita i definirana terapija te oblici liječenja aneurizme još uvijek nisu postojali. Norman Dott je 1933. godine postignuo prvo izlječenje takozvanom Hunterijskom ligacijom karotidne arterije, odnosno podvezivanjem arterije [12].

Prvi liječnik koji je direktno, kirurškim putem pristupio IA bio je Walter Dandy (1886.-1946.), osim toga povezo je pojavu SAH-a sa IA koje su smještene na granama Willisova arterijskog prstena, također je obratio pažnju na krvarenja u optičkim diskovima. Zahvaljujući njegovim zapisima klinička slika SAH-a i IA postale su poznate [12].

Dandy je doveo u pitanje upotrebu angiografije kao načina dijagnosticiranja IA, pri čemu je postavio pitanje ako je negativni nalaz angiograma definitivna potvrda odsutnosti aneurizme. U upotrebu je uveo takozvani Matasov test koji se koristio za procjenu sigurnosti provedbe karotidne ligacije. Matasov test je zapravo privremena okluzija velikih krvnih žila koja se radi zbog ispitivanja adekvatnosti kolateralne cirkulacije. Razlog zbog kojeg je Dandy u kliničku praksu uveo ovaj test je taj što je prepoznao kasne komplikacije koje su se razvijale nakon karotidne legacije [12].

Do 50-ih godina 20. stoljeća kirurško liječenje IA već je bilo dobro uspostavljeno, a smatralo se i da je mirovanje najučinkovitije liječenje IA, sve dok Lawrence Pool nije obratio pažnju da samo mirovanje bez kirurške intervencije se više ne može smatrati učinkovitim. Smrtnost netretiranih IA nosila je do 87%. Napredak tehnologije omogućio je izravne operacije IA

sigurnijima i lakšima, a u načine liječenja IA uveli su se i klipovi koje je prvi koristio Harry Botterell [12].

Iz najranijih zapisa o IA prepoznato je da aneurizma mora biti izolirana iz arterijske cirkulacije što je dovelo do razvoja različitih tehnika u liječenju IA kao što su [12]:

- tehnika proksimalne okluzije matične krvne žile
- oblaganje
- obliteriranje

Ove tehnike danas se gotovo i ne koriste jer je danas zlatni standard u kirurškom liječenju IA tehnika klipiranja, naravno ukoliko zbog lokalizacije i veličine IA ova tehnika nije izvediva koriste se najčešće oblaganje i obliteriranje [12].

3. Anatomija i fiziologija krvnih žila mozga

Mozak je opskrbljen krvlju preko dva arterijska sustava: prednji i stražnji arterijski sustav što znači da je intrakranij opskrbljen krvlju putem četiri arterije [13]:

- *arteria carotis interna dextra et sinistra* (desna i lijeva unutarnja karotidna arterija)
- *arteria vertebralis dextra et sinistra* (desna i lijeva vertebralna/kralježnična arterija)

3.1. Prednji arterijski sustav

Prednji arterijski sustav sastoji se od lijeve i desne unutarnje karotidne arterije sa njihovim ograncima: srednjom moždanom arterijom i prednjom moždanom arterijom te služi za opskrbu velikog mozga krvlju [13].

a) Unutarnja arterija glave

Arteria carotis interna nakon odvajanja od *a.carotis communis* usmjerena je po dužini lateralne strane ždrijela te kroz kanal u piramidi sljepoočne kosti ulazi u lubanju, a u mozgovnoj bazi dijeli se na očnu arteriju te prednju i srednju mozgovnu arteriju [13].

b) Prednja mozgovna arterija

A.cerebri anterior usmjerena je prema naprijed. Sa istoimenom arterijom sa suprotne strane povezuje je prednja spojna arterija pri čemu oblikuje luk oko žuljevitog tijela te se grana, time opskrbljujući krvlju medijalno područje mozgovne hemisfere [13].

c) Srednja mozgovna arterija

A.cerebri media dijeli se na ogranke za insularni režanj, gornje i lateralne dijelove hemisferi te temporalni režanj time opskrbljujući krvlju dijelove moždane kore za motoriku, osjet i sluh. Lateralno je usmjerena te kroz postranu jamu dolazi na konveksnu površinu mozgovne hemisfere [13].

3.2. Stražnji arterijski sustav

Stražnji arterijski sustav, koji služi za opskrbu moždanog debla i malog mozga, sastoji se od lijeve i desne vertebralne arterije koje se spajaju u osnovičnu arteriju u razini pontocerebralnog žlijeba [13].

a) Kralježnična arterija

A.vertebralis prolazi kroz otvore poprečnih nastavaka vratnih kralježaka pa kroz zatiljni otvor ulazi u lubanju, gdje se lijeva i desna kralježnična arterija spajaju u *a.basilaris* [13].

b) Osnovična arterija

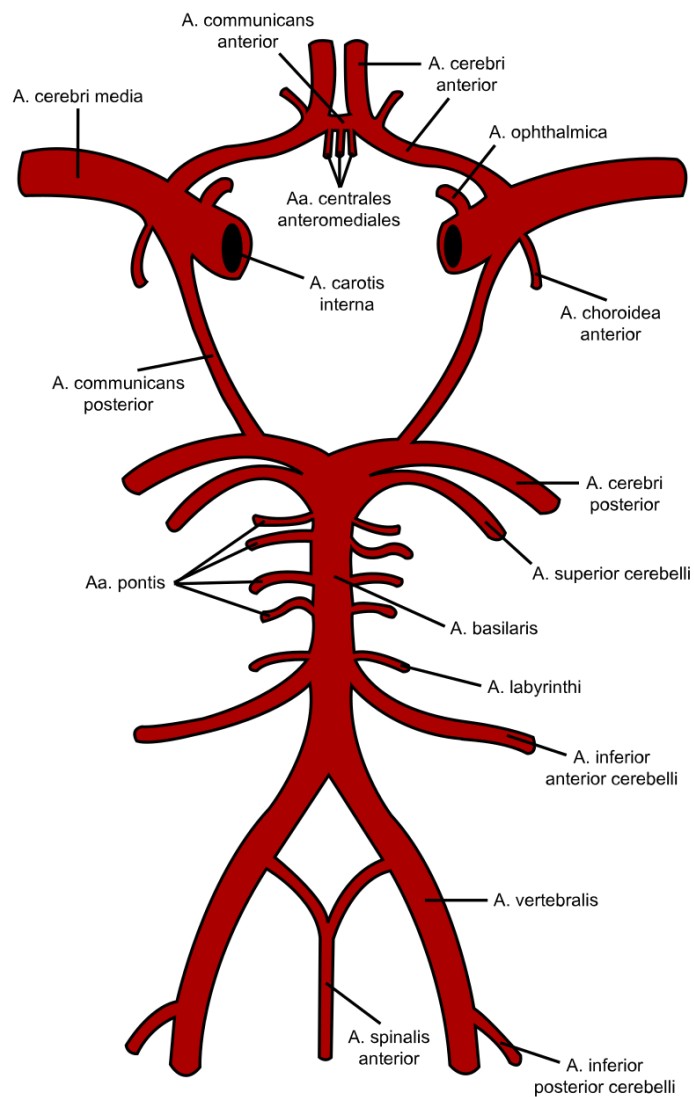
A.basilaris nalazi se u brazdi na prednjoj strani mosta i daje ogranke za mozgovno deblo, a nastaje spajanjem lijeve i desne vertebralne arterije. Završava na prednjem gornjem rubu mosta račvanjem na dva dijela te daje ogranke za opskrbu malog mozga krvlju [13].

3.3. Willisov arterijski prsten

Verterobazalni sustav i karotidni sustav povezani su na bazi mozga te tvore *circulus arteriosus cerebri Willisii* (Willisov arterijski prsten). Willisov arterijski prsten ili krug dobio je naziv po autoru koji ga je prvi i opisao 1662.godine, Thomasu Willisu. Upravo arterije koje čine Willisov arterijski prsten najčešće su sijelo intrakranijske aneurizme koja se najčešće javlja na bifurkacijama krvnih žila. [13,14].

Willisov arterijski prsten (Slika 3.3.1.) čine [14]:

- *Arteria communicans anterior* -prednja spojna arterija
- *Arteria cerebri anterior* -prednja mozgovna arterija, lijeva i desna
- *Arteria carotis interna* -unutarnja arterija glave, lijeva i desna
- *Arteria communicans posterior* -stražnja spojna arterija
- *Arteria cerebri posterior* -stražnja mozgovna arterija, lijeva i desna



Slika 3.3.1. Willisov arterijski prsten (izvor:

https://de.wikipedia.org/wiki/Circulus_arteriosus_cerebri#/media/File:Circle_of_Willis_la.svg,
dostupno: 12.07.2019.)

4. Intrakranijske aneurizme

Intrakranijska aneurizma stečena je deformacija stijenke moždanih krvnih žila koja najčešće nastaje na bifurkacijama arterija baze mozga, a najčešće se pojavljuje na arterijama Willisova prstena [1].

4.1. Incidencija intrakranijskih aneurizmi

Intrakranijske aneurizme najčešće se pojavljuju u dobi između 40-te i 60-te godine života, ali naravno pojavljuju se i u drugoj životnoj dobi. Oko 2% oboljelih od intrakranijskih aneurizmi čine djeca, a u 15- 20% oboljelih javljaju se višestruke aneurizme [2]. Intrakranijske aneurizme javljaju se u približno 2% stanovništva, a nastaju zbog slabosti stijenke krvne žile.

U 90% slučajeva aneurizme se javljaju na prednjem arterijskom sustavu koji opskrbljuje mozak, dok se u 10% slučajeva intrakranijska aneurizma javlja u stražnjem sustavu (Tablica 4.1.1.) [2].

Prednji arterijski sustav	• prednja spojna arterija	u 1/3 oboljelih
	• stražnja spojna arterija	u 1/3 oboljelih
	• središnja moždana arterija	u 20% oboljelih
Stražnji arterijski sustav	• osnovična arterija	u 5% oboljelih

Tablica 4.1.1. Lokalizacija intrakranijskih aneurizmi [2]

4.2. Podjela intrakranijskih aneurizmi

Intrakranijske aneurizme se mogu podijeliti na prave i lažne aneurizme. Prava aneurizma je ona čija stijenka obuhvaća sve slojeve kao i krvna žila, dok je lažna aneurizma šupljina okružena stijenkom formiranom od krvnog ugruška [2].

Kod odraslih, 93 % aneurizmi promjera je manjeg od 10 mm. Prosječna veličina rupturirane IA iznosi 8,6 mm, dok prosječna veličina nerupturirane aneurizme iznosi 4,7 mm. Oko 13% IA manje su od 5 mm [4].

Prema veličini aneurizme mogu biti [4]:

- mikro aneurizme (do 3 mm)
- male aneurizme (3-6 mm)
- srednje aneurizme (7-10 mm)
- velike aneurizme (11-24 mm)
- gigantske aneurizme (veće od 25 mm)

Tri osnovna tipa aneurizmi su [2]:

- sakularne aneurizme
- fuziformne aneurizme
- disecirajuće aneurizme

4.2.1. Sakularne aneurizme

Sakularne aneurizme (Slika 4.2.1.1.) nazivaju se još i bobičastim ili vrećastim aneurizmama, a ovaj oblik aneurizmi nastaje najčešće na bifurkaciji krvne žile zbog promjena u krvožilnoj stijenci [2].

U normalnoj krvnoj žili nalaze se tri sloja, a kod ovog tipa aneurizme se nalaze dva sloja: *tunica intima* i *tunica externa*, dok *tunica media* izostaje i završava na vratu aneurizme. U 84% slučajeva aneurizme rupturiraju u području fundusa, a rijetko u području vrata aneurizme pa su i najčešći uzrok subarahnoidalnog krvarenja (SAH). Sakularni oblik aneurizmi najčešće se javlja na prednjoj spojnoj i srednjoj mozgovnoj arteriji [1].



Slika 4.2.1.1. Sakularna aneurizma (izvor: <https://www.groupflorence.com/aneurysm>, dostupno 13.07.2019.)

4.2.2. Fuziformne aneurizme

Fuziformne aneurizme (Slika 4.2.2.1.) vretenasta su proširenja moždanih krvnih žila. Rjeđa je pojavnost ovog oblika intrakranijske aneurizme, zapravo one čine svega 2% intrakranijskih aneurizmi. Najčešće su uzrokovane aterosklerotičnim degenerativnim procesima pri čemu se zahvaća središnji sloj stijenke krvne žile, stoga su i sklonije tromboziranju pa se češće očituju ishemijom nego krvarenjem. Ovaj oblik intrakranijske aneurizme nastaje na izduženom segmentu krvne žile, a najčešće se javljaju na kralježničnoj i osnovičnoj arteriji te na *a.carotis interna* i to kod pacijenata sa uznapredovalim aterosklerotskim promjenama krvnih žila [2].

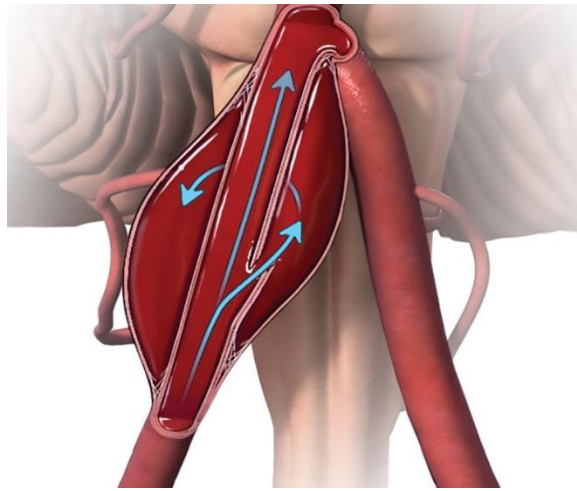


Slika 4.2.2.1. Fuziformna aneurizma (izvor: <https://www.groupflorence.com/aneurysm>, dostupno 14.07.2019.)

4.2.3. Disecirajuće aneurizme

Disecirajuće aneurizme (Slika 4.2.3.1.) nastaju prilikom oštećenja unutarnjeg sloja krvne žile i tada krv prodire između endotela i srednjeg sloja krvne žile time uzrokujući suženje lumena, a ako krv prodire između srednjeg i vanjskog sloja tada se formira ispupčenje [2].

Ovaj tip aneurizme nastaje kao posljedica tupih ozljeda glave i vrata pa se stoga najčešće javljaju na *a.carotis interna* i *a.vertebralis*. Također mogu nastati i kao posljedica različitih prirodnih poremećaja poput fibromuskularne displazije i bolesti policističnih bubrega. Javljaju se u drugom i trećem desetljeću života, a kad se javljaju kod djece upućuju na poremećaje razvoja mozga u perinatalnom razdoblju [4].



Slika 4.2.3.1. Disecirajuća aneurizma (izvor:

<https://www.joeniekrofoundation.com/understanding/types-of-cerebral-aneurysms/>, dostupno 14.07.2019)

4.2.4. Ostali oblici aneurizme

Osim tri osnovna tipa aneurizmi postoje još neke vrste [4] :

- a) mikotične aneurizme
- b) traumatske aneurizme
- c) višestruke aneurizme

a) Mikotične aneurizme

Mikotične aneurizme češće se pojavljuju kod djece te čine 2-6% svih IA. Ovaj oblik aneurizme naziva se još i infektivnim aneurizmama pa tako razlikujemo bakterijske i gljivične aneurizme. U 80% slučajeva mikotične aneurizme javljaju se kao posljedica bakterijskog endokarditisa, zbog embolizacije cerebralnih arterija inficiranim embolusom. Osim endokarditisa, mikotične aneurizme mogu nastati i zbog ekstravaskularnih cerebralnih infekcija poput meningitisa. Liječe se medikamentozno, antibioticima [4].

b) Traumatske aneurizme

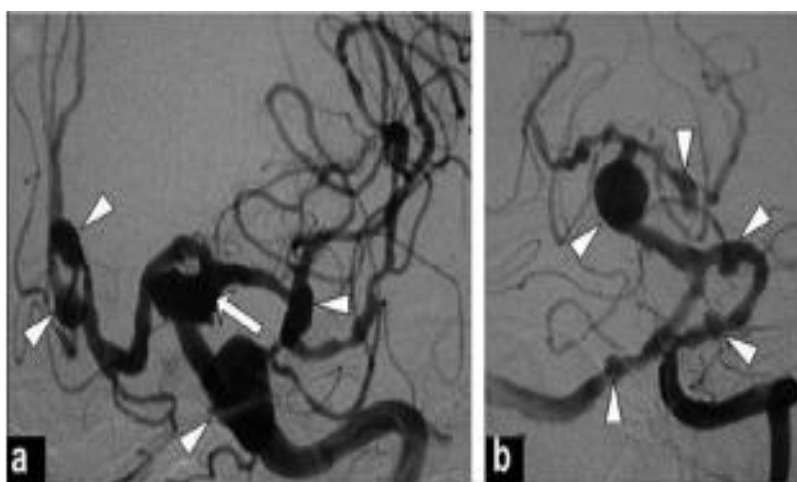
Traumatske se aneurizme javljaju rijetko te je većina ovakvih aneurizmi lažno, a od svih oblika aneurizama one su najsklonije rupturi i krvarenju [15].

Uzroci traumatskih aneurizmi su [15]:

- penetrantne traume (prostrijelne rane)
- zatvorene ozljede (trauma stijenke krvne žile)
- jatrogeni uzroci (nakon operacijskog zahvata)

c) Višestruke aneurizme

Višestruke ili multiple aneurizme (vidi Slika 4.2.4.1.) nalaze se kod 37% bolesnika kojima su dijagnosticirane IA te se češće javljaju kod žena. Sama prisutnost višestrukih aneurizmi mijenja tijek bolesti i povećava godišnji rizik rupture barem jedne od aneurizama. U 43% slučajeva javljaju se na unutarnjoj karotidnoj arteriji i u 27% slučajeva na srednjoj cerebralnoj arteriji. Sa nalazom višestrukih aneurizmi često je udružena i arterijska hipertenzija [16].



Slika 4.2.4.1. Prikaz višestrukih intrakranijskih aneurizmi (strelice): a- pet aneurizmi na području lijevog prednjeg arterijskog sustava, b- pet aneurizmi na području stražnjeg arterijskog sustava

(izvor: [http://www.neurologyindia.com/article.asp?issn=0028-](http://www.neurologyindia.com/article.asp?issn=0028-3886;year=2011;volume=59;issue=5;spage=790;epage=790;aulast=Takeuchi)

3886;year=2011;volume=59;issue=5;spage=790;epage=790;aulast=Takeuchi, dostupno

15.07.2019.)

4.3. Rizični čimbenici za nastanak intrakranijske aneurizme

Intrakranijska aneurizma je stanje koje se češće javljaju kod odraslih te kod žena. Faktori rizika za nastanak intrakranijskih aneurizmi su brojni s time da su neki prisutni već pri rođenju, dok se drugi razvijaju tijekom života [17].

Faktori rizika za nastanak IA su [4,17]:

- starija dob
- spol: češće su kod žena zbog smanjene razine estrogena nakon menopauze
- pušenje
- hipertenzija
- ateroskleroza
- traume: ubodne i strijelne rane, fraktura lubanje, intraoperacijske kirurške ozljede
- genetski čimbenici: obiteljska anamneza, genetski poremećaji strukture krvne žile
- neoplazme: metastaze, primarne neoplastične lezije krvnih žila
- vaskulopatije: fibromuskularna displazija, Marfanov sindrom, Ehlers-Darilosov sindrom
- prekomjerno konzumiranje alkohola
- zlouporaba droga: heroína, a posebice kokaina
- policistična bolest bubrega
- cerebralne arteriovenske malformacije
- infekcije: bakterijske (streptokokne infekcije) i gljivične
- ostala patološka stanja koja zahvaćaju krvne žile: sustavni lupus eritematosus, anemija, granulomatozni angitis

4.4. Klinička slika nerupturirane intrakranijske aneurizme

U nerupturirane IA pripadaju aneurizme koje su slučajno otkrivene i aneurizme sa simptomima poput proširenja zjenice radi pareze trećeg moždanog živca, no bez krvarenja. Važnost njihovog liječenja najbolje se očituje činjenicom da pojava prvog SAH-a nosi smrtnost oko 65% [18].

Studije pokazuju da rizik od rupture IA raste sa godinama. Rizik za rupturu aneurizme manje od 10 mm je oko 0,05%, međutim u osoba koje su u prijašnjoj anamnezi imale SAH, rizik od rupture 11 je puta veći [18].

Većina IA se klinički ne manifestira sve dok ne dođe do rupture i krvarenja. Simptomi koji nastaju kod nerupturirajućih IA nastaju kao posljedica kompresije na okolne strukture mozga, a ovisno o lokalizaciji i veličini same aneurizme tako se kod nekih aneurizmi javljaju različiti simptomi i znakovi [19].

Simptomi i znakovi nerupturirajuće intrakranijske aneurizme [19]:

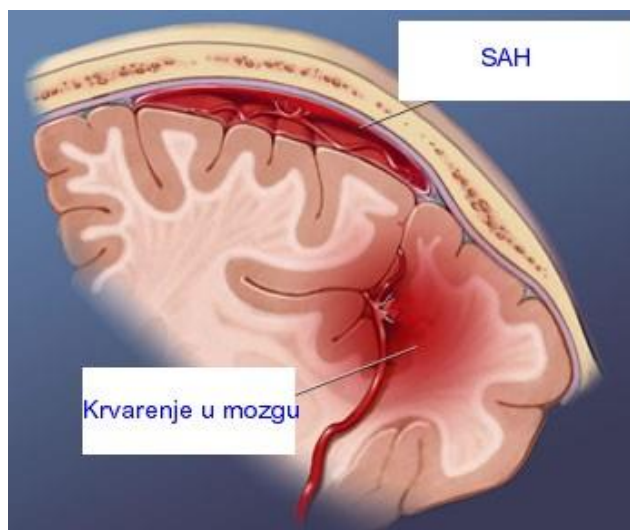
- gubitak sluha
- gubitak vida
- kranijalna neuropatija sa glavoboljom
- kranijalna neuropatija
- glavobolja
- TIA
- epileptički napad
- motorička slabost
- ishemijska cerebrovaskularna zbivanja

4.5. Klinička slika rupturirane intrakranijske aneurizme

Prilikom rupture IA dolazi do krvarenja odnosno do SAH-a koji može imati smrtnost do 50% ili ostaviti trajne i teške neurološke deficite zbog oštećenja moždanog tkiva. Kod rupturiranih IA neophodne su hitne neuroradiološke dijagnostičke pretrage i operacijsko liječenje [20].

Subarahnoidalno krvarenje (Slika 4.5.1.) označava prisutnost krvi u subarahnoidalnom prostoru što znači da se radi o krvarenju između pije i arahnoideje (meke i paučinaste ovojnice). Zbog iznenadnog nastanka i kliničkog manifestiranja SAH se često naziva i moždanim udarom [2,21].

SAH se pojavljuje u 10-15/100 000 stanovnika, s time da je veća pojavnost SAH-a u starijoj životnoj dobi (kod starijih od 70) te kod žena. Oko 20-ak % bolesnika sa SAH-om mlađe je od 45 godina. U 40 – 50 % oboljelih javljaju se upozoravajući simptomi poput glavobolja na strani aneurizme, dva do tri tjedna prije ruptуре, a zanimljivo je da se oko 30 % krvarenja javlja tijekom spavanja [21].



Slika 4.5.1. Subarahnoidalno krvarenje (izvor: <https://zdravlje.eu/2010/05/11/sindrom-spontane-subarahnoidalne-hemoragije/>, dostupno: 18.07.2019.)

Kad IA rupturira dolazi do SAH-a, pritom dolazi do akutnih promjena u intrakranijskom tlaku (ICP), poremećaja energetskog metabolizma mozga te smanjenja moždane perfuzije [21].

Pri rupturi dolazi do naglog povišenja intrakranijskog tlaka, a zbog tog povišenja krvarenje se trenutno zaustavlja te se stvara ugrušak na mjestu rupture IA. Povišenje ICP-a uzrokuje privremeno snižavanje ukupnog protoka krvi kroz mozak i sniženje lokalnog protoka krvi u području rupture aneurizme, što rezultira ishemijskom i hipoksijom. Promjene koje nastaju neposredno nakon SAH-a nazivaju se akutnim ishemijskim neurološkim oštećenjima [15].

Promjene koje se javljaju neposredno nakon rupture aneurizme naglog su početka [15]:

- intenzivna glavobolja
- vrtoglavica
- mučnina
- povraćanje
- ukočenost šije
- fonofobija, fotofobija
- neurološki deficiti: diplopija, midrijaza, ataksija, nistagmus, periferne lezije facijalisa

Stanje svijesti je narušeno pa može varirati od somnolencije do duboke kome, također kod bolesnika je prisutan nemir te konfuzija. Zbog direktnog oštećenja korteksa mozga krvlju, razvoja ishemije i hipoksije dolazi do rane pojave konvulzija, a kod 20 % bolesnika dolazi do pojave intraokularnog krvarenja [15].

Nakon SAH-a može doći i do različitih sistemnih poremećaja [15]:

- kardiovaskularni poremećaji (hipertenzija, aritmije)
- respiratorni poremećaji (pneumonija, atelektaza, plućna embolija)
- hematološki poremećaji (anemija, poremećaji koagulacije)
- gastrointestinalni poremećaji (krvarenja, insuficijencija jetre)

4.5.1. Komplikacije rupture intrakranijske aneurizme

Neposredno nakon ruptуре IA i nastanka SAH-a dolazi do brojnih i ozbiljnih komplikacija ruptуре koje bitno utječu na daljnji ishod i liječenje. Komplikacije ruptуре aneurizme su: vazospazam, ponovno krvarenje, hidrocefalus, pojava epileptičkih napadaja i hiponatrijemija s hipovolemijom [15].

a) Vazospazam

Vazospazam označava sužavanje krvnih žila, a prvi puta je opisan i uveden u kliničku praksu 1951. godine. Vazospazam se javlja pod utjecajem djelovanja raspadnih produkata krvi na zid arterije pri čemu dolazi do poremećaja dilatacijsko-konstriktorskih mehanizama unutar stijenke krvne žile, stoga može doći do ishemije te ishemijskog moždanog infarkta [2,15].

Akutni vazospazam javlja se unutar tri dana od krvarenja i on angiografski i klinički još uvijek nije jasno uočljiv iako se može evidentirati oko 3 sata nakon nastanka krvarenja. Kod akutnog vazospazma očituje se smanjeni moždani protok i cerebralna ishemija što može dovesti do moždanog infarkta [15].

Ako se vazospazam javi nakon trećeg dana nakon ruptуре IA tada se radi o kasnom ili odgođenom vazospazmu koji svoj vrhunac doseže između petog i osmog dana nakon krvarenja, a povlači se tek nakon 14 dana od krvarenja [15].

Kod 15% bolesnika sa vazospazmom nastaje lokalizirana ishemija koju prate neurološki deficiti poput poremećaja svijesti, poremećaja motorike i poremećaja govora, dok je kod oko 7% pacijenata pojava vazospazma letalna. Samo kirurško liječenje nije prevencija pojave vazospazma, zapravo bilo kakvo operacijsko manipuliranje na krvnim žilama može potaknuti nastanak ove komplikacije [2].

b) Rebleeding

Najozbiljnija komplikacija rupture aneurizme je ponovljeno krvarenje ili rebleeding. Prvog dana nakon rupture aneurizme ponovo prokrvari oko 4% pacijenata, u prva dva tjedna nakon rupture prokrvari oko 15-20% pacijenata, a gotovo 50% pacijenata ponovno prokrvari tijekom 6 mjeseci nakon rupture. Pravovremena kirurška intervencija- prevencija je pojave ponovljenog krvarenja [2].

c) Hidrocefalus

Hidrocefalus označava medicinsko stanje obilježeno prekomjernim nakupljanjem cerebrospinalnog likvora u moždanim komorama ili u šupljinama mozga. Akutni se hidrocefalus javlja kod 15% bolesnika sa SAH-om s time da se češće javlja kod bolesnika sa većim krvarenjem. Kronični oblik hidrocefalusa nastaje kasnije, a uzrokovan je adhezijom između pije mater i subarahnoidalne ovojnice. Hidrocefalus se manifestira simptomima povećanog ICP-a kao što su glavobolja, mučnina i povraćanje, poremećaji vida i svijesti [2,22].

d) Hiponatrijemija s hipovolemijom

Hiponatrijemija s hipovolemijom gotovo se uvijek javlja kod bolesnika sa SAH-om i to odmah nakon krvarenja, a smatra se da je uzrok njezina nastanka povećano izlučivanje antidiuretskog hormona. Pacijenti koji boluju od dijabetesa, pacijenti sa cirozom jetre ili oni sa insuficijencijom nadbubrežne žlijezde spadaju u rizičnu skupinu te je potrebno hitno nadoknaditi soli i volumen tekućine hipertoničnim ili izotoničnim otopinama NaCl-a [2].

e) Epileptički napadi

U akutnoj fazi, za vrijeme krvarenju, u 3% bolesnika javljaju se epileptički napadaji. Pošto epileptički napadaji rezultiraju devastirajućim posljedicama, bolesnicima sa SAH-om preventivno se daju antiepileptici [2]. Ovakvi se napadaji češće javljaju kod pacijenata sa jakim intracerebralnim krvarenjem, hidrocefalusom i vazospazmom [20]. Rizični faktori za pojavu epileptičkih napada nakon rupture aneurizme su [20]:

- aneurizme srednje moždane arterije sa intracerebralnim temporalnim hematomom
- postojanje višestrukih aneurizmi
- pacijenti mlađe životne dobi (mlađi od 30 godina života)
- ponovljeno krvavljenje

5. Dijagnostički postupci i pretrage kod intrakranijskih aneurizmi

Kao zlatni standard u dijagnosticiranju IA smatra se angiografija, ali se također u dijagnostičke pretrage ubrajaju i kompjutorizirana tomografija i magnetna rezonancija te novija metoda dijagnostike IA: magnetna rezonancijska angiografija. Pri rupturi IA važna je hitna dijagnostika koja uključuje magnetnu rezonanciju pomoću koje se najbrže može odrediti radi li se o rupturi te se brzo određuje lokalizacija i veličina krvarenja, a kao metoda izbora dijagnoze rupture IA koristi se još i CT [2].

5.1. Dijagnostika nerupturirane intrakranijske aneurizme

Nerupturirana se IA često otkriva slučajno dijagnostičkim pretragama poput CT-a i MRI-a. Nakon takozvane slučajne dijagnostike slijedi pretraga angiografije pomoću koje se potvrđuje ili odbacuje dijagnoza IA, određuje se točna lokalizacija i veličina aneurizme. U moderno doba kao metoda dijagnoze nerupturirane IA koristi se još i MRA [2,18].

5.1.1. Angiografija

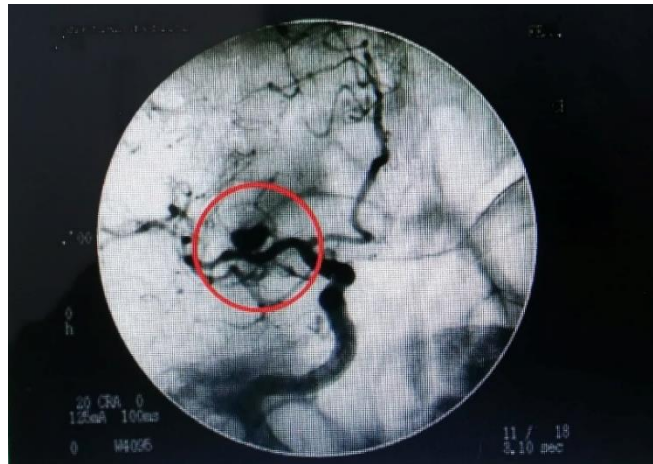Zlatni standard u dijagnosticiranju IA je angiografija, metoda istraživanja krvnih žila i organa uvođenjem kontrastnih tvari u njih te bilježenje svih faza protoka krvi [23].

Angiografija je nezamjenjiva u jasnom prikazivanju anatomije aneurizme i dijagnosticiranju [2]:

- prisutnosti ili odsutnosti IA
- postojanja višestrukih aneurizmi
- postojanja penetrantnih krvnih žila
- postojanja kolateralne cirkulacije
- prisutnosti i uznapredovalosti vazospazma

Sledingerovom tehnikom kontrast se u cirkulaciju aplicira preko katetera uvedenog kroz femoralnu arteriju, pri čemu je bitno prikazati sve četiri glavne krvne žile, primijeniti ukrštenu kompresiju, snimiti standardne te kose projekcije i upotrijebiti digitalnu suptraksiju. Pri angiografiji aneurizma (Slika 5.1.1.1.) se prikazuje kao izbočina na stijenci krvne žile [2].

Angiografski nalaz može biti i lažno negativan ukoliko je aneurizma potpuno trombozirana, ali može biti i lažno pozitivan kod infundibula krvnih žila (ljevkaasto oblikovana proširenja na početku račvanja krvne žile) i vaskularnih petlji koje mogu imitirati IA [2].



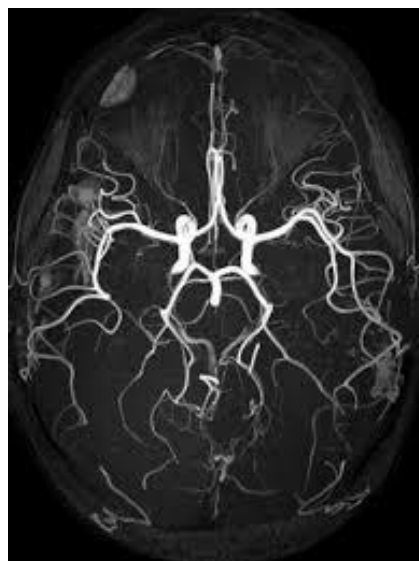Slika 5.1.1.1. Prikaz sakularne aneurizme angiografijom [2]

5.1.2. Magnetska rezonancijska angiografija

U kliničku je praksu uvedena metoda angiografije koja se zasniva na MRI, a naziva se magnetskom rezonancijskom angiografijom (MRA). MRA je zapravo vrsta MRI, a odnosi se posebno na krvne žile (Slika 5.1.2.1.). Za razliku od angiografije, MRA je manje invazivna i manje bolna pretraga [24].

Sastoji se od dvije standardne tehnike snimanja [2]:

- Phase contrast, PC: dobivanje informacija o protoku kroz disfunkcionalnu regiju
- Time of flight, TOF: prikaz krvne žile, položaj kupole i vrata aneurizme



Slika 5.1.2.1. MRA prikaz krvnih žila glave (izvor: <http://www.ryeradiology.com/magnetic-resonance-angiography-mra/>, dostupno 16.07.2019.

5.1.3. Kompjutorizirana tomografija

Kompjutorizirana tomografija ili CT je radiološka metoda oslikavanja kojom se dobiva slojeviti prikaz tijela koristeći ionizirajuće zračenje za nastanak slike, a CT-om se dvodimenzionalno prikazuju unutarnji organi u različitim nijansama sive boje [25].

Aneurizme koje su veće od 3 mm, a pritom nisu trombozirane, na CT-u se prikazuju kao ekscentrične mase lokalizirane u predjelu supraselarne cisterne, a rub im se intenzivno prebojava nakon davanja kontrasta, dok se djelomično trombozirane aneurizme na CT-u prikazuju kao zadebljane mase [2].

5.2. Dijagnostika rupturirane intrakranijske aneurizme

Kod rupture aneurizme bitno je provoditi hitne dijagnostičke pretrage u koja uključuje MRI i CT. Potreba izvođenja MRI ili CT-a kod rupture IA je zbog lokalizacije rupture i SAH-a, ali i veličina hematoma i brzina njegova rasta kako bi se odredio adekvatni oblik liječenja [2,18].

5.2.1. Kompjutorizirana tomografija

Kompjutorizirana tomografija predstavlja dijagnostičku proceduru izbora kada se sumnja na mogućnost krvarenja u subarahnoidalnim prostorima i u oko 95% slučajeva, nalaz je pozitivan [2].

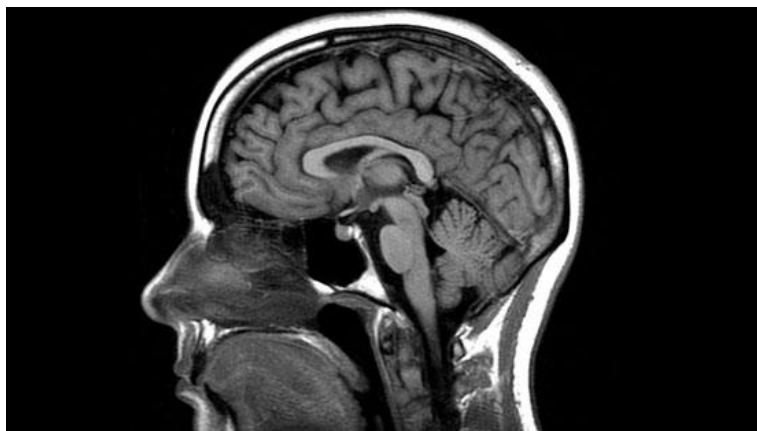5.2.2. Magnetna rezonancija

Magnetna rezonancija (Slika 5.2.2.1.) predstavlja medicinsku tehniku snimanja koja se koristi u radiologiji, za oblikovanje prikaza anatomije i fizioloških procesa u tijelu, koristeći jaka magnetska polja, a ne rendgenske zrake ili ionizirajuće zračenje što je razlikuje od CT-a [26].

Prikaz aneurizme pomoću MRI ovisi o [2]:

- postojanju i pravcu protoka kroz krvnu žilu
- brzini protoka
- postojanju ugruška
- prisutnosti kalcifikata u stijenci

U dijagnostici IA, MRI koristi se za lokalizaciju rupture i SAH-a, procjenu veličine krvarenja i brzine stvaranja hematoma kako bi se odredio adekvatan način tretiranja rupture IA [2].



Slika 5.2.2.1. MRI prikaz glave (izvor: <https://www.magnetnarezonanca.rs/magnetna-rezonanca-glave/>, dostupno: 16.07.2019.)

6. Liječenje intrakranijske aneurizme

Svrha liječenja IA jest isključenje aneurizme iz cirkulacije te sprječavanje rebleedinga, a u načine liječenja intrakranijskih aneurizmi i njezinih komplikacija ubrajamo [2]:

- endovaskularno liječenje- kod nerupturirane IA
- kirurško liječenje- kod nerupturirane IA, kod rupture IA
- medikamentozno liječenje- kod rupture IA

6.1. Liječenje nerupturirane intrakranijske aneurizme

Nerupturirane IA mogu se liječiti endovaskularnim ili kirurškim putem, međutim češće se u liječenju nerupturirane aneurizme pristupa endovaskularnim putem radi manje invazivnosti zahvata i bržeg oporavka [27].

6.1.1. Endovaskularno liječenje

Endovaskularno liječenje aneurizmi novija je tehnika liječenja, a njezina najveća prednost je skraćivanje poslijeoperacijskog oporavka [2].

Kontraindikacije za endovaskularno liječenje su [4]:

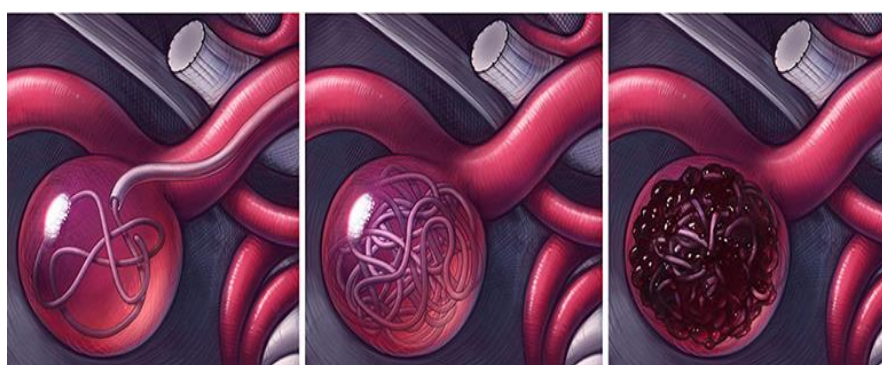
- alergije (na kontrastno sredstvo, heparin, implantacijski materijal)
- koagulopatije rezistentne na terapiju
- bubrežna insuficijencija

Parametri na koje se gledaju i koji utječu na sam proces daljnjeg liječenja su [27]:

- veličina, oblik i položaj aneurizme
- veličina vrata aneurizme te omjer vrata i fundusa
- veličina i morfologija matične krvne žile
- potencijalni kolateralni krvotok
- angiografski dokaz postojanja vazospazma ili udruženih anomalija

Aneurizmi se pristupa kroz *a. femoralis*, a kao alternativni pristupi služe *a. radialis* i *a. brachialis*. Zahvat se provodi u općoj anesteziji uz sustavnu primjenu heparina tijekom cjelokupnog trajanja zahvata kako bi se smanjio rizik od tromboembolijskih komplikacija [4].

Postupak endovaskularnog liječenja (Slika 6.1.1.1.) je takav da se prvo uvodi žičani mikrovodič s promjerom 0,35 mm, a zatim se preko njega uvodi kateter u aneurizmu. Kao i kod ostalih načina liječenja aneurizmi, tako je i kod endovaskularnog liječenja, glavni cilj isključivanje aneurizme iz cirkulacije te prevencija rupture i ponovljenog krvarenja. Nekad su se aneurizme endovaskularnim tehnikama liječile balončićima koji su se uvodili kateterom, a danas se primjenjuju mikrozavojnice od platine. Prisutnost metalne zavojnice potiče na stvaranje ugruška u aneurizmi te se na taj način aneurizma uklanja iz cirkulacije [2,4].



Slika 6.1.1.1. Prikaz postupka endovaskularnog liječenja aneurizme (izvor: <https://www.realbrainbook.co.uk/whats-an-aneurysm>, dostupno: 22.07.2019.)

Nakon endovaskularnog liječenja aneurizme postoji veliki rizik za krvarenje. Kod usporedbe embolizacije zavojnicama i klipanja aneurizme, embolizacija zavojnicama predstavlja veći rizik od ponovljenog krvarenja jer tijekom razvoja tromba unutar aneurizme dolazi do zbijanja zavojnice koje uzrokuju povećanje vrata aneurizme pa se samim time povećava i rizik od rupture. Oko 10% emboliziranih aneurizmi zahtjeva ponovnu intervenciju, a većina recidiva se dijagnosticira unutar dvije godine od zahvata, stoga se preporuča praćenje bolesnika nakon 6 mjeseci i nakon 2. godine metodama poput CT-a i MRI-a [4,28].

Na povećani rizik od ponovljenih intervencija i komplikacija utječu [4]:

- širina vrata aneurizme veća od 4 mm
- veličina vrećice aneurizme
- prisutnost intrasakularnog tromba koji onemogućuje postavljanje zavojnica

6.2. Liječenje rupturirane intrakranijske aneurizme

Ruptura aneurizme je hitno stanje u neurokirurgiji koje zahtjeva multidisciplinarni pristup koji uključuje suradnju neurokirurga, neuroradiologa i neurologa te drugih stručnjaka [20].

Postoji dvojba između rane i odgođene operacije. Rana operacija podrazumijeva operacijski zahvat unutar 24-72 sata nakon nastanka SAH-a, dok odgođena podrazumijeva operacijski zahvat 10-14 dana nakon SAH-a te svaki od ta dva pristupa ima svoje prednosti i nedostatke (Tablica 6.2.1.). Operacijski zahvati između 4. i 10. dana nakon SAH-a se ne preporučaju jer imaju najlošiji ishod [2].

RANE OPERACIJE	ODGOĐENE OPERACIJE
PREDNOSTI	PREDNOSTI
<ul style="list-style-type: none">• eliminacija rizika od ponovljenog krvarenja• sigurno liječenje vazospazma• lavaža subarahnoidalnoga prostora• smanjen ukupni mortalitet	<ul style="list-style-type: none">• olakšana retrakcija mozga• manji rizik od nastanka vazospazma• bolja priprema pacijenta• manji rizik od intraoperacijske rupturiranja aneurizme
NEDOSTACI	NEDOSTACI
<ul style="list-style-type: none">• veći rani mortalitet• edem u ranoj fazi SAH-a• povećan rizik od intraoperacijske rupturiranja aneurizme	<ul style="list-style-type: none">• povećan rizik od krvarenja• otežano liječenje vazospazma• povećan ukupni mortalitet

Tablica 6.2.1. Prednosti i nedostaci rane i odgođene operacije intrakranijske aneurizme [2]

Kirurškim liječenjem bitno je isključiti aneurizmu iz cirkulacije. Sam cilj ovakvog liječenja je identifikacija mjesta krvarenja i eliminacija ponovnog krvarenja. Tijekom povijesti razvilo se nekoliko tehnika kirurškog liječenja aneurizme. Odabir tehnike kirurškog liječenja ovisi o veličini i lokalizaciji aneurizme [2].

6.2.1. Medikamentozno liječenje

Liječenje lijekovima IA-mi koristi se kod komplikacija rupturiranja aneurizme. Osnovni cilj medikamentoznog liječenja je održavanje cerebralnog protoka i perfuzijskog tlaka te zaštita moždanog tkiva. Važno je održavati vrijednosti ICP-a u granicama normale jer ako je ICP povećan tada može doći do ponovljenog krvarenja, dok s druge strane ako je smanjen tada može doći do

ishemije i moždanog infarkta. Za održavanje perfuzijskog tlaka u granicama normale potrebna je nadoknada volumena unutar prvih 24 sata nakon nastanka ruptуре aneurizme i krvarenja [2].

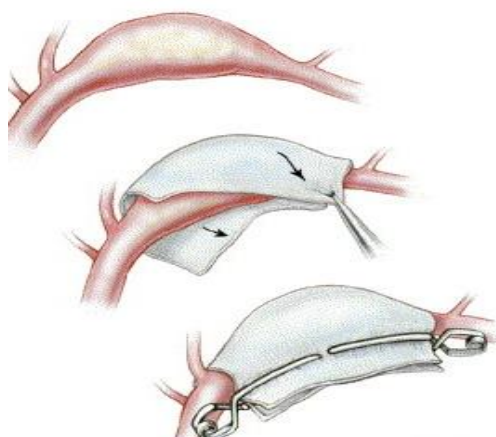
Kod bolesnika je bitno osigurati optimalnu oksigenaciju te primijeniti glukozu što je potrebno za energetske metabolizam mozga. U medikamentoznu terapiju spadaju i niskomolekularne otopine nadomjestaka plazme koje se primjenjuju zbog povećanog intenziteta agregacije eritrocita koji se javlja u većine bolesnika nakon ruptуре aneurizme [2].

6.2.2. Kirurško liječenje

U tehnike kirurškog liječenja IA ubrajaju je: oblaganje aneurizme, obliteriranje aneurizme i klipiranje aneurizme [2].

a) Oblaganje aneurizme

Najstarija tehnika kirurškog liječenja aneurizmi je oblaganje ili wrapping (Slika 6.2.1.1.), a primjenjuje se kada na aneurizmu nije moguće postavljanje klipa i kod intraoperacijske ruptуре. Aneurizma se oblaže mišićem, gazom ili plastičnim smolama. Svrha tog oblaganja je provociranje rasta priraslica kojima je uloga ojačavanje stijenke aneurizme te putem toga i prevencija ponovljenog krvarenja, no ova tehnika nije pouzdana u prevenciji ponovljenog krvarenja te se u suvremenom načinu liječenja aneurizmi gotovo više i ne primjenjuje [2].

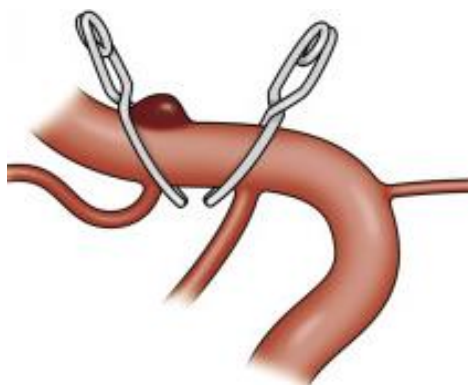


Slika 6.2.2.1. Prikaz oblaganja fuziformne aneurizme (izvor:

<https://www.sciencedirect.com/science/article/abs/pii/S0039625706000798>, dostupno: 19.07.2019.)

b) Obliteriranje aneurizme

Obliteriranje aneurizme ili trapping (Slika 6.2.2.2.) postiže se izravnim proksimalnim i distalnim obliteriranjem krvne žile od mjesta aneurizme. Obliteriranje se postiže podvezivanjem i postavljanjem klipsa, a prije samog postupka potrebno je procijeniti kolateralnu cirkulaciju, a ponekad je potrebno i distalno od mjesta obliteracije napraviti premosnicu [2].

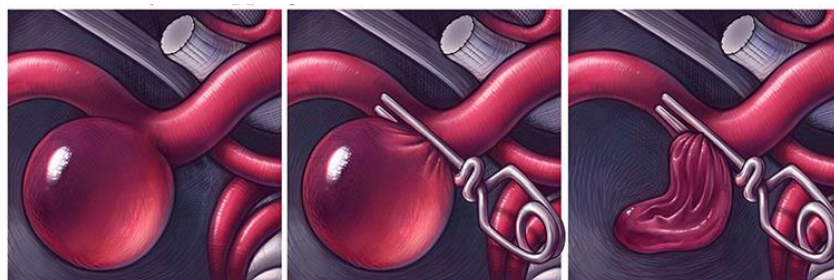


Slika 6.2.2.2. Prikaz obliteriranja aneurizme (izvor: <https://www.sciencedirect.com/science/article/abs/pii/S1878875017309257>, dostupno: 19.07.2019.)

c) Klipiranje aneurizme

Najpouzdanija i najefikasnija tehnika koja se treba primijeniti uvijek kada je moguće je klipiranje aneurizme ili clipping (Slika 6.2.2.3.). Cilj ove kirurške tehnike je postavljanje metalnog klipa na vrat aneurizme čime se sprječava ulazak krvi u samu aneurizmu te se na taj način prevenira rizik od krvarenja [4].

Postupak klipiranja aneurizme valja izvoditi polako i oprezno da bi se omogućilo djelomično izlaženje krvi iz aneurizme i da bi se preveniralo naglo povišenje ICP-a. Prilikom postavljanja metalnog klipa postoji mogućnost intraoperacijske ruptуре aneurizme čime se povećava morbiditet i mortalitet. Vrsta klipa i način na koji se klip postavlja ovise o anatomiji aneurizme i okolnim krvnim žilama [4].



Slika 6.2.2.3. Prikaz klipiranja aneurizme (izvor: <https://www.realbrainbook.co.uk/whats-an-aneurysm>, dostupno: 19.07.2019.)

7. Zdravstvena njega bolesnika s intrakranijskom aneurizmom

Medicinske sestre koje rade na neurokirurškim odjelima provode zdravstvenu njegu kod bolesnika sa poremećajima u mozgu i živčanom sustavu. Neke od njihovih dužnosti uključuju promatranje pacijenta te neurološki pregled, primjenu lijekova i djelovanje u sklopu tima. Stanja koja se zbrinjavaju u neurokirurgiji i za koja medicinska sestra treba biti educirana su akutna stanja poput ozljeda glave, krvarenja u mozgu, moždanog udara ili tumora kralježnice, te kronična stanja poput multiple skleroze i Parkinsonove bolesti [29].

Neurokirurško sestrinstvo jedinstveno je područje unutar sestrinske discipline, specijalizirano za njegu pojedinaca koji imaju biološke, psihološke, socijalne i duhovne promjene zbog poremećaja živčanog sustava, a to obuhvaća sve razine ljudskog postojanja. Medicinske sestre identificiraju i tretiraju ljudske reakcije na stvarne ili potencijalne zdravstvene probleme povezane sa disfunkcijom živčanog sustava [10].

7.1. Procjena bolesnikova stanja

Bolesnik kod kojeg je rupturirala intrakranijska aneurizma akutno je ugrožen, a njegovo stanje zahtijeva suportivno zbrinjavanje, stalnu procjenu i zbrinjavanje povišenog ICP-a [29].

Pregled pacijenta uključuje procjenu [29]:

- svijest
- veličinu i reakciju zjenica na svjetlost
- motornu i senzornu funkciju
- prisutnost glavobolje
- zamagljen vid
- povišeni ICP
- afaziju
- ostale neurološke deficite

Neurološki status procjenjuje se ovisno o stabilnosti i stanju bolesnika, a treba se provoditi periodički s time da učestalost procjene može biti od 15 minuta do 4 sata. Medicinska je sestra odgovorna za stvaranje osnovne procjene bolesnika i za uočavanje promjena [29].

7.2. Prijeoperacijska priprema bolesnika

Pripremu bolesnika za zahvat uvjetuje bolesnikovo opće stanje te razlog zahvata, ali i vrsta zahvata. Kod IA liječenje bolesnika može biti endovaskularno i kirurško [2].

Svrha pripreme bolesnika za zahvat je osiguranje najbolje moguće fizičke, psihičke, duhovne i socijalne spremnosti za zahvat. Bolesnikove individualne potrebe uvjetuju tko će sve sudjelovati u pripremi bolesnika za zahvat (liječnici, medicinske sestre, socijalni radnici, svećenici ...) [30].

7.2.1. Psihička priprema bolesnika za zahvat

Cilj psihičke pripreme pacijenta za zahvat je osigurati najbolju moguću psihološku spremnost za zahvat. Prije zahvata kod bolesnika su prisutni različiti osjećaji, a često i strah. Psihičku pripremu bolesnika započinje liječnik koji je postavio indikaciju za zahvatom koji bolesniku i njegovoj obitelji na razumljiv način objašnjava potrebu, važnost i dobrobiti zahvata, predviđenu duljinu boravka na kirurškom odjelu, mogući ishod liječenja i alternativne metode liječenja te upoznaje bolesnika sa mogućim operacijskim rizicima i komplikacijama [30].

Na odjel bolesnici obično dolaze sa strahom pa već kod samog prijema medicinska sestra može pomoći bolesniku da se osjeća ugodnije. Odnoseći se prema bolesniku ljubazno, upoznavajući ga sa bolesničkom sobom i odjelom na kojim je smješten, pokazujući mu gdje može držati svoje osobne stvari i odjeću, medicinska sestra može umanjiti bolesnikov strah. Također medicinska će sestra uključiti bolesnika u planiranje i provedbu zdravstvene njege što pridonosi tome da bolesnik stekne povjerenje prema medicinskoj sestri, postavlja pitanja, izražava svoj strah i nesigurnosti što pridonosi uspješnoj psihičkoj pripremi bolesnika za zahvat [30].

Putem razgovora medicinska sestra nastoji u bolesnika smanjiti strah, tjeskobu i zabrinutost te educira bolesnika o tehnikama opuštanja i vježbama dubokog disanja. Kod dobre psihičke pripreme, bolesnik bolje podnosi zahvat, brže se oporavlja, treba manje analgetika, a boravak na odjelu se skraćuje [30].

7.2.2. Fizička priprema bolesnika kod liječenja nerupturirane intrakranijske aneurizme

Prije zahvata kod bolesnika se trebaju provesti opće pretrage [30]:

- laboratorijske pretrage: SE, KKS, GUK, urin, urea, kretinin, jetreni enzimi i koagulacija (protrombinsko vrijeme, aktivirano parcijalno tromboplastinsko vrijeme)
- krvna grupa, Rh faktor i interreakcija
- EKG
- snimka pluća

Na osnovu anamneze, fizičkog pregleda i laboratorijskih nalaza kirurg ocjenjuje zdravstveno stanje bolesnika, a anesteziolog odlučuje o vrsti anestezije za vrijeme operacije i premedikaciji [30].

Dan prije operacije, provode se određeni postupci usmjereni na procjenu zdravstvenog stanja bolesnika, kontrolu učinjenih pretraga, provođenje osobne higijene i pripremu operacijskog polja. Prijeoperacijsko razdoblje je vrijeme kada bolesniku i obitelji treba pružiti emocionalnu, psihološku i vjersku podršku. Potrebno je promatrati bolesnika, ohrabriti ga i objasniti sve što mu nije jasno [29].

Na dan operacije potrebno je [29]:

- izmjeriti i kontrolirati vitalne znakove
- upozoriti bolesnika da skine nakit, sat, totalnu ili djelomičnu zubnu protezu, umjetne udove, naočale, kontaktne leće, periku, umjetne trepavice
- upozoriti na skidanje kozmetike
- obaviti ili uputiti bolesnika na antiseptično kupanje
- pripremiti operacijsko polje
- primjena propisane premedikacije
- provođenje dokumentacije

7.2.3. Fizička priprema bolesnika kod liječenja rupture intrakranijske aneurizme

Pripremu bolesnika za zahvat uvjetuje bolesnikovo stanje, a dijagnostički postupci i pretrage trebaju biti kratki i dati uvid u stanje svih životno važnih organa i funkcija. Pošto je ruptura IA hitno i životno ugrožavajuće stanje potreban je hitni kirurški zahvat [30].

Zadaće medicinske sestre u pripremi bolesnika za hitni kirurški zahvat su [30]:

- promatrati bolesnika
- mjeriti i dokumentirati vitalne funkcije
- uspostaviti venski put uzeti uzorke krvi za rutinske laboratorijske pretrage (SE, KKS, GUK, elektroliti urea, kreatinin, jetreni enzimi i koagulacija (protrombinsko vrijeme, aktivirano parcijalno tromboplastinsko vrijeme), krvnu grupu, Rh faktor i interreakciju
- primijeniti propisanu terapiju
- pripremiti operacijsko polje: pranje, brijanje i dezinfekcija
- prema pisanoj odredbi anesteziologa dati premedikaciju
- prema odredbi liječnika uvesti nazogastričnu sondu i trajni urinarni kateter
- naručiti krv
- provesti sve druge potrebne intervencije prema odredbi liječnika

7.3. Poslijeoperacijsko zbrinjavanje bolesnika

Kako bi se osigurala poslijeoperacijska skrb, medicinska sestra treba imati znanja o nizu događaja koji se odvijaju u operacijskoj sali što služi kao temelj za tumačenje fizioloških promjena koje zahtijevaju posebnu njegu i skrb ili ukazuju na razvoj komplikacija nakon operacije [29].

Nakon operacije pacijent se smješta u sobu za buđenje, a zatim na neurokirurški odjel intenzivne njege te se tamo zadržava oko 48 do 72 sata nakon operacije. Nakon odjela intenzivne njege pacijent se vraća na odjel neurokirurgije [29].

Bez obzira na poslijeoperacijsku rutinu, medicinskoj sestri treba biti dostupan pribor i oprema [29]:

- kolica s priborom za reanimaciju
- pribor za lumbalnu punkciju
- pribor za poduzimanje mjera zaštite prilikom konvulzivnih napada
- pribor za aspiraciju

- pribor za primjenu kisika

7.3.1. Procjena bolesnika nakon operativnog zahvata

U procjeni bolesnika nakon operativnog zahvata, medicinska sestra treba identificirati promjene koje mogu biti suptilne i brze, a rezultate procjene treba usporediti s početnim nalazima i početnom procjenom bolesnika [29].

Procjena bolesnika nakon operacijskog zahvata uključuje [29]:

- vanjski izgled (boja kože)
- razina svijesti
- zjenične reakcije
- očni pokreti
- senzorna funkcija
- motorna funkcija
- vitalni znakovi

Učestalost provođenja procjene ovisi o stabilnosti bolesnika i vremenu proteklom od operacije. Procjena se radi svakih 15 od 30 minuta, 8 do 12 sati nakon operacije, a zatim svaki sat sljedećih 12 sati. Kada se bolesnik stabilizira, procjena se radi svaka 4 sata [29].

7.3.2. Intervencije medicinske sestre nakon operacijskog zahvata

Svrha poslijeoperacijske njege je što prije postići stanje u kojem će bolesnik samostalno zadovoljavati svoje potrebe. Zdravstvena njega neurokirurških bolesnika u ranom poslijeoperacijskom razdoblju je usmjerena na praćenje bolesnikova stanja, otklanjanje ili smanjenje tjelesnih simptoma i prepoznavanje komplikacija [29].

a) Položaj bolesnika

Nakon zahvata bolesnika se smješta u odgovarajući položaj, a to je horizontalni položaj na leđima s laganim povišenjem od 30° što olakšava intrakranijsku drenažu i održava intrakranijski tlak u fiziološkim granicama. Glava i vrat trebaju biti u neutralnom položaju kako bi se prevenirala opstrukcija vena u mozgu koja može dovesti do povećanja ICP-a [30].

b) Stanje svijesti

Medicinska sestra kod bolesnika procjenjuje stanje svijesti koje može varirati od somnolencije do kome. Pri procjeni stanja svijesti medicinska sestra koristi se Glasgow koma skalom, pomoću koje se mjeri motorički i verbalni odgovor te otvaranje očiju (Tablica 7.3.2.1.) [29].

RADNJA	ODGOVOR	BODOVI
Otvaranje očiju	Spontano	4
	Na zahtjev	3
	Na bol	2
	Ne otvara	1
Verbalni odgovor	Orijentiran	5
	Zbunjen	4
	Nevezane riječi	3
	Zvukovi	2
	Nema	1
Motorika	Izvršava naredbe	6
	Lokalizira bol	5
	Normalna fleksija	4
	Abnormalna fleksija	3
	Ekstenzija	2
	Nema tonusa	1
Ukupno		3/15-15/15

Tablica 7.3.2.1. Glasgow koma skala za procjenu svijesti [29]

Ostale intervencije koje provodi medicinska sestra kod neurokirurških bolesnika su [30]:

- kontrola i bilježenje vitalnih znakova svakih 15 do 30 minuta
- kontrola i bilježenje izlučevina (diureza, znojenje, stolica)
- kontrola operacijske rane i zavoja
- kontrola i održavanje drenaže
- provođenje osobne higijene bolesnika
- osiguranje povoljnih mikroklimatskih uvjeta
- osiguranje pravilne prehrane
- primjena i kontrola propisane i primijenjene terapije
- sprječavanje infekcija

7.4. Sestrinske dijagnoze bolesnika oboljelih od intrakranijske aneurizme

SESTRINSKA DIJAGNOZA	INTERVENCIJE
Bol u/s krvarenjem	<ul style="list-style-type: none"> • procijeniti tip, lokaciju i specifične karakteristike boli • dokumentirati promjene karaktera boli • primjena analgetika prema odredbi liječnika • pružiti potporu bolesniku • evaluirati odgovor na analgetike
Visok rizik za pad	<ul style="list-style-type: none"> • staviti zvono na dohvat ruke • postaviti bolesniku sve potrebne stvari na dohvat ruke • upaliti orijentacijsko svjetlo po noći • nadzirati bolesnika pri prvom ustajanju • koristiti zaštitne ogradice na krevetu
Visok rizik za komplikacije dugotrajnog ležanja	<ul style="list-style-type: none"> • osigurati optimalnu hidraciju • okretati bolesnika u krevetu svaka 2 h • pratiti znakove komplikacija dugotrajnog ležanja • vertikalizirati bolesnika
Smanjena mogućnost brige o sebi: hranjenje, održavanje osobne higijene, odijevanje, Eliminacija	<ul style="list-style-type: none"> • osigurati dovoljno vremena • napraviti plan izvođenja aktivnosti • pomoći bolesniku pri oblačenju, hranjenju i održavanju osobne higijene • poticati bolesnika na sudjelovanje u svim aktivnostima primjereno njegovim sposobnostima • primijeniti pomagala

Tablica 7.4.1. Sestrinske dijagnoze kod neurokirurških pacijenata [31]

8. Rehabilitacija

Rehabilitacija je pojam koji uključuje korištenje svih sredstava za smanjenje utjecaja nemoći i hendikepa te rješavanje problema kako bi se postigla optimalna socijalna integracija. Unutar zdravlja, rehabilitacija se definira kao proces aktivnih promjena u kojem osoba s nekim nedostatkom ili nemoći stječe znanja i vještine koje su joj potrebne za optimalno fizičko, psihološko i socijalno funkcioniranje [32].

Neurorehabilitacija je dio rehabilitacije, a provodi se na akutnim bolničkim odjelima, u vidu specijalizirane rehabilitacije, ambulanta i u sklopu njege u kući. Rani pristup u rehabilitaciji važan je radi bolje kvalitete skrbi, prevencije potencijalnih komplikacija i invaliditeta [32].

Akutne moždane traume dovode do različitih neuroloških simptoma, a ozbiljnost simptoma ovisi o opsegu i lokalizaciji traume. Svi neurološki simptomi mogu bitno kompromitirati svakodnevne aktivnosti, a mogu biti privremeni ili trajni [33].

8.1. Ciljevi rane rehabilitacije

Ranom se rehabilitacijom nastoji poboljšati motorni, kognitivni i funkcijski oporavak te prevencija i liječenje komplikacija, a to znači da se sa rehabilitacijom započinje tijekom akutne faze bolesti. Također rano liječenje zahtjeva multidisciplinarni rehabilitacijski pristup, a plan i program provođenja rehabilitacije treba individualno prilagoditi prema bolesniku i njegovim potrebama [33].

Tim rane rehabilitacije čine radni terapeut, fizioterapeut te liječnik, a prema potrebi u tim se uključuju psiholozi, logopedi i socijalni radnici. Rana se rehabilitacija obično provodi u jedinicama intenzivnog liječenja i na akutnim bolničkim odjelima, ali vrlo rana (ona s kojom se započinje unutar 24 sata) neurorehabilitacija visokoga intenziteta nije preporučljiva [33].

Glavni cilj rane rehabilitacije je sprječavanje komplikacija dugotrajnog ležanja poput dekubitusa, kontraktura i respiratornih komplikacija jer te komplikacije imaju značajan utjecaj na duljinu hospitalizacije, ali i na sam tijek oporavka [33].

8.2. Rehabilitacija motorike

Pri rupturi aneurizme, kao što je već navedeno, dolazi do SAH-a, a neki autori SAH nazivaju još i hemoragijskim moždanim udarom; također kod komplikacija rupture može doći do pojave vazospazma koji može rezultirati ishemijskim moždanim udarom te u oba slučaja govorimo o traumi mozga. Kod bolesnika sa traumom mozga najčešće dolazi do motoričkih poremećaja, uključujući i probleme sa hoda, stoga je bitno što ranije mobilizirati bolesnika jer ta rana mobilizacija utječe na prevenciju komplikacija poput atrofije mišića, duboke venske tromboze, pojave kontraktura i dekubitusa te konstipacije i ortostatske hipotenzije [33].

Najprije se kod bolesnika treba započeti sa pasivnim vježbama ukoliko aktivan pokret nije izvediv. Povećan tonus mišića predstavlja problem koji može rezultirati skraćivanjem mišića te izazvati kontrakture. Kod bolesnika je bitno izvoditi vježbe kako bi se nastojale obnoviti aktivnosti poput sjedenja, stajanja, ustajanja iz kreveta, hodanja i hvatanja [33].

Na akutnim odjelima rehabilitacija obuhvaća obavljanje osnovnih dnevnih aktivnosti kao što su [33]:

- odijevanje i razodijevanje
- pranje i kupanje
- hranjenje
- korištenje pomagala
- odlazak do toaleta

Funkcija hoda kod bolesnika poboljšava se uspostavljanjem selektivne mišićne kontrole, a dokazano je i da na samu uspostavu hoda nakon traume mozga utječu i drugi čimbenici poput [34]:

- koordinacija i držanje
- smetnje vida
- senzorna oštećenja
- kognitivni i psihosocijalni status

Osim edukacije bolesnika važna je edukacija njihovih obitelji i bližnjih o tome kako poboljšati bolesnikovu neovisnost u vlastitom domu [33].

U svrhu rehabilitacije kod traumi mozga učinkovitim su se pokazale dvije tehnike [33]:

- lokomotorna terapija s djelomičnom podrškom za tjelesnu težinu
- robotska neurorehabilitacija- koristi se u kroničnoj fazi bolesti, ali se može koristiti i prije

8.3. Kognitivna rehabilitacija

U neurorehabilitacijske metode kognitivnih funkcija ubraja se mentalna stimulacija koja povećava neuroplastičnost jer se koristi novi podražaj za koji je potreban veći mentalni napor pa se povećava koncentracija i pažnja, raste aktivnost moždanih stanica te se stvaraju nove veze u mozgu. Mentalna stimulacija mora biti motivirajuća, intenzivna i izazovna te tjerati mozak na adaptaciju [35].

U svrhu kognitivne rehabilitacije upotrebljavaju se računalna sučelja koja se mogu prilagođavati individualnom radu. Također postoje i različiti programski alati koji se mogu prilagođavati pojedincima, a najzastupljeniji su COGMED, Fast ForWord Language i RehaCom. Osim mentalne stimulacije u kognitivnoj se rehabilitaciji koriste i druge metode koje također pozitivno djeluju na kognitivne funkcije, a to su na primjer zdrava prehrana, meditacija i prestanak pušenja. Osim toga mogu se koristiti farmakološke i fizikalne metode [35].

Kod postupka kognitivne rehabilitacije pozornost se posvećuje različitim segmentima [35]:

- pažnja i koncentracija
- memorija
- percepcija
- izvršne funkcije
- donošenje odluka
- vizualne i konstrukcijske sposobnosti
- verbalno izražavanje

8.4. Uloga prehrane u neurorehabilitaciji

Zajedno sa respiratornim fizioterapeutima, a ponekad i logopedima, radni terapeuti započinju proces hranjenja kod pacijenta što je prije moguće, a kod pacijenata sa oštećenom funkcijom gutanja postavlja se nazogastrična sonda uz parenteralnu nadoknadu [33].

Poznato je da mediteranska prehrana pozitivno utječe na razvoj mozga, kognitivnih funkcija, da smanjuje rizik za moždani udar i demenciju, ali ima i pozitivno djelovanje u rehabilitacijskom procesu. Prehrana koja se temelji na smanjenom sadržaju ugljikohidrata i prehrana bogata omega-3 masnim kiselinama pokazuju pozitivne učinke na kognitivne funkcije [36].

9. Kvaliteta života kod bolesnika s intrakranijskom aneurizmom

9.1. Definiranje kvalitete života

U medicini se kao cilj kvalitete života postavlja prevencija, ublažavanje simptoma bolesti i njihovih posljedica te postizanje osmišljenijeg, punijeg i kvalitetnijeg života [37].

Svjetska zdravstvena organizacija definira kvalitetu života kao pojedinačvu percepciju pozicije u specifičnom kulturološkom, društvenom te okolišnom kontekstu. Prema tome elementi kvalitete života zapravo bi se mogli podijeliti u sedam osnovnih područja: zdravlje, emocionalna dobrobit, materijalno blagostanje, bliski odnosi s drugim ljudima, produktivnost, društvena zajednica i sigurnost [38].

9.1.1. Pristupi u konceptualizaciji kvalitete života

S vremenom su se kroz povijest razvila dva različita pristupa konceptualizaciji kvalitete života: skandinavski pristup i američki pristup, no danas se još razlikuje i komplementarni pristup koji označava kombinaciju subjektivnih i objektivnih mjera [38].

a) Skandinavski (objektivni) pristup

Skandinavski pristup uzima u obzir objektivne indikatore kvalitete života društva kao cjeline pa se kvaliteta života shvaća kao mogućnost pristupa izvorima kojima ljudi mogu kontrolirati i upravljati svojom razinom. Objektivne okolnosti čine relativno trajni uvjeti koji će odrediti mogućnost zadovoljenja pojedinačnih potreba te životni događaji koji utječu na postizanje ciljeva koji su toj osobi relevantni. Stupanj u kojem su zadovoljene osnovne životne potrebe kao što su hrana, sigurnost, stanovanje i posao povezan je s objektivnim uvjetima koji djeluju na kvalitetu života [38].

Objektivni pristup u mjerenju kvalitete života koristi različite događaje kao indikatore kvalitete života što znači da nastoji zaključiti o kvaliteti života na osnovu objektivnih karakteristika pojedinaca i uvjetima u kojima žive [39].

b) Američki (subjektivni) pristup

Američki pristup je onaj kod kojega su naglašeni subjektivni indikatori kvalitete življenja. Istraživanja američkih autora usmjerena su na mjerenja subjektivne kvalitete života, odnosno mjerama zadovoljstva i sreće. Osim zadovoljstva životom općenito te stupnja sreće povezanog sa životom u cjelini, koje se vrlo često primjenjivalo kao pokazatelj subjektivne dobrobiti, ispituje se i zadovoljstvo pojedinim aspektima života [38].

Subjektivni pristup u mjerenju kvaliteta života zasniva se na mjerenju psiholoških stanja pojedinaca, odnosno njihovih vrijednosti, stavova, vjerovanja, inspiracija, zadovoljstva i sreće. Subjektivni pokazatelji predstavljaju individualnu procjenu objektivnog stanja okoline i vlastitog života, jer pojedinac najbolje sam za sebe može odrediti koliko je sretan i zadovoljan svojim životom u cjelini ili u pojedinim životnim područjima. Međutim, u ovom pristupu nailazi se na probleme u mjerenju kvalitete života, jer se ljudi međusobno razlikuju po tome koliko važnosti pridaju određenom području života [39].

c) Komplementarni pristup

Određeni stupanj zadovoljenja životnih potreba smatra se nužnim, ali ne i dovoljnim uvjetom kvalitete života. Stoga se najadekvatnijom mjerom kvalitete života smatra komplementarni pristup koji daje realnu sliku kvalitete života. U komplementarnom pristupu koriste se i objektivni i subjektivni pokazatelji u mjerenju kvalitete života. Paralelna upotreba objektivnih i subjektivnih pokazatelja u istraživanju važna je jer njihova zajednička primjena umanjuje nedostatke pojedine vrste mjerenja i omogućuje alternativne poglede na kvalitetu života [39].

9.2. Kvaliteta života i bolest

U normalnim životnim uvjetima i u zdravlju, ljudi su sposobni održavati subjektivnu kvalitetu života unutar normativnog raspona koji je za njih adaptivan i funkcionalan. Međutim, u situacijama kada postoji negativan utjecaj na funkcioniranje pojedinca, dolazi do narušavanja homeostaze i do pada kvalitete života [40].

Bolest je nesumnjivo jedan od faktora koji negativno utječe na kvalitetu života pojedinca. Može se reći da je utjecaj bolesti na kvalitetu života multidimenzionalan. Bolest ne samo da utječe u smislu fizičkih simptoma i time ometa funkcioniranje, nego su tu prisutni i posredni učinci kao

što su: promjene u radnoj sposobnosti, potencijalna izolacija, povećanje ovisnosti o drugima te loše navike i sl. [37].

Kod procjene kvalitete života kod bolesnika sa intrakranijskim aneurizmama najčešće se koriste dvije skale za procjenu, a to su SF-36 skale kojima se ispituje mišljenje bolesnika o njegovom vlastitom zdravlju i bolnička skala za procjenu anksioznosti i depresije. Ti podaci pokazuju kako se bolesnik osjeća i u kojoj je mjeri sposoban za obavljanje svakodnevnih aktivnosti [41].

Upitnik zdravstvenog statusa SF-36 predstavlja samoprocjenu fizičkog i psihičkog zdravlja te socijalnog funkcioniranja. Upitnik se sastoji od 36 čestica koja se procjenjuju, a ukupan rezultat se prikazuje u obliku profila te se izražava kao standardizirana vrijednost u rasponu od 0 do 100 za svaku pojedinu dimenziju zdravlja [42].

Bolničku skalu za procjenu anksioznosti i depresije bolesniku najčešće daje liječnik opće prakse. Skala se sastoji od 14 čestica: sedam za depresivne simptome i sedam za anksiozne simptome te se od osobe zahtijeva da označi izraženost simptoma na skali od 0 do 3, gdje 3 upućuje na veću izraženost simptoma, a 0 na potpuni izostanak simptoma [43].

9.2.1. Kvaliteta života kod netretiranih intrakranijskih aneurizmi

IA se često otkrivaju slučajno i to kod bolesnika sa migrenama ili neurološkim ispadima koji se podvrgnu nekoj od dijagnostičkih metoda. Kod nekih bolesnika, rizici liječenja veći su nego koristi liječenja, a to se odnosi na pacijente koji su stariji od 70 godina, kod kojih postoji teški komorbiditet ili kod bolesnika kod kojih su karakteristike IA takve da liječenje čine teškim i rizičnim [41].

Samo saznanje bolesnika o postojanju IA u bolesniku pobuđuje negativne osjećaje i time smanjuje kvalitetu života što se najbolje uočava na psihosocijalnim područjima što dovodi do tjeskobe, ali ne i do depresivnog stanja [41].

Kod bolesnika sa netretiranim IA nakon 6 mjeseci od dijagnosticiranja aneurizme dolazi do značajnog psihosocijalnog deficita kojem doprinosi strah od aneurizme i njezinih posljedica, stoga se pri samom postavljanju dijagnoze preporuča procjena psihološkog statusa bolesnika te pružanje psihološke pomoći [44].

U usporedbi sa zdravom populacijom bolesnici oboljeli od intrakranijskih aneurizmi imaju smanjenu kvalitetu života u vidu spavanja i odmora, socijalne integracije, pokretljivosti i emocionalnog ponašanja [41].

9.2.2. Kvaliteta života nakon liječenja nerupturiranih aneurizmi

Nerupturirane aneurizme mogu se liječiti kirurškim putem ili endovaskularnim liječenjem. Mnogi bolesnici sa liječenom nerupturiranom aneurizmom imaju relativno nisku kvalitetu života, što dokazuje da bolesnici doživljavaju ograničenja u sposobnostima za rad ili za provođenje svakodnevnih životnih aktivnosti zbog prisutnih fizičkih ili mentalnih nedostataka [45].

Nakon zahvata kvaliteta života kod bolesnika je niska, odnosno lošija je u usporedbi sa kvalitetom života prije zahvata i liječenja IA. Godinu dana nakon zahvata, bilo endovaskularnog ili kirurškog pristupa, kvaliteta života se poboljšava, no ne vraća se na razinu kao što je bila prije liječenja. Prilikom liječenja nerupturirane IA kod bolesnika se očitava povećana razina depresivnosti u usporedbi sa zdravom populacijom [46].

U usporedbi endovaskularnog i kirurškog liječenja nerupturirane aneurizme, kvaliteta života gotovo se i ne razlikuje jer na samu kvalitetu života ne utječe zahvat već i drugi okolni čimbenici koji nisu povezani sa samom dijagnozom [45].

9.2.3. Kvaliteta života nakon rupture intrakranijske aneurizme

Nakon rupturiranja aneurizme kvaliteta života je bitno smanjena. Ono što najznačajnije utječe na kvalitetu života nakon rupturiranja intrakranijske aneurizme je fizička uloga odnosno njezini nedostaci. Osim fizičkog na kvalitetu života utječe i spol pri čemu se kod muškaraca očituje niža kvaliteta života nakon rupturiranja. Bolesnici koji su doživjeli SAH pokazuju veće poteškoće u obavljanju svakodnevnih aktivnosti, a pokazuju i veću depresiju te tjeskobu [47].

Samo kod bolesnika sa SAH-om, a bez ostalih komplikacija rupturiranja aneurizme dolazi do bolje kvalitete života i fizičke učinkovitosti [48].

Kod bolesnika nakon rupture IA na kvalitetu života utječu [48]:

- umor
- opća nelagoda
- nespecifični osjećaj u glavi
- poteškoće u razumijevanju

Kvaliteta života kod bolesnika sa SAH-om smanjena je u motivaciji, interesima, mentalnim sposobnostima, slobodnim aktivnostima, društvenim odnosima, koncentraciji, finoj motorici i spavanju. Kod oko 70% bolesnika kao razlog smanjenja kvalitete života smatraju se češće glavobolje nakon SAH-a. U većine se bolesnika javlja i emocionalna labilnost, a zbog trajnih posljedica ruptуре aneurizme oko 60% bolesnika se nikad ne vrati na posao [5].

Kod gotovo polovice bolesnika nakon ruptуре IA i SAH-a javlja se depresija koja je povezana sa smanjenom kvalitetom života, stoga je bitno da se takvo stanje na vrijeme prepozna i da se adekvatno tretira i liječi kako bi se u tih bolesnika povećala razina kvalitete života [49].

Ruptura IA ima značajan utjecaj ne samo na bolesnike već i na njihove partnere pri čemu je kvaliteta života partnera značajno smanjena u psihosocijalnoj domeni što je u skladu s povećanim emocionalnim stresom i promjenom uloge u obitelji. Kod bolesnika i njihovih partnera također na kvalitetu života utječe i strah od spolnog odnosa [48].

10. Zaključak

Intrakranijske aneurizme česta su dijagnoza koja se javlja najčešće između 40-e i 60-e godine života, no one pogađaju sve dobne skupine, a svojom simptomatologijom i ishodom mogu se svrstati u jedne od najtežih stanja u medicini. Razlog tome je to što se intrakranijske aneurizme često i ne dijagnosticiraju prije nego što dođe do njihove rupture, a sama ruptura za sobom nosi brojne komplikacije i teške posljedice.

Bez obzira radi li se o kirurškom ili endovaskularnom liječenju intrakranijskih aneurizmi, kvaliteta života je niska, jer sama kvaliteta življenja ne ovisi o načinu zbrinjavanja intrakranijske aneurizme već o karakternim crtama pacijenta i njegovom psihosocijalnom statusu te raznim okolinskim čimbenicima. Samo saznanje bolesnika o dijagnozi intrakranijske aneurizme u njemu pobuđuje napetost i nelagodu zbog ozbiljnosti ove dijagnoze, ali i zbog težine komplikacija i ishoda bolesti što bitno utječe na kvalitetu života. Najlošiju kvalitetu života imaju bolesnici kod kojih je intrakranijska aneurizma rupturirala, što je za očekivati ako usporedimo njihovu kvalitetu života sa kvalitetom nakon zbrinjavanja nerupturirane aneurizme. Razlog tome je što se prilikom ruptуре javljaju brojne komplikacije koje bitno oštećuju moždano tkivo pa se kod bolesnika javljaju problemi poput motoričke slabosti, poremećaja vida i sluha te različiti neurološki poremećaji koji ugrožavaju pacijentovo fizičko funkcioniranje.

Fizički, psihički i duhovni segmenti koji čine čovjeka usko su povezani, tako nedostatak u fizičkom segmentu negativno djeluje na duhovno i psihološko stanje pacijenta time narušavajući kvalitetu življenja. K tome još negativno pridonose i kognitivne smetnje poput poremećaja pažnje i koncentracije te mišljenja što dodatno stvara anksioznost te potiče stvaranje depresivnih stanja. Zbog svih tih razloga bitno je da se u tih bolesnika procjeni stupanj kvalitete života te njihovo psihičko stanje kako bi se moglo pravovremeno intervenirati te spriječiti negativne posljedice depresije. Također je bitno bolesnicima pružiti adekvatnu psihološku potporu te u bolesnika razvijati pozitivan stav kako bi lakše prihvatili novonastalo zdravstveno stanje i planirali svoje svakodnevne aktivnosti u skladu s njim te na taj način povećali osobnu razinu kvalitete života.

Varaždin, rujan 2019.

11. Literatura

- [1] V. Brinar i sur.: Neurologija za medicinare, Medicinska naklada, Zagreb, 2011.
- [2] V. J. Šimunović: Neurokirurgija, Medicinska naklada, Zagreb, 2008.
- [3] I. Damjanov, S. Jukić, M. Nola: Patologija, Medicinska naklada, Zagreb, 2011.
- [4] K. Rotim, V. Beroš i sur.: Cerebrovaskularna neurokirurgija, Medicinska naklada, Zagreb, 2015.
- [5] B. O. Hütter, J. M. Gilsbach, I. Kreitschmann: Quality of life and cognitive deficits after subarachnoid haemorrhage, British Journal of Neurosurgery, Vol. 9, 1995., str: 465-476.
- [6] <http://www.enciklopedija.hr/natuknica.aspx?ID=43556>, dostupno 11.07.2019.
- [7] K. Rotim, T. Sajko: Neurokirurgija. Zagreb, Zdravstveno veleučilište, 2010.
- [8] K. Rotim, D. Kovač, M. Borić, G. Bajek, Z. Kolić: Neurokirurgija, Medicina fluminensis, 2011, Vol. 47, No. 2, str: 132-133
- [9] I. Mlinarić i sur.: Povijest kirurških struka u Hrvatskoj, Akademija medicinskih znanosti Hrvatske, Zagreb, 2002.
- [10] Jaypee Brothers: Neurological and Neurosurgical Nursing: Historical development In Neuroscience Nursing, <https://www.ijccm.org/eReader/chapter/9789351522980/ch1>, dostupno 11.08.2019.
- [11] Udruga medicinskih sestara i tehničara neurokirurgije Hrvatske, <https://umstnkh.hr/>, dostupno 11.08.2019.
- [12] R. R. Smith, Y. N. Zubkov, Y. Tarassoli: Cerebral Aneurysms- Microvascular and Endovascular Management, Springer Verlag, 1994.
- [13] P. Keros, M. Pećina, M. Ivančić-Košuta: Temelji anatomije čovjeka, Zagreb, 1999.
- [14] S. A. Gunnel, M. S. Farooqui, R. N. Wable: Anatomical Variations of the Circulus Arteriosus in Cadaveric Human Brains, Neurology Research International, svibanj, 2014.
- [15] A. Gavranić, H. Šimić, I. Škoro, B. Stanković, K. Rotim, Z. Kolić: Subarahnoidalno krvarenje, Medicina Fluminensis, Vol. 47., br. 2., lipanj 2011., str: 143-156.

- [16] J. R. Ostergaard, E. Hog: Incidence of multiple intracranial aneurysms: Influence of arterial hypertension and gender, *J Neurosurg*, 63, lipanj 1985, str: 49-55.
- [17] A. I. Qureshi, J. I. Suarez, P. D. Parekh, B. A. G. Sung, R. Geocadin, A. Bhardwaj, R. J. Tamargo, J. A. Ulatowski: Risk Factors for Multiple Intracranial Aneurysms, *Neurosurgery*, Vol. 43, lipanj 1998., str: 22–26.
- [18] International Study of Unruptured Intracranial Aneurysms Investigators: Unruptured intracranial aneurysms-risk of rupture and risks of surgical intervention, *The New England journal of medicine*, 339(24), prosinac 1998., str: 1725-1733.
- [19] D. Račić, S. Miljković, M. Kovačević, M. Žikić, M. Arbutina, V. Đajić, Z. Vujković: Kliničke manifestacije nerupturiranih intrakranijalnih aneurizmi, *Aktuelnosti iz Neurologije, Psihijatrije i graničnih područja*, XIII, br. 3-4, 2005., str: 53-59.
- [20] R. Benović, N. Živković: Komplikacije intrakranijalnih aneurizmi, *Apollinem Medicum Et Aesculapium*, Vol. 10, Br. 1., siječanj-ožujak 2012., str: 1-4.
- [21] J. B. Bederson, E. S. Connolly Jr., H. H. Batjer, R. G. Dacey, J. E. Dion, M. N. Diringer, J. E. Duldner Jr., R. E. Harbaugh, A. B. Patel, R. H. Rosenwasser: Guidelines for the management of aneurysmal subarachnoid hemorrhage: a statement for healthcare professionals from a special writing group of the Stroke Council, American Heart Association, *Stroke*, ožujak 2009., 40 (3), str: 994-1025.
- [22] A. Gavranić, H. Šimić, D. Vukas, B. Stanković, G. Bajek, Z. Kolić: Neurokirurški postupci liječenja hidrocefalusa, *Medicina fluminensis*, Vol. 47, No. 2, 2011., str: 180-184.
- [23] Nacionalni medicinski istraživački centar za zdravlje djece: Što je angiografija, URL: <http://nczd.ru/chto-takoe-angiografija/>, dostupno: 16.07.2019.
- [24] Magnetic Resonance Angiography (MRA), John Hopkind Medicine, URL: <https://www.hopkinsmedicine.org/health/treatmenttestsandtherapies/magneticresonanceangiography-mra>, dostupno: 16.07.2019.
- [25] Kompjutorizirana tomografija (CT), Centar za radiološku dijagnostiku Sv.Katarina, URL: <https://www.svkatarina.hr/hr/centar-za-radiologiju-idijagnostiku/kompjutoriziranatomografija>, dostupno 16.07.2019.
- [26] D. W. McRobbie, E. A. Moore, M. J. Graves, M. R. Prince: MRI: From Picture to Proton, Second edition, Cambridge University Press, New York, 2006.

- [27] M. Moranjkčić, H. Husejnagić, Dž. Korkut, M. Hodžić, Z. Ercegović: Endovaskularno liječenje intrakranijalnih aneurizmi, Bilten Ljekarske komore, br. 20, listopad 2015., str: 3-11.
- [28] C. L. Sturiale, W. Brinjikji, M. H. Murad, H. J. Cloft, D. F. Kallmes, G. Lanzino: Endovascular treatment of distal anterior cerebral artery aneurysms: single-center experience and a systematic review, American Journal of Neuroradiology, 34(12), prosinac 2013., str: 2317-2320.
- [29] B. Kurtović i sur.: Zdravstvena njega neurokirurških bolesnika, HKMS, 2013.
- [30] N. Prlić, V. Rogina, B. Mak: Zdravstvena njega 4, Školska Knjiga, 2008.
- [31] S. Šepec, B. Kurtović, T. Munko, M. Vico, D. Abcu Aldan, D. Babić, A. Turina: Sestrinske dijagnoze, HKMS, 2011.
- [32] A. Giustini: Neurorehabilitation: management and outcomes in physical and rehabilitation network, 4th Croatian Congress of Physical and Rehabilitation Medicine, Varaždinske Toplice, lipanj 2008., str: 1-10.
- [33] N. Kos: Patients with brain trauma and brain diseases– the meaning of early rehabilitation, Fizikalna i rehabilitacijska medicina, Vol. 28 No. 1-2, 2016., str: 151-160.
- [34] S. Čalošević, S. Čalošević, S. Mađar Klaić, M. Kadojić, A. Marić: Klinička procjena oporavka hoda u rehabilitaciji bolesnika nakon moždanoga udara, Medicinski Vjesnik, vol. 50, br:1, travanj 2018., str: 28-29.
- [35] I. Zavoreo, V. Bašić-Kes: Kognitivna neurorehabilitacija, Medix, br: 111, lipanj 2014., str: 204-207.
- [36] I. Banjari: Uloga prehrane u neurorehabilitaciji – mit ili stvarnost?, Medicinski Vjesnik, vol. 50, br:1, travanj 2018., str: 21-22.
- [37] M. Relić, Z. Timotijević-Sojević, T. Radević, L. Dejanović, N. Relić: Kvalitet života i dermatovenerologija, Praxis medica 2015, vol:44, str: 49–53.
- [38] G. Vuletić: Kvaliteta života i zdravlje, Hrvatska zaklada za znanost, Osijek, 2011.
- [39] L. Slavuj: Objektivni i subjektivni pokazatelji u istraživanju koncepta kvaliteta života, Geoadria, 2012., str: 73–92.
- [40] I. Ilić, I. Milić, M. Arandelović: Procjena kvaliteta života-sadašnji pristupi, Acta Medica Medianae, 2010., str: 52–60.

- [41] C. I. van der Schaaf, E. H. Brilstra, G. J. E. Rinkel, P. M. Bossuyt, J. van Gijn: Quality of Life, Anxiety, and Depression in Patients With an Untreated Intracranial Aneurysm or Arteriovenous Malformation, *Stroke*, Vol. 33, veljača 2002., str: 440-443.
- [42] G. Vuletić: Samoprocijenjeno zdravlje i kvaliteta života u Bjelovarsko-bilogorskoj županiji: regionalne razlike i specifičnosti, *Radovi Zavoda za znanstvenoistraživački i umjetnički rad u Bjelovaru*, No. 7, 2013., str: 213-222.
- [43] R. Whelan-Goodinson, J. Ponsford, M. Schönberger: Validity of the Hospital Anxiety and Depression Scale to assess depression and anxiety following traumatic brain injury as compared with the Structured Clinical Interview for DSM-IV, *Journal of Affective Disorders*, No. 114., str: 94-102.
- [44] K. Towgood, J. A. Ogden, E. Mee: Psychosocial Effects of Harboring an Untreated Unruptured Intracranial Aneurysm, *Neurosurgery*, Vol. 57, studeni 2005., str: 858–864.
- [45] O. Solheim, H. Eloqayli, T. B. Muller, G. Unsgaard: Quality of life after treatment for incidental, unruptured intracranial aneurysms, *Acta Neurochirurgica*, Vol. 148, kolovoz 2006., str: 821-830.
- [46] E. H. Brilstra, G. J. E. Rinkel, Y. van der Graaf, M. Sluzewski, R. J. Groen, R. T. H. Lo, C. A. F. Tulleken: Quality of Life after Treatment of Unruptured Intracranial Aneurysms by Neurosurgical Clipping or by Embolisation with Coils, *Cerebrovascular Diseases*, 2004., Vol.17, str: 44-52.
- [47] M. J. Katati, S. Santiago-Ramajo, M. Pérez-García, M. Meersmans-Sánchez Jofré, R. Vilar-Lopez, M. A. Coín-Mejias, A. Caracuel-Romero, V. Arjona-Moron: Description of Quality of Life and Its Predictors in Patients with Aneurysmal Subarachnoid Hemorrhage, *Cerebrovascular Diseases*, Vol.24, lipanj 2007., str: 66-73.
- [48] J. W. Hop, G. J. E. Rinkel, A. Algra, J. van Gijn: Quality of Life in Patients and Partners After Aneurysmal Subarachnoid Hemorrhage, *Stroke*, Vol. 29, travanj 1998., str: 798-804.
- [49] K. T. Kreiter, A. J. Rosengard, J. Claassen, B. F. Fitzsimmons, S. Peery, Y. E. Du, S. E. Connolly, S. A. Mayer: Depressed mood and quality of life after subarachnoid hemorrhage, *Journal of the Neurological Sciences*, Vol. 335, prosinac 2013., str: 64-71.

Popis slika

Slika 3.3.1. Willisov arterijski prsten , izvor: https://de.wikipedia.org/wiki/Circulus_arteriosus_cerebri#/media/File:Circle_of_Willis_la.svg , dostupno: 12.07.2019.	10
Slika 4.2.1.1. Sakularna aneurizma, izvor: https://www.groupflorence.com/aneurysm , dostupno 13.07.2019.	12
Slika 4.2.2.1. Fuziformna aneurizma, izvor: https://www.groupflorence.com/aneurysm , dostupno 14.07.2019.	13
Slika 4.2.3.1. Disecirajuća aneurizma, izvor: https://www.joeniekrofoundation.com/understanding/types-of-cerebral-aneurysms/ , dostupno 14.07.2019.....	14
Slika 4.2.4.1. Prikaz višestrukih intrakranijskih aneurizmi (strelice): a- pet aneurizmi na području lijevog prednjeg arterijskog sustava, b- pet aneurizmi na području stražnjeg arterijskog sustava, izvor: http://www.neurologyindia.com/article.asp?issn=00283886;year=2011;volume=59;issue=5;spage=790;epage=790;aulast=Takeuchi ,dostupno 15.07.2019.	15
Slika 4.5.1. Subarahnoidalno krvarenje, izvor : https://zdravlje.eu/2010/05/11/sindrom-spontane-subarahnoidalne-hemoragije/ , dostupno: 18.07.2019.	18
Slika 5.1.1.1. Prikaz sakularne aneurizme angiografijom, izvor: Šimunović V. J., Neurokirurgija, Medicinska naklada, Zagreb, 2008.	23
Slika 5.1.2.1. MRA prikaz krvnih žila glave, izvor: http://www.ryeradiology.com/magnetic-resonance-angiography-mra/ , dostupno: 16.07.2019.	23
Slika 5.2.2.1. MRI prikaz glave, izvor: https://www.magnetnarezonanca.rs/magnetna-rezonanca-glave/ , dostupno: 16.07.2019.	25
Slika 6.1.1.1. Prikaz postupka endovaskularnog liječenja aneurizme izvor: https://www.realbrainbook.co.uk/whats-an-aneurysm , dostupno: 22.07.2019.	27
Slika 6.2.2.1. Prikaz oblaganja fuziformne aneurizme, izvor: https://www.sciencedirect.com/science/article/abs/pii/S0039625706000798 , dostupno: 19.07.2019.	29
Slika 6.2.2.2. Prikaz obliteriranja aneurizme, izvor: https://www.sciencedirect.com/science/article/abs/pii/S1878875017309257 , dostupno: 19.07.2019.	30
Slika 6.2.2.3. Prikaz klipitanja aneurizme, izvor: https://www.realbrainbook.co.uk/whats-an-aneurysm , dostupno: 19.07.2019.	30

Popis tablica

Tablica 4.1.1. Lokalizacija intrakranijskih aneurizmi, izvor: V. J. Šimunović: Neurokirurgija, Medicinska naklada, Zagreb, 2008.	11
Tablica 6.2.1. Prednosti i nedostaci rane i odgođene operacije intrakranijske aneurizme, izvor: V. J. Šimunović: Neurokirurgija, Medicinska naklada, Zagreb, 2008.	27
Tablica 7.3.2.1. Glasgow skala kome za procjenu svijesti, izvor: B. Kurtović i sur.: Zdravstvena njega neurokirurških bolesnika, HKMS, 2013.	36
Tablica 7.4.1. Sestrinske dijagnoze kod neurokirurških pacijenata, izvor: S. Šepec, B. Kurtović, T. Munko, M. Vico, D. Abcu Aldan, D. Babić, A. Turina: Sestrinske dijagnoze, HKMS, 2011.	37



Sveučilište
Sjever



SVEUČILIŠTE
SJEVER

IZJAVA O AUTORSTVU
I
SUGLASNOST ZA JAVNU OBJAVU

Završni/diplomski rad isključivo je autorsko djelo studenta koji je isti izradio te student odgovara za istinitost, izvornost i ispravnost teksta rada. U radu se ne smiju koristiti dijelovi tuđih radova (knjiga, članaka, doktorskih disertacija, magistarskih radova, izvora s interneta, i drugih izvora) bez navođenja izvora i autora navedenih radova. Svi dijelovi tuđih radova moraju biti pravilno navedeni i citirani. Dijelovi tuđih radova koji nisu pravilno citirani, smatraju se plagijatom, odnosno nezakonitim prisvajanjem tuđeg znanstvenog ili stručnoga rada. Sukladno navedenom studenti su dužni potpisati izjavu o autorstvu rada.

Ja, MONIKA ČURIN (ime i prezime) pod punom moralnom, materijalnom i kaznenom odgovornošću, izjavljujem da sam isključivi autor/ica završnog/diplomskog (obrisati nepotrebno) rada pod naslovom Zbrinjavanje bolesnika s interakcijskom aneurizmom (upisati naslov) te da u navedenom radu nisu na nedozvoljeni način (bez pravilnog citiranja) korišteni dijelovi tuđih radova.

Student/ica:
(upisati ime i prezime)

Čurin Monika
(vlastoručni potpis)

Sukladno Zakonu o znanstvenoj djelatnosti i visokom obrazovanju završne/diplomske radove sveučilišta su dužna trajno objaviti na javnoj internetskoj bazi sveučilišne knjižnice u sastavu sveučilišta te kopirati u javnu internetsku bazu završnih/diplomskih radova Nacionalne i sveučilišne knjižnice. Završni radovi istovrsnih umjetničkih studija koji se realiziraju kroz umjetnička ostvarenja objavljuju se na odgovarajući način.

Ja, MONIKA ČURIN (ime i prezime) neopozivo izjavljujem da sam suglasan/na s javnom objavom završnog/diplomskog (obrisati nepotrebno) rada pod naslovom Zbrinjavanje bolesnika s interakcijskom aneurizmom (upisati naslov) čiji sam autor/ica.

Student/ica:
(upisati ime i prezime)

Čurin Monika
(vlastoručni potpis)