

# Proces zdravstvene njege u skrbi djece s hemangiomom

---

Sić, Katarina

Undergraduate thesis / Završni rad

2019

Degree Grantor / Ustanova koja je dodijelila akademski / stručni stupanj: **University North / Sveučilište Sjever**

Permanent link / Trajna poveznica: <https://um.nsk.hr/um:nbn:hr:122:371761>

Rights / Prava: [In copyright](#) / [Zaštićeno autorskim pravom.](#)

Download date / Datum preuzimanja: **2025-03-04**



Repository / Repozitorij:

[University North Digital Repository](#)





**Sveučilište  
Sjever**

**Završni rad br. 1142/SS/2019**

## **Proces zdravstvene njege u skrbi djece s hemangiomom**

Katarina Sić, 1880/336

Varaždin, rujan, 2019. godina

# Prijava završnog rada

## Definiranje teme završnog rada i povjerenstva

ODJEL Odjel za sestrinstvo

STUDIJ preddiplomski stručni studij Sestrinstva

PRISTUPNIK Katarina Sić

MATIČNI BROJ 1880/336

DATUM 04.09.2019.

KOLEGIJ Proces zdravstvene njege

NASLOV RADA Proces zdravstvene njege u srbi djece s hemangiomom

NASLOV RADA NA ENGL. JEZIKU The health care process in the care of children with hemangioma

MENTOR dr.sc. Irena Canjuga

ZVANJE predavač

ČLANOVI POVJERENSTVA

1. doc.dr.sc. Hrvoje Hećimović, predsjednik
2. dr.sc. Irena Canjuga, mentor
3. Ivana Herak, mag.med.techn., član
4. Valentina Novak, mag.med.techn., zamjenski član
- 5.

## Zadatak završnog rada

BROJ 1142/SS/2019

OPIS

Hemangiomi su najčešći benigni tumori kod djece, poprma izgled jagoda, tamnocrvene je boje, raznih oblika i veličina. Mogu se pojaviti odmah po rođenju a često i prva tri mjeseca nakon poroda. Većina hemangioma prolazi spontano tijekom više godina. Hemangiomi su češći kod djece bijele rase, češće kod ženske novorođenčadi, zatim kod prijevremeno rođene djece, posebice kod onih koji imaju manje od 1500g. Roditelji često ne znaju što je hemangiom, stoga je važna prenatalna uloga medicinske sestre u edukaciji roditelja putem radionica tj. na trudničkim tečajevima o mogućim kožnim promjenama kod novorođenčadi ili dojenčadi. Važna je uloga liječnika i medicinske sestre u ranom otkrivanju i prepoznavanju potencijalno kompliciranih dojenačkih hemangioma u prvim mjesecima života, kako bi na vrijeme započeli liječenje u stadiju proliferacije hemangioma. U radu su navedene i sestriinske dijagnoze vezane za hemangiom, te sestriinske intervencije. Sestriinska dijagnoza formulira se tako što obuhvaća problem (P), etiologiju (E) i simptome (S). Problem opisuje stanje djeteta koje zahtjeva sestriinsku intervenciju. Uzroci obuhvaćaju okolinske čimbenike, dok su simptomi podaci o djetetu na temelju kojih se prepoznaje problem. Cilj ovog rada je pobliže opisati pojavu hemangioma kod novorođenčadi i djece, kod koje djece nastaje, koliko je opasan jer se svrstava u najčešće benigne tumore kod djece, važnost edukacije roditelja te se spominju sestriinske dijagnoze i intervencije.

ZADATAK URUČEN

17.09.2019

POTPIS MENTORA



*[Handwritten signature]*



**Sveučilište  
Sjever**  
Odjel za Sestrinstvo

**Završni rad br. 1142/SS/2019**

## **Proces zdravstvene njege u skrbi djece s hemangiomom**

**Student**

Katarina Sić

**Mentor**

dr.sc. Irena Canjuga

Varaždin, rujan, 2019. godina



## **Predgovor**

Za odabir teme zahvalna je moja nećakinja kojoj se nakon rođenja pojavio hemangiom na donjoj usnici.

Od srca se zahvaljujem svojoj mentorici, Ireni Canjugi, dr.sc., na strpljenju, pomoći i vodstvu tijekom stvaranja ovog rada.

Zahvaljujem se obitelji i prijateljima na pruženoj podršci i pomoći tijekom studiranja.

## Sažetak

Hemangiomi su najčešći benigni tumori kod djece, poprima izgled jagoda, tamnocrvene je boje, raznih oblika i veličina. Mogu se pojaviti odmah po rođenju a često i prva tri mjeseca nakon poroda. Većina hemangioma prolazi spontano tijekom više godina. Hemangiomi su češći kod djece bijele rase, češće kod ženske novorođenčadi, zatim kod prijevremeno rođene djece, posebice kod onih koji imaju manje od 1500g. Hemangiom nastaje kada se male krvne žile počnu razmnožavati nenormalnom brzinom i tvore masu ili kvržicu. Hemangiomi imaju jedinstveno biološko ponašanje, s dvije dinamičke evolucijske faze, fazom proliferacije i involucije. Proliferacija se zbiva u prvih nekoliko mjeseci. Postupna spontana involucija ili regresija započinje oko prve godine života. Roditelji često ne znaju što je hemangiom, stoga je važna prenatalna uloga medicinske sestre u edukaciji roditelja putem radionica tj. na trudničkim tečajevima o mogućim kožnim promjenama kod novorođenčadi ili dojenčadi. Važna je uloga liječnika i medicinske sestre u ranom otkrivanju i prepoznavanju potencijalno kompliciranih dojenačkih hemangioma u prvim mjesecima života, kako bi na vrijeme započeli liječenje u stadiju proliferacije hemangioma. U radu su navedene i sestrinske dijagnoze vezane za hemangiom, te sestrinske intervencije. Sestrinska dijagnoza formulira se tako što obuhvaća problem (P), etiologiju (E) i simptome (S). Problem opisuje stanje djeteta koje zahtjeva sestrinsku intervenciju. Uzroci obuhvaćaju okolinske čimbenike, dok su simptomi podaci o djetetu na temelju kojih se prepoznaje problem. Cilj ovog rada je pobliže opisati pojavu hemangioma kod novorođenčadi i djece, kod koje djece nastaje, koliko je opasan jer se svrstava u najčešće benigne tumore kod djece, važnost edukacije roditelja te se spominju sestrinske dijagnoze i intervencije.

**Ključne riječi:** hemangiom, novorođenče, dojenče, sestrinske dijagnoze, medicinska sestra

## Summary

Hemangiomas are the most common benign tumors in children. They are dark red with looks similar to strawberries, they come in various shapes and sizes. They can occur immediately after birth and often within the first three months after birth. Most hemangiomas disappear spontaneously over years. Hemangiomas are more common in caucasian children, female and preterm infants, especially in those whos weight is less than 1500 g. Hemangioma occurs when small blood vessels begin to multiply at an abnormal rate and form a mass or lump. Hemangiomas have a unique biological behavior, with two dynamic evolutionary stages, the proliferation and involution phase. Proliferation occurs in the first few months. The gradual spontaneous involution or regression begins around the first year of life. Often parents aren't fammiliar with hemangioma, so the prenatal role of nurse in educating parents through workshops or pregnancy courses about possible skin changes in newborns or infants is important. The role of physicians and nurses in the early detection and recognition of potentially complicated infant hemangiomas in the early months of life is important in order to initiate early treatment in the course of hemangioma proliferation. In this thesis we included nursing diagnoses and interventions related to hemangioma. Nursing diagnosis are formulated to capture the problem (P), etiology (E), and symptoms (S). The problem describes the condition of the child requiring nursing intervention. Etiology includes environmental factors, while symptoms give us information about a child that is in need of nursing intervention. The aim of this paper is to describe occurrence of hemangiomas in infants, to analyse which children are more likely to have hemangiomas and find out how dangerous it is, considering it is classified as the most common benign tumor in children. We are also looking into the importance of educating parents, as well as mentioning nursing diagnoses and interventions.

**Key words:** hemangioma, newborn, infant, nursing diagnoses, nurse



## Popis korištenih kratica

<b>ISSVA</b>	The International Society for the Study of Vascular Anomalies  Međunarodno društvo za proučavanje vaskularnih anomalija
<b>RICH</b>	Rapidly involuting congenital hemangioma  Brzo involuirajući kongenitalni hemangiom
<b>NICH</b>	Noninvoluting congenital hemangioma  Neinvoluirajući kongenitalni hemangiom
<b>UZV</b>	Ultrazvučni pregled
<b>MR</b>	Magnetska rezonanca
<b>PHACE</b>	Posterior fossa anomalies, Hemangioma, arterial anomalies, Cardiac anomalies, Eye anomalies  Defekti stražnje lubanjske jame, hemangiomi, cerebrovaskularne arterijske anomalije, kardiovaskularne anomalije, očne anomalije
<b>LUMBAR</b>	Lower body hemangioma, Urogenital anomalies and ulceration, Myelopathy, Body deformities, Anorectal malformations and arterial anomalies, Renal anomalies  Hemangiomi donjeg dijela tijela i drugi kožni defekti, urogenitalne anomalije i ulceracija, mijelopatija, koštani deformiteti, anorektalne malformacije i arterijske anomalije, bubrežne anomalije
<b>SACRAL</b>	Spinal dysraphism, anogenital, cutaneous, renal and urologic anomalies, associated with an angioma of lumbosacral localization  Spinalni disrafizam, anogenitalne, kožne, bubrežne i urološke anomalije, povezane s angiomom lumbosakralne lokalizacije
<b>PELVIS</b>	Perineal hemangioma, extrenal genitalia malformations, lipomyelomeningocele, vesicorenal abnormalities, imperforate anus, and skin tag

Perinealni hemangiom, vanjske malformacije genitalija,  
lipomielomeningocele, vezikorenalne nepravilnosti, neprobojni anus i  
oznaka na koži

**PES model**                      problem, etiologija i simptom

**PE model**                        problem i etiologija

# Sadržaj

1. Uvod.....	1
2. Hemangiomi .....	3
2.1. Kongenitalni hemangiomi.....	4
2.2. Hemangiomi dojenačke dobi .....	4
3. Epidemiologija i etiopatogeneza hemangioma.....	5
4. Prirodne faze rasta hemangioma.....	6
4.1. Faza proliferacije .....	6
4.2. Faza involucije .....	6
5. Klinička slika hemangioma.....	7
5.1. Klasična podjela hemangioma .....	7
5.1.1. Površinski hemangiomi .....	7
5.1.2. Duboki hemangiomi .....	7
5.1.3. Mješoviti hemangiomi.....	7
5.2. Klasifikacija prema anatomske konfiguraciji .....	8
5.2.1. Lokalizirani (fokalne).....	8
5.2.2. Segmentalni .....	8
5.2.3. Neodređeni.....	8
5.2.4. Multifokalni (multiple).....	8
5.3. Klasifikacija prema morfološkoj strukturi.....	8
5.3.1. Kapilarni hemangiom .....	8
5.3.2. Kavernozi hemangiom.....	9
5.3.3. Složeni hemangiom .....	9
5.4. Najčešće lokalizacije hemangioma, .....	9
5.4.1. Smještaj hemangioma na oku .....	9
5.4.2. Smještaj hemangioma na nosu.....	10
5.4.3. Smještaj hemangioma na usnici .....	11
5.4.4. Hemangiom smješten na vlasištu .....	11
5.4.5. Hemangiom na jetri.....	12
1.1. Komplikacije kod hemangioma .....	13
1.1.1. Ulceracije .....	13
1.1.2. Krvarenje .....	13
1.1.3. Poremećaji s hranjenjem.....	13

1.1.4.	Poremećaji vida.....	13
1.1.5.	Zastojna srčana insuficijencija .....	14
1.1.6.	Pridruženost drugim bolestima i sindromima .....	14
2.	Dijagnostičke metode kod hemangioma .....	15
3.	Liječenje hemangioma .....	16
3.1.	Klinički pristup kod liječenja hemangioma .....	16
3.2.	Medikamentozna terapija za hemangiom .....	16
3.2.1.	Lokalna terapija.....	17
3.2.2.	Sistemska terapija.....	17
3.3.	Laserska terapija.....	18
3.4.	Kirurške metode liječenja hemangioma .....	18
4.	Uloga medicinske sestre u skrbi djece s hemangiomom .....	19
5.	Proces zdravstvene njege .....	21
5.1.	Vrste sestrinskih dijagnoza .....	22
5.2.	Prikaz slučaja djeteta s hemangiomom.....	23
5.3.	Sestrinske dijagnoze u skrbi djece s hemangiomom .....	25
5.3.1.	Anksioznost roditelja kod pojave hemangioma .....	25
5.3.2.	Neupućenost roditelja u pojavu hemangioma.....	25
5.3.3.	Strah djeteta tijekom pregleda .....	26
5.3.4.	Visok rizik za krvarenje.....	26
6.	Zaključak.....	27
7.	Literatura.....	28
7.1.	Popis slika .....	33
7.2.	Popis tablica .....	33

# 1. Uvod

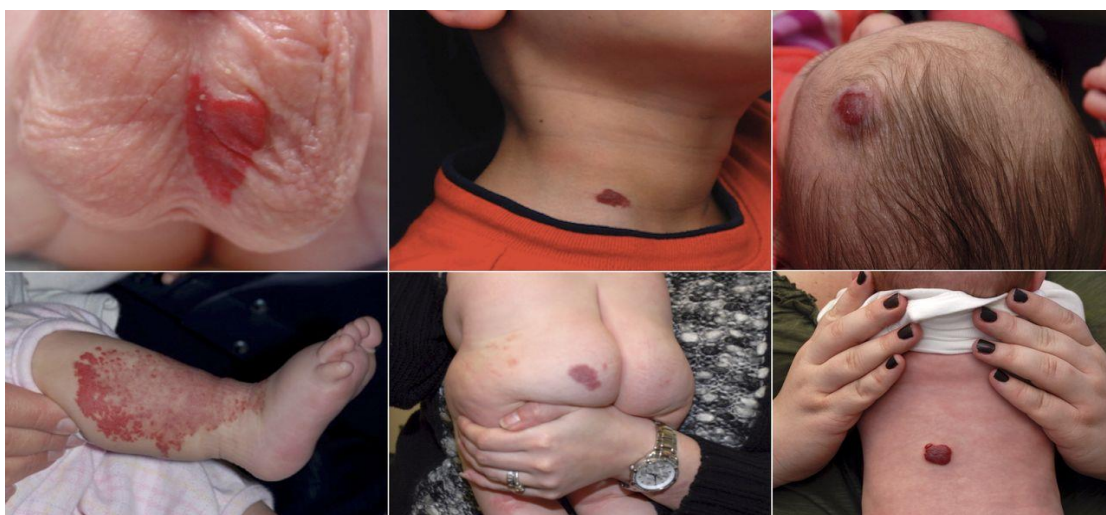Koža novorođenčeta osjetljiva je i nježna, ponekad se na njoj mogu uočiti neke promjene odmah po rođenju ili nekoliko dana nakon rođenja, te promjene mogu roditelje zabrinuti jer im nisu poznate, ne znaju jesu li privremene ili trajne, kakva im je prognoza i kako se prema njima odnositi. Najčešće kožne promjene kod novorođenčeta su rodn ugriz i mongolska pjega, a rjeđe su pjegice, hemangiomi i vrlo rijetke krvožilne malformacije. Uzroci su ili u poremećaju pigmentacije pojedinih dijelova kože ili su povezani s promjenama na krvnim žilama – u tom slučaju male krvne žile kože ili potkožja se grupiraju ili formiraju na specifičan način. Takve promjene većinom s vremenom izbljede ili nestanu, dok neke mogu rasti pa ih je potrebno redovno pratiti [1].

Hemangiomi su najčešći benigni tumor kod djece, svrstavaju se u vaskularne tumore i malformacije kože, odnosno malformacije krvnih žila. Malformacije krvnih žila su prirodne lezije, ali neke mogu postati klinički vidljive tek kasnije u životu. Oni pokazuju normalnu brzinu prometa endotelnih stanica tijekom svoje prirodne povijesti, ali se proširuju kako pacijent raste. Vaskularne malformacije ne nastaju, a na njihov rast mogu utjecati traume, infekcije i hormonalne promjene. Nomenklatura i razvrstavanje vaskularnih tumora i malformacija razvili su se iz kliničkih opisa ("rodni znak jagode", "flaster od lososa", "kavernozni hemangiom" i "mrlja od luka") do terminologije na temelju njihovih staničnih značajki, prirodne povijesti i kliničke ponašanje [2]. Mulliken i Glowacki, 1982. stvorili su sustav klasifikacije vaskularnih anomalija gdje su vaskularne anomalije podijelili na tumore i malformacije. Ovaj je klasifikacijski sustav nedavno proširen na radionici ISSVA 2014. u Melbourneu [3]. U njoj se spominju kao najčešći dobroćudni tumori dječje dobi u grupi vaskularnih tumora hemangiomi djetinjstva, lezije karakterizirane abnormalnom proliferacijom endotelnih stanica. Spominju se i značajno manje zastupljeni kongenitalni hemangiomi, piogeni granulomi, angioblastomi i nekoliko tipova hemangioendotelioma [4]. Točni uzroci hemangioma nisu utvrđeni. Polazeći od činjenice da se pojavljuju u prvim mjesecima života djeteta, većina istraživača se slaže da je njihova pojava povezana s poremećajem formiranja krvnih žila u embrionalnom razdoblju [5]. Manji broj hemangioma od nastanka ne mijenja veličinu, te je sklon brzom spontanom nestanku, dok većina hemangioma nakon pojave nastavi s rastom, a povećava se zahvaćanjem veće površine kože ili svojim volumenom – rastući iznad razine kože ili u dubinu kože (ovisno o tipu hemangioma). Hemangiom se može javiti kod bolesti unutarnjih organa ili zbog pretjerane

izloženosti suncu. Simptomi su jednaki i kod djece i kod odraslih. Iako se hemangiom uglavnom manifestira u prvim godinama života, on se može javiti i kod odraslih osoba. Hemangiom se može pojaviti bilo gdje na djetetovom tijelu, na glavi se pojavljuje najčešće, zatim na leđima, na gornjim i donjim udovima, pa čak i na unutarnjim organima, najpoznatiji je hemangiom na jetri [2].

## 2. Hemangiomi

Hemangiomi su dobroćudne tvorevine građene od umnoženih stanica malih krvnih žilica. Nepoznatog su uzroka, a javljaju se u oko 2,5% novorođenčadi, tj. 5 – 10% dojenčadi. U 60% slučajeva javljaju se na glavi i vratu, u 25 % na trupu, a oko 15% na ekstremitetima. Obično su izolirani i dobro ograničeni (70%), rjeđe mogu zahvaćati veća područja ili biti multipli. Ako su multipli, tj. ima ih više od 5 na koži, veća je šansa da se mogu pojaviti i na unutrašnjim organima, najčešće jetri ili grlu. Hemangiom nastaje kada se male krvne žile počnu razmnožavati nenormalnom brzinom i tvore masu ili kvržicu. Moguće je imati više hemangioma [5].



*Slika 1. Lokalizacija Hemangioma*

Izvor: <https://pediatrics.aappublications.org/content/136/4/e1060>

## **2.1. Kongenitalni hemangiomi**

Kongenitalni hemangiomi se značajno razlikuju od hemangioma djetinjstva budući da su prisutni i potpuno razvijeni već pri porodu te ne prolaze kroz karakterističnu proliferacijsku fazu. Javljaju se u 2 tipa: neinvolutivni kongenitalni hemangiomi (NICH) koji pokazuju stabilnost bez rasta i bez involucije i brzo involutivni kongenitalni hemangiomi (RICH) koji prolaze kroz brzu involucijsku fazu započetu unutar prve godine života [6]. Rangwala i suradnici opisali su povezanost RICH hemangioma s trombocitopenijom i koagulopatijama, rijetko i s kongestivnim srčanim zatajenjem [7]. Kongenitalni hemangiomi mogu se detektirati intrauterino, pomoću antenatalnog UZV-a, na kraju prvog tromjesečja ili na početku drugog tromjesečja. Ako se dijagnosticira antenatalno, lezija može biti praćena UZV-om ili MR-om kako bi se utvrdio karakteristike tumora i kako bi se pratio rast [8]. Oko 30% hemangioma bilježi se pri rođenju [9].

## **2.2. Hemangiomi dojenačke dobi**

Hemangiomi dojenačke dobi najčešći su benigni tumori u djece. Hemangiom poprima izgled jagoda, tamnocrvene je boje, raznih oblika i veličina. Mogu se pojaviti odmah po rođenju a često i prva tri mjeseca nakon poroda. Većina hemangioma prolazi spontano tijekom više godina. 70-90% hemangioma pojavit će se do kraja četvrte godine života [9]. Hemangiomi su češći kod djece bijele rase, a rjeđi su kod djece afričkog i azijskog porijekla. Pojavljuje se češće kod ženske novorođenčadi, zatim kod prijevremeno rođene djece, posebice kod onih koji imaju manje od 1500g. Hemangiomi su razvrstani u tri skupine prema razini zahvaćenosti kože: lokalizirani, duboki i miješani hemangiomi. Fokalni kožni hemangiomi dojenačke dobi su uobičajeni kod opće dječje populacije, obično se lako dijagnosticira i ne zahtijeva liječenje [10].



### **3. Epidemiologija i etiopatogeneza hemangioma**

Iako se javljaju u bilo kojoj rasi, pojačana učestalost pojavljuje se kod djevojčica, svjetlije rase prijevremeno rođene djece, posebno one koja imaju manje od 1500 g. Podaci o prevalenciji hemangioma variraju. Nedavno retrospektivno istraživanje pacijenata u Minnesoti pokazalo je sve veću populacijsku incidenciju hemangioma u posljednja 3 desetljeća, što se snažno odnosilo na pad porođajne težine, kao i na porast prijevremeno rođenih i komplikacija trudnoće [11]. Neki od prenatalnih faktora rizika za nastanak hemangioma djetinjstva su starija životna dob majke, višeploidna trudnoća, amniocenteza, placenta previa, preeklampsija i anomalije placentne povezane s njenom hipoksijom. Različiti antenatalni faktori uključuju i majčino vaginalno krvarenje tijekom prvog tromjesečja, upotrebu progesterona i upotrebu in vitro oplodnje [12].

Uzroci nastanka nisu u potpunosti poznati. Predložene su tri glavne hipoteze: teorija tkivne hipoksije, teorija embolizacije placentalnih endotelih stanica te teorija povećane angiogeneze. Vjerovalo se da su razlog nastanka hemangioma promjene u majčinim emocijama tijekom trudnoće, koje su se reflektirale na nerođeno dijete s pojavom hemangioma. Histološka analiza hemangioma ukazuje da se radi o visoko celularnim tumorima, građenim od disorganiziranih krvnih žila i nezrelih endotelih stanica. I u fazi proliferacije i u fazi involucije nalazi se povećan broj mastocita duž krvnih žila hemangioma koji pokazuju ekspresiju čimbenika rasta fibroblasta i koji imaju mogućnost brzog, ali i postupnog otpuštanja vaskularnoga endotelinoga čimbenika rasta. Stoga se smatra da mastociti imaju određenu ulogu koja uključuje stimulaciju angiogeneze u fazi proliferacije i inhibiciju angiogeneze u fazi involucije, ali njihova točna funkcija još nije kod hemangioma u potpunosti poznata [13].

## **4. Prirodne faze rasta hemangioma**

Hemangiomi imaju jedinstveno biološko ponašanje, s fazom proliferacije i involucije. Većina hemangioma nije prisutna pri rođenju, nego postaje vidljiva tijekom prvih dana ili tjedana, a najčešće prije četvrtog tjedna života. Proliferacija se zbiva u prvih nekoliko mjeseci. Postupna spontana involucija ili regresija započinje oko prve godine života. Razdoblje između proliferacije i involucije obično je od 6 do 12 mjeseci života, a odražava privremenu ravnotežu između stanica koje proliferiraju i onih koje podliježu involuciji i apoptozi. Proliferacija se vrlo rijetko opaža nakon prve godine života. Faza involucije različitog je trajanja, obično više godina [14].

### **4.1. Faza proliferacije**

U ranoj dojenačkoj dobi prvotno se na koži može zamijetiti lokalizirano blijedilo kože ili lokalizirani makularni teleangiektatski eritem. Proliferacijom endotelnih stanica hemangiom raste, podiže se iznad razine kože i dobiva svoj karakterističan izgled. Površinski hemangiomi postaju jarko crvene boje dok duboki imaju jako plavičasto prosijavanje u obliku otekline. Najveći rast zapaža se u ranoj proliferativnoj fazi u dobi od 3 mjeseca života, a njihov rast završava u dobi od 3 do 4 mjeseca života. Kasna proliferativna faza obilježena je sporim rastom, koji najčešće završava s oko 9 i 12 mjeseci života. U samo 3 % lezija rast se primjećuje i nakon 9 mjeseci. [14].

### **4.2. Faza involucije**

Spontana involucija obično započinje nakon prve godine te je različitog trajanja i stupnja involucije. Procjenjuje se da oko 50 % hemangioma u ranoj fazi involuira između 3 i 5 godina, nakon toga slijedi kasna involucija koja može trajati do 10 godina života [14]. Prvi klinički znak involucije površinskih hemangioma je centralna promjena boje ili sivkasta površina i oni postaju mekši i manje izbočeni. Duboke lezije postaju svjetlije i manje tople. Oko 50 do 70 % hemangioma involuira s rezidualnom promjenom kože, poput teleangiektazija, vezivno-masnog tkiva, atrofije, suviška kože, diskoloracije ili ožiljka [15].

## **5. Klinička slika hemangioma**

Hemangiomi dojenačke dobi razlikuju se po izgledu, veličini i dubini zahvaćenosti kože. Mogu biti prisutni kao solitarna lezija i mogu biti u promjeru od nekoliko milimetara do nekoliko centimetara. Hemangiomi slijede karakteristični obrazac vremena; pri rođenju i pojavljuju se tijekom prvih nekoliko tjedana do mjeseci života. Na mjestu budućeg rasta može biti prisutan znak poput bijele mrlje, koji označava vazokonstrigirano područje nalik modricama. Proliferacija se javlja do otprilike jedne godine života, s prosječnim rastom postignutim u dobi od 3 mjeseca, a rast nakon prve godine je neuobičajen. Hemangiomi tada ulazi u fazu involucije i vremenom se potpuno povlači, za razliku od ostalih prirodnih vaskularnih malformacija koje se ne povlače spontano i nastavljaju srazmjerno rastu djeteta [16].

Razlikujemo kapilarne od kavernoznih hemangioma. Najvažnija razlika među njima je da je kapilarni neočahuren i obično se pojavljuje u koži, potkožju i sluznicama, dok je kavernozni oštro ograničen, a osim kože i sluznice može biti i u jetri, slezeni, gušterači ili mozgu [17].

### **5.1. Klasična podjela hemangioma**

#### **5.1.1. Površinski hemangiomi**

Površni hemangiomi 80% svoje veličine dosežu do 3. mjeseca, a kod većine rast je završen oko 5. mjeseca života. Otkrivaju se lokaliziranim bljedilom kože ili makularnim teleangiektatičnim eritemom. Površne lezije postaju jarko crvene, uzdignute, čvrste u obliku čvorova ili plikova [16].

#### **5.1.2. Duboki hemangiomi**

Duboki hemangiomi otkrivaju se nešto kasnije i rastu nešto duže od onih površnih. Dublje lezije imaju više plavkastu nijansu ili se mogu pojaviti kao čvorići u boji kože. Treba napomenuti da se duboki hemangiomi razmnožavaju u kasnijoj fazi nego površni hemangiomi, a njihov je rast zabilježen da traje duže vrijeme, ponekad kroz 12 ili 14 mjeseci, čak i do dvije godine [14].

#### **5.1.3. Mješoviti hemangiomi**

Mješovite lezije ili one koje uključuju i epidermis i dublja potkožna tkiva mogu pokazati obilježja obaju [16].

## **5.2. Klasifikacija prema anatomskoj konfiguraciji**

### **5.2.1. Lokalizirani (fokalne)**

Najzastupljeniji su lokalizirani hemangiomi (67,5 %), imaju jasnu granicu i vjerojatno nastaju iz jednog žarišta. Na licu su pretežno smješteni u blizini linija mezenhimalnog ili mezenhimalno-ektodermalnog embrionalnog spoja [18].

### **5.2.2. Segmentalni**

Segmentalnih hemangioma ima dosta manje, (13 %), zahvaćaju veće područje određeno embrionalnim neuroektodermalnim plakovima. Na licu čine jedinstvene razvojne jedinice, odnosno 4 segmenta: frontotemporalni (segment 1), maksilarni (segment 2), mandibularni (segment 3) i frontonazalni (segment 4) [7,16]. Prisutnost velikih segmentalnih hemangioma lica karakteristična je za PHACE sindrom [19]. Segmentalni lumbosakralni ili anogenitalni hemangiomi značajka su LUMBAR sindroma, češći u ženske dojenčadi od fokalnih i, u usporedbi s drugim lezijama, češće udruženi s komplikacijama. Djeca sa segmentalnim hemangiomima općenito zahtijevaju intenzivnije i dulje liječenje te imaju lošije terapijske rezultate u odnosu na djecu s lokaliziranim lezijama [20].

### **5.2.3. Neodređeni**

Neodređeni hemangiomi čine (16,5 %), a nisu jasno ni fokalni niti segmentalni [18].

### **5.2.4. Multifokalni (multiple)**

Multifokalnih hemangioma ima najmanje u populaciji, (3,6 %). Multifokalni su fokalne lezije prisutne na više mjesta. Većinom su ograničeni samo na kožu, a veći broj (> 5) smatra se biljezima visceralne zahvaćenosti, zatim mozak, respiratorni i gastrointestinalni trakt [21].

## **5.3. Klasifikacija prema morfološkoj strukturi**

### **5.3.1. Kapilarni hemangiom**

Ovo je najčešća vrsta hemangioma. Čine ga male ali brojne kapilare normalne veličine i promjera. Te kapilare tvore čvrsto zbijenu skupinu koja se drži zajedno sa tankim, vezivnim tkivom. Kad se razvije u koži, često se naziva površnim. Zbog njihove neposredne blizine površine kože, kapilarni hemangiomi su obično jarko crvene boje. Mogu biti male ili velike veličine, a mogu biti ravni na koži, podignuti ili izbočeni kao čvorići. Neki se pojavljuju kao spužvasta masa koja prekriva čitav ekstremitet (nazvan "difuzni hemangiom" ili "angiomatoza") [22].

### **5.3.2. Kavernozni hemangiom**

Za razliku od kapilarnog hemangioma, kavernozni hemangiom sastoji se od većih krvnih žila koje su proširene. Krvne žile ne tvore čvrstu zbijenu skupinu kao u kapilarnom hemangiomu, a prostori između njih napunjeni su krvlju [23]. Kada se razvijaju u koži, kavernozni hemangiomi često se nazivaju "dubokim", a ponekad se najprije pojavljuju kao plavkast oteklina ispod kože. Poput kapilarnih hemangioma, ova se vrsta također jako razlikuje u veličini i može se pojaviti po cijelom tijelu [24].

### **5.3.3. Složeni hemangiom**

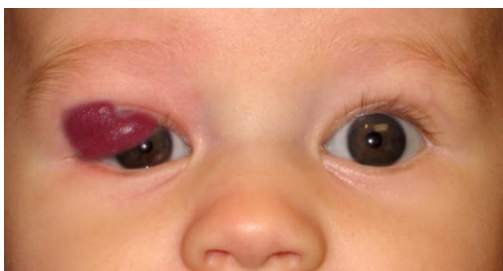Neki hemangiomi su mješavina kapilarnog i kavernoznog tipa. Lobularni kapilarni hemangiom (piogeni granulomi). Male, crvene izbočine često se pojavljuju na rukama i licu. Budući da sadrže toliko krvnih žila, lako krvare - često uz blagi kontakt. Ovu vrstu hemangioma ponekad nazivaju i "tumor trudnoće", jer se često pojavljuju tijekom trudnoće, obično u nosu i ustima [25].

## **5.4. Najčešće lokalizacije hemangioma,**

Hemangiom se može nalaziti bilo gdje na tijelu djeteta, najčešće se pojavljuje na glavi, odnosno na području oka, nosa, usta i vlasišta, a pojaviti se može i na unutarnjim organima, kao što je jetra. [24].

### **5.4.1. Smještaj hemangioma na oku**

Hemangiomi u ili oko orbite predstavljaju problem jer interferiraju u vizualnom razvoju tijekom ranog djetinjstva i stoga im je potrebna hitna intervencija. Kritično razdoblje za okulomotoriku je 3 mjeseca do 2 godine. Hemangiom u oku najčešće se nalazi iza očne jabučice, te može gurnuti oko prema naprijed što uzrokuje izbočenje očiju koje liječnici nazivaju apoptoza. Rastući hemangiom u gornjem kapku ili u orbiti mijenja oblik očne jabučice i ometana je normalna zakrivljenost rožnice, te može izazvati astigmatizam i refrakcijsku ambliopiju. Važno je rano prepoznavanje i liječenje u svrhu sprječavanja posljedica oštećenja oka i vida. Liječenje orbitalnog hemangioma indicirano je kada postoje dokazi rasta, kompresije optičkog živca i izloženosti rožnice dokaz gubitka vida. Medikamentozna terapija kortikosteroidima je prvi izbor kako bi se zaustavio rast i potaknula ubrzana involucija [24].

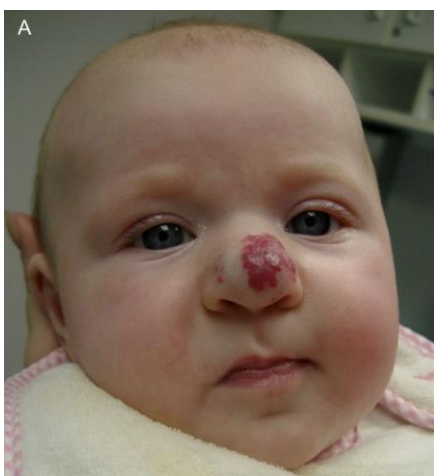

*Slika 2. Hemangiom na oku*

Izvor: <https://www.drmarkruchman.com/hemangioma-benign-eyelid-lesions-eyelid-tumors.html>

#### **5.4.2. Smještaj hemangioma na nosu**

Nazalni hemangiomi su obično potkožni ili mješovite lezije koje zauzimaju prostor između kože nosnog vrha i donjih bočnih hrskavica. Kako se hemangiom proširuje, on istiskuje donje bočne hrskavice bočno i deformira nosni vrh, stvarajući tako klasični bulbozni hemangiom kod nazalnog vrha. Ovo je najčešći deformitet. Čak i ako se ovi hemangiomi aktiviraju spontano, hemangiom se zamjenjuje fibromatoznim tkivom. Premještanje donjih bočnih hrskavica je trajno, a različita količina preostalog fibromatiziranog tkiva će u najmanju ruku ostaviti trajno bulbousni nosni vrh. Nažalost, većina hemangioma na nosnim vrhovima se ne razvija vrlo dobro, pa stoga postaje nužna kirurška korekcija. Hemangiom djeluje kao ekspander tkiva, a nakon kirurškog uklanjanja ostaje velika količina viška kože. Ako se to ne riješi, potencijalni prostor koji je ostao nakon uklanjanja hemangioma napuniće se serumom koji se može zahtijevati daljnju operaciju [26].

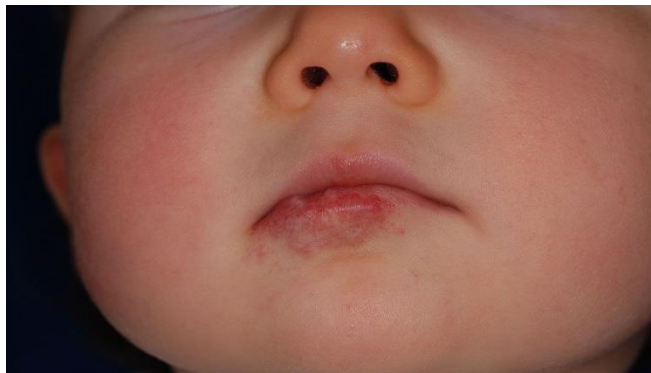

*Slika 3. Hemangiom na nosu*

Izvor: <https://pediatrics.aappublications.org/content/136/4/e1060>

#### 5.4.3. Smještaj hemangioma na usnici

Hemangiom se može pojaviti oko usana, na gornjoj usni, na donjoj usni pa čak i u ustima. Čest je kod male djece, izgleda na usnici kao blastom veličine bobica. Iskrivljenost usana zbog hemangioma uobičajena, usne (a posebno donja usna) izložene su povećanom riziku od ulceracija, što rezultira boli i krvarenjem u kratkom roku te povećanim ožiljcima [27]. Jednom kada se pojavi ulceracija, neka će novorođenčad imati poteškoće kod dojenja. Nadalje, vršak usne je jedinstveno tkivo koje se ne može zamijeniti ako se trajno ošteti ulceracija, i rekonstrukcija normalnih kontura usana nakon ulceracije može biti izazovna. Proaktivno upravljanje usne, često sistemsko, je od vitalnog značaja ako se želi izbjeći ulceracija. Međutim, u donjoj usni nekih 30% lezija na kraju ulcerira. Jednom kada dođe do ulceracije, okluzijski preljevi nisu praktični, a terapije poput topikalnih anestetika i proizvoda na bazi nafte nose rizik od slučajnog oralnog gutanja. Povremeno djeca s hemangiomom na usni imaju koristi od laserskog liječenja. Pozornost je najbolje usmjeriti na sustavnu terapiju kako bi se smanjila vjerojatnost daljnjih ulceracija i pretjeranog produljenja usne [28].

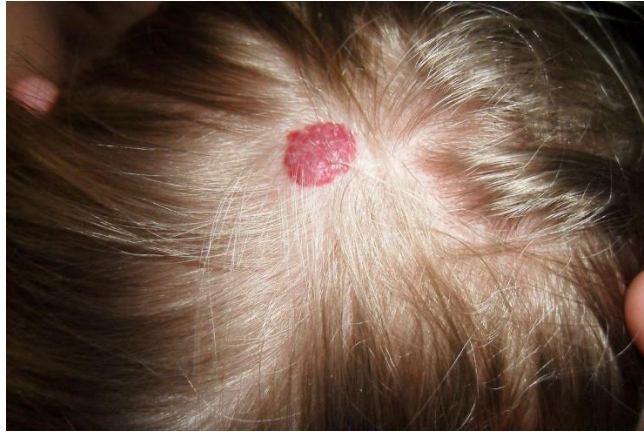

*Slika 4. Hemangiom na usni*

Izvor: <https://selogni.ru/bs/zdorove-legkih/lechenie-gemangiom-u-detei-gemangiomy-na-golove-lice-spine-pecheni-udalenie.html>

#### 5.4.4. Hemangiom smješten na vlasištu

Veliki hemangiomi vlasišta, ako se ne liječe rano, mogu rezultirati velikim područjima alopecije, izobličenjem dlake ili deformacijom uha. S obzirom na ove potencijalne komplikacije vlasišta za novorođenčad prije dobi od 4 mjeseca, liječnici predlažu ranu kiruršku eksciziju [30].

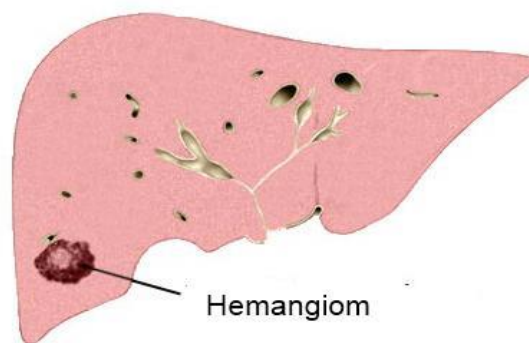


*Slika 5. Hemangiom na vlasištu*

Izvor: <https://dermablog.pe/2019/06/10/que-es-un-hemangioma/>

#### **5.4.5. Hemangiom na jetri**

Hemangiom jetre smatra se prirođen, osoba se rađa s njime. Hemangiom jetre obično se javlja kao abnormalni splet krvnih žila veličine od 1.5 cm do 4 cm. Hemangiom jetre je nešto učestaliji kod žena, a osim toga često je i veći kod žena zbog djelovanja estrogena koji pospješuje rast hemangioma. U većini slučajeva, hemangiom jetre ne uzrokuje nikakve znakove ni simptome. Jetra je najčešće mjesto visceralnog hemangioma. Hepatičkim hemangiomom može ostati klinički asimptomatski ili može predstavljati stanje opasno po život kao što je zatajenja srca, hepatomegalije ili distenzije trbuha [29].



*Slika 6. Hemangiom na jetri*

Izvor: <https://dijetaplus.com/hemangiom-jetre-asp/>



## **1.1. Komplikacije kod hemangioma**

### **1.1.1. Ulceracije**

Prema različitim istraživanjima ulceracije kod hemangioma javljaju se od 5% do 21%, uzrokuju bol, krvarenje i sekundarne infekcije s posljedicama stvaranja ožiljaka koji mogu biti estetski neprihvatljivi [31]. Razlog nastanka ulcusa nije u potpunosti razjašnjen, jedna od hipoteza je da se uslijed povećane tkivne hipoksije razvija fibrozna reakcija koja vodi oštećenju površine hemangioma. Površni i segmentalni hemangiomi rizičniji su za nastanak ulceracija od ostalih tipova posebno na glavi, vratu, perinealnoj i perianalnoj regiji [32]. Ulceracija se javlja kod gotovo 16% bolesnika s infantilnim hemangiomima, najčešće u dobi od 4 mjeseca, tijekom proliferativne faze. Položaj, veličina te klinički i morfološki tipovi povezani su s povećanim rizikom za razvoj ulceracije [33].

### **1.1.2. Krvarenje**

Krvarenje se pojavljuje rijetko i gotovo isključivo kod nemaceriranih lezija. Većina krvarenja koja nastaju kod neulceriranih hemangioma, mala su i lako se kontroliraju pritiskom. Najčešći takav hemangiom je pretrpio manju površinsku traumu (tj. od trenja ili nokta), krvarenje je minimalno, zaustavlja se spontano ili s minimalnim pritiskom, a nakon toga se javlja površinska hemoragična kora. U velikoj prospektivnoj studiji kod ulceriranih hemangioma, krvarenje se pojavilo u 41% lezija. Krvarenje koje zahtijeva transfuziju krvi ili drugu intervenciju rijetko se prijavljuje [34].

### **1.1.3. Poremećaji s hranjenjem**

Problemi s hranjenjem događaju se kod hemangioma smještenih u perioralnoj regiji. Karakterizira ih lokalna bolnost pri dojenju te mogući poremećaj gutanja. Opstruktivni hemangiomi mogu otežati dišne putove za disanje i gutanje, što također dovodi do poremećaja hranjenja [35].

### **1.1.4. Poremećaji vida**

Problemi s vidom i druge očne komplikacije javljaju se kod hemangioma djetinjstva ako se pojave u periokularnom području unutar orbite s mogućnošću nastanka mehaničke ptoze kapka, strabizma, astigmatizma pa sve do sljepoće. Stoga također zahtijevaju brzi početak terapije. Nove mogućnosti farmaceutskog liječenja dovele su do značajnog pomaka u liječenju dječjih hemangioma [36].

### **1.1.5. Zastojna srčana insuficijencija**

Kongestivno zatajenje srca, iako rijetko, može nastati u dojenčadi s velikim hemangiomima kože te difuznim ili multifokalnim hemangiomima jetre kao posljedica arteriovenskog šantiranja velikog volumena krvi kroz leziju. Najčešći simptomi su nenapredovanje na težini, slabo uzimanje hrane, srčani šum i hepatomegalija [37].

### **1.1.6. Pridruženost drugim bolestima i sindromima**

Hemangiomi kod djece mogu biti povezani s nekim od sindromima od kojih je najčešći i najpoznatiji PHACE, ostali sindromi su LUMBAR, SACRAL i PELVIS.

LUMBAR sindrom, koji objedinjuje sindrome nekada zvane SACRAL i PELVIS, smatra se inačicom PHACE sindroma smještenog na donjem dijelu tijela. Hemangiomi u LUMBAR sindromu su često ekstenzivni, mogu zahvaćati i čitavu nogu s velikim potencijalom komplikacija kao što su ulceracije i slabiji razvoj zahvaćenog ekstremiteta. SACRAL je kralježnični hemangioma, anogenitalne, kožne, renalne i urološke anomalije, povezane s angiomom lumbosakralne lokalizacije, a PELVIS je perinealni hemangioma, malformacije vanjskih genitalija, lipomielomeningocele, vezikorenalne abnormalnosti, imperforatni sindrom i imperforat kože [38]. PHACE sindrom (malformacije zadnje fose, hemangiomi, arterijske, srčane, očne i / ili sternalne anomalije) može se dijagnosticirati u oko 31% sve djece s velikim hemangiomima lica. Djeca s PHACES sindromom mogu imati značajne očne i sistemske abnormalnosti i izloženi su povećanom riziku za strabizam i amblyopiju. Često zahtijevaju steroidnu terapiju hemangioma kako bi spriječili i / ili liječili očne komplikacije. Ti pacijenti zahtijevaju pažljivo praćenje od strane pedijatrijskog oftalmologa [39]. Više od 90% djece koja boluje od nekod sindroma hemangioma, glavna mu je značajka veliki, segmentalni, često površni hemangioma smješten na licu, vlasištu i/ili vratu [40].

## **2. Dijagnostičke metode kod hemangioma**

Dijagnoza hemangioma temelji se prvo na povijest bolesti, odnosno temelji se na uzetoj anamnezi i kliničkoj slici. Prisutnost lezije pri rođenju podržava dijagnozu vaskularne malformacije ili kongenitalnog hemangioma. Kod fizikalnog pregleda hemangiom se klasificira kao površni, dubok ili mješoviti tip. Vrsta lezije obično se može dokazati pomoću ultrazvuka (UZV) gdje se može procijeniti dinamika protoka hemangioma, dok se magnetskom rezonancom (MR) pokazuje opseg lezije i može pomoći u razlikovanju hemangioma od drugog poremećaja. Ako nakon anamneze, fizikalnog pregleda i radiološkog nazala nije utvrđena dijagnoza radi se kožna biopsija. Ultrazvuk je prihvaćen kao početna slikovna metoda koja daje dovoljno podataka o lokalizaciji hemangioma i njegovom krvotoku, dobro prikazuje elemente involucijske faze, zahvaćenost jetre i unutarnjih organa. Magnetska rezonancija može dati bolji prikaz opsega i proširenosti hemangioma u okolna tkiva i strukture, a posebno magnetska angiografija koja može prikazati stanje krvnih žila, posebno arterija i protoke kroz njih. Kompjuterizirana tomografija se rijetko koristi u slikovnom prikazu klinički prisutnih hemangioma te se izbjegava radi negativnih efekata zračenja [41].

### **3. Liječenje hemangioma**

#### **3.1. Klinički pristup kod liječenja hemangioma**

U težim slučajevima pojave i rasta hemangioma, rana intervencija je potreba, kako bi potencijalno zaustavila rast lezije i smanjila nastanak komplikacija [42].

Prvo razmatranje u upravljanju hemangiomom je da li je intervencija potrebna. Indikacije za intervenciju uključuju sljedeće:

- a) Hitno liječenje zbog mogućih potencijalnih komplikacija (opstrukcije dišnih puteva, veliki jetreni hemangiomi, srčano zatajenje).
- b) Hitno liječenje postojećih ili neposrednih funkcionalnih oštećenja, boli ili krvarenja.
- c) Identifikacija strukturnih anomalija koje su potencijalno povezane s hemangiomom (PHACE i ostali sindromi).
- d) Odrediti određenu terapiju

Većina hemangioma prolazi bez komplikacija i neće spadati u jednu od tih kategorija. S obzirom na to da se klinički prikaz hemangioma može promijeniti u roku od nekoliko dana, liječnicima i medicinskom osoblju zadatak je da redovito preispituju, što češće, tjedno, onu djecu koja imaju lezije s visokim rizikom nastanka komplikacija, jer kod lezije kod kojih nema komplikacija, može svakako doći do komplikacija. Plan liječenja prilagođava se svakom pacijentu. Mjerodavni čimbenici uključuju dob i zdravstveno stanje pacijenta, fazu rasta, mjesto i veličinu lezije, stupanj zahvaćenosti kože, ozbiljnost komplikacija i hitnost intervencije, potencijal za štetne psihosocijalne posljedice, roditeljsku preferenciju te skustvo liječnika. Prema smjernicama za liječenje hemangioma u dojenčadi, glavni ciljevi su zaustavljanje nekontroliranog rasta, sprječavanje i liječenje ulceracija, smanjenje ožiljaka i boli i izbjegavanje agresivnih postupaka za liječenje onih dojenačkih hemangioma koji imaju dobru prognozu i bez terapije [43].

#### **3.2. Medikamentozna terapija za hemangiom**

Medikamentozna terapija za hemangiom uključuje lokalnu i sistemska primjenu lijekova. Lokalna sredstva koriste se kod manjih, površnih hemangioma ili kod onih za koje je sistemska terapija kontraindicirana. Sistemska terapija koristi se kod velikih hemangioma, kod onih s visokim rizikom funkcionalnog oštećenja [44].

### **3.2.1. Lokalna terapija**

U lokalnu terapiju ubraja se primjena Timolola i Imiquimoda i lokalne i intralezijske injekcije. Lokalna primjena 0,5% timolol maleat gela s maksimalnom dozom 0,5 mg/dan, predstavlja siguran i učinkovit izbor za liječenje manjih površinskih dojenačkih hemangioma.. Najčešće se izvan odobrenih indikacija koristi 0,5% otopina timolol maleata kao kapi za oči [45]. Imiquomod se primjenjuje kao krema, ima antiangiogeno djelovanje i učinkovit je kod površinskih hemangioma [51]. Lokalne injekcije bleomicina ili drugih antimitotskih sredstava izbjegavaju se kod liječenja hemangioma kod male djece. Ovi postupci su invazivni i mogu uzrokovati ozbiljne lokalne i sustavne nuspojave [45].

### **3.2.2. Sistemska terapija**

U sistemska terapiju ubrajaju se Hemangiol, kortikosteroidna terapija, ostali beta blokatori, Vinkstin i interferon alfa.

Hemangiol je lijek koji sadrži djelatnu tvar propranolol. Koristi se za liječenje od proliferirajućeg hemangioma kod djece. Hemangiol se koristi u djece s ozbiljnim komplikacijama koje zahtijevaju sistemska terapiju. Liječenje lijekom Hemangiolom započinje se u dojenčadi u dobi od pet tjedana do pet mjeseci. Hemangiol se izdaje samo na liječnički recept. Liječenje treba započeti liječnik koji ima iskustvo u dijagnostici, liječenju i vođenju infantilnog hemangioma. Hemangiol je dostupan kao otopina koja se uzima peroralno, preporučena početna doza lijeka iznosi 0,5 mg po kilogramu tjelesne težine (0,5 mg/kg), dvaput na dan (u razmaku od 9 sati). Doza se progresivno povećava do doze održavanja od 1,5 mg/kg dvaput na dan. Doza se daje dojenčadi tijekom ili odmah nakon hranjenja pomoću isporučene oralne šprice. Liječenje lijekom Hemangiol treba trajati najmanje šest mjeseci, a dijete treba pratiti jednom mjesečno. Iako nije točno poznat način djelovanja lijeka, Hemangiol u slučaju proliferacije hemangioma, sužava krvne žile i smanjuje opskrbu krvi u hemangiom [46].

Prije otkrića propranolola u terapiji dojenačkih hemangioma, u prvoj liniji izbora lijekova predstavljali su se sistemski kortikosteroidi. Sistemski kortikosteroidi koriste se za velike i komplicirane hemangiome. Mehanizam djelovanja steroida nije u potpunosti jasan [47]. Steroidi su najučinkovitiji u ranoj proliferativnoj fazi. Uobičajena doza je 2-3 mg/kg/dan (i do 5 mg/kg/dan). Prosječno trajanje terapije je 2-6 mjeseci. Ozbiljnija komplikacija intralezijske terapije kortikosteroidima javlja se u lezijama gornjeg kapka, pri čemu su zabilježena 3

slučaja embolizacije mrežnice nakon ubrizgavanja kortikosteroida u hemangiom u ovu regiju [48].

Vinkristin je biljni alkaloid koji smanjuje mitozu stvaranjem mikrotubula. Upotreba Vinkristina je alternativa u slučaju neuspjeha s primjenom kortikosteroida. Intravenozno, Vinkristin inducira apoptozu tumora i endotelijalnih stanica. Uobičajeno se Vinkristin aplicira putem centralnog venskog katetera, u dozi 1-1,5 mg/m<sup>2</sup> tjedno [49].

Interferon- $\alpha$  daje se supkutano. Većina pacijenata zahtijeva terapiju između 2 i 12 mjeseci. Nuspojave su osip, gastrointestinalne simptome, transaminitis, neutropeniju i spastičnu diplegiju. 20% djece liječene interferonom- $\alpha$  razvija spastičku diplegiju, ova komplikacija obično se pojavljuje kasnije u tijeku liječenja. S obzirom na nuspojave interferon- $\alpha$  se smatra lijekom izbora "u krajnjem slučaju", a većina liječnika radije koristi propranolol, sistemske kortikosteroide ili vinkristin prije liječenja ovim sredstvom [50].

### **3.3. Laserska terapija**

S obzirom na to da hemangiomi imaju ograničenu dubinu prodora, manju od 2 mm, laserska terapija se pokazala korisnom prvenstveno za površinske, duboke i složene lezije. Iako se mnoge takve lezije sada liječe medikamentozno. Laserska terapija se ne koristi kao metoda izbora liječenje hemangioma u proliferativnoj fazi rasta, posebice dubokih dojenačkih hemangioma. Postupak laserom se obavlja u općoj anesteziji te je nakon operacije laserom moguća bol na tom mjestu. U većini slučajeva nije dovoljna samo jedna terapija laserom, što značajno poskupljuje liječenje i izlaže dijete u uvođenje u opću anesteziju [52]. Komplikacije laserskog liječenja uključuju atrofične ožiljke i hipopigmentacije, posebno kod pojedinaca tamnije kože. Laseri su također sposobni izazvati ulceraciju, mada je to rijetko i češće se vidi kod brzo razmnožavajućih i segmentarnih hemangioma, koji ako se ne liječe također imaju veći rizik od spontane ulceracije [53].

### **3.4. Kirurške metode liječenja hemangioma**

Kirurške metode kod liječenja hemangioma su podvezivanje, ekscizija, elektrokoagulacija i embolizacija. Kirurške metode su relativno rijetka opcija kod hemangioma. Važno je zapamtiti da maksimalna involucija hemangioma može olakšati kirurški zahvat. Smatra se da je za elektivnu operaciju najbolje vrijeme između 3. i 4. godine života, kad je tumor imao dovoljno vremena za involuciju. S obzirom na dobroćudnost, nije uvijek nužno odstraniti kompletnu leziju [54].

## **4. Uloga medicinske sestre u skrbi djece s hemangiomom**

Roditelji se teško suočavaju sa situacijama kada im je dijete bolesno, iako se radi o benignim tumorima, odnosno malformacijama na koži djeteta. Najčešće mladi roditelji pa i općenito roditelji nisu upoznati s pojavom hemangioma na tijelu, više su upoznati da mogu djeca imati rođin ugriz, madeže ili „fleke“ nakon rođenja koje su prolazne kroz par tjedana, stoga je glavna uloga medicinske sestre kod edukacije, perinatalne pripreme roditelja na moguće bolesti kod djece koja mogu biti odma po rođenju ili se javiti nekoliko tjedana nakon rođenja djeteta, kao što je hemangiom. Hemangiom se može javiti odmah nakon rođenja ili nekoliko tjedana nakon rođenja. Medicinska sestra ima ulogu u pripremi roditelja, odnosno majke na roditeljstvo putem trudničkih tečaja, educira putem letaka na kojem su moguće kožne bolesti novorođenčeta. U rađaoni vrlo je važan prvi pregled novorođenčeta koji obavlja medicinska sestra odnosno primalja, već kod tog prvog pregleda može se vidjeti da se radi o kongenitalnom hemangiomu, stoga je uloga medicinske sestre da ako prepozna da se radi o hemangiomu što prije obavijesti liječnika. Također medicinska sestra mora objasniti roditeljima o čemu se radi, da hemangiom nije opasan iako se svrstava u tumore. Medicinska sestra mora biti između ostalog podrška roditeljima, emocionalna podrška uvelike doprinosi boljem raspoloženju roditelja. Nadalje kad majka izađe iz bolnice sa djetotom glavnu ulogu preuzima patronažna medicinska sestra koja odlazi u posjet kod svakog roditelja, te je vrlo važno da im objasni o mogućim pojavama hemangioma kod djece nekoliko tjedana nakon poroda ili ako je hemangiom u fazi proliferacije da im objasni o čemu se radi. Ako se radi o hemangiomu koji nastaje nekoliko tjedana nakon rođenja, roditelji uplašeno odlaze liječniku obiteljske medicine ili pedijatru gdje ih prvo zaprima medicinska sestra, ona ih tješi i smiruje, dok je uloga pedijataru i liječnika obiteljske medicine ključna u ranom otkrivanju i prepoznavanju potencijalno kompliciranih dojenačkih hemangioma u prvim mjesecima života, kako bi na vrijeme započeli liječenje u stadiju proliferacije hemangioma, kad su i rezultati liječenja najbolji. Ako to izostane, iako se radi o dobroćudnoj tumorskoj bolesti kod koje se očekuje spontana involucija u kasnijoj životnoj dobi, ako se na vrijeme ne liječi ili ne prepozna može imati trajne posljedice (ožiljci, atrofija, teleangiektazije, diskoloracija ili suvišak kože na mjestu hemangioma). Najčešće hemangiom nestane i nije nužna laserska ili kirurška operacija, no ima slučajeva u kojima nema spontane involucije. Laser terapija nije metoda izbora liječenje hemangioma u proliferativnoj fazi rasta, posebice dubokih dojenačkih hemangioma. Sam postupak se obavlja u općoj anesteziji i nakon zahvata najčešće ima za posljedicu bolnost na mjestu tretiranja laserom. U većini slučajeva nije dovoljna samo jedna

terapija laserom, što značajno poskupljuje liječenje i izlaže dijete opetovanim uvođenjem u opću anesteziju. Kirurške metode rezervirane su za rijetke slučajeve kad nema terapijskog odgovora na konzervativno liječenje, ali mogu biti povezane s destrukcijom susjednih vitalnih struktura, te rizikom znatnih krvarenja, infekcije i bolnosti nakon kirurških zahvata. U slučaju laserskog i kirurškog liječenja dijete je potrebno hospitalizirati, što je samo po sebi teško i za dijete i za majku. Važna je komunikacija, ona određuje kakvoću odnosa djeteta i roditelja sa medicinskim osobljem, pa tako utječe na prilagodbu na bolest i liječenje, na suradnju tijekom liječenja i na pridržavanje uputa i savjeta. Najvažniji kriteriji za dobru komunikaciju su poštivanje privatnosti, pružanje potpore, osiguravanje dovoljno vremena za razgovor i razumijevanje. Medicincksa sestra ima glavnu ulogu u pripremi i djeteta i roditelje za op.zahvat, medicinska priprema dijete za operaciju, daje djetetu određenu terapiju, vozi ga u operativnu salu, odlazi po njega, prati opće stanje djeteta, prati op.mjesto, kako ne bi došlo do komplikacija.



## 5. Proces zdravstvene njege

Pojam proces zdravstvene njege počeo se koristiti u američkoj stručnoj literaturi pedesetih godina, kod nas je došlo osamdesetih. Proces označava pristup u otkrivanju i rješavanju pacijentovih problema iz područja zdravstvene njege. Svaka medicinska sestra djeluje na svim razinama zdravstvene zaštite. Zdravstvena zaštita usmjerena je unaprjeđenju, čuvanju i ponovnom uspostavljanju zdravlja kada je zdravlje narušeno. Medicinska sestra zajedno sa drugim zdravstvenim djelatnicima doprinosi zdravlju. Medicinska sestra procjenjuje pacijentovo stanje, kako bi prepoznala potrebe za zdravstvenom njegom, planira i provodi intervencije koje doprinose zadovoljavanju potreba i na kraju evaluira, odnosno provjerava jesu li pacijentove potrebe za zdravstvenom njegom zadovoljene. Medicinska sestra prikuplja podatke anamnezom ili heteroanamnezom, putem koje saznaje utvrđivanje potreba za zdravstvenom njegom, u tu svrhu medicinska sestra procjenjuje pacijentovo stanje na osnovi prikupljenih podataka o njegovom tjelesnom i psihičkom stanju. Zaključak interpretacije prikupljenih podataka je problem ili dijagnoza u procesu zdravstvene njege. Prema Gordanu, sestrinska dijagnoza je potencijalni zdravstveni problem koji su medicinske sestre s obzirom na njihovu edukaciju i iskustvo sposobne i ovlaštene tretirati. Počeci razvoja sestrinskih dijagnoza se povezuju s Florence Nightingale koja je naglašavala važnost sestrinskog opažanja i zaključivanja. Sestrinska dijagnoza formulira se tako što obuhvaća problem (P), etiologiju (E) i simptome (S). Problem je opis bolesnikovog zdravstvenog stanja koje zahtjeva sestrinsku intervenciju, etiologiju mogu obuhvaćati okolinski činitelji, a simptomi su podaci o pacijentu na osnovi kojih se prepoznaje problem. Analizom prikupljenih podataka medicinska sestra donosi zaključak koji je opis pacijentovog problema i njegovih uzroka te čini osnovu plana zdravstvene njege. Analizom se potvrđuje nepostojanje, odnosno postojanje problema, što znači ako postoji problem potrebna je pomoć medicinske sestre. Nakon identifikacije problema započinje njegovo rješavanje planiranjem zdravstvene njege koje obuhvaća: Utvrđivanje prioriteta, definiranje ciljeva, planiranje intervencija te izradu plana zdravstvene njege. Plan zdravstvene njege je dio pacijentove dokumentacije kojeg izrađuje viša medicinska sestra te omogućava individualizaciju i prilagođavanje zdravstvene njege pacijentu kao i stvaranje uvjeta za kontinuiranu zdravstvenu skrb. Tijekom cijelog procesa rada medicinska sestra se vodi načelom holističkog pristupa. Holizam i holističko poimanje čovjeka jedno je od osnovnih načela u pružanju sestrinske skrbi. To je pristup u kojemu se čovjek doživljava i tretira kao cjelina i kao dio cjeline te uzima u obzir fizičke, emocionalne,

socijalne, ekonomske i duhovne potrebe osobe; njegov ili njezin odgovor na bolest; i učinak bolesti na sposobnost da zadovolji osobne potrebe [55].

### **5.1. Vrste sestrinskih dijagnoza**

Sestrinske dijagnoze mogu biti: akutne sestrinske dijagnoze, visoko rizične sestrinske dijagnoze, moguće ili vjerojatne sestrinske dijagnoze, povoljne sestrinske dijagnoze te skupne sestrinske dijagnoze ili sindromi.

Akutne sestrinske dijagnoze opisuju problem koji je prisutan, koji se može prikazati na osnovi vidljivih obilježja problema. Formuliraju se po PES modelu.

Visoko rizične sestrinske dijagnoze su kad problem još nije prisutan, ali će se razviti ako izostanu preventivne mjere. Formuliraju se po PE modelu.

Moguće ili vjerojatne sestrinske dijagnoze formuliraju se kada medicinska sestra nema dovoljno podataka, tj. na osnovi ograničenog broja podataka sumnja kako bi bolesnik mogao imati određeni problem.

Povoljne sestrinske dijagnoze su kliničke prosudbe o pojedincima, skupinama u prijelazu od određene razine dobrobiti do više razine dobrobiti.

Skupne sestrinske dijagnoze ili sindrom su kada je prisutno više aktualnih ili visoko rizičnih sestrinskih dijagnoza [56].

## 5.2. Prikaz slučaja djeteta s hemangiomom

Djete L.K. rođeno 25.03.2016.godine, u Županijskoj bolnici Čakovec, 3 tjedna nakon rođenja pojavio se na donjoj usni hemangiom. Iz anamneze je vidljivo da se dijete rodilo zdravo, odnosno apgar test novorođenčeta iznosi 10/10, a kod pregleda kože novorođenčeta nakon rođenja od strane pedijatra nije zabilježena nikakva malformacija na koži. Sa 5 mjeseca starosti djetetu je dijagnosticirani hemangiom i limfagiom bilo kojeg sijela.

Dijete je nakon 5 dana izašlo iz bolnice, a nakon 2 tjedna starosti djeteta na donjoj usni roditelji su primjetili promjene. Na usni se pojavila svijetlocrvena „mrlja“ koja je prelazila na kožu ispod usne, oblika jagode. Roditelji nisu odmah reagirali uplašeno jer su mislili da će kroz par dana proći iako nisu znali o čemu se radi. Nakon 8 tjedana, ta „mrlja“ postala je tamnija i deblja. Primjetili su i da dijete ima poteškoća kod dojenja. Tek tada roditelji su se uplašili i odlučili posjetiti svog lječnika opće medicine. Liječnica ih je poslala kući i rekla da se radi o rodnom ugrizu i da nije ništa strašno. Nakon nekog vremena, roditelji su odlučili potražiti drugo mišljenje, otišli su kod pedijatra, pedijatar čim je vidio znao je da se radi o hemangiomu, on ih je poslao u Zagreb u Klaićevu bolnicu. Roditelji su odmah zvali kako bi što prije se naručili za pregled.

Kod prvog pregleda u Klaićevoj bolnici, dijagnosticiran. Prvi pregled bio je 6.7.2016., dijete je bilo starosti 5 mjeseci. Dijagnoza glasi: D18 – Hemangiom i limfagiom bilo kojeg sijela, status glasi: na donjoj usnici hemangiom dimenzije do 3mm bez znakova nekontroliranog rasta ili krvarenja. Putem obiteljske anamneze utvrđeno je da hemangiom nije nasljedan, odnosno obiteljska anamneza na hemangiom je negativna, trudnoća je bila urednog tijeka, radila se amniocenteza, porod je bio u 40-tom tjednu gestacije, vaginalno, u rodilištu nije bilo promjena na usnici već je hemangiom opažen u dobi od 2 tjedna, a maksimalan porast hemangioma je bio u dobi od 2 mjeseca. Dijete prije dijagnostike nije primalo terapijske postupke, nije bilo bolesno, nije alergično. Terapija glasi: dok dijete spava ili miruje lokalno primijeniti 0,5% Timolol, Timolol kapi. Roditelji su bili informirani da se radi o primjeni lijeka izvan indikacijskog područja, važno je paziti da ne dođe do krivog davanja lijeka, jer se radi o kapima za oči. Druga kontrola preporučena im je bila za 1-2 mjeseca nakon prve kontrole, da se vidi učinak Timalen kapi. Druga kontrola bila je 17.8.2016. Zaključak glasi: regresija i promjena boje hemangioma na donjoj usnici nakon uvođenja Timalena, terapija je i dalje ostala ista, nastaviti dalje sa 0,5% Timalen kapi 3x dnevno na hemangiom. Preporučena treća kontrola je za 3 mjeseca. Treća kontrola bila je 8.11.2016. godine, gdje nema porasta hemangioma na donjoj usni, ali terapija se nastavlja sa 0,5%

Timalen kapima, kako bi se povukao hemangiom do 1.godine života djeteta. Četvrta kontrola preporuča se iza 1. godine rođenja djeteta. Četvrta kontrola bila je 22.3.2017., bez znakova nekontroliranog rasta, ulceracije i krvarenja hemangioma na donjoj usni, terapija je prekinuta a kontrola se preporuča za godinu dana po potrebi u slučaju porasta hemangioma. Peta kontrola bila je 13.3.2018., zaključak je: na donjoj usnici hemangiom bez promjena, terapija je praćenje hemangioma, te se kontrola preporuča svakih godinu dana dok hemangiom u potpunosti ne involira. Šesta kontrola bila je 21.5.2019. gdje je utvrđeno da je hemangiom donje usne u regresiji, roditelji su savjetovani o prirodi bolesti i očekivanim rezultatima praćenja, odnosno liječenja, nadalje je potrebno praćenje kod nadležnog pedijatra, a kontrola u klinici po potrebi. Dijete je sad staro 3 i pol godine i još nije u potpunosti regresirao hemangiom, nije primjetljiv, mali je i svijetlije boje. Do pete godine života će proći, smatraju roditelji. Majka je navela ako ne prođe sam od sebe da neće djete potvgnuti laserskoj terapiji već će čekati da djete odraste i samo odluči što će napraviti. Unatoč strahu, i neupušenošću u bolesti, roditelji su sretni što je na kraju sve dobro prošlo ionako nisu na vrijeme reagirali.

### 5.3. Sestrinske dijagnoze u skrbi djece s hemangiomom

#### 5.3.1. Anksioznost roditelja kod pojave hemangioma

<b>Anksioznost roditelja u/s pojavom hemangioma na usni djeteta</b>
<b>Cilj:</b> Roditelji će smanjiti osjećaj anksioznosti, prihvatiti postojanje bolesti i aktivno sudjelovati u liječenju djeteta
<b>Intervencije:</b> 1. Stvoriti osjećaj povjerenja s roditeljima 2. Razgovarati s roditeljima, pružiti podršku, pokazati razumijevanje i želju da se njezinom djetetu pomogne 3. Poučiti roditelje postupcima koji će se provoditi

*Tablica 1. Anksioznost*

#### 5.3.2. Neupučenost roditelja u pojavu hemangioma

<b>Neupučenost roditelja u/s osnovnom bolesti djeteta</b>
<b>Cilj:</b> Roditelji će biti educirani o hemangiomu
<b>Intervencije:</b> 1. Poticati roditelje na usvajanje znanja 2. Prilagoditi učenje prema sposobnostima roditelja 3. Osigurati pisani materijal o hemangiomu i liječenju hemangioma 4. Poticati roditelje da postavljaju pitanja

*Tablica 2. Neupučenost roditelja*

### 5.3.3. Strah djeteta tijekom pregleda

<b>Strah u/s pregledom</b>
<b>Cilj:</b> Dijete neće biti strah tijekom pregleda kod pedijatra
<b>Intervencije:</b> 1.Stvoriti dobar pristup s djetetom 2.Stvoriti osjećaj sigurnosti s djetetom 3.Opažati znakove straha 4.Primjereno reagirati na djetetove izjave i ponašanje 5.Govoriti polako i umirujuće

*Tablica 3. Strah*

### 5.3.4. Visok rizik za krvarenje

<b>Visok rizik za krvarenje</b>
<b>Cilj</b> Djete neće krvariti iz hemangioma
<b>Intervencije</b> 1.Educirati obitelj o mjerama opreza da se izbjegnu površinske traume 2.Ako se hemangiom nalazi na usni, pomoći djetetu kod pranja zubi 3.educirati obitelj o znakovima krvarenja koje je potrebno prijaviti liječniku, npr.kod ulceracije hemangiom

*Tablica 4. Visok rizik za krvarenje*

## 6. Zaključak

Hemangiom se svrstava u najčešće benigne tumore kod djece, česti su i ne treba ih sve liječiti. Oni su dobroćudni tumori, građeni uglavnom od krvožilnog tkiva. Imaju tendenciju rasta, obično do kraja prve godine života te se potom u manjoj ili većoj mjeri postupno smanjuju kroz prvih pet, šest godina. Nije predvidivo koliko dojenački hemangiomi mogu narasti niti u kojoj će se mjeri spontano povući [5]. Iako su dojenački hemangiomi benigni, mogu ozbiljno narušavati zdravlje zbog mjesta na tijelu gdje rastu, pogotovo ukoliko ugrožavaju funkcioniranje organa na kojima se nalaze. Najčešća lokalizacija dojenačkih hemangioma je na glavi. Liječenje se provodi kroz više mjeseci, a duljina liječenja ovisi o kliničkom povlačenju hemangioma [16]. Dojenački hemangiomi često s pravom izazivaju zabrinutost roditelja. U slučaju pojave visoko rizičnih dojenačkih hemangioma potrebno je da se što prije obrate u medicinske centre koji se bave liječenjem istih. Rani početak liječenja će imati bolje rezultate. Uloga pedijataru, liječnika i medicinske sestre obiteljske medicine ključna je u ranom otkrivanju i prepoznavanju potencijalno kompliciranih dojenačkih hemangioma u prvim mjesecima života, kako bi na vrijeme započeli liječenje u stadiju proliferacije hemangioma, kad su i rezultati liječenja najbolji.

## 7. Literatura

- [1] M. Juretić, L. Balarin i suradnici, Pedijatrija za više medicinske sestre, Klinička bolnica Split, 1995.
- [2] Requena L1, Sanguenza OP., Cutaneous vascular anomalies. Part I. Hamartomas, malformations, and dilation of preexisting vessels, Department of Dermatology, Fundación Jiménez Díaz, Universidad Autónoma, Madrid, Spain., 1997 Oct;37(4):523-49; quiz 549-52.
- [3] Dasgupta R1, Fishman SJ2., ISSVA classification. 2014 Aug;23(4):158-61. doi: 10.1053/j.sempedsurg.2014.06.016. Epub 2014 Jun 19.
- [4] ISSVA classification for vascular anomalies © (Approved at the 20th ISSVA Workshop, Melbourne, April 2014, last revision May 2018)
- [5] Arnes Rešić, Farmakoterapija dojenačkih hemangioma, Paediatrica Croatica, Supplement 61(1):236-241 · April 2017 *with* 319 Reads
- [6] Berenguer B1, Mulliken JB, Enjolras O, Boon LM, Wassef M, Josset P, Burrows PE, Perez-Atayde AR, Kozakewich HP., Rapidly involuting congenital hemangioma: clinical and histopathologic features. *Pediatr Dev Pathol.* 2003 Nov-Dec;6(6):495-510.
- [7] Baselga E1, Cordisco MR, Garzon M, Lee MT, Alomar A, Blei F., Rapidly involuting congenital haemangioma associated with transient thrombocytopenia and coagulopathy: a case series, 2008 Jun;158(6):1363-70. doi: 10.1111/j.1365-2133.2008.08546.x. Epub 2008 Apr 10.
- [8] Susana Brás,<sup>1</sup> Pedro Mendes-Bastos,<sup>2</sup> and Cristina Amaro<sup>2</sup> *An Bras Dermatol.* 2017 Nov-Dec; 92(6): 861–863., Rapidly involuting congenital hemangioma\*, doi: 10.1590/abd1806-4841.20175608
- [9] Guidelines of care for cutaneous haemangiomas: Chan YC, Giam YC (2005) *Ann Acad Med Singapore* 34:117-123
- [10] Mulliken JB, Fishman SJ, Burrows PE (2000) *Vascular anomalies. Curr Probl Surg* 37:517-584 <https://www.ajronline.org/doi/10.2214/AJR.11.7852> dostupno 5.9.2019.
- [11] Anderson KR<sup>1</sup>, Schoch JJ<sup>1</sup>, Lohse CM<sup>2</sup>, Hand JL<sup>3</sup>, Davis DM<sup>4</sup>, Tollefson MM<sup>5</sup>. Increasing incidence of infantile hemangiomas (IH) over the past 35 years: Correlation with



decreasing gestational age at birth and birth weight., 2016 Jan;74(1):120-6. doi: 10.1016/j.jaad.2015.08.024. Epub 2015 Oct 19.

[12] Hemangioma Investigator Group, Haggstrom AN, Drolet BA, Baselga E, Chamlin SL, Garzon MC, Horii KA, Lucky AW, Mancini AJ, Metry DW, Newell B, Nopper AJ, Frieden IJ., Prospective study of infantile hemangiomas: demographic, prenatal, and perinatal characteristics., *J Pediatr.* 2007 Mar;150(3):291-4.

[13][http://medlib.mef.hr/3049/1/Re%C5%A1i%C4%87%20A.%20dr.sc.%20post%20review%20FINAL\\_corrected.pdf](http://medlib.mef.hr/3049/1/Re%C5%A1i%C4%87%20A.%20dr.sc.%20post%20review%20FINAL_corrected.pdf) dostupno 17.8.2019.

[14] Chang LC1, Haggstrom AN, Drolet BA, Baselga E, Chamlin SL, Garzon MC, Horii KA, Lucky AW, Mancini AJ, Metry DW, Nopper AJ, Frieden IJ; Hemangioma Investigator Group, Growth characteristics of infantile hemangiomas: implications for management, 2008 Aug;122(2):360-7. doi: 10.1542/peds.2007-2767.

[15] Couto RA 1 , Maclellan RA , Zurakowski D , Greene AK, Infantile hemangioma: clinical assessment of the involuting phase and implications for management., *Plastic and Reconstructive Surgery* [01 Sep 2012, 130(3):619-624].

[16] Chiller KG1, Passaro D, Frieden IJ., Hemangiomas of infancy: clinical characteristics, morphologic subtypes, and their relationship to race, ethnicity, and sex., 2002 Dec;138(12):1567-76.

[17] Wójcicki P1, Wójcicka K1., Epidemiology, diagnostics and treatment of vascular tumours and malformations., 2014 May-Jun;23(3):475-84.

[18] Darrow DH, Greene AK, Mancini AJ, Nopper AJ. Diagnosis and Management of Infantile Hemangioma. *Pediatrics* 2015;136:e1060-104.

[19] Haggstrom AN, Lammer EJ, Schneider RA, Marcucio R, Frieden IJ. Patterns of infantile hemangiomas: new clues to hemangioma pathogenesis and embryonic facial development. *Pediatrics* 2006;117:698-703.

[20] Iacobas I, Burrows PE, Frieden IJ, Liang MG, Mulliken JB, Mancini AJ et al. LUMBAR: association between cutaneous infantile hemangiomas of the lower body and regional congenital anomalies. *J Pediatr* 2010;157: 795-801.

- [21] Boye E, Yu Y, Paranya G, Mulliken JB, Olsen BR, Bischoff J. Clonality and altered behavior of endothelial cells from hemangiomas. *J Clin Invest* 2001;107:745-52.
- [22] James M., BSNathan Morrell, MDRobert H. Quinn, MD, OrtoholInfo, from the Academy of Orthopaedic Surgeons, August 2018.
- [23] Anand R, Deria K, Sharma P, Narula M, Garg R. Extraconal cavernous hemangioma of orbit: a case report. *Indian J Radiol Imaging*. 2008;18(4):310–312.
- [24] Arora V, Prat MC, Kazim M. Acute presentation of cavernous hemangioma of the orbit. *Orbit*. 2011;30(4):195–197.
- [25] Lidija Barčot, Kliničke značajke i modaliteti suvremenog liječenja hemangioma u djece, Zagreb, 2016.
- [26] Milton Waner, MD; Julie Kastenbaum; Kathrin Scherer, MD, Hemangiomas of the NoseSurgical Management Using a Modified Subunit Approach, Sept/Oct 15, 2008.
- [27] Chamlin SL1, Haggstrom AN, Drolet BA, Baselga E, Frieden IJ, Garzon MC, Horii KA, Lucky AW, Metry DW, Newell B, Nopper AJ, Mancini AJ., Multicenter prospective study of ulcerated hemangiomas., 2007 Dec;151(6):684-9, 689.e1. Epub 2007 Aug 24.
- [28] Chang CS1, Wong A, Rohde CH, Ascherman JA, Wu JK., Management of lip hemangiomas: Minimizing peri-oral scars., 2012 Feb;65(2):163-8. doi: 10.1016/j.bjps.2011.08.033. Epub 2011 Sep 19.
- [29] Christison-Lagay ER1, Burrows PE, Alomari A, Dubois J, Kozakewich HP, Lane TS, Paltiel HJ, Klement G, Mulliken JB, Fishman SJ., Hepatic hemangiomas: subtype classification and development of a clinical practice algorithm and registry., 2007 Jan;42(1):62-7; discussion 67-8.
- [30] Spector, Jason A. M.D.; Blei, Francine M.D.; Zide, Barry M. D.M.D., M.D.Early Surgical Intervention for Proliferating Hemangiomas of the Scalp: Indications and Outcomes, *Plastic and Reconstructive Surgery*: August 2008 - Volume 122 - Issue 2 - p 457-462
- [31] Anita N. Haggstrom, MD; Jennifer L. Beaumont, MS; Jin-She Lai, PhD; et al, Measuring the Severity of Infantile Hemangiomas, Instrument Development and Reliability, Feb 2012

[32] H.T. Shin S.J. Orlow M.W. Chang, Ulcerated haemangioma of infancy: a retrospective review of 47 patients, 27 February 2007

[33] L.ChamlinMDa AnitaN.HaggstromMDb BethA.DroletMDc EulaliaBaselgaMDd IlonaJ.FriedenMDe Maria C.GarzonMDf Kimberly A.HoriiMDg Anne W.LuckyMDh Denise W.MetryMDi BrandonNewellMDg Amy JoNopperMDAnthony J.ManciniMDa, Multicenter Prospective Study of Ulcerated Hemangiomas, *The Journal of Pediatrics*, December 2007, Pages 684-689.e1

[34] Hermans DJ, Boezeman JB, Van de Kerkhof PC, Rieu PN, Van der Vleuten CJ. Differences between ulcerated and non-ulcerated hemangiomas: a retrospective study of 465 cases. *Eur J Dermatol.* 2009;19(2):152–156pmid:19106042

[35] Lang F1, Press UP2., Infantile hemangioma of the eyelid., 2017 Dec;114(12):1171-1180. doi: 10.1007/s00347-017-0604-x.

[36] Thomas MW1, Burkhart CN, Vaghani SP, Morrell DS, Wagner AM., Failure to thrive in infants with complicated facial hemangiomas., 2012 Jan-Feb;29(1):49-52. doi: 10.1111/j.1525-1470.2011.01400.x. Epub 2011 Sep 25.

[37] Darrow DH, Greene AK, Mancini AJ, Nopper AJ., Diagnosis and Management of Infantile Hemangioma., 2015 Oct;136(4):e1060-104. doi: 10.1542/peds.2015-2485.

[38] Iacobas I, Burrows PE, Frieden IJ, et al (2010) LUMBAR: association between cutaneous infantile hemangiomas of the lower body and regional congenital anomalies. *J Pediatr.* 157(5):795–801

[39] Kronenberg A1, Blei F, Ceisler E, Steele M, Furlan L, Kodsi S., Ocular and systemic manifestations of PHACES (Posterior fossa malformations, Hemangiomas, Arterial anomalies, Cardiac defects and coarctation of the Aorta, Eye abnormalities, and Sternal abnormalities or ventral developmental defects) syndrome., 2005 Apr;9(2):169-73.

[40] Hess CP1, Fullerton HJ, Metry DW, Drolet BA, Siegel DH, Auguste KI, Gupta N, Haggstrom AN, Dowd CF, Frieden IJ, Barkovich AJ., Cervical and intracranial arterial anomalies in 70 patients with PHACE syndrome., 2010 Nov;31(10):1980-6. doi: 10.3174/ajnr.A2206. Epub 2010 Aug 12.

- [41] Kassarian A, Zurakowski D, Dubois J, Paltiel HJ, Fishman SJ, Burrows PE (2004) Infantile hepatic hemangiomas: clinical and imaging findings and their correlation with therapy. *AJR Am J Roentgenol.* 182(3):785–795.
- [42] Haggstrom AN, Drolet BA, Baselga E, et al (2006) Prospective study of infantile hemangiomas: clinical characteristics predicting complications and treatment. *Pediatrics.* 118(3):882–887.
- [43] Eeva Castrén, Päivi Salminen, Miikka Vikkula, Anne Pitkäranta, Tuomas Klockars, Inheritance Patterns of Infantile Hemangioma, *Pediatrics*, November 2016, VOLUME 138 / ISSUE 5
- [44] Lidija, Kliničke značajke i modaliteti suvremenog liječenja hemangioma u djece, Zagreb, 2016.
- [45] Pope E, Chakkittakandiyil A, Lara-Corrales I, Maki E, Weinstein M. Expanding the therapeutic repertoire of infantile haemangiomas: cohort-blinded study of oral nadolol compared with propranolol. *Br J Dermatol.* 2013;168(1):222–224pmid:22762503
- [46] European Medicines Agency, Science Medicines Health, Hemangiol, EMA/111354/2014 EMEA/H/C/002621
- [47] Michelle L. Bennett, MD; Alan B. Fleischer, Jr, MD; Sarah L. Chamlin, MD; et al, Oral Corticosteroid Use Is Effective for Cutaneous Hemangiomas, September 2001
- [48] Pneumocystis carinii A. Rešić i sur. Farmakoterapija dojenačkih hemangioma. *Paediatr Croat.* 2017; 61 (Supl 1): 236-241 239 pneumonija
- [49] Mabeta P1, Pepper MS., Hemangiomas - current therapeutic strategies., 2011;55(4-5):431-7. doi: 10.1387/ijdb.103221pm.
- [50] Barlow CF1, Priebe CJ, Mulliken JB, Barnes PD, Mac Donald D, Folkman J, Ezekowitz RA., Spastic diplegia as a complication of interferon Alfa-2a treatment of hemangiomas of infancy., *J Pediatr.* 1998 Mar;132(3 Pt 1):527-30.
- [51] Li VW1, Li WW, Talcott KE, Zhai AW., Imiquimod as an antiangiogenic agent., *J Drugs Dermatol.* 2005 Nov-Dec;4(6):708-17.

[52] Maria Beatrice T. Alora, MD, and R. Rox Anderson, MD\*, Recent Developments in Cutaneous Lasers, *Lasers in Surgery and Medicine* 26:108–118 (2000)

[53] Witman PM1, Wagner AM, Scherer K, Waner M, Frieden IJ., Complications following pulsed dye laser treatment of superficial hemangiomas., *Lasers Surg Med.* 2006 Feb;38(2):116-23.

[54] Leone F1, Benanti E, Marchesi A, Marcelli S, Gazzola R, Vaienti L., Surgical excision of Infantile Haemangiomas: a technical refinement to prevent bleeding complications., *Pediatr Med Chir.* 2014 Jun 30;36(3):7. doi: 10.4081/pmc.2014.7.

[55] Fučkar Gordana: Proces zdravstvene njege, Medicinski fakultet sveučilišta u Zagrebu, Zagreb, 1995.

[56] Fučkar Gordana: Uvod u sestrinske dijagnoze, Hrvatska udruga za sestrinsku edukaciju, 1996.

## 7.1. Popis slika

Slika 1. Lokalizacija Hemangioma .....	3
Slika 2. Hemangiom smješten na oku .....	10
Slika 3. Hemangiom smješten na nosu .....	10
Slika 4. Hemangiom smješten na usni .....	11

## 7.2. Popis tablica

Tablica 1. Anksioznost .....	25
Tablica 2. Neupučenost roditelja .....	25
Tablica 3. Strah .....	26
Tablica 5. Visok rizik za krvarenje .....	26

— |  
M I S O N  
A L I F E R B A I N I

V Ž K C —  
**Sveučilište Sjever**



**IZJAVA O AUTORSTVU**

I

**SUGLASNOST ZA JAVNU OBJAVU**

Završni/diplomski rad isključivo je autorsko djelo studenta koji je isti izradio te student odgovara za istinitost, izvornost i ispravnost teksta rada. U radu se ne smiju koristiti dijelovi tuđih radova (knjiga, članaka, doktorskih disertacija, magistarskih radova, izvora s interneta, i drugih izvora) bez navođenja izvora i autora navedenih radova. Svi dijelovi tuđih radova moraju biti pravilno navedeni i citirani. Dijelovi tuđih radova koji nisu pravilno citirani, smatraju se plagijatom, odnosno nezakonitim prisvajanjem tuđeg znanstvenog ili stručnoga rada. Sukladno navedenom studenti su dužni potpisati izjavu o autorstvu rada.

Ja, KATARINA SIĆ pod punom moralnom, materijalnom i kaznenom odgovornošću, izjavljujem da sam isključivi autor/ica završnog rada pod naslovom PROCES ZDRAVSTVENE NJEGE U SKRBI DJECE S HEMANGIOMOM da u navedenom radu nisu na nedozvoljeni način (bez pravilnog citiranja) korišteni dijelovi tuđih radova.

Student/ica:

(*upisati ime i prezime*)

Katarina Sić

(vlastoručni potpis)

Sukladno Zakonu o znanstvenoj djelatnosti i visokom obrazovanju završne/diplomske radove sveučilišta su dužna trajno objaviti na javnoj internetskoj bazi sveučilišne knjižnice u sastavu sveučilišta te kopirati u javnu internetsku bazu završnih/diplomskih radova Nacionalne i sveučilišne knjižnice. Završni radovi istovrsnih umjetničkih studija koji se realiziraju kroz umjetnička ostvarenja objavljuju se na odgovarajući način.

Ja, KATARINA SIĆ neopozivo izjavljujem da sam suglasan/na s javnom objavom završnog rada pod naslovom PROCES ZDRAVSTVENE NJEGE U SKRBI DJECE S HEMANGIOMOM čiji sam autor/ica.

Student/ica:

(*upisati ime i prezime*)

Katarina Sić

(vlastoručni potpis)