

Aneurizma abdominalne aorte

Varga, Dino

Undergraduate thesis / Završni rad

2019

Degree Grantor / Ustanova koja je dodijelila akademski / stručni stupanj: **University North / Sveučilište Sjever**

Permanent link / Trajna poveznica: <https://um.nsk.hr/um:nbn:hr:122:282249>

Rights / Prava: [In copyright](#)/[Zaštićeno autorskim pravom.](#)

Download date / Datum preuzimanja: **2024-07-16**



Repository / Repozitorij:

[University North Digital Repository](#)





**Sveučilište
Sjever**

Završni rad br. 1171/SS/2019

Aneurizma abdominalne aorte

Dino Varga, 1028/336

Varaždin, rujan, 2019. godine



Sveučilište Sjever

Odjel za sestrinstvo

Završni rad br. 1171/SS/2019

Aneurizma abdominalne aorte

Student

Dino Varga, 1028/336

Mentor

Nikola Bradić, dr.med.

Varaždin, rujan, 2019. godine

Prijava završnog rada

Definiranje teme završnog rada i povjerenstva

ODJEL	Odjel za sestrinstvo		
STUDIJ	preddiplomski stručni studij Sestrinstva		
PRISTUPNIK	Dino Varga	MATIČNI BROJ	1028/336
DATUM	13.09.2019.	KOLEGIJ	Zdravstvena njega odraslih II
NASLOV RADA	Aneurizma abdominalne aorte		
NASLOV RADA NA ENGL. JEZIKU	Abdominal aortic aneurysm		
MENTOR	Nikola Bradić, dr.med.	ZVANJE	viši predavač
ČLANOVI POVJERENSTVA	1. Nenad Kudelić, dr.med., predsjednik		
	2. Nikola Bradić, dr. med., mentor		
	3. Ivana Herak, mag.med.techn., član		
	4. dr.sc. Irena canjuga, zamjenski član		
	5. _____		

Zadatak završnog rada

BROJ 1171/SS/2019

OPIS

Aneurizme trbušne aorte (aneurizme abdominalne aorte = AAA) čine 3/4 svih aneurizmi aorte a pogađaju 0,5–3,2% stanovništva. Prevalencija je 3 puta veća u muškaraca. AAA tipično počinje ispod bubrežnih arterija, ali mogu biti zahvaćena i ušća bubrežnih arterija; ~50% ih zahvaća i zdjelične arterije. Općenito promjer aorte ≥ 3 cm upućuje na aneurizmu. Najveći broj AAA su fuziformne, a mnoge su obložene slojevitim ugrušcima. AAA zahvaćaju sva tri sloja aorte i ne uključuju disekciju, dok se disekcija aneurizme prsne aorte može proširiti do distalnog dijela trbušne aorte. Najčešći uzrok je slabljenje zida arterije obično uslijed ateroskleroze. Drugi uzroci su trauma, vaskulitis, cistična nekroza medije i postoperativno nastalo prokidanje anastomoze.

U radu je potrebno:

- opisati što je AAA
- navesti i opisati uzroke AAA
- opisati liječenje
- citirati korištenu literaturu

ZADATAK URUČEN

24.09.2019.



POTPIS MENTORA

[Handwritten signature]

Predgovor

Na početku, veliku zahvalnost dugujem svom mentoru dr. med. Nikoli Bradiću koji je bez ikakvog pitanja prihvatio moj zahtjev za mentorstvom, na prenesenom znanju tijekom studiranja te pomoći i suradljivosti tijekom pisanja završnog rada.

Hvala svim kolegicama i kolegama tijekom studiranja za nezaboravna sjećanja i trenutke.

Najveća zahvala mojoj obitelji i najboljoj curi na strpljenju, žrtvovanju i vjeri. Bez vas, mislim da nikada ne bi dogurao tako daleko, hvala što ste mi bili potpora i što ste vjerovali u mene sve ove godine. Nadam se da sam vas učinio ponosnima!

Sažetak

Riječ aneurizma dolazi od starogrčke riječi *ἀνεύρωμα*, što znači proširenje ili dilatacija aorte. Aneurizma nastaje kada dio zida arterije oslabi, omogućavajući joj da se abnormalno proširi. To proširenje može biti ograničeno ili difuzno. Aneurizma trbušne aorte je proširenje u donjem dijelu glavne žile koja opskrbljuje tijelo krvlju (aorta). Aorta kreće iz srca kroz središte prsa i trbuha. Aorta je najveća krvna žila u tijelu, tako da puknuta aneurizma trbušne aorte može uzrokovati krvarenje opasno po život. Trbušna aorta nastavak je torakalne aorte koja počinje na razini kralježaka T12. Dugačka je oko 13 cm, a završava na razini kralježaka L4. Na ovoj razini, aorta završava bifurkacijom u desnu i lijevu zajedničku ilijakalnu arteriju koja opskrbljuje donji dio tijela. Aneurizme trbušne aorte često rastu polako bez simptoma, što ih otežava otkrivanje. Neke aneurizme nikada ne puknu. Prema vrsti aneurizme se dijele na prave i lažne. Prava aneurizma (aneurysma vera) obuhvaća sva tri sloja normalne arterije, dok je lažna aneurizma ograničena uz krvnu žilu. Prema etiologiji aneurizme mogu biti kongenitalne i stečene. Abdominalna aorta je najčešća lokacija aneurizmi. Najčešće (oko 95%) su smještene ispod polazišta renalnih arterija. Takva aneurizma može biti nastavak na aneurizmu torakalne aorte ili može biti udružena s aneurizmatiskim proširenjem femoralnih, ilijačnih ili poplitealnih arterija. Ruptura AAA predstavlja krvarenje izvan adventicije dilatirane aortalne stijenke. Rupturirana trbušna aorta opasna je po život. Krvarenje koje nastaje može biti intraperitonealno ili retroperitonealno. U manjem broju slučajeva AAA rupturira u probavni trakt pa može stvoriti aortoenteralnu (između aorte i crijeva) ili aortokavalnu fistulu. Krvarenje se najčešće zbiva u retroperitonealnom prostoru, ali obično slijedi jako krvarenje u trbušnoj šupljini sa smrtonosnim ishodom. Prvi simptom rupturirane aneurizme trbušne aorte je bol. Bol se nalazi u prsima u području dijafragme, a zrači u leđa. Bol povezana s rupturiranom aneurizmom trbušne aorte pulsira dok srce pokušava ispumpati krv kroz žile. Bolesnik može opisati osjećaj pucanja ili suženja u truhu. Gubitak svijesti ujedno je pokazatelj rupturirane aneurizme trbušne aorte. Osoba s rupturiranom aneurizmom trbušne aorte krvari iznutra. Zimica, drhtanje, umor i nesvjestica su najčešći pritužbe povezane s unutarnjim krvarenjem. U slučaju rupturirane aneurizme aorte, trbušna šupljina se može ispuniti krvlju i nateći. Iznenadna smrt često je jedini simptom rupturirane aneurizme trbušne aorte. Najčešći uzrok aneurizmi aorte je "otvrdnjavanje arterija" nazvano arterioskleroza. Većina aneurizmi aorte uzrokovana je arteriosklerozom. Arterioskleroza može oslabiti stijenku aorte, a povećani pritisak krvi koja se pumpa kroz aortu uzrokuje slabost unutarnjeg sloja stijenke aorte. Većina arterijskih aneurizmi otkriva se slučajno. Dijagnostika AAA počinje color-dopplerom. UZV trbuha je izvrstan, neinvazivni test koji se može koristiti za otkrivanje (pregled) aneurizmi trbušne aorte i procjenu ukupne veličine aneurizme. Medikamentni način liječenja AAA usmjeren je na liječenje

rizika od ateroskleroze. Najvažnije mjere u kontroli rasta aneurizme su prestanak pušenja i kontrola visokog krvnog tlaka. Indikacije za operaciju AAA su: ruptura aneurizme, aneurizme veće od 5,5 cm, simptomatska aneurizma, porast aneurizme za više od 1 cm unutar godinu dana, porast promjera aneurizme za više od 5 mm unutar 6 mjeseci te specifične anatomske karakteristike.

KLJUČNE RIJEČI: aneurizma aorte, ruptura aorte, abdominalna aorta, dijagnostika, liječenje aneurizme.

Popis korištenih kratica

AA – abdominalna aorta

AAA – aneurizma abdominalne aorte

AD – aneurysma dissecans

AUI – aorto-uni-iliac

CVK – centralni venski kateter

EVAR – endovaskularni popravak aorte

i.j. – internacionalne jedinice

MIAS – otvorena kirurgija uz minilaparotomiju

MMP – metaloproteinaza matriksa

MRA – magnetna rezonantna angiografija

MSCI – multislojna CT angiografij

OBP – opstruktivna bolest pluća

rAAA – ruptura aneurizme abdominalne aorte

RALS – robotska laparoscopska kirurgija

TLS – totalna laparoscopska kirurgija

UZV – ultrazvuk

Sadržaj

1. Uvod.....	1
2. Anatomija.....	2
3. Aneurizma aorte.....	4
3.1. Aneurizma abdominalne aorte (AAA)	5
3.2. Ruptura aneurizme	6
3.3. Disecirajuća aneurizma (Aneurysma dissecans)	7
4. Etiologija i epidemiologija.....	10
5. Klinička slika	11
6. Dijagnostika	12
7. Liječenje.....	15
7.1. Otvorena kirurgija	15
7.2. Endovaskularno liječenje AAA (EVAR)	18
7.3. Minimalno invazivna aortalna kirurgija	19
8. Poslijeoperacijska skrb i praćenje bolesnika.....	21
8.1. Komplikacije	21
9. Prevencija nastanka AAA	23
10. Zaključak.....	24
11. Literatura.....	25

1. Uvod

Riječ aneurizma dolazi od starogrčke riječi ἀνεύρυσμα, što znači proširenje ili dilatacija aorte. Prvi povijesni zapisi o AAA potječu iz drevnog Rima u 2. stoljeću nove ere, kada je grčki kirurg Antyllus pokušao liječiti AAA proksimalnom i distalnom ligaturom, centralnim rezom i uklanjanjem trombotskog materijala iz aneurizme. Međutim, pokušaji liječenja AAA kirurškim putem bili su neuspješni sve do 1923. Te godine Rudolph Matas (koji je također predložio koncept endoaneurizmorafije) izveo je prvu uspješnu aortnu ligaciju na čovjeku [1].

Ostale metode koje su bile uspješne u liječenju AAA uključivale su omotavanje aorte s polietenskim celofanom, što je izazvalo fibrozu i ograničilo rast aneurizme. Popravak endovaskularne aneurizme prvi je put izveden krajem 1980-ih, a široko je prihvaćen u sljedećim desetljećima. Endovaskularni popravak prvi je put korišten za liječenje puknute aneurizme u Nottinghamu 1994. godine. Aneurizma nastaje kada dio zida arterije oslabi, omogućavajući joj da se abnormalno proširi. To proširenje može biti ograničeno ili difuzno [1].

Uzroci aneurizmi ponekad nisu poznati. Neki su možda prirođeni, što znači da se osoba rodila s njima. Aortna bolest ili ozljeda također mogu uzrokovati aneurizmu. Aneurizma trbušne aorte je proširenje u donjem dijelu glavne žile koja opskrbljuje tijelo krvlju (aorta). Aorta kreće iz srca kroz središte prsa i trbuha. Aorta je najveća krvna žila u tijelu, tako da puknuta aneurizma trbušne aorte može uzrokovati krvarenje opasno po život [2].

Ovisno o veličini aneurizme i brzini rasta, liječenje varira od budnog čekanja do hitne operacije. Aneurizme trbušne aorte često rastu polako bez simptoma, što otežava otkrivanje. Neke aneurizme nikada ne rupturiraju. Ukoliko dođe do raslojavanja u jednom ili više slojeva zida aorte, stvara se disekcija aorte, ili dolazi do rupture zida aneurizme, što su glavne komplikacije. Ruptura može uzrokovati po život opasno unutarnje krvarenje. Općenito, što je veća aneurizma i što brže raste, to je veći rizik od puknuća [2].

Bolesnici koji pate od aneurizme trbušne aorte mogu osjetiti pulsiranje u trbuhu, bolove u trbuhu i bolove u leđima. Aneurizma također može komprimirati živčane korijene uzrokujući bol/trnjenje u donjim udovima. Bolesnici također nemaju nikakvih simptoma. Male aneurizme aorte obično ne predstavljaju ozbiljnu neposrednu prijetnju. Dijagnoza se postavlja ultrazvukom i oslabljena stijenka žila može se kirurški zamijeniti komadom sintetičke cijevi. Ako se ne liječi, velika aneurizma može puknuti. Ovo je hitno medicinsko stanje i često je kobno [3].

2. Anatomija

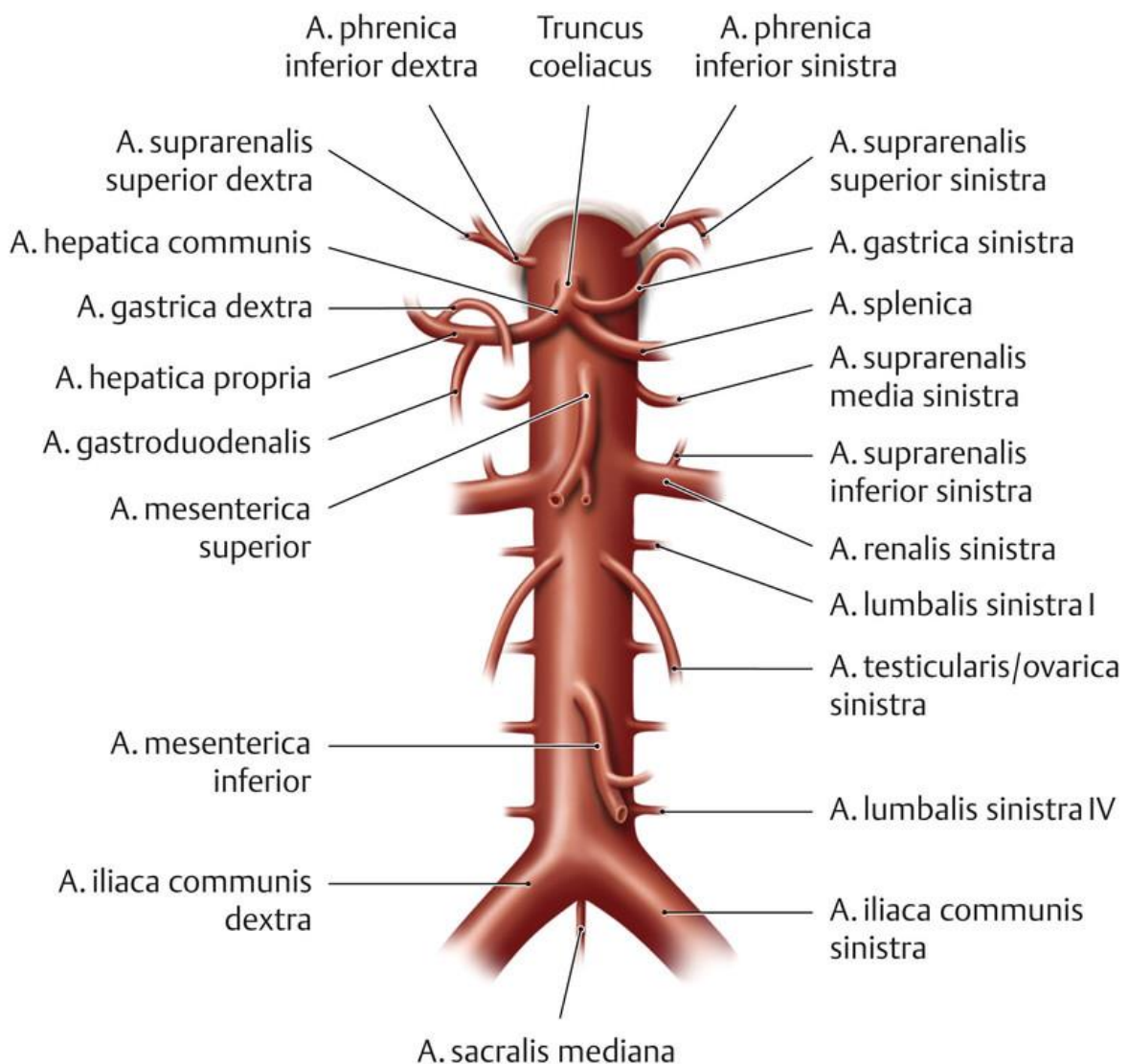
Aorta je najveća krvna žila u tijelu po širini i mjeri se ukupnim transportiranim volumenom krvi. Kao i druge arterije, sastoji se od debelog zida s mogućnošću stezanja i opuštanja kako bi se prilagodilo niskom i visokom krvnom tlaku. Zid ima tri glavna sloja: Tunica intima (tunica interna) najniži je sloj, a to je jednostavni skvamozni epitel obložen elastičnom baznom membranom koja omogućuje glatku površinu za protok krvi. Tunica media je sljedeći, debeli sloj glatkih mišića koji pruža snagu i sposobnost aorti da se proširi ili stegne po potrebi. Tunica adventitia (tunica externa) je najudaljeniji sloj aorte i povezuje je s okolnim tkivima i strukturama u tijelu. Kao najveća krvna žila u tijelu, aorta pruža kanal za svu krv koja iz srca dolazi u sve dijelove tijela. Trbušna aorta dovodi krv do organa u trbušnoj šupljini, kao i do nogu i stopala. Također, aorta pomaže kontrolirati krvni tlak dilatacijom i sužavanjem prema potrebi [3].

Razlikujemo četiri dijela aorte: pars ascendens aortae, aorta ascendens (uzlazna aorta); arcus aortae (luk aorte); pars thoracica, aorta thoracica (prsna aorta) i pars abdominalis aortae, aorta abdominalis (trbušna aorta). Prsna i trbušna aorta još se zajednički nazivaju i silaznim dijelom aorte, pars descendens aortae, aorta descendens. Prsna aorta počinje u razini IV prsnog kralješka i nakon prolaska kroz hiatus aorticus dijafragme prelazi u abdominalnu aortu. Daje brojne visceralne i parijetalne ogranke [4].

Abdominalna aorta ima četiri vrste ogranaka: parne i neparne parijetalne te parne i neparne visceralne grane. Lumbalne arterije koje polaze s trbušne aorte su ekvivalentne interkostalnim arterijama koje polaze s prsne aorte, te također daju ogranke za opskrbu kralježnične moždine i njezinih ovojnica [4].

Trbušna aorta nastavak je torakalne aorte koja počinje na razini kralježaka T12. Duga je oko 13 cm, a završava na razini kralješka L4. Na ovoj razini, aorta završava bifurkacijom u desnu i lijevu zajedničku ilijačnu arteriju (*a. iliaca communis*) koje opskrbljuju donji dio tijela. Grane abdominalne aorte silaznim redoslijedom su; inferiorne arterije: uparene parijetalne arterije koje nastaju posteriorno na razini T12 (opskrbljuju dijafragmu). Truncus coeliacus: velika, nesparena visceralna arterija, koja se formira sprijeda na razini T12 (opskrbljuje jetru, želudac, trbušni dio jednjaka, slezenu, superiorni dvanaesnik i superiornu gušteraču). *A mesenterica superior*: velika, nesparena visceralna arterija koja nastaje sprijeda, odmah ispod *truncus coeliacus* (opskrbljuje distalni dvanaesnik, jejuno-ilealni dio tankog crijeva, uzlazni dio debelog crijeva). Nastaje na donjoj razini L1. Srednje suprarenalne arterije: male uparene visceralne arterije koje izlaze s obje strane posteriorno na razini L1 kako bi opskrбилe nadbubrežne žlijezde. *A. renalis*: uparene visceralne arterije koje izlaze bočno na razini između L1 i L2 i opskrbljuju bubrege. *Arteria testicularis/ovaricae*: uparene visceralne arterije koje nastaju lateralno na razini L2 (u muškaraca

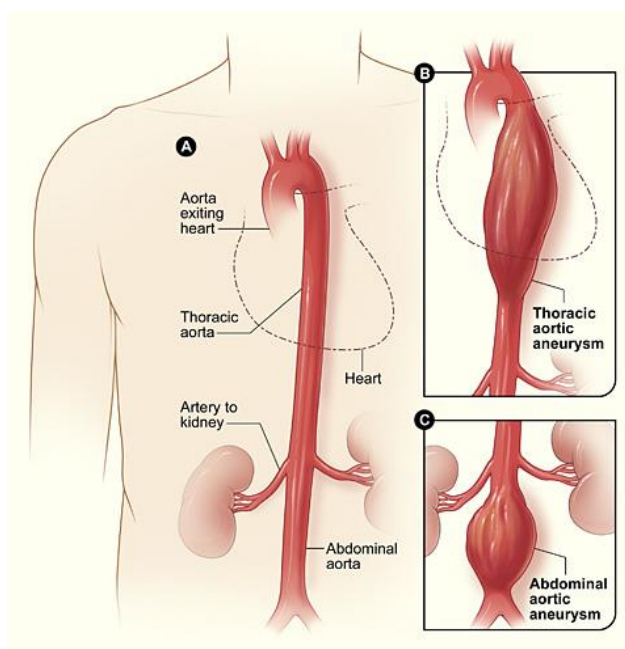
opskrbljuju muške spolne organe, a u žena ženske spolne organe). *A. mesenterica inferior*: velika, nesparena visceralna arterija koja nastaje anteriorno na razini L3 (opskrbljuje debelo crijevo od fleksije slezene do gornjeg dijela rektuma). *A. sacralis mediana*: neparna parijetalna arterija koja nastaje posteriorno na razini L4 (opskrbljuje sakrum, lumbalne kralješke i kralježnicu). *Aa. lumbales*: Postoje četiri para parijetalnih lumbalnih arterija koje nastaju posterolateralno između nivoa L1 i L4 (opskrbljuju trbušnu stijenku i leđnu moždinu) [3].



Slika 2-1 Anatomski prikaz svih grana abdominalne aorte, [Izvor: <https://eref.thieme.de/cockpits/clAna0001/0/coAna00031/4-6243>]

3. Aneurizma aorte

Pojam aneurizma koristi se u slučajevima dilatacije krvne žile koja može biti ograničeno ili difuzno proširenje (arteriomegalija). Prave aneurizme su one koje su lokalizirane na arterijama. Da bi se razvila aneurizma proširenje lumena mora biti više od 50%. Važno je prepoznati lažne aneurizme, kao na primjer, od pulsirajućeg hematoma. Aneurizme mogu biti klasificirane prema vrsti, morfologiji ili lokalizaciji [5].



Slika 3-1 Prikaz aneurizme, [Izvor:

<https://zdravlje.eu/2009/10/28/aneurizma-aort/>]

Prema vrsti aneurizme se dijele na prave i lažne. Prava aneurizma (aneurysma vera) obuhvaća sva tri sloja normalne arterije, dok je lažna aneurizma ograničena uz krvnu žilu. Po obliku aneurizma može biti vrećasta ili sakularna (koje su asimetrične i pojavljuju se s jedne strane aorte) te vretenasta ili fuziformna (koje se pojavljuju kao simetrične izbočine oko oboda aorte i simetrično se šire). Sakularne aneurizme obično su uzrokovane ozljedom ili teškim ulkusom aorte te je veći rizik od rupture, ali su fuziformne aneurizme najčešći oblik aneurizme [5].

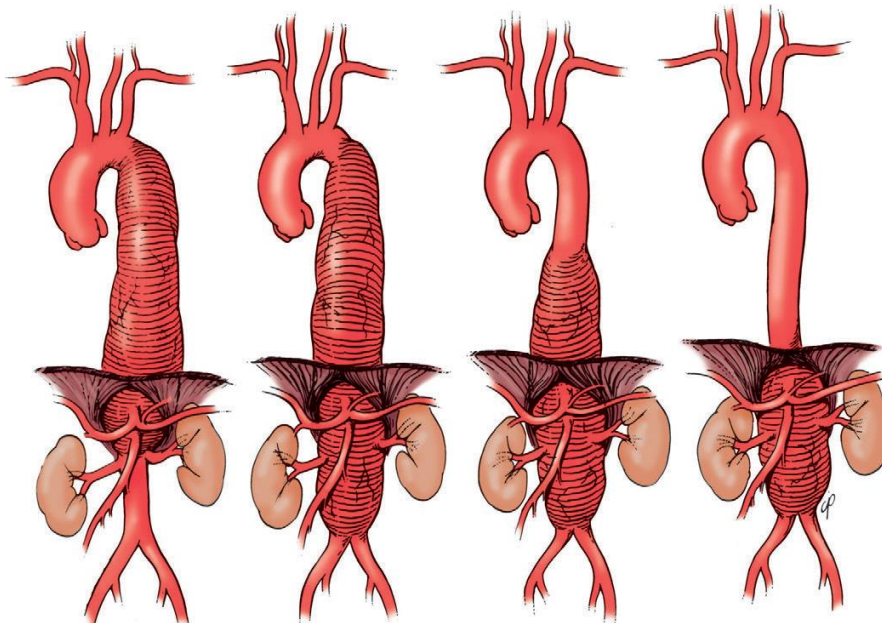
Prema etiologiji aneurizme mogu biti kongenitalne i stečene. Kongenitalne, odnosno prirođene greške arterijske stijenke kao što su u sklopu Marfanovog sindroma, naslijeđeni poremećaji metabolizma vezivnog tkiva i dr. Dok stečene aneurizme mogu biti degeneracijskog podrijetla (ateroskleroza, cistična nekroza medije, fibrodisplazija), zatim infekcijske (mikotične i bakterijske), ne-infekcijske (arteritis), poststenotične aneurizme (dilatacija arterije ispod suženog mjesta, koja nastaje zbog turbulencije krvne struje u poststenotičnom djelu arterije), traumatske (u većini slučajeva to su lažne aneurizme, sakularnog oblika), anastomatske aneurizme (proširenje na mjestu anastomoze vaskularne proteze i arterije). Još jedna vrsta aneurizme je disecirajuća

aneurizma. Ona nastaje nakon razdora sloja intime arterijske stijenke. Zbog stvaranja intramuralnog kanala na mjestu disekcije, nastaje dvostruki lumen. Dogodi li se ruptura adventicije može se dogoditi smrtonosno krvarenje. Drugi ishod je da se dogodi spontana korekcija disecirajuće aneurizme kada krv iz intramuralnog kanala ulazi u lumen krvne žile. Aneurizma je prilično dugo asimptomatska, a kada dosegne određenu veličinu, radi kompresiju na okolne strukture, pa se javljaju znaci kompresije. Klinička slika tada ovisi o mjestu nastanka [6].

3.1. Aneurizma abdominalne aorte (AAA)

Abdominalna aorta je najčešća lokacija aneurizmi. Najčešće (oko 95%) su smještene ispod polazišta renalnih arterija. Takva aneurizma može biti nastavak na aneurizmu prsne aorte ili može biti udružena s aneurizmatiskim proširenjem femoralnih, ilijačnih ili poplitealnih arterija [6]. Torakoabdominalna aneurizma je stanje u kojem se aneurizma torakalne aorte nastavlja ispod ošita te postoje 4 tipa.

- Tip I – aneurizma obuhvaća torakalni dio aorte cellijačnog trunkusa
- Tip II – aneurizma obuhvaća mjesto od potključne arterije do ilijačnih arterija, koje mogu biti zahvaćene dilatacijom
- Tip III – aneurizma se proteže od donjeg dijela descendentne aorte do bubrežnih arterija
- Tip IV – aneurizma zahvaća aortu od ošita do donje mezenterične ili ilijačnih arterija [6]



Slika 3-2 4 tipa torakoabdominalne aneurizme prema Crawfordu, [Izvor: John L. Cameron, Andrew M. Cameron: Current Surgical Therapy 11th edition, 2014.]

3.2. Ruptura aneurizme

Ruptura AAA predstavlja krvarenje izvan adventicije dilatirane aortalne stjenke. Rupturirana trbušna aorta opasna je po život. Krvarenje koje nastaje može biti intraperitonealno ili retroperitonealno. U manjem broju slučajeva AAA rupturira u probavni trakt pa može stvoriti aortoenteralnu (između aorte i crijeva) ili aortokavalnu fistulu. Krvarenje se najčešće zbiva u retroperitonealnom prostoru, ali obično slijedi jako krvarenje u trbušnoj šupljini sa smrtonosnim ishodom. Nažalost, aneurizme trbušne aorte su tihe prirode i proizvode nekoliko simptoma prije nego što puknu. Međutim, nakon što se aneurizma raspala, postoje četiri simptoma koji mogu upozoriti bolesnika i liječnika da se to dogodilo [7].

Prvi simptom rupturirane aneurizme trbušne aorte je bol. Bol se nalazi u prsima u području dijafragme, a širi se u leđa. Bol povezana s rupturiranom aneurizmom trbušne aorte pulsira dok srce pokušava ispumpati krv kroz žile. Bolesnik može opisati osjećaj pucanja ili suzenja u truhu. Gubitak svijesti ujedno je i pokazatelj rupturirane aneurizme trbušne aorte. Gubitak svijesti obično prati bol, kako je gore opisano - iako se može pojaviti iznenada i bez upozorenja. Osoba s rupturiranom aneurizmom trbušne aorte krvari iznutra. Zimica, drhtanje, umor i nesvjestica su najčešće pritužbe povezane s unutarnjim krvarenjem. U slučaju rupturirane aneurizme aorte, trbušna šupljina se može ispuniti krvlju i nateći. Iznenadna smrt često je jedini simptom rupturirane aneurizme trbušne aorte. Obdukcija će potvrditi dijagnozu u ovom slučaju. Rupturirane aneurizme trbušne aorte odmah se liječe operativnim putem i transfuzijama krvi. Operacija uključuje uklanjanje urušenog dijela aorte i spajanjem zdrave aorte natrag zajedno. Ova operacija je izuzetno osjetljiva i uključuje otvaranje cijelog abdomena od sternuma do zdjelične kosti. Proces oporavka je dug. Prema Merckovom priručniku, šanse za preživljavanje ove operacije su oko 50 %. Cilj operacije bolesnika sa rAAA je čim prije obaviti sigurno i djelotvorno proksimalno poprječno klemanje aorte kako bi se prekinulo krvarenje [7].

Ako se sumnja na aneurizmu aorte, tada se sprječava njezino pucanje, liječi se profilaktički prije nego što simptomi počnu. Jednom kada dođe do razvoja aneurizme, ona se lijekovima ne smanjuje i operativni zahvat je jedino dostupno liječenje. To može biti ili otvorena operacija aorte ili popravak endovaskularne aneurizme protezom (stent-om - EVAR). Više od polovice bolesnika umire prije dolaska u bolnicu, a oko 90% njih umire čak i prije nego što su stigli u operacijsku dvoranu [8].

Rizik od rupture raste eksponencijalno s rastom promjera aneurizme. U bolesnika starijih od 50 godina, normalni promjeri infrarenalne aorte su 1,5 cm u žena i 1,7 u muškaraca. O aneurizmi se govori kada je promjer infrarenalne aorte veći od 3 cm u anteriorno – posteriornom ili

transverzalnog plana. U slučaju aneurizme promjera većeg od 5 cm vjerojatnost rupture je do 10%, a za veće od 7 cm 20%, dok je za veće od 10 cm unutar godine dana vjerojatnost 60%.

PROMJER AAA (cm)	RIZIK OD RUPTURE (%/god)
<4	0
4–4,9	1%
5–5,9*	5–10%
6–6,9	10–20%
7–7,9	20–40%
>8	30–50%

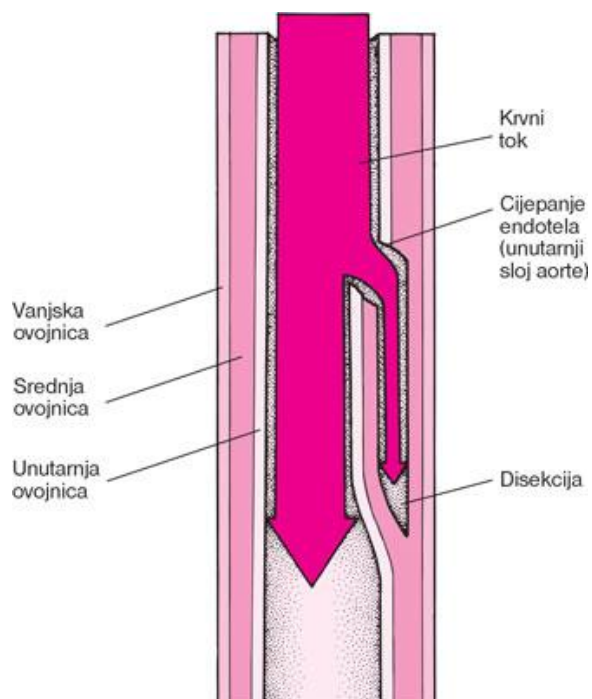
Slika 3-3 Veličina AAA i rizik od rupture, [Izvor: <http://www.msd-prirucnici.placebo.hr/msd-prirucnik/kardiologija/bolesti-aorte-i-njenih-ogranaka/aneurizme-trbusne-aorte>]

3.3. Disecirajuća aneurizma (Aneurysma dissecans)

Pravilni naziv je disekcija aorte jer se govori o razdvajanju slojeva aortne stijenke, a ne o aneurizmi aorte. Kod nastanka akutne disekcije nema prave aneurizme, već se ona javlja kasnije na mjestu gdje je oslabljena stijenka aorte. Do 4 puta se češće javlja kod muškaraca između 40. i 70. godine života te je posljedica hipertenzije i destrukcije medije aortne stijenke. Ostali čimbenici rizika uključuju poremećaje kolagena (tj. Marfanov sindrom, Ehlers-Danlos sindrom), postojeću aneurizmu aorte, bikuspidni aortni zalistak, AC, Turnerov sindrom, vaskulitis i aortni instrument ili prethodna operacija. Incidencija AD procjenjuje se na 2,6 do 3,5 na 100 000 [6].

Disekcija se može proširivati proksimalno (tip A) ili distalno (tip B) po Stanford klasifikaciji i utječe na strukture kao što su aortni zalistak, cerebralne arterije, koronarne arterije, bubrežne arterije ili perikardijalni prostor što rezultira ishemijskim manifestacijama kao što su regurgitacija aorte, akutni koronarni sindrom, moždani udar i srčana tamponada [9].

Disekcija nastaje zbog odvajanja medije aortne stijenke i poprečnog rascjepa intime aortne stijenke. Kroz rascjep intime ulazi krvna struja i intimu razdvaja od medije i adventicije [6].



Slika 3-4 Prikaz disekcije aorte, [Izvor: <http://www.msd-prirucnici.placebo.hr/msd-za-pacijente/bolesti-srca-i-krvnih-zila/aneurizme-i-disekcija-aorte/disekcija-aorte>]

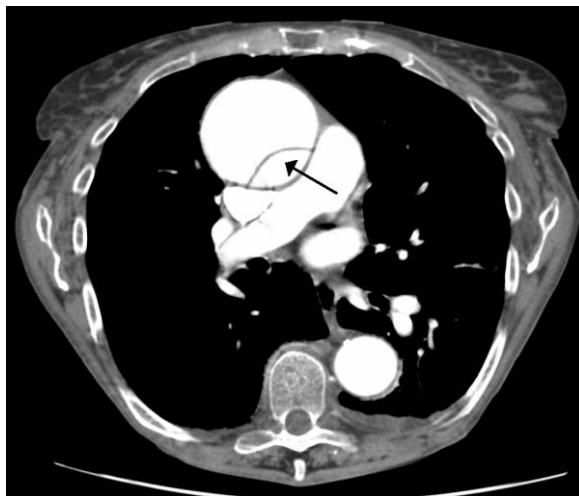AD se može dijagnosticirati transezofagusnom ehokardiografijom, magnetskom rezonantnom angiografijom, ili računalnom tomografijom. Odluka o operacijskom zahvatu ovisi o razini zahvaćenosti aorte. Rascijep uzlazne aorte, nazvan Stanford A disekcija, je kirurško hitno stanje. Disekcije bez sudjelovanja uzlazne aorte, klasificirane su kao Stanford B i općenito se medicinski rješavaju [9].

Ako je riječ o proksimalnoj disekciji nastaje gubitak pulsa velikih arterija na vratu i na rukama. Ako je disekcija uz aortni zalistak, razvit će se sekundarna valvularna insuficijencija, a u slučaju rupture korijena, tamponada perikarda i zatajenje srca. Ukoliko je riječ o distalnoj disekciji javljaju se znaci ishemije na nogama; ako su zahvaćene renalne arterije, nastaje akutna bubrežna insuficijencija, a ako su zahvaćene spinalne arterije može se razviti paraplegija. Svaka iznenadna razdiruća bol u prsištu pobuđuje sumnju na disekciju aorte i treba je razlučiti od koronarne boli i infarkta miokarda [9].

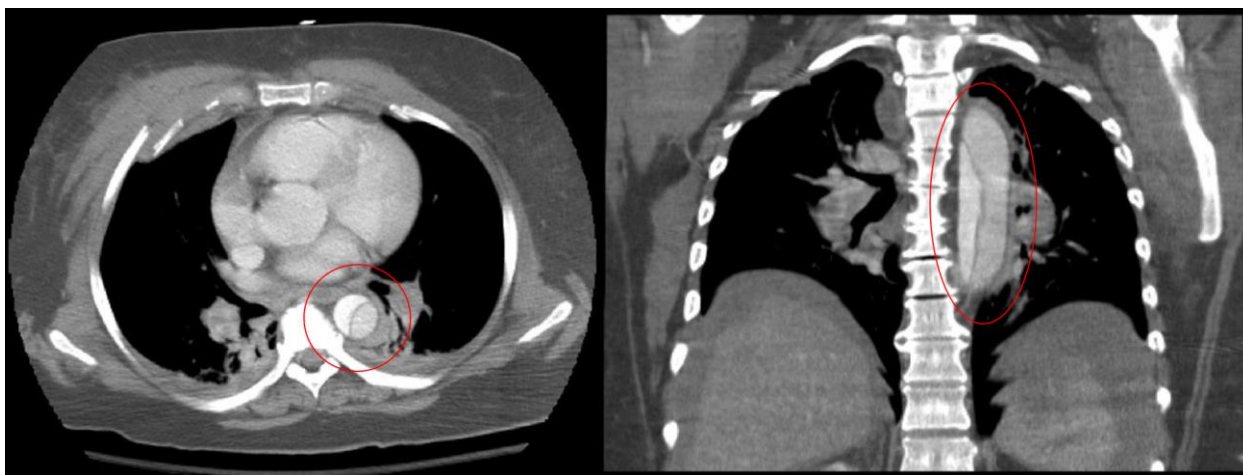
Dijagnoza se postavlja na osnovi kliničke slike, EKG-a i rendgenskog pregleda. UZV, CT, MR i digitalna suptrakcijska angiografija, su metode koje danas mogu osigurati dijagnozu. Liječenje disecirajuće aneurizme također je kirurško, iznimno u nekim slučajevima konzervativno [10].

Liječenje je u početku konzervativno (ublažavanje boli i snižavanje tlaka radi sprečavanja širenja disekcije). Hitan operativni zahvat potreban je kod proksimalne disekcije kako bi se

spriječila insuficijencija aortnog zalistka i ruptura aneurizme. Kod distalne disekcije primjenjuju se kombinacije konzervativnog liječenja i operacijskog zahvata tako da se mjesto disekcije odstrani i lažni lumen zatvori te se stavi vaskularna proteza [10].



Slika 3-6 CT Prikaz Stanford A disekcije aorte, [Izvor: https://en.wikipedia.org/wiki/Aortic_dissection#/media/File:DissectionCT.png]



Slika 3-5 CT Prikaz Stanford B disekcije aorte, [Izvor: [https://en.wikipedia.org/wiki/Aortic_dissection#/media/File:Descending_\(Type_B_Stanford\)_Aortic_Dissection.PNG](https://en.wikipedia.org/wiki/Aortic_dissection#/media/File:Descending_(Type_B_Stanford)_Aortic_Dissection.PNG)]

4. Etiologija i epidemiologija

Najčešći uzrok aneurizmi aorte je "otvrdnjavanje arterija" nazvano arterioskleroza. Većina aneurizmi aorte uzrokovana je arteriosklerotskim promjenama. Arterioskleroza može oslabiti stijenku aorte, a povećani pritisak krvi koja se pumpa kroz aortu uzrokuje slabost unutarnjeg sloja stijenke aorte. Slojevi dodaju snagu aorti kao i elastičnost za podnošenje promjena krvnog tlaka. Kronično povišen krvni tlak uzrokuje propadanje sloja medije i dovodi do kontinuiranog, sporog širenja aorte. Pušenje je glavni uzrok aneurizme aorte. Studije su pokazale da je stopa aneurizme aorte pala kada je pala i stopa pušenja populacije. Genetika može igrati ulogu u razvoju aneurizme aorte. Rizik od aneurizme povećava se i ako je ima rođak prvog koljena. Aneurizma se može pojaviti i u mlađoj dobi i također je izložena većem riziku od puknuća [11].

Genetske bolesti: Ehlers-Danlos sindrom i Marfanov sindrom dvije su bolesti vezivnog tkiva koje su povezane s razvojem aneurizmi aorte i njene rupture. Nenormalnosti vezivnog tkiva u slojevima stijenke aorte mogu pridonijeti slabosti u dijelovima aorte [11].

Trauma može ozlijediti zid aorte i uzrokovati trenutno oštećenje ili može prouzročiti područje slabosti koje će s vremenom oblikovati aneurizmu. Arteritis je upala krvnih žila što se događa kod Takayasu bolesti, gigantski arteritis i relapsirajući polihondritis, te mogu pridonijeti aneurizmi. Mikotična ili gljivična infekcija može biti povezana s imunodeficijencijom, intravenskom zloupotrebom lijekova, sifilisom u III. stadiju, i operacijom srčanih zalistaka. Aneurizme trbušne aorte imaju tendenciju da se pojave kod muškaraca bijele rase starijih od 60 godina [10].

Aneurizme se počinju oblikovati oko 50-te godine, a vrhunac je u dobi od 80 godina. Žene imaju manju vjerojatnost od razvoja aneurizme od muškaraca, a manje je vjerojatno i da će Afroamerikanci imati aneurizme od bijelaca. Postoji genetska komponenta koja predisponira razvoj aneurizme; prevalencija kod nekoga tko ima srodnika prvog koljena sa stanjem može biti i do 25%. Vaskularne bolesti kolagena koje mogu oslabiti tkivo zida aorte također su povezane s aneurizmama aorte. Te bolesti uključuju Marfanov sindrom i Ehlers-Danlos sindrom. Čimbenici rizika za aneurizmu aorte isti su kao i kod aterosklerotske bolesti srca, moždanog udara i bolesti perifernih arterija i uključuju: pušenje cigareta (ne samo da povećava rizik od razvoja aneurizme trbušne aorte, već i povećava rizik od puknuća aneurizme), visoki krvni tlak, povišena razina kolesterola u krvi, šećerna bolest. AAA je treći vodeći uzrok iznenadne smrti u muškaraca starijih od 60 godina [11].

5. Klinička slika

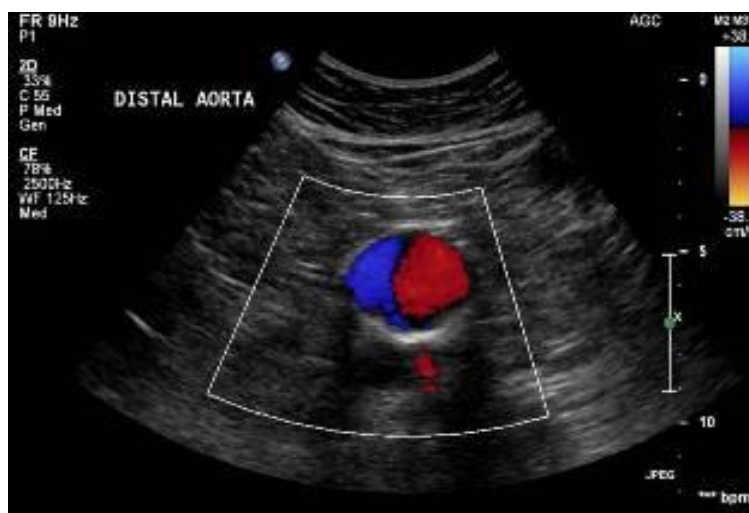Postoje dvije faze bolesti, asimptomatska i simptomatska. Asimptomatsku fazu ne prate poteškoće pa se aneurizma otkrije slučajno kao pulsirajuća tvorba u srednjem i gornjem abdomenu. CT abdomena i ehografija će potvrditi postojanje aneurizme [12].

Većina ljudi koji imaju aneurizmu trbušne aorte nemaju simptome. Simptomi se mogu pojaviti ako se aneurizma poveća i započne raditi pritisak na okolne organe. Simptomi se pojavljuju u 25 – 35 % bolesnika. Najčešći simptom je opća bol u trbuhu ili nelagoda, zbog porasta promjera aneurizme te ona može doći i nestati ili biti trajna. Ostali simptomi mogu uključivati: bol u prsima, trbuhu, donjem dijelu leđa ili boku (preko bubrega). Može se proširiti na prepone, stražnjicu ili noge. Bol može biti duboka, bolna, opisana kao grickanje ili lupanje, a može trajati satima ili danima. Na kretanje uglavnom ne utječe. Ali neki položaji mogu biti ugodniji od drugih. "Hladno stopalo", crni ili plavi bolni nožni prst, nastaje ako aneurizma stvori krvni ugrušak te se unutar aneurizme raspadne i tako ugrušci blokiraju dotok krvi u noge ili stopala. Mogu se javiti i gastrointestinalne tegobe kao što su: gubitak apetita, povraćanje, opstipacija i gubitak na težini [12].

Groznica ili gubitak težine, ako je aneurizma uzrokovana infekcijom ili upalom (upalna aneurizma aorte) stvara simptome koji su slični simptomima drugih problema koji uzrokuju bol u prsima ili trbuhu. Bolesnici su tahikardni, blijedi, hipotenzivni i tahipnoični [12].

6. Dijagnostika

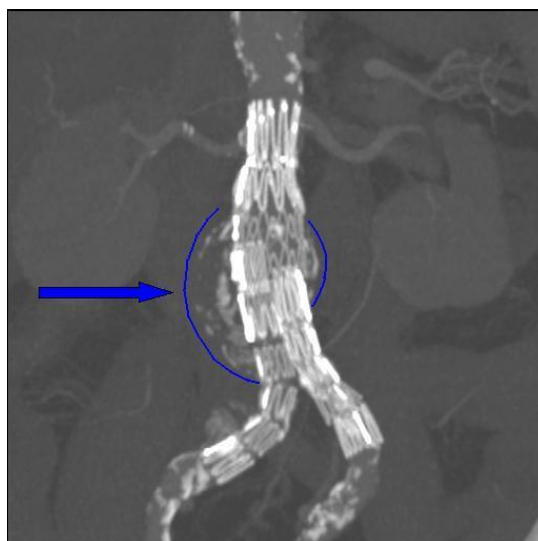
Većina arterijskih aneurizmi otkriva se slučajno. Dijagnostika AAA počinje obojenim Dopplerom. Ultrazvuk (UZV) trbuha je izvrstan, neinvazivni i brzi test koji se može koristiti za otkrivanje (pregled) aneurizmi trbušne aorte i procjenu ukupne veličine aneurizme. Ultrazvuk se najčešće koristi te je jeftin i jednostavan. Može se reći da je UZV subjektivna dijagnostička metoda jer ona "ovisi o operateru" [13].



Slika 6-1 Ultrazvučni prikaz aneurizme trbušne aorte 5,5 centimetara, [Izvor: https://health.ucdavis.edu/vascular/lab/exams/abdominal_aortic_aneurysm.html]

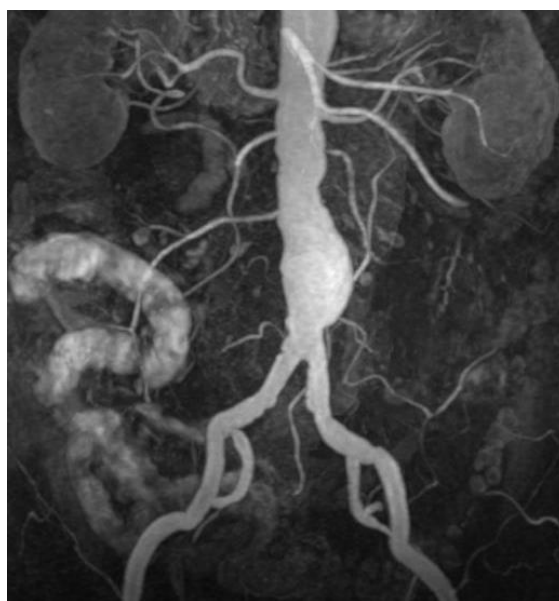Multislojna CT angiografija (MSCT) u dijagnostici ima sve prednosti koje nedostaju UZV – u. MSCT je neinvazivna metoda te se može obavljati ambulantno i smatra se najpreciznijom metodom u dijagnostici AAA. Ovom metodom se dobiva točan uvid u mjesto odakle polaze renalne arterije, iz čega se može zaključiti radi li se o infrarenalnoj ili jukstarenalnoj aneurizmi [13].

Na transverzalnim MSCT presjecima mogu se vidjeti i promjene u samoj okolini aorte te sa sigurnošću reći radi li se o upalnoj aneurizmi. Pretraga se radi pomoću intravenozno datog kontrastnog sredstva. MSCT pregled prsnog koša, abdomena i zdjelice, izveden s dodatkom kontrastne boje, poboljšava karakteristike prikaza aneurizme i pruža s većim detaljima vaskularnom kirurgu da nadgleda rast aneurizme i/ili napravi planove za operaciju aneurizme. Također se još može uočiti količina slobodne krvi u abdominalnoj šupljini te stanje visceralnih i ilijačnih arterija [13].



Slika 6-2 Endoproteza trbušne aorte, CT skeniranje, izvorna aneurizma označena plavom bojom, [Izvor: https://en.wikipedia.org/wiki/Abdominal_aortic_aneurysm]

Još jedna od metoda koja se koristi u evaluaciji AAA je magnetna rezonantna angiografija (MRA). Ova pretraga radi dobrog prikaza mekog tkiva daje najpouzdanije podatke o upalnim aneurizmama. Također, ova se metoda preporučuje za mlade bolesnike ili bolesnike alergične na jodna kontrastna sredstva. Još jedna od prednosti ove metode je da se bolesnici ne izlažu ionizirajućem zračenju, ali se ona ne može obavljati kod bolesnika koji imaju ugrađene električne uređaje, kao što je srčani elektrostimulator, te određene vrste proteza. Kontraindikacija za obavljanje ovog pregleda može biti i ako je bolesnik klaustrofobičan. Tada se bolesnicima s klaustrofobijom kao premedikacija daje 5 do 10 mg diazepam koji donekle smanjuju klaustrofobiju [13].



Slika 6-3 Prikaz AAA pomoću MRA, [Izvor: <https://radiopaedia.org/cases/abdominal-aortic-aneurysm-mra-mri?lang=us>]

U rijetkim slučajevima vaskularni kirurg može smatrati potrebnim provesti postupak poznat kao aortografija, također poznat kao aortogram, kako bi procijenio aortu, aneurizmu i kako aneurizma utječe na grane krvnih žila koje se odvajaju od aorte. Prvo se u prepone injicira lokalni anestetik koji anestezira područje, a zatim se kateter postavlja u arteriju u prepone i usmjerava u aortu. Kontrastna boja ubrizgava se u aortu, aneurizmu i krvne žile koje se odvajaju od aorte što omogućava vaskularnom kirurgu detaljnu sliku protoka krvi u tim područjima. Istodobno, kontrastna boja može se ubrizgati u donje ekstremitete, ako se to smatra potrebnim, za procjenu protoka krvi u noge i bilo koje aneurizme i kako aneurizma utječe na krv koja teče u stopala. Preporučuje se temeljita analiza aneurizme kombinacijom ehokardiografije, kompjutorizirane tomografije, magnetske rezonance i aortografije i/ili digitalne supstracijske angiografije [13].

7. Liječenje

Medikamentni način liječenja AAA usmjeren je na liječenje rizika od ateroskleroze. Najvažnije mjere u kontroli rasta aneurizme su prestanak pušenja i kontrola visokog krvnog tlaka. Od svih rizičnih čimbenika, pušenje ima najveću štetu na stijenku krvnih žila. Također djeluje i posredno tako što pogoršava OBP koja je također u pozitivnoj korelaciji sa rastom AAA [14].

Kako bi se stabilizirala stjenka aneurizme, propisuju se statini jer njegovi pleiotropski efekti, uključujući antiupalni, protuoksidacijski i redukciju izlučivanja metaloproteinaza matriksa (MMP), mogu spriječiti rast AAA. Uporaba antibiotika i metaloproteinaza primjenjuje se samo povremeno [14].

Indikacije za operaciju AAA su: ruptura aneurizme, aneurizme veće od 5,5 cm, simptomatska aneurizma (bol, embolizacija, ishemija udova ili organa), porast aneurizme za više od 1 cm unutar godinu dana, porast promjera aneurizme za više od 5 mm unutar 6 mjeseci te specifične anatomske karakteristike (sakulacija i ulceracija) [14].

7.1. Otvorena kirurgija

Kada je riječ o otvorenoj kirurgiji AAA podrazumijeva se pristup aorti trans ili retroperitonealnim pristupom, proksimalnu i distalnu kontrolu krvarenja, djelomičnu resekciju aneurizme uz prešivanje ili ligiranje lumbalnih arterija koje izlaze iz nje te zamjenu oboljelog dijela aorte sa sintetskim grafitom [14].

Najčešće se primjenjuje transperitonealni pristup bolesniku s AAA, kroz ksifopubičnu laparatomiju. Takav pristup omogućava kompletan uvid u stanje trbušne šupljine. Adekvatna alternativa transperitonealnom pristupu kroz medijalnu laparatomiju je retroperitonealni pristup.

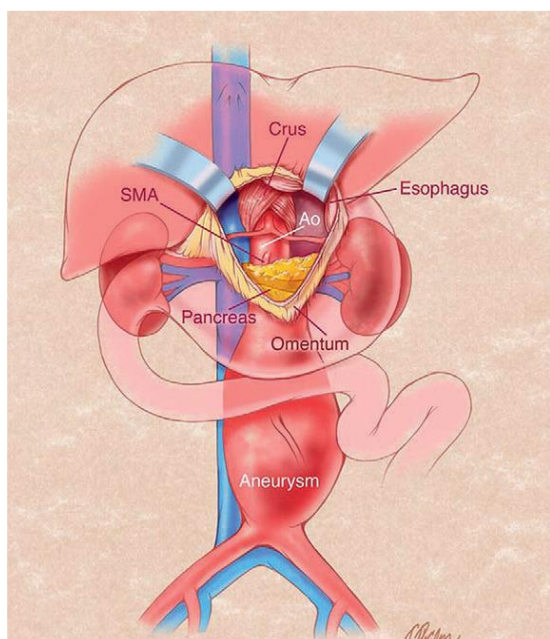
Retroperitonealni pristup započinje rezom koji ide duž 10, 11 ili 12 rebra, a zatim od vrha rebra prati vanjski rub trbušnog rektusa mišića prema dolje. Velik broj kirurga pritom resekira određeno rebro kako bi se dobila preglednost trbušne stijenke i kako bi se omogućio lakši pristup AA. Stoga ovakav pristup ima prednost u slučaju suprarenalnih AAA, te u bolesnika s anamnezom kojima je ranije bilo provedeno zračenje abdomena, u pretilih bolesnika, a neki autori navode prednosti ovog pristupa u bolesnika s inflamatornom aneurizmom. Sam oporavak i komplikacije nakon retroperitonealnog pristupa su bolje i oporavak traje kraće [14].

Također se ovakav pristup primjenjuje ako bolesnik ima pridružene anomalije bubrega (ektopični bubreg) ili anomalije vena, te ako postoji hostilni abdomen (ožiljci, stome, hernije prednje trbušne stijenke te ranije višestruke laparatomije). Prednost ovog reza je to da se njime izbjegavaju priraslice od ranijih zahvata na abdomenu. Transperitonealni pristup indiciran je u bolesnika s rupturom AAA radi lakše intraoperacijske reanimacije i hemodinamske stabilnosti.

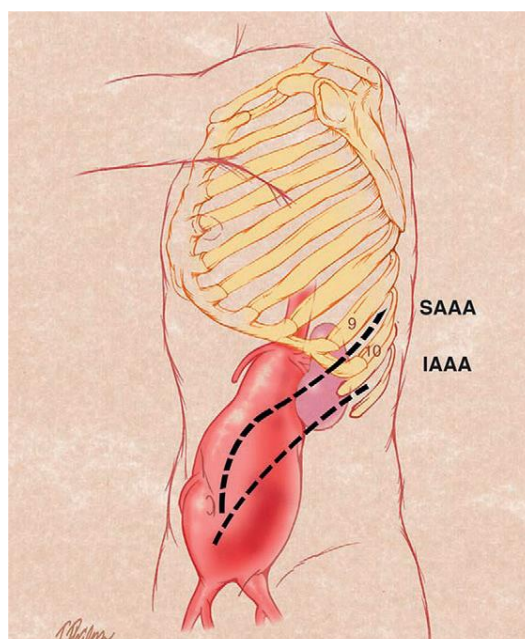
Ovaj pristup se još primjenjuje kada je indicirana eksploracijska dijagnostika i eventualnim sinkronim liječenjem pridruženih abdominalnih komorbiditeta, te se može primijeniti u bolesnika s pridruženom okulzivnom bolešću [14].

Kod transperitonealni operacije pristupa se medijalnom laparotomijom. Važno je odmaknuti crijeva na stranu kako se tijekom operacije ne bi ledirao mezenterij, čime bi se oštetila krvožilna opskrba crijeva. U središnjem dijelu abdomena vidi se pulsirajuća tvorba. U središnjem dijelu peritoneuma učini se incizija iznad aorte. Nakon tog zahvata vidi se proksimalni vrat aneurizme koji se nalazi ispod lijeve renalne vene. Nadalje, prikazuje se distalni dio aneurizme u području bifurkacije aorte. Nakon tri minute od aplikacije heparina (5000 i.j.), klema se prokisimalna aorta, zatim se postavlja klema na distalnu aortu ili na obje ilijačne arterije. Tek tada se radi incizija aneurizme i uklanja se tromb koji ispunjava aneurizmu [14].

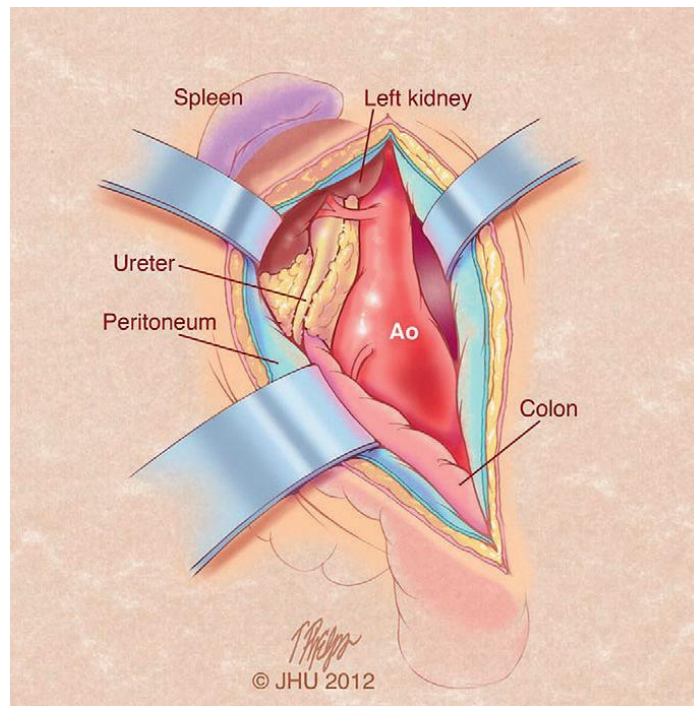
Nakon toga se u distalni i proksimalni dio aorte ušije proteza. Kleme koje su se prethodno postavile, se otpuštaju, a radi konverzije heparina aplicira se protamin intravenozno. Zatim se aneurizmataska vreća šiva preko proteze i peritoneum iznad aneurizmataska vreće. Tridesetodnevni mortalitet kod otvorene kirurgije u bolesnika sa AAA je 4,7%, dok je postotak operativnog mortaliteta za bolesnike s rupturiranom AAA do 48% [14].



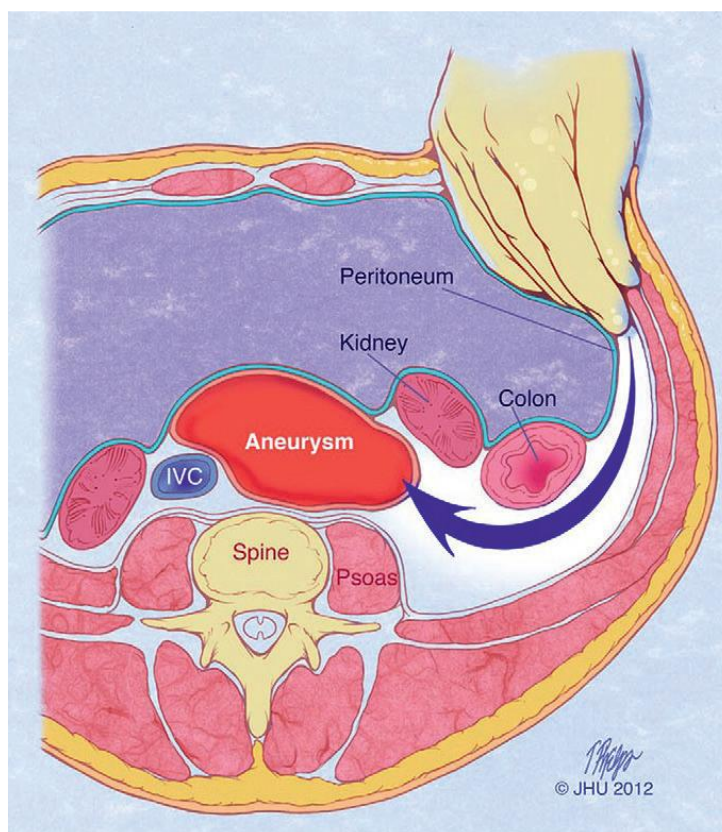
Slika 7-2 Pristup suprarenalnoj aorti može biti kontroliran kroz gastrohepatički ligament, [Izvor:John L. Cameron, Andrew M. Cameron, Current Surgical Therapy 11th edition, 2014.]



Slika 7-1 Rezovi za pristup kod aneurizme infrarenalne abdominalne aorte i kod aneurizme suprarenalne abdominalne aorte (lijevi bok), [Izvor:John L. Cameron, Andrew M. Cameron: Current Surgical Therapy 11th edition, 2014.]



Slika 7-4 Retroperitonealni pristup aneurizmi aorte, [Izvor:John L. Cameron, Andrew M. Cameron: Current Surgical Therapy 11th edition, 2014.]



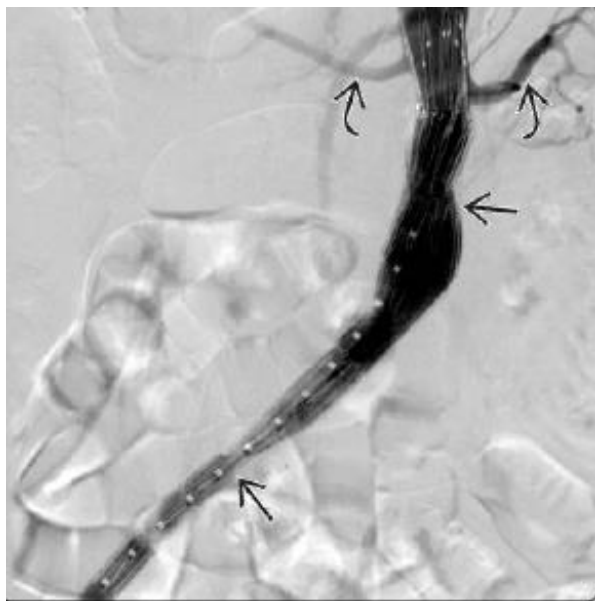
Slika 7-3 Ulazak u retroperitonealni prostor iza lijevog bubrega, [Izvor:John L. Cameron, Andrew M. Cameron: Current Surgical Therapy 11th edition, 2014.]

7.2. Endovaskularno liječenje AAA (EVAR)

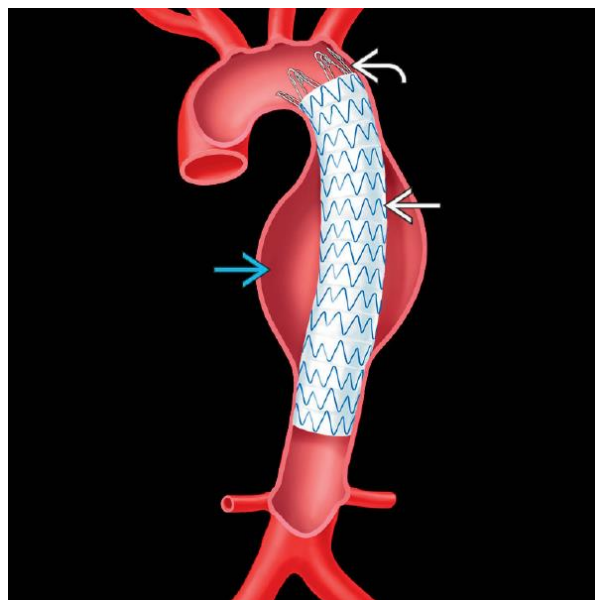
EVAR uključuje unutarnje obloge aorte pomoću stent-grafta. Stent-graft sadrži metalni (nehrđajući čelik ili nitinol) kostur prekriven nepropusnom tkaninom (politetrafluoroetilen ili poliester) i implantira se pomoću fluoroskopskog navođenja kroz bedrene arterije. Brtvljenje uređaja na stjenci aorte postiže se proksimalno i distalno od aneurizme, što isključuje aneurizmu iz sistemske cirkulacije i ima za cilj spriječiti naknadno puknuće [15].

Brtvljenje stent-grafta za razliku od kirurški zahvaćene anastomoze postiže se radijalnom silom stent-grafta na stjenci aorte. Trenutno su dostupne tri konfiguracije stent-graft-a: cijev, bifurkacija i aorto-uni-iliac (AUI). Bifurkirani sustavi koriste se u većini (90%) slučajeva, a imaju dodatnu prednost što su stabilniji unutar aorte [15].

Postupci se mogu izvesti pod općom, regionalnom ili lokalnom anestezijom. Graf stenta se dovodi u aortu unutar dugog fleksibilnog omotača promjera između 16F i 24F (8 mm) koji omogućava da se graft stenta nalazi na daljini unutar trbušne aorte. Komplikacije koje slijede nakon EVAR-a mogu se pojaviti rano ili kasno. Velike RCT studije dokumentirale su 20-30% veću stopu komplikacija za EVAR u usporedbi s otvorenom operacijom [15].



Slika 7-5 Prikaz aorto-uni-iliac EVAR grafta, [Izvor: Brandt C. Wible: Diagnostic Imaging - Interventional Procedures 2nd edition, 2017.]

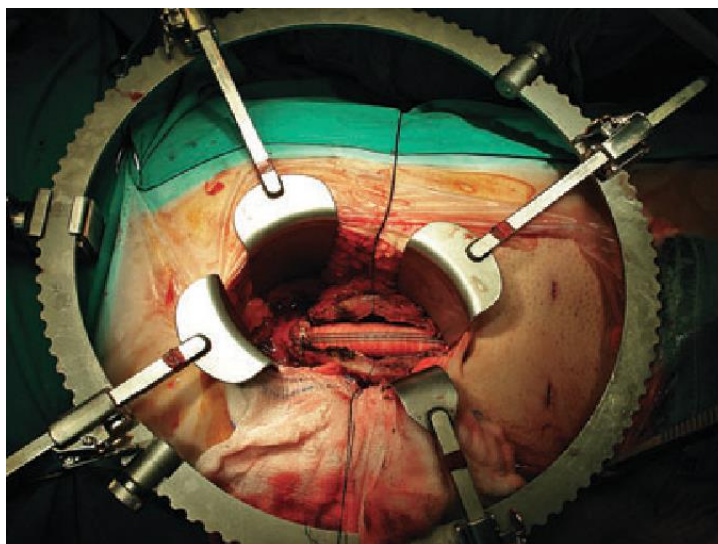


Slika 7-6 Prikaz EVAR tehnike popravka aneurizme aorte, [Izvor: Brandt C. Wible: Diagnostic Imaging - Interventional Procedures 2nd edition, 2017.]

7.3. Minimalno invazivna aortalna kirurgija

Tijekom posljednjih 20 godina u tretmanu AAA uz EVAR, pojavile su se još tri nove minimalno invazivne metode, a to su: otvorena kirurgija kroz minilaparatomiju (MIAS), totalna laparoskopjska kirurgija (TLS) AAA, te robotska laparoskopjska kirurgija (RALS) AAA [14].

MIAS je vrsta kirurškog zahvata kojem su prednosti brži oporavak, manji perioperacijski pobol i pomor, znatno manja pareza crijeva nakon zahvata te kraći boravak u bolnici. Ova tehnika otvorene kirurgije kroz MIAS uključuje kratku medijalnu periumbilikalnu laparotomiju u dužini od 7 do 12 cm, intraabdominalno odmicanje tankog crijeva i klasično šivanje anastomoze. Lokacija incizije je jedna trećina iznad, odnosno dvije trećine ispod razine pupka. Prednost ovog zahvata je da tanko crijevo tijekom cijele operacije ostaje u abdomenu, te se na taj način prevenira poslijeoperacijski ileus. MIAS je indiciran u bolesnika s jukstarenalnom AAA, simptomatskom AAA, upalnom AAA, renalnom intervencijom i u bolesnika nakon rekonstrukcije hipogastrične arterije [14].



Slika 7-7 Postavljanje graft cijevi kod bolesnika s infrarenalnom aneurizmom abdominalne aorte kroz supraumbilikalni minimalan rez, [Izvor: <https://www.semanticscholar.org/paper/Minilaparotomy-abdominal-aortic-aneurysm-repair-in-Bakoyiannis-Tsekouras/d530fe42556ecbf3de682ab1d8e60a6e87aa7e66>]

Za totalnu laparoskopjsku kirurgiju (TLS), bolesnik je okrenut za 45 stupnjeva u desnom položaju te je abdomen hiperekstendiran. Prednosti ove metode su brži oporavak, manji perioperacijski morbiditet i mortalitet te kraći boravak u bolnici, dok je najveći nedostatak dugotrajnost zahvata [14].

Treća vrsta minimalno invazivne metode je robotska laparoscopska kirurgija (RALS) AAA koja je još rjeđa od laparoscopske. Bazira se na korištenju strojevima kao što je da Vinci, koji se primjenjuje u kardijalnoj ili ortopedskoj kirurgiji. Neke od prednosti ove metode su: male incizije, znatno kontroliraniji pokreti, isključen tremor ruku, ugodna pozicija za kirurga i brže šivanje. Nedostaci ove metode su visoka cijena instrumenata, gubitak taktilnog osjeta te povremena pomiješanost robotskih ruku [14].

8. Poslijeoperacijska skrb i praćenje bolesnika

Tijekom i nakon operacije bolesnici dobivaju antibiotik (cefalosporin druge generacije), uvodi im se CVK te prema potrebi plućni arterijski kateter (Swan – Ganz), zatim urinarni kateter i nazogastrična sonda. Treba obratiti pozornost na ugrijavanje bolesnika kako bi se izbjegla pothlađenost tijekom zahvata i poslijeoperacijskog transporta. Analgeziju bolesnici dobivaju trajno intravenski, a ponekad i putem epiduralnog katetera [14].

U ovom razdoblju važno je kontrolirati hipertenziju, a tlak održavati normalnim za perfuziju koronarnih arterija koje se pune u dijastoli i za bubrežnu funkciju. Takva kontrola će se najlakše postići omjerom inotropa i vazodilatatora. Terapija β -blokatorima nastavlja se perioperacijski kako bi se kontrolirao srčani ritam, kontraktilnost i kako bi se smanjila potrošnja kisika u miokardu. Na takav se način prevenira ishemija miokarda, odnosno perioperacijski infarkt srca. Istodobno se reducira kratkoročni i dugoročni mortalitet bolesnika s klirensom kreatinina manjim od 60 mL min^{-1} . Ukoliko je hipovolemija još prisutna, treba održavati transport tekućine uz istodobnu nadoknadu volumena (krv i koloidi) [14].

Ako se radilo o operaciji elektivne aneurizme, bolesnik će se ekstubirati prvi dan te nakon prva 24 sata napušta jedinicu intenzivne medicine. Kada se bolesnik premjesti u odjel, važno je što prije mobilizirati bolesnika i započeti prehranu *per os*. Započinje se s tekućom hranom koja se primjenjuje putem nazogastrične sonde. Ako se ne uoči postojanje retencije želučane tekućine, nazogastrična sonda se može ukloniti i počinje se s davanjem kašaste hrane. Diureza se po potrebi i dalje stimulira diureticima (furosemidom) ukoliko je to potrebno, te uz nadoknadu volumena i kalija [14].

Za motilitet crijeva, uz prehranu *per os*, važno je što ranije posjesti bolesnika i poticati njegovo kretanje i ustajanje. U ovom razdoblju je izuzetno važno u liječenje uključiti i fizioterapeute kako bi bolesniku olakšali vertikalizaciju [14].

8.1. Komplikacije

Sve operacije nose rizike povezane s anestezijom, krvarenjem, infekcijom i stresom na srčanu funkciju što rezultira nepravilnim srčanim ritmom i srčanim udarom. Postoje rane i kasne komplikacije. Dodatni čest problem vezan uz otvorenu operaciju je razvoj kile ili hernije; to se događa u oko 10 do 20% bolesnika. Povremeno dolazi do promjene u seksualnoj funkciji kod muškaraca. Manje česte komplikacije su gubitak cirkulacije nogu ili debelog crijeva u ranom poslijeoperacijskom razdoblju. Aortoduodenalne fistule mogu se pojaviti kod krvarenja ili kod inficiranih proteza. Tromboza transplantata nije česta kod aortobilijakalnih ili aortobifemoralnih rekonstrukcija [16].

Najčešće komplikacije u poslijeoperacijskom razdoblju su ishemija miokarda, smanjena perfuzija bubrega, otežana funkcija pluća ili usporena peristaltika. Komplikacije koje je potrebno kirurški zbrinjavati su krvarenja ili tromboza jednog od krakova grafta. Vrlo opasne su infekcije, no one su vrlo rijetke. Ove komplikacije se pojavljuju u prvih nekoliko dana poslijeoperacijski, najčešće unutar dva tjedna od zahvata [16].

9. Prevencija nastanka AAA

Najbolji način za sprečavanje nastanka aneurizme ili smanjenja rizika od porasta aneurizme i eventualnog puknuća jest izbjegavanje svega što bi moglo dovesti do oštećenja krvnih žila. To uključuje: pušenje, dijetu s visokim udjelom masti, smanjenje tjelesne aktivnosti, te smanjenja prekomjerne težine ili pretilosti [17].

Ako liječnik opće prakse utvrdi postojanje visokog krvnog tlaka ili visoku razinu kolesterola, potrebno je svakodnevno uzimanje lijekova za liječenje otkrivenih bolesti. To umanjuje rizik od razvoja aneurizme trbušne aorte [17].

Pušenje je glavni faktor rizika za aneurizme, jer izaziva aterosklozu (stvrđavanje arterija) i podiže krvni tlak. Duhanski dim sadrži tvari koje mogu oštetiti zidove arterija. Poznato je da pušači imaju sedam puta veću vjerojatnost od nepušača za razvoj AAA [16].

Hrana s visokim udjelom masti povećava rizik od ateroskleroze. Potrebno je ograničiti unos hrane s visokom količinom zasićenih masti, poput keksa, kolača, maslaca, kobasica i slanine. Konzumacija hrane s previše zasićenih masti može dovesti do povišenja vrijednosti kolesterola koji se može, posljedično, nakupiti u zidovima arterija [17].

Fizička aktivnost i redovito vježbanje, snižava krvni tlak, te održava srce i krvne žile u optimalnom stanju. Redovito vježbanje može pomoći u gubitku kilograma, a to pomaže u održavanju nižih vrijednosti krvnog tlaka. Odrasli bi trebali raditi najmanje 150 minuta (dva sata i 30 minuta) aerobne aktivnosti umjerenog intenziteta svaki tjedan. Primjeri aktivnosti umjerenog intenziteta uključuju biciklizam ili brzo hodanje [17].

Prekomjerna težina prisiljava srce na jači rad i veće opterećenje u distribuciji krvi unutar organizma. To povećava rizik za povišenje krvnog tlaka, a što za zauzvrat vrši pritisak na arterije. Gubitak samo nekoliko kilograma smanjiti će mogućnost razvoju povišenih vrijednosti krvnog tlaka i doprinijeti ukupnom zdravlju [17].

10. Zaključak

Kao najveća krvna žila u tijelu, koja odvodi svu krv iz srca prema ostalim dijelovima tijela, aorta ima nekoliko segmenata. Segment koji je opisan u ovom radu je abdominalna aorta. Abdominalna aorta ima 3 glavne grane: truncus coeliacus, a. mesenterica superior i a. mesenterica inferior koje se dalje granaju u manje arterije. Oslabljenjem stijenke te proširenjem aorte nastaje problem koji nazivamo aneurizma. Prema etiologiji imamo dvije vrste aneurizmi: kongenitalne i stečene. Što je veći promjer aneurizme, veći je rizik od rupture abdominalne aorte, što se smatra po život opasnim stanjem. Većina bolesnika s aneurizmom trbušne aorte nema nikakvih simptoma. Aneurizma trbušne aorte može se dijagnosticirati screening UZV testom (kod bolesnika od 65 do 74 godine s pušenjem u anamnezi), MSCT i MRA. Bolesnici koji imaju veliku aneurizmu trbušne aorte, povremeno mogu osjetiti bol u donjem dijelu leđa ili bol u truhu. Dijagnoza zahtijeva ultrazvuk ili CT pretragu i redovite kontrolne pretrage (CT ili ultrazvuk) svakih 6 mjeseci ili godinu dana radi praćenja rasta. Liječenje može uključivati minimalno invazivne kirurške tehnike poput stentiranja. Povremeno je potrebna složenija otvorena operacija kojom se zamjenjuje pogođeni dio aorte. Važno je napomenuti da se na aneurizmu može djelomično utjecati tako da se izbjegava pušenje, prehrana s visoko zasićenim mastima, da se kontrolira visoki krvni tlak i prate smjernice za zdrav način života.

11. Literatura

- [1] <https://www.heart.org/en/health-topics/aortic-aneurysm/what-is-an-aneurysm>, dostupno 09.09.2019.
- [2] <https://www.mayoclinic.org/diseases-conditions/abdominal-aortic-aneurysm/symptoms-causes/syc-20350688>, dostupno 09.09.2019.
- [3] <https://teachmeanatomy.info/abdomen/vasculature/arteries/aorta/>, dostupno 09.09.2019.
- [4] Krmpotić-Nemanić J.; Marušić A.: Anatomija čovjeka: dio 2, Medicinska naklada, Zagreb, 2002.
- [5] [https://www.news-medical.net/health/Abdominal-Aortic-Aneurysm-\(AAA\)-Causes-Symptoms-Management.aspx](https://www.news-medical.net/health/Abdominal-Aortic-Aneurysm-(AAA)-Causes-Symptoms-Management.aspx), dostupno 09.09.2019.
- [6] Prpić I. i suradnici: Kirurgija za medicinare, Školska knjiga, Zagreb, 2005.
- [7] <https://healthyliving.azcentral.com/symptoms-of-a-ruptured-abdominal-aortic-aneurysm-12188342.html>, dostupno 09.09.2019.
- [8] <https://www.epainassist.com/abdominal-pain/aorta/ruptured-aorta>, dostupno 10.09.2019.
- [9] T. Tran C.; Forshing L.: Anatomy, Abdomen and Pelvis, Abdominal Aorta, California Northstate College Medicine, 2018.
- [10] Čustović F., Bergovec M., Banfić Lj.: Kardiovaskularne bolesti, Školska knjiga, Zagreb, 2006.
- [11] https://www.medicinenet.com/abdominal_aortic_aneurysm/article.htm#what_are_risk_factors_for_abdominal_aortic_aneurysms, dostupno 11.09.2019.
- [12] <https://stanfordhealthcare.org/medical-conditions/blood-heart-circulation/abdominal-aortic-aneurysm/symptoms.html>, dostupno 11.09.2019.
- [13] <https://vascular.surgery.ucsf.edu/conditions--procedures/thoracoabdominal-aneurysm.aspx>, dostupno 11.09.2019.
- [14] Kvesić A. i suradnici: Kirurgija, Medicinska naklada, Zagreb, 2016.
- [15] England A., Mc Williams R.: Endovascular aortic aneurysm repair (EVAR), Ulster Med J. 2013;82(1):3–10
- [16] Michiel L.P. van Zeeland, Lijckle van der Laan: Late Complications Following Aortic Aneurysm Repair, Diagnosis, Screening and Treatment of Abdominal, Thoracoabdominal and Thoracic Aortic Aneurysms, R.T. Grundmann, IntechOpen, 2011.
- [17] <https://www.nhsinform.scot/illnesses-and-conditions/heart-and-blood-vessels/conditions/abdominal-aortic-aneurysm#preventing-an-abdominal-aortic-aneurysm>, dostupno 12.09.2019.

Popis slika

Slika 2-1 Anatomski prikaz svih grana abdominalne aorte, [Izvor: https://eref.thieme.de/cockpits/clAna0001/0/coAna00031/4-6243].....	3
Slika 3-1 Prikaz aneurizme, [Izvor: https://zdravlje.eu/2009/10/28/aneurizma-aort/].....	4
Slika 3-2 4 tipa torakoabdominalne aneurizme prema Crawfordu, [Izvor:John L. Cameron, Andrew M. Cameron: Current Surgical Therapy 11th edition, 2014.].....	5
Slika 3-3 Veličina AAA i rizik od rupture, [Izvor: http://www.msd-prirucnici.placebo.hr/msd-prirucnik/kardiologija/bolesti-aorte-i-njenih-ogranaka/aneurizme-trbusne-aorte].....	7
Slika 3-4 Prikaz disekcije aorte, [Izvor: http://www.msd-prirucnici.placebo.hr/msd-zapacijente/bolesti-srca-i-krvnih-zila/aneurizme-i-disekcija-aorte/disekcija-aorte].....	8
Slika 3-5 CT Prikaz Stanford B disekcije aorte, [Izvor: https://en.wikipedia.org/wiki/Aortic_dissection#/media/File:Descending_(Type_B_Stanford)_Aortic_Dissection.PNG]	9
Slika 3-6 CT Prikaz Stanford A disekcije aorte, [Izvor: https://en.wikipedia.org/wiki/Aortic_dissection#/media/File:DissectionCT.png].....	9
Slika 6-1 Ultrazvučni prikaz aneurizme trbušne aorte 5,5 centimetara, [Izvor: https://health.ucdavis.edu/vascular/lab/exams/abdominal_aortic_aneurysm.html]	12
Slika 6-2 Endoproteza trbušne aorte, CT skeniranje, izvorna aneurizma označena plavom bojom, [Izvor: https://en.wikipedia.org/wiki/Abdominal_aortic_aneurysm]	13
Slika 6-3 Prikaz AAA pomoću MRA, [Izvor: https://radiopaedia.org/cases/abdominal-aortic-aneurysm-mra-mri?lang=us]	13
Slika 7-1 Rezovi za pristup kod aneurizme infrarenalne abdominalne aorte i kod aneurizme suprarenalne abdominalne aorte (lijevi bok), [Izvor:John L. Cameron, Andrew M. Cameron: Current Surgical Therapy 11th edition, 2014.].....	16
Slika 7-2 Pristup suprarenalnoj aorti može biti kontroliran kroz gastrohepatički ligament, [Izvor:John L. Cameron, Andrew M. Cameron, Current Surgical Therapy 11th edition, 2014.]	16
Slika 7-3 Ulazak u retroperitonealni prostor iza lijevog bubrega, [Izvor:John L. Cameron, Andrew M. Cameron: Current Surgical Therapy 11th edition, 2014.].....	17
Slika 7-4 Retroperitonealni pristup aneurizmi aorte, [Izvor:John L. Cameron, Andrew M. Cameron: Current Surgical Therapy 11th edition, 2014.]	17
Slika 7-5 Prikaz aorto-uni-iliac EVAR grafta, [Izvor: Brandt C. Wible: Diagnostic Imaging - Interventional Procedures 2nd edition, 2017.].....	18

Slika 7-6 Prikaz EVAR tehnike popravka aneurizme aorte, [Izvor: Brandt C. Wible: Diagnostic Imaging - Interventional Procedures 2nd edition, 2017.]18

Slika 7-7 Postavljanje graft cijevi kod bolesnika s infrarenalnom aneurizmom abdominalne aorte kroz supraumbilikalni minimalan rez, [Izvor: <https://www.semanticscholar.org/paper/Minilaparotomy-abdominal-aortic-aneurysm-repair-in-Bakoyiannis-Tsekouras/d530fe42556ecbf3de682ab1d8e60a6e87aa7e66>]19

HJRON
ALISBBAINO

Sveučilište
Sjever

VZ KC

MMI


SVEUČILIŠTE
SIEVER

IZJAVA O AUTORSTVU
I
SUGLASNOST ZA JAVNU OBJAVU

Završni/diplomski rad isključivo je autorsko djelo studenta koji je isti izradio te student odgovara za istinitost, izvornost i ispravnost teksta rada. U radu se ne smiju koristiti dijelovi tuđih radova (knjiga, članaka, doktorskih disertacija, magistarskih radova, izvora s interneta, i drugih izvora) bez navođenja izvora i autora navedenih radova. Svi dijelovi tuđih radova moraju biti pravilno navedeni i citirani. Dijelovi tuđih radova koji nisu pravilno citirani, smatraju se plagijatom, odnosno nezakonitim prisvajanjem tuđeg znanstvenog ili stručnoga rada. Sukladno navedenom studenti su dužni potpisati izjavu o autorstvu rada.

Ja, DINO VARGA (ime i prezime) pod punom moralnom, materijalnom i kaznenom odgovornošću, izjavljujem da sam isključivi autor/ica završnog/diplomskog (obrisati nepotrebno) rada pod naslovom ANEURIZMA ABDOMINALNE AORTE (upisati naslov) te da u navedenom radu nisu na nedozvoljeni način (bez pravilnog citiranja) korišteni dijelovi tuđih radova.


Student/ica:
(upisati ime i prezime)


(vlastoručni potpis)

Sukladno Zakonu o znanstvenoj djelatnosti i visokom obrazovanju završne/diplomske radove sveučilišta su dužna trajno objaviti na javnoj internetskoj bazi sveučilišne knjižnice u sastavu sveučilišta te kopirati u javnu internetsku bazu završnih/diplomskih radova Nacionalne i sveučilišne knjižnice. Završni radovi istovrsnih umjetničkih studija koji se realiziraju kroz umjetnička ostvarenja objavljuju se na odgovarajući način.

Ja, DINO VARGA (ime i prezime) neopozivo izjavljujem da sam suglasan/na s javnom objavom završnog/diplomskog (obrisati nepotrebno) rada pod naslovom ANEURIZMA ABDOMINALNE AORTE (upisati naslov) čiji sam autor/ica.

Student/ica:
(upisati ime i prezime)


(vlastoručni potpis)