

Biopsija tumora mozga pomoću robota "Ronna"

Dragija, Diana

Master's thesis / Diplomski rad

2020

Degree Grantor / Ustanova koja je dodijelila akademski / stručni stupanj: **University North / Sveučilište Sjever**

Permanent link / Trajna poveznica: <https://um.nsk.hr/um:nbn:hr:122:044121>

Rights / Prava: [In copyright](#)/[Zaštićeno autorskim pravom.](#)

Download date / Datum preuzimanja: **2025-02-02**

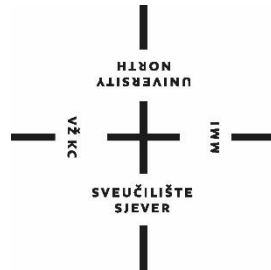


Repository / Repozitorij:

[University North Digital Repository](#)



**SVEUČILIŠTE SJEVER
SVEUČILIŠNI CENTAR VARAŽDIN**



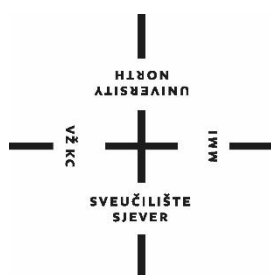DIPLOMSKI RAD br.

**BIOPSIJA TUMORA MOZGA POMOĆU
ROBOTA “RONNA”**

Diana Dragija

Varaždin, rujan 2020

SVEUČILIŠTE SJEVER
SVEUČILIŠNI CENTAR VARAŽDIN
DIPLOMSKI SVEUČILIŠNI STUDIJ SESTRINSTVO –
MENADŽMENT U SESTRINSTVU



DIPLOMSKI RAD br.

BIOPSIJA TUMORA MOZGA POMOĆU
ROBOTA “RONNA“

Student:

Diana Dragija, 0976/336D

Mentor:

doc. dr. sc. Rosana Ribić

Varaždin, rujan 2020

Prijava diplomskog rada

Definiranje teme diplomskog rada i povjerenstva

ODJEL Odjel za sestrinstvo

STUDIJ diplomski sveučilišni studij Sestrinstvo – menadžment u sestrinstvu

PRISTUPNIK Diana Dragija

MATIČNI BROJ 0976/336D

DATUM 23.6.2020.

KOLEGIJ Nacrt diplomskog rada

NASLOV RADA Biopsija tumora mozga pomoću robota "Ronna"

NASLOV RADA NA ENGL. JEZIKU Brain tumor biopsy using robot "Ronna"

MENTOR dr.sc. Rosana Ribić

ZVANJE docent

ČLANOVI POVJERENSTVA

1. izv.prof.dr.sc. Karlo Houra, predsjednik

2. doc.dr.sc. Rosana Ribić, mentor

3. doc.dr.sc. Marijana Neuberg, član

4. doc.dr.sc. Marin Šubarić, zamjenski član

5.

Zadatak diplomskog rada

BROJ 019/SSD/2020

OPIS

Stereotaksijska biopsija tumora je minimalno invazivni operacijski zahvat pomoću kojeg se uzima tkivo tumora na mozgu za patohistološku analizu. Stereotaksijski okvir omogućuje točno određivanje koordinata ciljne točke koje se želi bioptirati. Najnoviji sustav za stereotaksiju je robotski sustav stereotaksije i navigacije. Prva stereotaksijska biopsija pomoću robotske ruke RONNA u Hrvatskoj provedena je u Kliničkoj bolnici Dubrava u ožujku 2016. godine.

U radu je potrebno:

- opisati pripremu i postupak stereotaksijske biopsije
- prikazati rezultate presječne studije stereotaksijske biopsije provedene pomoću robotske ruke RONNA na 30 bolesnika u Kliničkoj bolnici Dubrava
- opisati ulogu medicinske sestre/tehničara kod navedenog neurokirurškog zahvata

Predgovor

Prije svega htjela bi se zahvaliti svojoj obitelji koja mi je bila cijelo vrijeme mog školovanja podrška i koji su mi davali vjetar u leđa te su uvijek bili puni razumjevanja za moje izostanke i ponekad lošije raspoloženje.

Posebno hvala mojoj mentorici docentici Ribić koja je hrabro prihvatila mentorstvo moje teme kada se nitko nije usudio jer su smatrali da sestre nemaju dovoljno znanja i iskustva sa robotikom. Hvala joj na ukazanom povjerenju i što je bila otvorena za nešto drugačije i odmak od tipičnog sestrinskog obujma rada. Svojom otvorenošću za nećim novim meni je dala motivaciju da što vjernije izrealiziram ovaj diplomski rad.

Htjela bi se zahvaliti i svom neurokirurškom timu KB Dubrave koji su mi zajedno sa Fakultetom strojarstva i brodogradnje pomogli uvelike u izradi ovog rada. Najviše hvala doktoru Fadiju Almahariqu specijalistu neurokirurgije koji je najviše pridonio ovoj mojoj temi diplomskog rada. Prije svega naveo me na pomisao da bi bilo dobro pisati za moj diplomski rad nešto u čemu smo jedinstveni i posebni a radimo svakodnevno. Predložio mi je temu stereotaskije sa robotom te uvjerio me da je to nešto po čemu će moj rad se razlikovati od drugih a i naveo je da ovaj nivo edukacije tj. magisterij zahtjeva odmak od svakodnevnice. Sva potrebna odobrenja za istraživanje bila su u dogovoru sa doktorom Almahariqom koji je prije samog zahvata dao svojim pacijentima na potpis pristanak za operaciju te im objasnio svrhu ovog našeg istraživanja. Bez njegove ideje i konkretne pomoći ovaj rad nebi se mogao realizirati. Zato još jednom mu HVALA na ukazanom povjerenju i na „utrošenom“ vremenu koji je izdvojio za moj diplomski rad.

Sažetak

Stereotaksijska neurokirurgija ima bogatu povijest. S ciljem povećanja točnosti stereotaksijske biopsije osmišljeno je nekoliko stereotaksijskih okvira. Trenutno je najčešće korišteni Leksellov okvir. Svrha je okvira točno pozicioniranje glave unutar koordinatnog sustava te određivanje koordinata ciljne točke predviđene za biopsiju. Stereotaksija se osim za biopsiju tumora na mozgu koristi i za duboku mozgovnu stimulaciju kod bolesnika koji boluju od Parkinsonove bolesti te distonije. Najnoviji stereotaksijski sustav je robotski sustav stereotaksije i navigacije koji se koristi za biopsiju tumora i duboke mozgovne stimulacije. Za uspješnost operacije nužna je visoka točnost, s pogreškom manjom od 2 mm. U okviru diplomskog rada prikazani su rezultati presječne studije točnosti i učinkovitosti biopsije izvedene uz pomoću robota RONNA kod 30 pacijenata. U nastavku studije rezultati će biti uspoređeni s rezultatima klasične biopsije izvedene pomoću Leksellovog okvira. Kod stereotaksijske biopsije robotskim sustavom RONNA pogreška je iznosila 1,4 mm. Nadalje, navedeni operativni zahvat traje kraće od klasične biopsije te omogućuje bržu i jednostavniju promjenu plana biopsije.

Ključne riječi: stereotaksijska biopsija, robotski sustav Ronna, Leksellov okvir, lezije na mozgu

Summary

Stereotactic neurosurgery has a rich history. Several stereotaxic frameworks have been designed in order to increase the accuracy of stereotactic biopsy. Currently, the most commonly used frame is Leksell frame. The purpose of the frame is to accurately position the head within the coordinate system and to determine the coordinates of the target point intended for biopsy. In addition to biopsy of brain tumors, stereotaxy is also used for deep brain stimulation in patients with Parkinson's disease and dystonia. The latest stereotactic system is a robotic stereotactic and navigation system used for tumor biopsy and deep brain stimulation. High accuracy, with an error of less than 2 mm, is necessary for the success of the operation. Within this master thesis the results of a cross-sectional study of the accuracy and effectiveness of biopsies performed using the robot "Ronna" in 30 patients are presented. In the continuation of the study, obtained results will be compared with the results of a classical biopsy performed using the Leksell framework. In the stereotactic biopsy with the Ronna robotic system, the error was 1.4 mm. Furthermore, the mentioned surgical procedure is shorter than the classic biopsy and enables a faster and easier change of the biopsy plan.

Key words: Stereotactic brain biopsy, Robot Ronna, Leksell frame, brain lesions

Popis korištenih kratica

CT - Kompjuterizirana tomografija (eng. computed tomography)

DBS - Deep brain stimulation (Duboka mozgovna stimulacija)

MR - Magnetska rezonanca (eng. magnetic resonance)

PHD - Patohistološka dijagnoza

RONNA- Robotska neuronavigacija

SEEG - Stereoelektroencefalografija

Sadržaj

1. Uvod	Error! Bookmark not defined.
2. Povijesni razvoj neurokirurgije	11
3. Sterotaksijska neurokirurgija	13
4. Primjena robotskih sustava u neurokirurgiji	16
4.1 Robotski sustav RONNA	17
5. Uloga medicinske sestre/tehničara kod neurokirurških zahvata	20
6. Cilj istraživanja	23
7. Ispitanici i metode istraživanja	24
7.1. Ustroj studije	24
7.2. Ispitanici	24
7.3. Metodologija istraživanja	25
7.4. Statistička analiza	33
8. Rezultati	34
9. Rasprava	42
10. Zaključak	45
11. Literatura	46

1. Uvod

Stereotaksijska biopsija je postupak prilikom kojeg se kroz mali otvor na lubanji dolazi do komadića tkiva tumora. Biopsija tumorskog tkiva na mozgu od iznimne je važnosti u neurokirurgiji jer se pomoću nje dobiva uzorak za patohistološku analizu, odnosno dijagnozu tumora tj. vrsta tumorskog procesa prema klasifikaciji Svjetske zdravstvene organizacije (World health organisation, WHO).

Navedena klasifikacija je od velike važnosti jer određuje daljnji oblik liječenja kao na primjer odstranjenje tumora otvorenom operacijom ili uvođenje onkološkog liječenja, zračenje, kemoterapija, kombinacija kemoterapije i zračenja nakon operativnog zahvata ili neuroradiološko praćenje tumora bez operacije.

Kako bi se dobio dobar uzorak tumora za patohistološku dijagnozu (PHD) i izbjegle neželjene komplikacije oko same operacije potrebna je velika preciznost kod stereotaksijske biopsije. S ciljem povećanja preciznosti provode se studije u okviru kojih se ispituju modeli koji omogućuju najsigurniji način biopsije tumorskog tkiva.

Najpopularniji način izvođenja stereotaksijske biopsije je pomoću Leksellovog okvira gdje se na glavu učvrste četiri vijka u lokalnoj anesteziji te se snimi CT ili MR glave s okvirom. Točke određene na CT-u ili MR-u s okvirom registriraju se pomoću softvera te se svaka točka na mozgu definira uz pomoć koordinata X, Y i Z. Odredi se mjesto ulaska sonde te ciljna točka tj. tumorska tvorba. Temeljem koordinata ciljne točke, u lokalnoj se anesteziji izvodi operacija biopsije tumorske tvorbe.

S napretkom znanosti napreduje i robotika. Robotske ruke sve češće se koriste u medicini. U neurokirurškoj sali u Kliničkoj bolnici (KB) Dubrava nakon nekoliko godina istraživanja, počela se koristiti RONNA, robot neuronavigacija, s kojim se izvodi stereotaksijska biopsija tumora mozga. Robot ima svoju kameru koja registrira četiri fiksirana markera na glavi te softverski nakon toga pozicionira glavu u koordinatni sustav kako bi se moglo odrediti ulazna točka kao i ciljna. U ovom radu prikazani su rezultati studije preciznosti i učinkovitost biopsije provedene pomoću robotskog sustava RONNA.

Robotski sustav „RONNA“ počeo se koristiti 2016. godine u Kliničkoj bolnici Dubrava. Tad započinje drugačiji i sofisticiraniji pristup stereotaksijskoj biopsiji tumora mozga.

Do tada stereotaksijska biopsija radila se isključivo Leksellovim okvirom koji je opće prihvaćen u cijelom svijetu. Takva vrsta biopsije je izrazito uspješna te ne zahtijeva posebne pripreme bolesnika jer se izvodi najčešće u lokalnoj anesteziji pomoću svrdla promjera 3,2 mm te vodilice i sonde za biopsiju promjera 2,5 mm. Nedostatak je ove metode što se za vrijeme operativnog zahvata može uzeti uzorak tkiva samo s jednog mjesta koji je prethodno utvrđen X, Y, Z koordinatama. Naime, svako mijenjanje koordinata uključuje skidanje Leksellovog okvira te ponovno postavljanje što uključuje i nesterilne uvjete rada koji nikako nisu prihvatljivi u niti jednoj kirurškoj tehnici, a pogotovo ne u neurokirurgiji.

U suradnji sa Fakultetom strojarstva i brodogradnje (FSB) razvijen je robot RONNA koji se koristi za stereotaksijsku biopsiju u KB Dubrava. Obzirom da se u KB Dubrava izvode stereotaksijske biopsije pomoću robota i klasičnim putem uz pomoć okvira, od velike je važnosti odrediti i ispitati točnost zahvata kako bi implementacija robotskog sustava u neurokirurgiji bila što efikasnija.

RONNA robotski sustav inovacija je u neurokirurgiji te se svakodnevno nadograđuje i usavršava. Opravdanost i sigurnost uvođenja RONNE u standardne biopsije tumora mozga bilo je potrebno dokazati ne samo Ministarstvu zdravlja i Kliničkoj bolnici Dubrava nego najviše pacijentima kod kojih je indiciran zahvat stereotaksijske biopsije. Prije samog zahvata neurokirurg dužan je objasniti svakom pacijentu vrstu zahvata i tehniku kojom će se izvoditi biopsija tumorskog procesa. Posebno je važno pripremiti pacijenta na zahvat pomoću robota, osobito zbog straha i često sumnje u uspješnost zahvata robotskog sustava.

2. Povijesni razvoj neurokirurgije

Neurokirurgija jedno je od kirurških polja koje je znatno napredovalo tehnološkom evolucijom. Neki od najznačajnijih medicinskih otkrića, kao što su kompjutorizirana tomografija (CT), magnetska rezonanca (MR) i ultrazvuk, razvijeni su posebno za poboljšanje dijagnostičkih i terapijskih mogućnosti koje su dostupne pacijentima pogođenim cerebrovaskularnim bolestima (1).

Najraniji dokazi o otvaranju lubanje u svrhu liječenja sežu od 1530. godine prije nove ere, kada su Inke počele s trepanacijom. U Hipokratovim spisima „Corpus Hippocraticum“ između 500. i 200. godine prije nove ere, nalaze se prvi detaljni opisi trepanacije. Tek u 16. stoljeću Leonardo Da Vinci i Andreas Vesalius počeli su izvoditi kraniotomije na kadaverima učeći tako o mozgu i kranijalnim živcima. 1774. godine francuski kirurg Antoine Louis uklonio je prvi tumor koristeći ligature. 1918. i 1919. godine Walter Dandy koristi x-zrake u svrhu ventrikulografije i pneumoencefalografije, a 1926. António Caetano de Abreu Freire Egas Moniz izvodi prvu angiografiju također uz pomoć x-zraka. 1926. godine ujedno je prvi puta primijenjen električni nož od strane Harvey Cushinga. Iako je endoskop izumljen 1853. g., prvotno se upotrebljavao cistoskopski. Tek je Dandy 1922. izveo ventrikulostomiju uz pomoć endoskopa. Prvi kirurški mikroskop predstavljen je 1921., ali nije korišten u neurokirurgiji sve do 1950-tih. Theodore Kurze 1957. uvodi mikroskop u neurokiruršku dvoranu, čime započinje eru mikro neurokirurgije (2, 3).

1942. godine Karl Theodore Dussik opisuje prvo korištenje ultrazvuka u neurokirurške svrhe, za mjerenje ventrikula i tumora mozga. Uvođenje CT-a 1971. godine, doprinos i izum Godfreyja Hounsfielda, može se smatrati najvažnijim pomakom u hitnom zbrinjavanju traume mozga. Na temelju teorija Edwarda Purcella i Raymonda Damadiana iz 1946. godine, razvija se MR uređaj. Ali prvi prototip MR sustava izrađen je tek 1980-tih. Računalna grafika i obrada slika naknadno su primjenjivane kod MR i CT skeniranja čime se doprinijelo trodimenzionalnim rekonstrukcijama. One su se pokazale osobito korisnima u prikazu aneurizmi i malformacijama vaskulature mozga. Uvođenje računalne grafike i neuronavigacije ranih 1990-ih, omogućene su preciznije MR snimke, a izum BOLD signala Seijia Ogawe iz 1990. godine, temelj je funkcionalne MR (1, 4).

Neuroonkologija kao neurokirurška podskupina ponajviše je napredovala uslijed tehnoloških inovacija. Prvi pokušaj kirurškog zahvata s robotskim sustavom PUMA 560 za biopsiju tumora mozga bio je 1987. godine. Međutim, primjena mikrokirurških tehnika kao što

je uporaba plutajućeg mikroskopa 1967. g. od strane M. Gazi Yaşargil, može se smatrati prekretnicom u povijesti cijelog područja neurokirurgije (1, 2).

Stereotaksijska neurokirurgija, temeljena na definiranju ciljne točke pomoću svojih koordinata u prostoru, razvila se relativno ranije od drugih grana neurokirurgije. 1908. godine Sir Victor Horsley i Robert H. Clarke razvijaju prvi trodimenzionalni kartezijski uređaj za pokuse na životinjama, progresivno napredujući uvođenjem prvih uređaja za stereotaksijske postupke. 1947. godine Ernest A. Spiegel i Henry T. Wycis, a 1949. g. Lars Leksell, paralelno razvijaju i unaprjeđuju same uređaje (1,4).

3. Stereotaksijska neurokirurgija

Stereotaksijska neurokirurgija ima bogatu povijest. Kao što je već navedeno prvi stereotaksijski okvir osmislili su Horsley i Clarke 1908. godine (1). Nakon toga osmišljeno je nekoliko okvira s ciljem povećanja točnosti stereotaksijske biopsije. Trenutno je najpopularniji Leksellov okvir (Slika 3.1.).



Slika 3.1. Stereotaksijski Leksellov okvir (Izvor: Autor)

Biopsija u medicini je postupak kojim se uzima komadić tkiva tumora za patohistološku analizu, a kako bi se omogućio adekvatan nastavak liječenja. Sterotaksijska biopsija mozga znači uzimanje tkiva tumora koristeći se tehnikama Leksellovog okvira ili robotskim sustavom navigacije. Prije zahvata bolesnik, kandidat za stereotaksijsku biopsiju tumora mozga, daje pristanak na zahvat, odnosno potpisuje suglasnost za operativni zahvat te obavlja anesteziološki pregled. Jedna od razlika između klasične stereotaksijske biopsije izvođene sa Leksellovim okvirom i robotskim sustavom jest u anesteziji; klasična se biopsija izvodi najčešće u lokalnoj anesteziji ako je bolesnik suradljiv, dok se biopsija s robotom trenutno izvodi u općoj endotrahealnoj anesteziji.

Cilj je Leksellovog okvira pozicioniranje glave u koordinatnom sustavu te određivanje koordinata ciljne točke koju je potrebno bioptirati. Stereotaksija se koristi kod nekoliko operacija kao na primjer: biopsija tumorskog procesa mozga, duboka mozgovna stimulacija (DBS) kod bolesnika koji boluju od Parkinsonove bolesti te distonije (2). Na dan operativnog zahvata u lokalnoj anesteziji bolesniku se na glavu fiksiraju četiri vijka koja su povezana u okvir i s tim okvirom bolesnik odlazi na CT mozga. Nakon snimanja bolesnik ulazi u salu i snimka se uspoređuje i preklapa sa snimkom MR uz pomoć aparata StealthStation koji izračunava X, Y, i Z koordinate za najpovoljniji ulazak biopsijske sonde. Za to vrijeme glava tj. okvir se pomoću posebne poveznice fiksira za operacijski stol. U lokalnoj anesteziji se izvodi zahvat te se uzima uzorak tkiva tumora samo sa jednog mjesta unutar mozga.

Najnoviji sustav je robotski sustav stereotaksije i navigacije koji se koristi za biopsiju tumora i duboke mozgovne stimulacije. Točnost mora biti gotovo idealna, s pogreškom manjom od 2 mm. Nekoliko studija navodi točnost robotskog sustava s greškom između 1-2 mm (3,4). Naime, u Kliničkoj bolnici Dubrava svi bolesnici kojima se radi stereotaksijska biopsija tumora mozga pomoću robota ulaze u opću endotrahealnu anesteziju zbog smanjenja straha bolesnika od nepoznatog i novog (robota) jer uznemirenost i strah uzrokuju povećani krvni tlak koji može dovesti do komplikacija za vrijeme samog zahvata. Na dan operativnog zahvata na odjelu se bolesniku na glavu fiksiraju markeri s kojima on odlazi na CT. Nakon snimanja, snimke se uspoređuju s MR snimkama te se izračunavaju najpovoljnije točke za ulazak sonde. Nakon uspavlivanja bolesniku se glava fiksira u Mayfield koji se spaja preko poveznice s robotom RONNA. Tehnika uzimanja uzorka je ista kao i kod klasične biopsije međutim prednost robotske ruke jest ta što se uzorak tkiva može uzeti s različitih mjesta jednostavnim promjenama koordinata te automatskom promjenom položaja robotske ruke za ponovnom biopsijom poštivajući sterilne uvjete rada.

Prije uvođenja robotske tehnologije u rutinske zahvate, bile su provedene studije u nekoliko svjetskih centara u okviru kojih se uspoređivala točnost robotske stereotaksije s operacijama izvedenim klasičnim načinom pomoću stereotaksijskog okvira (5). Pokazano je da su obje tehnike dovoljno točne s pogreškom manjom od 2 mm. Naime, vrh biopsijske sonde dolazi to ciljne točke tj. mjesta biopsije tumorskog tkiva koju je odredio neurokirurg prije operacije. Dobiveni materijal šalje se na patohistološku analizu kako bi se odredili vrsta i gradus tumorskog procesa te se ovisno o nalazu planira daljnje liječenje bolesnika. Istraživanja su pokazala da je ponekad potrebno više od dva uzorka za analizu kako bi se bolje odredio gradus tumora (6).

Robotski sustav omogućava uzimanje nekoliko uzoraka s različitih mjesta tumora mozga, puno lakše i brže od biopsije pomoću Leksellovog okvira. Za obje tehnike biopsije potrebno je snimiti MR i CT glave prije operacije te MR i CT glave nakon operacije, kako bi se isključile komplikacije te vizualiziralo mjesto biopsije (7). Obzirom da je dijagnoza tumorskog procesa od velike važnosti radi daljnjeg liječenja bolesnika, točnost stereotaksijske biopsije je nužna kako bi se dobio adekvatni materijal za analizu.

4. Primjena robotskih sustava u neurokirurgiji

Prva primjena robota u kirurgiji na području neurokirurgije bila je 1985. godine kad je upotrebljen sustav PUMA 200. Pritom se igla za biopsiju mozga postavila koristeći se navođenom kompjuteriziranom tomografijom (CT) sa relativnom točnošću od 0,05 mm koja je navedena kao industrijska relativna točnost, dok je stvarna u realnim uvjetima operacijske sale točnost iznosila 5 mm (8). Od tada pa do danas primjena robota u neurokirurgiji u stalnom je napretku. Razvijaju se mnoga rješenja, međutim samo rijetki dođu do certifikacije obzirom da robotski sustavi moraju proći brojne provjere i u konačnici zadovoljiti tehničke i medicinske norme.

Šest najuspješnijih sustava koji su prošli klinička testiranja i doživjeli primjenu u neurokirurgiji su: SurgiScope (ISIS Robotics, Saint Martin d'Hères, France), NeuroMate (Renishaw-Mayfield, Nyon, Switzerland), Pathfinder (Prosurgics Ltd., High Wycombe, United Kingdom) čiji je razvoj prekinut, Renaissance (Mazor Robotics Ltd., Caesarea, Israel), Robocast (NearLab, Politecnico di Milano, Milan, Italy) i Rosa (MedTech SAS, Montpellier, France) (9). Razvoj robotskog sustava primjenjivog u neurokirurgiji mora pratiti i razvoj dobrog vizualizacijskog sustava, završnog mehanizma – alata te kontrolnog i operacijskog sustava.

Među ranije navedenim robotskim sustavima koji se uspješno primjenjuju u neurokirurgiji, ROSA je najnoviji robotski sustav. U usporedbi s ostalima pokazuje veću fleksibilnost, jednostavnu integraciju i veliki broj opcija za registraciju (9). Nijedan od prijašnjih robota ne nudi toliko mogućnosti za registraciju pacijenta (10, 11), a uz to pokazuje izrazitu preciznost: pogreška manja od 1 mm pri zahvatima s okvirom i manje od 1,22 mm pri zahvatima bez okvira (12). Problem koji ROSA pokazuje je greška kinematike, odnosno pokreta robota - problem apsolutne pozicijske točnosti koji nastaje pri primjeni klasičnih rotirajućih zglobova. Ona nastaje zbog mehaničke izvedbe i regulacije koja vodi do sumiranja grešaka na razini izvršnog mehanizma (prenosi se sa zgloba na zglob). Takva greška javlja se kod svakog robota, a ovisi o preciznosti rada enkodera (koji se nalazi unutar zgloba i registrira promjene položaja). Upravo se u tom segmentu djeluje u svrhu unaprijeđenja same izvedbe i preciznosti robota. Osim navedenog, nedostatak sustava ROSA je i problem rada u specifičnim uvjetima operacijske sale koji iziskuju sterilnost te cjelokupni troškovi sustava. Općenito, uz visoku cijenu samog robotskog sustava treba imati na umu i dostupnost robota, kao i granicu isplativosti korištenja pojedinog sustava.

4.1. Robotski sustav RONNA

Iskorak u primjeni robota u neurokirurgiji je sustav robotske neuronavigacije, *Robotical Neurosurgical Navigation* (RONNA), koji je nastao suradnjom tima s Fakulteta strojarstva i brodogradnje u Zagrebu, Kliničke bolnice Dubrava u Zagrebu i Hrvatskog instituta za istraživanje mozga u Zagrebu. RONNA je dvoručni robotski neurokirurški sustav koji omogućava oponašanje klasičnih kirurških postupaka na temelju umjetne inteligencije (Slika 4.1.1). Smanjeni su određeni nedostaci prethodnih sustava, kao što je pogreška apsolutne pozicijske točnosti, odnosno sumacija pogrešaka u otvorenoj kinematičkoj strukturi, a neki nedostaci su i u potpunosti otklonjeni. Svrha ovog robotskog sustava jest zamijenjena kirurga u postupku stereotaktičke navigacije na osnovu povezivanja neuroradioloških snimki s robotom. Robot na temelju radiološke snimke prepoznaje značajke i položaj glave u prostoru te na temelju toga postavlja sondu ili elektrodu u određenu neuroanatomsku strukturu, obavlja resekciju tumora, stereoelektroencefalografiju (SEEG), drenažu tekućine iz mozga ili biopsiju. Osnovna postavka jest točno očitavanje koordinatnog sustava glave snimljene CT-om sa ili bez kontrasta, magnetskom rezonancom ili iz tehnike spajanja snimki (engl. *image fusion*), odnosno ciljanu točku u prostoru u odnosu na vanjski marker pričvršćen na glavu bolesnika. Robot pronalazi vizijskim sustavom vanjski marker i povezuje ga s koordinatama ciljane točke s radioloških snimki, a preostali dio rada određen je matematičkim modelima, odnosno određenim operacijskim sustavima.



Slika 4.1.1. Robotski sustav RONNA (Izvor: Autor)

Ovakva vrsta robota predstavlja najnovije rješenje značajnog problema neurokirurške robotike, a to je pitanje lokalizacijske metode za određivanje izvornih koordinata na glavi bolesnika. U navednom sustavu zapravo se koriste dva neovisna robota, odnosno dvije robotske ruke, koje međusobno koordiniraju tijekom cijelog postupka, lokalizacije i navigacije. S obzirom da ima dvije ruke, razvijen je posebni sustav upravljanja ispitivanja, a daljnji razvoj rezultirao je razvojem sustava RONNA G4 (robotska neuronavigacija četvrte vrste), zahvaljujući unaprijeđenju mehaničke strukture i kontrolnih algoritama. Namijenjen je stereotaktičkim neuronavigacijskim postupcima, a jedna od mogućnosti je i autonomno izvođenje zahvata.

U svojoj osnovnoj verziji, RONNA se sastojala od tri glavne komponente:

- a) robotska ruka na mobilnoj platformi,
- b) globalni optički sustav praćenja i
- c) navigacijski sustav.

Robotska ruka spojena je na univerzalnu mobilnu platformu i ima 6 stupnjeva slobode što omogućava fleksibilnost i orijentaciju po njezinom trajektoriju (putanja po kojoj se alat giba, a unutar koje su zadani trenutci u kojima alat mora biti u odgovarajućim točkama putanje). Optički sustav praćenja koristi infracrvenu stereo kameru sa širokim vidnim poljem i dva referentna okvira. Jedan se nalazi na bolesnikovoj glavi, a drugi na završnom mehanizmu robotske ruke. Razvijen je visokoprecizni sustav koji se sastoji od dvije kamere sa makro lećama poravnanim u ravnini pod kutem od 55 stupnjeva. Time se izbjegava moguća pogreška koja nastaje zbog slabe rezolucije. Presjek optičkih osi kamera pozicijom odgovara centralnoj točki robotskog alata čime se poboljšava preciznost. Dosada korišteni ROSA i NeuroMate služe se laserskom i ultrazvučnom bez kontaktnom metodom registracije bolesnika (13, 14).

Metoda registracije bolesnika postupak je koji se provodi u stereotaktičkoj neurokirurgiji da bi se povezali i uskladili koordinatni sustav samog robota i snimke CT-a. Definira se referentni koordinatni sustav čija je funkcija pomoći pri izvođenju samog postupka u smislu orijentacije u prostoru i određivanja položaja značajnih referenci. Bolesnik se snima CT-om, snimke se analiziraju i radi se plan operacije. CT se češće koristi jer ima nešto veću rezoluciju nego snimka MR-om koja uz to može biti i malo iskrivljena. U budućnosti bi se mogla kao osnovna tehnika koristiti i „image fusion“ tehnika koja bi u 3D prostoru spojila više snimki učinjenih različitim radiološkim snimanjima.

Pri radu sa RONNA robotskim sustavom ne koriste se okviri i omogućeno je planiranje multiplih trajektorija bez ograničenja (uključujući lateralne i posteriorne) među kojima se robot može prebacivati unutar nekoliko sekundi čime je omogućeno uzimanje biopsija s više različitih lokalizacija.

Prva stereotaksijska biopsija pomoću robotske ruke RONNA u Hrvatskoj učinjena je u Kliničkoj bolnici Dubrava u ožujku 2016. godine.

5. Uloga medicinske sestre/tehničara kod neurokirurških zahvata

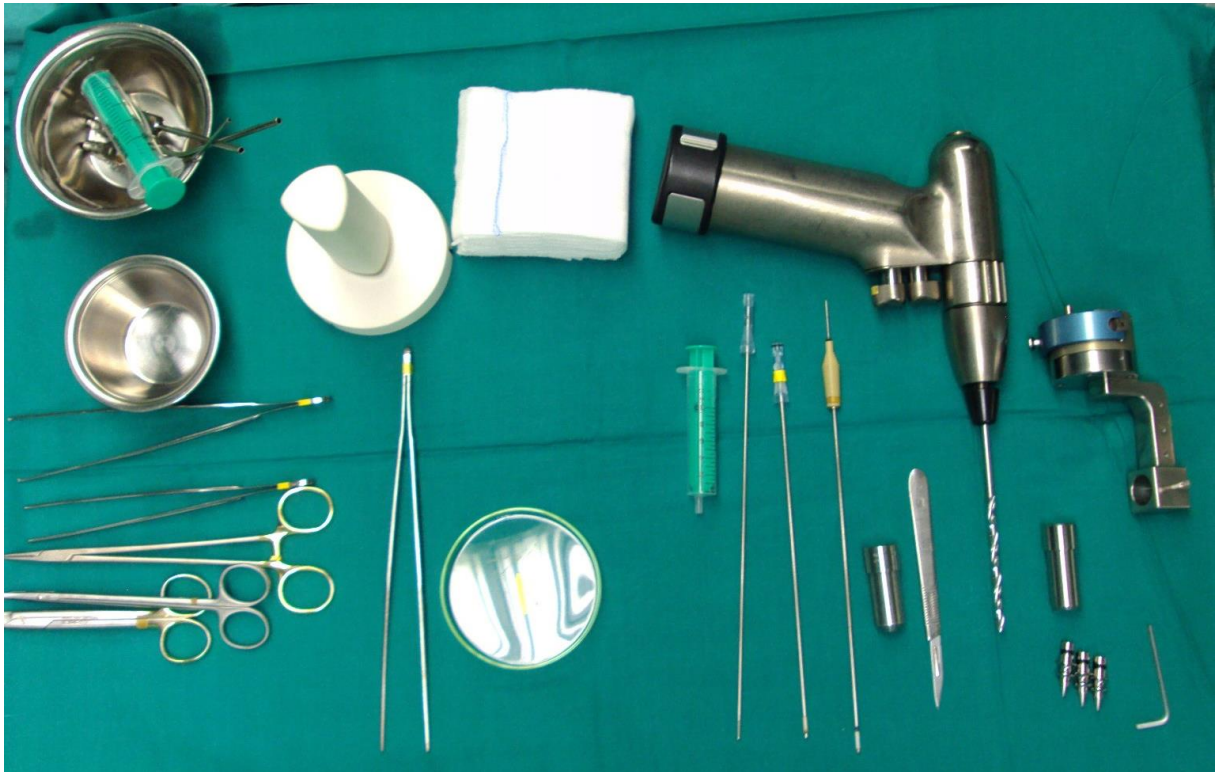
Prva zadaća operacijske sestre/tehničara jest upoznati se s novim sustavom tj. robotom RONNA, obzirom da je razvijen temeljem uvođenja novih tehnika i suradnje s nemedicinskim djelatnicima. Klinička bolnica Dubrava je referentni centar za sterotaksijsku i funkcijsku neurokirurgiju te su dosada izvršene stotine biopsija pomoću Leksell okvira. RONNA je aparat koji je neophodan za izvođenje nove tehnike biopsije te ga je kao takvog potrebno adekvatno i po pravilima asepsa i antiseptice uklopiti i pripremiti za operativni zahvat.

Glavni zadatak operacijske sestre/tehničara kod neurokirurških zahvata je pozicionirati bolesnika u najfiziološkiji položaj kako ne bi došlo do oštećenja integriteta kože ili u najgorem slučaju pada. Jedan od najbitnijih zadataka operacijske sestre/tehničara koja nije sterilno obučena je zajedno s neurokirurgom postaviti glavu u držač tj. Mayfield kod rada s robotom RONNA. To je poseban držač koji se učvrsti donjim djelom za stol, a na glavu se fiksira pomoću tri pina koja neurokirurg sam određuje. Robot ima posebnu spojnicu kojom se spaja na Mayfield te je to jedini način povezivanja robota i bolesnika, odnosno da se očitaju markeri na glavi. Sljedeći korak koji izvodi neoprana sestra/tehničar jest da osigura bolesnika na operacijskom stolu što znači da mu ispod potkoljenica stavi jastuk te fiksira noge iznad koljena posebnim remenom kako pacijent ne bi klizio sa operacijskog stola. Na vanjsku stranu bedrene kosti stavi se neutralna elektroda koja štiti bolesnika od opekline kod primjene kirurškog noža. Ruke se stavljaju u posebne držače na kojima se nalaze silikonske podloge koje štite od natisaka. Također se i pod pete stavljaju posebne silikonske podloge. Bolesnik se prije samog sterilnog pokrivanja grije posebnom dekom na magnetu koja u dodiru s bolesnikom oslobađa toplinu tijekom 8h tj. iskoristiva je i nakon operativnog zahvata. Operativno polje se pomoću posebnog držača „bigla“ odvaja od anestezije kako bi se osigurali što kvalitetniji uvjeti za sterilan rad. Od aparature koja se koristi za vrijeme biopsije potrebno je osigurati električni nož, aparat za usisavanje krvi i naravno robot s popratnom neuronavigacijom.

Idealna je situacija kad se u operacijskoj sali prije zahvata nalaze tri medicinske sestre/tehničara. Jedna je zadužena za namještanje pacijenta i aparaturu, druga za administrativni dio i potrošni materijal, a treća je sterilna operacijska sestra-instrumentarka koja sudjeluje u operaciji. Oprana operacijska sestra ima zadatak pripremiti sav potrošni materijal za operativni zahvat koji će joj biti potreban te koji će joj druga kolegica zadužena za papire i materijal sterilno otvoriti. Svaka instrumentarka mora izvrsno poznavati sterilnost te je to njezin glavni zadatak sterilno složiti operacijski stol sa instrumentima (Slika 5.1.) i sterilno staviti navlaku

na robota te izvrsno poznavati tijekom operacije. Dužnost je operacijske sestre da upozori na svako nesterilno rukovanje aparaturom ili instrumentima prije ili za vrijeme operativnog zahvata i da zamjeni nesterilni predmet. Njezin zadatak je također da adekvatno zbrine dobiveni patohistološki materijal koji će predati medicinskoj sestri/tehničaru zaduženoj za preparat i dokumentaciju. Materijali najčešće odlaze u posudicama sa formalinom na analizu ili u posudici sa fiziološkom otopinom ili suhi ukoliko se traži hitna analiza. Nakon operativnog zahvata medicinska sestra/tehničar ponovno pomaže neurokirurgu skinuti glavu iz Mayfilda te stavlja nastavak za stol sa silikonom u koji se stavlja glava. Odmiče se potrebna aparatura te nakon ekstubacije zajedno u pratnji s anestezijom pacijent se vozi u sobu za buđenje. Za to vrijeme oprana sestra posprema instrumente te ih adekvatno priprema za sterilizaciju. Medicinska sestra/tehničar zadužena za administrativni dio ispisuje račun potrošnog materijala koji kasnije ide prema HZZO-u, završava kontrolnu i operacijsku listu u koje upisuje ručno i kompjuterski da li je bilo sve u redu za vrijeme operacijskog zahvata i da li postoje ikakve opaske vezane za bolesnika ili operativni zahvat. Nakon skidanja bolesnika s Mayfilda završava se i vrijeme operacije koje je jednako bitno kao i početak same operacije kako bi se moglo usporediti vrijeme potrebno za dosadašnje biopsije sa Leksellovim okvirom i sadašnje za robotom RONNA.

Sam operativni postupak i priprema instrumenata ne razlikuje se znatno od dosadašnje biopsije međutim sam robot iziskuje povećanu pažnju i spretnost instrumentarke kod sterilnog oblačenja jer aparat je većeg dizajna i nalazi se blizu operativnog polja. Nadalje, navlaka za robotsku ruku je od najlona te ukoliko se nespretno postavlja postoji mogućnost da se podere pa sa time i sam postupak uspori.



Slika 5.1. Instrumentarij potreban za biopsiju mozga (Izvor: Autor)

6. Cilj istraživanja

Svrha ovog istraživanja je ispitati preciznost i učinkovitost robota “RONNA” kod biopsije tumorskog tkiva na mozgu s ciljem da se u nastavku studije dobiveni rezultati usporede s rezultatima dobivenima klasičnom biopsijom pomoću stereotaksijskog Leksellovog okvira.

Specifični je cilj istraživanja ispitati sljedeće hipoteze:

H 1: Robot RONNA precizno i sigurno obavlja stereotaksijsku biopsiju tumora na mozgu te je mogućnost pogreške kod biopsije manja od 2 mm.

H 2: Biopsijom tumora mozga pomoću RONNE dobiva se valjan uzorak za PHD analizu koji omogućuje dijagnozu potrebnu za planiranje daljnjeg liječenja bolesnika.

7. Ispitanici i metode istraživanja

7.1. Ustroj studije

Provedena je presječna studija na Zavodu za neurokirurgiju u Kliničkoj bolnici Dubrava unutar godine dana.

Rezultati istraživanja prikazani u okviru rada predstavljaju jedan dio veće studije koju vodi prof. dr. sc. D. Chudy (pročelnik Zavoda za neurokirurgiju KB Dubrava), a u čijoj provedbi sudjeluju liječnici dr. sc. F. Almahariq i D. Dlaka. Rezultati istraživanja prikazani su uz prethodni pristanak voditelja i suradnika na projektu. Provjera dozvole moguća je putem email adrese doc.fadi@gmail.com.

U nastavku istraživanja dobiveni rezultati bit će uspoređeni s rezultatima skupine ispitanika kod kojih će se biopsija tumorskih tvorbi na mozgu provesti klasično pomoću Leksellovog okvira.

7.2. Ispitanici

Skupinu ispitanika činili su bolesnici Zavoda za neurokirurgiju Kliničke bolnice Dubrava s lezijama na mozgu. U studiju je uključeno 30 bolesnika kod kojih je izveden zahvat stereotaksijske biopsije kako bi se dobila patohistološka dijagnoza tumorskog procesa temeljem kojeg se provodi daljnje liječenje. Istraživanje preciznosti i učinkovitosti biopsije provedene pomoću robotskog sustava RONNA odobreno je od strane Etičkog povjerenstva (Prilog). Prije početka istraživanja svi ispitanici su bili informirani od strane neurokirurga o proceduri, mogućim komplikacijama, trajanju operacije, uspješnosti operacije i cilju istraživanja. Ispitanici su dobili pismeni informativni obrazac o postupku te nakon što su ga pročitali i prihvatili rizik operacijskog zahvata, svoj pristanak potvrdili su vlastoručnim potpisom.

7.3. Metodologija istraživanja

Prije operacijskog zahvata potrebno je:

- objasniti zahvat bolesniku
- fiksirati markere na glavu
- snimiti MR i CT mozga

U operacijskoj sali :

- smjestiti bolesnika u najfiziološkiji položaj
- intubirati bolesnika
- usporediti slike te izračunati koordinate
- staviti glavu u Mayfield nastavak
- povezati Mayfield sa robotom
- izvesti zahvat
- maknuti glavu iz Mayfield nastavka
- ekstubirati bolesnika
- sigurno transportirati do sobe za buđenje

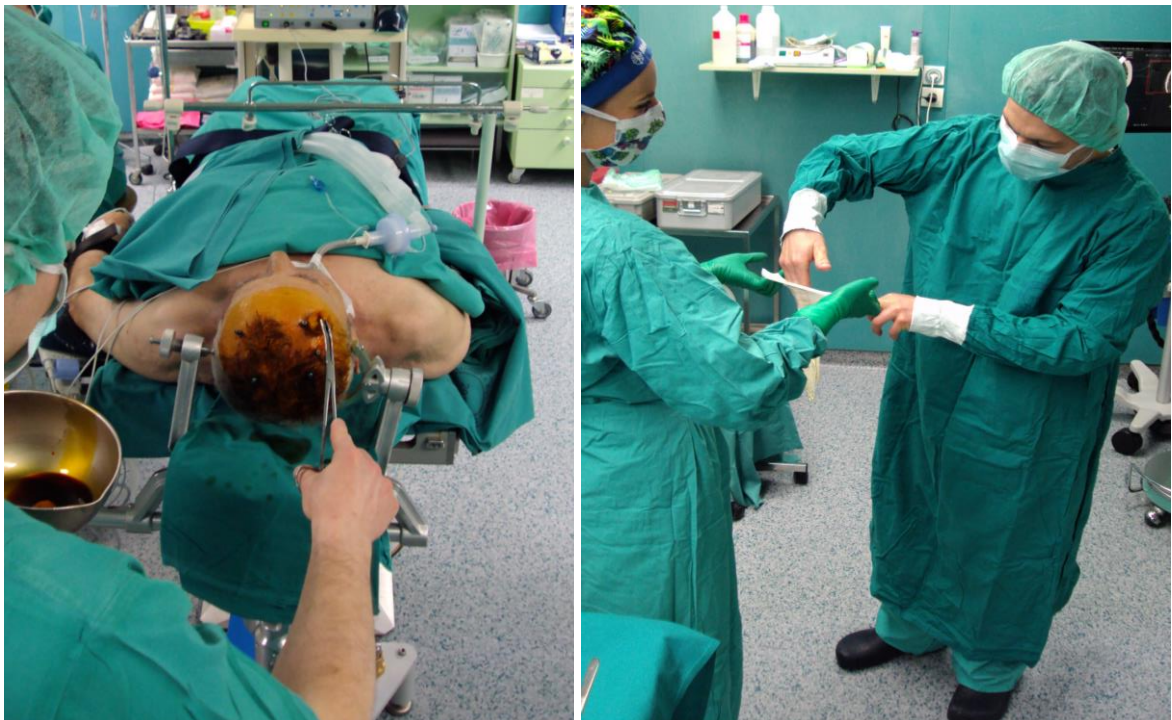
Nakon operacije:

- snimanje kontrolnog CT-a ili MR-a
- praćenje mogućih komplikacija

Svakom bolesniku prije operacije snimljen je MR i CT glave te je nakon operacije snimljen kontrolni CT i MR glave kako bi promatrali postoperacijske komplikacije. Nakon dobivenih nalaza patohistološke analize, uspoređeni su CT i MR nalazi glave te je određena točnost biopsije tj. odstupanje na kontrolnom MR glave od ciljne točke koja je bila određena za biotiranje na prijeoperacijskom MR-u. Ujedno su određene veličine trajektorija i prosječno vrijeme trajanja operativnog zahvata. Postupak izvođenja stereotaksijske biopsije robotom detaljnije je opisan u nastavku.

Bolesnicima je prije operacije snimljen MR glave te nakon što su u lokalnoj anesteziji fiksirana četiri manja markera na čeonj kosti, bolesnici su odvezeni na snimanje CT-a glave s kontrastom kako bi robotski sustav mogao registrirati markere i postaviti glavu pomoću softvera u koordinatni sustav prikazano (Slika 7.3.2).

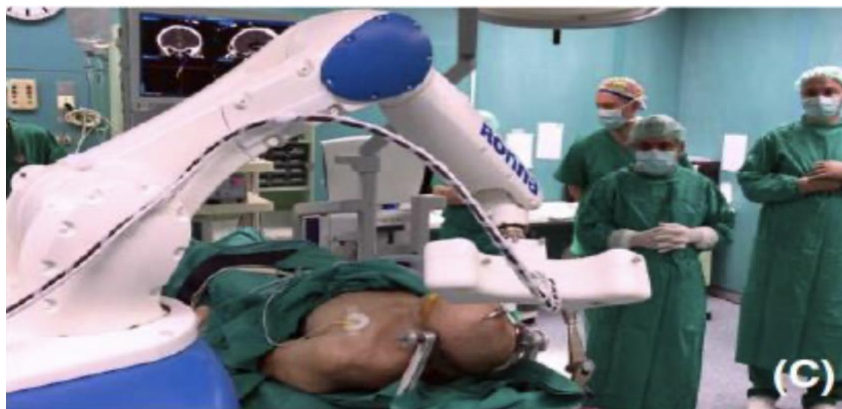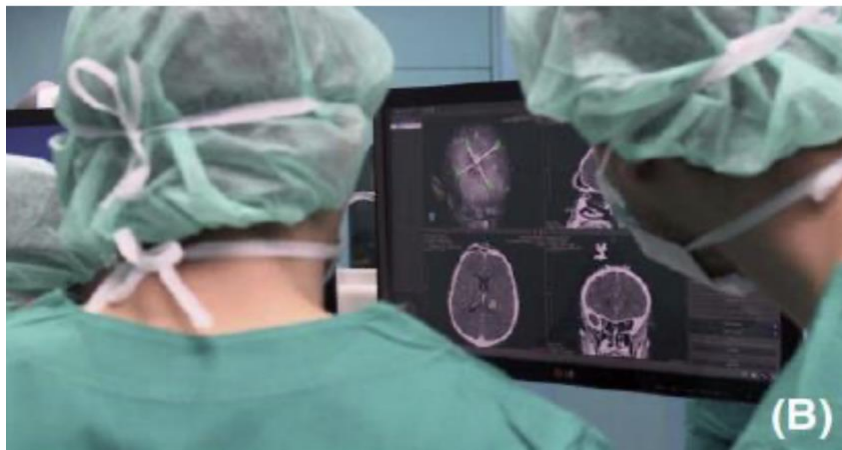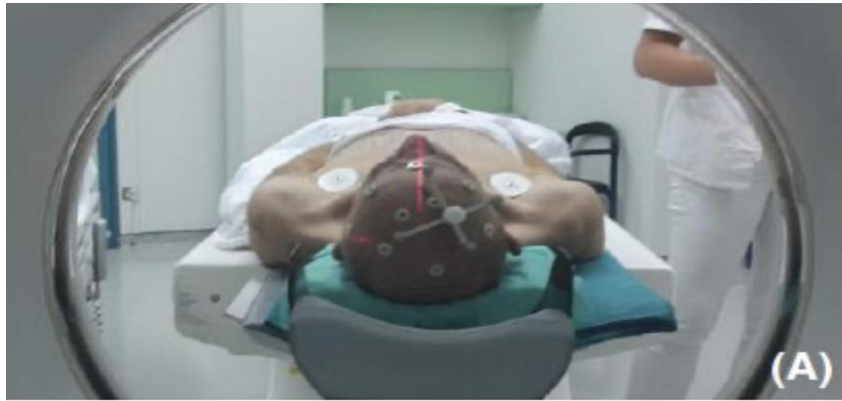Nakon ulaska u operacijsku salu bolesnik se smjesti u najoptimalniji položaj za izvođenje zahvata i pristupa se pripremi za endotrahealnu intubaciju. Nakon uspavljivanja bolesnikova glava se pozicionira u Mayfield te spaja taj nastavak s robotskim sustavom preko poveznice. Potom slijedi planiranje ulazne točke i trajektorija (Slika 7.3.3). Nakon ispravnog pozicioniranja bolesnika registriraju se markeri na glavi (Slika 7.3.4.) te se pristupa kirurškom pranju operativnog polja standardnim sredstvima namijenjenim za operativne zahvate u Kliničkoj bolnici (Slika 7.3.1).



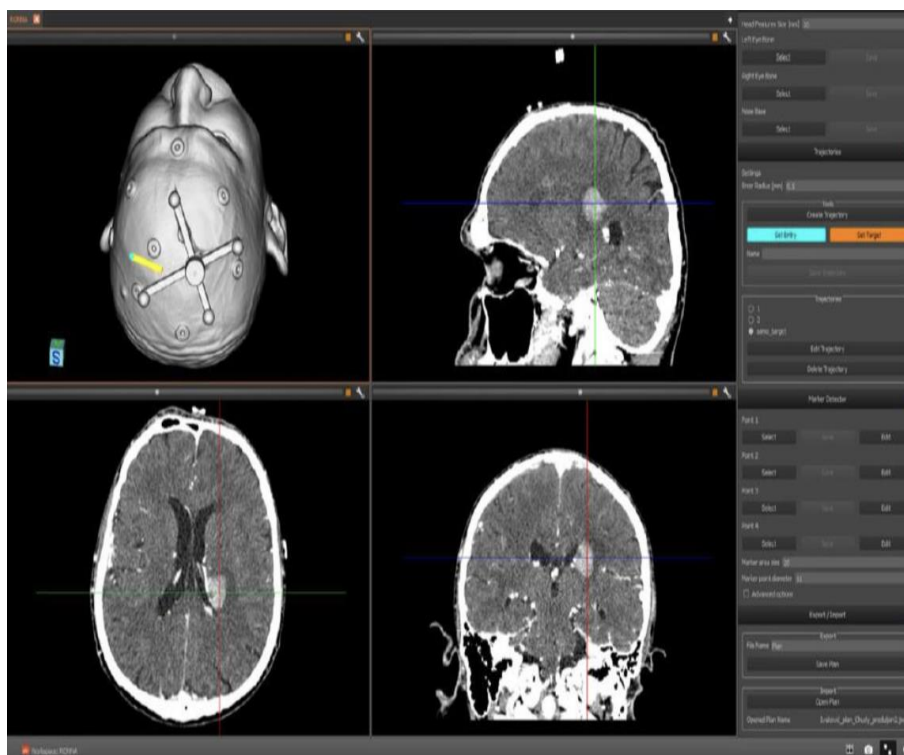Slika 7.3.1. Predoperativni aseptički postupci (Izvor: autor)

Nakon toga bolesnik se sterilno pokriva prema uhdanom postupku za stereotaksiju. Nakon sterilnog pokrivanja bolesnika pristupa se postavljanju sterilne navlake na robota od strane instrumentarke te sterilnog plasiranja vodilice za svrdlo od strane neurokirurga. Prije

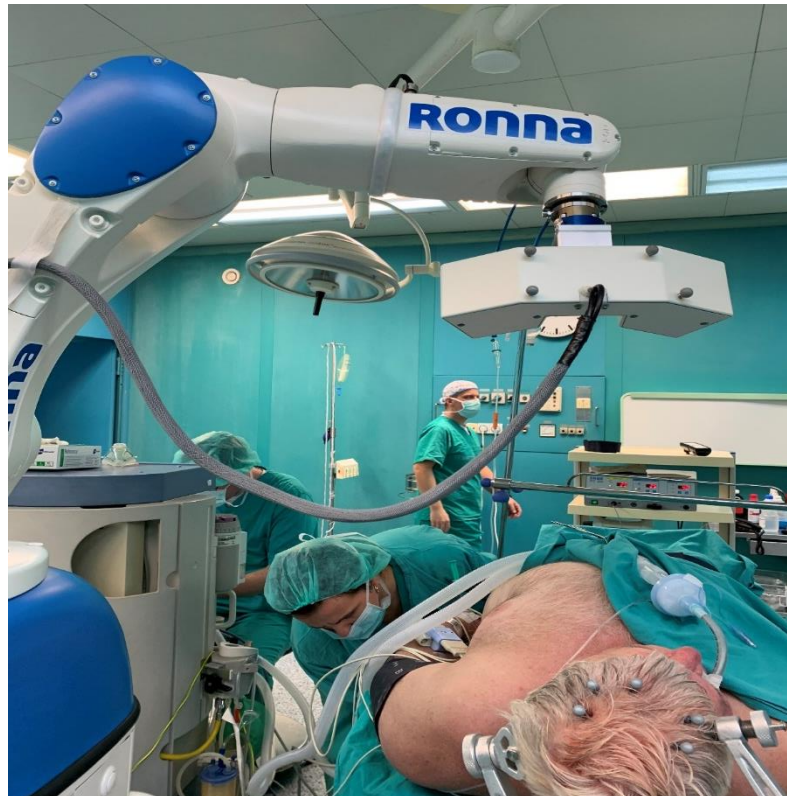samog zahvata spaja se električni nož te crijevo za usisavanje krvi predostrožnosti radi. Nakon unesenih koordinati robotska ruka zauzima položaj namijenjen za biopsiju. Prije samog bušenja otvora na lubanji još jednom provjerava se mjesto ulaska sonde, kako na samom softveru tako i na glavi bolesnika (Slika 7.3.5.). Kroz vodilicu namijenjenu za borer napravi se malen otvor na lubanji te se tim istim putem pomoću koagulacijske igle koja se dodiruje s vrhom električnog noža otvora dura tj. tvrda mozgovna ovojnica kako bi se stvorio put za biopsijsku sondu. Potom se mijenja vodilica za svrdlo i stavlja vodilica za biopsijsku sondu. Sonda se sastoji od 2 dijela. Ma samom vrhu ima maleni otvor koji je namijenjen za ulazak komadića tkiva. Kod ulaska tj. prolaska kroz trajektorij sonda se nalazi u položaju zatvoreno te se kod dolaska na mjesto biopsije otvara (Slika 7.3.6). Vanjski dio sonde se otvara u smjeru kazaljke na satu te se na vrhu vanjskog dijela sonde pričvršćuje šprica od 5 mL. Istovremeno asistent okreće sondu a kirurg povlači klip šprice kako bi se stvorio vakum i omogućio ulazak komadića tkiva u otvor na sondi. Sonda se laganim pokretima izvlači te se provjerava dobiveni uzorak. Postupak se ponavlja 3 puta s različitih dijelova tumora (Slika 7.3.7). Svi preparati adekvatno se zbrinu u posudice s formalinom namijenjene za takve uzorke te se nakon zahvata pošalju uz pripadajuću uputnicu u laboratorij Kliničke bolnice na patohistološku analizu. Nakon biopsije mjesto incizije sašije se kožnim šavovima. Nakon biopsije provjerava se točnost robotskog sustava od strane inženjera Fakulteta strojarstva i brodogradnje. Po završetku provjere skidaju se markeri s glave bolesnika i šiva mjesto plasiranih markera. Nakon buđenja bolesnika iz endotrahealne anestezije bolesnik se prevozi u sobu za buđenje.



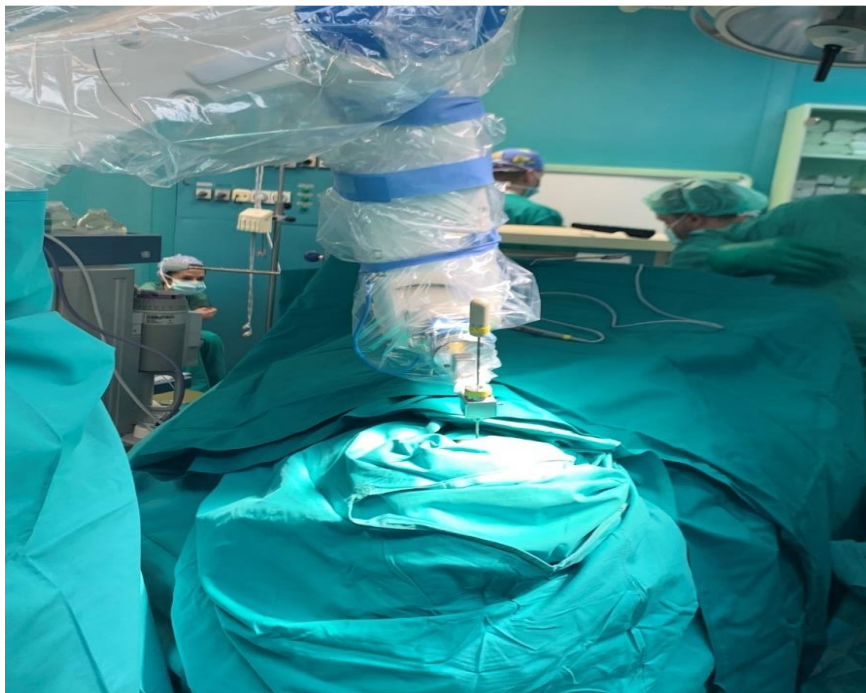Slika 7.3.2. Planiranje sterotaksije pomoću RONNE. (Izvor: Dlaka D, Švaco M, Chudy D i sur. Brain biopsy performed with the RONNA G3 system)



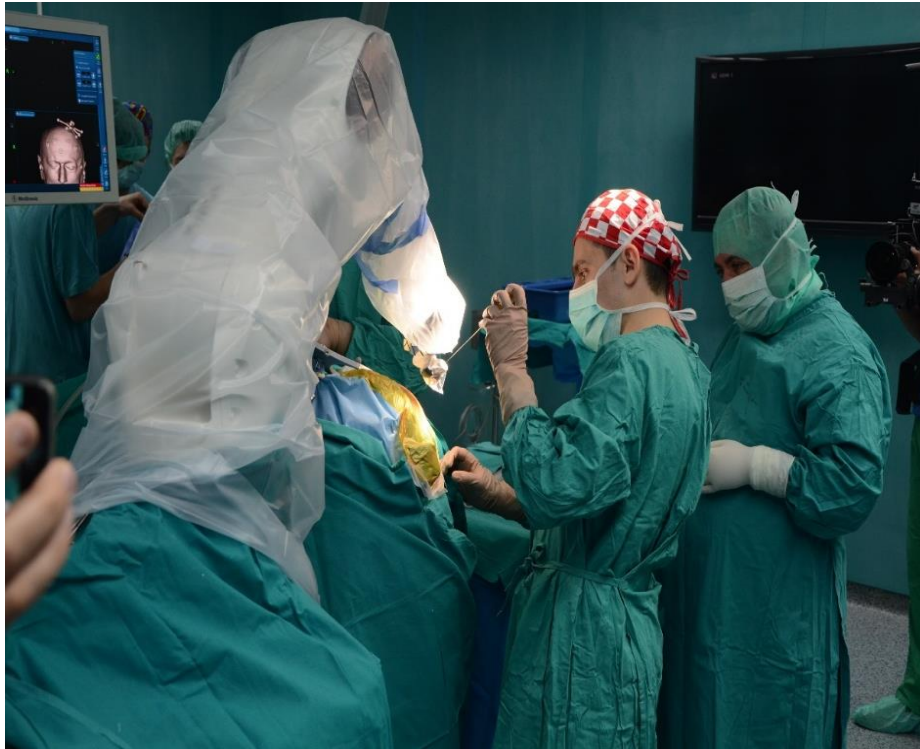Slika 7.3.3. Planiranje trajektorija u MedInria programu. (Izvor: Dlaka D, Švaco M, Chudy D i sur. Brain biopsy performed with the RONNA G3 system)



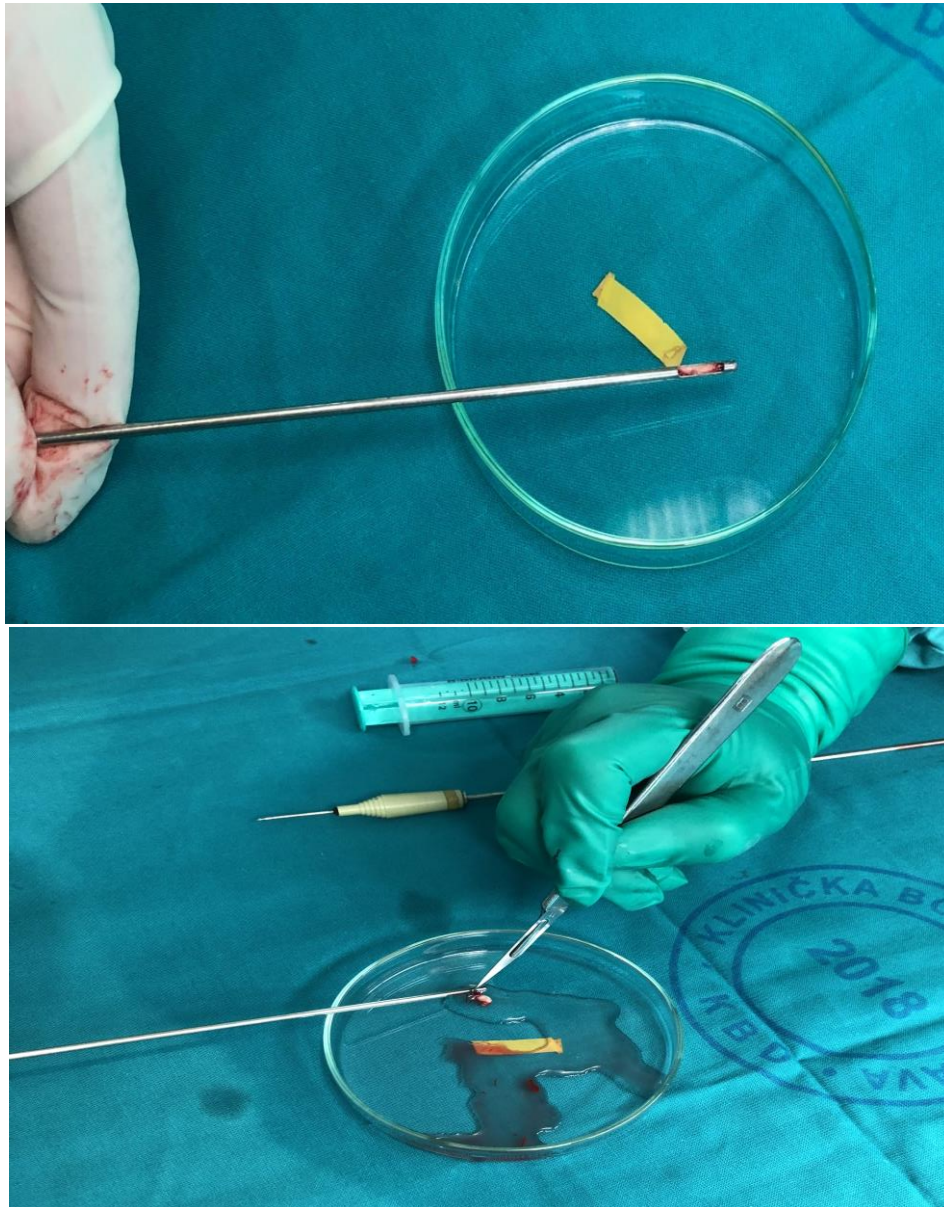
Slika 7.3.4. Registracija markera učvršćenih na glavi bolesnika koja se nalazi na Mayfield nastavku (Izvor:autor)



Slika 7.3.5. Robotska ruka dolazi do konačne pozicije te se posljednji put provjerava ulazna točka (Izvor:autor)



Slika 7.3.6. Uzimanje uzorka tumorskog tkiva s mjesta ciljne točke (Izvor:autor)



Slika 7.3.7 . Komad tumorskog tkiva dobiven robotskom biopsijom (Izvor:autor)

Drugi postoperacijski dan snima se kontrolni MR glave te se analizira točnost biopsije tj. koliko je ciljna točka udaljena od mjesta planirane ciljne točke na softveru prije biopsije. Za navedenu analizu koristi se koordinatni sustav X,Y,Z softver neuronavigacije Stealthstation S7 Medtronic kompanije.

Tijekom istraživanja bilježena je: reprezentativnost uzorka, tj. je li dobivena patohistološka dijagnoza, je li za vrijeme zahvata došlo do komplikacija, dužina trajektorija i

duljina trajanja operacije, a kako bi se prikupljeni rezultati mogli usporediti sa sličnom skupinom ispitanika.

7.4. Statistička analiza

Dobiveni podatci prikazani su tablično te su obrađeni deskriptivnim statističkim metodama; frekvencijama i aritmetičkom sredinom korištenjem programa Microsoft Excel.

8. Rezultati

U ovoj studiji učinjeno je 30 operacija stereotaksijske biopsije pomoću robotske ruke RONNA.

Iz tablice 8.1. vidljivo je da od ukupno 30 bolesnika 66,6% (20) bilo muškog spola i 33,3 % (10) ženskog spola. Prosječna dob bolesnika je bila 58,8 godina (u rasponu od 28 godine do 82 godine). Po preoperacijskom MR i CT glave tumori su bili smješteni: Frontotemporalno (7 ispitanika), Thalamus i bazalni gangliji (6 ispitanika), Temporalno (4 ispitanika), Frontalno (4 ispitanika), Frontoparijetalno (2 ispitanika), Temporooccipitalno (2 ispitanika), Parijetalno obostrano (1 ispitanik), Okcipitalno (1 ispitanik), Cerebelarno (1 ispitanik), Mezencefalno (1 ispitanik), Mozgovno deblo (1 ispitanik).

Broj	Spol	Dob	Lokacija Tumora
1	M	51	Frontotemporalno
2	M	28	Thalamus, bazalni gangliji
3	Ž	46	Frontotemporalno
4	M	55	Cerebelarno
5	M	70	Mezencefalno
6	Ž	77	Frontotemporalno
7	M	63	Frontotemporalno
8	Ž	60	Frontalno
9	Ž	77	Thalamus, bazalni gangliji
10	Ž	57	Frontotemporalno
11	M	48	Temporooccipitalno
12	Ž	82	Temporalno
13	M	80	Thalamus, bazalni gangliji
14	M	67	Frontoparijetalno

15	M	51	Thalamus, bazalni gangliji
16	Ž	55	Okcipitalno
17	M	77	Temporalno
18	Ž	47	Thalamus, bazalni gangliji
19	Ž	69	Frontalno
20	M	71	Frontotemporalno
21	M	56	Parijetalno obostrano
22	M	52	Frontalno
23	M	40	Temporooccipitalno
24	M	66	Frontoparijetalno
25	Ž	58	Temporalno
26	M	60	Frontotemporalno
27	M	68	Frontalno
28	M	54	Temporalno
29	M	35	Mozgovno deblo
30	M	44	Thalamus, bazalni gangliji

Tablica 8.1. Spol, dob, lokacija tumora

Simptomi koje su bolesnici imali prije operacije:

- konfuzija i promjena ponašanja (9)
- glavobolja (7)
- slabost jedne polovice tijela (6)

- poremećaj govora (4)
- simptomatska epilepsija (6)
- pareza jednog ekstremiteta (4)
- bez simptoma (3)
- vrtoglavice (2)
- ataksija, nestabilnost pri hodu (2)

Volumen lezija tj. tumorskih tvorba je bio u rasponu od 0,6 cm³ - 243 cm³. Operacija je učinjena kod svih 30 bolesnika u općoj endotrahealnoj anesteziji, pri čemu je 27 bolesnika bilo u supinacijskom položaju (na leđima), a troje bolesnika u pronacijskom položaju (na truhu).

Rezultati dobiveni stereotaksijskom biopsijom prikazani su u Tablici 8.2,

Broj ispitanika	Točnost na postop. MR od ciljne točke	Dužina trajektorija	Trajanje operacije	Patohistološka dijagnoza
1	1,5 mm	15,5 mm	45 min	Glioblastom
2	1,5 mm	16 mm	42 min	Anaplastični astroцитom
3	1,5 mm	86,1 mm	90 min	Glioblastom
4	1,5 mm	70,2 mm	53 min	Upala
5	1,4 mm	60,2 mm	75 min	Anaplastični astroцитom
6	1,5 mm	30,2 mm	69 min	Glioblastom
7	1,3 mm	50,2 mm	75 min	Glioblastom
8	1,5 mm	60,1 mm	70 min	PHD nije dobiven
9	1,5 mm	40,2 mm	66 min	Glioblastom
10	1,5 mm	57,2 mm	75 min	Difuzni astroцитom
11	1,5 mm	60 mm	65 min	Limfom

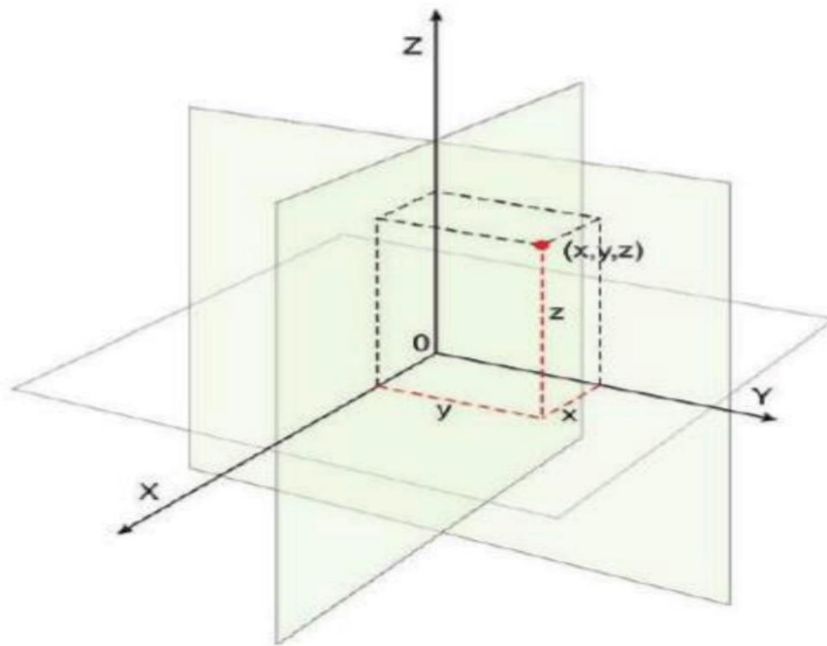
12	1,5 mm	70,3 mm	50 min	Glioblastom
13	1,5 mm	29,8 mm	69 min	Glioblastom
14	1,5 mm	68,2 mm	60 min	Difuzni astrocitom
15	1,5 mm	27,7 mm	70 min	Glioblastom
16	1,4 mm	32,7 mm	67 min	Anaplastični astrocitom
17	1,5 mm	80,2 mm	66 min	Glioblastom
18	1,5 mm	50,4 mm	50 min	Difuzni astrocitom
19	1 mm	62,4 mm	70 min	Glioblastom
20	0,7 mm	48,2 mm	65 min	Glioblastom
21	0,8 mm	53,2 mm	62 min	Glioblastom
22	1,2 mm	70,2 mm	60 min	Difuzni astrocitom
23	1,7 mm	55,2 mm	62 min	Upala
24	1,3 mm	61,2 mm	70 min	Glioblastom
25	1,3 mm	40,2 mm	66 min	Krvarenje
26.	1,5 mm	38,9 mm	62 min	Difuzni astrocitom
27	1,5 mm	70 mm	50 min	Glioblastom
28	1,4 mm	50,1 mm	82 min	Difuzni astrocitom
29	1,5 mm	47,2 mm	79 min	Anaplastični astrocitom
30	1,5 mm	40,2 mm	80 min	Glioblastom
UKUPNO:	42	1542, 2	1.965, 00	

Tablica 8.2. Točnost, dužina trajektorija i trajanje biopsije

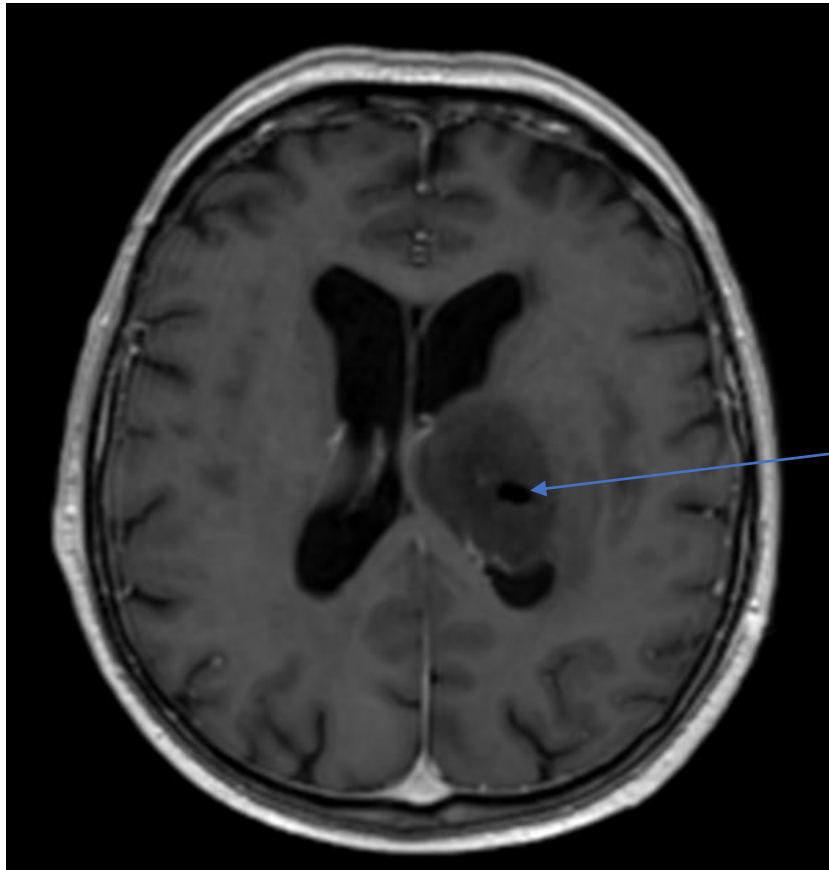
Izračunate su srednje vrijednosti tj. prosječne vrijednosti dužine trajektorija, točnosti temeljem postoperacijskog MR-a te dužina trajanja biopsije pomoću robota RONNA. Prikupljeni podaci za 30 bolesnika će se kasnije usporediti s rezultatima dobivenima biopsijom pomoću Leksellovog okvira. Trajektoriji i plan biopsije tj. ulazna točna i ciljna točna planirani

su na preoperacijskom MSCT-u glave u MedInria softveru. Prosječna dužina trajektorija je bila 51,4 mm (raspon od 15,5 mm do 86,1 mm).

Bilježene su X, Y, Z vrijednosti (Slika 8.1.) na prijeoperacijskom planu te nakon biopsije na postoperacijskom MR-u gdje je uzet biopsijski uzorak. Navedena točka vidljiva je na MR-u (Slika 8.2.). Temeljem navedenih koordinata pogođene točke izračunata je točnost, u odnosu na ciljnu točku koja je iznosila 0 iz prijeoperacijskog plana. Točnost biopsije je bila do 1,4 mm. u prosjeku što zadovoljava neurokirurškome kriteriju za biopsiju tumora.



Slika 8.1. Koordinatni sustav u kojem se definira ciljna točka po tri vrijednosti (x, y, z) u odnosu na ishodišnu točku 0. (Izvor: . Sekhar LN, Fessler RG. Atlas of Neurosurgical Techniques; Stereotactic biopsy.)



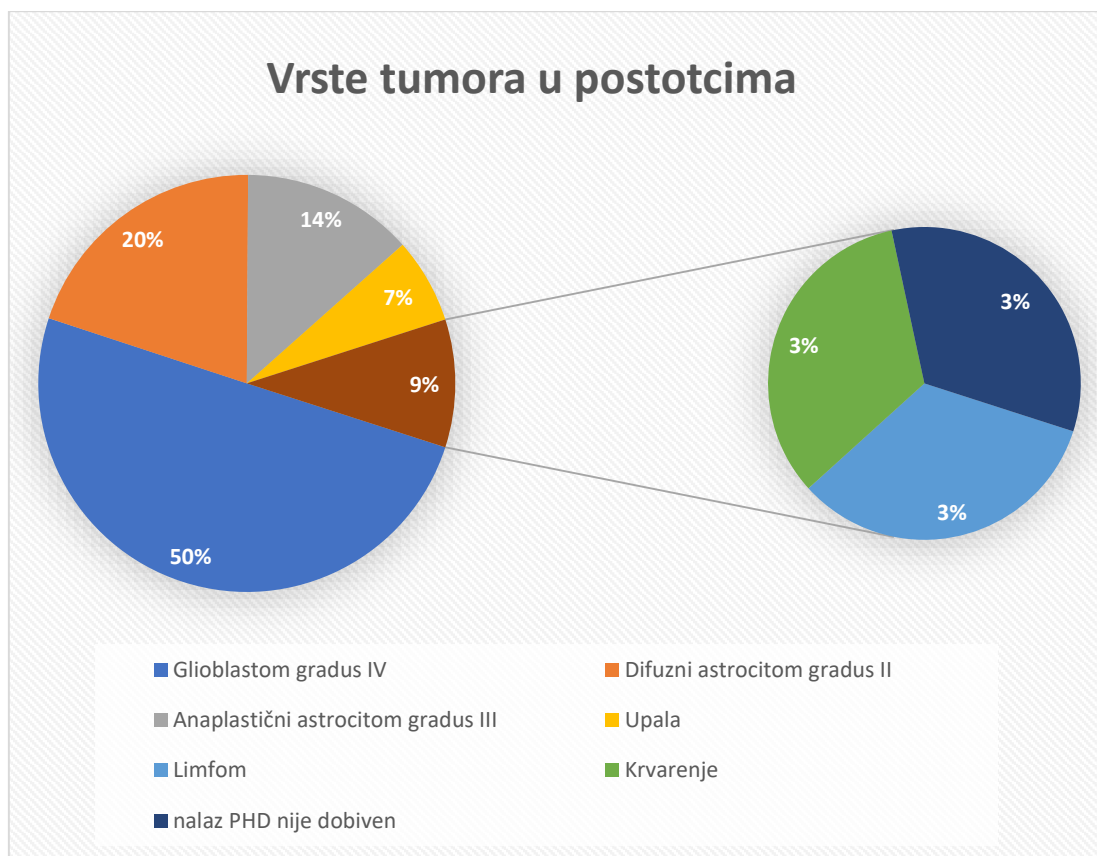
Slika 8.2. Postoperacijski MR s vidljivim mjestom uzimanja biopsijskog uzorka (Izvor: Autor)

Prosječno trajanje operacije (od ulaska bolesnika u operacijsku dvoranu do izlaska bolesnika iz dvorane) bilo je 65,5 min (raspon od 41 do 90 min.). Uzorci za PHD su dobiveni kod svih 30 bolesnika. Konačni i reprezentativni PHD dobiven je kod 29 bolesnika. Samo kod jednog bolesnika PHD nije bio reprezentativan te je bilo potrebno ponoviti biopsiju (prilikom ponovljene biopsije uzeta su tri uzorka materijala temeljem kojih je naknadno dobiven konačni PHD nalaz). Dakle, PHD je dobiven u 96,6% slučajeva (29/30). Rezultati patohistološke analize prikazani su tablično (tablica 8.3.) i grafički (graf 8.1.).

Vrsta tumora	Postotak vrste tumora	Broj bolesnika
Glioblastom gradus IV	50,00%	15
Difuzni astroцитom gradus II	20,00%	6

Anaplastični astroцитom gradus III	13,3%	4
Upala	6,6%	2
Limfon	3,3%	1
Krvarenje	3,3%	1
Nalaz PHD nije dobiven	3,3%	1
UKUPNO	100,00%	30

Tablica 8.3. Frekvencija tumora kod bioptiranih uzoraka



Graf 8.1. Vrste tumora potvrđenih u biopsijskim uzorcima

Nije bilo postoperativnih mortaliteta kao ni morbiditeta ili infekcija. Jedan bolesnik je nakon biopsije imao krvarenja unutar tumora međutim je bio bez neurološkog deficita i krvarenje nije bilo potrebno kirurški tretirati.

Hospitalizacija je prosječno trajala četiri dana i nakon toga se bolesnik otpuštao na kućnu njegu. Po dobitku nalaza patohistološke analize tumora planiralo se daljnje liječenje koje može uključivati otvorenu operaciju i onkološko liječenje ili onkološko liječenje bez otvorene operacije.

9. Rasprava

Stereotaksijska biopsija uz pomoć robotskog sustava je nova metoda koja se koristi kao stereotaksijska neuronavigacija za izvođenje biopsije tumorske tvorbe na mozgu. Robotski sustav donio je mnoge prednosti u izvođenju neurokirurških zahvata te daljnji razvoj robotskog sustava može uvelike pomoći razvoju te iznimno zahtjevne grane medicine. Broj stereotaksijskih operacija rađenih uz pomoć robotskog sustavima u porastu je. Neke od prednosti robotske stereotaksijske biopsije su dobra preciznost, točnost i mirnoća, smanjena mogućnost infekcije, kraće vrijeme trajanja operacije i kraće vrijeme trajanja hospitalizacije, manji ukupni troškovi zahvata, veća fleksibilnost kod planiranja zahvata te promjena plana ciljne točke kao i ulazne točke.

Dobiveni podatci pokazuju da točnost u odnosu na ciljnu točku (postavljena na 0 kod svih bolesnika) iznosila prosječno 1,4 mm te da prosječna duljina trajektorija iznosila 51,4mm a dok prosječno trajanje operacijskog zahvata je iznosilo 65,5 minuta.

Istraživanjem se pokazalo da u najvećem postotku biopsije tumora prisutan je biogliblastom (slika 9.1) izrazito agresivan tumor koji je najsmrtonosniji tumor od svih tumora koje čovjek može imati. Drugi tumor po učestalosti kod provedenog istraživanja bio je astroцитom različitog gradusa (Slika 9.2).

Ovim istraživanjem potvrđena je hipoteza da se pomoću robota RONNA precizno i sigurno obavlja stereotaksijska biopsija tumora na mozgu te da je mogućnost pogreške kod biopsije manja od 2 mm. Obzirom da je kod 96% ispitanika dobiven valjan uzorak za PHD analizu, a koji omogućuje planiranje daljnjeg liječenja bolesnika, potvrđena je i druga hipoteza.

U ovom radu na uzorku od 30 bolesnika pokazano je da je biopsija izvođena RONNA sustavom uspješna i precizna metoda izbora biopsije, pogreška je iznosila 1,4 mm te su dobiveni adekvatni uzorci kod svih 30 bolesnika. Bitan podatak je i da za vrijeme operacije nije došlo do komplikacija koje bi trebalo kirurški zbrinuti.

Cilj stereotaksijske biopsije je uzeti manji dio tkiva tumora koji će biti poslan patologu radi dobivanja PHD-a koji je ključan za daljnje planiranje liječenja. Veliki je izazov doći sa biopsijskom iglu do ciljne točke unutar tumorskog procesa kako bi se uzeo dio tkiva za analizu. Što je točnost biopsije veća to je PHD nalaz reprezentativniji. Razvoj robotskog sustava je povećao točnost biopsije što je omogućilo dobar ishod operacije. Robotska ruka nema tremora

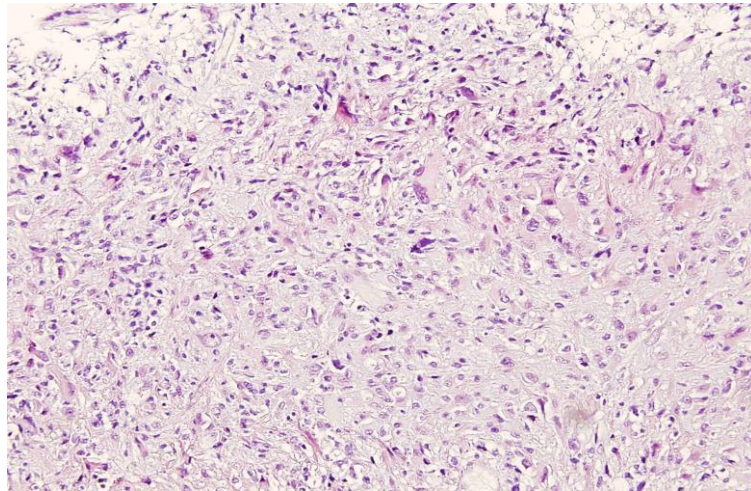
za razliku od ljudske ruke. Dobro planiranje operacije tj. određivanje ulazne i ciljne točke kao i trajektorij gdje će proći biopsijska igla, je od velike važnosti kako bi se izbjegle komplikacije kao što su krvarenja ili oštećenja neuralnih struktura koje će izazvati neurološki deficit kod bolesnika.

Od 2016. kada je učinjena prva stereotaksijska biopsija pomoću robotske ruke RONNA razvijena je četvrta generacija RONNE te je u svakoj novoj generaciji cilj što preciznija registracija markera na glavi, precizniji dolazak do ulazne i ciljne točke. Jedan od prioriteta je i smanjiti veličinu robota kako bi u operacijskoj dvorani zauzeo što manji prostor te olakšao rad ostatakuma tima u sali, kao i lakši i sigurniji transport uređaja.

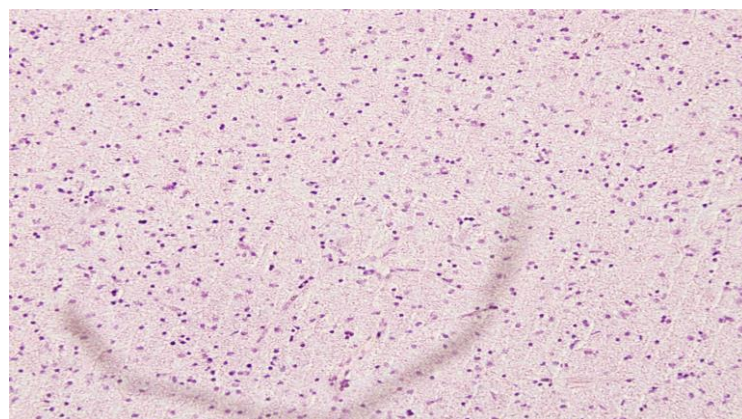
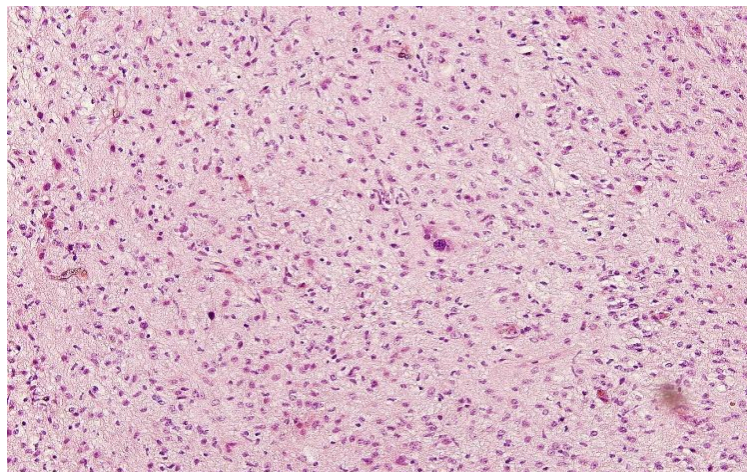
Daljnji razvoj robotske ruke će omogućiti korištenja robota RONNE i u drugim neurokirurškim operacijama kao što su duboka mozgovna stimulacija kod bolesnika sa Parkinsonovom bolesti, distonijom ili tremorom. Navedene operacije zahtijevaju izrazitu preciznost postavljanja vrha elektrode u određenu točku, a ishod operacije ovisi o točnosti i preciznosti sustava stereotaksije. Robotski sustav bi omogućio izvedbu navedenih operacija u kraćem roku nego dosad što bi smanjilo mogućnost infekcije za vrijeme operacije te povećao preciznost operacije.

Biopsija tumorskog procesa pomoću Leksellovog okvira kraće traje ako gledamo samo činjenicu da bolesnik se najčešće radi u lokalnoj anesteziji. Međutim postupak postavljanja okvira i vijaka prije samog zahvata traje duže nego kod robotski izvođene stereotaksije jer se vrlo jednostavno plasiraju markeri na glavu. Nemogućnost uzimanja tkiva sa različitih dijelova mozga produljuje dužinu trajanja operacije pomoću Leksellovog okvira jer podrazumijeva ili 2 okvira ili čekanje na resterilizaciju istog.

Od izazova za daljnji razvoj osim visoke cijene predstavlja sterilno oblačenje robota, kompleksnost sustava te umjetna inteligencija sustava. Robot u neurokirurgiji neće zamijeniti neurokirurga jer robot ne može predvidjeti moguće komplikacije ni varijacije ljudskog mozga, međutim nudi kirurgu mirniju ruku, brzu registraciju točaka na glavi što omogućava bolju orijentaciju i stavljanja glave u 3D prikaz što olakšava izvođenje neurokirurške operacije. Ovim radom dokazano je da robotski sustav ima svoje mjesto u neurokirurgiji te će njegova primjena biti sve češća i prihvatljivija od strane bolesnika što će omogućiti bolji ishod operacije.



Slika 9.1. Patohistološki mikroskopski preparat Glioblastoma gradus IV. prema WHO klasifikaciji (Izvor: Quick-Weller J, Tichy J, Harter PN, Tritt S, Baumgarten P, Bähr O, Dinc N, Behmanesh B, Weise L, Seifert V, Marquardt G)



Slika 9.2. Patohistološki mikroskopski preparat Astrocytoma gradus II. (Izvor: Quick-Weller J, Tichy J, Harter PN, Tritt S, Baumgarten P, Bähr O, Dinc N, Behmanesh B, Weise L, Seifert V, Marquardt G)

10. Zaključak

Ovom studijom pokazano je da je stereotaksijska biopsija rađena RONNA robotskim sustavom opravdani izbor biopsije mozga. Preciznost robotske ruke je zadovoljavajuća te je prosjek pogreške manja od 1,4 mm. Dobiveni tumorski materijali biopsijom pomoću robota su reprezentativni. Stereotaksijska biopsija rađena RONNA robotskim sustavom je jednako sigurna operacija kao i biopsija pomoću Leksellovog okvira. Vrijeme za izvođenje operacije je u prosjeku bilo 65,5 min. Promjene plana i trajektorija robotska ruka radi odmah i automatski, dok kod biopsije pomoću Leksellovog okvira promjena X, Y i Z koordinata provodi se ručno. Obzirom na navedeno, stereotaksijska biopsija rađena RONNA robotskim sustavom je sigurna i precizna biopsija tumorskog tkiva na mozgu. Potrebna su daljnja istraživanja kako bi se sustav usavršio te koristio u drugim operacijama, poput duboke mozgovne stimulacija. Dužnost je liječnika, ali i medicinskih sestara da pratite svjetske trendove i nadograđuju vlastito znanje. Konkurentnost na tržištu doprinosi razvoju zdravstvenih djelatnika, ali i njihovom doprinosu razvoja novih dostignuća. Projekt razvoja robotskog sustava RONNA je jedan od takvih primjera. Robotski sustavi ne uzimaju zdravstvenim djelatnicima radno mjesto već olakšaju posao i pacijentu osiguravaju kvalitetniji zahvat. Niti jedan robot ne može biti bolji od liječnika ili sestre jer ne postoji savršeniji proizvod od ljudskog mozga, robot je samo alat kojim taj savršeni organ lakše odrađuje posao. KB Dubrava jedna je od bolnica koja njeguje suradnju medicine i ostalih struka, u ovom slučaju Fakulteta strojarstva i brodogradnje, te zajedno s Zavodom za neurokirurgiju razvija drugačiju i inovativniju neurokirurgiju i na taj način konkurira većim centrima u regiji. Samo ulaganje u sebe koje uključuje otvorenost, motiviranost i želja za učenjem može polučiti uspjeh i priznavanje na međunarodnoj medicinskoj sceni.

11. Literatura

1. Rahman M1, Murad GJ, Mocco J. Early history of the stereotactic apparatus in neurosurgery. *Neurosurg Focus*. 2009 Sep;27(3):E12. doi: 10.3171/2009.7.FOCUS09118.
2. Ho AL, Pendharkar AV, Brewster R, Martinez DL, Jaffe RA, Xu LW, Miller KJ, Halpern CH. Frameless Robot-Assisted Deep Brain Stimulation Surgery: An Initial Experience. *Oper Neurosurg (Hagerstown)*. 2019 Jan 9. doi: 10.1093/ons/opy395. [Epub ahead of print] PMID: 30629245
3. Sharma JD, Seunarine KK, Tahir MZ, Tisdall MM. Accuracy of robot-assisted versus optical frameless navigated stereoelectroencephalography electrode placement in children. *J Neurosurg Pediatr*. 2019 Jan 4:1-6. doi: 10.3171/2018.10.PEDS18227. [Epub ahead of print] PMID: 30611155
4. Yasin H, Hoff HJ, Blümcke I, Simon M. Experience with 102 Frameless Stereotactic Biopsies Using the neuromate Robotic Device. *World Neurosurg*. 2018 Nov 27. pii: S1878-8750(18)32746-3. doi: 10.1016/j.wneu.2018.11.187. [Epub ahead of print]
5. Neudorfer C, Hunsche S, Hellmich M, El Majdoub F, Maarouf M. Comparative Study of Robot-Assisted versus Conventional Frame-Based Deep Brain Stimulation Stereotactic Neurosurgery. *Stereotact Funct Neurosurg*. 2018;96(5):327-334. doi: 10.1159/000494736. Epub 2018 Nov 27. PMID: 30481770
6. Quick-Weller J, Tichy J, Harter PN, Tritt S, Baumgarten P, Bähr O, Dinc N, Behmanesh B, Weise L, Seifert V, Marquardt G. "Two is not enough" - Impact of the number of tissue samples obtained from stereotactic brain biopsies in suspected glioblastoma. *J Clin Neurosci*. 2018 Jan;47:311-314. doi: 10.1016/j.jocn.2017.09.032. Epub 2017 Oct 24. PMID: 29078974
7. Can SM, Turkmenoglu ON, Tanik C, Uysal E, Ozoner B, Kaldirimoglu SA, Musluman AM, Yilmaz A, Cavusoglu H, Bayindir C, Aydin Y. Computerized Tomography-Guided Stereotactic Biopsy of Intracranial Lesions: Report of 500 Consecutive Cases. *Turk Neurosurg*. 2017;27(3):395-400. doi: 10.5137/1019-5149.JTN.16280-15.1.
8. Kwoh Y, Hou J, Jonckheere E, Hayati S. A robot with improved absolute positioning accuracy for CT guided stereotactic brain surgery. *IEEE Transactions on Biomedical*

9. Faria C, Erlhagen W, Rito M, De Momi E, Ferrigno G, Bicho E. Review of Robotic Technology for Stereotactic Neurosurgery. *IEEE Rev Biomed Eng.* 2015 Apr 30; 8:125- doi: 10.1109/RBME.2015.2428305
10. Lefranc M, Capel C, Pruvot-Ocean A, Fichten A, Desenclos C, Toussaint P, Le Gars D, Peltier J. Frameless robotic stereotactic biopsies: a consecutive series of 100 cases. *J Neurosurg.* 2014 Nov 7; 122(2):342-52. doi: 10.3171/2014.9.JNS14107
11. Lefranc M Le Gars D. Robotic implantation of deep brain stimulation leads, assisted by intra-operative, flat-panel CT. *Acta Neurochir (Wien).* 2012 Nov;154(11):2069-74. doi:10.1007/s00701-012-1445-7.
12. Lefranc M, Capel C, Pruvot A, Fichten A, Desenclos C, Toussaint P, Le Gars D, Peltier J. The impact of the reference imaging modality, registration method and intraoperative flat-panel computed tomography on the accuracy of the ROSA[®] stereotactic robot. *Stereotact Funct Neurosurg.* 2014 Jan;92(4):242-50. doi: 10.1159/000362936.
13. Lefranc M, Capel C, Pruvot A, Fichten A, Desenclos C, Toussaint P, Le Gars D, Peltier J. The impact of the reference imaging modality, registration method and intraoperative flat-panel computed tomography on the accuracy of the ROSA[®] stereotactic robot. *Stereotact Funct Neurosurg.* 2014 Jan;92(4):242-50. doi: 10.1159/000362936.
14. Dlaka D, Švaco M, Chudy D i sur. Brain biopsy performed with the RONNA G3 system: a case study on using a novel robotic navigation device for stereotactic neurosurgery. *Int J Med Robot.* 2017 Dec 12;e1884. doi: 10.1002/rcs.1884.
15. Sekhar LN, Fessler RG. *Atlas of Neurosurgical Techniques; Stereotactic biopsy.* Drugo izdanje. Stuttgart: Thieme Publishers New York. 2016.

Popis slika

Slika 3.1. Sterotaksijski Leksellov okvir

Slika 4.1.1. Robotski sustav RONNA

Slika 5.1. Instrumentarij potreban za biopsiju mozga

Slika 7.3.1. Predoperativni aseptički postupci

Slika 7.3.2. Planiranje sterotaksije pomoću RONNE

Slika 7.3.3. Planiranje trajektorija u MedInria programu

Slika 7.3.4. Registracija markera učvršćenih na glavi pacijenta koja se nalazi u Meyfield nastavku

Slika 7.3.5. Robotska ruka dolazi do konačne pozicije te se posljednji put provjerava ulazna točka

Slika 7.3.6. Uzimanje uzorka tkiva s mjesta ciljne točke

Slika 7.3.7. Komad tumorskog tkiva dobiven robotskom biopsijom

Slika 8.1. Koordinatni sustav u kojem se definira ciljna točka po tri vrijednosti (x, y, z) u odnosu na ishodišnu točku 0

Slika 8.2. Posoperacijski MR s vidljivim mjestom uzimanja biopsijskog uzorka

Slika 9.1. Patohistološki mikroskopski preparat Glioblastoma gradus IV prema WHO klasifikaciji

Slika 9.2. Patohistološki mikroskopski preparat astrocytoma gradus II

Popis tablica

Tablica 8.1. Spol, dob, lokacija tumora

Tablica 8.2. Točnost, dužina trajektorija i trajanje biopsije

Tablica 8.3. Frekvencija tumora kod bioptiranih uzoraka

Popis grafa

Graf 8.1. Vrsta tumora potvrđenih u biopsijskim uzorcima

Prilozi

1. Dozvola za provedbu istraživanja (mišljenje etičkog povjerenstva)
2. Pismo namjere ministarstva zdravlja
3. Izjava o autorstvu



Sveučilište u Zagrebu
MEDICINSKI FAKULTET

ETIČKO POVJERENSTVO

Ur. Broj: 380-59-10106-13-195/257
Klasa: 641-01/13-02
Zagreb, 19.11.2013.

Doc.dr.sc. Darko Chudy
Zavod za neurokirurgiju
KB Dubrava
Av. Gojka Šuška 9
10 000 Zagreb

Mišljenje Etičkog povjerenstva

Etičko povjerenstvo MEDICINSKOG FAKULTETA u Zagrebu je u razmatranju načela etičnosti u istraživanju **doc.dr.sc. Darka Chudya** pod naslovom:

„Primjena robota u neurokirurgiji“

zaključilo da je prikazano istraživanje etički prihvatljivo.


Prof. dr. sc. Boris Brkljačić
Predsjednik Etičkog povjerenstva

Dostavljeno: 1. Podnositelju zahtjeva
2. Arhiva Povjerenstva

Dostavljeno: 1. Podnositelju zahtjeva
2. Arhiva Povjerenstva



REPUBLIKA HRVATSKA
MINISTARSTVO ZDRAVLJA

KLASA: 500-01/14-01/05
URBROJ: 534-7-1-2-1/3-14-02
Zagreb, 12. ožujka 2014. godine

Klinička bolnica Dubrava
n/r sanacijskog upravitelja
Dr. sc. Dragan Korolija Marinić
Avenija Gojka Šuška 6
10 000 Zagreb

Predmet: Projekt RONNA, robotski neuronavigacijski sustav
- *podrška, dostavlja se*

Poštovani,

Ministarstvo zdravlja zaprimilo je 11. siječnja 2014. godine dopis pročelnika Zavoda za neurokirurgiju, doc. dr. sc. Darka Chudya, u kojem nas je izvjestio kako je potporom Hrvatskog instituta za tehnologiju započeo projekt RONNA, primjene robotskog sustava u neurokirurgiji, koji ima za cilj provesti istraživanja i razviti robotski sustav za primjenu u neurokirurgiji. Postojeći sustav namijenjen je za planiranje i izvođenje složenih neurokirurških operacija u realnom okruženju operacijske sale. Uz pomoć EU sredstava ovaj projekt omogućit će preobražaj postojećeg sustava iz eksperimentalne istraživačke robotske stanice u visokotehnoški komercijalni proizvod za izvođenje neurokirurških operacija.

Projekt RONNA ispunio je etičke i tehničke uvjete za daljnje kliničko ispitivanje. Ministarstvo zdravlja ovim putem daje punu potporu projektu i iskazuje ozbiljan interes za navedeni projekt, mogućeg komercijalnog proizvoda, u provedbi kliničkog ispitivanja u Vašoj zdravstvenoj ustanovi.

S poštovanjem,

MINISTAR
prof. dr. sc. Ranko Ostojić, dr. med.





IZJAVA O AUTORSTVU
I
SUGLASNOST ZA JAVNU OBJAVU

Završni/diplomski rad isključivo je autorsko djelo studenta koji je isti izradio te student odgovara za istinitost, izvornost i ispravnost teksta rada. U radu se ne smiju koristiti dijelovi tuđih radova (knjiga, članaka, doktorskih disertacija, magistarskih radova, izvora s interneta, i drugih izvora) bez navođenja izvora i autora navedenih radova. Svi dijelovi tuđih radova moraju biti pravilno navedeni i citirani. Dijelovi tuđih radova koji nisu pravilno citirani, smatraju se plagijatom, odnosno nezakonitim prisvajanjem tuđeg znanstvenog ili stručnoga rada. Sukladno navedenom studenti su dužni potpisati izjavu o autorstvu rada.

Ja, Diana Dragičić (ime i prezime) pod punom moralnom, materijalnom i kaznenom odgovornošću, izjavljujem da sam isključivi autor/ica završnog/diplomskog (obrisati nepotrebno) rada pod naslovom Biopsija tumora mliječne žlijezde pomoću robota Kanna (upisati naslov) te da u navedenom radu nisu na nedozvoljeni način (bez pravilnog citiranja) korišteni dijelovi tuđih radova.

Student/ica:
(upisati ime i prezime)

Diana Dragičić
(vlastoručni potpis)

Sukladno Zakonu o znanstvenoj djelatnosti i visokom obrazovanju završne/diplomske radove sveučilišta su dužna trajno objaviti na javnoj internetskoj bazi sveučilišne knjižnice u sastavu sveučilišta te kopirati u javnu internetsku bazu završnih/diplomskih radova Nacionalne i sveučilišne knjižnice. Završni radovi istovrsnih umjetničkih studija koji se realiziraju kroz umjetnička ostvarenja objavljuju se na odgovarajući način.

Ja, Diana Dragičić (ime i prezime) neopozivo izjavljujem da sam suglasan/na s javnom objavom završnog/diplomskog (obrisati nepotrebno) rada pod naslovom Biopsija tumora mliječne žlijezde pomoću robota Kanna (upisati naslov) čiji sam autor/ica.

Student/ica:
(upisati ime i prezime)

Diana Dragičić
(vlastoručni potpis)

