

Uloga medicinske sestre u dijagnostici i liječenju kongenitalne hidronefroze

Kučar, Mateo

Undergraduate thesis / Završni rad

2020

Degree Grantor / Ustanova koja je dodijelila akademski / stručni stupanj: **University North / Sveučilište Sjever**

Permanent link / Trajna poveznica: <https://um.nsk.hr/um:nbn:hr:122:321073>

Rights / Prava: [In copyright](#) / [Zaštićeno autorskim pravom.](#)

Download date / Datum preuzimanja: **2025-02-03**



Repository / Repozitorij:

[University North Digital Repository](#)





**Sveučilište
Sjever**

Završni rad br. 1274/SS/2020

**Uloga medicinske sestre u dijagnostici i liječenju
kongenitalne hidronefroze**

Mateo Kučar, 2424/336

Varaždin, rujan 2020. godine



Sveučilište Sjever

Odjel za Sestrinstvo

Završni rad br. 1274/SS/2020

Uloga medicinske sestre u dijagnostici i liječenju kongenitalne hidronefroze

Student

Mateo Kučar, 2424/336

Mentor

Zoran Peršec, doc.dr.sc.

Varaždin, rujan 2020. godine

Prijava završnog rada

Definiranje teme završnog rada i povjerenstva

ODJEL Odjel za sestrinstvo

STUDIJ preddiplomski studij Sestrinstva

PRISTUPNIK Mateo Kužar

MATIČNI BROJ 2424/336

DATUM 30. 06. 2020.

KOLEGIJ Kirurgija, traumatologija i ortopedija

NASLOV RADA Uloga medicinske sestre u dijagnostici i liječenju kongenitalne hidronefroze

NASLOV RADA NA ENGL. JEZIKU The role of the nurse in the diagnosis and treatment of congenital hydronephrosis

MENTOR dr. sc. Zoran Peršec

ZVANJE docent

ČLANOVI POVJERENSTVA

1. dr.sc. Ivana Živoder, predsjednik
2. doc.dr. sc. Zoran Peršec, mentor
3. Mirjana Kolarek Karakaš, dr.med., član
4. Ivana Herak, mag.med.techn., zamjenski član
- 5.

Zadatak završnog rada

BROJ 1274/SS/2020

OPIS

Kongenitalna hidronefroza je relativno česta poremećaj, a zbog svog progresivnog tijeka i posljedica na funkciju bubrega te potencijalno i po život pacijenta, to stanje možemo smatrati ozbiljnim zdravstvenim problemom.

U radu su prikazani najčešći i tipovi opstrukcije pijeloureteri nog vrata koji mogu dovesti do hidronefroze, nužni postupci za dijagnosticiranje, klinička prezentacija djeteta s hidronefrozom te mogući načini liječenja.

Također, u radu je opisana uloga medicinske sestre u dijagnostici i liječenju kroz preoperativnu pripremu, postoperacijsku njegu i edukaciju.

ZADATAK URUČEN

17.09.2020



Predgovor

Zahvaljujem se svojem mentoru doc.dr.sc. Zoranu Peršecu što mi je izašao u susret te mi je svojim smjericama i uputama pomogao u izradi završnog rada.

Također, zahvaljujem se svojoj obitelji i djevojci na podršci tijekom cijelog studiranja.

Sažetak

Svrha ovog rada je dati prikaz kongenitalne hidronefroze, anatomsko-patofiziološke podloge tog stanja, iznijeti dijagnostičko-terapijske mogućnosti te opisati ulogu medicinske sestre u liječenju ove bolesti. S incidencijom od 11,5/10.000 kongenitalna hidronefroza je relativno čest poremećaj, a zbog svog progresivnog tijeka i posljedica na funkciju bubrega te potencijalno i po život pacijenta, to stanje možemo smatrati ozbiljnim zdravstvenim problemom.

Rad daje prikaz najčešćih tipova opstrukcije pijeloureteričnog vrata koji mogu dovesti do hidronefroze, kao što su aberantne krvne žile, stenoze i valvule uretera, adhezije itd. te patofiziologiju akutne i kronične opstrukcije, kao i posljedice povišenog hidrostatskog tlaka u kanalnom sustavu bubrega.

Za pravilno postavljanje dijagnoze bilo je nužno prikazati i moguće kliničke prezentacije djeteta s hidronefrozom: od prenatalnog ultrazvučnog nalaza, do prezentaciju u dječjoj dobi s bolovima u lumbalnoj regiji, palpabilnom masom u abdomenu i urinoinfekcijom. Od dijagnostičkih postupaka spomenut ćemo ehosonografiju, ekskrecijsku urografiju, diuretsku infuzijsku urografiju, radioizotopnu renografiju, kompjuteriziranu tomografiju, magnetsku urografiju, perkutanu nefrostomiju i Whitakerov test markere opstrukcijske uropatije kao novu metodu koja se još istražuje.

Kongenitalnu hidronefrozu moguće je liječiti konzervativno i kirurški, a indikacije za kirurški zahvat su simptomatska opstrukcije pijeloureteričnog vrata, asimptomatska opstrukcija uz smanjenu funkciju bubrega, neuspješno konzervativno liječenje te perzistentna asimptomatska opstrukcija. Postoji više mogućnosti pristupa na bubreg i više metoda rješavanja opstrukcije, ali većina autora smatra da je najbolja metoda pijeloplastika po Anderson-Hynesu.

Uloga medicinske sestre u liječenju hidronefroze leži u preoperativnoj pripremi djeteta, postoperativnoj njezi kao i edukaciji roditelja.

Ključne riječi: kongenitalna hidronefroza, pijeloplastika, dječja urologija, njega medicinske sestre

Summary

The purpose of this paper is to present an overview of congenital hydronephrosis, the anatomical and pathophysiological basis of this condition, to present diagnostic and therapeutic possibilities and to describe the role of the nurse in the treatment of this disease. With an incidence of 11,5 in 10.000, congenital hydronephrosis is a relatively common disorder. Due to its progressive course and severe consequences for kidney function as well as a possibly fatal outcome, this disorder can be considered a serious health problem.

The paper presents the most common types of pyeloureteral juncture obstruction which can lead to hydronephrosis: aberrant blood vessels, ureteral stenosis and valvulas, adhesion etc. The pathophysiology of both acute and chronic obstruction is also shown, as well as the consequences of increased hydrostatic pressure in the renal canalicular system.

Furthermore, in view of their diagnostic relevance, an overview of the possible clinical presentations of pediatric hydronephrosis is given: from prenatal ultrasound finding to the infant presenting with lumbar pain, palpable abdominal mass and signs of uroinfection. Diagnostic methods such as ultrasonography, excretion urography, diuretic infusion urography, radioisotope renography, computed tomography, magnetic urography, percutaneous nephrostomy. Whitaker's test and obstruction uropathy markers, have also been mentioned.

Congenital hydronephrosis can be treated both by conservative and surgical management. The indications for surgical procedure include: symptomatic pyeloureteral juncture obstruction, asymptomatic obstruction with reduced renal function, failure of conservative management and persisting asymptomatic obstruction. There are several variants of surgical approach to the kidney and several methods of surgical removal of the obstruction, but most of the authors prefer the Anderson-Hynes pyeloplasty.

The role of the nurse in the treatment of congenital hydronephrosis lies in preoperative preparation of the child, postoperative care and education of parents.

Keywords: congenital hydronephrosis, pyeloplasty, pediatric urology, nursing care

Popis korištenih kratica

ADH	antidiuretski hormon
mOsm	milimosmol
APRPD	anteriorio-posteriorna projekcija
DTPA	dietilentriaminpentaocena kiselina
DMSA	dimerkptojantarna kiselina
MAG3	merkptoacetil triglicin
CT	kompjuterizirana tomografija
MRU	magnetska urografija
NAG	N-acetil- β -D-glukozaminidaza
TGFβ	transformirajući faktor rasta beta
AP	promjer pijelona
SZO	Svjetska zdravstvena organizacija

Sadržaj

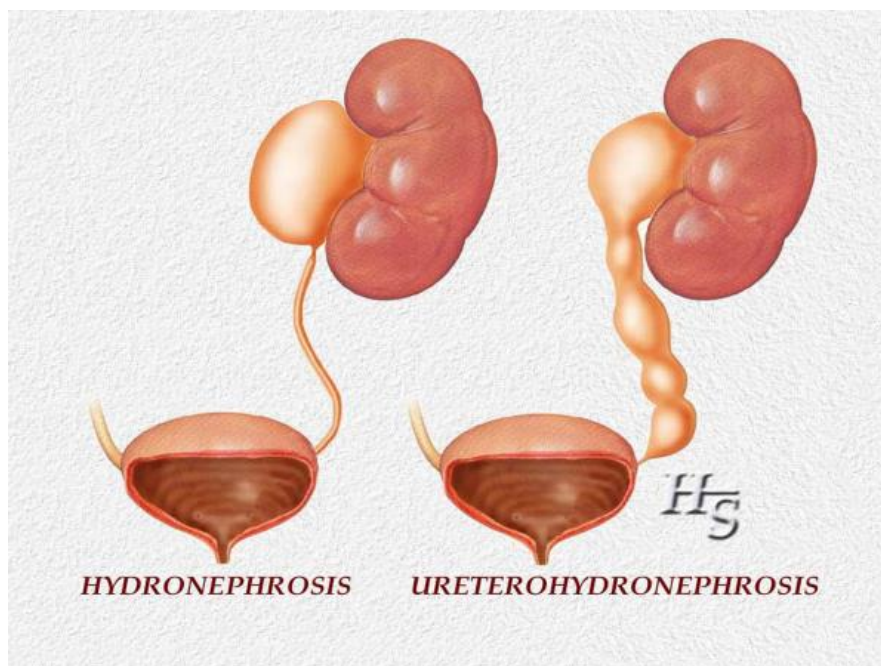
1. Uvod	1
1.1. Hidronefroza	1
1.2. Anatomija bubrega	3
1.3. Fiziologija bubrega	7
1.4. Patofiziologija opstrukcije	8
2. Klinička slika.....	10
3. Dijagnostičke pretrage i diferencijalna dijagnoza	11
3.1. Ultrazvuk	11
3.2. Ekskrecijska urografija	12
3.3. Diuretska infuzijska urografija	14
3.4. Radioizotopna renografija	14
3.5. Kompjutorizirana tomografija (CT)	16
3.6. Magnetska urografija (MR urografija)	16
3.7. Perkutana nefrostomija	16
3.8. Whitakerov test.....	17
3.9. Markeri opstrukcijske uropatije	17
3.10. Diferencijalna dijagnoza.....	17
4. Liječenje kongenitalne hidronefroze	18
4.1. Konzervativno liječenje	18
4.2. Indikacije za kirurški zahvat.....	18
4.3. Kirurške mogućnosti.....	19
4.4. Mogućnosti kirurškog pristupa na bubreg	20
4.5. Principi pijeloplastike	21
4.6. Pijeloplastika po Anderson-Hynesu	23
4.7. Ostale terapijske mogućnosti.....	25
5. Uloga medicinske sestre u dijagnostici i liječenju kongenitalne hidronefroze	26
5.1. Preoperativne zadaće medicinske sestre.....	26
5.1.1. Psihološka priprema djeteta	26
5.1.2. Fizička priprema djeteta.....	26
5.2. Sigurnost pacijenta u bolnici	28
5.3. Intraoperativne zadaće medicinske sestre.....	28
5.4. Postoperativne zadaće medicinske sestre	29
5.5. Sestrinska dokumentacija	30

6. Zaključak.....	31
7. Literatura	32
8. Popis slika	35

1. Uvod

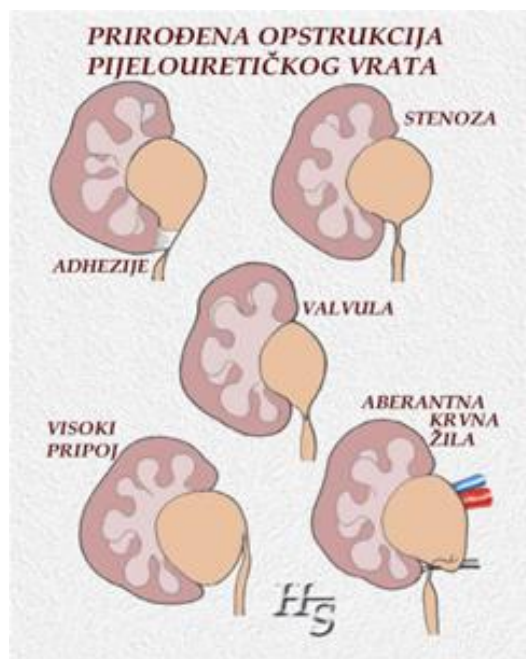
1.1. Hidronefroza

Hidronefroza (hydronephrosis) je proširenje bubrežne nakapnice i čašica s manjim ili većim stanjenjem bubrežnog parenhima zbog smetnji u otjecanju urina uzrokovanih suženjem pijeloureteričnog vrata. Ako je opstrukcija smještena distalnije, govorimo o uretero-hidronefrozi (Slika 1.1.1).



*Slika 1.1.1 Prikaz hidronefroze (lijevo) i ureterohidrinefroze (desno)
[Župančić B: Dječja urologija. Medicinka naklada, Zagreb, 2018.]*

Hidronefroza je progresivna: u početnoj fazi dilatirana je nakapnica, zatim dolazi do dilatacije čašica i redukcije bubrežnog parenhima, a u terminalnoj fazi bubreg je pretvoren u vreću ispunjenu urinom [1]. Naime, zbog smetnji u otjecanju urina raste tlak u kanalnome sustavu bubrega, što smanjuje protok krvi kroz bubreg i glomerularnu filtraciju, pa nastaje ishemija i dolazi do gubitka nefrona [2]. Težina oštećenja bubrega ovisi o visini, stupnju i trajanju opstrukcije.



*Slika 1.1.2 Prirođeni uzroci hidronefroze
[Župančić B: Dječja urologija. Medicinka naklada, Zagreb, 2018.]*

U nekim slučajevima mogu se naći jače dilatirane čašice nego li nakapnica, iako se opstrukcija nalazi u području pijeloureteričnog vrata. Takvo stanje se naziva sekundarnom hidronefrozom. Najstariji opis hidronefroze potječe iz 1816. godine, a 21 godinu kasnije Rayer je uveo naziv hidronefroza. Prvu uspješnu pijeloplastiku izveo je Trendelenburg 1885. godine [3].

Od hidronefroze podjednako oboljevaju oba spola, a češće je zahvaćena lijeva strana. Otkriva se prenatalno i u prvoj godini života, često uz druge anomalije mokraćnog sustava. Opstrukcija u području pijeloureteričnog vrata druga je po učestalosti (iza bolesti vezikoureteralnog spoja) i stoga ima veliki praktični značaj [1,4].

Uzroci hidronefroze mogu biti primarni i sekundarni. Primarni uzroci najčešće su prirođeni i njihova etiologija nije još do kraja razjašnjena (Slika 1.1.2). Pretpostavlja se da je prirođena (kongenitalna) hidronefroza posljedica pritiska embrionskih krvnih žila ili nepotpune rekanalizacije solidnog fetalnog uretera. Stenoza je obično dužine 1 - 2 cm, a može biti izolirana ili povezana s angulacijom uretera u području pijeloureteričnog vrata ili sa aberantnom krvnom žilom. U području stenoze nađena je abnormalnost mišićnog sloja (longitudinalni umjesto spiralnih snopova, manji broj mišićnih snopova, obilnije vezivno tkivo). Uzrok opstrukcije mogu biti i perzistirajući nabori stijenke fetalnog uretera koji predstavljaju invaginaciju mišićnog sloja i sluznice u lumen uretera, a normalno spontano nestaju.

Visoka anteromedijalna insercija uretera na nakapnicu dovodi do opstrukcije tek nakon što nastupi dilatacija pijelona (npr. kod povećane diureze). Tada ureter biva stisnut unutar peripijelonske fascije. Adhezije, vrpce, serpentine uretera unutar peripijelonske fascije važne su u nastanku opstrukcije: čim je duži odsječak uretera u dodiru s fascijom, tim se ranije javljaju znakovi hidronefroze. Adhezije su također često povezane aberantnim krvnim žilama koje možemo naći u 15 do 20% opstrukcija pijeloureteričnog spoja. Smatra se da su te žile akcesorne, osim ako ne predstavljaju značajniji ogranak. Prema Kaelalisu, sve akcesorne žile su opstrukcijske, dok za sve aberantne to nije slučaj [4]. Aberantne arterije obično su praćene jednom ili dvjema venama. One prolaze preko prednje strane uretera oko 2 cm ispod pijeloureteričnog vrata i ulaze u donji pol bubrega. Do opstrukcije dolazi ako se dilatira pijelon ili ako dođe do spuštanja bubrega. Aberantne krvne žile češće su samo prateća anomalija uz koju se mogu naći drugi opstrukcijski čimbenici, poput stenoze, valvule, itd [4].

Valvula je rijetka prirođena anomalija pijeloureteričnog spoja koja se otkriva tek po otvaranju stijenke. Valvulu čini nabor (duplikatura) sluznice unutar pijeloureteričnog spoja.

Primarni stečeni uzroci hidronefroze mnogo su rjeđi, a najčešće se radi o pijelonskom kamencu koji se uklješti u području pijeloureteričnog vrata i time prijeći otjecanje urina. Od rjeđih stečenih uzroka ovdje ćemo spomenuti još i papilon u pijelonu ili proksimalno u ureteru te nefroblastom donjeg pola bubrega.

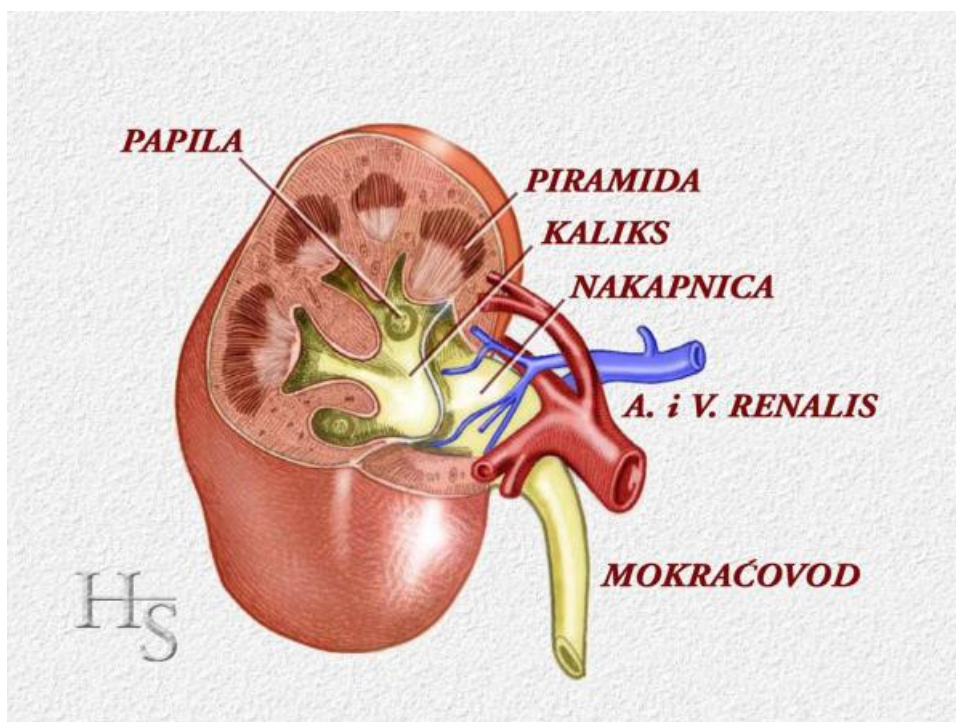
Sekundarne opstrukcije obično su blažeg stupnja i povezane s teškim vezikoureteralnim refluksom koji je doveo do elongacije i angulacije uretera [5]. Pod visokim mikcijskim tlakom retrogradno punjenje pijelona nadvlada mogućnosti njegova pražnjenja zbog relativne opstrukcije. Svaki zastoj mokraće sve više dilatira pijelon, a dilatacija pogoršava pražnjenje pijelona i tako je opstrukcija sve teža. Pijelonefritično oštećenje bubrega dovodi do otežane diureze, što još više pogoršava hidronefrozu. Među sekundarne opstrukcije ubrajaju se i bolesti s poliurijom. S vremenom prerastegnuti pijelon gubi sposobnost potiskivanja mokraće u ureter pa dilatacija pijelona postaje trajna. Ako se između zavoja uretera razviju adhezije, bit će smanjena i peristaltika uretera, a zastoj mokraće i klinički znakovi opstrukcije još izraženiji [5].

1.2. Anatomija bubrega

Bubreg je parni organ smješten retroperitonealno, a pripada urinarnom, endokrinom i hematopoetskom sustavu [6]. Bubrezi su uzdužnom osi položeni uz kralježnicu, između dvanaestog torakalnog i trećeg lumbalnog kralješka. Pritom je desni bubreg obično nešto niže od lijevog zbog anatomskih odnosa s jetrom. Opisujemo dvije strane (facies anterior et facies

posterior), dva ruba (margo medialis et margo lateralis), te dva pola bubrega (extremitas superior et extremitas inferior). Lateralni rub bubrega je konveksan, a medijalni konkavan i na njegovom srednjem dijelu otvara se bubrežni hilus, hilum renale. Kroz hilus u bubreg ulaze i iz njega izlaze krvne i limfne žile te živci. Hilus bubrega otvara se u zaton, sinus renalis koji sadrži bubrežnu zdjelicu, pelvis renalis. Na samoj površini bubrega nalazi se vezivna ovojnica, capsula fibrosa, oko koje se nalazi sloj masnog tkiva, capsula adiposa. Masna ovojnica obavija bubreg i nadbubrežnu žlijezdu sa svih strana, a oko nje je postavljena još jedna ovojnica, fascia renalis. Fascia renalis na lateralnom rubu bubrega prelazi u transverzalnu fasciju, a na medijalnome se spaja s vezivnim tkivom oko aorte i donje šuplje vene. Zbog anatomije bubrežnih ovojnica moguće je kirurški odstraniti bubreg bez da se ozlijedi nadbubrežna žlijezda i obrnuto.

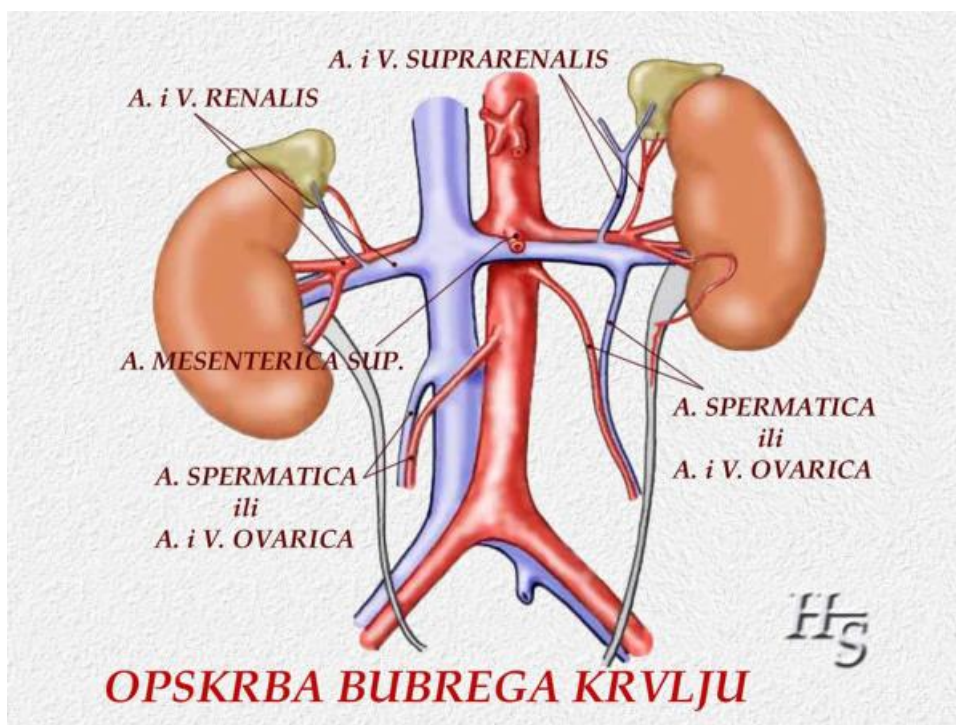
Na uzdužnom ili poprečnom presjeku kroz bubreg može se razlikovati središnji dio ili bubrežna srž, medulla renalis, te vanjski dio ili bubrežna kora, cortex renalis. Srž bubrega čine piramide, pyramides renales, koje su bazom usmjerene prema površini bubrega, a vrškom prema hilusu. Ti vršci tvore papile, papillae renales, koje strše u nakapnice bubrežne zdjelice, a na svojim vrhovima sadrže otvore izvodnih kanalića bubrega. Svaka piramida srži bubrega s dijelom kore koja ju okružuje tvori jedan bubrežni režanj, lobus renalis (Slika 1.2.1).



*Slika 1.2.1 Velika morfologija bubrega
[Župančić B: Dječja urologija. Medicinka naklada, Zagreb, 2018.]*

Papile piramida strše u male bubrežne čašice, calices renales minores. Prema medijalno se male bubrežne čašice slijevaju u velike, calices renales majores, a one se slijevaju u bubrežnu nakapnicu, pelvis renalis. Bubrežna nakapnica se distalno nastavlja u mokraćovod, ureter. Funkciju bubrega omogućuje složen sustav gusto zavijenih kanalića. Svaki kanalić čine nefron i sabirni kanalić. O bubrežnim kanalićima više će biti rečeno u dijelu o fiziologiji bubrega.

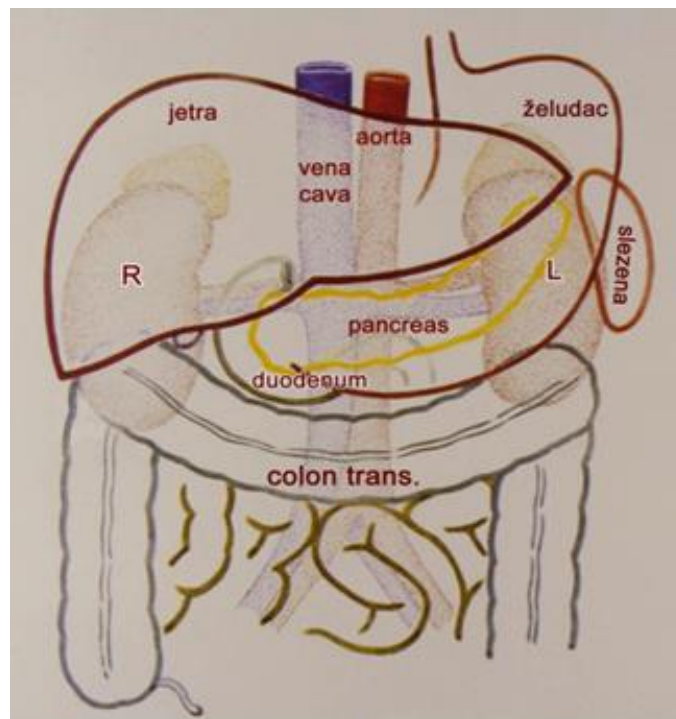
Krvnu opskrbu svaki bubreg dobiva preko jedne bubrežne arterije, arteria renalis, koja je ogranak abdominalne aorte u visini prvog i drugog lumbalnog kralješka (Slika 1.2.2). Te arterije preko svojih ogranaka opskrbljuju i peribubrežno tkivo, bubrežnu ovojnicu, nadbubrežnu žlijezdu, nakapnicu i proksimalni dio uretera.



Slika 1.2.2 Opskrba bubrega krvlju
[Župančić B: Dječja urologija. Medicinka naklada, Zagreb, 2018.]

Neposredno prije pristupa u bubrežni hilus a. renalis podijeli se na prednju i stražnju granu, ramus anterior i ramus posterior. Ramus anterior dalje se dijeli na četiri segmentalna ogranka: za apikalni, gornji, srednji i donji bubrežni segment. Ramus posterior opskrbljuje stražnji bubrežni segment. Segmentalne grane dijele se u hilusu na interlobarne arterije, aa. interlobares, koje teku između bubrežnih piramida. Na bazama piramida interlobarne arterije podijele se na lučne arterije, aa. arcuatae koje teku na granici bubrežne kore i srži. Arteriae arcuatae daju zatim aa. interlobulares i arteriolae rectae. Interlobularne arterije pružaju se prema vezivnoj ovojnici bubrega i ispod nje tvore splet rr. C capsulares. Postranično se od interlobularnih arterija odvajaju

aferentne arteriole, arteriolae afferens, koje tvore kapilarno klupko, glomerulus. Iz klupka izlaze eferentne arteriole, arteriolae efferens koje daju svoje arteriolae rectae i kapilarnu mrežu za vaskularizaciju bubrežne kore. Arteriolae rectae iz lučnih arterija i eferentnih arteriola krvlju opskrbljuju srž bubrega [6]. Venski tok bubrega započinje u kapilarnom spletu ispod vezivne ovojnice. Tu se odvajaju venulae stellatae koje se spajaju u vv. interlobulares. U razini baza piramida bubrega vv. interlobulares iz kore i vv. rectae iz srži bubrega utječu u vv. arcuatae. Spajanjem vv. arcuate nastaju vv. interlobares, koje se spajaju u bubrežnu venu, v. renalis. Lijeva bubrežna vena duža je od desne i prima v. gonadalis i v. suprarenalis. Bubrežne vene ulijevaju se u donju šuplju venu. Za razumijevanje kirurških zahvata na bubregu, važno je poznavati i topografske odnose bubrega (Slika 1.2.3).



*Slika 1.2.3 Topografski odnosi bubrega i susjednih organa
[Župančić B: Dječja urologija. Medicinka naklada, Zagreb, 2018.]*

Desni bubreg graniči odozgo s donjom površinom jetre i nadbubrežnom žlijezdom, medijalno s dvanaesnikom, hilusnim strukturama i donjom šupljom venom. Sprijeda je pokriven peritoneumom iznad kojeg se nalaze jetra i desni zavoj debelog crijeva. Straga desni bubreg naliže na donji dio dijafragme, zatim m. quadratus lumborum i m. psoas major. Lijevi je bubreg s prednje strane u dodiru s peritoneumom iznad kojeg su slezena i lijevi zavoj debelog crijeva, rep gušterače i vijuge tankog crijeva. Straga graniči s dijafragmom, m. quadratum lumborum i m. psoas major. Medijalno graniči sa želucem i abdominalnom aortom, a odozgo s

nadbubrežnom žlijezdom. Dvanaesto rebro prelazi otprilike preko sredine bubrega, pa je dobra orijentacijska točka za kirurški pristup [6,7].

1.3. Fiziologija bubrega

Osnovna funkcionalna jedinica bubrega je nefron, a sastoji se od bubrežnog tjelešca i odgovarajućeg dijela kanalnog sustava. Bubrežno tjelešće čini glomerul (Malphigijevo tjelešće) i njegova kapsula (Bowmanova čahura). Glomeruli se vide kao crvenkaste točkice u kortikalnoj supstanci bubrega. Aferentna arteriola ulazi u Bowmanovu čahuru i grana se u sitne zavijene kapilare, a iz glomerula izlazi kao eferentna arteriola. Između je smješten jukstaglomerularni aparat (macula densa) koji je odgovoran za sekreciju renina i angiotenzina. Reninsko angiotenzinski sustav potentan je mehanizam zadržavanja natrija i vode, čime se povećava krvni tlak. Angiotenzin djeluje na sve kanaliće nefrona pospešujući resorpciju natrija, a potiče i lučenje aldosterona, što još više utječe na retenciju natrija. Kroz glomerularne kapilare izdvaja se iz plazme primarni urin, koji zatim ulazi u proksimalni kanalić. Proksimalni kanalić nastavlja se u Henleovu petlju, a iz nje slijedi distalni kanalić. Kapilarna mreža i intersticij oko kanalića nefrona stvaraju osmotske uvjete za resorpciju određenih tvari iz kanalića. Stanice kanalića mogu resorpciju vršiti pasivno, difuzijom, ili pak aktivnim prijenosom preko enzima nosača i ionskih pumpi. Tim se postupkom zadržavaju elektroliti i voda, a urin se koncentrira. Također se sprječava gubitak tvari koje su organizmu korisne i potrebne: glukoza, aminokiseline i bjelančevine.

Osim resorpcije, stanice kanalića vrše i funkciju aktivne sekrecije štetnih tvari koje se ne mogu izlučiti iz plazme filtracijom u glomerularnim kapilarima, kao što su ioni vodika, kalija, kreatinin, neki lijekovi, kontrastna sredstva itd. U proksimalnom kanaliću, prije negoli primarni urin dospije u Henleovu petlju resorbira se oko 65% filtriranog natrija i vode, te nešto manje klorida. U Henleovoj petlji resorbira se oko 20% filtrirane vode, i to uglavnom u tankom silaznom segmentu jer je ostatak petlje gotovo nepropustan za vodu. U debelom uzlaznom segmentu Henleove petlje vrši se aktivna resorpcija natrija, klorida i kalija, te se ovdje resorbira oko 25% filtrirane količine tih elektrolita. Distalni kanalić praktički je nepropustan za vodu i ureju, ali energično resorbira ione. To je dilucijski segment nefrona i tu se resorbira još 5% filtriranog natrija i klorida. Filtrat dalje dolazi u završni distalni kanalić i kortikalnu sabirnu cijev, dijelove nefrona koji su osjetljivi na djelovanje aldosterona i antidiuretskog hormona (ADH). Aldosteron povećava resorpciju natrija i sekreciju kalija, dok ADH povećava resorpciju vode. Navedenim mehanizmima u bubrezima se proizvodi urin maksimalne koncentracije od oko 1200 milimoslola (mOsm) po litri.

Kako zdrav čovjek tjelesne mase od 70 kg mora dnevno izlučiti urinom oko 600 mOsm otopljenih tvari, minimalni dnevni volumen urina bit će 0,5 L. Transport urina od bubrega do mokraćnog mjehura ovisi o: 1) funkciji nefrona, tj. filtraciji, resorpciji i sekreciji, 2) peristaltici kanalnog sustava i 3) hidrostatskom tlaku. Pretpostavlja se da u području bubrežnih čašica postoji neka vrsta „pacemakera“ koji stvara impuls za kontrakciju glatkog mišićja mokraćovoda. Ritmičnim naizmjeničnim kontrakcijama čašica pijelona i uretera osigurava se normalan transport urina [7].

1.4. Patofiziologija opstrukcije

Opstrukcija gornjih mokraćnih putova može biti posljedica prirođenih anomalija, kao što su već spomenuto suženje pijeloureteričnog vrata, aberantne krvne žile ili ispad bubrežne peristaltike. Ostali mogući uzroci su upale, ozljede, tumorske mase u izvodnim putovima, pritisak izvana itd. Akutna opstrukcija gornjih mokraćnih putova relativno je rijetka u djece, a glavni uzroci akutne opstrukcije su akutna stenoza pijeloureteričnog ušća i inkarceracija mokraćnog kamenca. Oštećenje koje nastaje pri akutnoj opstrukciji slično je onome koje se nalazi kod stenozе bubrežne arterije. U zahvaćenom bubregu patološka zbivanja su resorpcija urina iz kanalnog sustava nefrona u intersticij, povećan intrarenalni tlak i smanjeni protok krvi. Navedeni patološki procesi progresivno oštećuju nefrone tako da zahvaćeni bubreg u šest dana izgubi jednu polovinu funkcionalnih nefrona, a ireverzibilno bubrežno zatajenje može nastupiti već za šest tjedana. Prisutnost infekcije mokraćnog sustava rapidno smanjuje vrijeme koje nam preostaje za eventualnu intervenciju [8].

Kronična ili djelomična opstrukcija predstavlja veći dijagnostički izazov i teško je predvidjeti rizik gubitka bubrežne funkcije [8]. Dok su se u prošlosti većinom susretali klinički manifestni slučajevi, danas se hidronefroza često dijagnosticira i prije rođenja na rutinskim ultrazvučnim pregledima [9]. Zbog toga je danas povećana prevalencija blage do umjerene hidronefroze u zdrave djece bez ikakvih simptoma. Većinom se radi o slučajevima gdje nema dokaza za opstrukciju gornjeg dijela mokraćnog sustava i nastupa spontano poboljšanje stanja bubrega. Spontani oporavak moguć je čak i u slučajevima u kojima je opstrukcija verificirana [8]. Ipak, treba imati na umu da u ostalim slučajevima hidronefroza i opstrukcija mogu dovesti do progresivnog i potencijalno ireverzibilnog oštećenja funkcije bubrega, poput onog kod akutne renalne insuficijencije, što u konačnici može završiti i smrću pacijenta [10]. Stoga je od posebnog značenja prepoznavanje onih pacijenata kojima je kirurška intervencija doista potrebna. Tlak u pijelonu zdrave osobe iznosi 14,7 cm H₂O, a opstrukcija pijeloureteričnog ušća dovodi do povećanja tlaka u pijelonu i do 10 puta većeg od normalnih vrijednosti.

Povišenje tlaka retrogradno se prenosi i do proksimalnih tubula te Bowmanove kapsule, što postupno smanjuje glomerularnu filtraciju dok u konačnici ne nastupi anurija.

Duže trajanje abnormalnih vrijednosti hidrostatskog tlaka ima za posljedicu dilataciju kanalnog sustava uz atrofiju, intersticijsku fibrozu i mononuklearnu infiltraciju bubrežnog parenhima. Ako je tlak vrlo visok, promjene u bubrežnom parenhimu nastupit će brže nego li kod nižih vrijednosti intrapijelonskog tlaka. S druge strane, ako je pijelon malen i neelastičan, tlak u pijelonu će brže rasti i promjene parenhima nastupit će ranije nego li kod bubrega s većim i elastičnim pijelonom. Protok mokraće također utječe na tlak u pijelonu, ali je njegov utjecaj ograničen kritičnim promjerom koji ne smije biti manji od promjera proksimalnog uretera. U eksperimentima na psima i miševima dokazana je uloga prostaglandina E2 i akvaporina 2 u regulaciji funkcije opstruiranog bubrega [11]. U početku se zbog povećanog tlaka u pijelonu smanjuje glomerularna filtracija. To za posljedicu ima otpuštanje prostaglandina E2 koji dilatira aferentne arteriole, čime se privremeno povećava protok krvi kroz bubreg. Ipak, takvo stanje je neodrživo i već nakon pet sati protok krvi počinje se smanjivati zbog otpuštanja tromboksana A2 koji dovodi do vazokonstrikcije aferentnih arteriola. Time dolazi do preraspodjele krvi od kortikalnih na jugstamedularne nefrone i nastaje ishemično oštećenje tubula. Dokazano je i da dolazi do pada mokraćnih akvaporina, zbog čega bolesni bubreg gubi sposobnost koncentriranja mokraće, a što se nakon kirurškog uklanjanja opstrukcije vidi kao postopstrukcijska diureza. Navedeni mehanizmi dovode do oštećenja bubrežne funkcije sličnog onom kod akutne renalne insuficijencije [10].

2. Klinička slika

Hidronefroza se ubraja u najčešće anomalije mokraćnog sustava koje se otkrivaju na ultrazvučnom pregledu trudnica. Rana dijagnostika ultrazvučnim pregledom moguća je u periodu između 16-og i 20-og tjedna gestacije [9]. U Europi je za 2009. godinu utvrđena pojavnost od 11,5 slučajeva kongenitalne hidronefroze na 10.000 poroda [12]. Kriterij za postavljanje sumnje na hidronefrozu je nalaz pijelona većeg od 10 mm u anteriorno-posteriornoj projekciji ili pijelona kojemu je poprečni promjer 50% veći od promjera bubrega [13]. Promjer dilatiranog pijelona smatra se važnim prognostičkim znakom - ako prelazi 30mm šanse da će bubreg imati oštećenu funkciju su 60-100%, ovisno o stupnju dilatacije. Stopa lažno pozitivnih nalaza pri korištenju ultrazvučne dijagnostike varira od 22% do 9%. Najčešće mjesto opstrukcije (30-50% slučajeva) je pijeloureterični vrat [8]. Kod obostrane opstrukcije dolazi do anurije i razvit će se oligohidramnion, a ako je opstrukcija jednostrana nastaje poremećaj apsorpcije amnionske tekućine i polihidramnion. Progresivna hidronefroza može dovesti do kompresije abdominalnih organa.

Kod novorođenčeta ili djeteta dojenačke dobi može se palpirati povećani bubreg koji daje dojam cističnog tumora u abdomenu. Postnatalno je također moguća ultrazvučna dijagnostika, drugi ili treći dan po porodu. Hidronefroza je češća u dječaka (72%) i to na lijevom bubregu, a u 10 do 20% slučajeva javlja se obostrano [12]. Često se javlja u ektopičnom, malrotiranom ili potkovastom bubregu. Najčešći simptom hidronefroze je bol u abdomenu. Kod starije djece s jednostranom nekomplikiranom hidronefrozom mogu se javiti nejasni mukli bolovi u lumbalnom području, često i bolovi u vidu kolika s mučninom i povraćanjem, ali ovaj oblik bolesti može biti i asimptomatski. Bolovi se javljaju obično u djece starije od četiri godine i intermitentnog su karaktera. U akutnoj fazi nalazi se osjetljivost abdominalne stijenke i u slabinskom području. Epizode bolova su obično samoograničavajuće, iako postoje i slučajevi rezistentne, nepodnošljive boli koja prolazi samo nakon perkutane nefrostomije [8].

Simptomi mokraćne infekcije danas su drugi po učestalosti u bolesnika s hidronefrozom, a prije uvođenja rutinskih ultrazvučnih pregleda trudnica bili su glavni oblik kliničke prezentacije hidronefroze. Kod infekcije s razvojem pionefroze, što je relativno česta komplikacija opstrukcije pijeloureteričnog ušća, javlja se slika akutnog pijelonefritisa s povišenom tjelesnom temperaturom, jakim bolovima lumbalno na strani oboljelog bubrega i piurijom. Treći simptom hidronefroze je hematurija. Može se pojaviti spontano ili nakon manje traume, ali etiopatogeneza hematurije još nije posve jasna. Pretpostavlja se da je povezana s većom vunerabilnosti hidronefroze promijenjenog dječjeg bubrega [3].

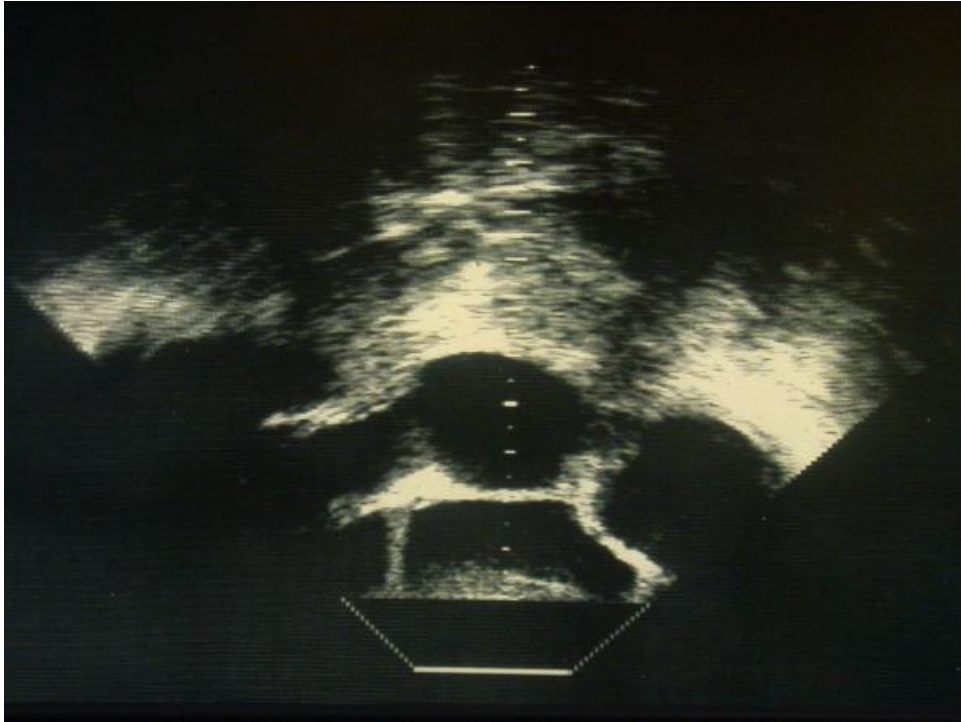
3. Dijagnostičke pretrage i diferencijalna dijagnoza

Glavne metode u postavljanju dijagnoze hidronefroze su ehosonografija, radiološke kontrastne pretrage te klinički pregled. Pritom vrijedi pravilo da nalaz dilatacije bubrežnih struktura ne mora nužno značiti da je riječ o opstrukciji, dok opstrukcija gotovo uvijek ima za posljedicu dilataciju [8].

3.1. Ultrazvuk

Ultrazvuk je najčešći način postavljanja sumnje na hidronefrozu, pogotovo kad je riječ o kongenitalnoj hidronefrozi koja se može ultrazvukom otkriti i prije rođenja djeteta [8]. Nakon poroda je nužno učiniti reevaluaciju ehosonografske slike za potvrdu dijagnoze. U prilog tome govore i podaci da je nalaz hidronefroze na prenatalnom ultrazvučnom pregledu prisutan u 0,59 do 5% svih trudnoća [9,13], a samo 0,02 do 0,29 % rođene djece doista ima kongenitalnu hidronefrozu. Ultrazvučni pregledi nakon rođenja vrše se najčešće u prvom tjednu života, ali ne prije drugog ili trećeg dana jer prvih 24 sata rezultati nisu vjerodostojni zbog fiziološke oligurije i dehidracije novorođenčeta [13]. Za pravilno tumačenje ultrazvučnog nalaza i postavljanje dijagnoze kongenitalne hidronefroze važno je poznavati normalne vrijednosti dužine bubrega u zdrave djece, ovisno o dobi.

Danas se najvažnijim smatra mjerenje promjera bubrežne nakapnice u anteriorio-posteriornoj projekciji (APRPD, od engl. anterioposterior renal pelvic diameter). Prema nalazu mjerenja APRPD, fetalna hidronefroza klasificira se u tri stadija. Smatra se da APRPD manji od 15 mm nije znak signifikantne opstrukcije koja bi mogla ugroziti funkciju bubrega, dok vrijednosti APRPD iznad 30 mm nanose visok rizik oštećenja. Kod nalaza promjera nakapnice većih od 50 mm vrlo je vjerojatno da je funkcija bubrega već oštećena [8]. Ultrazvučno možemo evaluirati i dilataciju bubrežnih čašica te pratiti atrofiju bubrežnog parenhima. Budući da se ureter urednog promjera normalno ne prikazuje ultrazvukom, nalaz proširenog uretera uvijek smatramo patološkim. U tom slučaju svakako je potrebna daljnja obrada (Slika 3.1.1).



*Slika 3.1.1 Ultrazvučni prikaz gigantske hidronefroze
[Župančić B: Dječja urologija. Medicinka naklada, Zagreb, 2018.]*

U odraslih je korisno napraviti i Doppler pretragu protoka kroz renalnu arteriju te izmjeriti indeks otpora, ali u djece ova pretraga nije dio rutinske obrade. Naime, u dječjoj dobi pokreti tijela i respiracija mogu znatno utjecati na rezultate mjerenja [8].

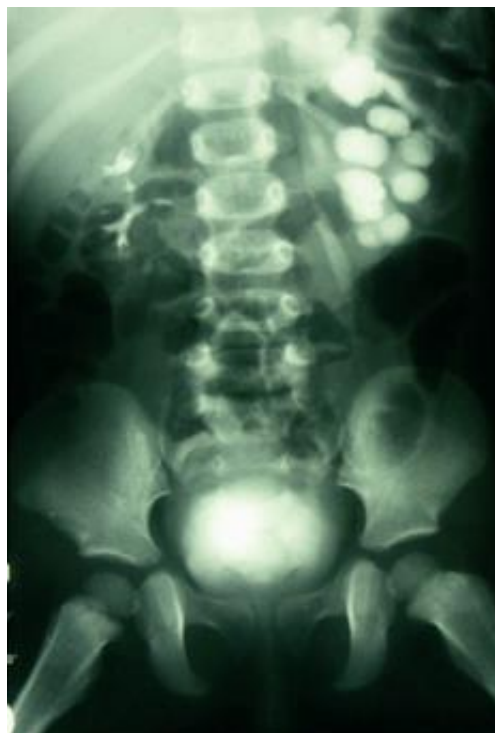3.2. Ekskrecijska urografija

Ekskrecijska urografija (naziva se još i intravenskom urografijom ili intravenskom pijelografijom) smatra se vrlo korisnom metodom u procjeni stanja i funkcije bubrega, omogućuje nam uvid u vrstu hidronefroze i razlikovanje intrarenalne od ekstrarenalne opstrukcije, a ima i prognostičko značenje [3]. Ekskrecijska urografija bitna je metoda u preoperativnoj obradi pacijenata s hidronefrozom jer daje podatke o kirurškoj anatomiji mokraćnog sustava i jednoznačno pokazuje koji je bubreg zahvaćen hidronefrozom. Zahvaćeni bubreg obično se prikazuje s dilatiranom nakapnicom i čašicama te s manjom ili većom redukcijom parenhima. I ovdje su definirana tri stupnja, ovisno o nalazu urografije.

U prvom stadiju nalazi se dilatacija nakapnice i blaže proširene čašice. U drugom stadiju su i čašice jače proširene, ali ne i dvostruko šire od onih na zdravoj strani. Papile su aplanirane ili u pojedinim kaliksima batičaste. Nakapnica je znatno proširena, a bubrežni parenhim nije znatnije reduciran. Treći stadij karakterizira proširenje nakapnice i svih čašica, sve su papile batičaste,

parenhim je izrazito atrofičan, a sam bubreg izgleda neravno i kvrgavo, pretvoren u vreću ispunjenu tekućinom. Ovu podjelu hidronefroze definirao je Alken [3].

Osim podataka o proširenju bubrežnih struktura i atrofiji parenhima, kliničarima je važan i podatak o kašnjenju kontrastnog sredstva na oboljeloj strani u odnosu na zdravu. Podjelu hidronefroze koja uključuje i tu vremensku dimenziju iznio je Newling [3]. Tako se u prvom stadiju po Newlingu bilježi kašnjenje kontrasta do 10 minuta, u drugom kašnjenju do 20 minuta, a u trećem kašnjenju više od 20 minuta u odnosu na zdravi bubreg. U procjeni nalaza ekskrecijske urografije bitan je podatak i prikaz uretera u punom tijeku do mokraćnog mjehura (Slika 3.2.1). Ako se ureter ne prikaže tijekom pretrage, snimanje se mora produžiti do 6 sati. Ako ni tada nema prikaza uretera, potrebno je učiniti mikcijsku cistografiju da se isključi vezikoureteralni refluks. Ako nema refluksa slijedi retrogradna urografija, kojom se utvrđuje mjesto opstrukcije uretera. Zbog moguće infekcije retrogradnu se urografiju radi neposredno prije operativnog zahvata. Ekskrecijska urografija osim u dijagnostici služi i kao metoda praćenja postoperativnog tijeka pacijenta. U tu svrhu se pretraga radi tri do šest mjeseci nakon zahvata, a smatra se da je operacija uspješna ako se čašice i nakapnica smanje i dobiju lijevkast oblik, uz prikaz uretera i lučenje kontrasta unutar 20 minuta.



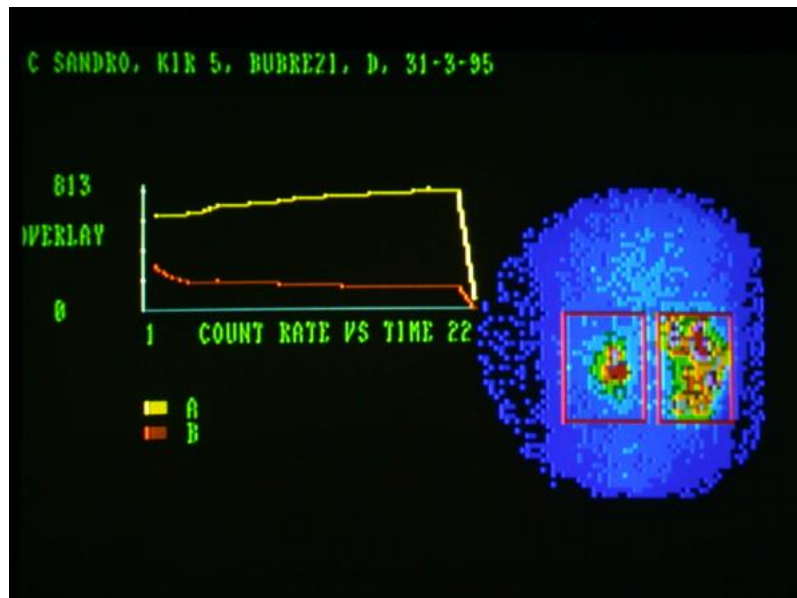
*Slika 3.2.1 Hidronefroza IV. stupnja lijevog bubrega (ekskrecijska urografija)
[Župančić B: Dječja urologija. Medicinka naklada, Zagreb, 2018.]*

3.3. Diuretska infuzijska urografija

Ova pretraga radi se kod sumnje na intermitentnu hidronefrozu. Sindrom intermitentne hidronefroze češći je u starije djece, a karakteriziraju ga intermitentne renalne kolike. Između napadaja infuzijska urografija ne pokazuje odstupanja od normalnog nalaza, dok se za vrijeme kolike pojavi dilatacija nakapnice. Za vrijeme pretrage dilatacija se provocira injekcijom furosemida (npr. Lasix) [4].

3.4. Radioizotopna renografija

Ovu scintigrafsku metodu koristi se kao nadopunu radiološkim pretragama u dijagnostičkom postupku, ali i u postoperativnom praćenju pacijenta. Pogodna je jer je jednostavna, atraumatska i lako izvediva, istovremeno omogućuje uvid i u morfologiju i u funkciju bubrega, a pokazala se i korisnom metodom za evaluaciju rizika oštećenja bubrega (Slika 3.4.1) [14]. U obradi novorođenčeta renografija ima prednost nad infuzijskom urografijom jer je zbog smanjene filtracije kontrasta u bubregu novorođenčeta urografski prikaz često slab. Radiofarmaci koji se koriste u renografiji su izotopi tehnecija ^{99m}Tc DTPA (dietilentriaminpentaocena kiselina), ^{99m}Tc DMSA (dimerkptojantarna kiselina) i ^{99m}Tc MAG3 (merkptoacetyl triglicin). Pretraga se izvodi u posteriornom položaju tijekom 20 do 30 minuta, odnosno dva do četiri sata nakon injekcije radiofarmaka, ovisno o tome koji radiofarmak rabimo i koje podatke želimo dobiti pretragom [8].

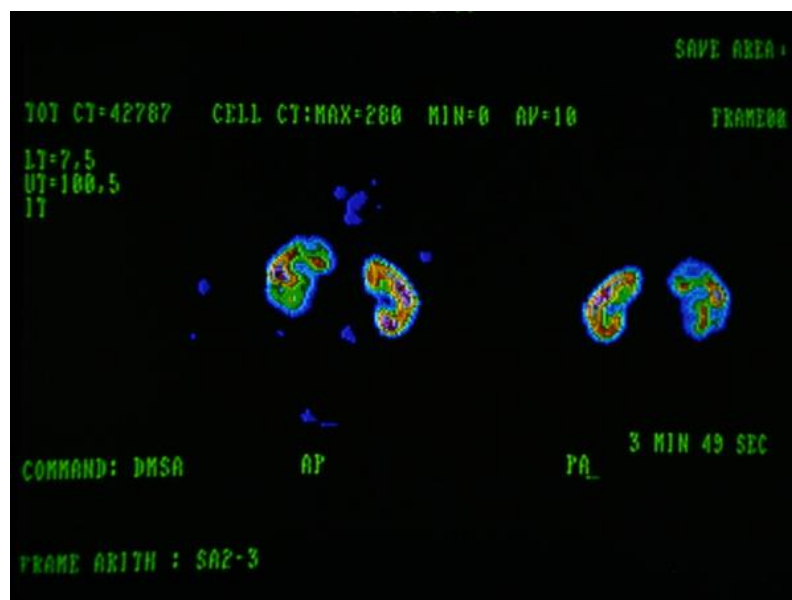


Slika 3.4.1 Diuretska dinamička scintigrafija bubrega
[Župančić B: Dječja urologija. Medicinka naklada, Zagreb, 2018.]

Za ispitivanje perfuzije, funkcije i morfologije bubrega najčešće se koristi DTPA. Pri upotrebi ovog radiofarmaka moguće je kombinirati slikovni prikaz s mjerenjima klirensa i tako procijeniti vrijednosti glomerularne filtracije. Početni prolaz DTPA kroz bubrege može služiti i za procjenu perfuzije bubrega, što je osobito korisno ako postoji sumnja na renovaskularnu hipertenziju u djeteta. Između prve i treće minute nakon injiciranja radiofarmaka DTPA se akumulira u bubrezima pa prema akumulaciji radiofarmaka u tom vremenu možemo procijeniti funkcionalnu bubrežnu masu. DTPA postiže visoke koncentracije u kanalnom sustavu bubrega pa se pomoću njega dobro vizualiziraju čašice, nakapnica, ureter i mokraćni mjehur.

Noviji radiofarmak koji ima svojstva slična kao DTPA je MAG3. MAG3 je također namijenjen prikazu kanalnog sustava. Scintigrami dobiveni uz upotrebu MAG3 su kvalitetniji od onih dobivenih pomoću DTPA, pretrage se brže izvode, a supstracijski izračuni su lakši [8].

Ako je potreban dobar prikaz bubrežnog parenhima, radiofarmak izbora je DMSA (Slika 3.4.2). Koristi se za utvrđivanje malih kortikalnih lezija, odnosno ožiljaka bubrežnog parenhima koji mogu nastati uslijed ponavljanih infekcija mokraćnog sustava, osobito u djece s vezikoureteralnim refluksom. Stoga je renografija s DMSA standard za otkrivanje akutnog pijelonefritisa dječje dobi i refluksne nefropatije [3].



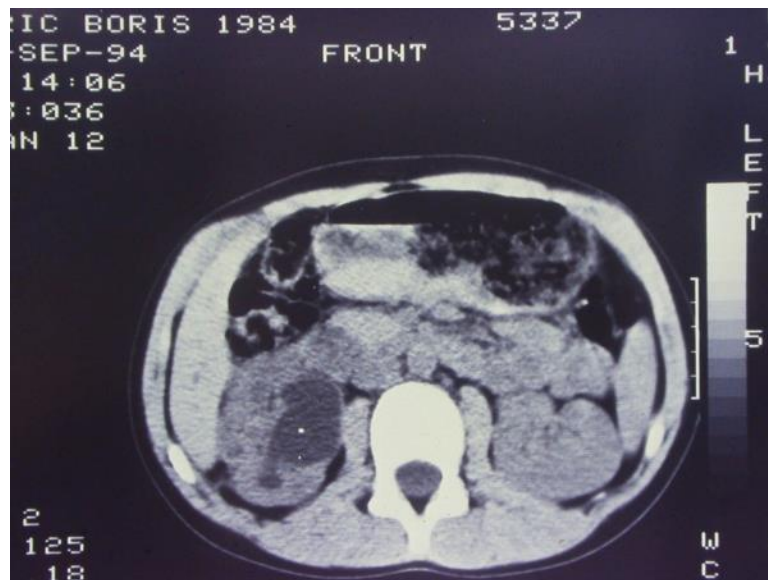Slika 3.4.2 Statička scintigrafija bubrega pomoću DMSA [Župančić B: Dječja urologija. Medicinka naklada, Zagreb, 2018.]

Kod renografije je također moguće potvrditi dijagnozu intermitentne hidronefroze injekcijom furosemida u 20-oj minuti. Kod organske opstrukcije nakon injekcije neće doći do smanjenja koncentracije radiofarmaka u području bubrega, dok će se ono zabilježiti kod funkcionalne

opstrukcije. Podaci o intenzitetu zračenju dobiveni gama kamerom skupljaju se i analiziraju pomoću računala, a rezultati se obično prikazuju u obliku renografskih krivulja.

3.5. Kompjutorizirana tomografija (CT)

CT nalaz pogodan je za nejasna stanja stečene hidronefroze, kada se želi isključiti postojanje tumora, a koristan je i u slučaju traume abdomena (Slika 3.5.1) [3].



*Slika 3.5.1 CT prikaz desnostrane hidronefroze
[Župančić B: Dječja urologija. Medicinka naklada, Zagreb, 2018.]*

3.6. Magnetska urografija (MR urografija)

Dinamička kontrastna magnetska rezonantna urografija (MRU) je najnovija pretraga kojom se koristimo u procjeni opstrukcije pijeloureteričnog vrata. Prednost ove pretrage je da nema zračenja i da prikazuje odlične anatomske i funkcionalne detalje tijekom pretrage. Pretraga također daje podatke o vaskularizaciji bubrega, anatomiji pijelona, lokaciji aberantnih krvnih žila, kortikalnih bubrežnih ožijaka kao i ureteralnih nabora. Kriteriji za dijagnozu opstrukcije pijeloureteričnog vrata na MRU uključuje prikaz kontrasta na odgođenim snimkama i prisutnost vrtložnog kontrasta na dinamičkoj snimci [3].

3.7. Perkutana nefrostomija

Perkutana nefrostomija može biti i dijagnostički i terapijski postupak, a radi se pod kontrolom ultrazvuka. Radi se kod nijemog bubrega [8].

3.8. Whitakerov test

Whitakerov test spada u testove procjene odnosa tlaka i protoka u izvodnom sustavu bubrega i često se koristi poslije operacije u procjeni postojanja opstrukcije, ali ima ograničen značaj u dijagnostičkoj obradi djece [8]. Test se sastoji od mjerenja tlakova u bubrežnoj nakapnici i u mokraćnom mjehuru uz kontroliranu perfuziju nakapnice (obično uz protok od 10ml/min za odrasle).

3.9. Markeri opstrukcijske uropatije

Do danas nije pronađen dovoljno specifičan marker opstrukcijske uropatije. Istraživale su se tvari koje se nalaze u urinu kod tubularnih oštećenja bubrega, kao što su N-acetil- β -D-glukozaminidaza (NAG) i transformirajući faktor rasta beta (TGF β), ali se pokazalo da se njihove koncentracije u urinu kod opstrukcije često nalaze unutar normalnog raspona, posebno ako je riječ o jednostranoj opstrukciji [8].

3.10. Diferencijalna dijagnoza

U diferencijalnoj dijagnozi kongenitalne hidronefroze nalaze se refluksni megaureter s pijelokalcealnom dilatacijom, distalna opstrukcija uretera, ektopija uretera, ureterocela, policistični bubreg i tumor bubrega. U prenatalno doba moguće je na nalazu ultrazvučnog pregleda zamijeniti cistične bubrege s hidronefrozom [1]. Bitna je razlika hidronefroze prema multicističnom bubregu što se multicistični bubreg uopće ne prikazuje ni ekskrecijskom urografijom ni radioizotopnom renografijom. Kako je ureter takvog bubrega često atretičan ili stenoziran nećemo ga uspjeti prikazati ni retrogradnom urografijom. Djeca s kongenitalnim policističnim bubrezima nerijetko umru *in utero*. Ako i prežive porod, ubrzo se javlja hematurija i arterijska hipertenzija. Pregledom nalazimo obostrano srazmjerno velike bubrege, a infuzijskom urografijom nađu se dugačke, tanke čašice, a nakapnica izgleda poput pauka. Zbog zatajenja bubrega smrt nastupa unutar nekoliko dana [1]. Primarnu i sekundarnu hidrokalkozu također treba uključiti u diferencijalnu dijagnozu hidronefroze. Nalaz diuretske infuzijske urografije kod primarne hidrokalkoze pokazuje jaku dilataciju čašica uz normalno veliki pijelon, a u sekundarnoj je dilatiran i pijelon. Retrokavalni ureter može biti uzrokom hidronefroze. Opstrukcija nastane zbog poremećaja u razvoju uretera koji se smjesti iza donje šuplje vene. Ureter je karakterističnog oblika obrnutog slova „J“, a dijagnoza se može potvrditi simultanom kavografijom i infuzijskom urografijom.

4. Liječenje kongenitalne hidronefroze

Trendelenburg je 1885. godine učinio prvi plastični zahvat u području pijeloureteričnog vrata [3]. Njegov zahvat sastojao se od incizije na lateralnoj strani suženog dijela uretera i na pijelonu te kreiranja anastomoze na mjestu tih incizija. Foley je 1937. godine postavio tri uvjeta za dobru funkciju pijeloureteričnog vrata: 1) operacijom se ne smije suziti mjesto gdje je učinjena plastika, 2) treba korigirati visoke insercije uretera i 3) treba postići postupan prijelaz pijelona u formi lijevka. Nekada je prevladavalo mišljenje da se sve hidronefroze trebaju rutinski liječiti kirurškim zahvatom. Uvođenjem prenatalne dijagnostike i drugih novih tehnologija pokazalo se da nisu sve prenatalno otkrivene hidronefroze nužno opstruktivne prirode i da je velik broj djece potpuno zdrav, bez ikakvih opstruktivnih simptoma [8]. Stoga je danas potrebna pravilna selekcija pacijenata sa visokim rizikom za oštećenje bubrežne funkcije kojima je nužna kirurška intervencija. Još ne postoji konsenzus oko preciznih kriterija putem kojih bi se postavila indikacija za kirurški zahvat, ali većinom se operaciji pristupa ako funkcija bubrega padne ispod 40% [8]. Valja pritom imati na umu da ponekad stvarno histološko stanje bubrega nije u korelaciji sa scintigrafskom procjenom funkcije. Stoga je izuzetno važan individualan pristup i pomno praćenje svakog pacijenta.

4.1. Konzervativno liječenje

Konzervativno liječenje indicirano je ako je očuvano više od 40% bubrežne funkcije, a AP promjer pijelona je manji od 20-30 mm [8]. Pacijente s blagom i umjerenom hidronefrozom treba pratiti ultrazvučnim pregledima i renografijom. Ako dođe do propadanja bubrežne funkcije, indicirana je pijeloplastika [3].

4.2. Indikacije za kirurški zahvat

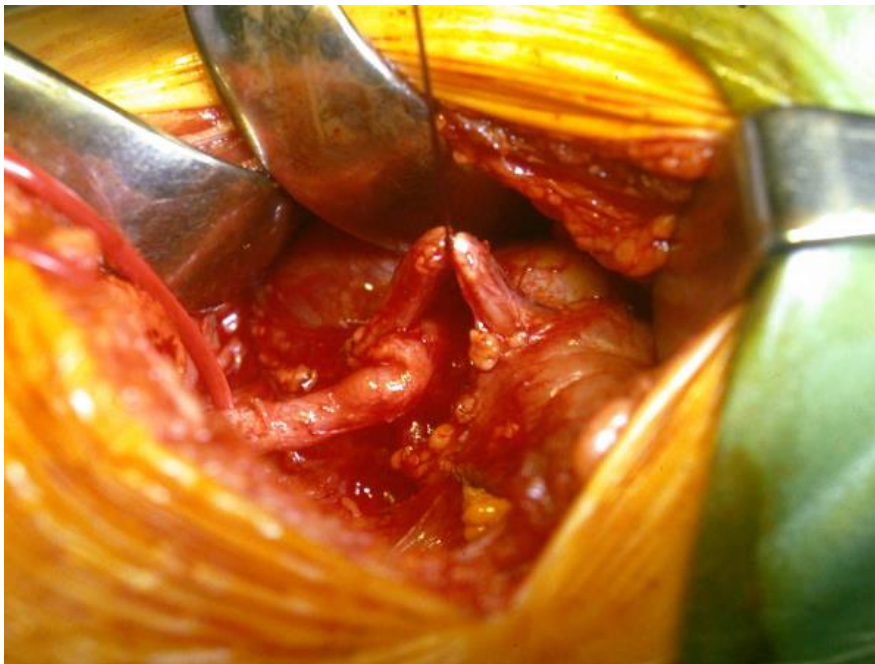Indikacije za kiruršku intervenciju u bolesnika s hidronefrozom su simptomatska opstrukcija pijeloureteričnog vrata, asimptomatska opstrukcija uz smanjenu funkciju bubrega, neuspješno konzervativno liječenje te perzistentna asimptomatska opstrukcija [8]. Pod simptomatskom opstrukcijom podrazumijevaju se opstrukcija uz bol u lumbalnoj koži, znakovi infekcije i palpabilna bubrežna masa. Kod asimptomatske opstrukcije značajno je smanjenje bubrežne funkcije ispod 40%, posebno ako je promjer pijelona (AP) veći od 30 mm. Znakovi neuspješnog konzervativnog liječenja su deteriorijacija bubrežne funkcije i/ili povećanje dilatacije struktura bubrega. Nije do kraja razjašnjeno koliko dugo treba konzervativno liječiti perzistentno asimptomatsku opstrukciju kod koje je funkcija bubrega dobro očuvana.

4.3. Kirurške mogućnosti

Cilj svakog zahvata je postići dobar protok urina prema distalno i sniženje pijelokalicealnog tlaka. Znak uspješne operacije je nestanak simptoma uz normalizaciju funkcije bubrega. Postoje tri osnovna tipa plastično-korektivnih zahvata za zbrinjavanje hidronefroze [3]. To su:

- 1) rješavanje opstrukcije bez prekida kontinuiteta pijeloureteričnog vrata i bez resekcije pijelona (tu spadaju longitudinalna incizija do sluznice, „patch“ plastika itd.)
- 2) plastične operacije s redukcijom pijelona i bez prekida kontinuiteta (npr. Y-V plastika)
- 3) plastika s prekidom kontinuiteta pijeloureteričnog vrata s pijeloureteričnom anastomozom s ili bez resekcije pijelona (Anderson-Hynesova plastika)

Ako postoje aberantne krvne žile moguće je presecanje krvne žile s resekcijom donjeg pola bubrega, u slučaju da postane ishemičan ili se može resecirati pijelon i zatim ga rekonstruirati ispred aberantne krvne žile (tzv. „pehar plastika“) (Slika 4.3.1).



*Slika 4.3.1 Aberantna krvna žila (operativni prikaz)
[Župančić B: Dječja urologija. Medicinka naklada, Zagreb, 2018.]*

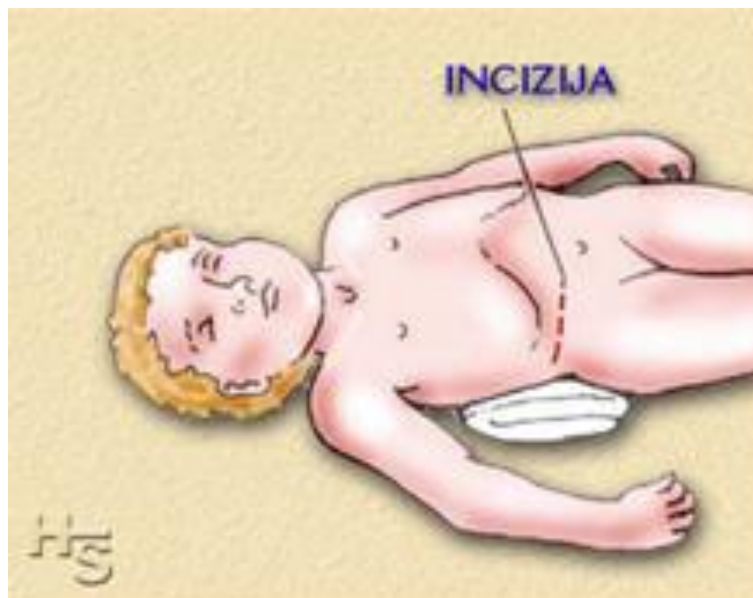
Nefrektomija je kod hidronefroze rijedak postupak i tom se rješenju pristupa kada je bubreg pijelonefritički skvrčen, a kontralateralna vikarirajuća hipertrofija sugerira slabu funkciju bolesnog bubrega. Kod kongenitalne hidronefroze s cistično promijenim bubrezima nastoji se uvijek sačuvati bubreg unatoč teškoj redukciji parenhima, budući da nakon uspješnog zahvata može doći do regresije dilatacije i oporavka bubrežne funkcije [1]. Također je pravilo da u

slučaju postojanja distalne stenoze ili vezikoureteralnog refluksa prvo valja sanirati problem koji je distalnije, a tek onda pristupiti pijeloplastici. Općenito se smatra da je najbolja tehnika za liječenje kongenitalne hidronefroze metoda po Anderson-Hynesu [15,16,17] i ona će kasnije biti detaljnije opisana.

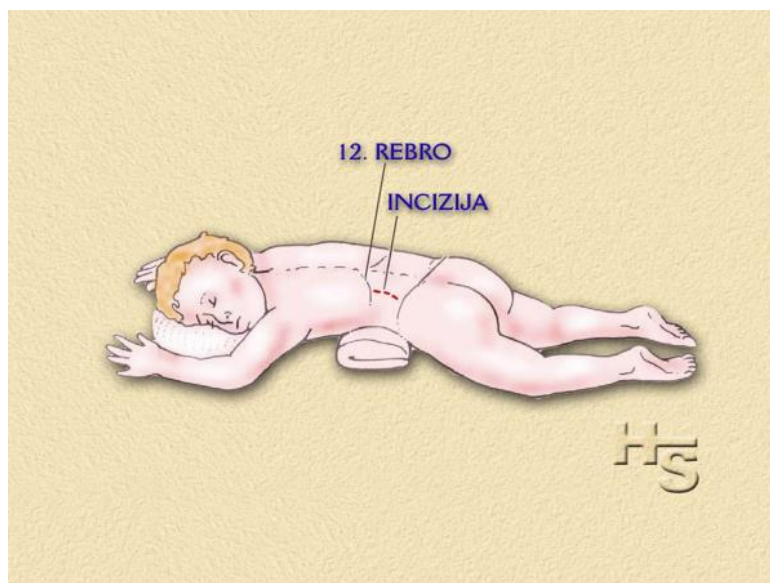
4.4. Mogućnosti kirurškog pristupa na bubreg

Postoji više načina na koje se može pristupiti na bubreg (Slika 4.4.1), (Slika 4.4.2), (Slika 4.4.3). Za pristup na bubreg u male djece idealan je prednji ekstraperitonealni pristup, ali je teško izvediv u starije djece kojima je supkostalni kut uži. Jedna od mogućnosti je stražnji pristup kod kojeg se relativno jednostavno pristupa na bubreg uz resekciju 12-og rebra. Iako je postoperativni tijek kod ovakvog pristupa dobar, pruža manje fleksibilnosti operateru ako se naiđe na aberantne krvne žile i druge neočekivane intraoperativne nalaze. Treći način pristupa na bubreg je lumbalni pristup kod kojeg se rez čini poviše 12-og rebra, čime se izbjegava njegova resekcija. Ovaj pristup je primjenjiv u svim dobnim skupinama, ali je veća postoperativna neugoda i postoji rizik oštećenja supkostalnih živaca [8].

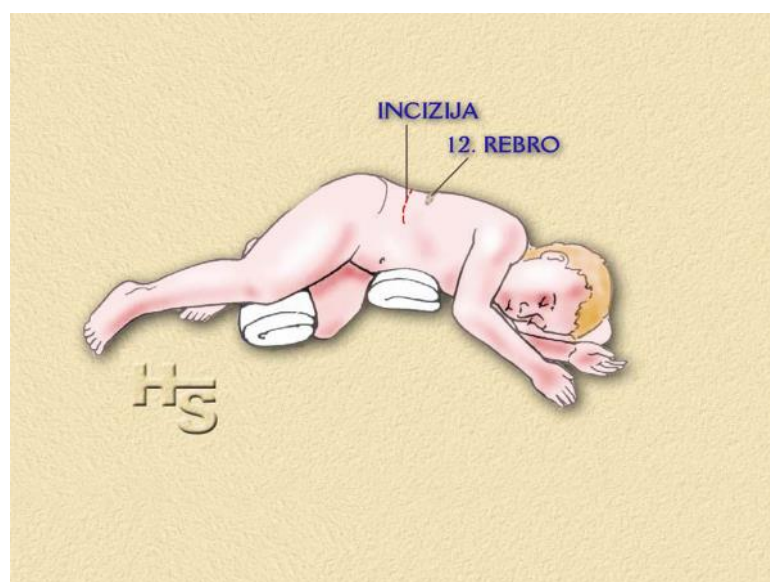Stražnji pristup na bubreg rabi se u anglosaksonskom području i kod nas nema iskustva s tim pristupom. Prednji pristup se kod nas koristi kod pristupa na malignome bubrega jer omogućava eksploraciju i drugog bubrega. Lumbalni pristup koristimo kod benignih bolesti bubrega kao što je hidronefroza.



*Slika 4.4.1 Prednji operativni pristup na bubreg
[Župančić B: Dječja urologija. Medicinka naklada, Zagreb, 2018.]*



*Slika 4.4.2 Stražnji operativni pristup na bubreg
[Župančić B: Dječja urologija. Medicinka naklada, Zagreb, 2018.]*

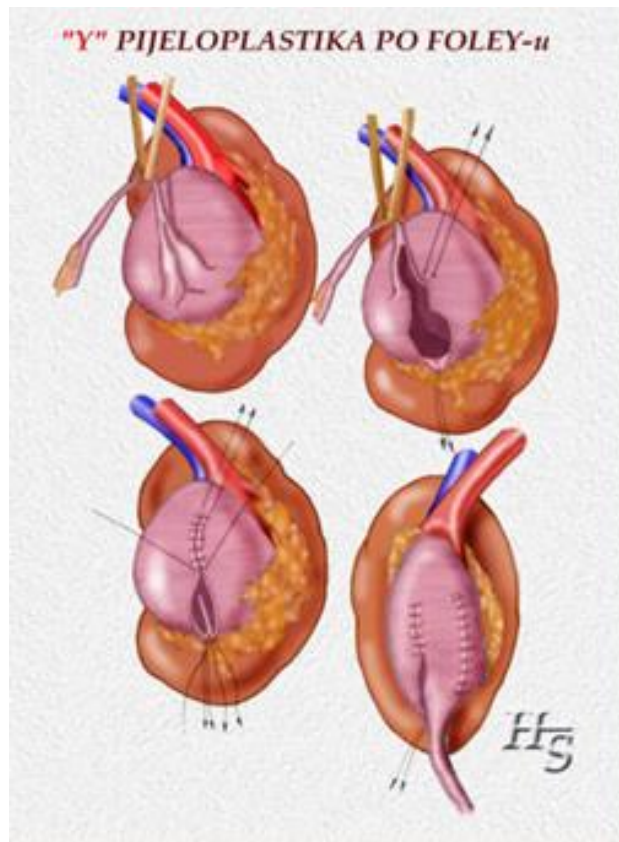


*Slika 4.4.3 Lumbalni operativni pristup na bubreg
[Župančić B: Dječja urologija. Medicinka naklada, Zagreb, 2018.]*

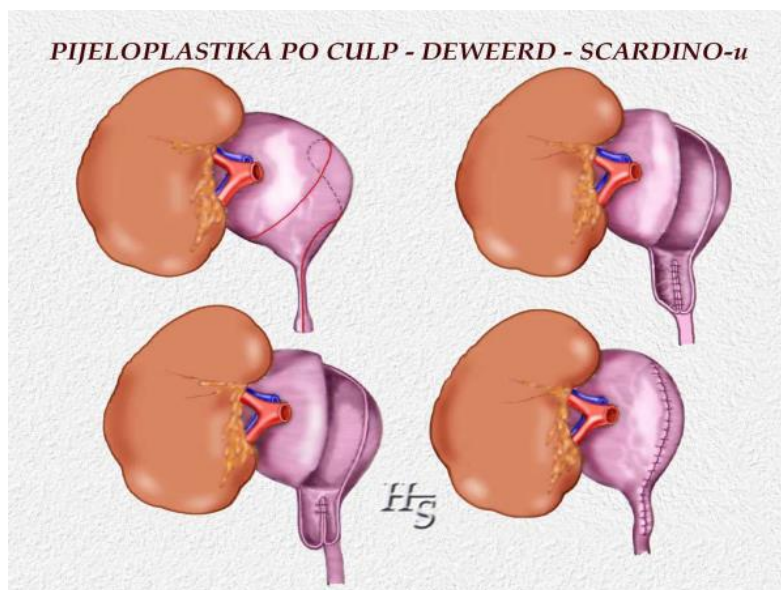
4.5. Principi pijeloplastike

Nakon što se prikaže pijeloureterični vrat, ureter se kratko incidira (spatulira) nešto distalnije od pripoja na pijelon. Resecira se višak pijelona i zatim se stvara anastomoza. Koriste se pojedinačni šavovi, često preko katetera kako bi se smanjila mogućnost ponovne stenoze. Najčešće se upotrebljavaju Culp-De-Weerdeova, Foleyjeva i Anderson-Hynesova tehnika, ali se pokazalo da potonja daje najbolje dugoročne rezultate [8]. Kod operacije po Foleyju se režanj pijelona u obliku slova „V“ umeće u inciziju oblika slova „Y“, pri čemu je vrh incizije usmjeren

prema pijeloureteričnom ušću (Slika 4.5.1). Culp-De-Weerdeova tehnika je modifikacija Folyjeve, pri čemu se formira spiralni režanj koji se zatim ušije na rascijepljen ureter (Slika 4.5.2).



Slika 4.5.1 Pijeloplastika po Foleyju
[Župančić B: Dječja urologija. Medicinka naklada, Zagreb, 2018.]

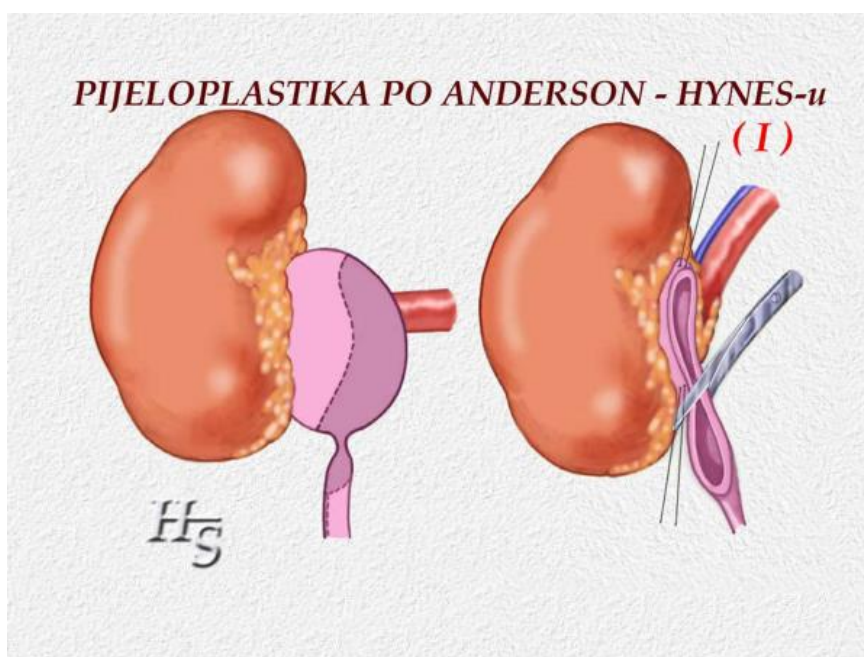


Slika 14.5.2 Culp-De-Weerdova tehnika pijeloplastike
[Župančić B: Dječja urologija. Medicinka naklada, Zagreb, 2018.]

Što se tiče postoperativne drenaže, kod djece se najčešće koriste nefrostomija i „JJ stent“. Postoperativno praćenje provodi se sonografijom i scintigrafskim metodama koje su ranije opisane.

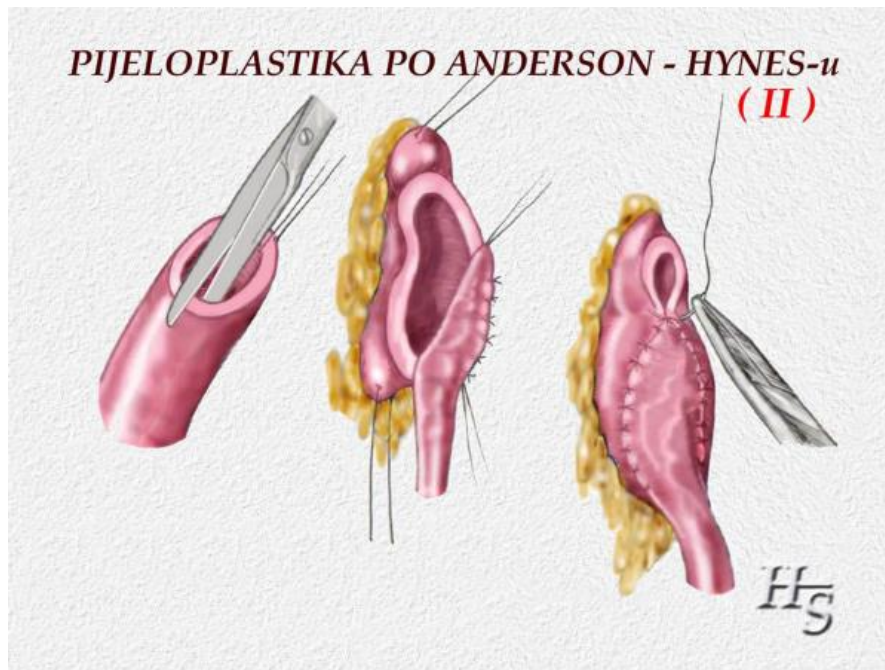
4.6. Pijeloplastika po Anderson-Hynesu

Pijeloplastika po Anderson-Hynesu danas se smatra metodom izbora za liječenje kongenitalne hidronefroze. Mnogi autori ju smatraju sigurnom metodom, uz postotak uspješnih zahvata između 85% i 95%. Operacija se može izvesti laparoskopski i klasičnim putem, a zahvat traje oko dva i pol sata [8,15,16,17]. Prije samog zahvata važno je izliječiti uroinfekt. Dijete se na kirurški stol položi na bok, s jastucima ispod lumbalne lože, tako da se izravna linija prsni koš-zdjelica. Incizija kože počinje iznad sredine dvanaestog rebra i duž njega se nastavlja prema abdomenu. Zatim se električnim nožem rebro oslobodi od mišića i periosta. Mora se paziti na interkostalne krvne žile i živce koji prolaze duž donjeg ruba rebra jer je cilj očuvati te strukture. Nakon što se rebro preparira, slijedi njegova dijelomična ili potpuna resekcija, a zatim se kroz trbušne mišiće pristupa na bubreg. U tu svrhu treba potisnuti parijetalni peritoneum prema dolje i incidirati masnu i fibroznu kapsulu bubrega. Pritom je važno poštedno skeletirati ureter: bolje je mobilizirati čitav bubreg prema dolje negoli znatno skeletirati ureter. Ureter se presiječe poprečno, neposredno ispod stenoziranog segmenta i potom uzdužno oko 1.5 cm prema distalno (anastomoza mora biti duga barem 1,5cm) [3]. Pri manipulaciji ureterom pazi se i na očuvanje krvne opskrbe koju pijeloureterično područje dobiva iz ogranaka bubrežne arterije (Slika 4.6.1).



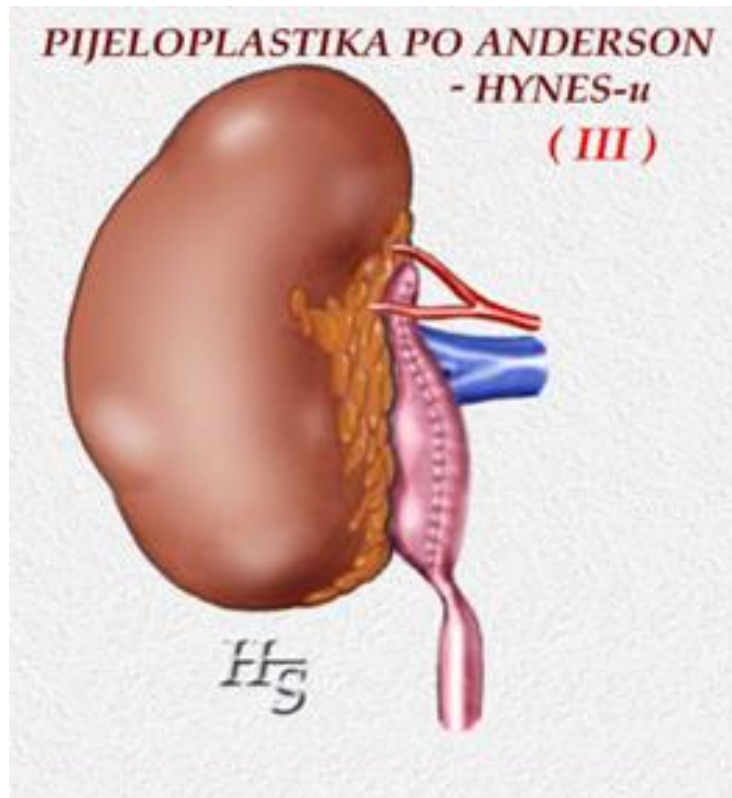
Slika 4.6.1 Pijeloplastika po Anderson-Hynesu – resekcija pijelona i uretera [Župančić B: Dječja urologija. Medicinka naklada, Zagreb, 2018.]

Pijelon se resećira u obliku široko otvorenog slova „V“, s tupim kutom od 140 do 150 stupnjeva koji je otvoren ka pijeloureteričnom vratu. Tako se u distalnom dijelu preostalog pijelona formira reznjić koji se povuče prema distalno i u tom se području čini pijeloureterična anastomoza. Ako nema jače dilatacije pijelona, dostatno je samo kosotransverzalno presjeći pijelon ravnim škarama. Ako je potrebno, treba adaptirati unutarnje slojeve stijenke pijelona da se izjednači debljina rubova anastomoze (Slika 4.6.2).



Slika 4.6.2 Pijeloplastika po Anderson-Hynesu – formiranje pijeloureterične anastomoze [Župančić B: Dječja urologija. Medicinka naklada, Zagreb, 2018.]

Anastomoza se šije apsorbirajućim šavima debljine 4-0 do 6-0 tako da legne rub na rub. Postavljaju se pojedinačni šavi, s razmakom od 2 do 3 mm. Prvi šav postavlja se u donjem kutu anastomoze u obliku slova „U“ kako bi se izbjegla inverzija rubova. Prvo se šije stražnja stijenka anastomoze, zatim se putem nefrostomije u pijelon i u ureter postavi mekana polietilenska proteza. Protezu treba uvući sve do mokraćnog mjehura kako bi se isključilo postojanje nedijagnosticirane opstrukcije. Zatim se protezu izvuče do srednjeg uretera, a u njenom pijelonskom dijelu učini se 2-3 otvora. Protezu se pričvrsti za bubrežnu kapsulu, a zatim slijedi šivanje prednje stijenke anastomoze i zatvaranje pijelona proksimalno od anastomoze. Može se šivati i drugi sloj, kojim se adventicijom podriva anastomoza (Slika 4.6.3).



*Slika 4.6.3 Pijeloplastika po Anderson-Hynesu – konačni izgled anastomoze
[Župančić B: Dječja urologija. Medicinka naklada, Zagreb, 2018.]*

Proteza se uklanja oko sedam dana nakon zahvata. Prije njenog uklanjanja provjeri se prohodnost anastomoze kontrastnim sredstvom i ostatni urin u pijelonu nakon brtvljenja drena.

4.7. Ostale terapijske mogućnosti

Perkutana nefrostomija sastoji se od insercije katetera u bubreg kako bi se omogućila privremena drenaža. To je osobito vrijedan postupak u djece s gnojnim procesom u bubregu, a omogućuje lakše liječenje infekcije i procjenu funkcije prije kirurškog zahvata. Ureterokalikostomija je postupak kojim se čini anastomoza uretera i bubrežne čašice na donjem polu bubrega. Rijetko je prvi izbor u rješavanju opstrukcije pijeloureteričnog ušća. Nefrektomija ili kirurško uklanjanje bubrega se u djece rijetko provodi, a indikacije za taj postupak treba uvijek pažljivo procijeniti analizom nalaza renografije s DMSA [8].

5. Uloga medicinske sestre u dijagnostici i liječenju kongenitalne hidronefroze

Medicinska sestra kroz holistički pristup vodi pacijenta kroz cijeli medicinski postupak. S obzirom da pacijenti i roditelji s njom imaju najveći stupanj interakcije, medicinska sestra mora imati potrebna znanja, vještine, iskustvo, razvijenu emocionalnu i socijalnu inteligenciju te dobre komunikacijske vještine. Poštivanje protokola rada i algoritama prije zahvata te vođenje precizne dokumentacije imperativ je u prevenciji neželjenih događaja. Uloga medicinske sestre odvija se kroz tri faze. To su preoperativna faza, intraoperativna faza i postoperativna faza u kojima su jednako bitne njene zadaće [18].

5.1. Preoperativne zadaće medicinske sestre

Roditelj je punopravni član tima kao i njegov suradnik. Kada kirurg postavi indikaciju za operativno liječenje djeteta i obavezno roditelju objasni postupak operativnog zahvata, uz njihov informirani pristanak počinje preoperativna priprema djeteta za zahvat [19]. Medicinska sestra će uputiti roditelje djeteta koje dijagnostičke pretrage djeteta treba učiniti, kada napraviti anesteziološki pregled i koju dokumentaciju treba donijeti u bolnicu. Pretrage koje su obavezne prije operativnog zahvata su kompletan urin, urinokultura i pregled anesteziologa.

5.1.1. Psihološka priprema djeteta

Kako bi roditelj mogao kvalitetno pripremiti dijete za operativni zahvat, medicinske sestre detaljno informiraju roditelja o cijelom tijeku događanja na dan zahvata. Također, roditelji dobivaju pismene upute za prijem djeteta. Psihološku pripremu djeteta treba prilagoditi dobi. Medicinske sestre roditeljima male djece do druge godine života savjetuju da se dijete pripremi za zahvat neposredno pred sam zahvat. Djeci u dobi od tri do šest godina potrebno je prije dolaska u bolnicu objasniti cijeli postupak. Djetetu treba predložiti da odabere igračku koju će ponijeti sa sobom u bolnicu. Za pripremu djeteta od sedam do dvanaest godina preporuča se verbalne upute prilagoditi kronološkoj dobi. Roditelj djetetu treba pružiti sve informacije tjedan dana prije zahvata [20]. Jedan dan prije zahvata medicinska sestra kontaktira roditelja telefonom. Svrha poziva je ponoviti potrebne upute za fizičku pripremu djeteta, odgovoriti na moguća pitanja i nedoumice roditelja u vezi zahvata te dati psihološku podršku roditeljima i djetetu [21].

5.1.2. Fizička priprema djeteta

Na dan zahvata dijete se treba okupati baktericidnim i bakteriostatskim medicinskim šamponom kojim se smanjuje broj patogenih mikroorganizama na koži. Dijete u bolnicu treba doći bez

nakita i laka na noktima [18]. Prijem djeteta na odjel započinje upisom na upisnom šalteru. Medicinska sestra na šalteru uz obaveznu provjeru podataka djeteta ispisuje matični list bolesnika u koji je umetnuta identifikacijska narukvica. Dolaskom na odjel medicinska sestra identificira pacijenta te stavlja djetetu uz prisustvo roditelja identifikacijsku narukvicu. Identifikacijska narukvica mora sadržavati ime i prezime bolesnika, datum rođenja te broj matičnog lista [22]. Tijekom identifikacije pacijenta medicinska sestra uzima opsežnu sestrinsku anamnezu propisanu Zakonom o sestrinstvu. Sestrinska anamneza sastoji se od intervjua, promatranja, mjerenja i analize dokumentacije [23]. Odjelna medicinska sestra obavezno se treba predstaviti djetetu i roditeljima, pokazati im raspored prostorija na odjelu te smjestiti dijete u sobu i krevet. Medicinska sestra daje roditeljima upute o vremenu zadnjeg obroka i tekućine prije zahvata. Zadnji kruti obrok ili mliječnu formulu dijete može pojesti šest sati prije zahvata, majčino mlijeko četiri sata prije zahvata dok bistru tekućinu može popiti dva sata prije zahvata. Često se događaju izmjene u redosljedu operacija kao i odgađanje samog zahvata koji definitivno otežavaju ove preporuke. Medicinske sestre trebaju nadgledati hidraciju te omogućiti uzimanje hrane i tekućine koliko god je to moguće u skladu sa pravilima pojedine ustanove.

Dijete prije operativnog zahvata na odjelu dobiva premedikaciju uz prisustvo roditelja. Premedikacija se djetetu daje 30 do 45 minuta prije zahvata. Ordinira je liječnik anesteziolog, a daje je medicinska sestra na odjelu koja evidentira vrijeme davanja i količinu lijeka na listu premedikacije, listu pacijenta, premještajnu listu za operacijsku salu i sestrinsku dokumentaciju. Najčešći lijek koji se daje u dječjoj dobi je Dormicum sirup. Premedikacija kod djeteta smanjuje strah, izaziva određeni stupanj sedacije, smanjuje sekreciju slina i bolnost. Prije nego što popije sirup dijete se treba pomokriti. Nakon primjene premedikacije pacijent mora stalno biti pod nadzorom medicinske sestre. Roditelju i djetetu treba objasniti da nakon dobivene premedikacije dijete mora ležati u krevetiću jer postoji mogućnost za pad [24]. Poziv djeteta u operacijsku dvoranu mora se odvijati u strogo profesionalnoj komunikaciji. Obavezno se treba predstaviti osoba koja poziva dijete u salu i koja preuzima poziv, obavezno je reći ime i prezime pacijenta, dob i operatera djeteta. Pažnju treba obratiti na djecu sa istim imenima i prezimenima. Uoči operativnog zahvata dijete i roditelji se susreću sa svojim strahovima, a na temelju znanja iz komunikacijskih vještina medicinske sestre trebaju ih smanjiti ako ne i ukloniti. Roditelji male djece u prisustvu medicinske sestre mogu postaviti dijete na ležeća kolica za transport u operacijsku dvoranu. Veća djeca koja su dobila premedikaciju, iz kreveta se uz pomoć sestre i roditelja presele na transportna kolica. Medicinska sestra ohrabruje dijete

i roditelja tijekom transporta do operacijske dvorane i samim time stvara osjećaj sigurnosti djetetu i roditelju. Transport djeteta u dvoranu vrše dvije medicinske sestre u ležećem kolicima sa zaštitnom ogradom.

5.2. Sigurnost pacijenta u bolnici

Uloga medicinske sestre u preoperativnom periodu je uz zdravstvenu njegu djeteta i koordinacija između članova tima, kontrola medicinske dokumentacije djeteta koja može biti dostupna isključivo članovima tima koji brinu o pacijentu, prevencija neočekivanih neželjenih događaja i prevencija ostalih neželjenih događaja.

5.3. Intraoperativne zadaće medicinske sestre

Nakon potpune prijeoperativne pripreme i dolaskom djeteta u operacijsku dvoranu, brigu o djetetu preuzimaju anesteziološki tehničar i operacijska sestra – instrumentarka. Anesteziološka sestra ili tehničar pomažu ili asistiraju anesteziologu tijekom anestezije. Anesteziološki tehničar zadužen je za kontrolu vitalnih znakova pacijenta, primjenu medikamentozne terapije po odredbi liječnika anesteziologa, uspješno i sigurno zbrinjavanje pacijenta u operacijskom traktu i sobi za buđenje do predaje pacijenta odjelnoj sestri [25].

Operacijska sestra/tehničar ima određene zadaće i odgovara za:

- pripremu instrumenata i drugih materijala za operativni zahvat, održavanje i kontrolu sterilnosti operacijskog polja i instrumenata;
- održavanje aseptičkog i sterilnog načina rada;
- sigurnost bolesnika i osoblja u operacijska dvorani
- procjenu bolesnikovog stanja i potreba;
- pravilno pozicioniranje bolesnika na operacijskom stolu;
- pripremu i održavanje instrumenata, medicinskih uređaja i tehničke opreme;
- izvještavanje/dokumentiranje rezultata u skladu sa bolničkim smjernicama [26].

Svjetska zdravstvena organizacija (SZO) u programu „sigurna operacija spašava život“ (*Safer Surgery Saves Lives*), 2008. godine definirala je deset bitnih ciljeva za sigurnost operacija. Oni su sastavljeni kao kirurška kontrolna lista sigurnosti:

- Cilj 1. Tim će operirati pravog bolesnika na pravom mjestu.
- Cilj 2. Tim će koristiti metode za koje je poznato da sprečavaju štetne posljedice od anestezije, a štite bolesnika od boli.

- Cilj 3. Tim prepoznaje i učinkovito se priprema za po život opasan gubitak respiratorne funkcije.
- Cilj 4. Tim prepoznaje i učinkovito se priprema za rizik od velikog gubitka krvi.
- Cilj 5. Tim izbjegava izazivanje alergijskih ili nepoželjnih reakcija na lijekove za koje se zna da su rizične za bolesnika.
- Cilj 6. Tim dosljedno koristi poznate metode za smanjivanje rizika infekcija u kirurškoj dvorani.
- Cilj 7. Tim će spriječiti nehotično zadržavanje instrumenata ili ostalog materijala u kirurškim ranama.
- Cilj 8. Tim će osigurati i točno identificirati sve kirurške uzroke.
- Cilj 9. Tim će učinkovito komunicirati i razmjenjivati kritične informacije za sigurno vođenje operacije.
- Cilj 10. Bolnice i javnozdravstveni sustav uvesti će redovito praćenje kirurških kapaciteta, količine i rezultata [27].

5.4. Postoperativne zadaće medicinske sestre

Nakon završetka operativnog zahvata anesteziolog odlučuje treba li dijete razbuditi u sobi za buđenje ili može biti transportirano na odjel. Odluku donosi na temelju vitalnih funkcija djeteta tijekom anestezije, respiratornoj funkciji, mogućim alergijama, vrsti anestezije, komplikacijama tijekom anestezije i općem stanju djeteta. U sobi za buđenje medicinska sestra priključuje bolesnika na monitor te na monitoru svakih pet minuta prati krvni tlak (sistolčki, dijastolički i srednji), puls (ritam, frekvenciju, punjenost) i respiraciju (frekvenciju i dubinu disanja) [28]. Obavezno je praćenje i dokumentiranje stanja svijesti, diureze, stolice te prisutnosti boli. Nakon određenog vremena provedenog u sobi za buđenje anesteziološki tehničar u suglasnosti sa anesteziologom poziva sestru s odjela po dijete. U dječjoj dobi izbjegava se fiksacija pacijenta tijekom intervencija. Po dijete u operacijsku dvoranu ili sobu za buđenje odlaze dvije medicinske sestre zbog prevencije pada, udarca ili ostalih ozljeda koje se mogu dogoditi tijekom transporta iz operacijske dvorane.

Ležeća kolica za prijevoz pacijenta trebaju biti sigurna, lagana za manipulaciju, ergonomski oblikovana sa vodonepropusnim madracem potpuno zatvorenih rubova kako bi se minimizirao rizik od infekcija. Ograde kolica obavezno trebaju biti podignute. Nakon svakog pacijenta kolica se trebaju dezinficirati i staviti čista jednokratna prekrivka na kolica.

Dolazak djeteta iz operacije dvorane predstavlja stres za roditelje i dijete. Medicinska sestra svojim znanjem i razvijenim komunikacijskim vještinama uz izraženu empatiju djetetu i roditelju pruža emocionalnu i stručnu potporu. Odmah po dolasku na odjel, medicinska sestra mjeri i bilježi vitalne funkcije na listu bolesnika, dok druga medicinska sestra stavlja zaštitu u obliku prekrivke na intravenoznu kanilu, oblači dijete te roditelja reducira o obaveznom mirovanju tijekom buđenja iz anestezije i početku hidracije djeteta. Roditelje djece koja su nemirna tijekom buđenja iz anestezije treba upozoriti na opasnost od ozljeda i pada s kreveta. Sestra treba poticati roditelja da svojim ponašanjem umiri dijete jer će ono reagirati slično kao i roditelj. Tijekom postoperativnog oporavka roditelj je suradnik u timu koji ima zajednički i isti cilj kao i zdravstveni djelatnici, a to je uspješno liječenje i izlječenje [29].

Zadace sestre tijekom postoperativnog boravka pacijenta na odjelu su kontrola vitalnih funkcija, promatranje respiracije, boje kože, razine svijesti i hemoragije. Uloga medicinske sestre nakon zahvata je unos hrane i tekućine. Odluka liječnika o postoperativnom unosu hrane i tekućine povezana je s postojećim uvjetima i protokolom bolnice, bolničkim okruženjem, kliničkim iskustvom i znanjem svih zdravstvenih djelatnika uključenih u liječenje djeteta. Preporuka je započeti peroralni unos bistrom tekućinom, vodom, čajem ili majčinim mlijekom. Nakon što se sa procjeni da dijete tolerira tekućinu i da je potpuno razbuđeno, medicinska sestra djetetu će omogućiti lagani obrok. Tijekom prvog unosa tekućine i hrane nakon anestezije obavezan je nadzor medicinske sestre. Ukoliko dijete ima mučninu ili povraća, obavezno se treba prekinuti peroralni unos [18].

Jedna od uloga medicinske sestre u postoperativnom oporavku djeteta je kontrola boli. Bol je osjetilni i emocionalni doživljaj povezan sa stvarnim ili mogućim oštećenjem tkiva [30]. Ukoliko dijete boli medicinska sestra će poduzeti nefarmakološke metode liječenja boli (poput distrakcije ili promjene položaja), a ako one ne budu uspješne liječnik će odrediti analgetik [23].

Također, medicinska sestra obavezna je promatrati količinu i izgled urina [31].

5.5. Sestrinska dokumentacija

Sukladno Zakonu o sestrinstvu, jedna od dužnosti medicinskih sestara jest vođenje sestrinske dokumentacije kojom se dokumentiraju svi provedeni postupci. Sestrinska dokumentacija je skup podataka koji služe kontroli kvalitete provedbe planirane zdravstvene njege te je sastavni dio medicinske dokumentacije [32]. Temeljito vođena sestrinska dokumentacija u elektronskom obliku osim što štiti pacijente od pogreška zdravstvenih djelatnika u radu, štiti i zdravstvene djelatnike koji rad mogu dokazati temeljem sestrinske dokumentacije [23,28].

6. Zaključak

Možemo zaključiti da je kongenitalna hidronefroza relativno čest nalaz prenatalnih ultrazvučnih pregleda, a kako predstavlja stanje koje potencijalno može napredovati do potpunog smanjenja bubrežne funkcije i ugroziti život djeteta, to je ozbiljan zdravstveni problem. Stoga je važno poznavati i razumijeti patofiziološku podlogu ove bolesti, te pravovremeno indicirati terapijski zahvat. Za pravilno postavljanje dijagnoze nužno je znati kliničku sliku i terapijske mogućnosti. Osim toga, važno je naglasiti i vrijednost ultrazvučnih pregleda, kontrastnih pretraga i scintigrafskih metoda u procjeni građe i funkcije bubrega. CT dijagnostika i MRU pretraga u potpunosti postavljaju ispravnu dijagnozu.

Najbolja metoda u liječenju kongenitalne hidronefroze od 1949. godine smatra se pijeloplastika po Anderson- Hynesu, koja se i dan danas uspješno koristi. Uspjeh operacije prema znanstvenoj i stručnoj literaturi iznosi u preko 99% slučajeva.

Na kraju, uloga medicinske sestre vrlo je važna tijekom cijelokupnog procesa liječenja kongenitalne hidronefroze. Kako bi pravilno obavljale svoj posao, medicinske sestre moraju biti obrazovane i osposobljene za rad. Dužne su nadograđivati svoje znanje i pratiti novitete u liječenju i tehnologiji da bi njihovi postupci bili u skladu sa standardiziranim procesima liječenja. U ovom slučaju, njihovi su pacijenti djeca. Stoga medicinske sestre moraju imati osobito dobre komunikacijske vještine, strpljivost, stvoriti odnos povjerenja, iskazivati brižnost, biti spremne prihvatiti odgovornost te raditi samostalno i u timu s roditeljima.

U Varaždinu, 18.09.2020.

Mateo Kučar

Mateo Kučar

7. Literatura

- [1] Bradić I: Kirurgija dječje dobi, Medicinski fakultet Sveučilišta u Zagrebu, Zagreb, 1991.
- [2] Biočić M, Župančić B: Dječja kirurgija – Urologija dječje dobi. U: Šoša T i sur. (Ur.) Kirurgija. Naklada Ljevak, Zagreb, 2007.
- [3] Župančić B: Dječja urologija, Medicinska naklada, Zagreb, 2018.
- [4] Župančić B: Sužavajuća plastika bubrežnih čašica u liječenju hidronefroze. Doktorska disertacija, Medicinski fakultet Sveučilišta u Zagrebu, Zagreb, 1996.
- [5] Župančić B, Antabak A, Popović L, Župančić V, Čavčić J, Majerović M, Batinica S, Štern RP, Propat M, Luetić T: Successful early pyeloplasty in infants. Arch Med Res. 2002;33(2):158-61
- [6] Jalšovec D: Sustavna i topografska anatomija čovjeka, Školska knjiga, Zagreb, 2005.
- [7] Guyton AC i Hall JE: Medicinska fiziologija, Medicinska naklada, Zagreb, 2006.
- [8] Thomas DFM, Rickwood AMK, Duffy PG: Essentials of Paediatric Urology, Taylor & Francis Ltd, London, 2002.
- [9] Ahmadzadeh A, Tahmasebi M, Gharibvand MM: Causes and outcome of prenatally diagnosed hydronephrosis. Saudi J Kidney Dis Transpl. 2009;20(2):246-50
- [10] McDill BW, Li SZ, Kovach PA, Ding L, Chen F: Congenital progressive hydronephrosis (cph) is caused by an S256L mutation in a aquaporin-2 that affects its phosphorylation and apical membrane accumulation. Proc Natl Acad Sci USA. 2006;103(18):6952-7
- [11] Murer L, Addabbo F, Carmosino M, Procino G, Tamma G, Montini G, Rigamonti W, Zucchetta P, Della Vella M, Venturini A, Zacchello G, Svelto M, Valenti G: Selective decrease in urinary aquaporin 2 and increase in prostaglandin E2 excretion in associated with postobstructive polyuria in human congenital hydronephrosis. J Am Soc Nephrol. 2004; 15(10):2705-12
- [12] Garne E, Loane M, Wellesley D, Barisic I; Eurocat Working Group: Congenital hydronephrosis: prenatal diagnosis and epidemiology in Europe. J Pediatr Urol. 2009;5(1):47-52

- [13] Lee RS, Cendron M, Kinnamon DD, Nguyen HT: Antenatal hydronephrosis as a predictor of postnatal outcome: a meta-analysis. *Pediatrics*. 2006;118(2):586-93
- [14] Garcia Alonso MP, Mitjavila Casanovas M, Penin Gonzalez FJ, Balsa Breton MA, Pey Illera C: Prenatal diagnosis of hydronephrosis: utility of diuretic renography. *An Pediatr (Barc)*. 2007;66(5):459-67
- [15] Abuanz S, Game X, Roche JB, Guillotreau J, Mouzin M, Sallusto F, Chaabane W, Malavaud B, Rischmann P: Laparoscopic pyeloplasty: comparison between retroperitoneoscopic and transperitoneal approach. *Urology*. 2010;76(4):877-81
- [16] Chuanyu S, Guowei X, Ke X, Qiang D, Yuanfang Z: Retroperitoneal laparoscopic dismembered Anderson-Hynes pyeloplasty in treatment of ureteropelvic junction obstruction (report of 150 cases). *Urology*. 2009;74(5):1036-40
- [17] Estornell Moragues F, Martinez Verduch M, Dominguez Hinarejos C, Garcia-Ibarra F: Congenital hydronephrosis: pyeloureteral junction syndrome. Surgical treatment. *Actas Urol Esp*. 1990;14(6):391-5
- [18] Prlić N: Zdravstvena njega kirurških bolesnika – opća, Školska knjiga, Zagreb, 2014.
- [19] Jeremić V: Informirani pristanak: Komunikacija između liječnika i bolesnika. *JADR*. 2013;4(7):525-33
- [20] Kostović Srzentić M, Gavran Ž: Znanje medicinskih sestara o utjecaju hospitalizacije na djecu i pripremi za medicinske postupke. *HCJZ*. 2009;5(17):737-45
- [21] Murphy- Taylor C: The benefits of preparing children and parents for day surgery. *Br J Nurs*. 1999;8(12):801-4
- [22] Hrvatsko društvo za sigurnost pacijenta. Smjernice za pravilan postupak provjere i potvrde identiteta. <https://hdsp.hr/smjernice-za-pravilan-postupak-provjere-i-potvrde-identiteta/>, dostupno 05.06.2020.
- [23] Fučkar G: Uvod u sestrinske dijagnoze. Hrvatska udruga za sestrinsku edukaciju. Zagreb, 1996.
- [24] Gotić D: Premedikacija tijekom prijeoperacijske pripreme, Diplomski rad, Medicinski fakultet Sveučilišta u Zagrebu, Zagreb, 2014.

- [25] Čelić D: Uloga medicinske sestre u preoperativnoj pripremi i posoperativnom nadzoru djece, Diplomski rad, Medicinski fakultet Sveučilišta u Zagrebu, Sveučilišni diplomski studij Sestrinstva, 2016.
- [26] Kozina B: Sestrinstvo i posebnosti perioperacijske skrbi u operacijskoj dvorani, Diplomski rad, Medicinski fakultet sveučilišta u Zagrebu, Sveučilišni diplomski studij Sestrinstva, Zagreb, 2015.
- [27] Mesarić J, Kaić-Rak A: Bolesnikova sigurnost, bolesnik u središtu i programi Svjetske zdravstvene organizacije. Medix. 2010;16(86):111-4
- [28] Čukljek S: Osnove zdravstvene njege. Zdravstveno veleučilište Zagreb; 2015.
- [29] Grgurić J: Program „Dječji bolnički odjeli-prijatelji djece“. Paediatr Croat. 2003;47(1):3-8
- [30] Dobson M. ed. Surgical Care at the District Hospital. WHO, Geneva, 2003.
- [31] Kovačević I: Uvod u kirurgiju sa zdravstvenom njegom kirurških bolesnika. http://www.hkms.hr/data/1384175408_398_mala_ZNJ%20Kirurskih%20bol%20Nastavnimaterijali.pdf, dostupno 23.06.2020.
- [32] Ministarstvo zdravstva i socijalne skrbi. Pravilnik o sestrinskoj dokumentaciji u bolničkim zdravstvenim ustanovama. Urednički pročišćen tekst. NN 79/11, 131/12 i 71/16. <http://www.propisi.hr/print.php?id=11165>, dostupno 27.06.2020.

8. Popis slika

Slika 1.1.1 Prikaz hidronefroze (lijevo) i ureterohidrinefroze (desno) [Župančić B: Dječja urologija. Medicinka naklada, Zagreb, 2018.]	1
Slika 1.1.2 Prirođeni uzroci hidronefroze [Župančić B: Dječja urologija. Medicinka naklada, Zagreb, 2018.]	2
Slika 1.2.1 Velika morfologija bubrega [Župančić B: Dječja urologija. Medicinka naklada, Zagreb, 2018.]	4
Slika 1.2.2 Opskrba bubrega krvlju [Župančić B: Dječja urologija. Medicinka naklada, Zagreb, 2018.]	5
Slika 1.2.3 Topografski odnosi bubrega i susjednih organa [Župančić B: Dječja urologija. Medicinka naklada, Zagreb, 2018.].....	6
Slika 3.1.1 Ultrazvučni prikaz gigantske hidronefroze [Župančić B: Dječja urologija. Medicinka naklada, Zagreb, 2018.].....	12
Slika 3.2.1 Hidronefroza IV. stupnja lijevog bubrega (ekskrecijska urografija) [Župančić B: Dječja urologija. Medicinka naklada, Zagreb, 2018.].....	13
Slika 3.4.1 Diuretska dinamička scintigrafija bubrega [Župančić B: Dječja urologija. Medicinka naklada, Zagreb, 2018.].....	14
Slika 3.4.2 Statička scintigrafija bubrega pomoću DMSA [Župančić B: Dječja urologija. Medicinka naklada, Zagreb, 2018.].....	15
Slika 3.5.1 CT prikaz desnostrane hidronefroze [Župančić B: Dječja urologija. Medicinka naklada, Zagreb, 2018.].....	16
Slika 4.3.1 Aberantna krvna žila (operacijski prikaz) [Župančić B: Dječja urologija. Medicinka naklada, Zagreb, 2018.].....	19
Slika 4.4.1 Prednji operacijski pristup na bubreg [Župančić B: Dječja urologija. Medicinka naklada, Zagreb, 2018.].....	20
Slika 4.4.2 Stražnji operacijski pristup na bubreg [Župančić B: Dječja urologija. Medicinka naklada, Zagreb, 2018.].....	21
Slika 4.4.3 Lumbalni operacijski pristup na bubreg [Župančić B: Dječja urologija. Medicinka naklada, Zagreb, 2018.].....	21
Slika 4.5.1 Pijeloplastika po Foleyju [Župančić B: Dječja urologija. Medicinka naklada, Zagreb, 2018.]	22
Slika 4.5.2 Culp-De-Weerdova tehnika pijeloplastike [Župančić B: Dječja urologija. Medicinka naklada, Zagreb, 2018.].....	22

Slika 4.6.1 Pijeloplastika po Anderson-Hynesu – resekcija pijelona i uretera [Župančić B: Dječja urologija. Medicinka naklada, Zagreb, 2018.].....	23
Slika 4.6.2 Pijeloplastika po Anderson-Hynesu – formiranje pijeloureterične anastomoze [Župančić B: Dječja urologija. Medicinka naklada, Zagreb, 2018.].....	24
Slika 4.6.3 Pijeloplastika po Anderson-Hynesu – konačni izgled anastomoze [Župančić B: Dječja urologija. Medicinka naklada, Zagreb, 2018.].....	25



Sveučilište
Sjever



SVEUČILIŠTE
SJEVER

IZJAVA O AUTORSTVU
I
SUGLASNOST ZA JAVNU OBJAVU

Završni/diplomski rad isključivo je autorsko djelo studenta koji je isti izradio te student odgovara za istinitost, izvornost i ispravnost teksta rada. U radu se ne smiju koristiti dijelovi tuđih radova (knjiga, članaka, doktorskih disertacija, magistarskih radova, izvora s interneta, i drugih izvora) bez navođenja izvora i autora navedenih radova. Svi dijelovi tuđih radova moraju biti pravilno navedeni i citirani. Dijelovi tuđih radova koji nisu pravilno citirani, smatraju se plagijatom, odnosno nezakonitim prisvajanjem tuđeg znanstvenog ili stručnoga rada. Sukladno navedenom studenti su dužni potpisati izjavu o autorstvu rada.

Ja, Mateo Kućar (ime i prezime) pod punom moralnom, materijalnom i kaznenom odgovornošću, izjavljujem da sam isključivi autor/ica završnog/diplomskog (obrisati nepotrebno) rada pod naslovom Uloga medicinske sestre u dijagnostici i liječenju kongenitalne hidronefroz (upisati naslov) te da u navedenom radu nisu na nedozvoljeni način (bez pravilnog citiranja) korišteni dijelovi tuđih radova.

Student/ica:

(upisati ime i prezime)

Mateo Kućar

(vlastoručni potpis)

Sukladno Zakonu o znanstvenoj djelatnosti i visokom obrazovanju završne/diplomske radove sveučilišta su dužna trajno objaviti na javnoj internetskoj bazi sveučilišne knjižnice u sastavu sveučilišta te kopirati u javnu internetsku bazu završnih/diplomskih radova Nacionalne i sveučilišne knjižnice. Završni radovi istovrsnih umjetničkih studija koji se realiziraju kroz umjetnička ostvarenja objavljuju se na odgovarajući način.

Ja, Mateo Kućar (ime i prezime) neopozivo izjavljujem da sam suglasan/na s javnom objavom završnog/diplomskog (obrisati nepotrebno) rada pod naslovom Uloga medicinske sestre u dijagnostici i liječenju kongenitalne hidronefroz (upisati naslov) čiji sam autor/ica.

Student/ica:

(upisati ime i prezime)

Mateo Kućar

(vlastoručni potpis)