

Magnetska rezonanca u ranom otkrivanju raka dojke

Trandler, Kristina

Master's thesis / Diplomski rad

2020

Degree Grantor / Ustanova koja je dodijelila akademski / stručni stupanj: **University North / Sveučilište Sjever**

Permanent link / Trajna poveznica: <https://um.nsk.hr/um:nbn:hr:122:933445>

Rights / Prava: [In copyright](#)/[Zaštićeno autorskim pravom.](#)

Download date / Datum preuzimanja: **2025-02-23**

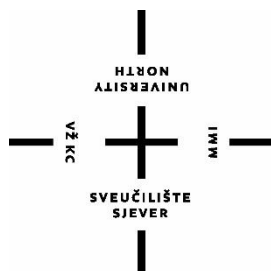


Repository / Repozitorij:

[University North Digital Repository](#)



**SVEUČILIŠTE SJEVER
SVEUČILIŠNI CENTAR VARAŽDIN**



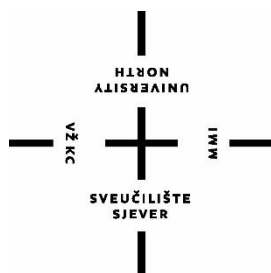
DIPLOMSKI RAD br. 009/SSD/2020

**MAGNETSKA REZONANCA U RANOM
OTKRIVANJU RAKA DOJKE**

KRISTINA TRANDLER

Varaždin, lipanj 2020. godine

SVEUČILIŠTE SJEVER
SVEUČILIŠNI CENTAR VARAŽDIN
Diplomski sveučilišni studij sestrinstvo
-menadžment u sestrinstvu



DIPLOMSKI RAD br. 009/SSD/2020

NASLOV DIPLOMSKOG RADA:
MAGNETSKA REZONANCA U RANOM
OTKRIVANJU RAKA DOJKE

Student:
Kristina Trandler, mat.br.

Mentor:
dr. sc. Ivan Milas, dr. med.

Varaždin, lipanj 2020. godine

Prijava diplomskog rada

Definiranje teme diplomskog rada i povjerenstva

ODJEL	Odjel za sestrinstvo		
STUDIJSKI PROGRAM	diplomski sveučilišni studij Sestrinstvo – menadžment u sestrinstvu		
PREDAVAČ	Kristina Trandler	BRANJE	03360132900
DATA	27.05.2020.	NASLOJ	Prevenција i rana dijagnostika malignih oboljenja
NASLOJ RADA	Magnetska rezonanca u ranom otkrivanju raka dojke		

NASLOJ RADA NA ENGL. JEZIKU	Magnetic resonance imaging in early breast cancer detection
-----------------------------	---

MENTOR	dr.sc. Ivan Milas	STATUS	Docent
ČLANOVI POUKREKSTVA	1. prof.dr.sc. Lučin Pero, predsjednik		
	2. doc. dr.sc. Ivan Milas, mentor		
	3. prof.dr.sc. Hana Mahmutefendić –Lučin, član		
	4. doc.dr.sc. Rosana Ribić		
	5.		

Zadatak diplomskog rada

BR	009/SSD/2020
OPIS	

U Republici Hrvatskoj maligna obojenja su na drugom mjestu po uzroku smrtnosti, odmah nakon kardiovaskularnih bolesti i predstavljaju značajan javnozdravstveni problem. Od malignih oboljenja kod žena, rak dojke je na prvom mjestu, s incidencijom većom od 2700 novih slučajeva godišnje. Nacionalni preventivni programi ranog otkrivanja malignih bolesti značajno povećavaju vjerojatnost izlječenja. U RH, u odrasloj populaciji, provode se preventivni pregledi za rano otkrivanje raka dojke, raka vrata maternice i raka debelog crijeva. U programu probira za rak dojke u dobi 50 do 70 godina koristi se mamografija. U mlađim dobnim skupinama na prvom mjestu za rano dijagnostiku nalazi se ultrazvuk dojki. Kod sve većeg broja žena koje idu u liječenje raka dojke radi bolje preciznosti uz mamografiju i ultrazvuk, radi se i magnetska rezonanca dojki (MR).

Cilj ovog rada je prikaz važnosti i uloge MR-a kao komplementarne slikovne pretrage zbog važnosti ranog otkrivanja karcinoma dojke u svrhu što boljeg liječenja. Usporedila bi se specifičnost i osjetljivost MR-a u odnosu na mamografiju i ultrazvuk u otkrivanju manjih tumora. Kroz rad bi se prikazale koristi i mogućnosti šire primjene navedene metode, praksa u zdravstvenim sustavima, mjesto ove pretrage u onkološkim smjernicama te konačno i njena ograničenja.

PREJETA UČITELJ

17. 06. 2020.



Predgovor

Od srca zahvaljujem svome mentoru dr.sc. Ivanu Milasu dr.med. na ukazanom povjerenju i pomoći prilikom izrade diplomskog rada.

Ovaj diplomski rad posvećujem svojem suprugu Marijanu i kćeri Dorji jer bez njihove ljubavi, strpljivosti i odricanja ne bih uspjela završiti studij. Zahvaljujem svojoj obitelji, kolegama i prijateljima na razumijevanju i podršci tijekom studiranja.

Sažetak

U Republici Hrvatskoj maligna oboljenja su na drugom mjestu po uzroku smrtnosti, odmah nakon kardiovaskularnih bolesti. Ona predstavljaju značajan javnozdravstveni problem. Od malignih oboljenja kod žena, rak dojke je na prvom mjestu, s incidencijom većom od 2700 novih slučajeva godišnje. Nacionalni preventivni programi ranog otkrivanja malignih bolesti značajno povećavaju vjerojatnost izlječenja. U Republici Hrvatskoj se kod odrasle populacije provode preventivni pregledi za rano otkrivanje raka dojke. U programu probira za rak dojke u dobi od 50 do 70 godina koristi se mamografija. U mlađim dobnim skupinama na prvom mjestu za ranu dijagnostiku nalazi se ultrazvuk dojki. Radi bolje preciznosti, kod sve većeg broja žena koje se liječe od raka dojke, uz mamografiju i ultrazvuk, rabi se i magnetska rezonanca (MR). Vanjski (ekološki) utjecaji, načini življenja te neke navike vjerojatno su izvorno utjecali na ukupnu pojavnost raka dojke. Uspjesi u liječenju ove kompleksne bolesti korespondiraju s razvojem kirurgije. Primarni cilj je izliječiti bolesnika, ali povremeno su i liječnik i bolesnik suočeni s nepovoljnim ishodom. U zbrinjavanju bolesnika s malignom bolešću dolaze do izražaja brojni izazovi (intelektualni, psihološki, socijalni, etički i emotivni). Danas se na rak više ne gleda kao na smrtnu presudu, već kao na kroničnu bolest. Ostalo je još dosta prostora za poboljšanje, a uzimajući u obzir i rastuću važnost raka kao javnozdravstvenog problema širom svijeta, nesumnjivo je da je unaprjeđenje onkologije kao znanosti i struke budućnost. Multidiscipliniranost u liječenju dovodi do sve boljih rezultata.

Magnetska rezonanca je dijagnostička metoda koja prikazuje slike transverzalnog presjeka ljudskog tijela slične slikama kompjuterizirane tomografije (CT). Magnetska rezonanca može prikazati presjeke ljudskog tijela u svim ravninama.

Kroz rad ćemo prikazati važnost uloge magnetske rezonance kao komplementarne slikovne pretrage zbog važnosti ranog otkrivanja raka dojke u svrhu što bolje prognoze. Uvidjet ćemo omjer koristi i isplativosti šire primjene magnetske rezonance, te istražiti koliko je magnetska rezonanca preciznija metoda od mamografije i ultrazvuka u otkrivanju manjih tumora.

Ključne riječi: rak dojke, magnetska rezonanca, bolesnik, medicinska sestra.

Abstract

In Croatia, malignant diseases are the second leading cause of death, secondary only to cardiovascular diseases. They represent a significant public health problem. Among the malignancies in women, breast cancer ranks first, with an incidence of more than 2,700 new cases per year. National prevention programs for early detection of malignant diseases significantly increase the likelihood of cure. In Croatia, preventive examinations for early detection of breast cancer are performed in the adult population. Mammography is used in a breast cancer screening program for women that are 50 to 70 years old. In younger age groups, breast ultrasound is the method of choice for early diagnosis. In an increasing number of women that are being treated for breast cancer, magnetic resonance imaging (MRI) is also performed alongside mammography and ultrasound, due to higher accuracy. External (environmental) factors, lifestyles, and some habits had probably originally influenced the overall incidence of breast cancer. Successes in the treatment of this complex disease correlates closely to the advancements in surgery. The primary goal is to cure the patient, but sometimes both the physician and the patient are confronted with negative outcome. Different challenges (intellectual, psychological, social, ethical and emotional) come to the fore in the care of patients with malignant disease. Today, the majority of cancers are no longer seen as a death sentence, but as any other chronic disease. There is still a lot of room for improvement, and given the growing importance of cancer as a public health problem around the world, there is no doubt that improving oncology as a science and profession is the future. A multidisciplinary approach in treatment leads to better results.

Magnetic resonance imaging is a diagnostic method that displays transverse cross-sectional images of the human body similar to computed tomography (CT) images. Magnetic resonance imaging can display cross sections of the human body in all planes.

Throughout this paper, we will show the importance of magnetic resonance imaging as a complementary imaging examination due to the importance of early detection of breast cancer for the purpose of a better prognosis. We will display the benefit-cost ratio of the wider application of magnetic resonance imaging, and investigate how much more accurate it is than mammography and ultrasound in detecting smaller tumors.

Key words: breast cancer, magnetic resonance imaging, patient, nurse

Popis korištenih kratica:

MR – magnetska rezonanca

MRE – elastografija magnetskom rezonancijom

(engl. Magnetic resonance elastography)

CT- kompjuterizirana tomografija (engl. Computed tomography)

DCE – MRI - dinamička kontrastom pojačana magnetska rezonancija

(engl. dynamic contrast enhanced magnetic resonance imaging)

BRCA - breast cancer

BIRADS - breast imaging and reporting data system

(Postupci oslikavanja dojki i sustav tumačenja i kategorizacije nalaza)

DCIS – duktalni karcinom in situ

Sadržaj

1. Uvod	1
2. Anatomija i fiziologija dojke	2
3. Rak dojke.....	4
3.1. Epidemiologija raka dojke.....	4
3.2. Etiologija raka dojke	5
3.3. Patologija i vrsta raka dojke	7
3.4. Simptomi raka dojke.....	7
4. Dijagnosticiranje karcinoma dojke.....	9
5. Magnetska rezonanca dojke	11
5.1. Fizikalna načela	12
5.2. Modaliteti oslikavanja grudi: načela, primjene i nedavna dostignuća.....	13
5.3. Primjene	13
5.4. BIRADS (Postupci oslikavanja dojki i sustav tumačenja i kategorizacije nalaza) za MRI.....	18
5.4.1. Fokusi i žarišta	18
5.4.2. Tvorbe	19
5.4.3. Lezije koje se ne mogu smatrati tvorbama («non-mass» lezije).....	19
5.4.3.1 Distribucija	20
5.4.3.3 Procjena kinetičke krivulje.....	21
5.5. Tipični nalaz MR-a dojke za uobičajene patologije	22
5.5.1 Maligne lezije dojke	22
5.5.2. Benigne fibrocistične promjene	24
5.6. Klinička primjena MR-a dojke	24
5.6.1. Preoperacijsko lokalno određivanje stadija karcinoma i planiranje kirurškog zahvata.....	25
5.6.2 Određivanje stadija invazivnog karcinoma dojke	26
5.6.3. Utvrđivanje proširenosti duktalnog karcinoma in situ	26
5.6.4. Probir za kontralateralni karcinom dojke kod žena s ipsilateralnim karcinomom dojke.....	27
5.6.5. Praćenje odgovora na neoadjuvantnu kemoterapiju	28
5.6.6. Metastaze u aksili bez poznatog primarnog sijela.....	28
5.6.7. Preporuke Američkog fakulteta za radiologiju za probir raka dojke pomoću MR-a kao dodatka mamografiji	29
5.7. Tkivna dijagnostika	34
6. Liječenje karcinoma dojke.....	34
6.1. Kirurško liječenje.....	35
6.2. Radioterapija.....	36
6.3. Kemoterapija.....	37
6.4. Hormonska terapija	38

6.5. Imunoterapija.....	38
7. Prognoza pri liječenju raka dojke.....	39
8. Nacionalni program ranog otkrivanja raka dojke.....	39
9. Uloga medicinske sestre/tehničara	40
10. Zaključak	43
11. Literatura	44
12. Popis tablica i slika	45

1. Uvod

Zloćudni su tumori drugi po redu uzrok smrtnosti u svijetu i vjerojatno najveća prijetnja ljudskome rodu. Indikacije za primjenu nekog od modaliteta onkološkog liječenja, pravodobni terapijski postupci i suvremeni pristup liječenju potrebni su svakom članu zdravstvenog tima, stoga ih je potrebno dobro poznavati i primjenjivati u svakodnevnoj praksi. Iskustvo, znanje i mudrost potrebni su nam u borbi protiv karcinoma dojke. Mnogo se toga o zloćudnim bolestima danas zna, ali je i mnogo toga još uvijek predmet brojnih istraživanja. Glavno obilježje malignih tumora je invazivnost i metastaziranje. Rak je heterogeni poremećaj, obuhvaća različite bolesti multiple etiologije koje, ako nisu pravodobno liječene, dovode prije ili kasnije do smrti svog domaćina. Smatra se da je rak bolest gena koja dovodi do poremećenog sustava kontrole staničnog rasta i proliferacije. U Republici Hrvatskoj prema podacima Hrvatskog zavoda za javno zdravstvo, rak dojke obuhvaća 22% novih slučajeva raka kod žena. Podaci također pokazuju rastući broj oboljelih žena u mlađim dobnim skupinama. Najvažniji korak u liječenju raka dojke je rano otkrivanje. U otkrivanju raka dojke primjenjuju se mnogobrojne dijagnostičke metode (klinički pregled, rendgensko snimanje dojki tzv. Mamografija, ultrazvučni pregled, citopunkcija limfnih čvorova, dob bolesnice, postojanje metastatskih promjena, izraženost estrogenskih i progesteronskih hormonskih receptora, izraženost bjelančevine HER-2 itd. [1].

U posljednje se vrijeme magnetska rezonanca sve više rabi za prikazivanje raka dojke. MR nije štetna metoda te je stoga repetativna i idealna za prikaz tumora dojki. S pomoću magnetske rezonance određuje se točan položaj tumora u dojci, njegova veličina, oblik te odnos prema zdravom tkivu [2]. MR u kombinaciji s mamografijom, ultrazvukom i citopunkcijom daje izvrsne rezultate u dijagnosticiranju raka dojke. Ovim radom želimo prikazati važnost uloge magnetske rezonance kao komplementarne slikovne pretrage u svrhu što bolje prognoze i daljnjeg liječenja.

2. Anatomija i fiziologija dojke

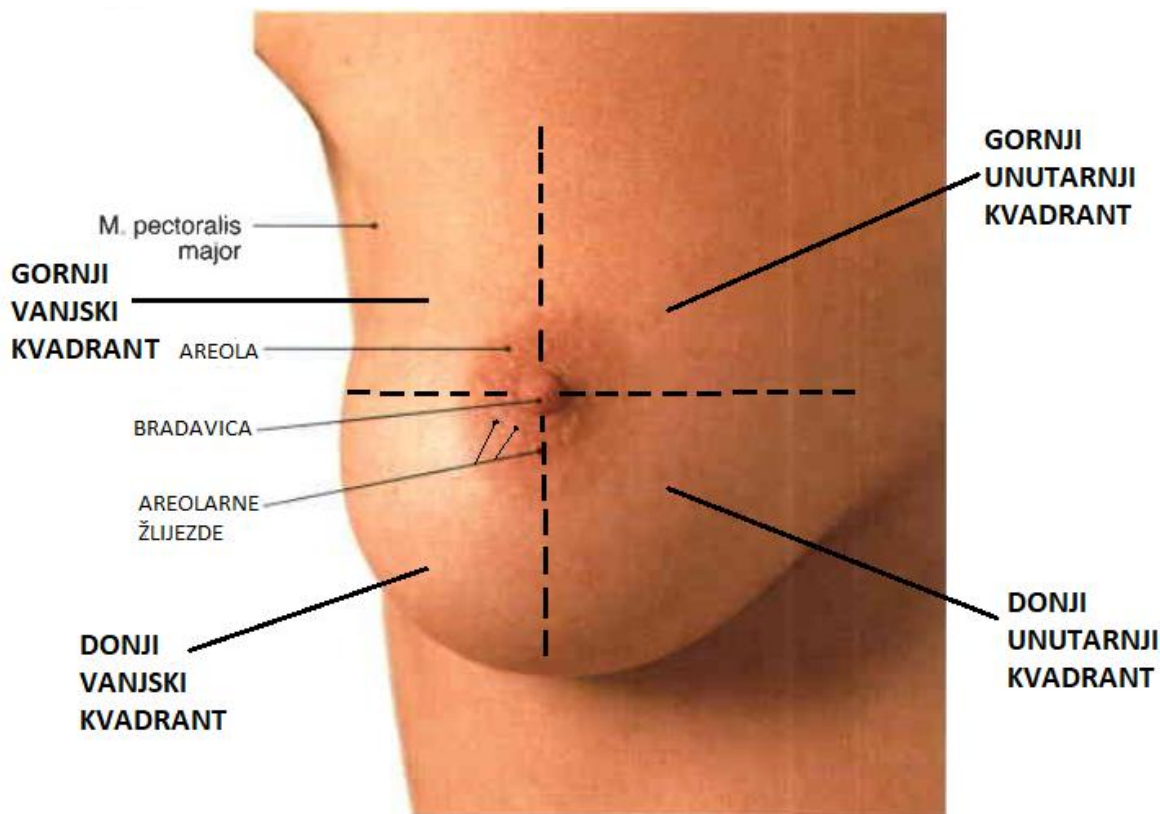
Dojka (lat.mamma) se nalazi na prednjoj strani prsnog koša, a njezina veličina i oblik uvjetovani su genetski. Na njenom vrhu je bradavica (lat. papilla mammae) u koju se otvaraju mliječni kanalići. Mliječni žljezdani dio razvija se u doba puberteta pod utjecajem hormona [3].

U analizu morfološke anatomije dojke uključena su četiri detalja: veličina dojke, baza dojke, submamarna brazda i rezidualni volumen. Pojam ženske ljepote kroz povijest često je bio vezan uz izgled dojki kao simbol ženstvenosti. Danas je teško odgovoriti na pitanje koja je to normalna veličina dojki. Pojam veličine dojki zapravo je subjektivan doživljaj koji se reflektira na kulturološkom, sociološkom i estetskom planu. Najpovoljniji prosječni volumen dojki kod žene iznosi između 200 i 350 cm³.

Baza dojke je dio dojke koji se projicira kraniokaudalno u prostor između 2. i 7. rebra, te mediolateralno u prostor između lateralnog ruba sternuma na medijalnoj strani, do prednje aksilarne linije lateralno. Granice baze dojki lakše se raspoznaju kod žena u stojećem položaju. Površina baze dojke odgovara implantacijskoj površini kojom ona priliježe na prsnu stijenu. Dojka nije svojom bazom čvrsto srasla za mišićni sloj torakalne stijene. Jasna morfološka granica dojke prema kaudalno je submamarna brazda koja čini nešto čvršći kutani sloj u koji je ugrađena superficijalna retroglandularna fascija koja ovdje napušta potkožni mobilni sloj i prelazi u brazdu. Ovaj dio dojke dovoljno je mobilan. Nasuprot submamarnoj brazdi kranijalno bi trebala ležati supramamarna brazda, čija anatomska-morfološka pozicija nije ni približno jasno ocrтана. Iz praktičnih razloga dojku dijelimo na četiri kvadranta: gornji lateralni, gornji medijalni, donji lateralni i donji medijalni kvadrant. Oni su postavljeni uzduž dviju osi koje su međusobno ukrižene pod pravim kutom sa sjecištem u bradavici.

Ako dojku promatramo iz profila možemo uočiti četiri kvadranta ili segmenta: gornji vanjski kvadrant, gornji unutarnji kvadrant, donji vanjski kvadrant i donji unutarnji kvadrant.

Praktična važnost ove podjele dojki na kvadrante očituje se danas u kirurgiji raka dojke, pri čemu kod nižih stupnjeva raka dojke prevladavaju uglavnom resekcije kvadranta s evakuacijom aksile [4].



Slika 1. Segmentalna podjela dojke

IZVOR: R. Putz, R. Pabst i sur.: *Sobotta atlas of human anatomy, Volume 2: Trunk, Viscera, Lower limb. 14. izdanje. Munich: Elsevier; 2006.*

Svaka dojka ima krvne i limfne žile. Limfne žile prenose limfu između limfnih čvorova koji se nalaze po cijelom tijelu i zrnatog su oblika. Oni su važni budući da filtriraju tvari u limfi te pomažu u borbi protiv infekcija i bolesti. Limfni čvorovi su smješteni u pazuhu, iznad ključne kosti i na prsima u blizini dojke [5]. Mreža limfnih žila dojke odvodi limfu prema limfnim čvorovima u pazuhu radi čega se rak dojke najčešće prvo proširi u limfne čvorove u područje pazuha [6]. Njihov razvoj započinje u pubertetu, a potiču ga estrogene hormoni koji se luče u mjesečnim spolnim ciklusima. U vrijeme trudnoće posteljica luči goleme količine estrogena što kao posljedicu uzrokuje rast i grananje sustava kanalića dojke. Bitno je i djelovanje progesterona hormona koji je odgovoran za konačan razvoj dojke u organ koji izlučuje mlijeko [7]. Estrogen i progesteron imaju inhibicijski učinak na izlučivanje mlijeka dok hormon prolaktin ima suprotan učinak tj. potiče izlučivanje mlijeka [7]. Dodatno, hormon oksitocin pri dojenju kroz mliječne vodove potiče izlučivanje mlijeka [8].

3. Rak dojke

Suvremeno doba obilježava užurban način života popraćen stresom i nezdravom prehranom što sve utječe na razvoj raznih bolesti. Jedna od tih bolesti je i rak dojke. Tijelo čovjeka sastoji se od tkiva i organa koji međusobno čine cjelinu-organizam. Tkiva i organi su izgrađeni od stanica koje imaju sposobnost dijeljenja, umnožavanja te kontroliranog rasta. Stres u organizmu nastaje kada stare stanice koje bi trebale odumrijeti to ne učine nego se nekontrolirano umnožavaju i rastu te tako nakupljene počinju stvarati aberantno tkivo poput čvora, kvržice ili otekline - tumore. Tumori se dijele na dobroćudne i zloćudne. Dobroćudni ili benigni tumor je onaj tumor koji je odijeljen od tkiva koji ga okružuje, raste sporo te ga se lako odstranjuje. Ta vrsta tumora ne napada zdrave stanice. Zloćudni ili maligni tumori rastu znatno brže od benignih, urastaju u okolno tkivo te pritom uništavaju zdrave stanice [9].

3.1. Epidemiologija raka dojke

Rak dojke je najčešća vrsta raka kod žena u svijetu. Svake godine brojka novodijagnosticiranih slučajeva raka dojke veća je od 1 700 000, a oko 500 000 oboljelih žena godišnje umre od ove zloćudne bolesti [9].

Ova vrsta raka znatno je češća u razvijenim te zemljama u razvoju gdje se pojavljuje u prosjeku kod jedne od osam žena. Razvijenije zemlje imaju incidenciju od 60 do 100/100 000 žena nego što je to slučaj u nerazvijenim zemljama istoka gdje je incidencija između 20 i 60/100 000 žena [10]. Potrebno je napomenuti da, iako je najčešći, mortalitet od raka dojke u zemljama Europske Unije i u SAD-u kontinuirano pada za više od 30% posljednjih dvadesetak godina [9].

Nadalje, prema podacima iz Hrvatskog zavoda za javno zdravstvo iz registra za rak, od raka dojke u Republici Hrvatskoj godišnje oboli preko 2 500 žena. Nakon ishemijskih bolesti srca i cerebrovaskularnih bolesti rak dojke bio je treći uzrok smrti u ženskoj populaciji 2012.godine prema posljednjim, trenutno raspoloživim epidemiološkim podacima. Više od 1 000 žena oboljelih od raka dojke u Republici Hrvatskoj je umrlo 2012. godine, što je jedna od najviših stopa smrtnosti u Europi [6].

3.2. Etiologija raka dojke

Kao najčešća vrsta raka kod žena, radi veće uspješnosti liječenja potrebno je poduzimati mjere ranog otkrivanja raka dojke te same prevencije. Nužno je upozoriti i upoznati žene s određenim rizičnim čimbenicima koji se navode kao ključni kod nastanka i razvoja raka dojke ili ih u nekim slučajevima, treba i izbjegavati. Točni etiološki čimbenici nisu u potpunosti poznati, no kod onih žena koje imaju određene predispozicije za oboljenje postoji veća vjerojatnost za nastanak raka. Literatura navodi mnogobrojne rizične čimbenike koji utječu na povećanu pojavu raka dojke [9].

Najčešći etiološki čimbenici su:

- dob - od puberteta do 80. godine rizik nastanka raka se višestruko povećava pa tako kod žena u dobi od 80 godina od raka dojke oboli njih 200-300/100 000 dok se 75-80% zloćudnih tumora dijagnosticira kod žena starijih od 50 godina [10].
- rak dojke u obitelji - žene čije su majka, teta, sestra ili rođakinje u prvom koljenu s majčine strane imale rak dojke imaju 2-3 puta povećan rizik za nastanak raka dojke. Rizik se povećava 8-10 puta ako su dvije rođakinje u prvom koljenu s majčine strane oboljele od raka dojke te ako im je bolest dijagnosticirana prije 40. godine života. S druge strane, ako je u očevoj obitelji postojao netko tko je imao rak dojke također postoji rizik za nastanak te iste bolesti. Zaključno je da se ipak mali postotak od 10 do 12% karcinoma dojke u odnosu na ukupan broj oboljelih može povezati s naslijeđenom genskom predispozicijom za nastanak raka dojke [9].
- genetika – u obiteljima gdje postoji genska predispozicija, rak dojke je mnogo agresivniji i hormonski ovisan tip tumora, a ženama nositeljicama tih gena se preporučuje pojačan oprez te češći kontrolni pregledi u vidu mamografije i ultrazvuka ovisno o pripadnosti odgovarajućoj dobnoj skupini [10].
- menstruacijski ciklusi – neizostavan je podatak menarhe jer je dužina trajanja izloženosti djelovanju estrogena i progesterona važan rizični čimbenik. Što je dulja izloženost djelovanju estrogena, to je veća vjerojatnost od rizika razvoja raka dojke [10].

- trudnoća i porod – kod žena nerotkinja ili onih koje su prvo dijete rodile poslije 30. godine postoji i do 4 puta veći rizik obolijevanja od raka dojke. Dvostruko manji rizik za nastanak raka dojke imaju one žene koje su rodile prije 25. godine. Broj porođaja je obrnuto proporcionalan s nastankom raka dojke, te stoga ranija trudnoća i porođaj zasigurno imaju protektivnu ulogu [10].
- dojenje - vrijeme trajanja dojenja je bitan faktor te se smatra da žene koje doje dulje od godinu dana imaju upola manji rizik nastanka raka dojke. To se, nažalost, ne može reći za one žene koje uopće nisu dojile [9].
- oralna kontracepcija - prema istraživanjima, nije dokazano da oralna kontracepcija ima uzročno-posljedičnu povezanost s razvojem oboljenja od bolesti raka dojke [10].
- hormonsko nadomjesno liječenje - suprotno su pokazala istraživanja da žene koje su provodile dugotrajno hormonsko nadomjesno liječenje u trajanju između 5 i 7 godina imale značajno povećan rizik obolijevanja od raka dojke. Radi se o vrsti liječenja kojim se nadomještaju ženski spolni hormoni čija je proizvodnja u jajnicima počela opadati pred kraj reproduktivnog razdoblja u dobi između 45. i 50. godine života. Zabilježen je 1.6 puta veći rizik za žene koje su uzimale samo estrogene, a 2.5 puta veći rizik za one žene koje su kao terapiju uzimale estrogene i progesterone [10].
- zračenje tijekom djetinjstva ili odrastanja - kod djece koja su tijekom djetinjstva ili odrastanja bila izložena radioaktivnom, ionizirajućem, dijagnostičkom ili terapijskom zračenju prsnog koša ili dojke u odrasloj dobi je zamijećen i do četiri puta veći rizik od obolijevanja. Relativni rizik se povećava s istom dozom zračenja i mlađom ženinom dobi [10].
- debljina - za većinu bolesti prehrana je vrlo bitno svojstvo. Tako i kod pretilih žena u postmenopauzi postoji dva puta veći rizik obolijevanja od raka dojke zbog povećanog stvaranja estrogena konverzijom u masnom tkivu pomoću aromatoznog sustava [10].
- socioekonomski status - žene višeg socioekonomskog statusa koje žive u gradovima pod utjecajem zagađenog, ubranog i stresnog načina života imaju dva puta veći rizik za nastanak raka dojke od onih žena nižeg socioekonomskog statusa s mirnijim i manje zagađenim životom u ruralnim sredinama [9].

3.3. Patologija i vrsta raka dojke

Tumori dojke mogu nastati u 90% slučajeva iz duktalnog epitela ili iz lobularnog epitela (10%). Osim ako nije pobliže označeno, naziv "rak dojke" uključuje duktalno porijeklo. Duktalni i lobularni karcinomi dijele se na one koji nisu probili bazalnu membranu (neinfiltrirajući) i na one koje su probili bazalnu membranu (infiltrirajući) [11].

Glavni oblici raka dojke mogu se klasificirati kako slijedi:

- **Neinfiltrirajući (neinvazivni):** intraduktalni karcinom (comedocarcinoma), intraduktalni papilarni karcinom i lobularni karcinom in situ.
- **Infiltrirajući (invazivni) duktalni karcinom:** nema ostalih specifičnosti (NOS) - scirozni, invazivni lobularni karcinom, medularni karcinom (carcinoma medullare), koloidni karcinom (mucinozni), Pagetova bolest (morbus Paget) i tubularni karcinom [11].

Od navedenih karcinoma, najčešći je infiltrirajući duktalni (serozni) karcinom [11].

3.4. Simptomi raka dojke

Tjelesna osviještenost žena te odgovorni odlasci na preventivne preglede ipak ostaju najvažniji za rano otkrivanje raka dojke. Tu svakako spada i samopregled dojki pa tako prvi simptom u obliku najčešće tvrde i nepomične kvržice 80% pacijentica otkrije upravo njime [12].

Kada se pojave simptomi koji su već vidljivi i prepoznatljivi već je došlo do kliničkog stadija uznapredovalog karcinoma. Većina karcinoma je bitno različita od okolnog tkiva dojke, pričvršćeni su za stijenku prsnog koša ili kožu iznad. Ukoliko su zahvaćeni aksilarni, supraklavikularni i/ili infraklavikularni limfni čvorovi teško je prognozirati izlječenje samim kirurškim zahvatom. U ranom stadiju bolest je asimptomatska, stoga i bezbolna, što je negativna strana što ranijeg otkrivanja raka dojke. S vremenom, kako tumor raste, mogu se uočiti promjene koje potencijalno ukazuju na mogući nastanak zloćudnih novotvorina u dojci [12].

Neki od simptoma koje je vrlo važno rano otkriti te se na vrijeme javiti liječniku:

- ✓ oteklina dojke, okolnog područja ili pazušne jame
- ✓ čvorić u dojci
- ✓ promjena veličine ili oblika dojke
- ✓ promjene bradavice, kao npr. uvlačenje bradavice unutra
- ✓ promjene na koži, koža dojke može naličiti na narančinu koru
- ✓ osjetljivost dojke, promjene izgleda ili osjeta dojke, areole ili bradavice (toplina, oteklina, crvenilo)
- ✓ bol u bradavici
- ✓ iscjedak iz bradavice [12]

4. Dijagnosticiranje karcinoma dojke

Potrebno je na vrijeme napraviti dijagnostičke pretrage kako bi se postavila prava dijagnoza čim se pojave prvi simptomi ili se postavi opravdana sumnja u genetsku predispoziciju za nastanak raka dojke. Dijagnostika započinje anamnezom i kliničkim pregledom. Navedeni postupci dijagnosticiranja karcinoma dojke nazivaju se rano otkrivanje karcinoma dojke ili probir.

Konačna dijagnoza karcinoma dojke završava patohistološkim ili citološkim pregledom uzoraka tkiva i stanica uzetih dijagnostičkim metodama. Pažljivim mikroskopskim promatranjem patologa i citologa dolazi se do zaključka i postavljanja pravodobne dijagnoze.

Najčešće dijagnostičke metode i pretrage za otkrivanje raka dojke su :

- samopregled
- klinički pregled (palpacija)
- radiološki pregled: mamografija, ultrazvuk dojki i magnetska rezonanca
- tkivna dijagnostika: core biopsija, citopunkcija [10].

SAMOPREGLED

Nakon 25. godine života sve bi žene jednom mjesečno trebale pregledati dojke i to neposredno poslije mjesečnice, odnosno od petog do desetog dana ciklusa.

Na način da stanu ispred zrcala, ispruže ruke uz tijelo i zatim ih podignu. Potrebno je provjeriti da li su dojke simetrične i da li su prisutna kakva udubljenja ili vidljive promjene na koži. Zatim se nježno pritisnu bradavice te se provjerava da li je prisutan kakav iscjedak. Nakon toga se legne na leđa, stavi se jastuk ispod lijevog ramena, a lijeva ruka se položi ispod glave. Ispruže se prsti na desnoj ruci te se kružnim pokretima opipava unutarnja polovica lijeve dojke (odozgo prema dolje i od vanjske strane prema sredini). Lijeva se ruka zatim ispruži uz bok pa se pregledava vanjska polovica dojke (pokretima odozdo prema sredini). Na isti se način pregledava i desna dojka [13].

KLINIČKI PREGLED I PALPACIJA DOJKI

Klinički pregled i palpacija dojki su najvažnije dijagnostičke metode koje podrazumijevaju uzimanje obiteljske anamneze te detaljnu palpaciju obiju dojki i pazušnih jama u različitim položajima od strane iskusnog specijalista [13].

ULTRAZVUČNI PREGLED

Ultrazvučna pretraga dojki se najčešće koristi kod mladih žena koje imaju više žljezdanog tkiva. Ultrazvukom dojki može se rano otkriti prisustvo kvržica. Ako je potrebno, u slučaju sumnjive kvržice, pomoću vrlo tanke igle može se učiniti ciljana punkcija i citološki pregled [13] .

MAMOGRAFIJA

Mamografija je točna i sigurna rendgenološka pretraga kojom se otkrivaju tumori i druge promjene, najčešće premalene da bi se mogle napipati. Mamografski pregled u većini slučajeva nije bolan. Kod mladih žena žljezdano tkivo zauzima gotovo cijelu dojku te je mamografska slika prilično nejasna. Stoga je uobičajeno da nema razloga, osim iznimno, mamografski snimati dojke žena mlađih od 35 godina. Prvu mamografiju savjetuje se napraviti ženama između 35. i 40. godine, a zatim ženama starijim od 40 godina svake dvije do tri godine.

Mamografija obuhvaća dvije snimke dojke (snimku sprijeda te sa bočne strane dojke) koje prikazuju njezinu građu i sumnjiva mjesta. Unatoč nezamjenjivosti mamografije u ranom otkrivanju i najmanjih malignih pojava važno je naglasiti da se mamografijom ne može prikazati 15-20% karcinoma dojki, osobito kada se radi o dojkama s gustom žljezdanom strukturom. Kod suspektnih nalaza dijagnostika se proširuje na citološku analizu dobivene tekućine, biopsiju i histološki pregled dobivenog tkiva [13] .

5. Magnetska rezonanca dojke

MR još uvijek nije uobičajena rutinska pretraga. Ona se u prvom redu koristi za pronalaženje i praćenje metastaza raka dojke zbog izrazito gustog žljezdanog tkiva kod žena s mutacijom BRCA gena, kod prethodno operiranih žena radi karcinoma dojke, žena koje su bile podvrgnute zračenju te onih žena kod kojih je obavljena rekonstrukcija dojke zbog raka dojke. MR je postupak koji se temelji na rezonanciji vodikovih iona u jakom magnetskom polju i zato nema primjene rendgenskih zraka. Slika prikazanog organa se dobije pomoću kompjuterskih programa na način da se dio tijela koji se pregledava nalazi u statičkom magnetskom polju gdje se upotrebom radiofrekventnih valova pojavljuju signali koji daju jasnu sliku pretrage zahvaćenog područja [9] .



Slika 2. MR uređaj

Izvor: <https://healthmanagement.org/products/view/breast-biopsy-mri-coil-sentinel-hologic>

5.1. Fizikalna načela

Tijekom MRI dojke bolesnica leži ravno na skenirajućem stolu. Dojka je umetnuta u rupu na stolu koja sadrži zavojnice koje mogu detektirati magnetski signal. Magnet stvara snažno magnetsko polje. Kada se tijelo postavi u takvo statičko magnetsko polje protoni, vodikovi atomi uglavnom iz vode prisutne u tijelu, se poravnavaju s magnetskim poljem. Kod primjene brzog izmjeničnog magnetskog polja odgovarajuće rezonantne frekvencije u rasponu radiofrekvencija mijenja se orijentacija jezgrinih spinova u odnosu na smjer statičkog magnetskog polja. Kao rezultat toga jezgre čine prijelaz iz nižeg energetskeg stanja u više, apsorbirajući pritom energiju iz izmjeničnog magnetskog polja. Kada se izmjenično polje isključi, jezgre se vraćaju u ravnotežno stanje emitirajući energiju u istoj frekvenciji na kojoj su je prethodno apsorbirali. Pretpostavlja se da je smjer glavnog magnetskog polja uzduž z-osi. Prije ekscitacije radiofrekventnim pulsom amplituda na z-osi je nula, a amplituda u x-y ravnini je maksimalna. Tijekom pobuđenog stanja, amplituda na z-osi polako se povećava, dok se amplituda u x-y ravnini polako smanjuje. Dakle, postoje dva oblika relaksacije: prvo, smanjivanje amplitude na z-osi, poznato kao T1 relaksacija, i drugo, ponovni rast amplitude u ravnini x-y, poznat kao T2 relaksacija [14].

5.2. Modaliteti oslikavanja grudi: načela, primjene i nedavna dostignuća

Različita tkiva imaju različite stope T1 i T2 relaksacije. Ako je omjer amplituda različitih tkiva na osi z maksimalan kada se signal mjeri u određenoj točki, tada je signal T1 ponderiran. Nasuprot tomu, ako je omjer amplituda različitih tkiva najveći u x-y ravnini kada se izmjeri signal tada je signal T2 ponderiran. Kada je vrijeme od radiofrekventnog pulsa do mjerenja signala kratko i kada se vrijeme između dva uzastopna impulsa također održava kratkim, razlika u T1 za različita tkiva je najveća te se dobiven prikaz tada naziva T1 ponderirana slika. T1 ponderirane slike su poznate i kao anatomske, jer pokazuju posebno dobar kontrast sive i bijele tvari. Nasuprot tome, kada su gore navedena vremena duga, razlika u T2 relaksaciji za različita tkiva je maksimalna, a dobivena slika je T2 ponderirana. T2 ponderirane slike poznate su i kao patološke pretrage jer lezije izgledaju svjetlije kod T2 ponderiranog prikaza. MR sustav se može konfigurirati promjenom određenog skeniranja parametara za stjecanje T1 ili T2 ponderiranih signala. Signali se zatim obrađuju za generiranje 2D ili 3D modela. Konvencionalni MR-i pokazuju razlike u vremenima relaksacije u T1 i T2 za vodu u tkivima. Slike MR-a prilično su detaljne i mogu otkriti sitne promjene strukture unutar različitih vrsta tkiva [14].

5.3. Primjene

Pronađeno je značajno preklapanje između vrijednosti T1 i T2 relaksacije za benigne i maligne lezije dojke. Stoga, za poboljšanje vidljivosti malignih lezija ubrizgavaju se intravenska kontrastna sredstva. MR tehnika koja koristi kontrastna sredstva za procjenu lezije naziva se dinamična kontrastom pojačana MR (DCE-MRI). Stvaranje novih krvnih žila ili angiogeneza je česta oko malignih lezija. Prilikom ubrizgavanja kontrastnog sredstva dolazi do pojačanog upijanja kontrasta u protoku blizu tumora, a time je i vidljivost lezije pojačana. Taj proces se naziva imbibicija (lat. imbibere upijati) te označava pojačavanje signala na slikama (eng. enhancement). DCE-MRI se pokazao osjetljiviji od mamografije.

Međutim, DCE-MRI zahtijeva specijalizirani softver za analizu velikih količina generiranih podataka. Ostala ograničenja uključuju preklapanja u obrascima imbibicije između maligne i benigne bolesti, nemogućnost prikazivanja mikroskopske bolesti, posebno nakon neoadjuvantne terapije i slabu prediktivnu vrijednost uzorka kontrastne imbibicije za klinički ishod [14].

U preglednom radu se navodi sve učestalija primjena DCE-MRI kod otkrivanja i praćenja tumora prostate, mozga i ženskih spolnih organa. U jednom istraživanju, MR tehnikom uspjelo se otkriti rak u kontralateralnoj dojci kod 3,1% žena kojima je dijagnosticiran rak u ipsilateralnoj dojci. Te su žene imale rak u kontralateralnoj dojci koji nije otkriven u prethodnoj mamografiji niti kliničkim pregledom [15].

Zbog mogućnosti MR-a da otkrije rane faze nasljednih karcinoma dojke, kao što su intraduktalni i invazivni karcinom dojke, Američko Društvo za rak preporučilo je da se MR koristi kao dodatak mamografskom pregledu kod žena visokog rizika mlađih od 40 godina.

Nakon analize sedam studija probira izveden je zaključak da bi probir pomoću MR-a mogao biti od velike koristi kod žena s faktorima rizika osim pozitivne obiteljske anamneze. Nekoliko drugih studija preporučuju MR ili kombinaciju mamografije i MR-a za žene visokog rizika [14].

Analizirano je 7 objavljenih studija u svrhu procjene korelacije mamografije i MR-a za probir žena sa visokim rizikom (najčešće sa *BRCA* mutacijom). Nažalost, statistički značajna korelacija nije pronađena. Međutim, kliničari smatraju da bi korištenje oba testa za probir moglo pomoći u ranom otkrivanju raka kod žena s povećanim rizikom [16].

Provedene su i studije usporedbe učinkovitosti mamografije, ultrazvuka i MR-a. Otkriveno je da je osjetljivost MR-a u usporedbi s ostala dva modaliteta bila veća, što se može pripisati činjenici da maligna tkiva više upijaju kontrast od okolnog zdravog tkiva u MR-u. Štoviše, mali i invazivni tumori u ranoj fazi kod mladih žena lakše su se otkrili MR-om. Spektroskopija magnetnom rezonancijom velika je prednost MR-a. Ova tehnika koristi spojeve koji sadrže kolin kao marker jer su studije pokazale da maligna tkiva imaju veće razine spojeva koji sadrže kolin. DCE-MR ima visoku razinu osjetljivosti i varijabilnu specifičnost u rasponu od 30 do 90% [14].

Studija na 50 bolesnica s pozitivnim nalazom mamografije pokazala je da dodatno korištenje sprektroskopije uz normalno skeniranje MR dojke poboljšalo specifičnost pretrage s 62,5 na 87,5% s time da je osjetljivost samog DCE-MRI bila 100% [17].

Jedno od ključnih ograničenja spektroskopije je njezina mala prostorna razlučivost pri tradicionalnim jačinama polja. Računalno potpomognuta detekcija (CAD- engl. Computer-aided detection) ima svoj značaj u MR pretrazi jer se tom tehnikom stvara velik broj slika koje zahtijevaju analizu.

U elastografiji magnetske rezonancije (MRE) periodična oscilacija nastaje vibracijskim uređajem s jedne strane dojke, a posljedično pomicanje polja unutar dojke detektira MRI te u skladu s tim mjeri parametre elastičnosti [14].

Na 57 bolesnica je istražena kombinirana uporaba MRE i DCE-MRI za karakterizaciju lezije dojke. Izvijestili su da je kombiniranjem rezultata DCE s parametrima MRE (krutost tkiva) postignuto značajno poboljšanje dijagnostičke učinkovitosti [18].

MR dojki pruža informacije o morfologiji tkiva s velikom prostornom rezolucijom te funkcionalne informacije o perfuziji i propusnosti kapilara te T1 i T2 vremenima relaksacije tkiva, što se sve može koristiti za dijagnozu karcinoma dojke i diferencijalnu dijagnostiku lezija u dojci.

Invazivni karcinom dojke veći od nekoliko milimetara ima veliki metabolički promet kisika i hranjivih tvari. S povećanjem veličine tumora sve veća potražnja premašuje dostavu difuzijom iz normalnih žila što izaziva hipoksični stres na tumorske stanice. Ovo zauzvrat stimulira oslobađanje peptida faktora rasta vaskularnog endotela što potiče stvaranje novih krvnih žila i grananje postojećih kapilara u peritumoralnoj stromi (proces koji se naziva angiogeneza ili neoangiogeneza).

Angiogena aktivnost karcinoma stvara vaskulaturu koja hrani rak i pomaže mu u održavanju metaboličke homeostaze. Angiogena aktivnost je osnova za otkrivanje raka dojke i postavljanje diferencijalne dijagnoze pomoću MR-a. Mikroskopska i makroskopska arhitektura novog kapilarnog sustava razlikuje se od normalne fibroglandularne vaskulature. Velike fenestracije endotela uzrokuju pojačano istjecanje iz kapilara te se mogu pojaviti i direktni arteriovenski spojevi (tzv. shuntovi). Pojačana lokalna perfuzija i kapilarna propusnost takvih malignih lezija uzrok su pojačanom signalu lezija tijekom MR pretrage dojke. Više studija sugerira povezanost između gustoće mikrovaskulature raka i obrasca pojačavanja signala, no jednak je broj studija u kojima nije nađena takva korelacija. To je vjerojatno zbog činjenice da za razliku od tehnika zasnovanih na apsorpciji x-zraka porast intenziteta signala koji se može primjetiti nakon ubrizgavanja kontrasta na T1-ponderiranim slikama ne ovisi linearno o lokalnoj količini kontrastnog sredstva. Na taj se način intenzitet signala ne mijenja linearno u odnosu na lokalnu perfuziju ili intravaskularni prostor [14].

Ostali čimbenici koji doprinose detekciji lezije uključuju vrstu kontrasta za T1 slike koji se koristi, bazalno vrijeme relaksacije T1 različitih tkiva, relaksivnost kontrastnog sredstva (djelotvornost u skraćivanju T1 vremena relaksacije) i brzinu difuzije kontrastnog sredstva. MR dojke mora se bez iznimke izvesti s namjenskim površinskim zavojnicama za dojke. Višekanalne zavojnice pružaju veći omjer signala i šuma te tako nude prednost korištenja paralelnih tehnika snimanja. Veća jačina polja (npr. 3,0T) može biti korisna za daljnje poboljšanje prostorne i vremenske razlučivosti, iako se u literaturi može naći mali broj dokaza o dodanoj kliničkoj vrijednosti MR-a preko 1,5T. Jačinu polja manju od 1,5 T treba izbjegavati jer se omjer signala prema šumu smanjuje proporcionalno snazi polja, a to zauzvrat ugrožava dijagnostičku točnost. Dok se specifični parametri pulsne sekvencije mogu odabrati po vlastitom nahođenju pojedinog radiologa, postoje neki temeljni zahtjevi koje treba uključiti u optimalan protokol za MRI dojke.

Neki osnovni tehnički zahtjevi koji su od presudnog značaja za MRI dojke uključuju:

1. T1-ponderirane MR slike dobivene s dovoljno velikom prostornom rezolucijom kako bi se mogli prikazati morfološki detalji malih lezija
2. Korištenje dovoljno kratkog vremena snimanja kako bi se osiguralo da lezije s pojačanim signalom ne budu maskirane progresivno pojačavajućim signalima susjednog fibroglandularnog tkiva i kako bi se omogućila kinetička analiza signala lezija (koju nazivaju vremenskom rezolucijom)
3. Uključivanje T2- i T1- ponderiranih sekvenci za korelaciju podataka o kemijskom sastavu s nalazima signala. Potrebe za visokom prostornom i vremenskom razlučivosti najbolje se mogu zadovoljiti pomoću MR-sustava visokih performansi s minimalnom razlučivosti od 1,5 T. Budući da je većina karcinoma hipo- ili izointenzivna sa tkivom dojke u MR-u, slike prilagođene za T2 korisne su za razlikovanje benignih struktura poput limfnih čvorova, fibroadenoma, cista, kanala i postoperativnih promjena (seroma ili edema) u kombinaciji s dinamičnim kontrastom pojačanim snimanjem (DCE).

Odgovarajuća doza kontrasta na bazi gadolinija (Gd) za dinamičku MR dojke je 0,1 mmol po kilogramu tjelesne težine. Nakon stjecanja prekontrastnih dinamičnih T1-ponderiranih slika kontrastni materijal treba ubrizgati intravenskim kateterom postavljenim u antekubitalnu venu prije nego što se bolesnik postavi u zavojnicu. Ne preporuča se premještanje bolesnika izvan uređaja zbog ubrizgavanja kontrasta jer to uzrokuje gibanje, a dio rane postkontrastne faze se može propustiti dok se bolesnika vraća u položaj za

skeniranje. Kontrastno sredstvo ubrizgava se pomoću infuzijske pumpe brzinom od 3 mL / sec nakon čega slijedi ispiranje sa 20 ml fiziološke otopine te odmah započinje postkontrastna faza. Kontraindikacije za MR dojke uključuju: prisutnost električnog stimulatora srca (pacemakera), klipsa na aneurizmama ili kohlearnih implantata, zadnji stadij kronične bubrežne bolesti (nemogućnost primjene odgovarajućeg kontrastnog sredstva na bazi gadolinija) te klaustrofobija. Iako se MR dojke tradicionalno radio jednostrano, danas se preporučuje bilateralna primjena.

Bilateralno snimanje je važno za sve žene koje su podvrgnute probiru (obično žene s povećanim rizikom za karcinom dojke) i za određivanje stadija već poznatog karcinoma dojke (određivanje stadija raka u ipsilateralnoj dojci i otkrivanje okultnog kontralateralnog karcinoma). Vrijeme snimanja i količina kontrasta usporedivi su s jednostranim snimanjem, a bilateralna MR je zasigurno učinkovitija od jednostranog snimanja. Štoviše, bilateralna MR omogućava procjenu simetrije za pogrešne signale i u skladu s time pomaže smanjiti dijagnostičke pogreške. Danas se sekvencije impulsa razlikuju s obzirom na ravninu snimanja, akviziciju matrica, tehniku akvizicije, debljinu presjeka i tip ili način atenuacije signala masti. Obzirom da je MR tehnika snimanja koja se najbrže razvija zahtjevno je standardizirati protokole snimanja. Ipak, Nacionalni institut za rak (NCI- National Cancer Institute) i Američki fakultet za radiologiju (American College of radiology; ACR) su sponzorirali međunarodne studije u svrhu pronalaska standarda snimanja koji se odnose na prostornu razlučivost, vremensku razlučivost i vrstu impulsne sekvence [14].

5.4. BIRADS (Postupci oslikavanja dojki i sustav tumačenja i kategorizacije nalaza) za MRI

Diferencijalna dijagnostika lezija u MR-i dojke oslanja se na analize morfoloških i kinetičkih podataka, promjenu upijanja kontrasta u vremenu i podataka povezanih s njihovim kemijskim sastavom na prekontrastnim T2- i T1-ponderiranim slikama kojima signal masnog tkiva nije suprimiran. Varijacije u tehnici i opisima nalaza MR dojke te morfološkim obilježjima u različitim institucijama često dovode do nesporazuma između prvog radiologa, liječnika koji je tražio pretragu te drugih radiologa i bolesnika u vezi nalaza MR-a. U svrhu otklanjanja poteškoća koje proizlaze iz nedostatka standardizacije između radiologa i drugih liječnika, ACR je 2003.godine razvio leksikon BI-RADS MR. Ovaj leksikon uključuje terminologiju za opisivanje arhitekture lezije i karakteristike signala. Uz to, opisi u nalazima trebaju sadržavati i lokaciju (opisanu kao položaj lezije unutar dojke poput brojanika na satu) kao i udaljenost od bradavice. Uz to trebaju biti prisutni i podaci o morfologiji lezija popraćeni podacima kinetičkih promjena intenziteta u vremenu. Lezije se dijele u tri glavne kategorije: fokusi ili žarišta, tvorbe i lezije koje se ne mogu smatrati tvorbama («non-mass» lezije) [14].

5.4.1. Fokusi i žarišta

Fokusi i žarišta su lezije čija je dimenzija manja od 5 mm i ne mogu se drugačije specificirati. Daljnje postupanje sa fokusom ovisi o drugim nalazima u istoj ili suprotnoj dojci, o stanju osobnog rizika bolesnice ili, ako postoje, nalazima mamografije ili ultrazvuka [14].

Retrospektivna studija na mamografski okultnim lezijama pokazala je da se vjerojatnost maligniteta značajno povećava s veličinom lezije. U njihovoj seriji od 666 lezija koje su identificirane samo na MR snimkama, samo se jedan (3%) od 37 fokusa koji su bili manji od 5 mm pokazao zloćudnim [19].

Ustanovljeno je da je biopsija rijetko potrebna za lezije manje od 5 mm zbog njihove male (3%) vjerojatnosti raka. Fokusi ili žarišta se često ne mijenjaju tijekom praćenja i mogu biti rezultat cikličkih hormonskih promjena ili adenoze [14].

5.4.2. Tvorbe

Tvorba je trodimenzionalna lezija koja zauzima prostor unutar dojke. Tvorbe obično imaju korelat na slikama prekontrastnih T1 i T2 ponderiranih slika i opisane su ovisno o obliku, rubovima i karakteristikama pojačanja signala. Oblik tvorbe može biti okrugao, ovalan, lobuliran ili nepravilan. Lobulirane mase imaju valovitu konturu. Nepravilne tvorbe imaju neujednačen oblik koji se ne može okarakterizirati kao okrugao, ovalan ili lobulirani. Granice se mogu opisati kao glatke, nepravilne ili spikularne. Spikularni rub često je obilježje malignih lezija dojke. Radijalni ožiljci i dezmoidni tumori iznimka su od ovog pravila. Interne karakteristike imbibicije uključuju obrasce imbibicije koji su podijeljeni u sljedećih pet vrsta:

1. Homogena imbibicija sastoji se od jednolikog i konfluentnog pojačanja u cijeloj tvorbi.
2. Heterogena imbibicija je neujednačeno pojačanje koje pokazuje varijacije unutar tvorbe.
3. Tamne unutarnje septacije unutar lezije su tipične za fibroadenome, posebno kada lezija ima glatke ili lobulirane granice.
4. Pojačane unutarnje septacije obično su obilježje malignih lezija.
5. Središnje pojačanje je pojačavanje nidusa unutar tvorbe koji su obično izraženiji od ostatka pojačane tvorbe. Središnje pojačavanje je povezano s duktalnim karcinomom visokog stadija i vaskularnim tumorima dojke [14].

5.4.3. Lezije koje se ne mogu smatrati tvorbama («non-mass» lezije)

Imbibicija kod "non-mass" lezija je područje imbibicije koje ne pripada trodimenzionalnoj tvorbi niti ima jasne odlike tvorbe. "Non-mass" imbibicija se pojavljuje u području tkiva dojke koje se prikazuje kao normalno na prekontrastnim snimanjima. Značajke "non-mass" imbibicije su kategorizirane distribucijom, unutarnjim uzorkom imbibicije i simetričnom ili asimetričnom imbibicijom. Procjena simetrične ili asimetrične imbibicije treba biti rezervirana samo za bilateralne MR studije [14].

5.4.3.1 Distribucija

Karakteristike sedam kategorija distribucije:

1. Žarišno područje (eng. focal area) je imbibicija koja zauzima manje od 25% volumena kvadranta dojke koji ima masno ili normalno žljezdano tkivo između nenormalnih imbibicija. Ova vrsta imbibicije obično se manifestira kao zbijeno, nepravilno kontrastno pojačanje
2. Linearna imbibicija je linijaili ploha imbibicije koja se ne podudara sa oblikom dukalnog sustava
3. Duktalna imbibicija odgovara obliku dukalnog sustava te je usmjerena prema bradavici
4. Segmentalna imbibicija je stožasta i obično predstavlja jedan ili više dukalnih sustava. Duktalna i segmentalna raspodjela imbibicije može biti povezana s in situ ili invazivnim dukalnim karcinomom, atipičnom dukalnom hiperplazijom ili papilarnom neoplazmom
5. Regionalna imbibicija je geografska imbibicija koja uključuje jedan ili više segmenata dojke, gdje se specifična duktalna ili segmentna konfiguracija ne mogu razaznati
6. Više regija imbibicije raspoređeno je u nekoliko područja dojke
7. Difuzna imbibicija jednolika je imbibicija cijelog parenhima dojke obično povezana s benignim procesima ili normalnim fibroglandularnim tkivom [14]

5.4.3.2. Obrazac unutarnje imbibicije

Obrasci unutarnje imbibicije za „non-mass“ lezije su homogeni, heterogeni, grudasti, točkasti, retikularni ili dendritski. U retikularnom ili dendritskom obrascu gubi se normalan odnos žljezdanog prema masnom tkivu. Ovaj je nalaz obično povezan s mastitisom, upalnim karcinomom dojke ili zahvaćenim limfnim čvorovima[14].

5.4.3.3 Procjena kinetičke krivulje

Odmah nakon početnog upijanja kontrasta intenzitet signala može:

- ✓ nastaviti rasti i nakon rane faze pokazujući kontinuirano pojačanje signala (imbibiciju) kroz zadnju postkontrastnu fazu (tip 1)
- ✓ pokazati oštar zavoј pa zaravnjenje u obliku platoa pa je zato i nazivaju „plato“ krivulje (tip 2)
- ✓ smanjiti se, pa se prikazuje kao tzv. „washout“ krivulja (tip 3);

Glavna razlika je da se u krivuljama tipa 2 (plato) i 3 (washout) vrh imbibicije postiže rano, obično unutar prve dvije minute. Najinvazivniji tip karcinoma dojke pokazuje ova dva uzorka imbibicije. U perzistentnom uzorku imbibicija se nastavlja sve do odgođene postkontrastne faze, iako brzina imbibicije može pasti. Trajni ili tip1 imbibicije je često povezan s benignim procesima. Najviše sumnjivi oblik krivulje koji se dobije iz najbrže pojačavajućeg (imbibirajućeg) dijela lezije uzima se za opisivanje imbibicijske krivulje. Početna faza imbibicije (imbibicija unutar prve 2 minute nakon injekcije kontrasta ili dok se krivulja ne počinje mijenjati) opisuje se kao spora, srednje brza ili brza. Odgođena faza se opisuje kao perzistentna, plato ili „washout“. Lezije s brzom ili srednje brzom početnom imbibicijom praćenom odgođenom "plato" ili „ washout“ fazom imaju pozitivnu prediktivnu vrijednost od 77% za malignitete.

Vjerojatnost da će okolno fibroglandularno tkivo maskirati imbibirajući rak povećava se s vremenom potrebnim za snimanje slike. Rak nije primjećen u 83% lažno negativna nalaza zbog imbibicije u fibroglandularnom tkivu oko raka kod žena s jakom pozadinskom imbibicijom u parenhimu, s češćim lažno negativnim nalazima kada je vrijeme akvizicije bilo produljeno. Stoga, ako je prisutna snažna pozadinska imbibicija to se mora uključiti u izvješće kako bi postojala obavijest da bi osjetljivost MR dojke mogla biti ugrožena. Stoga je najvažnije opisati stupanj fibroglandularne imbibicije kao blage, umjerene i teške pozadinske imbibicije. Ovaj je koncept uključen u nadolazeće izdanje BIRADS-a -MRI leksikona [14].

5.5. Tipični nalaz MR-a dojke za uobičajene patologije

Prije svega valja napomenuti kako lako može doći do značajnog preklapanja između benignih i malignih procesa prilikom očitavanja MR rezultata ovisno o tehnici i vrsti korištenog kontrasta, kao i dostupnih informacija o pacijentu te samoj simptomatologiji.

Stoga se preporučuje MRI dojke izvoditi u centrima u kojima se rade intervencije vođene MR-om te postoji vrhunska ultrazvučna dijagnostika uz iskusne radiologe. U tim centrima se, u slučaju nejasnih nalaza, uvijek mogu naknadno učiniti pregled ultrazvukom i biopsija u slučaju potrebe[14].

5.5.1 Maligne lezije dojke

5.5.1.1. *Invazivni duktalni karcinom*

Većina invazivnih duktalnih karcinoma identificirani su kao masivne imbibicije raznih oblika sa spikuliranim ili nepravilnim rubovima. Uzorci unutarnje imbibicije najčešće su heterogeni. Rubna imbibicija nije uobičajena, ali kad je prisutna u solidnoj tvorbi dojke govorimo o visokoj pozitivnoj prediktivnoj vrijednosti za malignost.

Na T2 ponderiranim slikama invazivni duktalni karcinom je sklon izo- ili hipointenzitetu s obzirom na fibroglandularno tkivo. Većina invazivnih duktalnih karcinoma pokazuje brzu ranu fazu imbibicije koja doseže maksimalan intenzitet tijekom prve dinamičke faze (za manje od 2 minute) koji se održava 1 do 3 minute, nakon čega slijedi gubitak intenziteta ili pojava platoa. Rijetke, posebne vrste duktalnih karcinoma (mucinozni, medularni, papilarni) mogu se prikazati kao tvorbe glatkih rubova. Međutim, ti tumori su gotovo uvijek veliki (> 2 cm) pri prezentaciji i pokazuju heterogeni ili suspektni uzorak unutarnje imbibicije obrasce kinetike suspektne za karcinom što pomaže radiologu da ih precizno kategorizira kao maligne [14].

5.5.1.2. Invazivni lobularni karcinom

Invazivni lobularni karcinom čini 10 do 14% invazivnih karcinoma. Ti karcinomi imaju difuzni obrazac rasta gdje su stanice raka pojedinačno poredane te se manifestiraju samo kao suptilne promjene u mamografiji. S obzirom da čisti invazivni lobularni karcinom nije povezan s kalcifikacijama mjerenja veličine tumora mamografijom mogu biti nepouzdana. Iako se invazivni lobularni karcinomi mogu prikazati kao imbibicije po tipu tvorbe, većina simptomatsko invazivnih lobularnih karcinoma se prikazuje kao „non-mass“ i odražava prethodno opisani difuzni, čipkasti dendritički obrazac [14].

5.5.1.3. Duktalni karcinom in situ

Duktalni karcinom in situ (DCIS) pojavljuje se kao segmentalna ili „non-mass“ imbibicija s heterogenim, grudastim ili točkastim unutarnjim obrascem imbibicije koji prati duktalni sustav. Oko 70% DCIS lezija pokazuje ranu brzu imbibiciju. Značajan broj slučajeva pokazuje sporu, kontinuiranu imbibiciju. Važno je napomenuti asimetriju imbibicija DCIS-a u bilateralnom MR-u. Mogao bi postojati korelirajući hiperintenzitet na T2-ponderiranoj slici sa sličnim duktalnim rasporedom koji odražava zgušnjavanje duktalnog sekreta zbog okluzije. U „non-mass“ imbibiciji analiza kinetike nije od prevelike pomoći budući da DCIS i lobularni karcinom in situ (oba identificirani kao „non-mass“ lezije) pokazuju sporu ili progresivnu (dobročudnu) kinetiku [14].

5.5.1.4. Intramamarni limfni čvorovi

Limfni čvorovi pojavljuju se kao tvorbe brze imbibicije koje pokazuju tipičnu morfologiju u obliku graha na dinamičkim kontrastom pojačanim slikama. Na korelirajućim T2 ponderiranim slikama one su difuzno hiperintenzivne s oštro razgraničenim rubovima. Često se razlikuje masni hilus na slikama koje nisu podešene za masno tkivo. Iako se intramamarni limfni čvorovi najčešće se nalaze u bočnom perifernom aspektu dojke, mogu se vidjeti povremeno inferiorni i rijetko medijalno locirani limfni čvorovi [14].

5.5.1.5. Fibroadenom

Fibroadenomi su benigni solidni tumori dojke koji su prisutni kao ovalne mase glatkih rubova. Unutarnja imbibicija je homogena. Fibroadenomi mogu pokazati perzistentnu, plato ili "washout" kinetičku krivulju iako se najjača imbibicija može postići u kasnijim dinamičkim fazama za razliku od invazivnih karcinoma. Karakteristike fibroadenoma su unutarnje tamne septacije bez imbibicije koje se vide i na T2-ponderiranim slikama. U T2 slikama fibroadenomi mogu biti hipo-, izo- ili hiperintenzivni [14].

5.5.2. Benigne fibrocistične promjene

Multipla "non-mass" žarišta imbibicije koja su u korelaciji sa sličnim T2-hiperintenzivnim područjima predstavljaju fibrocističnu promjenu. Ona obično imaju regionalnu distribuciju i izgledaju simetrično. Kinetika imbibicije može varirati, međutim, mora postojati oprez kod uparivanja fokusa imbibicije sa T2-hiperintenzivnim fibrocističnim promjenama [14].

5.6. Klinička primjena MR-a dojke

Dok je probir svih žena u populaciji starijih od 50 godina mamografijom usvojena metoda, protokoli probira žena mlađih dobnih skupina sa povišenim rizikom za razvoj karcinoma dojke još uvijek su predmet rasprave. Mamografija u ovoj podskupini ima slabu osjetljivost jer su bolesnice često mlađe od 50 godina, imaju veću gustoću dojki i nažalost često, brzorastuće tumore. Rak se često otkriva u kasnijoj fazi ove bolesti. Učestalost intervalnog raka se kreće između 35 i 50 % (primarni rak dojke dijagnosticiran ženi koja je napravila probirni pregled, s daljnjom ocjenom ili bez nje, a koji je bio negativan na malignost). Manji broj slučajeva DCIS-a te između 40 do 78% invazivnih karcinoma veće je od 1 cm, a između 20 i 56% karcinoma uključuje aksilarne limfne čvorove. Izuzetan napredak u MR tehnologiji rezultirala je ranijim otkrivanjem karcinoma dojke u ovoj rizičnoj skupini. Američke smjernice o raku za provođenje MR pregleda dojke uključuju žene s cjeloživotnim rizikom za razvoj raka dojke koji prelazi 20%, žene koje su poznate kao nositeljice

mutacije BRCA-1 i 2, žene kojima član uže obitelji ima mutaciju gena za rak dojke i žene s anamnezom zračenja medijastinuma u dobi između 10 i 30 godina.

Raste zabrinutost da bi ove smjernice mogle isključiti žene s cjeloživotnim rizikom od raka manjim od 20%, ali potencijalnim rizikom daimaju mutaciju BRCA gena. Brojna su istraživanja pokazala vrijednost MRI za probir žena sa visokim rizikom oboljenja od karcinoma dojke. Probir s DCE- MR dojke rezultira većom osjetljivošću (71 do 100%) od mamografije (13 do 59%) i ultrazvuka (13 do 65%) iako je stopa lažno pozitivnih nalaza kod MR veća nego kod mamografije i ultrazvuka. Značajno veći broj karcinoma otkrivenih na MR-u (43%) manji je od 1 cm u usporedbi s onima otkrivenima mamografijom i ultrazvukom (12,5%, $p < 0,001$). Nadalje, karcinomi otkriveni MR-om rjeđe su povezani s metastazama u aksilarnim limfnim čvorovima (21,4%) u usporedbi s onima otkrivenim mamografijom (54,6%, $p < 0,001$). Efekt otkrivanja ovih karcinoma u ranijoj fazi bit će utvrđen randomiziranim istraživanjima uključujući smanjene stope recidiva i povećano preživljenje [14].

5.6.1. Preoperacijsko lokalno određivanje stadija karcinoma i planiranje kirurškog zahvata

Kirurške mogućnosti za bolesnice s karcinomom dojke uključuju poštenu operaciju dojke ili mastektomiju. Odabir bolesnika za poštenu operaciju određuje se prema kliničkim, slikovnim i histološkim kriterijima koji upućuju na povećani rizik recidiva unatoč provedenoj radioterapiji. Ti čimbenici uključuju radiološke dokaze o opsežnom ili multicentričnom karcinomu u odnosu na veličinu dojke, prisutnost lokalno uznapredovalog karcinoma dojke i moguće poteškoće u dobivanju čistih rubova tijekom operacije [14].

5.6.2 Određivanje stadija invazivnog karcinoma dojke

MR se pokazao kao najučinkovitija slikovna metoda za detekciju invazivnog lobularnog karcinoma u korelaciji s ranije spomenutim patofiziološkim čimbenicima. MR je još uvijek najpreciznija metoda u dijagnosticiranju invazije prsnih mišića sa prosječnom osjetljivošću od 95% (raspon od 89 do 100%) uz umjerenu do visoku specifičnost (raspon od 65 do 93%). Preoperacijski MR identificira multifokalne i multicentrične ipsilateralne karcinome koji nisu prepoznati tijekom konvencionalnih pretraga (klinički pregled, mamografija i ultrazvuk). Objavljene studije tijekom posljednjeg desetljeća dosljedno pokazuju da MR identificira klinički i radiološki okultna žarišta malignosti. Srednja prevalencija otkrivanja dodatnih žarišta raka su 16% (raspon od 10 do 34%). U otprilike 1300 žena koje su smatrane pogodnima za poštenu operaciju MR pretraga je izmijenila kirurško liječenje u korist šire ekscizije ili mastektomije u 16% (raspon od 6 do 26%). Liječenje prethodno neprepoznate malignosti trebalo bi rezultirati boljim kirurškim planiranjem s manje lokoregionalnih recidiva, manje metastaza i manjim brojem smrtnih slučajeva [14].

Retrospektivna studija na 346 bolesnica pokazala je manje stope recidiva (1,2%) u skupini žena kojima je stadij karcinoma određivan uz MR u usporedbi sa ženama kojima je to učinjeno konvencionalnim metodama (6,8%) [20]. Nedostatak dugoročnog kliničkog benefita kod žena kod kojih su MR-om ispravno otkrivena dodatna žarišta karcinoma s posljedičnom odlukom za opsežnije operacije sugeriraju da se dodatna žarišta bolesti mogu adekvatno liječiti standardnom adjuvantnom terapijom. Utjecaj MR-a na operaciju i adjuvantnu terapiju trebat će se utvrditi u randomiziranim ispitivanjima koja uzimaju u obzir trenutačne i dugoročne krajnje efekte uključujući i psihološki utjecaj na žene, trošak MR-a i kliničku korist od MR-a u odnosu na osnovne slikovne metode te samu kliničku procjenu [14].

5.6.3. Utvrđivanje proširenosti duktalnog karcinoma in situ

MR dojke trenutačno je najosjetljiviji modalitet za otkrivanje invazivnog raka dojke, međutim, za dijagnozu DCIS-a MR i mamografija nude komplementarne informacije. Nedavno je objavljeno da i MR ima ulogu u definiranju opsega DCIS-a s osjetljivošću koja se kreće od 89 do 96%. Ipak, povezanost invazivnog rasta i angiogene aktivnosti objašnjava visoku osjetljivost za invazivne karcinome. Nasuprot tomu, slaba angiogena aktivnost koja može biti povezana s čistim intraduktalnim karcinomom objašnjava dijagnostičke poteškoće u otkrivanju DCIS-a [14].

5.6.4. Probir za kontralateralni karcinom dojke kod žena s ipsilateralnim karcinomom dojke

Prevalencija istovremenog kontralateralnog maligniteta na MR-u kod bolesnica s poznatim karcinomom dojke varira od 2,7 do 6%. 33% karcinoma otkrivenih pomoću MR-a u ovoj skupini žena bili su DCIS (prosječna veličina 6,9 mm) dok su 64,9% bili invazivni karcinomi (prosječna veličina 9,3 mm) Tis ili T1 stadija s negativnim limfnim čvorovima.

Ove brojke potvrđuju da MR otkriva bolest u ranoj fazi s niskim malignim potencijalom kod velike većine pacijentica. Liječenje takvih lezija u ovoj fazi skromno pridonosi poboljšanju dugoročnog ishoda bolesnica. Naprotiv, nalaz karcinoma u 11,9% odabranih bolesnica koje su imale negativan nalaz na MR-u te su potom podvrgnute mastektomiji izaziva zabrinutost da je MR osjetljiva, ali i nasavršena metoda.

Kliničku vrijednost okultnog raka otkrivenog MR pretragom u kontralateralnoj dojci je teško procijeniti jer je kirurško liječenje nepotpuno opisano u većini studija, a neke su bolesnice podvrgnute obostranoj mastektomiji bez prethodne patohistološke potvrde kontralateralne lezije koja je identificirana MR-om.

COMICE studija je višecentrično, randomizirano istraživanje koje je uključilo 1623 žene starije od 18 godina u 45 centara u Ujedinjenom Kraljevstvu radi procjene kliničke učinkovitosti DCE-MR kod žena s primarnim karcinomom dojke. Pokušalo se utvrditi može li MR poboljšati dijagnozu karcinoma dojke i smanjiti stope ponovne operacije ili naknadne mastektomije u roku od 6 mjeseci. Dodavanje MR pretrage u konvencionalnu trostruku procjenu nije značajno smanjilo stopu reoperacije sugerirajući da ova sofisticirana metoda možda neće imati koristi za sve žene.

Stopa otkrivanja raka kontralateralne dojke u COMICE studiji iznosila je 1,6%, što je manje nego u ostalim multicentričnim studijama. Takav rezultat ove studije može se objasniti time da biopsija ili lokalizacija pomoću MR-a nisu bile dostupne niti su izvršene u svim centrima za pojedine sumnjive nalaze utvrđene MR-om, a postojala je visoka stopa mastektomija bez patohistološke dijagnoze kod mnogih žena.

COMICE studija pokazala je da preoperacijski MR dojke možda neće biti od koristi kod svih žena, no istovremeno je nedovoljno jasno naglasila stvarne poteškoće u prevođenju slikovnih podataka prema heterogenim kirurškim praksama koje omogućuje stvarno sustavno mjerenje ishoda bolesnika [14].

5.6.5. Praćenje odgovora na neoadjuvantnu kemoterapiju

U posljednje vrijeme sve je veći broj bolesnica s uznapredovalim tumorima dojke liječenih neoadjuvantnom kemoterapijom koje prethodno nisu bile prihvatljive za poštenu operaciju. Randomizirana ispitivanja kojima su se uspoređivala neoadjuvantna kemoterapija i postoperativna adjuvantna kemoterapija pokazala su slične stope lokalnog i općeg preživljavanja, a preoperativna kemoterapija omogućila je da više bolesnica bude pošteno operirano. Patološki odgovor karcinoma na neoadjuvantnu kemoterapiju je zamjena za praćenje ishoda, naime, utjecaj na preživljenje vidi se kod bolesnica koje postignu cjelovit patološki odgovor nakon operacije.

Cilj snimanja nije samo kvantificirati odgovor tumora, već mogućnost predviđanja patološkog odgovora rano nakon početka liječenja. Preoperacijska neoadjuvantna kemoterapija povećava broj bolesnica koje ispunjavaju uvjete za poštenu operaciju. Radiološki i klinički dokaz tumorskog odgovora korelira s boljim preživljenjem. Promjena ukupnog volumena tumora na MR-u pokazala se kao koristan alat za predviđanje ranog odgovora na terapiju. MR dojki također pomaže točno identificirati bolesnice koje neće imati koristi od takve vrste kemoterapije [14].

5.6.6. Metastaze u aksili bez poznatog primarnog sijela

Metastaze u aksili mogu nastati iz okultnog ipsilateralnog ili kontralateralnog primarnog karcinoma dojke (0,3 do 1%). Trećina nasumičnih uzoraka kod djelomično (široka ekcizija) ili totalno mastektomiranih bolesnica nisu pokazali nikakve histološke dokaze karcinoma. Određivanje stadija i liječenje okultnih karcinoma s metastazama u aksili i dalje je izazovno i kontroverzno. Kontrastom pojačana MR je vrlo osjetljiva u otkrivanju okultnih tumora dojke u bolesnika u kojih konvencionalne tehnike nisu uspjele identificirati tumor. Stopa identifikacije primarnog tumora dojke putem MR-a se kreće u rasponu od 35 do 86%. Nadalje, veličina i mjesto lezija pronađenih na MR-u dobro koreliraju s patohistološkim nalazima.

MR dojke također omogućuje da do 58% bolesnica kojima je preoperacijski identificiran karcinom pri perkutanoj biopsiji bude operirano poštenim zahvatom.

Zaključno, MR dojke može otkriti okultne karcinome (koji nisu otkriveni konvencionalnim metodama) kod bolesnica sa metastazama u aksili nepoznatog primarnog sijela. Svaka suspektna lezija koja se identificira pomoću MR-a treba se histološki potvrditi biopsijom pomoću MR-a ili ultrazvukom vođenom biopsijom.

Rutinska primjena MR dojke kod okultnog karcinoma dojke može izmijeniti lokoregionalno liječenje nudeći značajnom broju bolesnica mogućnost poštedne operacije [14].

5.6.7. Preporuke Američkog fakulteta za radiologiju za probir raka dojke pomoću MR-a kao dodatka mamografiji

Preporučiti godišnji probir MR-om (na temelju dokaza)

- mutacija BRCA gena
- član uže obitelji nosioc mutacije BRCA, ali nije testiran
- životni rizik od karcinoma 20 do 25% ili veći, kako je definirano u BRCAPRO ili u većini drugih modela koji se temelje na obiteljskoj povijesti bolesti /anamnezi

Preporučiti godišnji MR probir (na temelju stručnog konsenzusa)

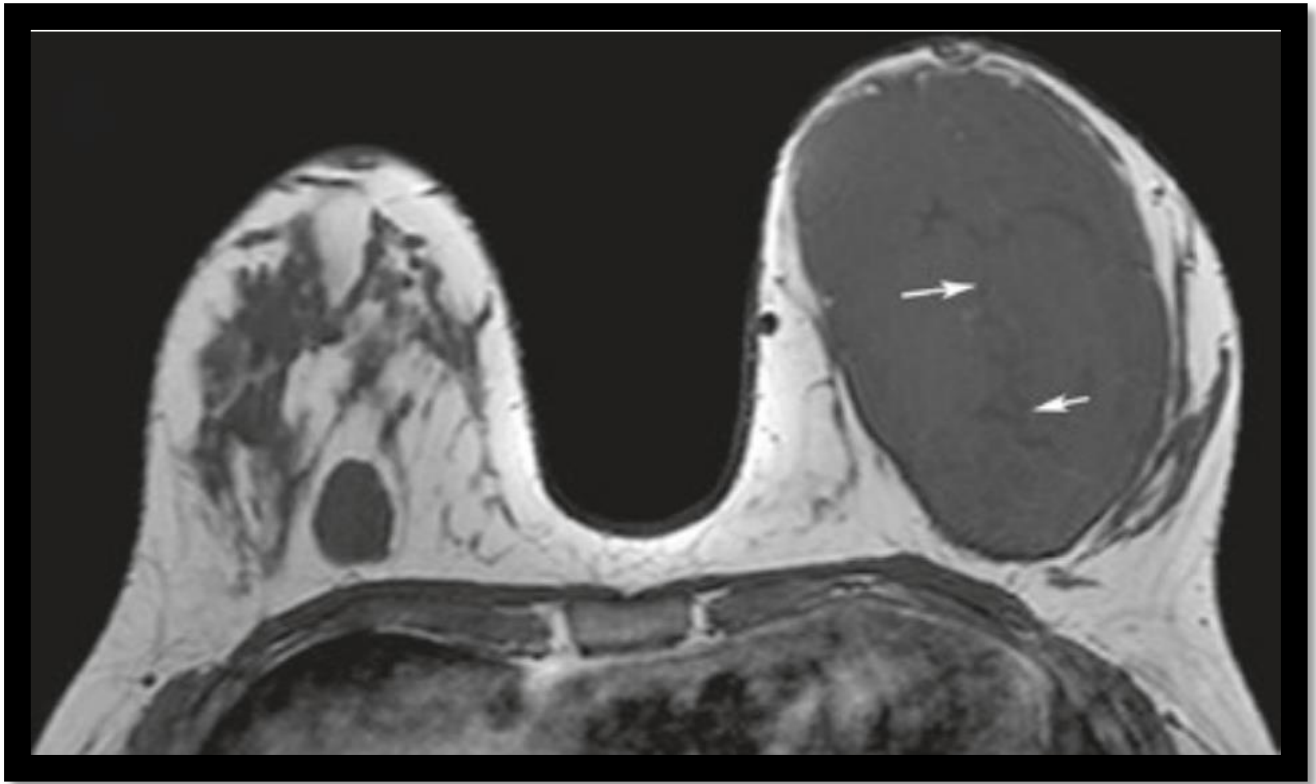
- zračenje u prsnoj regiji u dobi između 10. i 30. godine života
- Li – Fraumenijev sindrom i član uže obitelji s dokazanim karcinomom
- Cowden i Bannayan-Riley – Ruvalcaba sindromi i član uže obitelji s dokazanim karcinomom

Nedovoljno dokaza za preporuku za ili protiv MR probira

- životni rizik od 15 do 20% kako je definirano u BRCAPRO ili u većini drugih modela koji se temelje na obiteljskoj povijesti
- lobularni karcinom in situ (LCIS) ili atipična lobularna hiperplazija (ALH)
- atipična duktalna hiperplazija (ADH)
- heterogena ili izrazito gusta dojka na mamografiji
- žene s anamnezom raka dojke, uključujući duktalni karcinom in situ (DCIS)

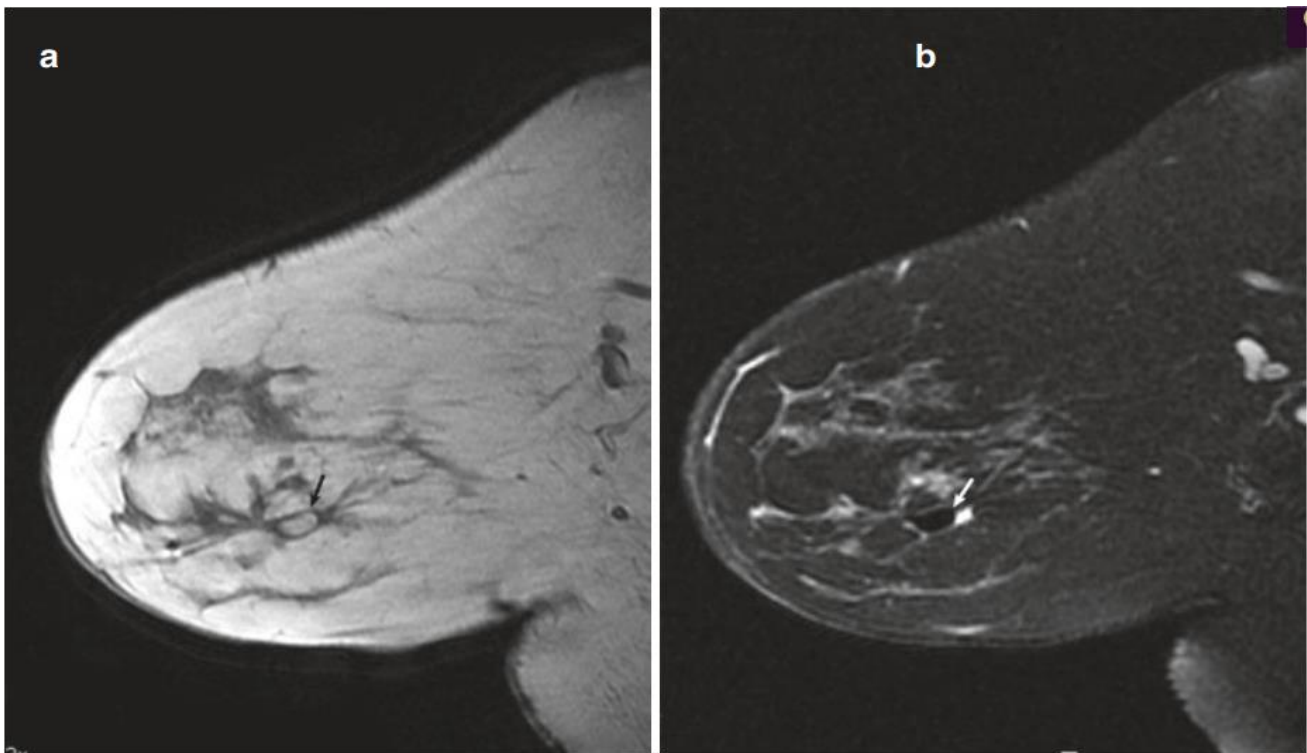
Preporuka protiv MRI probira (na temelju stručnog konsenzusa)

- žene s cjeloživotnim rizikom manjim od 15% [14].



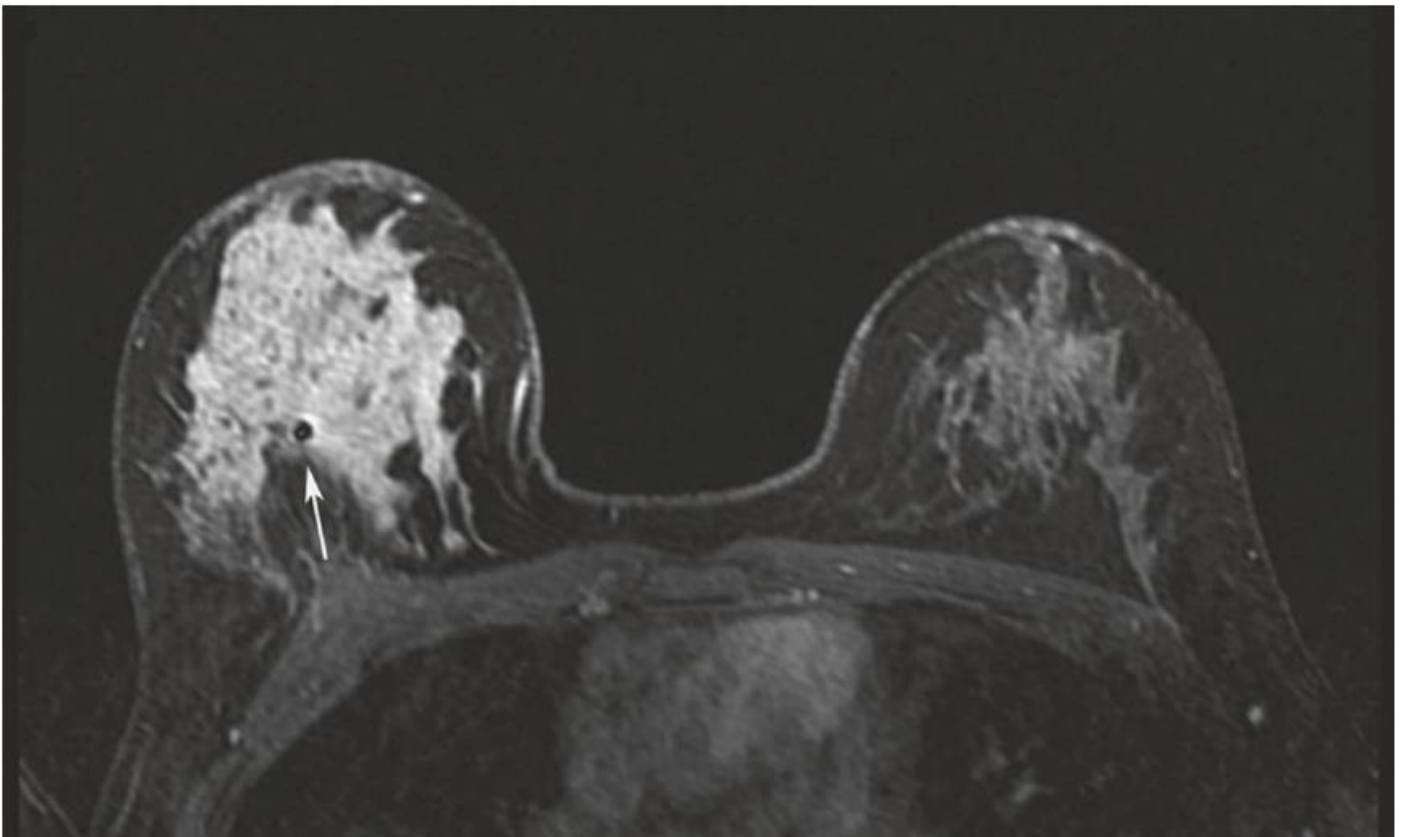
Slika 3. Juvenilni fibroadenom

Izvor: R. Ha, CE. Comstock, EA. Morris: Breast MRI Teaching Atlas, New York, Springer, 2017.



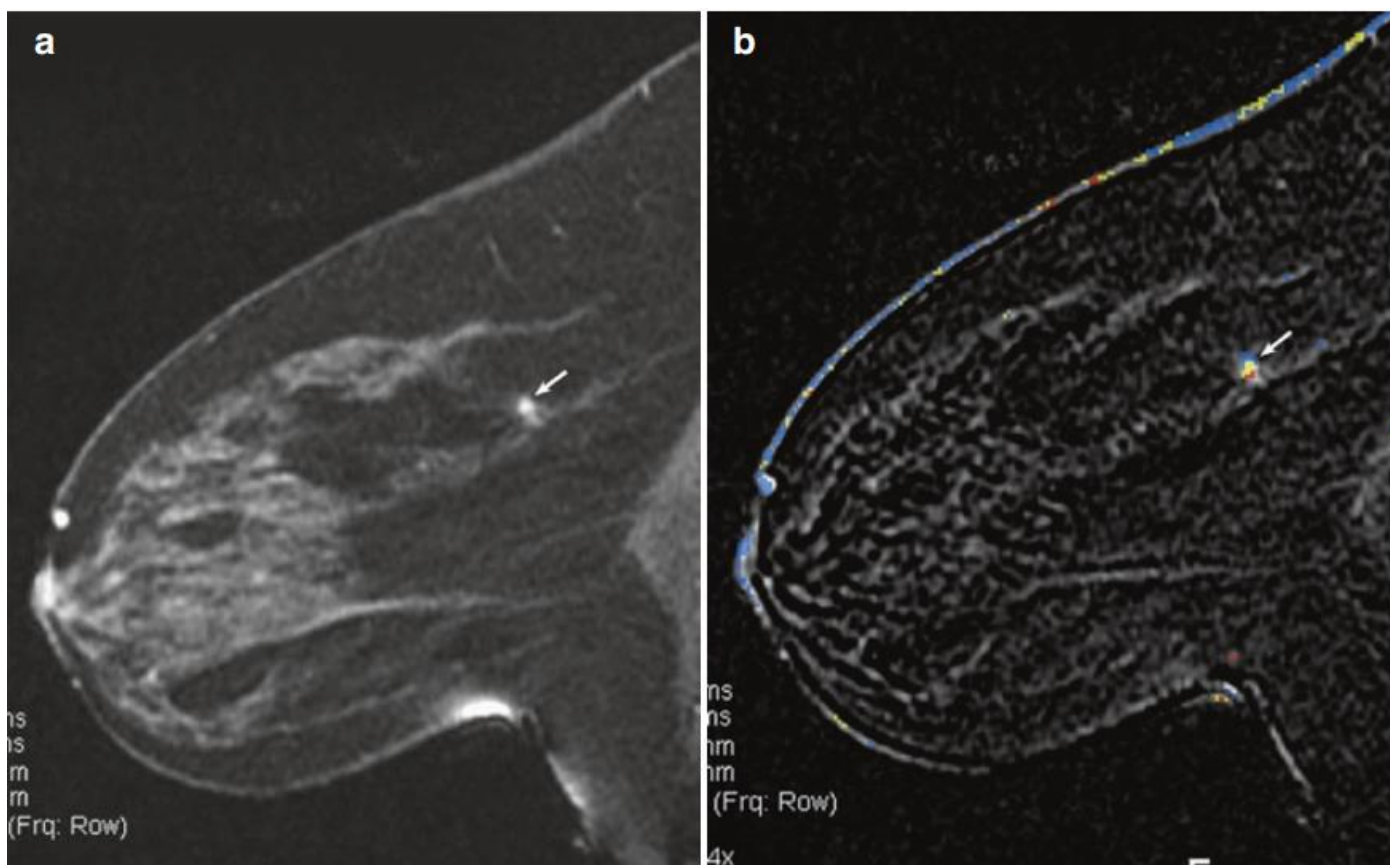
SLIKA 4. Lipom

Izvor: R. Ha, CE. Comstock, EA. Morris: *Breast MRI Teaching Atlas*, New York, Springer, 2017.



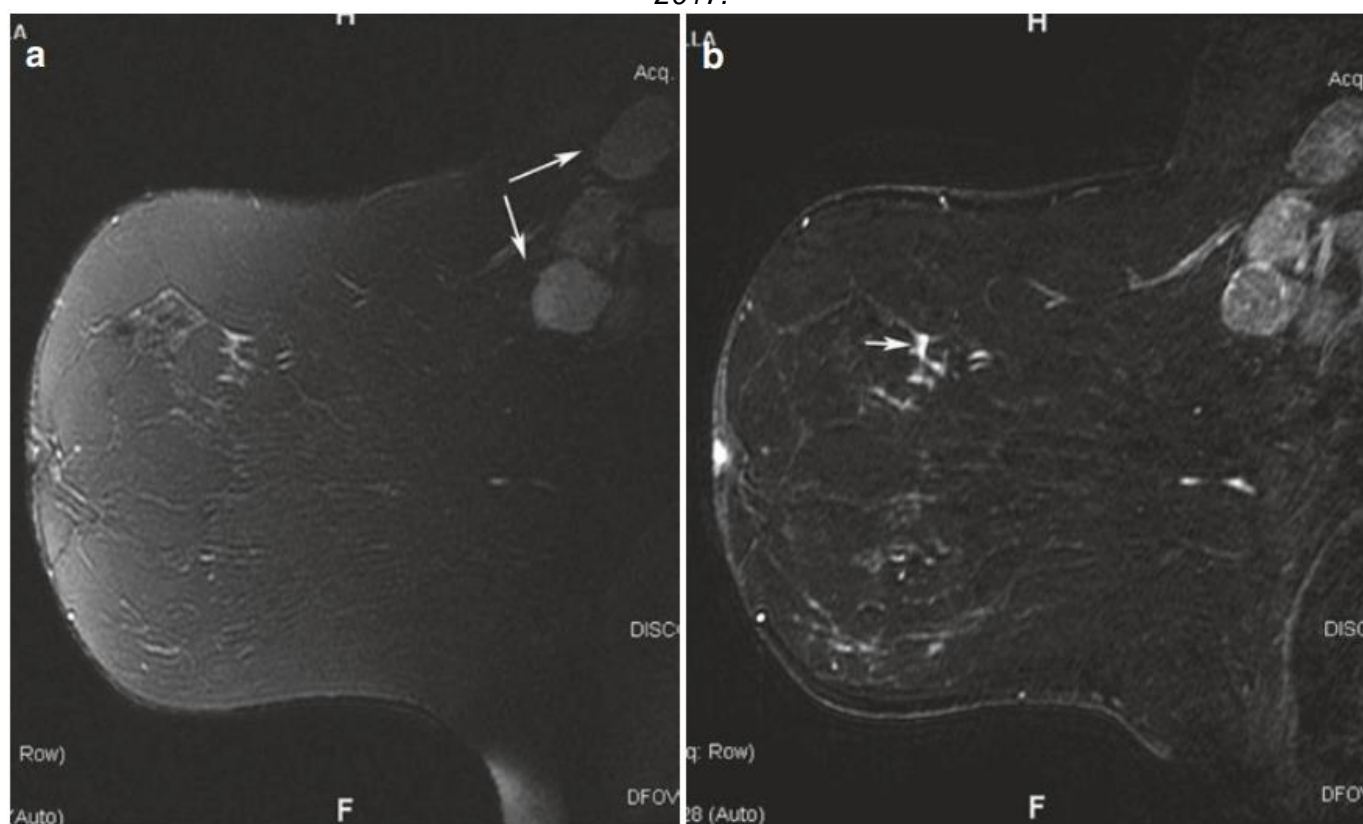
SLIKA 5. DCIS

Izvor: R. Ha, CE. Comstock, EA. Morris: *Breast MRI Teaching Atlas*, New York, Springer, 2017.



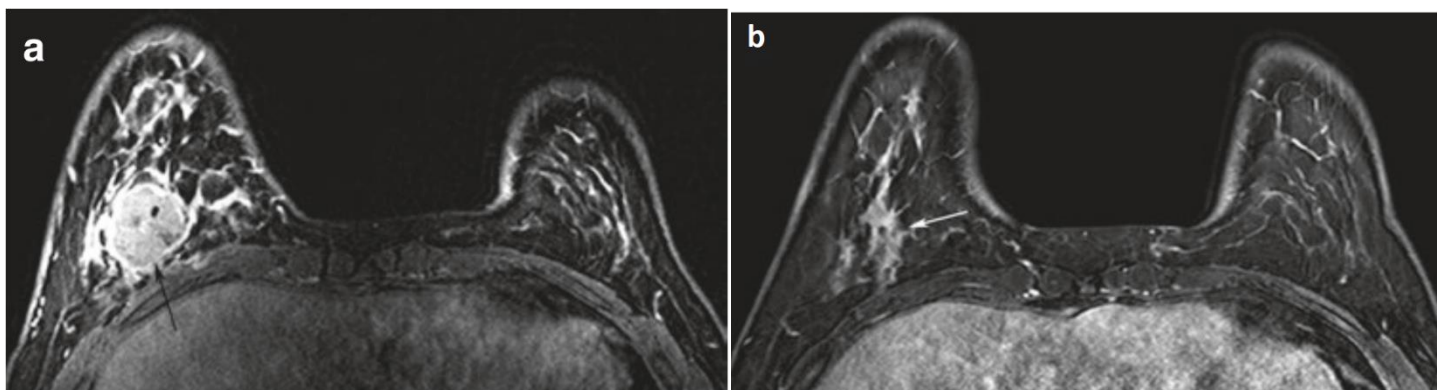
SLIKA 6. Tubularni karcinom

Izvor: R. Ha, CE. Comstock, EA. Morris: *Breast MRI Teaching Atlas*, New York, Springer, 2017.

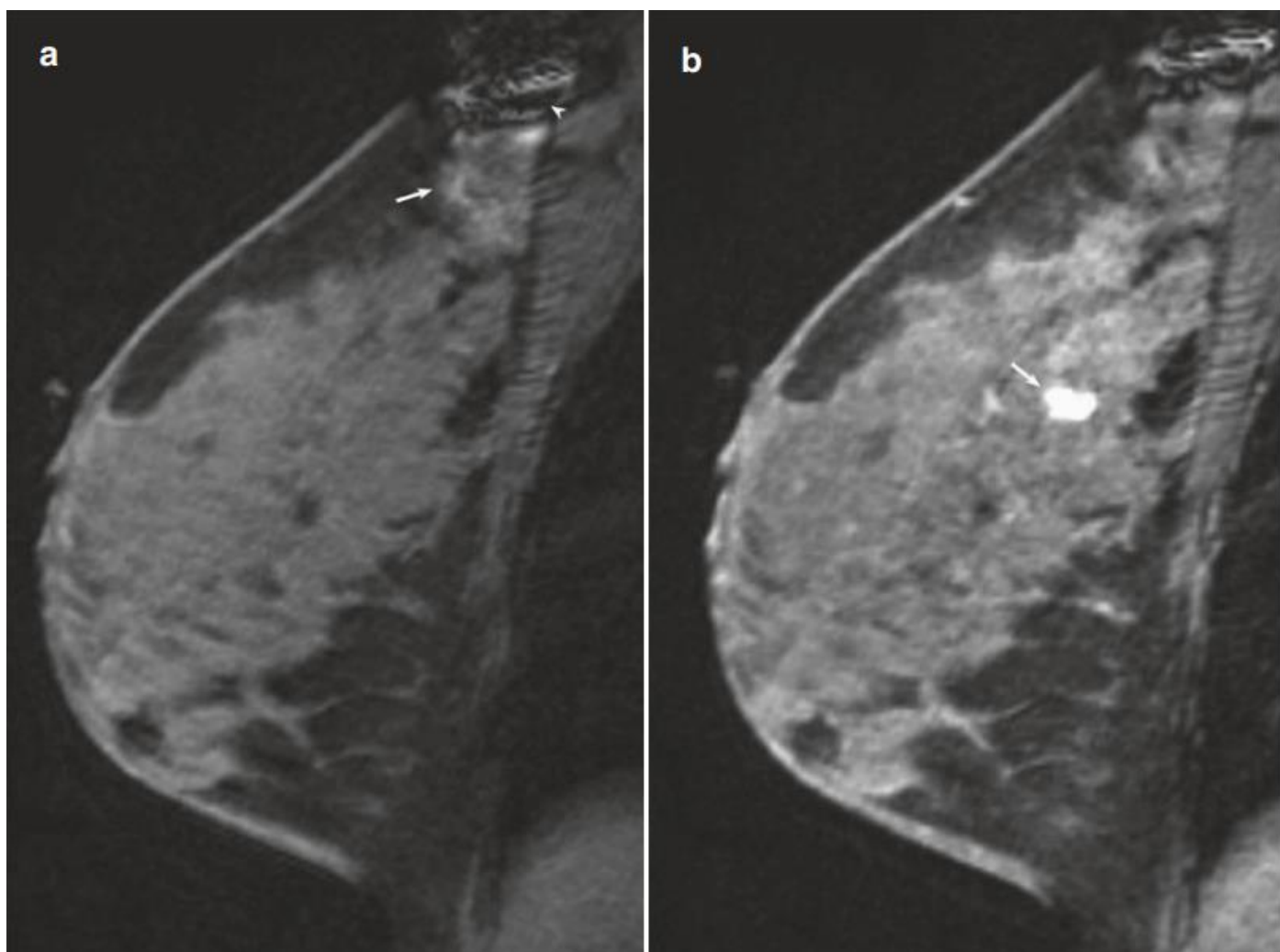


SLIKA 7.

Metastaze u aksilarnim limfnim čvorovima s nepoznatim primarnim sijelom
 Izvor: R. Ha, CE. Comstock, EA. Morris: *Breast MRI Teaching Atlas*, New York, Springer, 2017.



SLIKA 8.
 Odgovor na neoadjuvantnu kemoterapiju
 Izvor: R. Ha, CE. Comstock, EA. Morris: *Breast MRI Teaching Atlas*, New York, Springer, 2017.



SLIKA 9. Mamografski i ultrazvučno okultni invazivni duktalni karcinom
 Izvor: R. Ha, CE. Comstock, EA. Morris: *Breast MRI Teaching Atlas*, New York, Springer, 2017.

5.7. Tkivna dijagnostika

Sumnjiva tvorba koja se dijagnosticirala prethodnim metodama se dalje podvrgava preciznijim metodama dijagnosticiranja tumora, a to su patohistološki pregledi koji sa sigurnošću mogu utvrditi je li tumor dobroćudan ili nije.

Patohistološki pregled je važan kako bi se što pouzdanije i na vrijeme mogla postaviti konačna patohistološka dijagnoza. Također, utvrđuje se jesu li u tkivu tumora prisutni receptori za spolne hormone ili HER-2 proteine. Ti se podaci koriste za utvrđivanje vrste tumora i bitni su za daljnje liječenje. Istraživanje je pokazalo da je rak dojke u 66% slučajeva hormonski osjetljiv što je bitno jer reagira na hormonsku terapiju, a u 15-25% slučajeva je HER-2-receptor pozitivan gdje je bolesnik pogodan za liječenje ciljanim protutijelom tj. biološkom terapijom.

Patohistološka dijagnoza daje točne podatke o: veličini, vrsti tumora i njegovim biološkim karakteristikama. Ti podaci su neophodni za daljnju prognozu i liječenje te bolesti [6] .

6. Liječenje karcinoma dojke

Nakon što su provedene potrebne dijagnostičke pretrage i procjene zdravstvenog stanja bolesnice, započinje proces liječenja.

Liječenje tumora ovisi o njegovoj proširenosti, stadiju i svojstvima. Liječenje može biti lokalno, kada obuhvaća područje dojke i okolnog tkiva, te sistemsko, kada obuhvaća cijeli organizam. Operativni zahvat, kemoterapija, hormonalna terapija i radioterapija mogućnosti su liječenja tumora dojke te se mogu izvoditi zasebno, a nerijetko i u kombinaciji [13]. Plan liječenja može se mijenjati s obzirom na uspješnost liječenja u dogovoru bolesnice s onkologom. Prvi i najvažniji korak u liječenju je rano otkrivanje tumora.

STADIJI RAKA DOJKE		
STADIJ 0	Tumor se nije proširio izvan žlijezdanih struktura (izvodni kanalića i režnjica) dojke, nije probio bazalnu membranu (npr. duktalni karcinom in situ)	RANI RAK DOJKE
STADIJ I	Tumor je lokaliziran u dojci, vrlo je mali (promjer do 2 cm) i nije se proširio u regionalne limfne čvorove niti u druge dijelove organizma.	
STADIJ II	Tumor je mali (promjera manjeg od 5 cm) i zahvatio je do 3 limfna čvora u pazuhu ili je veći od 5 cm ali nije zahvatio limfne čvorove.	
STADIJ IIIA	Tumor je bilo koje veličine i zahvatio je 4-9 pazušnih limfnih čvorova ili limfne čvorove iza prsne kosti (retrosternalne limfne čvorove).	
STADIJ IIIB	Tumor je zahvatio kožu i/ili stijenku prsnog koša, ili upalna forma raka dojke koji nije zahvatio regionalne limfne čvorove, ili tumor koji se proširio na pazušne limfne čvorove ili na limfne čvorove iza prsne kosti	UZNAPREDOVALI RAK DOJKE
STADIJ IIIC	Tumorom je zahvaćeno više od 10 pazušnih limfnih čvorova, ili su zahvaćeni limfni čvorovi ispod ključne kosti, ili su, uz pazušne, zahvaćeni i čvorovi iza prsne kosti i/ili limfni čvorovi iznad ključne kosti	
STADIJ IV	Tumor je bilo koje veličine, obično se proširio u pazušne limfne čvorove; proširio se u druge dijelove organizma (kosti, jetru, pluća, plućnu ovojnicu, jajnike ili neki drugi dio organizma).	

Slika 10. Stadiji raka dojke

Izvor: Škrinjarić, M. (2018).

Dijagnostika i liječenje tumora dojke (Završni rad).

Preuzeto s [https://urn.nsk.hr/urn:nbn:hr:139:](https://urn.nsk.hr/urn:nbn:hr:139:963303)

963303

6.1. Kirurško liječenje

Kirurško liječenje pripada lokalnoj terapiji. Njegov cilj je u potpunosti odstraniti tumor. Koristi se kada je u pitanju lokalno ograničen tumor koji se nije proširio na okolna tkiva. Češće se primjenjuju poštudne operacije kojima se odstranjuje tumor i dio okolnog tkiva, a rjeđe mastektomija (zahvat pri kojem se odstranjuje cijela dojka). Mastektomija se koristi u slučajevima većih ili multicentričnih tumora, te kod starijih žena i bolesnica s kolagenim bolestima. U slučaju jednostavne mastektomije uklanja se dojka s malim dijelom kože, dok se kod modificirane radikalne mastektomije uklanja dojka, manji dio kože, manja resekcija čvorova te se ostavlja pektoralni mišić. Kod radikalne mastektomije dolazi do uklanjanja dojke zajedno s oba pektoralna mišića i 4 cm kože na svakoj strani tumora te se vrši resekcija aksile s limfnim čvorovima [4].

6.2. Radioterapija

Radioterapija je jedna od najvažnijih metoda liječenja zloćudnih bolesti koja pomoću ionizirajućeg zračenja tj. visokoenergetskih zraka, oštećuje DNA molekulu. Time se onemogućuje sposobnost daljnjeg širenja kancerogenih stanica i kontrolira se rast tumora, no isto tako je prisutan i rizik za zdravo okolno tkivo. Iz tog je razloga potrebno planiranje radioterapije za koje je zadužen radioterapijski tim. Tim se sastoji od : radioterapeuta (liječnik, specijalist radioterapije i onkologije), fizičara, inženjera radiologije i medicinske sestre. Jačinu, duljinu trajanja odnosno broj postupaka zračenja određuje specijalist radioterapeut ovisno o vrsti tumora i općem stanju bolesnice (najčešće se provodi pet dana u tjednu u trajanju od otprilike šest tjedana) [6]. Radioterapijom se liječi oko 60% svih zloćudnih tumora. Uz kirurški zahvat radioterapija predstavlja osnovu lokalnog liječenja tumora dojke. Nakon operacijskog zahvata zračenjem se uništavaju moguće preostale kancerogene stanice. Radioterapija može biti radikalna i palijativna.

Razlikujemo vanjsku radioterapiju i brahiterapiju. Kod vanjske radioterapije izvor se zračenja nalazi izvan tijela. Brahiterapija je liječenje radioaktivnim izvorima koji zbog neposrednog dodira s tumorom omogućavaju visoku dozu zračenja na ograničenom volumenu u kratkom vremenu bez prekomjernog ozračivanja okolnih zdravih struktura. Radioterapija se provodi kroz duži vremenski period s primjenom manjih doza kako bi se zdravo tkivo što više očuvalo. Zrači se obično dozom od 45-50 Gy kroz 5 i pol tjedana obično nakon 4-6 tjedana od operacije. Dodatno ozračivanje malim poljem od 10-20 Gy daje se na ležište tumora [2].

Negativna strana radioterapije su njene posljedice. One mogu biti rane (slabost i posljedice na koži) i kasne (fibroza, limfedem, osjetljivost dojke). Povećanjem volumena ozračenog zdravog tkiva za istu dozu rizik kasnih učinaka raste. Kasnim učincima smatraju se oni koji se javljaju nakon više od 6 mjeseci od završetka radioterapije [21].

Upravo zbog prvotnog planiranja radioterapije, na osnovu prikupljenih podataka, moguće je smanjiti rizik zračenja na zdravo tkivo.

6.3. Kemoterapija

Kemoterapija unatoč svojoj nespecifičnosti i toksičnosti još uvijek predstavlja glavni terapijski modalitet i jedan od osnovnih oblika sistemnog onkološkog liječenja, posebice u liječenju metastatskih bolesti. Već se dugo zna da je karcinom dojke gotovo od samog početka sistemna bolest te da lokalna kirurška i radioterapija mogu biti dostatne samo kod ranih stadija karcinoma dojke. Žene kojima su ustanovljene metastaze u 1 do 3 limfna čvora imaju vjerojatnost oko 65% da će do relapsa bolesti doći u iduće tri godine nakon kirurškog zahvata, ako nakon takvog zahvata ne dobiju adjuvantnu kemoterapiju. U bolesnica koje su imale pozitivna više od 3 limfna čvora ta se vjerojatnost povećava na 85%. Stoga je kemoterapija, zajedno s kirurgijom i radioterapijom, već dugi niz godina standardna metoda liječenja raka dojke [2].

Utvrđeno je da adjuvantna kemoterapija koja se nastavlja ubrzo nakon primarne terapije produljuje vrijeme do relapsa bolesti u svih bolesnica, a u nekim skupinama i produljuje preživljenje. Tijekom prvih deset godina praćenja adjuvantna kemoterapija produljuje preživljenje 25 do 35% kod žena u predmenopauzi [2].

Polikemoterapija ima bolje rezultate od monokemoterapije. Također se pokazalo da kemoterapija koja se primjenjuje 6 do 24 mjeseci ima bolje rezultate od one koja se primjenjivala 3 do 6 mjeseci. Kemoterapija se najčešće nastavlja na radioterapiju, no kod inflamatornog karcinoma i uznapredovalog karcinoma dojke princip je da se predoperativno daje kemoterapija radi postizanja lokalne kontrole bolesti. Pri određivanju visine doze i trajanja terapije potrebno je imati u vidu i kvalitetu bolesničina života. U najčešće komplikacije kemoterapije ubrajaju se mijelotoksičnost koja rezultira pojačanom osjetljivošću na zaraze, anemijom i produljenim vremenom zgrušavanja krvi, gastrointestinalna toksičnost, koja se očituje mučninama i povraćanjem, te osjećajem općega lošeg stanja. Gotovo u svih bolesnica pojavljuje se alopecija.

Prema vremenu ordiniranja i terapijskome cilju kemoterapije razlikujemo adjuvantnu, neoadjuvantnu i primarnu kemoterapiju [2].

6.4. Hormonska terapija

Hormonska terapija koristi se kod svake bolesnice s rakom dojke koja ima pozitivan nalaz hormonskih receptora. Provodi se nakon ordinirane kemoterapije i radioterapije. Usporednom primjenom s kemoterapijom i radioterapijom može doći do smanjenja učinkovitosti kemoterapije i radioterapije. Kao zlatni standard hormonske terapije u premenopauzalnih bolesnica primjenjuje se tamoksifen u dozi od 20 mg na dan u trajanju od 5 godina. Na taj način rizik smrti od raka dojke se smanjuje za 26%. U bolesnica u predmenopauzi provodi se ovariectomija kirurškim putem ili zračenjem ako su ustanovljene povišene vrijednosti ER ili progesteronskih receptora (PR) [2].

Zlatni standard u liječenju postmenopauzalnih bolesnica s hormonskim ovisnim tumorima jest primjena aromataznih inhibitora u trajanju od 5 godina. Njihovom je primjenom postignuto daljnje poboljšanje preživljenja bez znakova bolesti u usporedbi s tamoksifenom [2].

Hormonska terapija ima znatno manje nuspojave i razmjerno je malo toksična. Stoga se preporučuje primjena hormonske terapije i u bolesnica u kojih su vrijednosti hormonskih receptora granične ili se zbog bilo kojeg razloga nisu mogle odrediti [2].

6.5. Imunoterapija

Imunoterapija u trajanju od jedne godine primjenjuje se u bolesnica koje su HER-2 pozitivne i s tumorom većim od 1 cm. S imunoterapijom se u pravilu započinje nakon provedene kemoterapije. Istodobno se može provoditi jedino s kemoterapijom koja uključuje taksane te s radioterapijom i hormonskom terapijom ako su one indicirane. S obzirom na puteve djelovanja i učinke imunološkog sustava u organizmu kao i mogućnost aplikacije različitih produkata imunološkog sustava, imunoterapiju dijelimo na aktivnu i pasivnu, specifičnu i nespecifičnu te staničnu i humoralnu. Pasivna imunoterapija protutijelima (trastuzumab) je sve zastupljenija u liječenju HER 2-pozitivnih karcinoma dojke. Koristi se standardno u liječenju raka dojke. [2].

7. Prognoza pri liječenju raka dojke

Kako i dalje točan uzrok raka dojke nije otkriven, od presudne je važnosti njegovo rano otkrivanje o kojem ovisi preživljenje bolesnice.

Više od 90% bolesnica s rakom dojke može se izliječiti ako se dijagnoza bolesti postavi u ranom (lokaliziranom) stadiju, tj. u fazi kada je karcinom manji od 2 cm te nije zahvatio pazušne limfne čvorove. Petogodišnje preživljenje u tom slučaju iznosi 97%. Prognoza karcinoma dojke ovisi o nekoliko čimbenika: veličini primarnog tumora, potencijalu rasta, limfogenom metastaziranju, o histološkom tipu te najvažnijem - zahvaćenosti limfnih čvorova. Što je više limfnih čvorova zahvaćeno metastazama to je prognoza preživljenja lošija.

8. Nacionalni program ranog otkrivanja raka dojke

Nacionalni program usvojen je na sjednici vlade 29.06.2006. godine. U skladu je sa odrednicama Nacionalne strategije prevencije i ranog otkrivanja raka dojke. Nosilac programa je „Mamma“, odnosno Ministarstvo zdravstva i socijalne skrbi. Ciljna skupina su žene između 50 i 69 godina koje u obliku programa mogu svake dvije godine obaviti mamografski pregled (ovim programom obuhvaćene su i neosiguranice) [22].

Cilj programa je smanjiti mortalitet za 25% do 30% te otkriti karcinom u lokaliziranom stadiju kako bi se na vrijeme moglo utjecati na kvalitetu života bolesnica i smanjiti troškove skupog liječenja. Organizacija programa povjerena je zavodima za javno zdravstvo. Cijeli postupak uključuje pozivanje, dijagnostiku, utvrđivanje i praćenje bolesnice. Osnovni javnozdravstveni cilj je prikazati dostupnost probira samom edukacijom i prevenirati bolest u populaciji kao i u strategiju kontrole raka uključiti i informirati zajednicu kako bi se bolest otkrila na vrijeme. Zatim produžiti vrijeme onkoloških bolesnika a za one tumore koji se otkriju na vrijeme poboljšati stopu preživljenja [23].

9. Uloga medicinske sestre/tehničara

Uloga medicinske sestre/tehničara tijekom MR-e je vrlo značajna. Medicinska sestra/tehničar u suradnji s liječnicima: plastičnim kirurzima, patolozima, citolozima i radiolozima sudjeluje u planiranju i izvođenju MR-e.

MR-i dojki visoko je specifična tehnika radiološkog pregleda i indicira se u sljedećim slučajevima:

1. Procjena stanja implantanata u dojkama nakon estetskog ili onkološkog zahvata.
2. Otkrivanje karcinoma dojke u slučaju da se isti ne prikaže drugim tehnikama, a postoje drugi znakovi bolesti (povećani čvorovi u pazuhu).
3. Preoperacijski pregled kod novootkrivenog karcinoma dojke.
4. Procjena promjene u dojci suspektne na karcinom.
5. Planiranje i praćenje neoadjuvantne kemoterapije.
6. Razlikovanje poslijeoperacijskih promjena od ponovne pojave karcinoma u bolesnice operiranih zbog karcinoma dojke.
7. Nejasni nalazi drugih slikovnih pretraga.
8. Probir u mladih žena s pozitivnom obiteljskom anamnezom na karcinom dojke.

Pregledi magnetskom rezonancijom za stvaranje slike ne koriste ionizirajuće zračenje već jako magnetsko polje. To znači da nisu opasni po zdravlje, ali zbog jakog magnetskog polja postoje zapreke pregledu u slučaju:

- trudnoće (osim ako liječnici ne procjene da je pretraga nužna unatoč trudnoći)
- prisutnosti metalnih stranih tijela u organizmu (metalne špranje u oku, geleri, kirurški materijal/proteze, elektrostimulator srca/pacemaker, elektrode za stimulaciju mozga, klipse aneurizmi u mozgu, umjetna pužnica...)
- u slučaju ranijih kirurških zahvata i prisutnosti metalnih stranih tijela potrebno je donijeti potvrdu operatera o kompatibilnosti materijala s MR-i uređajima snage 1,5 T
- inzulinskih pumpi

Ovaj pregled uključuje primjenu kontrastnog sredstva venskim putem. Za primjenu kontrasta medicinsko osoblje u venu jedne ruke postavlja kanilu kojom se primjenjuje kontrastno sredstvo. Ovaj je korak nužan kako bi se izdvojile eventualne

promjene u dojka. Kontrastno sredstvo koje se koristi sadrži metal gadolinij. Kontrast se iz organizma izlučuje putem bubrega te je nužno priložiti nalaz uree i kreatinina u krvi ne starije od mjesec dana radi procjene bubrežne funkcije. U nekim se slučajevima mogu javiti reakcije preosjetljivosti (alergijske reakcije) na kontrastno sredstvo, a u rijetkim slučajevima može doći i do oštećenja bubrega. Bolesnica mora upozoriti na eventualne ranije probleme kod primjene kontrastnih sredstava. Ako tijekom pregleda počne osjećati svrbež kože ili grla, nedostatak zraka, vrućinu ili druge simptome, mora upozoriti nekog od članova tima.

Tkivo dojke osjetljivo je na hormonske promjene u organizmu. Kako bi pregled bio učinjen u najpovoljnijem razdoblju menstrualnog ciklusa, preporučuje ga se učiniti između 6. i 12. dana ciklusa. U određenim slučajevima pregled se može učiniti van navedenog razdoblja, ali je za to potrebna konzultacija s liječnikom radiologom. Ukoliko se uzima nadomjesna hormonska terapija, potrebno je prekinuti s terapijom 3 tjedna prije pretrage MR-i dojki. Sam pregled radi se ležeći na trbuhu na posebnom stolu za MR-i pregled u koji su postavljene zavojnice za dojke. Pregled traje oko 20 minuta i za to vrijeme od bolesnice se očekuje da bude potpuno mirna i da slijedi upute inženjera medicinske radiologije. Pomicanje za vrijeme pregleda može rezultirati jakim smetnjama magnetskog signala i učiniti snimke nečitljivima.

Obzirom na uzak "tunel" MR-i uređaja u kojem se bolesnica nalazi za vrijeme pretrage, moguć je osjećaj nelagode. Bolesnica smije prije pretrage u dogovoru s liječnikom uzeti sredstvo za smirenje, ako je potrebno. U tom slučaju taj dan bolesnica ne smije upravljati motornim vozilima. Cijelo vrijeme pretrage bolesnica je u kontaktu s članovima tima putem kamere i mikrofona u MR-i uređaju. Posebna priprema za pretragu nije nužna.

Bolesnica mora:

- Ponijeti nalaze ranijih pregleda (nalaz radiologa, mamografije, ultrazvuka ili prethodnih MR-i pregleda, nalaz kirurga ili onkologa)
- Ponijeti potvrdu o kirurškom materijalu, ako je ugrađen
- Ponijeti nalaz uree i kreatinina ne stariji od mjesec dana
- Provjeriti je li termin postupka između 6. i 12. dana menstrualnog ciklusa
- Slijediti upute osoblja

Medicinska sestra/tehničar je zadužen je za pripremu bolesnice za izvođenje postupka. Potrebno je provjeriti bolesničke podatke te ju informirati o tijeku postupka, namjestiti bolesnicu u uređaj i pratiti tijek postupka, te moguće nuspojave. S obzirom da je medicinska sestra/tehničar stalno u doticaju s onkološkim

bolesnicama neophodna je psihička i fizička sposobnost medicinske sestre/tehničara za obavljanja postupka. Bolesnica mora doći 15 minuta prije zakazanog termina za pregled.

Na pregled mora obavezno ponijeti:

1. Propisnu uputnicu liječnika opće prakse, po mogućnosti bez evidentiranog datuma. Uputnica na poleđini treba biti ovjerena: potpisom i faksimilom liječnika specijaliste koji je indicirao pregled MR-m, okruglim pečatom ustanove u kojoj liječnik specijalist radi.
2. Svu medicinsku dokumentaciju te slike svih prethodno učinjenih slikovnih pretraga (Rtg, UZV, CT i MR).
3. Čitljivo ispunjenu suglasnost za izvedbu MR pregleda.
4. Zdravstvenu iskaznicu i iskaznicu dopunskog zdravstvenog osiguranja.

Zbog magnetnog polja bolesnici koji se podvrgavaju ovom pregledu ne smiju u sebi imati ugrađene metalne predmete kao što su: srčani zalisci i ostale ugrađene elektronske naprave, metalne pločice, vijke i spirale iza operacije, umjetne usadke, krugove, krhotine i slično.

Za pregled nisu potrebne prethodne pripreme. Bolesnici se napomene da odjene odjeću bez metalnih kopči i dugmadi. Prije pregleda mora isprazniti mokraćni mjehur, skinuti osobnu odjeću, odjenuti bolničku košulju i odložiti:

- sve metalne predmete (ključeve, nakit, olovke, naočale, zubne proteze) i slično, koji mogu oslabiti kvalitetu slike.
- ručni sat, kreditne kartice, elektronske naprave, jer može doći do oštećenja istih.

Pregled se obavlja u posebnom prostoru i traje od pola sata do dva sata. Za to vrijeme bolesnica leži na stolu za pregled. Pregled je bezbolan. Potrebno je biti opušten. Izuzetno je značajno da tijekom pretrage bolesnica miruje jer svaki pokret značajno kvari kvalitetu slike.

Svaki postupak medicinske sestre/tehničara od presudne je važnosti da dijagnostika bude precizno i uspješno provedena. Nakon uvida u nalaz MR-a, u dogovoru s plastičnim kirurzima i ostalim članovima tima, medicinska sestra/tehničar obavještava bolesnicu o daljnjim koracima.

10. Zaključak

Rak dojke je na prvom mjestu od svih malignih oboljenja kod žena s incidencijom većom od 2700 novih slučajeva godišnje. Incidencija raste i u mlađim dobnim skupinama. Ranim otkrivanjem i brzom dijagnostikom povećava se mogućnost izlječenja. U slučaju kada se rak otkrije u ranom stadiju prosječno petogodišnje preživljenje je i do 100%, ali se postepeno smanjuje kako je stadij bolesti veći. Provođenjem određenih mjera prevencije može se smanjiti mogućnost oboljenja, no nažalost, ne može se isključiti. Najjednostavnija metoda prevencije oboljenja od raka dojke jest samopregled dojki. Zadaća medicinske sestre je educirati, prenositi informacije i motivirati žene da se odazovu na redovite preventivne preglede. Važno je da medicinska sestra/tehničar kao član multidisciplinarnog tima podiže svjesnost brige o vlastitome zdravlju i prevenciji već od pubertetske dobi te da u skrbi za bolesnika uspostavi odnos pun empatije i uključi obitelj u tretman liječenja. Zdravstvena njega bolesnika se sastoji od intervencija koje su usmjerene na fizičke i psihičke probleme.

Napretkom tehnologije napreduje i medicina te se smatra da će se u budućnosti moći otkriti i raniji stadiji raka i time olakšati liječenje raka dojke. MR, a posebice DCE MRI dojke vrlo je osjetljivi dijagnostički alat za prepoznavanje maligniteta koje nije moguće otkriti kliničkim pregledom i konvencionalnim slikama. MR se sve više koristi za probir žena sa visokim rizikom obolijevanja od raka dojke, za kirurško planiranje novodijagnosticiranog karcinoma dojke i za praćenje odgovora na neoadjuvantnu kemoterapiju. Noviji podaci otkrivaju moguću ulogu MR-a u definiranju preoperativne proširenosti DCIS-a te u odabiru bolesnica za djelomično zračenje dojke. MR-om otkrivene lezije se moraju biopsirati jer značajan broj žena sa sumnjivim lezijama na MR-u ima lažno pozitivne nalaze. Kontralateralna mastektomija ne bi se trebala razmatrati bez histološke potvrde. Od presudne je važnosti da centri za MR dojke imaju dobro definirane i konzistentne protokole snimanja s konstantnom kontrolom kvalitete te stalnu mogućnost ultrazvukom vođene biopsije.

Konačno, žene, kliničari i radiolozi specijalizirani za dojke bi trebali biti svjesni rizika, koristi i ograničene mogućnosti MR-a u razlikovanju benignih od malignih lezija.

U VARAŽDINU, 7.10.2020

Kristina Trandler

Sveučilište
SjeverSVEUČILIŠTE
SJEVERIZJAVA O AUTORSTVU
I
SUGLASNOST ZA JAVNU OBJAVU

Završni/diplomski rad isključivo je autorsko djelo studenta koji je isti izradio te student odgovara za istinitost, izvornost i ispravnost teksta rada. U radu se ne smiju koristiti dijelovi tuđih radova (knjiga, članaka, doktorskih disertacija, magistarskih radova, izvora s interneta, i drugih izvora) bez navođenja izvora i autora navedenih radova. Svi dijelovi tuđih radova moraju biti pravilno navedeni i citirani. Dijelovi tuđih radova koji nisu pravilno citirani, smatraju se plagijatom, odnosno nezakonitim prisvajanjem tuđeg znanstvenog ili stručnoga rada. Sukladno navedenom studenti su dužni potpisati izjavu o autorstvu rada.

Ja, KRISTINA TRANDLER (ime i prezime) pod punom moralnom, materijalnom i kaznenom odgovornošću, izjavljujem da sam isključivi autor/ica završnog/diplomskog (obrisati nepotrebno) rada pod naslovom MAGNETSKA REZONANCA U BLOK OPERIVANJU RAKA DJEKE (upisati naslov) te da u navedenom radu nisu na nedozvoljeni način (bez pravilnog citiranja) korišteni dijelovi tuđih radova.

Student/ica:
(upisati ime i prezime)

Kristina Trandler
(vlastoručni potpis)

Sukladno Zakonu o znanstvenoj djelatnosti i visokom obrazovanju završne/diplomske radove sveučilišta su dužna trajno objaviti na javnoj internetskoj bazi sveučilišne knjižnice u sastavu sveučilišta te kopirati u javnu internetsku bazu završnih/diplomskih radova Nacionalne i sveučilišne knjižnice. Završni radovi istovrsnih umjetničkih studija koji se realiziraju kroz umjetnička ostvarenja objavljuju se na odgovarajući način.

Ja, KRISTINA TRANDLER (ime i prezime) neopozivo izjavljujem da sam suglasan/na s javnom objavom završnog/diplomskog (obrisati nepotrebno) rada pod naslovom MAGNETSKA REZONANCA U BLOK OPERIVANJU RAKA DJEKE (upisati naslov) čiji sam autor/ica.

Student/ica:
(upisati ime i prezime)

Kristina Trandler
(vlastoručni potpis)

11. Literatura

1. M. Stanec, D. V. Vrdoljak, M. Turić: Kirurška onkologija, Medicinska Naklada, Zagreb, 2011.
2. M. Šamija i suradnici: Onkologija, Medicinska naklada, Zagreb, 2000.
3. A. Guyton, J. Hall: Medicinska fiziologija udžbenik, Medicinska naklada, Zagreb, 2012.
4. J. Fejdić, I. Džepina: Kirurgija dojke, Školska knjiga, Zagreb, 2006.
5. <http://www.cancer.gov/types/breast>, dostupno od 05.03.2016.
6. <http://www.onkologija.hr/rak-dojke>, dostupno od 05.03.2016.
7. A. Guyton, J. Hall: Medicinska fiziologija, Medicinska naklada, Zagreb, 2006.
8. N. Kovačić, I. K. Lukić: Anatomija i fiziologija, Medicinska naklada, Zagreb, 2006.
9. <http://hlpr.hr/rak/vijest/rakdojke>, dostupno od 15.3.2016.
10. E. Vrdoljak i sur.: Klinička onkologija, Medicinska naklada, Zagreb, 2013.
11. V. Kumar, R. S. Cotran, S. L. Robbins: Osnove patologije, Školska knjiga, Zagreb, 1994.
12. <http://www.svezanju.hr/>, pristupljeno 05.07.2020.
13. <https://poliklinika-eljuga.hr/mamografija/zagreb/dijagnosticke-metode-za-otkrivanje-raka-dojke>, pristupljeno 01.07.2020.
14. S. J. Suri, S. Vinitha Sree, K. H. Ng, R. M. Rangayyan: Diagnostic and therapeutic applications of breast imaging. Bellingham, SPIE, Washington, 2012.
15. B. Türkbey, D. Thomasson, Y. Pang, M. Bernardo, P. L. Choyke: The role of dynamic contrast-enhanced MRI in cancer diagnosis and treatment. *Diagn Interv Radiol.* 2010;16(3):186-192. doi:10.4261/1305-3825.DIR.2537-08.1
16. J. M. Lee, E. F. Halpern, E. A. Rafferty, G. S. Gazelle: Evaluating the correlation between film mammography and MRI for screening women with increased breast cancer risk. *Acad Radiol.* 2009;16(11):1323-1328. doi:10.1016/j.acra.2009.05.011
17. W. Huang, P. R. Fisher, K. Dulaimy, L. A. Tudorica, B. O'Hea i sur.: Detection of breast malignancy: diagnostic MR protocol for improved specificity. *Radiology.* 2004;232(2):585-591. doi:10.1148/radiol.2322030547
18. K. C. Siegmann, T. Xydeas, R. Sinkus, B. Kraemer, U. Vogel, C. D. Claussen: Diagnostic value of MR elastography in addition to contrast-enhanced MR imaging of the breast-initial clinical results. *Eur Radiol.* 2010;20(2):318-325. doi:10.1007/s00330-009-1566-4
19. L. Liberman, G. Mason, E. A. Morris, D. D. Dershaw: Does size matter? Positive predictive value of MRI-detected breast lesions as a function of lesion size. *AJR Am J Roentgenol.* 2006;186(2):426-430. doi:10.2214/AJR.04.1707
20. U. Fischer, O. Zachariae, F. Baum, D. von Heyden, M. Funke, T. Liersch: The influence of preoperative MRI of the breasts on recurrence rate in patients with breast cancer. *Eur Radiol.* 2004;14(10):1725-1731. doi:10.1007/s00330-004-2351-z
21. H. R. Withers: Biologic basis for altered fractionation schemes, *Cancer*, 1985.

22. A. Šupe Parun: Nacionalni program ranog otkrivanja dojke, Hrvatski časopis za javno zdravstvo, 2011; Vol 7. No 28.
23. I. Šiško: Preventivni programi za rano otkrivanje raka dojke u Republici Hrvatskoj, Sestrinski glasnik, 2017; Vol 22. No 2.

12. Popis tablica i slika

- Slika 1. Segmentalna podjela dojke, izvor: R. Putz, R. Pabst i sur.: Sobotta atlas of human anatomy, Volume 2: Trunk, Viscera, Lower limb. 14. izdanje. Munich, Elsevier; 2006.
- Slika 2. MR uređaj, izvor:
<https://healthmanagement.org/products/view/breastbiopsy-mri-coil-sentinelle-hologic>
- Slika 3. Juvenilni fibroadenom, izvor: R. Ha, CE. Comstock, EA. Morris: Breast MRI Teaching Atlas, New York, Springer, 2017.
- Slika 4. Lipom, izvor: R. Ha, CE. Comstock, EA. Morris: Breast MRI Teaching Atlas, New York, Springer, 2017.
- Slika 5. DCIS, izvor: R. Ha, CE. Comstock, EA. Morris: Breast MRI Teaching Atlas, New York, Springer, 2017.
- Slika 6. Tubularni karcinom, izvor: R. Ha, CE. Comstock, EA. Morris: Breast MRI Teaching Atlas, New York, Springer, 2017.
- Slika 7. Metastaze u aksilarnim limfnim čvorovima s nepoznatim primarnim sijelom, izvor: R. Ha, CE. Comstock, EA. Morris: Breast MRI Teaching Atlas, New York, Springer, 2017.
- Slika 8. Odgovor na neoadjuvantnu kemoterapiju, izvor: R. Ha, CE. Comstock, EA. Morris: Breast MRI Teaching Atlas, New York, Springer, 2017.
- Slika 9. Mamografski i ultrazvučno okultni invazivni duktalni karcinom, izvor: R. Ha, CE. Comstock, EA. Morris: Breast MRI Teaching Atlas, New York, Springer, 2017.
- Slika 10. Stadiji raka dojke, izvor: M. Šamija, S. Juzbašić, V. Šeparović, DV. Vrdoljak: Tumori Dojke, Medicinska naklada, Hrvatsko onkološko društvo, Zagreb, 2007.