

Rehabilitacija nakon rekonstrukcije prednjeg križnog ligamenta koljena

Šantek, Nina

Undergraduate thesis / Završni rad

2021

Degree Grantor / Ustanova koja je dodijelila akademski / stručni stupanj: **University North / Sveučilište Sjever**

Permanent link / Trajna poveznica: <https://um.nsk.hr/um:nbn:hr:122:712123>

Rights / Prava: [In copyright](#) / [Zaštićeno autorskim pravom.](#)

Download date / Datum preuzimanja: **2024-07-15**



Repository / Repozitorij:

[University North Digital Repository](#)





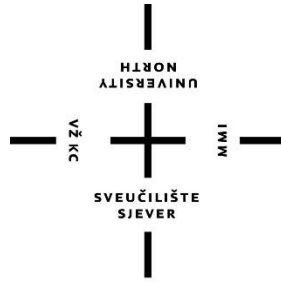
**Sveučilište
Sjever**

Završni rad broj 009/FIZ/2021

**Rehabilitacija nakon rekonstrukcije prednjeg križnog
ligamenta koljena**

Nina Šantek 3235/336

Varaždin, 2021.g.



Sveučilište Sjever

Fizioterapija

Završni rad broj 009/FIZ/2021

Rehabilitacija nakon rekonstrukcije prednjeg križnog ligamenta koljena

Student:

Nina Šantek 3235/336

Mentor:

Anica Kuzmić, mag. physioth.

Varaždin, 2021.godine

Prijava završnog rada

Definiranje teme završnog rada i povjerenstva

ODJEL: Odjel za fizioterapiju

STUDIJ: prediplomski stručni studij Fizioterapija

PREDSJEDNIK: Nina Šantek

IBAN: 0336031681

ROK: 30.6.2021.

PRILOG: Fizioterapija u traumatologiji

NASLOV RADA: Rehabilitacija nakon rekonstrukcije prednjeg križnog ligamenta koljena

NASLOV RADA NA ENGL. JEZIKU: Rehabilitation after anterior cruciate ligament reconstruction

MENTOR: Anica Kuzmić, mag.physioth.

ZVANJE: predavač

ČLANOVI POVJERENSTVA

1. doc.dr.sc. Irena Čarjuga, predsjednik

2. Anica Kuzmić, mag.physioth., mentor

3. dr.sc. Pavao Vlahek, v.pred., član

4. Mirjana Večerit, mag.physioth., zamjenski član

Zadatak završnog rada

BR: 009/FIZ/2021

Jedan od najvećih i najsloženijih zglobova u tijelu čovjeka jest kolni i obrtni zglob koljena. Zbog svoje složenosti često dolazi do povrede raznih struktura u samom zglobu, a jedna od najčešćih povreda je djelomična ili potpuna ruptura prednjeg križnog ligamenta. Ova ozljeda vrlo je česta kod sportaša, ali i kod rekreativaca. Stabilnost zglobu daju mišići i ligamenti koji ga okružuju. Mehanizmi nastanka povrede su razni, a najčešći su mehanizam nagle deceleracije, mehanizam hiperkstenzije koljena i mehanizam valgus stres. U dijagnostičkoj procjeni se uz detaljnu anamnezu i klinički pregled koriste i test prednje ladičice i Lachman test, a svi se potvrđuju magnetskom rezonancom ili artroskopijom. S obzirom na stanje pacijenta određuje se konzervativno ili operacijsko liječenje. Osnovni cilj same rehabilitacije je vraćanje tjelesnog statusa bolesnika u stanje prije povrede, a sportaša njegovim treninzima i sportu. Rehabilitacijski proces usmjeravamo na otklanjanje boli, vraćanje pokretljivosti i povećanje mišićne snage.

ZADATAK KLUČEN

01. 07. 2021.



A. Kuzmić

ZAHVALA

Zahvaljujem svojoj mentorici, Anici Kuzmić mag.physioth, na trudu, pomoći, savjetima i usmjeravanju prilikom srednjoškolskog i fakultetskog obrazovanja, te prilikom pisanja završnog rada.

Najveće hvala mojoj obitelji, prijateljima, radnim kolegama i kolegama s fakulteta na bezuvjetnoj potpori i strpljenju.

Nina Šantek

SAŽETAK

Jedan od najvećih i najsloženijih zglobova u tijelu čovjeka jest kutni i obrtni zglob koljena. Zbog svoje složenosti često dolazi do povrede raznih struktura u samom zglobu, a jedna od najčešćih povreda je djelomična ili potpuna ruptura prednjeg križnog ligamenta. Ova ozljeda vrlo je česta kod sportaša, ali i kod rekreativaca. Stabilnost zglobu daju mišići i ligamenti koji ga okružuju. *Musculus quadriceps* je veliki četveroglavi mišić koji se proteže duž cijele natkoljenice, hvata se na tetivu i preko prednje strane koljena za *tuberositas tibiae*, a njegov medijalni dio mišića najbrže atrofira nakon same povrede. Mehanizmi nastanka povrede su razni, a najčešći su mehanizam nagle deceleracije, mehanizam hiperekstenzije koljena i mehanizam valgus stres. U dijagnostičkoj procjeni se uz detaljnu anamnezu i klinički pregled koristi i test prednje ladice i Lachman test, a sve se potvrđuje sa magnetskom rezonancom ili artroskopijom. S obzirom na stanje pacijenta određuje se konzervativno ili operacijsko liječenje. Osnovni cilj rehabilitacije i fizioterapije je vraćanje funkcionalnog statusa bolesnika u stanje prije povrede, a sportaša njegovim treninzima i sportu. Postupci u rehabilitaciji usmjereni su na uklanjanje boli, vraćanje pokretljivosti i povećanju mišićne snage. Uz korištenje fizioterapije pokretom može se primjenjivati hidroterapija, elektroterapija, postizometrička relaksacija.

Ključne riječi: ozljeda, prednji križni ligament, rehabilitacija, fizioterapija

ABSTRACT

One of the largest and most complicated joints in human body is the angular and rotational joint of the knee. Due to its complexity, various structures in the joint are often injured, and one of the most common injuries is a partial or total rupture of the anterior cruciate ligament. This injury is very common in athletes but also in recreational athletes. The stability of the joint is provided by muscles and ligaments that surround it. Musculus quadriceps is a large muscle with four heads, that extends along the entire thigh, grasps the tendon and over the front of the knee for tuberositas tibiae, and its medial part of the muscle atrophies the fastest after the injury. The mechanisms of injury are various, the most common being the mechanism of sudden deceleration, the mechanism of knee hiperextension and the mechanism of valgus stress. In the diagnostic assessment, in addition to a detailed anamnesis and clinical examination, both the anterior drawer test and Lachman test are used, all of which are confirmed by magnetic resonance or arthroscopy. Depending on the patient's condition, conservative or surgical treatment is determined. The main goal of the rehabilitation and physiotherapy is to restore the functional status of the patient to the state before the injury, and the athlete to his training and sport. It also focuses on relieving pain, restoring mobility and increasing muscle strenght. In addition to movement physiotherapy, many other procedures can be used such as hydrotherapy, electrotherapy and postisometric relaxation.

Keywords: anterior cruciate ligament, injury, rehabilitation, physiotherapy

Popis korištenih kratica

ES-elektrostimulacija

LCA- prednji križni ligament

lig- ligamentum

m- musculus

n- nervus

sl. - slično

Sadržaj

1. UVOD	1
2. ANATOMIJA.....	2
2.1. Mišićni sustav.....	2
2.2. Koštani sustav.....	2
2.3. Ligamenti koljena.....	3
2.4. Biomehanika.....	4
2.5. Mehanizam nastanka	4
3. METODOLOGIJA-----	6
3.1. Dijagnostika ozljede	6
3.1.1. Klinički pregled.....	6
4. LIJEČENJE AKUTNE OZLJEDE PREDNJEG KRIŽNOG LIGAMENTA-----	7
4.1. Operacijsko liječenje	11
4.2. Konzervativno liječenje.....	12
5. REHABILITACIJA-----	12
5.1. Fizioterapija.....	13
5.1.1. Fizioterapijska procjena.....	13
5.1.2. Fizioterapijski postupci	14
Slika 5.1.2.2. Primjer vježbe u bazenu	16
5.1.3. Liječenje pokretom.....	16
5.1.3.1. Postizometrička relaksacija mišića- PIR	17
5.1.3.2. Izokinetika	17
5.1.3.3. Propriocepcija.....	18
5.2. Fizioterapija - Poslijeoperacijski pristup	19
6. ZAKLJUČAK	24
7. LITERATURA	25
8. POPIS SLIKA	27
9. POPIS TABLICA-----	28

1. UVOD

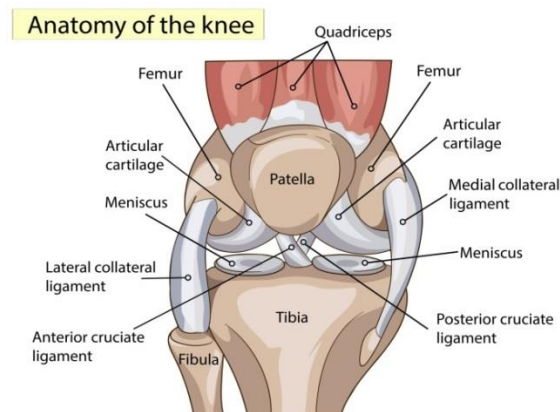
Koljeni zglob jedan je od najvećih i najsloženijih zglobova u ljudskom tijelu. Zglobovi su konveksna tijela čijim pokretima upravljaju; meko tkivo, aktivni i pasivni stabilizatori. Pokrete omogućuju pasivni i aktivni stabilizatori samog koljena. U pasivne stabilizatore se ubrajaju; ligamenti a najvažniji su : prednji i stražnji križni ligament te unutarnji i vanjski kolateralni ligament. Pasivni stabilizatori kapice koljena čine ligament patele, te medijalni i bočni retinakulum. Aktivne stabilizatore predstavljaju mišići. Primarnu ulogu ima *mišić quadriceps* sprijeda, mišići grupirani na leđnom području i aduktori na unutarnjoj strani [1]. Zglob koljena je vrlo mobilan te izvodi pokrete fleksije, ekstenzije, vanjske i unutarnje rotacije što se ubraja kao primarni razlog ponavljajućih ozljeda. Zbog svoje složenosti stabilnost mu pružaju ligamenti, a jedan od najvažnijih je prednji križni ligament zajedno sa stražnjim križnim ligamentom[2]. Navedeni ligamenti smješteni su unutar zgloba koljena. Posljedično tome najčešće dolazi i do ozljede prednjeg križnog ligamenta. Sam prednji križni ligament sadrži vrlo kompleksnu strukturu koja se sastoji od anteromedijalnog i posterolateralnog snopa, gdje je svaki snop zategnut do različitog stupnja fleksije[1]. Najčešće ozljede nastaju kod mladih ljudi i sportaša, a od značajne je važnosti prepoznati faktore rizika za ozljedu i provesti preventivne mjere kako bi došlo do smanjenja ozljeda. Kada do ozljede, tj. rupture prednjeg križnog ligamenta ipak dođe važno je provesti kvalitetnu rekonstrukciju ligamenta i rehabilitaciju kako bi se ljudi mogli vratiti svojim sportskim aktivnostima i svakodnevnom životu te spriječiti nastanak komplikacija povezanih sa samom povredom[2]. Tijekom rehabilitacije moramo postaviti kratkoročne i dugoročne ciljeve, kao što su dobra pokretljivost patele u svim smjerovima, bezbolan ožiljak, koljeno bez otoka, funkcionalan i koordiniran hod te dobra aktivna stabilizacija koljena. Rehabilitacije je dugotrajan proces, te je od iznimne važnosti motivacija i dobra suradnja između fizioterapeuta i pacijenta[2].

2. ANATOMIJA

Jedan od najsloženijih zglobova u ljudskom tijelu jest zglob koljena, *articulatio genus*. Koljeno sačinjavaju tri anatomska dijela kosti, a to su donji kraj *femura*, gornji kraj *tibiae* i iver ili *patellae* [3].

2.1. Mišićni sustav

Uz čvrste koljene sveze, stabilan položaj koljenu omogućuju i bedreni mišići. *Musculus quadriceps femoris*, četveroglavi bedreni mišić agonist je za ekstenziju potkoljenice. Ima četiri dijela a to su *m. rectus femoris*, *m. vastus medialis*, *intermedius* et *lateralis*. Inervaciju vrši *nervus femoralis* [2]. Četveroglavi mišić polazi sa zdjelične kosti, odnosno sa *spine iliace anterior inferior i acetabuluma*, a sve četiri glave imaju zajedničko hvatište, *tuberositas tibiae*. Agonisti za fleksiju u koljenom zglobu su: *m. biceps femoris*, *m. semitendinosus* i *m. semimembranosus*. (Slika 2.1.1.). Duga glava *m. biceps femorisa* polazi sa lateralne strane sjedne izbočine, a kratka glava sa donjeg dijela hrapave pruge, *linee asperae*, zajedno se hvataju za lateralni kondil tibie i lateralni dio glavice lisne kosti [2]. *M. semitendinosus* i *m. semimembranosus* polaze sa sjedne izbočine, *tuber ischiadicum*, te se protežu skroz do medijalnog kondila goljenične kosti i poplitealne fascije [3].



2.1.1. Anatomija koljena

Izvor: [<https://3sporta.com/uvod-u-anatomiju-zasto-je-koljeno-trkacko/>]

2.2. Koštani sustav

Kako svi zglobovi, tako i koljeni se sastoji od konveksnog i konkavnog zglobnog tijela. Zglobna tijela čine konveksni kondili femura koji ulaze u zglob sa slabo konkavnim kondilima tibie [3]. Medijalni kondil femura jednolike je širine, kad je lateralni sprijeda širi nego straga jer kondili bedrene kosti divergiraju distalno prema iza. Uz zglobna tijela

femura i tibie u koljeni zglob ubrajamo i iver ili patelu [3]. *Patella*, smještena u tetivi četveroglavog mišića, jedna je od najvećih sezamskih kostiju u tijelu. *Facies anterior*, njena prednja površina ima oblik trokuta i išarana je okomitim brazdama koje čine vlakna mišićne tetive. Zglobne površine za kondile bedrene kosti nalaze se sa stražnje strane, *facies articularis* [4].

2.3. Ligamenti koljena

Koljeno je jedno od najsloženijih zglobova u ljudskom tijelu. Zbog slabe kongruentnosti zglobnih tijela ispod kondila femura nalaze se polumjesečaste strukture, medijalni i lateralni menisk. Oni formiraju nepotpuni prsten i na taj način povećavaju kongruentnost zglobnih tijela, raspoređuju pritisak i smanjuju trenje[2]. Tijekom pokreta menisk se pomiče zajedno sa tibijom, što znači da tijekom ekstenzije on ide anteriorno, a kroz pokret fleksije menisk se pomiče posteriorno.

Ligamentarna sveza sa prednje strane je ligament *pattela*, koji se nastavlja sa četvroglavog mišića koljena sve do hrapavosti tibie. Vlakna *m. recuts femorisa* i *m. vastus lateralis* čine *retinaculum patellae laterale*, te zajedno sa *m.gluteus maximus* čine iliotibijalni trakt i vežu se za lateralni kondil femura, tibie i glavicu fibule. *Retinaculum patellae mediale* oblikuju vlakna *m. vastus medialis* te sežu do medijalnog kondila femura i tibie[2]. U stražnja pojačanja zgloba ubrajamo *lig.popliteum obliquum* ili kosu svezu i *lig. popliteum arcuatum*, tj. lučnu svezu.

Sa medijalne i lateralne strane koljena nalaze se *ligg. collaterale mediale et laterale*. Medijalni ligament ide sa medijalnog epikondila femura do medijalnog kondila tibije, te sraste sa medijalnim meniskom, dok se lateralni proteže od lateralnog epikondila femura do glave fibule i ima oblik okrugle vrpce [4].

Ligamenti smješteni u zglobnoj šupljini su ukrižene sveze koljena, *ligg. cruciata genus*. *Lig. cruciatum anterius* polazi sa stražnje strane lateralnog kondila femura i hvata se između prednjih hvatišta oba meniska, dok *lig. cruciatum posterius* ide sa medijalnog kondila femura i hvata se iza međučvorne izbočine na goljeničnoj kosti. (Tablica 2.3.1.). Ukrižene sveze imaju ulogu spriječiti klizanje kondila femura i tibie u smjeru naprijed-nazad [4].

Tablica 2.3.1. Statički i dinamički stabilizatori koljena. [Izvor: T. Schnurrer-Luke Vrbanić, J. Ravlić- Gulan, Zglobna deaferencijacija proprioceptijskog osjeta nakon ozljede prednjeg križnog ligamenta koljena, 2008.]

STATIČKI (PASIVNI) STABILIZATORI	DINAMIČKI(AKTIVNI) STABILIZATORI
LIGAMENTI	<i>Snaga i izdržljivost mišićne kontrakcije</i>
MENISCI	<i>Koordinirana aktivacija agonista i antagonist</i>
KOŠTANA ZGLOBNA TIJELA	<i>Mehanizam predviđanja mišićnih pokreta</i>
ZGLOBNA ČAHURA	<i>Refleksni mehanizam povratne sprege</i>

2.4. Biomehanika

Po mehanici koljeni zglob ubrajamo u *trochoginglymus* [2]. Takav zglob ima elemente kutnog i obrtnog zgloba, odnosno pokreti se izvode oko poprečne i uzdužne osi. Fleksija i ekstenzija izvode se u sagitalnoj ravnini, a rotacije u horizontalnoj [5]. Pokret fleksije izvodi se od 0° do 140°, a ekstenzije od 140 do 0°. Kod mnogih ljudi prisutna je i hiperekstenzija do -5°. Rotacije u koljenom zglobu su minimalne [5].

2.5. Mehanizam nastanka

- ✚ mehanizam nagle deceleracije
- ✚ nagla promjena smjera
- ✚ *zlokobni trijas*
- ✚ nagla hiperekstenzija koljena

Ozljede prednjeg križnog ligamenta u čak 70-80% slučajeva nastaju bez izravnog kontakta. Najčešće se pojavljuju nakon izvedenog skoka, pri nagloj promjeni smjera ili pri silovitom usporavanju nakon izvedenog sprinta. Jedan od najčešće opisivanih mehanizama ozljede uključuje doskok na nogu koja je ispružena u kuku i koljenu, pri čemu koljeno “pobjegne” u valgus položaj (nagne se prema unutra), goljenična kost se zarotira prema van, dok je stopalo u pronaciji. U ovom položaju, radi se o tzv. “točki bez povratka”. U mehanizam beskontaktne ozljede ubrajamo hiperekstenziju koljena, unutarnja rotacija goljenične kosti u odnosu na bedrenu kost pri potpuno ekstenziranom koljenu ili koljenu flektiranom preko 90 stupnjeva. Izolirana ozljeda prednjeg križnog

ligamenta najčešće nastaje mehanizmom nagle deceleracije [7]. Ozljeda nastaje zbog snažne kontrakcije *m. quadricepsa*, te dolazi do rotacije bedrene kosti u distalnom dijelu dok proksimalni dio ostaje u ravnom položaju. Takve ozljede najčešće nastaju kod skijaša i češće kod sportašica prilikom doskoka. Izravan udarac u kondile femura u položaju fleksije koljena se fiksiranom tibijom također može uzrokovati rupturu LCA. Pod mehanizam nagle promjene smjera podrazumijevamo prevelike rotacije u koljenu [7]. Traumatske mehanizme ozljede, najčešće povezujemo s djelovanjem snažnih sila na bedrenu kost uz fiksiranu goljeničnu kost ili na vanjsku stranu koljena (različiti udarci, poluge), pri kojima nastaje stres-valgus položaj koljena (koljeno pomaknuto prema “unutra”). Traumatske ozljede križnih ligamenata najčešće su popraćene ozljedom medijalnog meniska te medijalnog kolateralnog ligamenta, što u medicini nazivamo “zlokobnim trijasom”, pri čemu često simptomatologija navedene dvije ozljede sakrije ozljedu prednjeg križnog ligamenta, što može predstavljati rizik za razvoj kronične nestabilnosti u koljenu [8]. Kod takve ozljede stopala čvrsto ostaju na podlozi, a trup se rotira. Ukoliko je ta sila prejaka dolazi do ruptуре medijalnog kolateralnog ligamenta i kapsule, ali često i povrede meniskusa i LCA [8]. Mehanizam izolacije ruptуре prednjeg križnog ligamenta je naglo usporavanje, odnosno kontrakcija *m. quadricepsa* (slijetanje, skijanje...). Kombinirana ozljeda prednjeg križnog ligamenta događa se mehanizmom otmice i vanjskom rotacijom potkoljenice, često povezana s puknućem medijalnog kolateralnog ligamenta i puknućem medijalnog meniskusa. Povezano s mehanizmom nastanka ozljede prednjeg križnog ligamenta podijeljena su u 3 stupnja:

- Distenzija prednjeg križnog ligamenta što označava stanje nakon traumatskog zbivanja pri kojemu je došlo do pokreta koji obično dovodi do ruptуре ligamenta, ali s nedovoljno jakim silom. Ligament se rastegne, a budući da se radi o nerastezljivom tkivu, on ostane u rastegnuto (distendiran) te je potrebno neko vrijeme da bi se on vratio u prvobitno stanje. U distendiranom stanju u dijelovima ligamenta možemo naći lokalne mikrotraume i edeme, ali on uglavnom i dalje obavlja svoju funkciju te je koljeno većinom stabilno [8].
- Parcijalna ruptura prednjeg križnog ligamenta označava znak prekida kontinuiteta dijela vlakana prednjeg križnog ligamenta. Ovisno o opsežnosti ozljede, ovaj stupanj ozljede prednjeg križnog ligamenta može biti praćen normalnom razinom stabilnosti koljena ili različitim oblicima nestabilnosti koljena [8].

- Totalna ruptura prednjeg križnog ligamenta predstavlja potpuni prekid kontinuiteta vlakana prednjeg križnog ligamenta. Do ozljede može doći na polazištu ligamenta (lateralni kondil bedrene kosti), hvatištu ligamenta (područje na goljениčnoj kosti koje se naziva *eminentia intercondylaris tibiae*) ili na obje navedene lokalizacije istovremeno pri čemu je zadržan kontinuitet vlakana prednjeg križnog ligamenta, ali ne i njegova insercijska mjesta na bedrenoj i goljениčnoj kosti. Ove ozljede često su praćene avulzijom (vrsta ozljede u kojoj uslijed djelovanja snažne i iznenadne sile na ligament dolazi do oštećenja dijela kosti s kojeg ligament polazi ili dijela kosti na kojeg se on hvata), pa je u svrhu isključivanja ove dijagnoze često uputno napraviti RTG snimku koljena [8].

Cilj ovog rada je razjasniti problematiku nastanka ozljede prednjeg križnog ligamenta, te simptome koji se javljaju prilikom same ozljede. Za razumijevanje mehanizma nastanka ozljede u ovome radu biti će opisana građa koštanog, mišićnog i živčanog sustava. Isto tako, biti će prikazan postupak dijagnosticiranja, tehnike operacijskog zahvata, te prijeoperacijska i poslijeoperacijska rehabilitacija.

3. METODOLOGIJA

Metodologija rada obuhvaća navođenje postupaka obrade same ozljede uz pomoć kliničke slike iz provedenog kliničkog pregleda, provedenih specifičnih testova za rupturu prednjeg križnog ligamenta te dijagnostičke obrade koljena pomoću magnetske rezonance i samog operacijskog minimalno invazivnog zahvata artroskopije[7].

3.1. Dijagnostika ozljede

Dijagnostika ozljede prvenstveno se manifestira na kliničkim simptomima puknuća što se bilježi u kliničkom pregledu [7]. U kliničkom pregledu izvodi se niz testova namijenjenih otkrivanju rupture prednjeg križnog ligamenta (test prednje ladice, Lachmanov test, varus i valgus stress test), te je vrlo važan snimljeni prikaz samog koljena putem magnetske rezonance pomoću koje se očituje stanje unutar koljena [11].

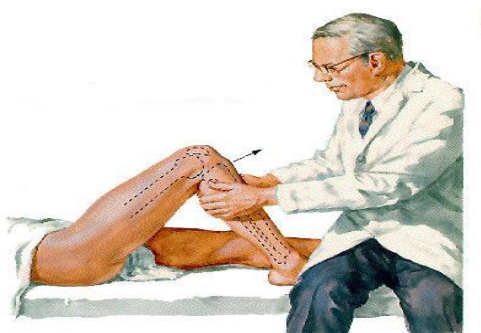
3.1.1. Klinički pregled

Dijagnoza povrede prednjeg križnog ligamenta uglavnom se postavlja na temelju kliničkog pregleda. Važno je provesti anamnezu sa pacijentom, odnosno saznati kada i na koji način se povreda dogodila, saznati dob i zanimanje pacijenta jer je to važno za daljnji tijek liječenja. Potrebno da pacijent navede lokalizaciju i vrstu boli, te druge

simptome koji se javljaju. Također je važno pogledati samo koljeno i utvrditi da li postoji izljev, crvenilo ili bljedoća koljena. Postupak dijagnosticiranja bolnog koljena, prvenstveno se očituje razlučivanjem simptoma koji upućuju na dijagnozu rupture prednjeg križnog ligamenta. Koljeno se nalazi u položaju semifleksije, koji je tipičan zaštitni položaj kod takve povrede, te su kretnje u koljenu gotovo nemoguće. Uz samu anamnezu, opservaciju i palpaciju važno je napraviti i testove kako bi se povećala sigurnost u postavljanje dijagnoze. Neki od korištenih testova su: AnteriorDrawer test ili test prednje ladice, Lachmanov test, Varus i valgus stress test koji će biti opisani u nastavku [9]. U kliničkoj slici vrlo često se javlja otekline na koljenu, hemartros (krvarenje u prostoru zgloba), te grčenje okolnog mišićja, koje se manifestira kao zaštitni mehanizam organizma na pretrpljenu ozljedu [8]. Dijagnostika ruptуре prednjeg križnog ligamenta nije jednostavna, stoga se veliki broj spomenutih ozljeda previdi u korist nekih drugih poremećaja s izraženijom simptomatologijom, što na kraju rezultira kroničnom nestabilnošću koljena. Isto tako, stručan klinički pregled će dokazati radi li se o izoliranoj ozljedi prednjeg križnog ligamenta ili udruženoj ozljedi u vidu *zlokobnog trijasa* (prednji križni ligament, medijalni menisk, medijalni kolateralni ligament) [8].

3.1.1.1. AnteriorDrawer test ili test prednje ladice

Jedan od testova dokazivanja ruptуре prednjeg križnog ligamenta je test prednje ladice (Slika 3.1.1.1.)[9]. Ispitanik se nalazi u supiniranom ležećem položaju, s nogom flektiranom u zglobu kuka pod 45°, a u koljenom zglobu pod 90°. Stopalo mora cijelo vrijeme biti oslonjeno na podlogu i fiksirano. Ispitivač rukama obuhvati potkoljenicu neposredno ispod koljenog zgloba i povlači je prema naprijed. Test je pozitivan ako se uoči razlika oko 5-10 ili više mm pomaka potkoljenice u odnosu na zdravu nogu [5].

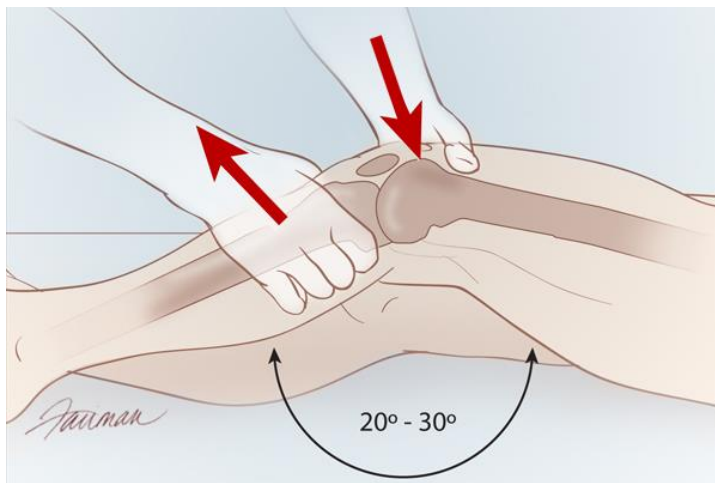


Slika 3.1.1.1. Test prednje ladice

Izvor: [<https://www.building-body.com/ozljeda-prednjeg-kriznog-ligamenta/>]

3.1.1.2. Lachmanov test

Ispitanik leži na leđima uz fleksiju koljena od 20 do 30°. Ispitanikova jedna ruka fiksira natkoljenicu, a druga se nalazi na potkoljenici, sa palcem postavljenom na *tuberositas tibiae*, te povlači potkoljenicu prema naprijed (Slika 3.1.1.2.). Ako je test pozitivan vidi se mekano klizanje veće od 2mm u odnosu na zdravu nogu [4]. Prednost Lachmanova testa je da se može obaviti kod akutnih ozljeda jer se koljeno prilikom ispitivanja nalazi u rasteretnom položaju semifleksije, koji je i karakterističan zaštitni položaj nakon ozljede koljena, te se lakše izvede nego test prednje ladice pod 90° [8].



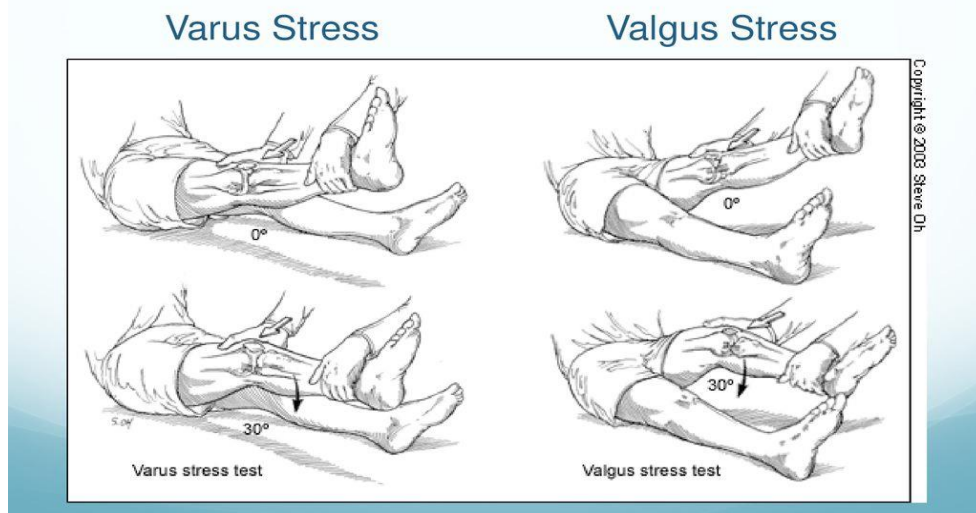
Slika 3.1.1.2.Lachman test

Izvor: [<https://www.clinicaladvisor.com/slideshow/slides/tests-to-assess-acl-rupture/>]

3.1.1.3. Varus i valgus stress test

Test poznat pod imenom znak "žabljih usana" potvrđuje nam da li je došlo do povrede kolateralnih ligamenata koljena. Ispitanik je u ležećem supiniranom položaju, te se stavi podložak pod koljena tako da je koljeno flektirano pod 20-30°. Jednom rukom ispitivač stabilizira natkoljenicu, a drugom rukom pokušava napraviti abdukciju potkoljenice (Slika 3.1.1.3.). Nestabilnost koljena i pojava boli ukazuje na pozitivnost testa [4].

Special Tests

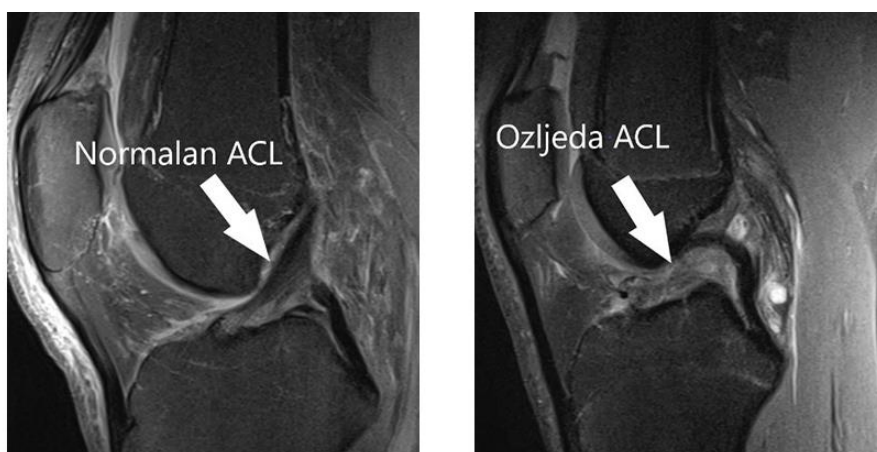


Slika 3.1.1.3. Varus i valgus stress test

Izvor: [<https://www.slideserve.com/shel/injuries-of-the-knee/>]

3.1.1.4. Magnetska rezonanca

Uz klinički pregled važno je napraviti i radiološku obradu pomoću MR-a, samog zgloba, kako bi se utvrdilo postoji li eventualna avulzijska fraktura hvatišta ligamenta (Slika 3.1.1.4.). Magnetska rezonanca ima veliku ulogu u postavljanju dijagnoze kod sportaša jer se pomoću nje može brzo i precizno potvrditi ozljeda što je vrlo važno nakon same povrede kako bi se što ranije moglo početi sa liječenjem [10].



Slika 3.1.1.4. Prikaz magnetske rezonance neozlijeđenog i ozlijeđenog ACL-a

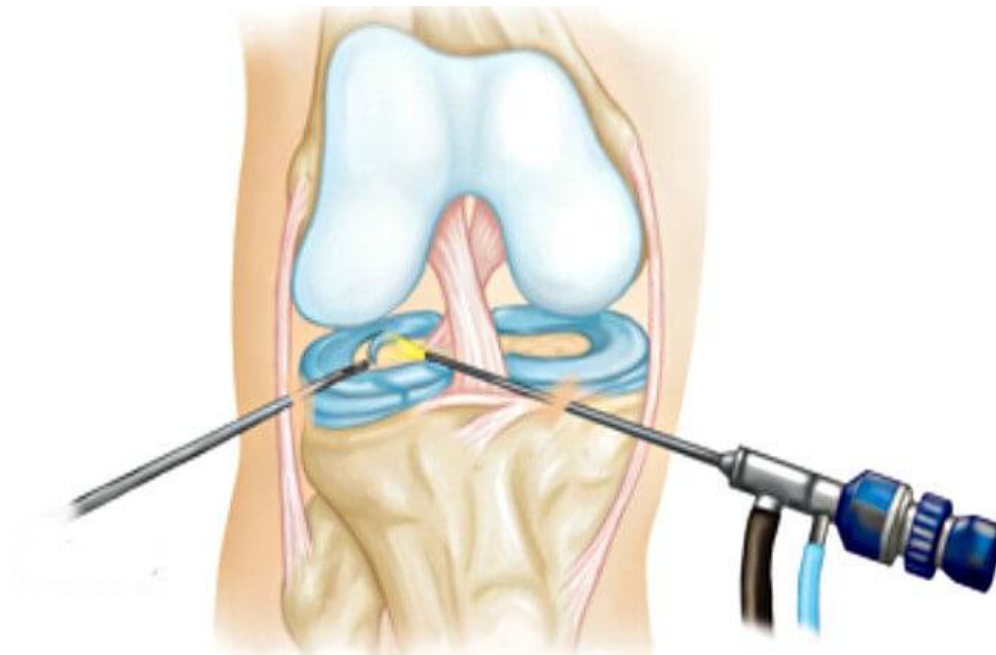
Izvor: [<https://www.svkatarina.hr/centar-izvrsnosti/2/ortopedija-i-sportska-medicina/rekonstrukcija-prednjeg-kriznog-ligamenta-acl/178>]

3.1.1.5. Artroskopija

Artroskopija je također jedna od dijagnostičkih metoda koja se koristi kod ozljeda koljena (Slika 3.1.1.5.). To je endoskopska metoda kojom se artroskop uvodi u zglobnu šupljinu radi dijagnostike ili liječenja ozljede [5]. Prednost ove metode je što dijagnostički pregled može odmah prijeći u operacijski zahvat, ako je to potrebno. Pomoću artroskopa se ne mogu gledati ekstraartikularne strukture, što se navodi kao mana artroskopije [5].

LCA se može nadomjestiti biološkim materijalom, tj. materijalom sa vlastitog tijela, *autotransplanta* tili se materijal uzima s leša drugog čovjeka, *homotransplantat*. Također se koriste i *alotransplantat* tj. materijali umjetnih vlakana [12].

Kada uzimamo materijal s vlastitog tijela koristimo tehnike rekonstrukcije LCA patelarnim ligamentom (BPB) i rekonstrukcija LCA tetivama *hamstingsa*(*m. semitendinosus* i *m. gracilis*) [11,13].



Slika 3.1.1.5. Artroskopija koljena

Izvor: [<https://www.poliklinikaribnjak.hr/ortopedija/prednji-krizni-ligament/>]

4. LIJEČENJE AKUTNE OZLJEDE PREDNJEG KRIŽNOG LIGAMENTA

Kada govorimo o liječenju prednjeg križnog ligamenta koljena važno je razlikovati svježe i zastarjele ozljede, kao i istegnuća i rupture ligamenata. Uz razlikovanje ozljeda, za odabir liječenja važno je uzeti u obzir i dob bolesnika, zanimanje, sportske aktivnosti i stanja ostalih anatomske struktura. Liječenje može biti:

- ❖ operacijsko
- ❖ konzervativno [10]

4.1. Operacijsko liječenje

Kada dođe do potpune ruptore prednjeg križnog ligamenta, zglob vrlo brzo razvija mogućnost nastanka degenerativnih promjena na samom zglobu, što za posljedicu ima ponovnu ozljedu koljena. Kod takvih povreda najčešće se predlaže operacijsko liječenje. Operacijsko liječenje se predlaže između 6 i 8 tjedna nakon same ozljede. Kroz to vrijeme trebali bi se smanjiti bolovi, ojačati mišići, resorbirati hematomi, a za to vrijeme se provodi fizikalna terapija kako bi pacijent bio spreman za operaciju. Operacija se najčešće primjenjuje kod mlađih i vrlo aktivnih osoba, kod sportaša bilo rekreativaca ili profesionalaca, te kod osoba koje imaju povredu prednjeg križnog ligamenta i uz to povredu meniska ili neke druge strukture u koljenu [11]. Također, operacija se može provoditi i kod osoba koje nisu zadovoljne opsegom pokreta u zglobu koljenu. Operacija rekonstrukcije prednjeg križnog ligamenta izvodi se artroskopski, što znači da se koljeno ne otvara, već se cijela operacija napravi kroz dva do tri mala reza od nekoliko milimetara veličine. To je minimalno invazivna metoda kojom se u sam zglob uvodi artroskop, mala kamera kojom se na monitoru prati cijeli operativni zahvat i operacijski instrument koji nam je potreban [5]. Tijekom operacijskog zahvata, operater uklanja oštećeni ligament, te uzima dio tkiva od samog pacijenta, tj. uzima presadak. Najčešće se koristi presadak sa tetive *m. semitendinosusa* i *m. gracilisa*, dok se kod sportaša najčešće upotrebljava transplantat dijela patelarnog ligamenta istog koljena koji je čvršći, no kod tog odabira moramo pripaziti na moguće poslijeoperacijske komplikacije u smislu prednje koljenske boli i hipotrofije *m. quadricepsa* [11]. Nakon operacijskog zahvata, pacijent se smješta na odjel, slijedećeg dana se otpušta iz bolnice i upućuje se u rehabilitacijski centar.

4.2. Konzervativno liječenje

Početna faza konzervativnog liječenja bazira se na principu RICE metode [10].

- R (rest)-odmor
- I (ice)- led
- C (compression)- kompresija
- E (elevation)- elevacija

Ova metoda doprinosi potrebnoj poštediti ozlijeđenog dijela tijela, kao i poboljšanju cirkulacije koristeći držanje noge u povišenom položaju, smanjenju edema i bolnosti primjenom leda, te pripomoći kod hoda primjenom elastičnog zavoja [12].

Također se provode aktivne vježbe stopala za poboljšanje cirkulacije, a nakon smanjenja boli provode se vježbe jačanja mišića i postizanje aktivnog pokreta u zglobu. Nakon toga primjenjuju se iznimno važne vježbe *propriocepcije*, sa ciljem postizanja što veće stabilizacije koljenog zgloba. Sve dok se ne postigne odgovarajuća kontrola *m. quadricepsa*, pacijent na ozlijeđenom koljenu nosi prikladnu ortozu radi vlastite sigurnosti [12]. Kod pacijenata koji se aktivno bave sportom, povratak u sportske aktivnosti trajat će od 1 do 2 mjeseca, uz napomenu da će nedostajati određena stabilnost koljena [12]. Takva nestabilnost može uzrokovati ozljede meniska tijekom daljnjeg života, a i uznapredovanje moguće sekundarne artroze zgloba. Ako dođe do potpune ruptur ligamenta, a postoji kontraindikacija za operaciju, provodi se imobilizacija u trajanju od sedam dana, dok se ne smanje bolovi, a nakon toga se nastavlja sa provođenjem navedenih postupaka.

5. REHABILITACIJA

Rehabilitacija je niz postupaka koji se odnose na samu prijeoperacijsku i poslijeoperacijsku fazu u kojima pacijent vraća svoju koštanu, mišićnu i ligamentarnu svezu u funkciju kakva je bila prije operacije i same ozljede [10].

5.1. Fizioterapija

Provođenje fizioterapije ima jednaku važnost u prijeoperacijskoj kao i poslijeoperacijskoj rehabilitaciji. Fizioterapijski postupci počinju odmah nakon kliničkog pregleda pacijenta i postavljanja dijagnoze od strane ortopeda. Vrlo je važno da fizioterapeut u fizioterapijskom procesu educira pacijenta, objasni mu njegovo stanje, cijeli proces rehabilitacije, te moguće komplikacije i posljedice same ozljede [10]. Timskim radom liječnika ortopeda i fizioterapeuta neophodno je pružiti potporu pacijentu i biti mu dostupni za sva pitanja i nedoumice povezane s liječenjem.

5.1.1. Fizioterapijska procjena

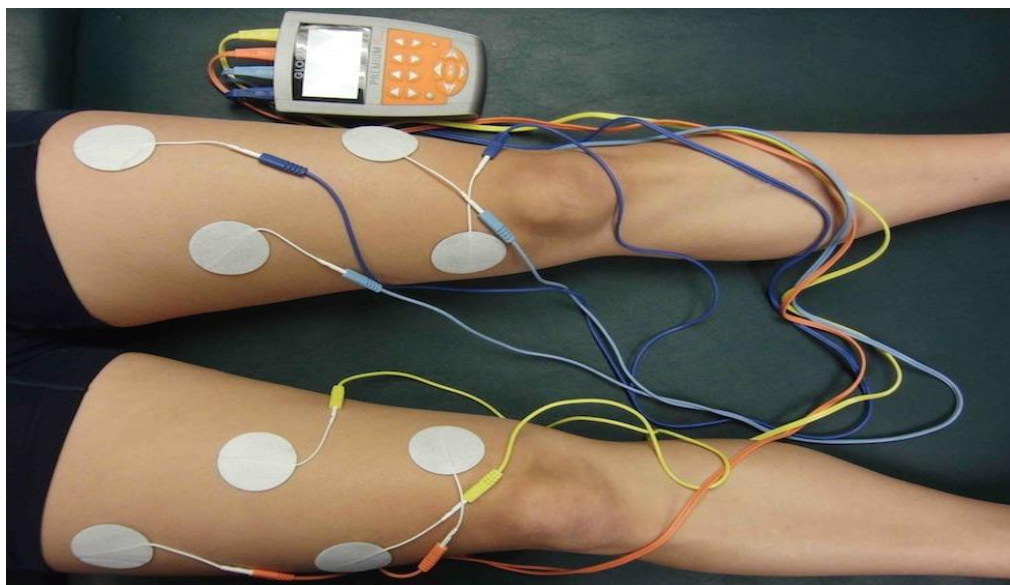
Važno je da fizioterapeut napravi početnu procjenu već kod prvog susreta s pacijentom i ispuni fizioterapeutski karton u koji unosi sve podatke o pacijentovu stanju, kako bi se tijekom i na kraju procesa rehabilitacije mogli evaluirati rezultati. Na samom početku procjene uočavamo i analiziramo cjelokupnu posturu pacijenta, obrazac hoda, koristi li pomagalo u hodu, nosi li ortoza i sl. Prema sastavnicama fizioterapijskog SOAP modela koristi se subjektivna procjena u kojoj se doznaje na koji način je došlo do ozljede ligamenta, uzimajući anamnezu od pacijenta. U objektivnom dijelu provodi se opservacija pacijentova koljena. Opservira se koljeni zglob, da li je prisutan edem, crvenilo ili bljedoća, te kakav je poslijeoperacijski rez [14]. Nakon opservacije radimo palpaciju samog ozlijeđenog područja da bi se ustanovila prisutna temperatura zgloba kao i neke druge promjene na mekim strukturama koljena. Nakon toga provode se mjere opsega koljena i opsega *m. quadricepsa* centimetarskom trakom, te se zabilježe prisutne promjene (npr. ako je prisutan edem). Uspoređujući ozlijeđeno koljeno sa zdravom stranom evaluiramo u kojoj mjeri je došlo do atrofije mišića i prisutnost edema. Potom se mjeri opseg pokreta u zglobu pomoću goniometra. Također je iznimno važno procijeniti stanje mišića i napraviti manualni mišićni test sa kojim ocjenjujemo stanje *m. quadricepsa* i mišića stražnje lože (*m. hamstrings*) [14]. Sve navedene podatke potrebno koristiti u izradi plana i programa fizioterapijske rehabilitacije te postavljanju kratkoročnih i dugoročnih ciljeva u dogovoru sa pacijentom.

5.1.2. Fizioterapijski postupci

U rehabilitaciji rupture prednjeg križnog ligamenta koriste se različiti i mnogobrojni fizioterapijski postupci. Od velike važnosti je provođenje terapije pokretom, korištenje hidroterapije, apliciranjem raznim oblicima elektroterapije, izokinetikom i primjenom drugih manualnih tehnika. Za rješavanje problema funkcionalne nestabilnosti i za povratak neuromišićne kontrole koristimo metode funkcionalne terapije pokretom, dinamičke stabilizacije zgloba, vraćanje zadovoljavajuće neuromišićne kontrole i metode za oporavak proprioceptijskog i kinestetičkog osjeta [15].

5.1.2.1. Elektrostimulacija *m. quadricepsa*

Elektrostimulacija je postupak kojim želimo postići mišićnu kontrakciju pomoću primjene električnih impulsa (Slika 5.1.2.1.) [16]. Mnogi je nazivaju i elektrogimnastikom. ES mora biti selektivna tj. elektrode postavljamo na točno oštećeni živac ili mišić, a ne na okolne strukture te kontrakcija mora biti dovoljno duga i jaka, a odmor duplo duži. U rehabilitaciji mnoge ustanove koriste Compex uređaj i pomoću njega stimuliraju *m. quadriceps*, točnije njegovu medijalnu i lateralnu glavu. Pacijenta smjestimo u udoban supinirani ležeći položaj, kažemo pacijentu da kontrahira mišić tj. zategne stopalo prema sebi, a mi jedan vod elektroda postavimo na polazište i hvatište medijane, a drugi lateralne glave. Važno je naučiti pacijenta da kontrahira mišić zajedno sa uređajem, tj. kad je odmor se odmara, a kada osjeti impulse stimulacije zateže nogu ili radi čučanj, jer je istraživanjem utvrđeno da kombinacija elektrostimulacije i ekscentričnih vježbi pridonosi ponovnom uspostavljanu funkcije *m. quadricepsa* nakon rekonstrukcije LCA-a [17].




Slika 5.1.2.1. Elektrostimulacija *m. quadricepsa*

Izvor: [<https://medjimurje.hr/magazin/zdravlje-i-ljepota/lijecenje-ulnarnog-nerva-elektrostimulacija-misica-11682/>]

5.1.2.2. Hidroterapija

Primjena vode kod liječenja raznih ozljeda koljena također ima veliku važnost. Vježbe u vodi se provode mnogo lakše nego u dvorani jer postojeći hidrostatski tlak vode olakšava izvođenje pokreta. [16]. Pacijenta s ozljedom LCA se upućuje na hidroterapiju tek kad rana potpuno zacijeli, da ne bi došlo do infekcija. Hidroterapija se provodi koristeći bazen prikladne temperature vode kao i veličine bazena. Provode se vježbe razgibavanja donjih ekstremiteta sa i bez uporabe različitih vodenih rekvizita. (Slika.5.1.2.2). Uz navedene vježbe pacijentu se preporuča i hod po bazenu, te nakon četvrtog tjedna lagano leđno i prsno plivanje, uz izbjegavanje plivanja u obliku žabice. Pacijenta moramo upozoriti da ne smije raditi rotacije kako ne bi ponovo došlo do ruptur LCA ligamenta.



Slika 5.1.2.2. Primjer vježbe u bazenu

Izvor: [<https://www.ewacmedical.com/hydrotherapy-equipment-important-tools-for-rehabilitationhydrotherapy-equipment-rehabilitation/>]

5.1.3. Liječenje pokretom

Kada obavimo početnu procjenu i mjerenja, pacijenta smjestimo u supinirani ležeći položaj, skinemo ortožu, te napravimo mobilizaciju patele. To su lagani pomaci patele u smjeru kaudalno- kranijalno, te medijalno-lateralno [5]. Takav postupak radimo prije svakog razgibavanja tog koljena, kao lagano zagrijavanje za daljnji postupak, a sve u cilju dobivanja potpunog opsega u samom zglobu [18]. Tada započinjemo sa pasivnim opsegom pokreta, odnosno fizioterapeut pridržava nogu pacijenta i sam izvodi pokret sve do granice boli. Slijedeće što pacijenta moramo naučiti jest pravilno izvođenje aktivno potpomognutog pokreta. Pacijent leži na boku operirane noge, te po podlozi izvodi fleksiju i ekstenziju. Potpunu ekstenziju, koju nam je cilj dobiti, izvodi tako da legne na trbuh, stopala mu vise preko ruba kreveta, te kontrahira ekstenzore. Isto može raditi i u sjedećem položaju pomoću trake ili ručnika. Nakon toga slijedi aktivan pokret koji pacijent izvodi sam. Na kraju provode se vježbe sa otporom. Uteg se stavi na distalni dio

potkoljenice i provode se vježbe u položaju na leđima, na trbuhu, te jednom i drugom boku. Osim utega, otpor može pružati i fizioterapeut svojom rukom.

5.1.3.1. Postizometrička relaksacija mišića- PIR

Postizometrička relaksacija je manualna tehnika koja se često koristi kao uvod ili priprema za tretman mobilizacije, manipulacije, ali ponekad i kao zaseban tretman daje dobre rezultate [19]. Temelji se na slaboj izometričkoj kontrakciji tretiranog mišića uz primjenu manjeg otpora kojeg pruža fizioterapeut. Nakon toga slijedi ciljano produljenje istog mišića. Prije samog početka provođenja tretmana, važno je pravilno pozicioniranje pacijenta, ali i fizioterapeuta. Tretman započinjemo tako da mišić kojeg želimo relaksirati stavimo u stanje maksimalne nategnutosti. Pacijenta educiramo o disanju tijekom tretmana i korištenju osjeta vida. Udahne i pogledom prati aktivaciju tretiranog mišića sa korištenjem 30% maksimalne mišićne snage[19]. Povrh toga slijedi ciljano izduživanje napetog mišića. Nakon toga produljujemo do nove granice i sve ponavljamo. Postupak ponovimo 3-5 puta, a rezultati su vidljivi već nakon nekoliko tretmana[19].

Kod ozljede prednjeg križnog ligamenta koljena primjenjujemo postizometričku relaksaciju na *m. quadriceps*, najčešće na *rectus femoralis*. Pacijent se nalazi u ležećem položaju na leđima, noge opušteno vise preko ruba kreveta. Fizioterapeut stavlja ruku na koljeno ispitane noge, te objašnjava pacijentu da udahne, pogled usmjeri prema gore i ekstenzira, ispruža tretiranu nogu i odiže je nekoliko centimetara od stola. Daje naredbu da zadrži 15 sekundi, te vraća pogled dolje, izdiše i opušta mišiće.

5.1.3.2. Izokinetika

Uz primjenu svih fizikalnih i manualnih tehnika u liječenju rekonstrukcije prednjeg križnog ligamenta može se koristiti i Cybex (Slika 5.1.3.2.). Omogućuje izvedbu izokinetičkih vježbi koljenog zgloba nakon akutne ozljede, ali i u poslijeoperacijskoj rehabilitaciji [20]. Pacijenta smjestimo u sjedeći položaj na posebnu stolicu, te započinjemo sa testiranjem stanja muskulature natkoljenice i potkoljenice računskim programom [20]. Nakon testiranja, na potkoljenicu se aplicira držač i započinje se rehabilitacija. Važno je da se koljeno leži na osovini, te da prilikom izvođenja pokreta nema naprezanja ligamenata samog zgloba. Kod izvođenja kretnji u koljenom zglobu, fleksije i ekstenzije, istodobno se mogu vježbati i fleksori i ekstenzori. Prilikom

provođenja kretnje, uređaj daje jednak, željeni otpor. Ako prilikom provođenja vježbi pacijent osjeti bol, nelagodu ili bilo koji drugi simptom, te zaustavi pokret i oslabi mišiće, uređaj će automatski zaustaviti otpor [20]. Nakon određenog vremena, uspoređujemo dobivene podatke, sa podacima zdrave noge te sa uobičajenim vrijednostima normalne snage mišića. Na taj način možemo odlično ojačati mišiće i postići usklađenu ravnotežu natkoljenih i potkoljenih mišića.



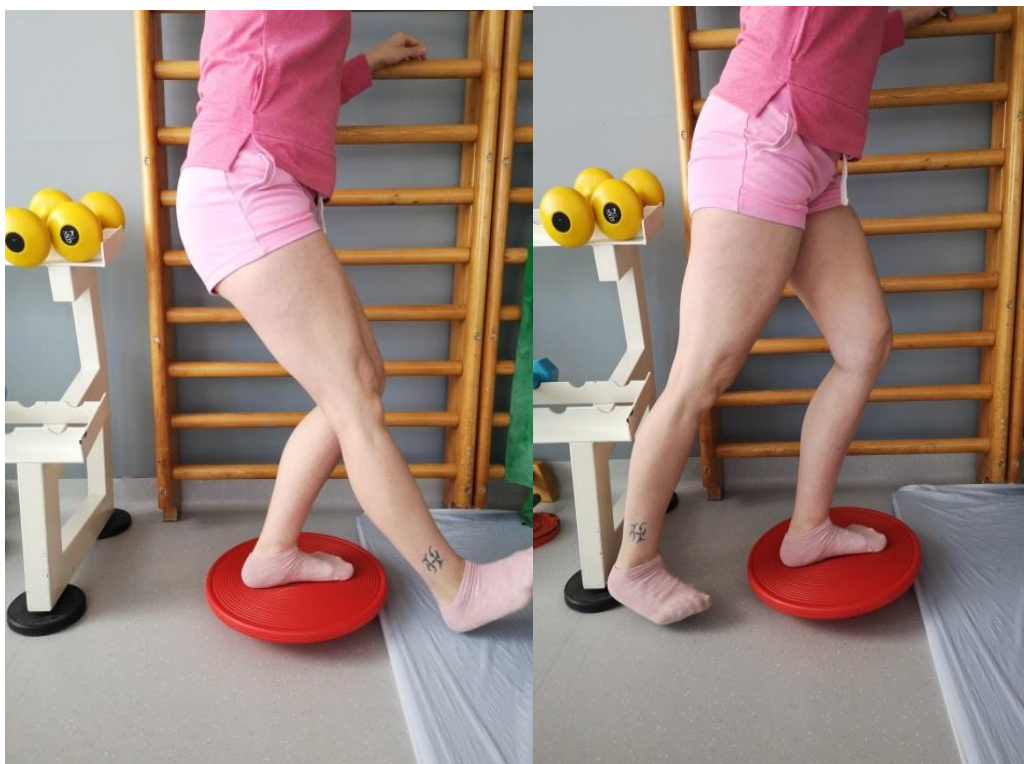Slika 5.1.3.2. Izokinetički tretman Cybex

Izvor: [<https://www.mojkvart.hr/Split/Lokve/Poliklinika/poliklinika-falcon-peregrin/Izokinetika-S66556>]

5.1.3.3. Propriocepcija

Propriocepcija je sposobnost lokomotornog sustava da osvijesti osjet pokreta u zglobu i osjet položaja zgloba u odnosu na druge dijelove tijela. Posebni receptori, tj. proprioceptori nalaze se u mišićima, zglobovima i tetivama, te tvore refleksne lukove koji imaju važnu ulogu u stabilnosti koljena [20]. Kakav će biti otpor koljena na ozljede ovisi o njegovim primarnim i sekundarnim stabilizatorima tj. njihovoj snazi, kao i proprioceptorima. Iznenađna vanjska sila ili nepredviđeni pokret mogu nadmašiti sposobnost proprioceptivnog luka, te izazvati ozljedu.

Kod rekonstruiranog LCA-a nedostaju proprioceptori pa proprioceptori okolnih struktura preuzimaju njihovu ulogu. Iz tog razloga provode se vježbe propriocepcije (Slika 5.1.3.3.1.).



Slika 5.1.3.3.1. Prikaz vježbe propriocepcije

Izvor: [autor N.Š.,2021.]

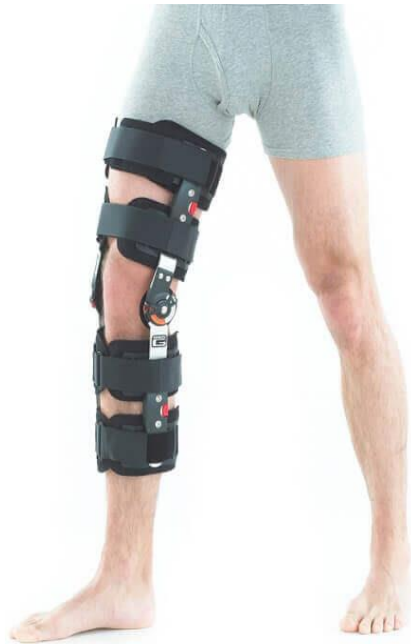5.2. Fizioterapija - Poslijeoperacijski pristup

Poslijeoperacijskim protokolima (Tablica 5.2.1.), u medicinskoj rehabilitaciji započinje odmah nakon operativnog zahvata i traje do 6.- tog tjedna, a u sportskoj rehabilitaciji kada je pacijent profesionalni sportaš tada se rehabilitacija produljuje do 24.-tog tjedna. Pristup protokolu mora biti individualan i prilagođen svakom pacijentu s obzirom na njegovu fizičku aktivnost kojom se bavi u svakodnevnom životu. Medicinska rehabilitacija vidno se razlikuje od sportske rehabilitacije kod rupture prednjeg križnog ligamenta. Pacijent nakon operacijskog zahvata nosi ortožu (Slika 5.2.2.), te se započinje korištenjem *kineteka* (Slika 5.2.3.) za razgibavanje koljenog zgloba. Nakon skidanja ortože pacijent započinje sa izometričkim vježbama (prikazano na Slikama 5.2.4.,5.2.5.,5.2.6.). Postupno se kroz tjedne povećava intenzitet vježbanja jačanja mišića i vožnja sobnog bicikla (Slika 5.2.7.)[1].

Tablica 5.2.1. Poslijeoperacijski protokol rehabilitacije. Izvor: [<https://www.akromion.hr/wp-content/uploads/2018/06/06k.pdf>]

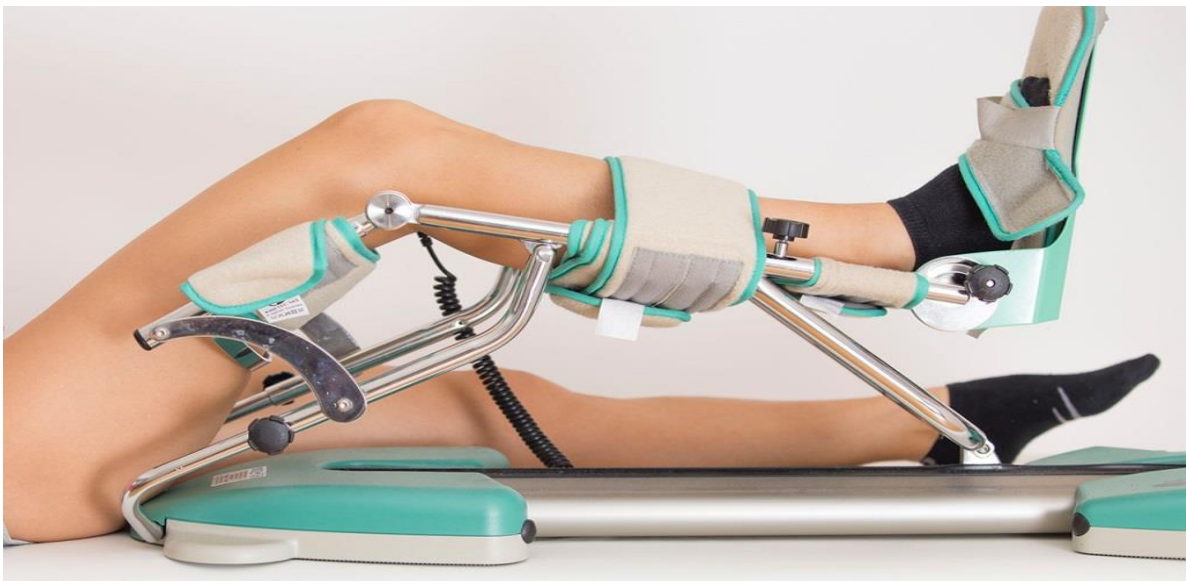
MEDICINSKA REHABILITACIJA			
1. tjedan	2. tjedan	3. – 4. tjedna	5. – 6. tjedan
<ul style="list-style-type: none"> • kriooblozi • CPM 0 – 30° (postupno povećavati) • podlaganje jastuka pod petu za postizanje <i>terminalne</i> ekstenzije • podizanje ispružene noge, odmicanje u stranu u ležećem i stojećem položaju • vježbe u položaju na trbuhu • fleksija potkoljenice preko ruba kreveta (krajem tjedna 90°) • izometričke vježbe natkoljenice bez opterećenja • hod s dvjema podlaktanim štakama uz opterećenje 15 – 20 kg 	<ul style="list-style-type: none"> • kriooblozi • vježbe za održavanje pune ekstenzije (ručnikom obuhvatiti stopalo i privlačiti ga k sebi, jastuk ispod pete) • vježbe aktivno potpomognute fleksije (privlačenje pete po podlozi, klizanje stopala po zidu) • jačanje fleksora i ekstenzora potkoljenice • upotreba štaka pri hodu uz postupno povećanje opterećenja • ES kvadricepsa 	<ul style="list-style-type: none"> • opseg pokreta – terminalna ekstenzija – 100° fleksije • jednostrano jačanje fleksora koljena, vježba na stepenicama, podizanje na prste, bicikl • plivanje (slobodnim i leđnim stilom) • vježbe zatvorenog kinetičkog lanca s postupnim opterećenjem • vježbe ravnoteže – prenositi težinu s jedne noge na drugu s blago savijenim koljenima (30°) • usvojiti pravilan obrazac hoda kako bi na kraju četvrtog tjedna odbacili štake 	<ul style="list-style-type: none"> • kontrola kod operatera • opseg pokreta – <i>terminalne</i> ekstenzije – fleksija prema <i>punom opsegu</i> • testiranje snage: ukoliko je snaga zadovoljavajuća nastaviti s aktivnostima u teretani, bicikl, plivanje (leđno i kraul, NE žabice) • vježbe s otporom • blagi čučanj uz zid 30° (koncentrična i ekscentrična kontrakcija) • vježbe propriocepcije kroz funkcionalnu aktivnost i uz puno opterećenje na balansnoj dasci

SPORTSKA REHABILITACIJA		
6. – 12. tjedan	12. – 16. tjedan	16. – 24. tjedan
<ul style="list-style-type: none"> • puni opseg pokreta • testiranje snage • početak sportske rehabilitacije • bicikl uz opterećenje • teretana – progresija opterećenja • plivanje 	<ul style="list-style-type: none"> • testiranje snage • postupni povratak blažim sportskim aktivnostima • početak individualnih treninga kod aktivnih sportaša • izokinetičke vježbe kvadricepsa i hamstringsa • postupno trčanje s povećanjem intenziteta 	<ul style="list-style-type: none"> • preskakanje užeta • progresija treninga • specifični sportski treninzi • kontaktni sport



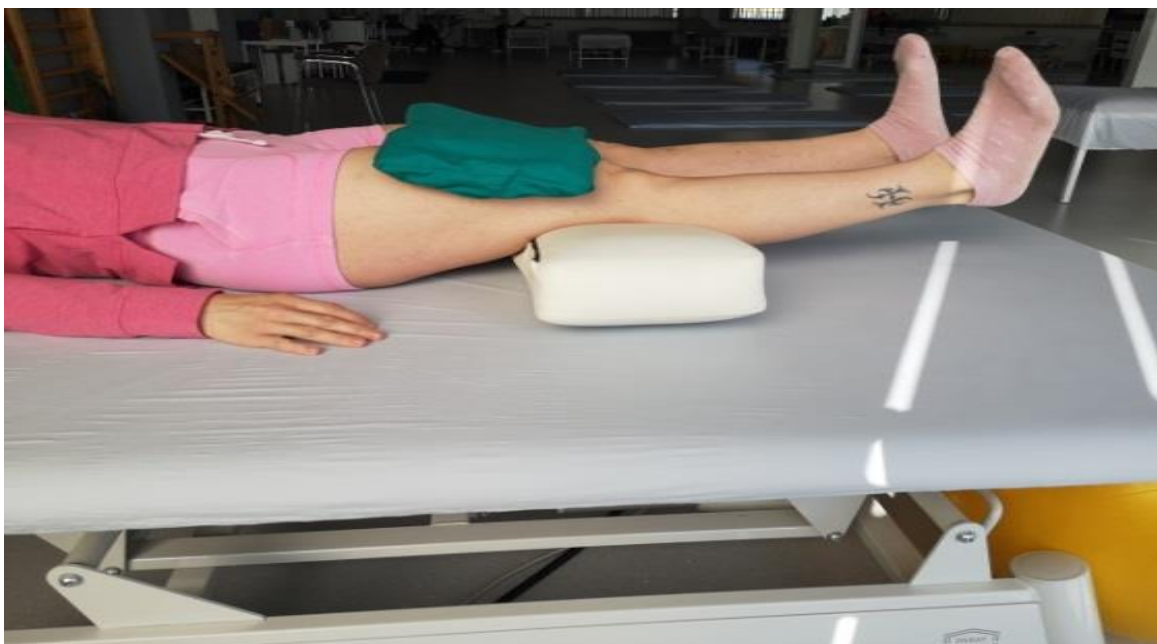Slika 5.2.2. Prikaz ortoze

Izvor: [<https://www.krenizdravo.hr/zdravlje/ortoza-za-koljeno-sto-je-njezina-primjena>]



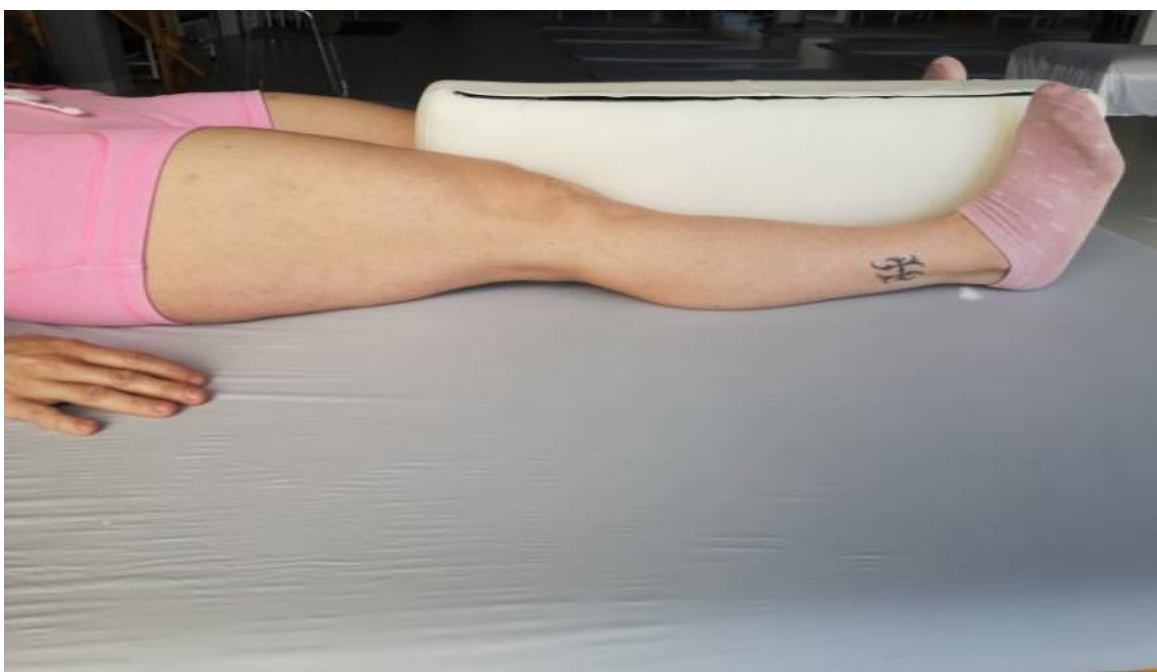Slika 5.2.3. Kinetek

Izvor: [<https://www.kaliper.hr/usluge/fizikalna-medicina-rehabilitacija/kinetek-za-koljeno/>]



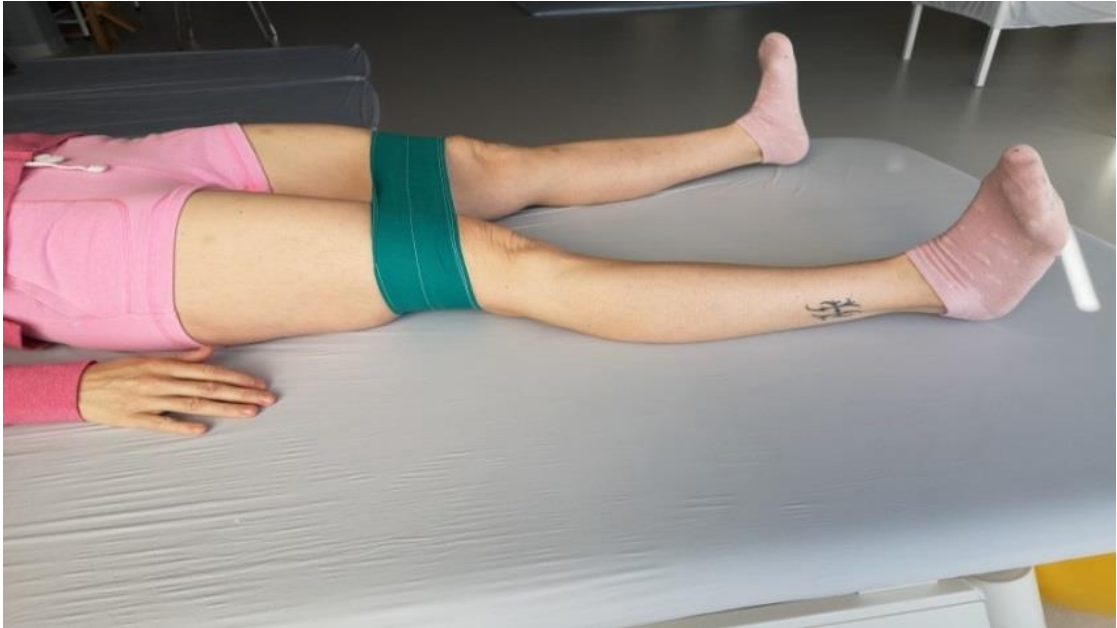Slika 5.2.4. Prikaz izometričke vježbe

Izvor: [Fotografija autora, N.Š., 2021.]

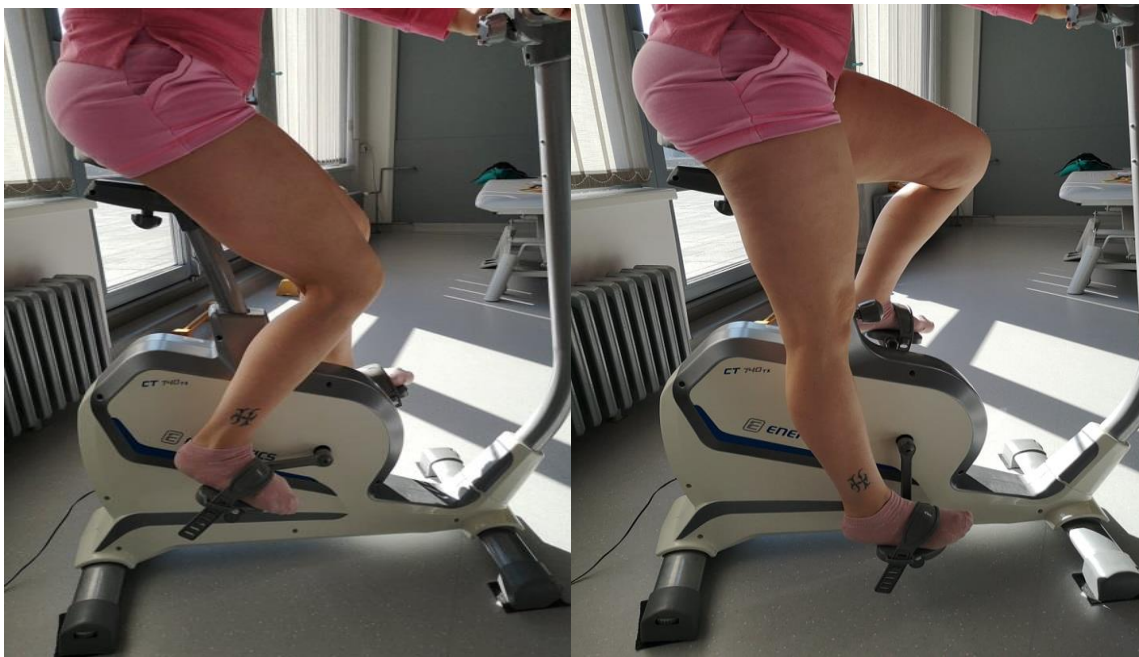

Slika 5.2.5. Prikaz izometričke vježbe

Izvor: [Fotografija autora, N.Š., 2021.]



Slika 5.2.6. Prikaz izometričke vježbe
Izvor: [Fotografija autora, N.Š., 2021.]



Slika 5.2.7. Vježbe na sobnom biciklu
Izvor: [Fotografija autora, N.Š., 2021.]

6. ZAKLJUČAK

Najčešća ozljeda koljenog zgloba kod sportaša, ali i osoba koje se rekreativno bave sportom je djelomična ili potpuna ruptura ligamenta *cruciatum anterior*, prednjeg križnog ligamenta koljena. Određeni broj sportaša se vrati punoj sportskoj aktivnosti bez operativnog zahvata, no veći broj osoba zbog niza komplikacija mora na operacijski zahvat. Poslijeoperacijski tretman je nešto duži i zahtijeva dodatnu suradnju bolesnika s operaterom i fizioterapeutima. Ozljede ligamenata koljena zahtijeva individualni pristup bolesniku, dobru kliničku dijagnostiku, dodatne pretrage (radiološke snimke, ultrazvučnu dijagnostiku, posebno MR dijagnostiku), a nakon toga se određuje način liječenja. Može biti konzervativan (neoperacijski), ili operacijski. Potrebno je odrediti hitnost operacijskog zahvata, što često zavisi o pridruženim ozljedama. Ali, nakon uspješnog liječenja, bolesnik treba biti zadovoljan i treba se vratiti u normalna tjelesna opterećenja, prema vlastitom izboru. Provođi se prijeoperacijska i poslijeoperacijska rehabilitacija. Kod prijeoperacijske rehabilitacije ocjenjujemo stanje muskulature i provodi se jačanje oslabljene skupine mišića. Pacijenta educiramo o korištenju štaka prilikom hoda, što nam uveliko pomaže u poslijeoperacijskom periodu. Oporavak je dugotrajan, a ciljevi rehabilitacije i provođenja fizioterapije su nam povećanje opsega pokreta, smanjenje bolova, jačanje mišića, te povećanje mišićne snage kako bi povratak svakodnevnim aktivnostima bio što brži, a sportašima povratak trenažnom procesu što lakši. Jedan od važnih zadataka fizioterapeuta je promocija zdravlja i poticanje na bavljenje nekom sportskom aktivnošću, ali isto tako moramo znati da aktivnost nosi sa sobom i moguće ozljede. Kada dođe do ozljede važno je što prije pristupiti stručnom dijagnosticiranju, i ukoliko je ustanovljena ruptura i učinjen operacijski zahvat, što prije započeti poslijeoperacijski tijek rehabilitacije. U području fizioterapije koristiti se različitim tehnikama primjena pokreta kako bi pacijentu vratili mogućnost obavljanja svakodnevnih aktivnosti te narušeno psihofizičko stanje.

7. LITERATURA

- [1] Akromion specijalna bolnica za ortopediju i traumatologiju, dostupno: <https://www.akromion.hr/en/services/orthopaedics/knee/knee-anatomy/>, (1. srpanj 2021).
- [2] R. Putz, R. Pabst, Sobotta, Naklada Slap, RH, 2000., str. 275-185
- [3] Platzer W. Sustav organa za pokretanje, Zagreb, Medicinska naklada, 2011., str. 206
- [4] J. Krmpotić-Nemanić, A. Marušić, Anatomija čovjeka, Medicinska naklada, Zagreb 2007., str. 116-123
- [5] M. Pećina i suradnici, Ortopedija, Naklada Ljevak d.o.o. Zagreb, 2004., str. 327-341
- [6] T. Schnurrer-Luke Vrbanić, J. Ravlić- Gulan, Zglobna deafferencijacija proprioceptijskog osjeta nakon ozljede prednjeg križnog ligamenta koljena, Medicina 2008, Vol. 44, No. 1, p. 38-43.
- [7] Vukelić, S. i Pećina, M. (2018). Dijagnostika i liječenje puknuća prednjega križnog ligamenta. Veterinar, 56. (2.), 0-0.
- [8] Poliklinika ribnjak, dostupno: <https://www.poliklinikaribnjak.hr/ortopedija/prednji-krizni-ligament/>, Pokušaj pristupa: 25.6.2021.
- [9] W. Huang, Y. Zhang, Z. Yao, L. Ma, Clinicalexamination of anterior cruciate ligament rupture: a systematic review and meta-analysis, 2016; 50 (1): 22-31.
- [10] Specijalna bolnica Sveta Katarina, dostupno: <https://www.svkatarina.hr/centar-izvrsnosti/2/ortopedija-i-sportska-medicina/rekonstrukcija-prednjeg-kriznog-ligamenta-acl/178> (25.lipanj.2021)
- [11] M. Pećina i suradnici, Športska medicina, Medicinska naklada, Zagreb, 2004., str.71-75.
- [12] Maravić, D. i Ciliga, D. (2016). Konzervativno liječenje kod puknuća prednje ukrižene sveze : prikaz slučaja. Hrvatski športskomedicinski vjesnik, 31 (2), str. 89-97.
- [13] Walker, G.N., D'Auria, J., Cui, L.R., Van Eck, C.F. i Fu, F.H. (2015). Anatomic anterior cruciate ligament reconstruction. Medicina Fluminensis, 51 (1), str.27-40.
- [14] I. Klaić, L. Jakuš: Fizioterapijska procjena, Zdravstvene veleučilište Zagreb, Zagreb, 2017.
- [15] Cipčić Ž: Stabilizacija koljena, problemi u kliničkoj fizioterapiji te njihovo rješavanje. Zbornik radova: Konferencija HZF-a, Zadar, Zagreb, HZF 2002.
- [16] B. Čurković i suradnici: Fizikalna i rehabilitacijska medicina, Medicinska naklada, Zagreb, 2004.

- [17] L. K. Lepley, E. M Wojtys, R. M Palmieri-Smith, Combination of eccentric exercise and neuromuscularelectricalstimulation to improvequadricepsfunction post-ACL reconstruction, 2015 Jun;22(3): str.270-7.
- [18]Akromion specijalna bolnica za ortopediju i traumatologiju, dostupno: <https://www.akromion.hr/usluge/ortopedija/koljeno/lijecenje-ozljede-ligamenata-koljena/>,Pokušaj pristupa: 25.6.2021.
- [19]Šitić T. Postizometrična relaksacija muskulature (PIR), dostupno: https://fizioterapeut.net/index.php?option=com_content&view=article&id=21&Itemid=28, Pokušaj pristupa: 25.6.2021.
- [20] Rusac-Kukić, S., Massari, D., Legović, A., Karlavaris, D. i Kehler, T. (2012). Izokinetika – brza i efikasnija rehabilitacija; primjena izokinetičkog sustava u rehabilitaciji bolesnika s neurološkim deficitom. *Medicina Fluminensis*, 48 (4), str. 504-509.
- [21] J.F.Abulhasan i M.J. Grey: *Anatomy and Physiology of KneeStability*, 2017.
- [22]Akromion specijalna bolnica za ortopediju i traumatologiju, dostupno: <https://www.akromion.hr/wp-content/uploads/2018/06/06k.pdf>,Pokušaj pristupa: 25.6.2021.

8. POPIS SLIKA

Slika 2.1.1. Anatomija koljena- internetski izvor <https://3sporta.com/uvod-u-anatomiju-zastojekoljeno-trkacko/>

Slika 3.1.1.1. Test prednje ladice <https://www.building-body.com/ozljeda-prednjeg-kriznog-ligamenta/>

Slika 3.1.1.2. Lachman test <https://www.clinicaladvisor.com/slideshow/slides/tests-to-assess-acl-rupture/>

Slika 3.1.1.3. Varus i valgus stress test <https://www.slideserve.com/shel/injuries-of-the-knee/>

Slika 3.1.1.4. Prikaz magnetske rezonance neozlijeđenog i ozlijeđenog ACL-
<https://www.svkatarina.hr/centar-izvrsnosti/2/ortopedija-i-sportska-medicina/rekonstrukcija-prednjeg-kriznog-ligamenta-acl/178>

Slika 3.1.1.5. Artroskopija koljena <https://www.krenizdravo.hr/zdravlje/pretrage/artroskopija-koljena-zasto-i-kako-se-izvodi>

Slika 5.1.2.1. Elektrostimulacija *m.quadricepsa.*, <https://medjimurje.hr/magazin/zdravlje-i-ljepota/lijecenje-ulnarnog-nerva-elektrostimulacija-misica-11682/>

Slika 5.1.2.2. Primjer vježbe u bazenu. <https://www.ewacmedical.com/hydrotherapy-equipment-important-tools-for-rehabilitationhydrotherapy-equipment-rehabilitation/>

Slika 5.1.3.2. Izokinetički tretman <https://www.mojkvart.hr/Split/Lokve/Poliklinika/poliklinika-falcon-peregrin/Izokinetika-S66556>

Slika 5.1.3.3. Vježbe propriocepcije, (N.Š.,2021)

Slika 5.2.2. Ortoza <https://www.krenizdravo.hr/zdravlje/ortoza-za-koljeno-sto-je-njezina-primjena-i-cijena>

Slika 5.2.3. Kinetek <https://www.kaliper.hr/usluge/fizikalna-medicina-rehabilitacija/kinetek-za-koljeno/>

Slika 5.2.4. Izometričke vježbe, (N.Š.,2021)

Slika 5.2.5. Izometričke vježbe, (N.Š.,2021)

Slika 5.2.6. Izometričke vježbe. (N.Š.,2021)

Slika 5.2.7. Vožnja sobnog bicikla. (N.Š.,2021)

9. POPIS TABLICA

Tablica 2.3.1. Statički i dinamički stabilizatori koljena, Izvor: T. Schnurrer-Luke Vrbanić, J. Ravlić- Gulan, Medicina, Zglobna deaferencijacija proprioceptijskog osjeta nakon ozljede prednjeg križnog ligamenta koljena, 2008. Vol. 44, No. 1, p. 38-43

Tablica 5.2.1. Postoperacijski protokol rehabilitacije, Izvor <https://www.akromion.hr/wp-content/uploads/2018/06/06k.pdf>



IZJAVA O AUTORSTVU
I
SUGLASNOST ZA JAVNU OBJAVU

Završni/diplomski rad isključivo je autorsko djelo studenta koji je isti izradio te student odgovara za istinitost, izvrsnost i ispravnost teksta rada. U radu se ne smiju koristiti dijelovi tuđih radova (knjiga, članka, doktorskih disertacija, magistarskih radova, izvora s interneta, i drugih izvora) bez navedenja izvora i autora navedenih radova. Svi dijelovi tuđih radova moraju biti pravilno navedeni i citirani. Dijelovi tuđih radova koji nisu pravilno citirani, smatraju se plagijatom, odnosno nezakonitim prisvajanjem tuđeg znanstvenog ili stručnoga rada. Sukladno navedenom studenti su dužni potpisati izjavu o autorstvu rada.

Ja, NINA ŠANTEK (ime i prezime) pod punom moralnom, materijalnom i kaznenom odgovornošću, izjavljujem da sam isključivi autor/ica završnog/diplomskog (obrisati nepotrebno) rada pod naslovom RAHABLIJAKA NAČIN DEKONSTRUKTIVNE PREDNJE KAZNICE (upisati naslov) te da u navedenom radu nisu na nedozvoljeni način (bez pravilnog citiranja) korišteni dijelovi tuđih radova.

Student/ica:
(upisati ime i prezime)

Šantek Nina

(vlastoručni potpis)

Sukladno Zakonu o znanstvenoj djelatnosti i visokom obrazovanju završne/diplomske radove sveučilišta su dužna trajno objaviti na javnoj internetskoj bazi sveučilišne knjižnice u sastavu sveučilišta te kopirati u javnu internetsku bazu završnih/diplomskih radova Nacionalne i sveučilišne knjižnice. Završni radovi istovrsnih umjetničkih studija koji se realiziraju kroz umjetnička ostvarenja objavljuju se na odgovarajući način.

Ja, NINA ŠANTEK (ime i prezime) neopozivo izjavljujem da sam suglasan/na s javnom objavom završnog/diplomskog (obrisati nepotrebno) rada pod naslovom RAHABLIJAKA NAČIN DEKONSTRUKTIVNE PREDNJE KAZNICE (upisati naslov) čiji sam autor/ica.

Student/ica:
(upisati ime i prezime)

Šantek Nina

(vlastoručni potpis)