

# Zlokobni trijas - teška ozljeda koljena

---

Mundar, Mihaela

Undergraduate thesis / Završni rad

2021

Degree Grantor / Ustanova koja je dodijelila akademski / stručni stupanj: **University North / Sveučilište Sjever**

Permanent link / Trajna poveznica: <https://um.nsk.hr/um:nbn:hr:122:627338>

Rights / Prava: [In copyright](#)/[Zaštićeno autorskim pravom.](#)

Download date / Datum preuzimanja: **2024-11-28**



Repository / Repozitorij:

[University North Digital Repository](#)





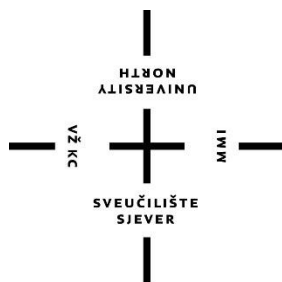
**Sveučilište  
Sjever**

**Završni rad br. 008/FIZ/2021**

# **ZLOKOBNI TRIJAS - TEŠKA OZLJEDA KOLJENA**

**Mihaela Mundar, 3144/336**

Varaždin, lipanj 2021. Godine



# Sveučilište Sjever

**Odjel fizioterapije**

**Završni rad br. 008/FIZ/2021**

## **ZLOKOBNI TRIJAS - TEŠKA OZLJEDA KOLJENA**

**Student**

Mihaela Mundar, 3144/336

**Mentor**

Anica Kuzmić, mag. physioth., predavač

Varaždin, lipanj 2021. godine

# Prijava završnog rada

## Definiranje teme završnog rada i povjerenstva

ODJEL	Odjel za fizioterapiju		
STUDIJ	preddiplomski stručni studij Fizioterapija		
PRISTUPNIK	Mihaela Mundar	JMBAG	336025860
DATUM	30.6.2021.	KOLEGIJ	Fizioterapija u traumatologiji
NASLOV RADA	Zlokobni trijas - teška ozljeda koljena		
NASLOV RADA NA ENGL. JEZIKU	Ominous triassic - severe knee injury		
MENTOR	Anica Kuzmić, mag.physioth.	ZVANJE	predavač
ČLANOVI POVJERENSTVA	1. Nikolina Zaplatić Degač, mag.physioth. predsjednik		
	2. Anica Kuzmić, mag.physioth. mentor		
	3. Željka Kopjar, mag.physioth. član		
	4. dr.sc. Pavao Vlahek, v.pred., zamjenski član		
	5. _____		

## Zadatak završnog rada

PROJ	008/FIZ/2021
OPIS	<p>Cilj rada je opisati i prikazati tešku ozljedu koljena, tzv. zlokobni trijas koja se najčešće događa kod sportaša. Uglavnom se događa kod skijanja ili nogometa. Dolazi do ozljede triju komponenata u koljenu, a to su prednji križni ligament, medijalni menisk i medijalni kolateralni ligament. Češće do ozljede dolazi kod žena nego kod muškaraca. Važno je odrediti adekvatno liječenje. Kod takvih kompleksnih ozljeda najčešće dolazi do kirurškog liječenja vrlo brzo nakon nastanka ozljede. Radi se rekonstrukcija prednjeg križnog ligamenta, tzv. anteromedijalnim pristupom, šivanju medijalnog meniska inside-out tehnikom i spajanje medijalnog kolateralnog ligamenta. Rehabilitacija je vrlo bitna i njome se započinje prvi dan nakon operacije, radi što bržeg povratka normalnom načinu života i sportu. Bitan je postoperativni plan i program koji za cilj ima postupno povećati opseg pokreta, te vratiti mišićnu snagu kakva je bila prije same ozljede. Plan i program potrebno je individualno prilagoditi svakom pojedincu na temelju fizioterapijske procjene, pomoću subjektivnog pregleda, objektivnog pregleda i analize.</p>

ZADATAK URUČEN

01. 07. 2021.



MENTOR

## **PREDGOVOR**

*Zahvaljujem se mentorici Anici Kuzmić mag. physioth. pod čijim mentorstvom je ovaj rad napisan. Neizmjereno joj hvala na svim savjetima, kritikama, nesebičnoj pomoći, razumijevanju i prenesenom znanju koje mi je pružila ne samo prilikom izrade ovog rada, nego i kroz cjelokupno obrazovanje na mojem putu stjecanja znanja i vještina iz fizioterapije.*

*Veliko hvala mojim radnim kolegama i kolegicama, te kolegama kolegicama sa studija koji su me motivirali i podržavali tijekom sve tri godine trajanja studija.*

*Neizmjereno hvala mojoj obitelji koja je imala razumijevanja za sve moje obveze, sve moje strepnje i moja veselja.*

## SAŽETAK

Koljeno je najveći i najsloženiji zglob u našem tijelu. Cilj rada je opisati i prikazati tešku ozljedu koljena, tzv. *zlokobni trijas* koja se najčešće događa kod sportaša. Uglavnom se događa kod skijanja ili nogometa. Dolazi do ozljede triju komponenata u koljenu, a to su prednji križni ligament, medijalni meniskus i medijalni kolateralni ligament. Češće do ozljede dolazi kod žena nego kod muškaraca. Važno je odrediti adekvatno liječenje. Kod takvih kompleksnih ozljeda najčešće dolazi do kirurškog liječenja vrlo brzo nakon nastanka ozljede. Radi se rekonstrukcija prednjeg križnog ligamenta, tzv. anteromedijalnim pristupom, šivanju medijalnog meniskusa “inside-out” tehnikom i spajanje medijalnog kolateralnog ligamenta. Rehabilitacija je vrlo bitna i njome se započinje prvi dan nakon operacije, radi što bržeg povratka normalnom načinu života i sportu. Bitan je postoperativni plan i program koji za cilj ima postupno povećati opseg pokreta, te vratiti mišićnu snagu kakva je bila prije same ozljede. Plan i program potrebno je individualno prilagoditi svakom pojedincu ponaosob na temelju fizioterapijske procjene, pomoću subjektivnog pregleda, objektivnog pregleda i analize. Kod takvih ozljeda značajne su statičke vježbe natkoljenice koje se provode od prvog dana rehabilitacije, kako bi mišić što manje atrofirao. Zatim dinamičke vježbe koje mogu biti koncentrične i ekscentrične. Vježbe proprioceptije kojima se postiže osjećaj položaja vlastitog tijela u prostoru i jednog dijela tijela naspram drugog, vježbe balansa za koljeno kojima se razvijaju stabilizatori zgloba, a pod tim se podrazumijeva muskulatura.

Ključne riječi: *zlokobni trijas, operativno liječenje, rehabilitacija, vježba*

## **ABSTRACT**

The knee is the largest and most complex joint in our body. The aim of this is to present and describe heavy knee injury, which is known as Omnium triassic, that most occurs in athletes. It mostly happens at skiing or football. It is an injury of three components in the knee, anterior cruciate ligament, the medial meniscus and the medial collateral ligament. Injury occurs more often in women than in men. It is very important to determine adequate treatment. In such complex injuries, surgical treatment is needed soon after injury happens. Reconstruction of the anterior cruciate ligament, the so-called an anteromedial approach, suturing the medial meniscus with the „INSIDE- OUT“ technique and joining the medial collateral ligament. Rehabilitation is very important and it starts first day after operation, in order to return to normal lifestyle and workout soon as possible. Important is postoperative plan and program that aims to gradually increase the range of motion, and restore muscle strength as it before the injury. The plan and program should be individual adjusted to each patient based on physiotherapy assessment, using subjective examination, objective examination and analysis. With such injuries, static exercises of thigh are significant, which are performed from first day of rehabilitation, in order to atrophy muscle as little as possible. Then dynamic exercises which can be concentric and eccentric. Proprioception exercises to achieve a sense of the position of own body in space and one part of body in relation to another, exercise of knee balance develop joint stabilizers, which are musculature.

*Keywords: Omnium triassic, surgical treatment, rehabilitation, exercise*

## **POPIS KORIŠENIH KRATICA**

MCL medijalni kolateralni ligament

ACL prednji križni ligament

MR magnetska rezonancija

ES elektrostimulacija



# SADRŽAJ

1. UVOD .....	1
2. ANATOMIJA ZGLOBA KOLJENA.....	3
2.1.  Kosti koljena .....	3
2.2.  Artrologija koljena .....	5
2.3.  Miologija koljena .....	8
2.4.  Biomehanika koljena .....	12
3.  ZLOKOBNI TRIJAS - TEŠKA OZLJEDA KOLJENA .....	14
3.1.  Ozljeda medijalnog kolateralnog ligamenta.....	14
3.2.  Ozljeda prednjeg križnog ligamenta.....	15
3.3.  Ozljede meniskusa.....	17
4.  LIJEČENJE .....	19
4.1.  Konzervativno liječenje .....	19
4.2.  Operativno liječenje .....	20
5.  REHABILITACIJA .....	23
5.1.  Rehabilitacijski protokoli .....	23
5.2.  Fizioterapijska procjena.....	25
5.3.  Terapijske vježbe .....	26
6.  ZAKLJUČAK.....	32
7.  LITERATURA.....	33
8.  POPIS SLIKA.....	35
9.  POPIS TABLICA.....	36

# 1. UVOD

U današnje vrijeme profesionalni sportaši nose veliki rizik od ozljeda, pogotovo ako s njima rade sportski treneri koji nisu stekli odgovarajuća stručna znanja na području kineziologije [1].

Zglob koljena ima veliko značenje za stabilnost i pokretljivost, te ima veliku važnost pri radu ili bavljenju sportom. Koljeno je najveći i najsloženiji zglob u našem tijelu.

Razlikuju se aktivni i pasivni stabilizatori koljena. *Musculus quadriceps* je najvažniji aktivni stabilizator dok se ostale mišićne strukture nazivaju medijalnim i lateralnim stabilizatorima, ovisno o njihovoj lokalizaciji. Pasivni stabilizatori koljena su ligamenti i meniskusi. Važno je jačanje stabilizatora zbog veće stabilnosti samog koljena. Zbog toga se od prvog dana nakon ozljede rade statičke vježbe za spomenutu muskulaturu [2].

U ovom radu opisan će se teška ozljeda koljena, tzv. *zlokobni trijas*. Ozljeda koja se najčešće događa kod žena u skijaškom sportu ili nogometu. Kod takve ozljede dolazi do lezije triju komponenata, medijalnog kolaralnog ligamenta, prednjeg križnog ligamenta i medijalnog meniskusa [3].

Zbog težine ozljede i zahvaćenosti triju komponenata pristupa se kirurškom liječenju, u rijetkim situacijama dolazi do konzervativnog liječenja samo kod parcijalnih ruptura ili nategnuća ligamenata [3].

Konzervativno liječenje se provodi u vidu nošenja steznika u trajanju od nekoliko tjedana i u vidu intenzivne fizikane terapije [2].

Kirurško liječenje provodimo kod udruženih ozljeda. Kod rupture prednjeg križnog ligamenta plasira se presadak na anatomska hvatišta, tzv. anteromedijalnim pristupom. Meniskus se šiva tzv. "inseid-out" metodom, medijalni kolateralni ligament ima vrlo veliki iscijeliteljski kapacitet, pa se u rijetkim situacijama podliježe kirurškoj intervenciji [4].

Nakon kirurške intervencije noga se stavlja u specijalnu ortozu koju bolesnik nosi 6 tjedana u mirovanju i kod aktivnih pokreta. Prvi dan nakon operacije započinje se s rehabilitacijom, sa njezinim planom i programom koji se određuje prema statusu bolesnika. Plan i program se određuje prema tjednima, individualan je za svakoga bolesnika jer se prema svakom bolesniku pristupa drugačije. Ovisno o njegovom stanju prije kirurškog zahvata, je li se bavio sportom, kakvo stanje mišića je bilo prije ozljede ili prije same operacije, ovisi o dobi bolesnika i njegovom profesionalnom angažmanu [3].

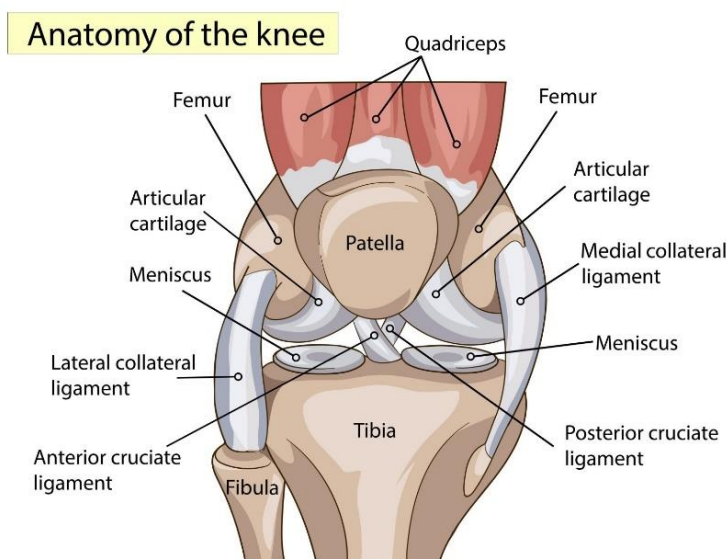
Rehabilitacija se započinje krioterapijom i pasivnim pokretima fleksije, terminalnom ekstenzijom, statičkim vježbama natkoljene muskulature. Statičke vježbe su vrlo važne zbog

jačanja muskulature koja je vezana za koljeno, kako bi koljeno ostalo što stabilnije, a mišić dobio na snazi. Bolesnik hoda sa podlaktanim štakama uz minimalno opterećenje bolesne noge. Kroz šest tjedana rehabilitacije postupno se pojačava pasivan pokret, pa se prelazi u aktivno-potpomognuti pokret sve do punog opsega pokreta kod samostalne aktivnosti. Postepeno se uvode vježbe za jačanje mišića, bicikl, plivanje, elektrostimulacija (ES), vježbe propriocepcije i balansa. Plan i program je individualni i traje otprilike oko šest tjedana [5].

Nakon šest tjedana kod sportaša započinje intenzivnija terapija, tzv. sportska rehabilitacija, počinju treninzi u teretani uz progresiju opterećenja, blaže sportske aktivnosti, početak individualnih treninga, da bi se nakraju došlo do specifičnih sportskih treninga i kontaktnog sporta. Rehabilitacija kod sportaša traje oko 24 tjedna [5].

## 2. ANATOMIJA ZGLOBA KOLJENA

Zglob koljena ili *articulatio genus* najveći je i jedan od najsloženijih zglobova našeg tijela. U zglob ulaze tri kosti femur, tibia i patela, te tri zglobne površine medijalna tibiofemoralna površina, lateralna tibiofemoralna površina i patelofemoralna površina, mehanički gledano predstavlja trochoginglymus (Slika 2.1.1.) [6].

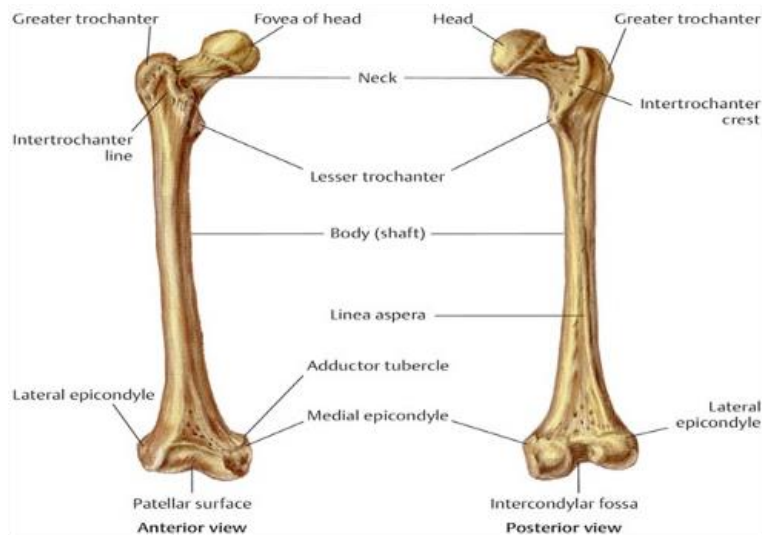


Slika 2.1. Prikaz anatomije koljena

Izvor: [<http://www.tedxdharavi.com>]

### 2.1. Kostí koljena

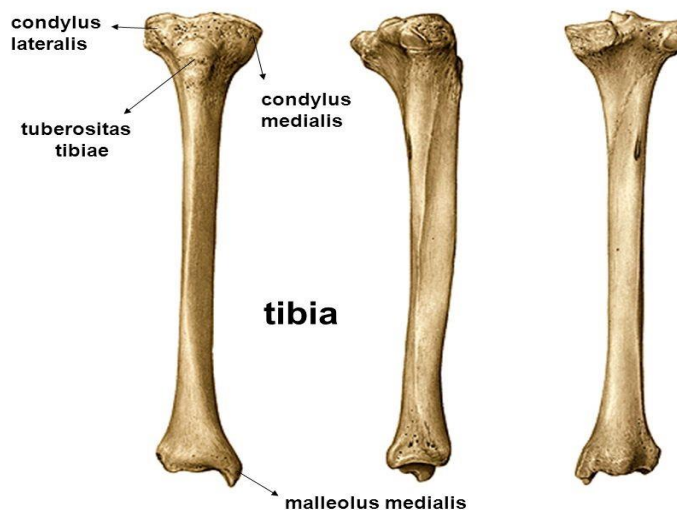
*Femur* ili bedrena kost (Slika 2.1.1.) je najveća i najduža cjevasta kost u tijelu čovjeka smještena u natkoljenici. Dijeli se na corpus femoris ili tijelo bedrene kosti, collum femoris ili vrat bedrene kosti, te gornji i donji zadebljani kraj ili extremitas proximalis et distalis. Vrat bedrene kosti i tijelo bedrene kost zatvaraju kolodijafizalni kut. Medijalni i lateralni kondil femura su zglobne površine koje su longitudinalno i transverzalno konveksne. S prednje strane su kondili uzglobljeni s površinom patele, a sa stražnje strane su razdvojeni interkondilarnom udubinom. Fiziološki valgus položaj koljena stvara medijalni kondil zbog svog položaja koji je distalnije u odnosu na lateralni kondila. Kondili femura zajedno sa kondilima tibije čine zglob. Zglobna površina kondila tibije je konkavna [6].



*Slika 2.1.1. Prikaz femura s prednje i stražnje strane*

Izvor: [<https://musculoskeletalkey.com/fractures-of-the-femur/>]

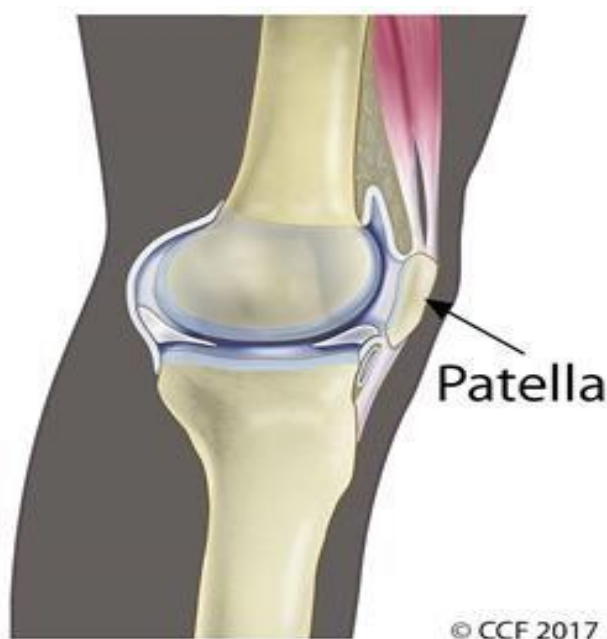*Tibia* ili goljenična kost (Slika 2.1.2) je snažna kost potkoljenice koja ima trokutasto tijelo ili corpus tibiae, te proksimalni i distalni kraj. Na proksimalnom kraju se nalaze medijalni i lateralni kondili tibije sa zglobnim površinama za kondile femura [6].



*Slika 2.1.2. Prikaz tibije sa prednje, bočne i stražnje strane*

Izvor: [<https://www.medizin-kompakt.de/tuberositas-tibiae>]

*Patela* ili iver (Slika 2.1.3.), najveća je sezamska kost u tijelu čovjeka. Trokutastog je oblika, baza patele smještena je proksimalno, dok je vrh patele usmjeren distalno, kod patele razlikujemo još prednju i stražnju stranu, dok je rub patele hrapav. Sama patela smještena je u tetivi mišića *quadriceps femorisa*. Stražnju površinu patele čini zglobna površina koja se naslanja na patelarnu površinu femura. Sama zglobna površina podijeljena je na medijalni i lateralni dio centralnom longitudinalnom brazdom [6].



*Slika 2.1.3. Prikaz patele*

Izvor: [<https://my.clevelandclinic.org/>]

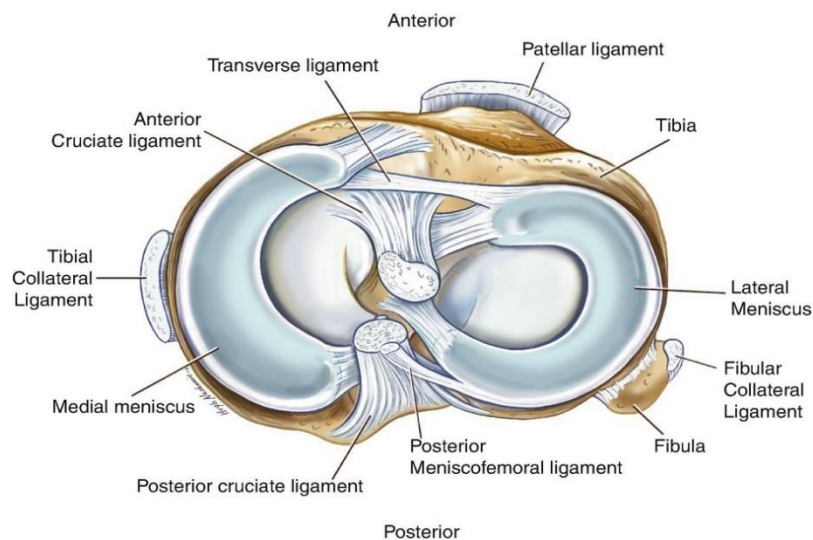
## **2.2. Artrologija koljena**

Zglobna tijela u koljenu su kondili femura i kondili tibije, nesklad zglobnih tijela u koljenu usklađuju hrskavična tijela, meniskusi. U samom zglobu koljena sudjeluje i patela pa govorimo o femoropatelarnom zglobu, tj. zglobu između femura i patele. Stalan doticaj zglobnih tijela i samu stabilnost zgloba koljena osiguravaju sveze [7].

Medijalni i lateralni meniskus (Slika 2.2.1.) su dvije vezivnohrskavične, polumjesečste tvorbe koje poboljšavaju kongruentnost zglobnih tijela i raspoređuju pritisak [7]. Medijalni meniskus je polumjesečast ili oblik otvorenog slova C. Sa stražnje strane je širi i deblji, a prema naprijed je tanji i uži. Vanjski rub mu je prirastao uz zglobnu čahuru i uz duboki dio medijalne kolateralne

sveze. Široko razmaknuta hvatišta, povezanost s medijalnom kolateralnom svezom, te udaljenost medijalne zglobne površine goljenične kosti znatno ograničava pomičnost medijalnog meniskusa, koja je znatno manja nego kod lateralnog meniskusa.

Lateralni meniskus je više okruglast i podjednako širok više kao oblik zatvorenog slova C, hvatišta su mu vrlo blizu. Vanjski rub mu je djelomično pričvršćen za zglobnu čahuru. Pokretniji je od medijalnog meniskusa jer nije vezan uz kolateralnu svezu, hvatišta su mu primaknuta, a lateralna zglobna površina tibije je ravna. Gibljivost mu je ograničena zatezanjem njegovog lateralnog ligamenta [7].



Slika 2.2.1. Prikaz medijalnog i lateralnog meniska

Izvor: [<http://www.link.springer.com>]

*Ligament patelle* je nastavak tetive mišića kvadricepsa i seže od patele do tuberositas tibiae [6].

*Ligamentum collaterale medijale* (MCL) koji polazi sa medijalnog epikondila femura, preko zglobne čahure i veže se uz gornji dio medijalne površine tibije. Ima dva dijela, to je duboki dio koji je smješten u zglobnoj čahuri, te površni dio. Duboki dio je kratak, a površni dio je dugačak i čvrst [6].

*Ligamentum collaterale laterale* (ACL) polazi od lateralnog epikondila femura i veže se za prednji i lateralni dio gornjeg dijela tibije. Ima oblik vrpce koja je usmjerena koso, dolje i

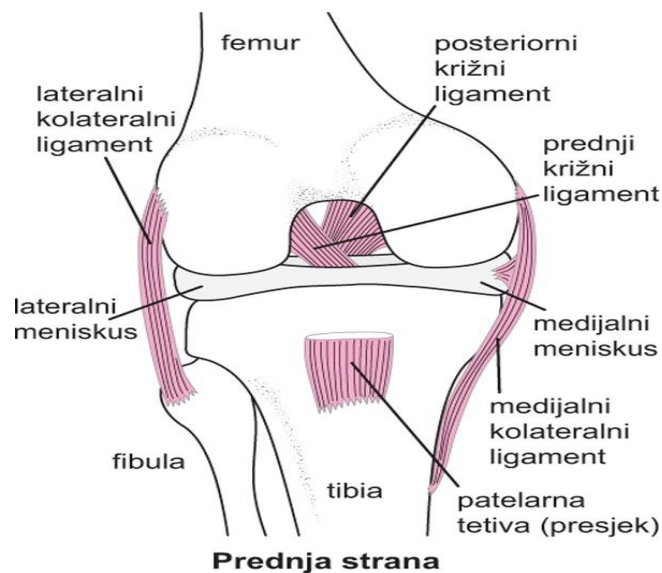
natrag. Dijelimo ga na dva dijela dublji sloj koji je povezan sa tetivom musculus popliteusa i na površinski sloj koji je potpuno odijeljen od zglobne čahure [6].

*Ligamentum cruciatum anterius* ili prednja ukrižena sveza polazi od interkondilarne površine na tibiji i hvata se na unutarnju površinu lateralnog kondila femura. Osiguravaju stalni doticaj zglobnih tijela u svakom položaju zgloba jer je u svakom obliku pokreta dio ligamenta zategnut. Smješteni su unutar zglobne čahure. Pružaju kontrolu i stabilnost pri pokretima fleksije i ekstenzije [6].

*Ligamentum cruciatum posterius* ili stražnja ukrižena sveza nalazi se posteriorno u interkondilarnoj površini na tibiji i hvata se na unutarnjem dijelu medijalnog kondila femura [6].

*Ligamentum popliteum arcuatum* polazi sa vrha glave fibule, ukrižuje tetivu musculus popliteusa i hvata se na zglobnu čahuru [6].

*Ligamentum popliteum obliquum* nalazi se na stražnjij strani koljena, te je nastavak tetive musculus semimembranozusa, usmjeren proksimalno i lateralno [6].



*Slika 2.2.1. Prikaz ligamenata koljena*

Izvor: [<http://www.msd-prirucnici.placebo.hr/>]



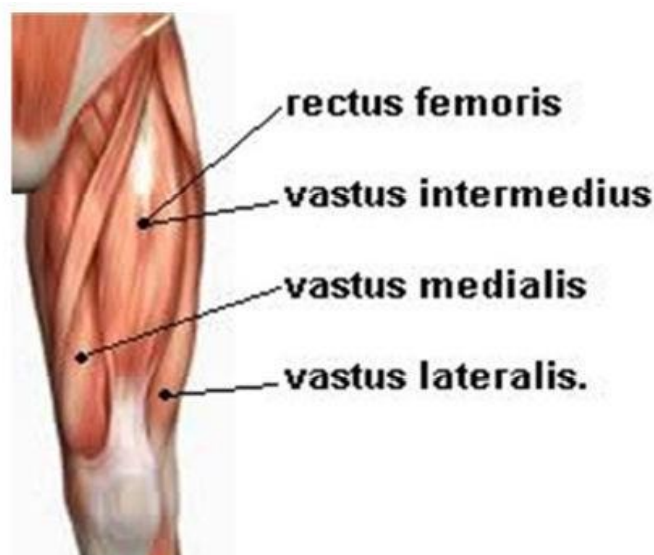
Zglobna čahura se hvata iznad kondila femura i ispod kodila tibije. S prednje strane ima udubinu u kojoj je smještena patela, a sa stražnje strane podijeljena je na dva dijela pregibom [7].

Sluzne vreće ili bursae nalaze se između zglobne čahure i okolnih ligamenata ili između ligamenata i mišića, na taj način štite tkivo od tvrdih tvorbi, te smanjuju trenje i olakšavaju gibanje [7].

### 2.3. Miologija koljena

Mišići koji osiguravaju pokrete u koljenu dijele se na prednju i stražnju skupinu natkoljenih mišića [7].

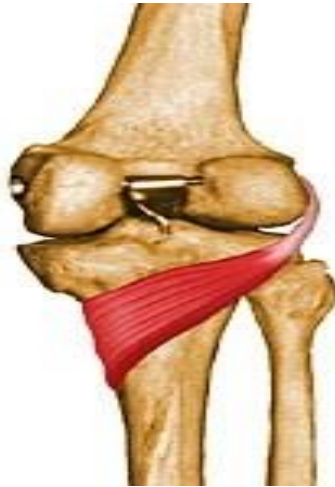U prednju skupinu mišića spada *musculus quadriceps femoris* (Slika 2.3.1.), kojeg čine četiri mišića koji su smješteni na prednjem i lateralnom djelu natkoljenice. *Musculus rectus femoris* polazi sa spine iliace anterior superior i gornjeg ruba acetabuluma. *Musculus vastus lateralis* polazi sa prednjeg ruba velikog trohantera, linee aspere i lateralne međumišićne pregrade. *Musculus vastus medialis* polazi sa medijalne usne linee aspere. *Musculus vastus intermedius* polazi sa prednje i lateralne plohe femura. Sva četiri mišića zajedno se spajaju u jednu tetivu i čine patelarnu tetivu koja se hvata na tuberozitas tibie. Inervaciju ovog mišića čini nervus femoralis [7].



Slika 2.3.1. Prikaz *musculus quadriceps femoris*

Izvor: [<http://http://www.natus.hr/Atrofija%20m.%20quadriceps>]

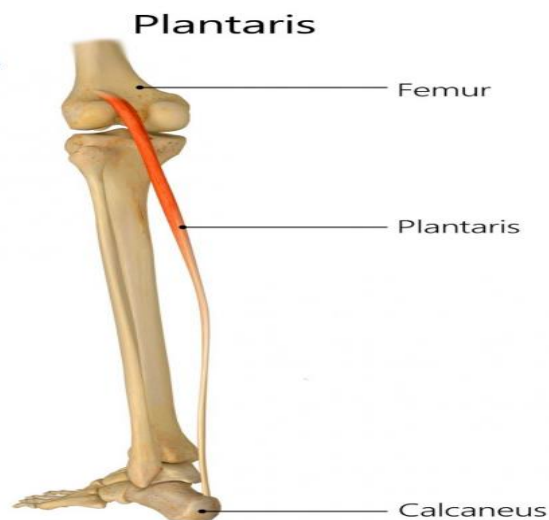
*Musculus popliteus* (Slika 2.3.2.), polazi sa stražnje strane lateralnog epikondila femura i hvata se na stražnju stranu medijalno proksimalnog dijela tibije. Inervira ga nervus tibijalis [7].



*Slika 2.3.2. Prikaz musculusa popliteusa*

Izvor:[ <https://rad.washington.edu/muscle-atlas/popliteus/>]

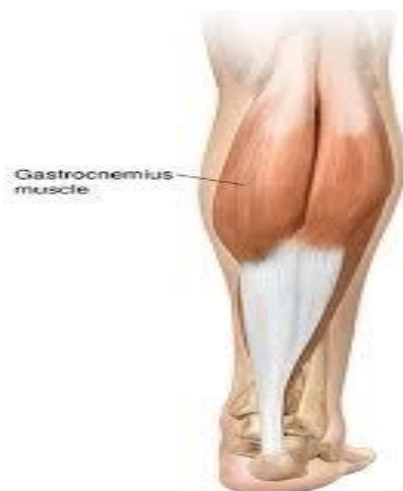*Musculus plantaris* ( Slika 2.3.3.), polazi sa lateralnog epikondila femura i hvata se na stražnji dio petne kosti. Inervira ga nervus tibijalis [7].



*Slika 2.3.3. Prikaz musculusa plantarisa*

Izvor: [<https://www.rehabmypatient.com/knee/plantaris>]

*Musculus gastrocnemius* (Slika 2.3.4.), polazi sa stražnje površine medijalnog i lateralnog epikondila femura, a hvata se na stražnjem dijelu calcaneusa. Inervira ga nervus tibijalis [7].

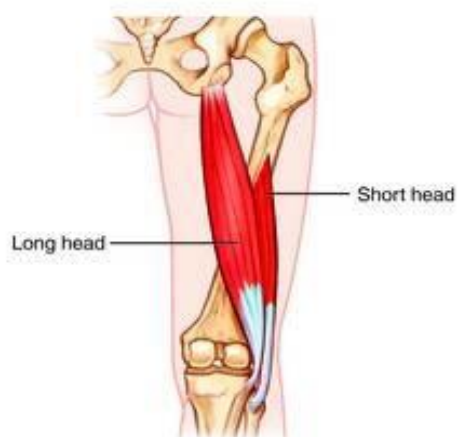

*Slika 2.3.4. Prikaz musculusa gastrocnemiusa*

Izvor: [<https://www.saintlukeskc.org>]

Stražnju skupinu mišića natkoljenice čine tri dvozglubna mišića koji se nazivaju hamstringsi.

*Musculus biceps femoris* (Slika 2.3.5.) ima dvije glave, caput longum ili duga glava polazi sa tuber ishiadicam, kratka glava ili caput breve polazi sa lateralne usne lineae asperae i lateralne međumišićne pregrade, a zajedno se hvataju na capitulum fibulae. Inervira ga nervus tibialis [7].

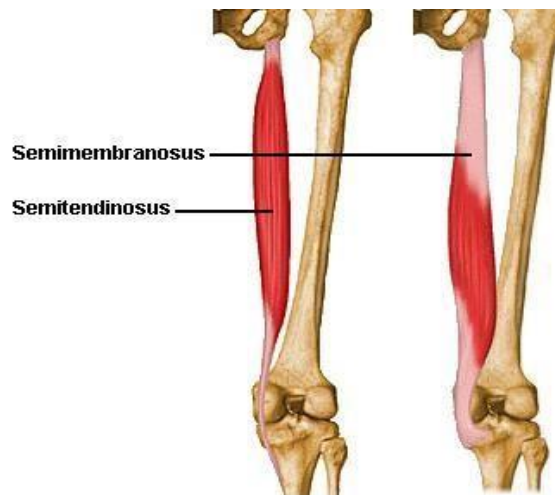


*Slika 2.3.5. Prikaz musculusa biceps femorisa*

Izvor: [<https://www.medizin-kompakt.de/biceps-femoris>]

*Musculus semitendinosus* ( Slika 2.3.6.) polazi sa tuber ischiadicum i hvata se na gornji dio medijalne strane tibie. Inervira ga nervus tibialis [7].

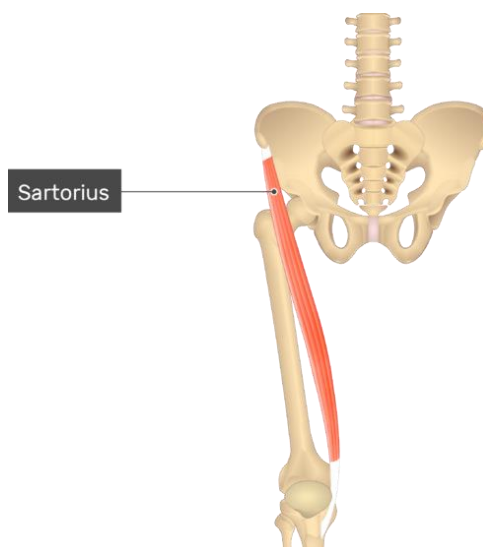
*Musculus semimembranosus* polazi sa tuber ischiadicum i hvata se na stražnju i pednju stranu medijalnog kondila tibije. Inervira ga nervus tibialis [7].



*Slika 2.3.6. Prikaz musculusa semitendinosusa i musculusa semimembranosusa*

Izvor: [<https://docplayer.org>]

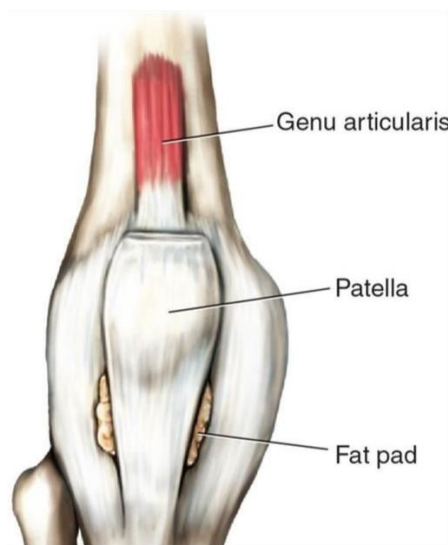
*Musculus sartorius* (Slika 2.3.7) polazi sa spine iliace anterior superior i hvata se na tuberozitatibije te se nastavlja u fasciju potkoljenice. Inervira ga nervus femoralis [7].



*Slika 2.3.7. Prikaz musculusa sartoriusa*

Izvor: [<https://www.getbodysmart.com/leg-muscles/sartorius-muscle>]

*Musculus articularis genu* (Slika 2.3.8.) polazi sa prednje strane bedrene kosti, te se hvata na gornji dio zglobne čahure zgloba koljena i suprapatelarnu sluznu vreću. Inervira ga nervus femoralis [7].



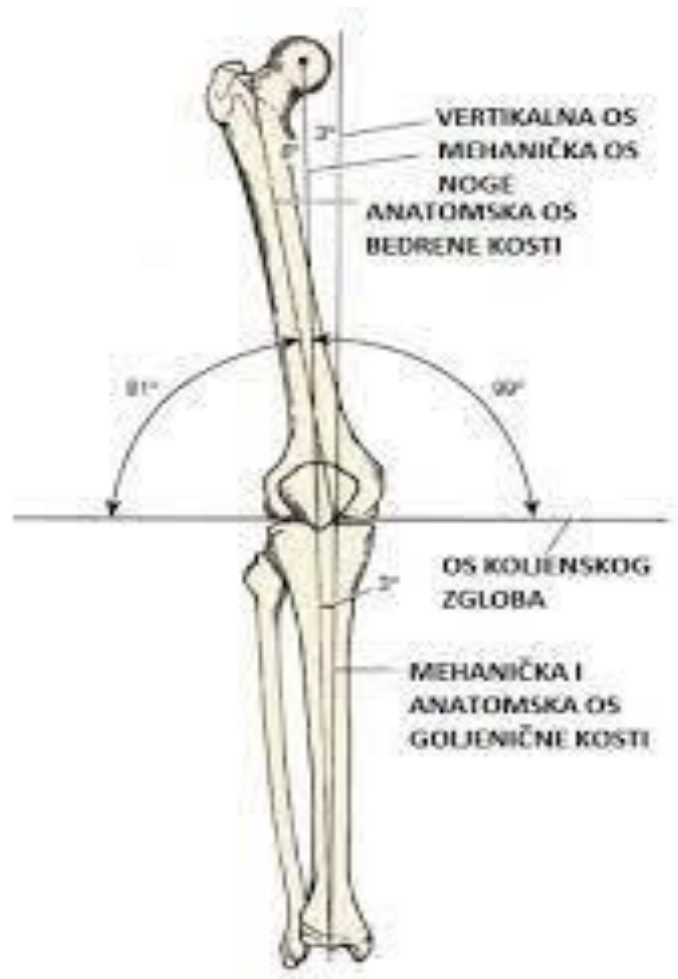
Slika 2.3.8. Prikaz *musculus articularis genu*

Izvor: [<https://tr.pinterest.com/pin/613896992935291513/>]

## 2.4. Biomehanika koljena

Struktura koljena je vrlo složena, te kao takva omogućuje veliku gibljivost, podnošenje i prenošenje biomehaničkih opterećenja. Koljeno ima sposobnost akomodacije na hod, čučanj, penjanje, trčanje. Stabilnost samog zgloba osiguravaju ligamenti kao njegovi pasivni stabilizatori i mišići koji čine aktivnu stabilizaciju koljena. Moguće kretnje u koljenu su fleksija i ekstenzija, te kod flektiranog koljena moguća je rotacija oko osi potkoljenice [7]. Aktivna fleksija u koljenu iznosi 130 stupnjeva, dok je pasivna moguća i do 160 stupnjeva. Aktivna ekstenzija iznosi 0 stupnjeva, dok pasivna može i 10 stupnjeva. Za funkcioniranje u svakodnevnim aktivnostima opseg pokreta iznosi od 0 do 90 stupnjeva [8]. Tibiofemuralni zglob prilikom hodanja podnosi opterećenje do tri puta veće od tjelesne težine, a prilikom hodanja po stepenicama četiri puta veće od tjelesne težine. Menisci pomažu kod prijenosa opterećenja. Kad se ukloni menisk dolazi do opterećenja kosti. Patela pomaže kod ekstenzije, produživanjem poluge i raspodjelom naprezanja u zglobu. Kod čučnjeva i trčanja menisk podnosi opterećenje sedam puta veće od tjelesne težine [8].

Razlikujemo tri osovine u zglobu koljena (Slika 2.4.1.). Biomehaničke osovine su: mehanička os, vertikalna os i anatomska os [8].



Slika 2.4.1. Prikaz odnosa osovina u zglobu koljena

Izvor: [<https://repositorij.mef.unizg.hr/>]

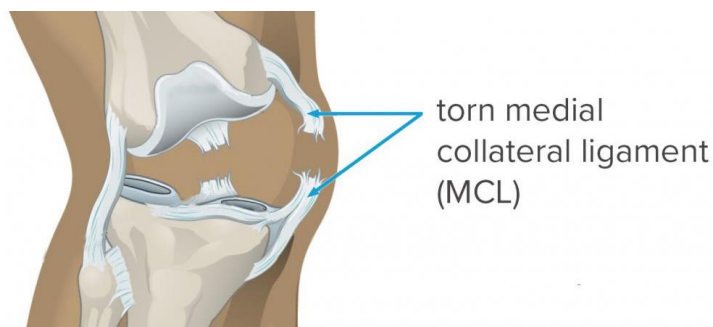
### 3. ZLOKOBNI TRIJAS - TEŠKA OZLJEDA KOLJENA

*Zlokobni trijas* je teška sportska ozljeda koljena kod koje dolazi do ozljede medijalnog meniska, ozljede prednjeg križnog ligamenta i ozljede medijalnog kolateralnog ligamenta. Najčešće se događa na skijanju i najčešće se događa kod žena. Neposredno prije ozljede koljeno se nalazi u flektiranom položaju sa vanjskom rotacijom i abdukcijom, dok je stopalo učvršćeno za podlogu, a trup ide u rotaciju. Najčešće dolazi do rupture medijalnog kolateralnog ligamenta, ako se nastavi sa djelovanjem sile na koljeno dolazi do rupture prednjeg križnog ligamenta i medijalnog meniska, premda može biti i slabiji stupanj ozljede kao što je istegnuće ligamenata ili djelomična (parcijalna) ruptura ligamenata kod koje dolazi do kidanja pojedinih niti ligamenta [3].

#### 3.1. Ozljeda medijalnog kolateralnog ligamenta

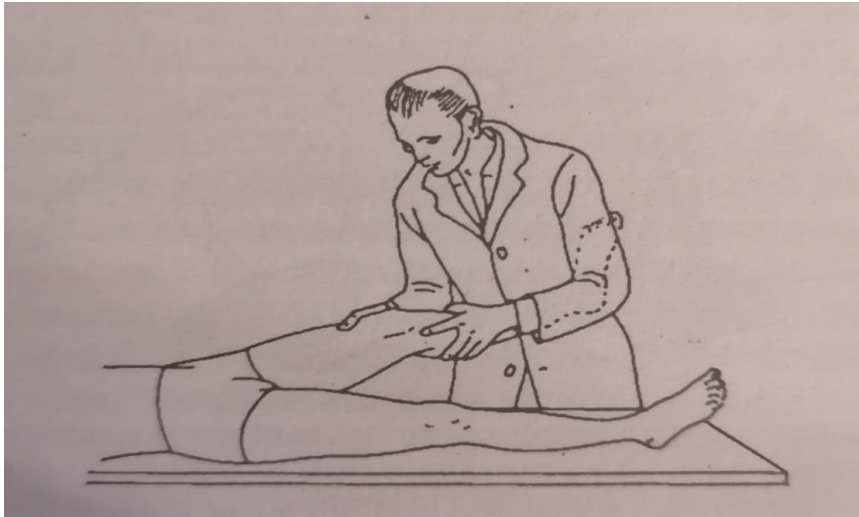
Ozljeda medijalnog kolateralnog ligamenta koljena je najčešća ozljeda (Slika 3.1.1.). Do ozljede dolazi kada je potkoljenica u abdukciji, a koljeno je ekstenzirano. Najčešće je to kod nogometaša kad se sudare dva igrača, ili pri rotaciji u koljenu uz laganu fleksiju i abdukciju potkoljenice. Rotacija potkoljenice prema van ili rotacija natkoljenice prema unutra, uz čvrsto fiksirano stopalo na podlogu imaju isti učinak. Ovakva ozljeda je karakteristična za skijaše. Bol je vrlo jaka u trenutku ozljede, zatim se smanjuje, ali nakon nekoliko sati se ona ponovno pojačava [9].

Za konačnu dijagnozu kako bi potvrdili ozljedu medijalnog kolateralnog ligamenta bitan je pozitivan znak “žabljih usta” tj. mogućnost abdukcije potkoljenice uz fleksiju koljena od 20 do 30 stupnjeva (Slika 3.1.2.). Ako bol i spazam ne dopuštaju izvođenje tog znaka, tada je potrebna lokalna ili opća anestezija da bi se došlo do prave dijagnoze [10].



*Slika 3.1.1. Prikaz ruptуре medijalnog kolateralnog ligamenta*

Izvor: [<https://www.medicalnewstoday.com/articles/324738#symptoms>]

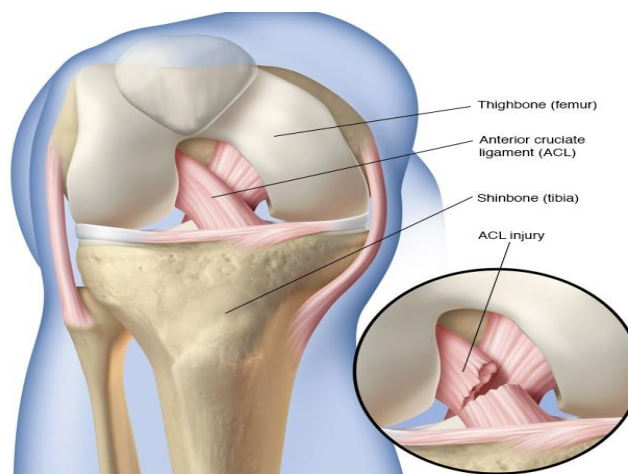


*Slika 3.1.2. Prikaz načina ispitivanja statusa kolateralnih ligamenata koljena (znak žabljih usta)*

Izvor: [M. Pećina i sur., Ortopedija, 1996.]

### **3.2. Ozljeda prednjeg križnog ligamenta**

Ozljede prednjeg križnog ligamenta nastaju zbog nagle i snažne hiperekstenzije koljena i pri izravnom udarcu u femoralne kondile pri flektiranom koljenu i fiksiranoj tibiji uz pomak femura straga (Slika 3.2.1.). Ozljeda može biti na tibijalnom hvatištu, na femoralnom hvatištu ili na oba. Uvijek postoje kao znak ozljede hemartros i zaštitni spazam mišića, zato je vrlo teško izazvati “simptom prednje ladice”. Najprije se mora aspirirati zglobni sadržaj, potom će se katkad tek u anesteziji dobiti taj pozitivan “simptom prednje ladice”[9].

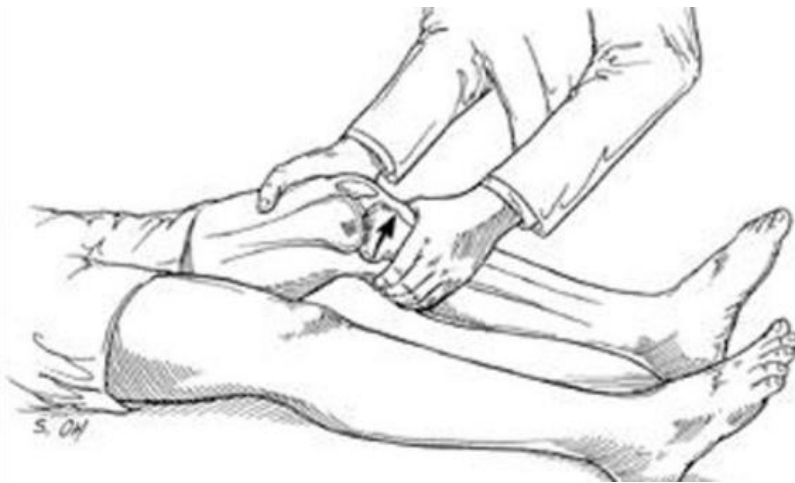

*Slika 3.2.1. Prikaz rupture prednjeg križnog ligamenta*

Izvor:[ <https://www.pinnacle-ortho.com/anterior-cruciate-ligament-acl-tears>]



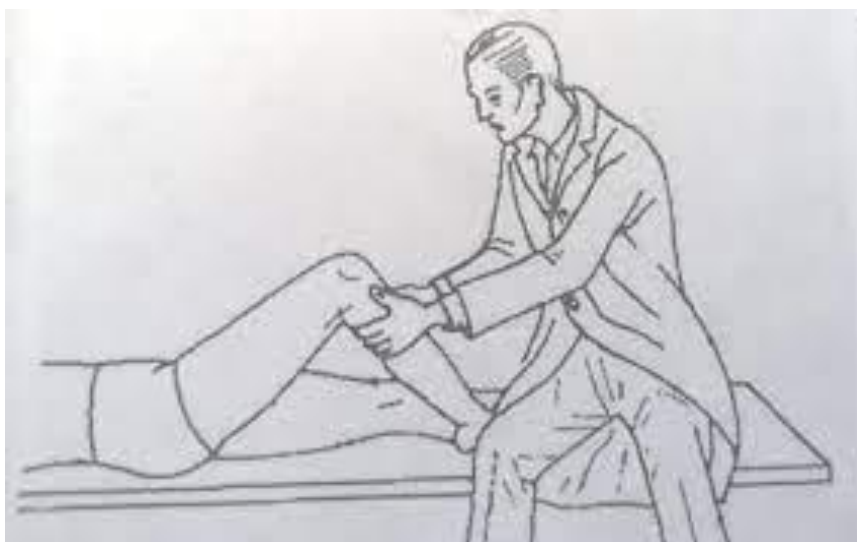LACHMANN-OV TEST vrlo je značajan u dijagnostici rupture prednje ukrižene sveze. Ovim testom se dokazuje lezija koja je specifična za prednji križni ligament koljena (Slika 3.2.2.). Prilikom izvođenja testa bolesnik leži na leđima, koljena su flektirana 20-30 stupnjeva, a ispitivač jednom rukom primi natkoljenu i time osigurava stabilnost same natkoljenice, drugom rukom potkoljenica se hvata sa stražnje strane te pokušava povući u anteriornom smjeru. Palac ruke kojom se prima potkoljenica mora biti pozicioniran na tuberositas tibije. Pomak tibije prema naprijed u odnosu na natkoljenu trebao bi blokirati prednji križni ligament, dakle klizanje tibije prema naprijed se naglo prekida kod negativnog testa, a ukoliko dođe do pomaka može se govoriti o puknuću ili nestabilnosti prednjeg križnog ligamenta [10]



*Slika 3.2.1. Prikaz izvođenja Lachmann testa*

Izvor:[<https://www.building-body.com/ozljeda-prednjeg-kriznog-ligamenta/>]

TEST PREDNJE LADICE ovim testom utvrđuje se postoji li povećana gibljivost tibije u antero-posteriornom smjeru u odnosu na femur (Slika 3.2.3.). Bolesnik leži na leđima s koljenom flektiranim do 90 stupnjeva. Ispitivač sjedne na prste stopala ozlijeđene noge čime osigurava stabilnost distalnog segmenta, potkoljenica se obuhvaća objema rukama u razini koljene pukotine sa posteriorne strane. Palac obje ruke položen je uz tuberositas tibije. Ispitivač pokuša povući potkoljenu prema naprijed u odnosu na femur. Klizanje tibije prema naprijed koje je veće od fiziološke amplitude u odnosu na femur podsjeća na “izvlačenje ladice”, pa se i test naziva simptomom prednje ladice. Test je pozitivan kad je pomak tibije na bolesnoj nozi veći od pomaka tibije na zdravoj nozi. Takav pozitivan test daje nam znak da je došlo do puknuća prednjeg križnog ligamenta [10].



*Slika 3.2.2. Prikaz izvođenja Testa prednje ladice*

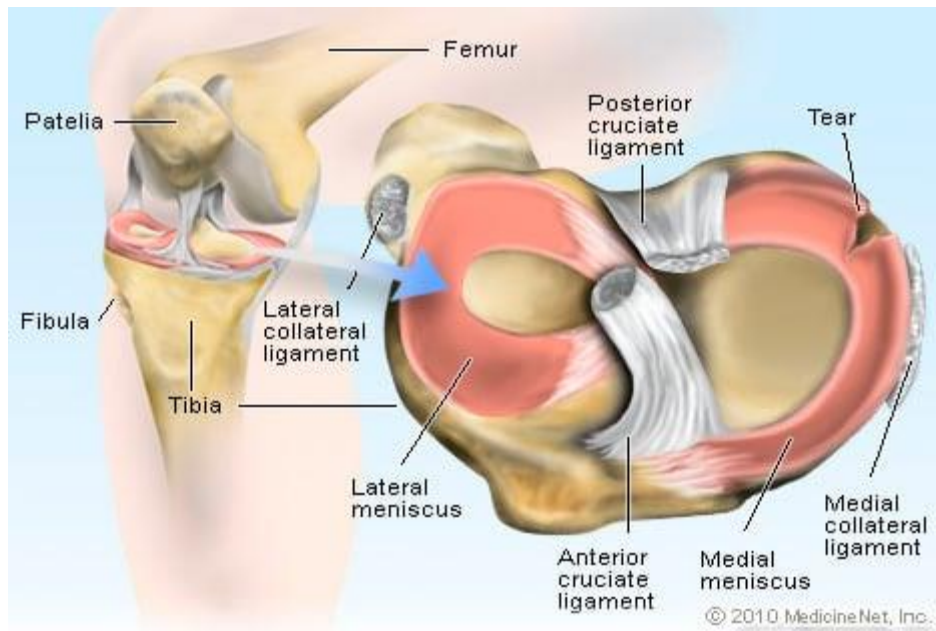
Izvor: [<https://repositorij.unidu.hr>]

Radiografija bi se trebala učiniti obavezno zbog eventualne avulzije interkondilarne eminencije [10].

### **3.3. Ozljede meniskusa**

Ozljede meniskusa nastaju djelovanjem mehaničke traume natkoljenice ili potkoljenice. Zbog abnormalnih ili naglih pokreta koljena, meniskusi se previše pritisnu ili su napeti i nastaje ozljeda fibrokartilaginozne supstance ili njihovih hvatišta. Najčešća ozljeda meniskusa je uzdužna ruptura stražnjeg dijela medijalnog meniskusa (Slika 3.3.1.). Nastaje kada je koljeno flektirano uz rotaciju prema van i moguću abdukciju potkoljenice uslijedi vrlo snažna ekstenzija [11].

Kod rupture meniska javlja se bol koja je lokalizirana na strani ozlijeđenog meniskusa. Ako se uz bol osjeti i kidanje dijagnoza je gotovo sigurna, i ako nema znakova potpunog puknuća kolateralnog ligamenta. Oštećenje meniskusa praćeno je stvaranjem hidropsa istog dana ozljede, a nerijetko se javlja kasnije sljedeći dan nakon ozljede [11].



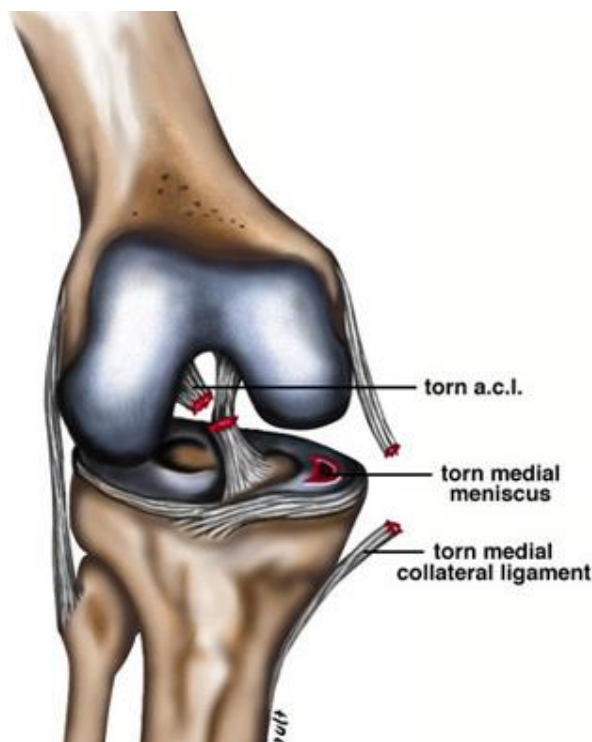
*Slika 3.3.1. Prikaz rupture medijalnog meniskusa*

Izvor:[ [https://www.medicinenet.com/image-collection/torn\\_meniscus\\_picture/picture.htm](https://www.medicinenet.com/image-collection/torn_meniscus_picture/picture.htm)]

Dijagnoza ozljede meniskusa možemo utvrditi nizom kliničkih testova osnovanih na pojavi bolne osjetljivosti pri pritisku koji može biti izravan i neizravan. Pozitivni znakovi daju dijagnozu, ali negativan znak NE isključuje mogućnost povrede meniskusa. Dijagnostički najvažnija klinička slika ozlijeđenog meniskusa je blokada koljena. Nastaje kada se otkinuti dijelovi meniskusa nađu između prednjih dijelova susjednih kondila femura i tibije [11]. Potrebno je napraviti radiografiju koljena radi isključenja koštanih ozljeda ili degenerativnih promjena. Kod nekih nejasnih slučajeva potrebna je magnetska rezonancija (MR) kontrastna artrografija koljena koja uz dobru interpretaciju otkriva lokalizaciju, oblik i veličinu ozljede meniskusa. Kod ove vrste pretrage se upotrebljava plin (zrak), jodni kontrast ili oboje. Omogućava raspoznavanje zglobnih površina, interartikularnih tvorevina ako eventualno postoje, meniskusa, oblika zglobne šupljine i dr. [12]. Artroskopija s velikom sigurnošću otkriva ozljedu meniskusa i ostale unutrašnje ozljede koljena [11].

## 4. LIJEČENJE

Kod ovakve udružene ozljede obavezno je kirurško liječenje, premda postoje i stupnjevi ozljede kod kojih nije potrebna kirurška intervencija, a to su distorzije ili istegnuća ligamenata i djelomične ili parcijalne rupture ligamenata (Slika 4.1.) [11].



*Slika 4.1. Prikaz ozljede - zlokobni trijas*

Izvor: [<https://www.pinnacle-ortho.com/anterior-cruciate-ligament-acl-tears>]

### 4.1. Konzervativno liječenje

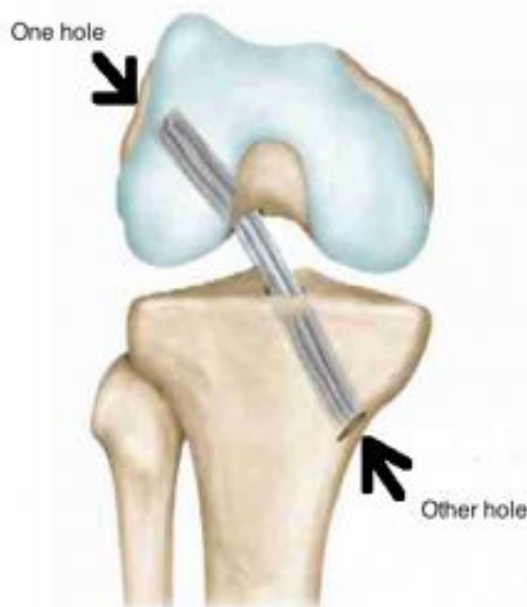Konzervativnom načinu liječenja ozljede koljena pristupa se kad nije došlo do puknuća ni jedne os komponenata koje se nalaze u zglobu koljena ili je došlo do parcijalne rupture. Ovisi i o dobi bolesnika, načinu života i profesionalnom statusu [13].

Konzervativno liječenje sastoji se od jačanja muskulature i poboljšanja proprioceptije, na taj način pokušavamo nadomjestiti stabilizaciju koljena koja je narušena njegovim ozljeđivanjem. U početku mora se smanjiti bol i oteklina koje su nastale primjenjujući krioterapiju i mirovanje. Sama rehabilitacija traje kraće nego nakon operativnog liječenja [13].

## 4.2. Operativno liječenje

Kod prednjih križnih ligamenata potrebno je odmah napraviti primarnu plastiku sveze tetivom semitendinozusa, tetivom gracilisa ili dijelom ligamenta patele. Kod medijalnogkolateralnog ligamenta reparirat će se ligament, a kod rupture meniskusa spojiti će se meniskus šavovima ili napraviti tzv. reinserciju meniskusa i nakon toga imobilizirati koljeno na 6 tjedana u specijalnim ortozama [14].

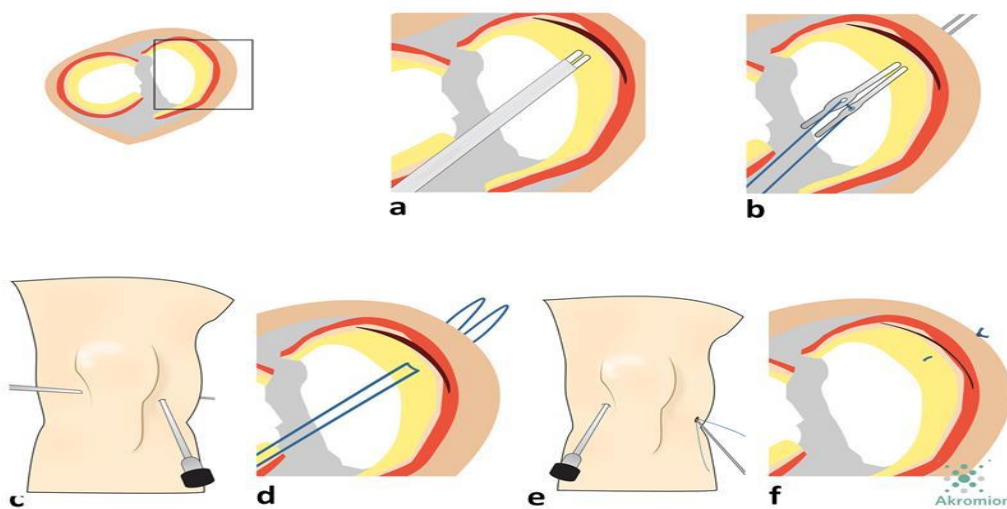
Kod rekonstrukcije prednjeg križnog ligamenta neophodno je plasirati presadak na anatomsku hvatišta, danas se to izvodi tzv. anteromedijalnim pristupom (Slika 4.2.1.). Potrebno je na tibiji prepoznati anatomsko mjesto u području eminencija, a na femuru u području lateralnog zida. Nakon što se učini tunel na anatomskom hvatištu femura, učini se i na tibiji. Ligamentarni presadak tetive mišića semitendinosusa i gracilisa se provlači kroz tunel na tibiji u tunel na femuru. Fiksira se titanijumskom kopčom s gornje strane, a na donjoj strani interferentnim resorptivnim vijkom. Na kraju operacijskog zahvata kretanje u koljenu su slobodne, te je koljeno stabilno[15].



*Slika 4.2.1. prikaz rekonstrukcije prednjeg križnog ligamenta*

Izvor: [<http://dusanpopovic.com/tag/banjica/>]

Standard za liječenje ozljeda meniskusa je „inside-out“ tehnika šivanja ruptur meniskusa s vertikalnim „madrac“ šavovima (Slika 4.2.2.). Za šivanje puknutog meniskusa potrebno je poznavanje njegove vaskularizacije [14]. Kako je za cijeljenje puknutog meniskusa potrebna opskrba krvlju tako je i najpogodnija crvena zona za šivanje, a nešto manje pogodna crveno-bijela zona. Pri odluci o šivanju meniskusa važna je i vrsta ruptur. Za šivanje su najpogodnije uzdužne ruptur od 1-2 cm dužine u vaskularnoj zoni i ruptur na meniskokapsularnom spoju. Kvaliteta samog meniskusa je iznimno važna. Meniskus ne smije biti rastrgan ili degenerativno promijenjen. Za šivanje meniskusa su najpogodniji mlađi pacijenti sa svježom ozljedom [14].

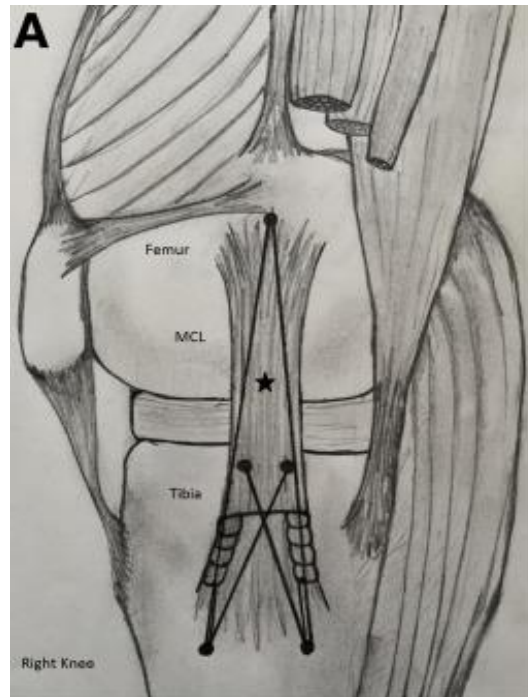


Slika 4.2.2. Prikaz izvođenja "inside-out" tehnike

Izvor [<https://www.akromion.hr/usluge/ortopedija/koljeno/sivanje-rupturiranog-meniska-koljenskog-zgloba/>]

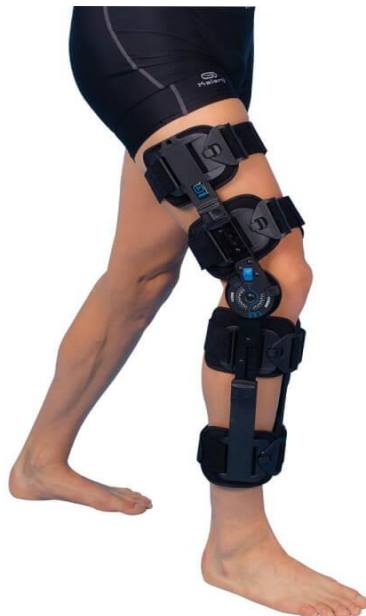Medijalni kolateralni ligament ima iscjeliteljski kapacitet zbog svoje snažne krvožilne opskrbe i izvanzglobnog položaja. Njegove ozljede, kao i prisutnost pridruženih ozljeda, igra značajnu ulogu u odgovarajućem liječenju pacijenta. Većina ozljeda I i II stupnja uspješno se liječi konzervativnim pristupom uz obvezno nošenje ortoze (Slika 4.2.4.), koji naglašava ranu rehabilitaciju. Jedna od rijetkih kirurških indikacija za akutni popravak ili popratne ozljede medijalnog kolateralnog ligamenta je avulzija iz distalnog uloška tibije. Kad je distalna insercija puknuta, vlakna se mogu povući i površinski pomaknuti na tetivu pesa, postajući Stenerov tip lezije. Alternativno, ligament se može povući toliko da se zatvori u medijalni zglobni prostor. U oba scenarija, anatomske zacjeljivanje je nemoguće, što rezultira valgus

nestabilnošću. Preferira se kirurški pristup (Slika 4.2.3.) sportašima koji bi omogućio brzu rehabilitaciju i povratak u igru [4].



*Slika 4.2.3. Prikaz rekonstrukcije medijalnog i kolateralnog ligamenta*

Izvor: [<https://www.sciencedirect.com/science/article/pii/S2212628718302081>]



*Slika 4.2.4. Prikaz specijalne ortoze za koljeno*

Izvor: [<https://crosst.hr/ortopedska-pomagala/ortoze/ortoze-za-koljeno/>]

## 5. REHABILITACIJA

Brzina oporavka i pristup rehabilitaciji ovisi o stupnju ozljede, dobi pacijenta i o njegovoj sportskoj aktivnosti prije same ozljede [2].

Kako se kod takve ozljede najčešće pristupa operativnom načinu liječenja, tako imamo i postoperativni protokol koji pratimo u rehabilitaciji kod takve složene ozljede (Tablica 5.1.1., Tablica 5.1.2.). Važno je naglasiti da je plan okviran i da plan uvelike ovisi o stanju mišićne mase koja je bila prije ozljede. Uvijek je potrebno konzultirati se sa operaterom. Prvih nekoliko mjeseci trening bi trebao biti uz stručnu osobu. Rehabilitacija ne završava nakon 15-tog tjedna. Vrlo je važno utvrditi disbalans i nefunkcionalnost mišićne mase zbog čije je slabosti i došlo do ozljede [3].

Rehabilitacija ovakve ozljede i oporavak uz puno opterećenje je do 6 mjeseci. Početak rehabilitacije uvijek započinje pasivnim pokretom zbog toga jer je primjena opterećenja i intenziteta onemogućena [13].

### 5.1. Rehabilitacijski protokoli

Tablica 5.1.1 Plan i program rehabilitacije po tjednima

<b>1. TJEDAN</b>
<i>-krioblozi</i> <i>-pasivni pokreti</i> <i>0-30°</i> <i>-podlaganje jastuka pod petu za postizanje terminalne ekstenzije</i> <i>-podizanje ispružene noge, odmicanje u stranu u ležećem i stojećem položaju</i> <i>-fleksija potkoljenice preko ruba kreveta</i> <i>-statičke vježbe natkoljenice bez opterećenja</i> <i>-hod s dvjema podlaktanim štakama uz opterećenje</i> <i>15-20kg</i>
<b>2. TJEDAN</b>
<i>-krioblozi</i> <i>-vježbe za održavanje pune ekstenzije</i> <i>-vježbe aktivno-potpomognute ekstenzije</i> <i>-jačanje fleksora i ekstenzora potkoljenice</i> <i>-upotreba štaka pri hodu uz postupno povećanje opterećenja</i>



-ES quadricepsa
<b>3.-4. TJEDAN</b>
-opseg pokreta terminalne ekstenzije i fleksije do 100° -jačanje fleksora koljena, vježba na stepenicama, podizanje na prste, bicikl -plivanje Vježbe zatvorenog kinetičkog lanca s postupnim opterećenjem -vježbe ravnoteže uz blago savijanje koljena -usvojiti pravilan obrazac hoda uz štake
<b>5.-6. TJEDAN</b>
-opseg pokreta terminalne ekstenzije i punog opsega fleksije -vježbe s otporom -vježbe proprioceptije kroz funkcionalnu aktivnost uz puno opterećenje na balansnoj dasci -vježbe hoda bez pomagala

Tablica 5.1.2 Plani i program rehabilitacije po tjednima prilagođen sportašima

<b>7.-12. TJEDAN</b>
-puni opseg pokreta -početak sportske rehabilitacije -bicikl uz opterećenje -vježbe promjene pravca u kontroliranim uvjetima -teretana uz progresiju opterećenja
<b>12.-16. TJEDAN</b>
-postupni povratak blažim sportskim aktivnostima -početak individualnih treninga kod aktivnih sportaša -izokinetičke vježbe quadricepsa i hamstringsa -postupno trčanje s povećanjem intenziteta -vježbe agilnosti i skokovi
<b>16.-24. TJEDAN</b>
-preskakanje užeta -progresija treninga -specifični sportski treninzi -kontaktni sport

## 5.2. Fizioterapijska procjena

Dolaskom pacijenta prvi dan radi se fizioterapijska procjena koja uključuje pregled pojedinca kod kojeg je nastala ozljeda, odnosno kod kojeg je došlo do kontrakture unutar zgloba. Procjena uključuje anamnezu, opservaciju, različita mjerenja i testiranja kojim određujemo oštećenje ili ograničenje bolesnika. Model koji se koristi kako bi se dokumentirali fizioterapijski postupci je SOAP ( Subjective Objective Assessment Plan). S - subjektivni pregled, O - objektivni pregled, A - analiza, P-plan [16]. Subjektivni pregled ili anamneza daje nam podatke koji su bitni kod procjene i daljnjeg tijeka rehabilitacije. Bolesnik iznosi svoj subjektivan osjećaj vezan uz svoju problematiku. Tijekom subjektivnog pregleda ispitivač mora dobiti uvid u aktivnosti svakodnevnog života. Njegovu trenutačnu onesposobljenost i način na koji se nosi sa ozljedom [16]. Objektivni pregled provodi se putem opservacije, palpacije, primjenom različitih testova i mjerenja. Fizioterapeut opservira: tjelesno stanje bolesnika, radi opservaciju posture, stanje tonusa ili napetosti mišića, zabilježi se postojanje edema i disproporcija mekih tkiva, tonus i boja kože, prisutnost ozljede, hematoma, ožiljaka, zadebljanja. Bolesnik se opservira sa stražnje strane, s prednje strane i sa bočne strane. Opservacijom se dobiva prava slika bolesnikovih problema, eventualne uzroke lošeg držanja, kretanja, te će nas usmjeriti na daljnje postupke koji su potrebni. Palpacijom razlikujemo temperaturu kože, njezinu vlažnosti, pokretljivost, otpor pokretanja tkiva, osjetljivost, elastičnost, napetost.[17] Nakon opservacije pristupa se procjeni izvođenja pokreta, kod kojeg bolesnik izvodi samostalno pokret bez pomoći, takav test naziva se test aktivnog pokreta. Test pasivnog pokreta izvodi ispitivač bez kontrakcije mišića ispitanog segmenta. Testa akcesornih pokreta testiramo pasivnim pokretanjem u zadanim smjerovima i očekivanom opsegu. Izometričke testove s otporom testiramo tako da pacijent izvodi pokret, a ispitivač pruža otpor. Procjena pokreta može se testirati mjerenjem obujma mišića koji se vežu za tretirani zglob i mjerenjem obujma samog tretiranog zgloba. Mjerenje obujma zgloba izvodimo centimetarskom trakom koju stavljamo na sredinu zgloba, pritom bolesnik mora biti u relaksiranom položaju, zatim se izmjeri, očitava u centimetrima i rezultat zabilježimo u fizioterapeutske karton. Prilikom mjerenja obujma mišića, bolesnik je u relaksiranom položaju, odredi se mjesto na kojem će se mjeriti, zatim se pomoću centimetarske trke, izmjeri, te potom zabilježi u fizioterapeutske karton. Goniometar kao mjerni instrument služi da se pomoću njega mjeri opseg pokreta u pojedinom segmentu. Sastoji se od tijela dva kraka od koji je jedan krak pomični, a drugi krak fiksni. Važna stavka kod ovog mjerenja je pravilno pozicioniranje bolesnika i pravilno izvođenje pokreta prilikom mjerenja. Npr. kod koljena fiksni krak

goniometra se postavlja tako da prati veliki trohanter, tijelo goniometra postavlja se na zglob, dok pomični krak prati lateralni maleol. Fleksija u koljenu mjeri se u ležećem položaju bolesnika, i to tako da bolesnik leži na trbuhu. Postavi se goniometar, izvede se pokret, pomični krak prati pomični segment zgloba, izmjeri se u stupnjevima i zapiše se u fizioterapeutski karton. Kada se mjeri ekstenzija pacijent je također u ležećem položaju na trbuhu, postavi se goniometar kao kod izvođenja fleksije, izvede se pokret, rezultat se zabilježi u stupnjevima u fizioterapeutski karton.. Manualnim mišićnim testom procjenjuje se mišićna funkcija bolesnika kroz izvedbu antigravitacijskog pokreta, te kroz primjenu manualnog otpora i palpaciju mišićne aktivnosti. Ocjenjuje se od 0 do 5 gdje 0 znači da nema znakova mišićne kontrakcije 1 znači da nema pokreta, ali postoji mišićna kontrakcija, 2 pokret se izvodi samo uz gravitaciju, u tzv. rasteretnom položaju, 3 izvodi se antigravitacijski pokret, 4 izvodi se antigravitacijski pokret uz slabi otpor koji najčešće pruža ispitivač i 5 antigravitacijski pokret uz jači otpor. Kod izvođenja ovog testa vrlo je bitno pozicioniranje samog bolesnika i fiksiranje distalnog dijela segmenta zbog moguće kompenzacije pokreta, pa će rezultati biti loše očitani i zabilježeni.[16]

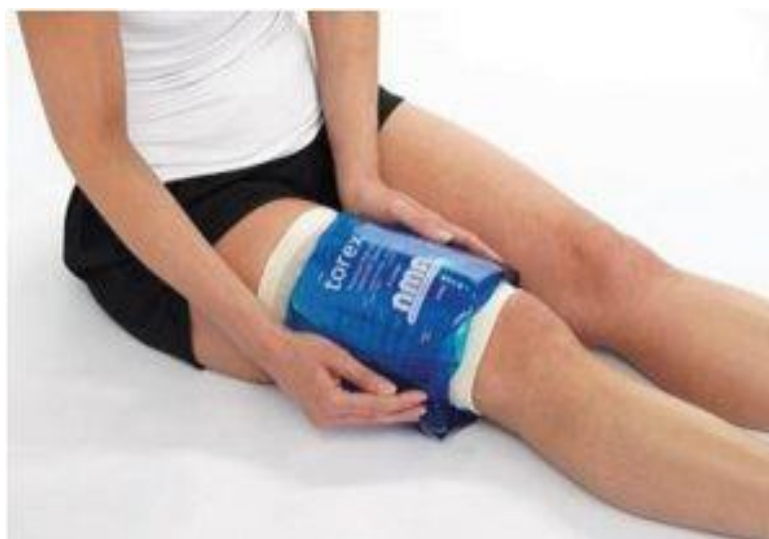Analiza je bitan dio procjene kod koje se definiraju dugoročni i kratkoročni ciljevi na temelju subjektivnog i objektivnog pregleda [16].

Planom određujemo izbor tretmana za postizanje terapijskih ciljeva. Plan treba biti kratak, jasan i ciljano definiran. Trebao bi sadržavati vrstu tretmana, mjesto i trajanje tretmana, ponavljanje tretmana, progresije tretmana, plan procjene u toku tretmana i na k, te plan otpusta.[16]

### **5.3. Terapijske vježbe**

U prvoj fazi rehabilitacije primjenjuje se krioterapija, što je lokalna primjena hladnoće na neki dio tijela, u našem slučaju radi se o koljenu (Slika 5.3.1.). Laganim kružnim ili uzdužnim pokretima izvodi se kriomasaža na tretirani dio tijela. Kriomasaža se primjenjuje direktno na kožu. Pacijent najprije osjeća hladnoću na tretiranom području zbog suženja krvnih žila, no nakon

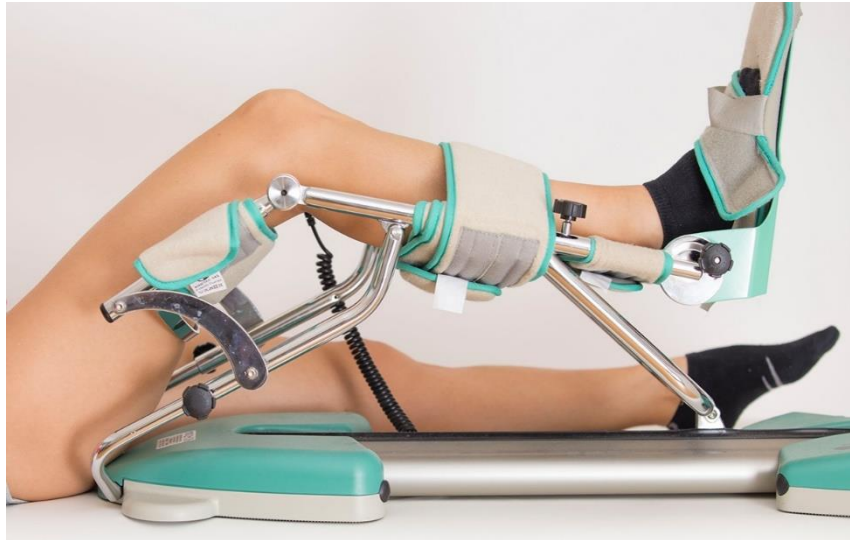nekoliko minuta dolazi do crvenila tretiranog područja i smanjenja boli. Rezultat toga je veća prokrvljenost zbog proširenja krvnih žila i smanjenje boli. Krioterapija se provodi kao uvod u terapijske vježbe, ima analgetski učinak, te se uklanja ili smanjuje potreba za uzimanjem analgetika. Hlađenjem se postiže veći raspon pokreta u samom početku kineziterapije. Smanjuje se mišićni zamor, povećava se protok krvi pa se samim time smanjuje edem i upala tkiva.[17]



*Slika 5.3.1. Prikaz primjene krioterapije*

Izvor: [<http://poliklinikadrsabic.ba/ambulanta-fizikalna-medicina-i-rehabilitacija/>]

Nakon toga radi se kontinuirani pasivni pokret (CPM) u rasponu od 0-30 stupnjeva koji povećavamo postupno. Pasivni pokret u zglobu koljena može se raditi uz pomoć kineteka za koljeno (Slika 5.3.2.). Pasivni pokret ili pasivne vježbe izvode se kod mišićne snage prema manualnom mišićnom testu 0 i 1. Glavni cilj vježbe je održavanje opsega pokreta u zglobovima, održavanje fiziološke duljine mišića, poboljšanje prehrane zglobnih struktura, te mekih tkiva uz bolju cirkulaciju krvi i limfe i održavanje propriocepcije [18]. Kinetek je aparat za pasivno razgibavanje koljena koji se najčešće koristi kod postoperativnih stanja, iako je moguće i kod drugih kontraktura u zglobu koljena. Nakon operacije vrlo bitno je postepeno povećavati opseg pokreta što kod kineteka je vrlo precizno. Pacijent može i samostalno povećavati ili smanjivati stupnjeve pokreta, kao i ugaziti aparat ako dođe do neočekivane i neizdržive boli. Kinetek radi samostalno uz prethodno unesene parametre. Tretman traje 30-60min, i najčešće prethodi individualnim vježbama [19].

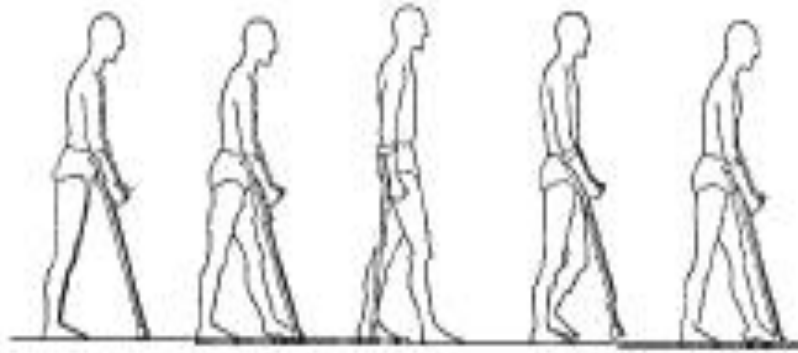


*Slika 5.3.2. Prikaz primjene kineteka*

Izvor: [<https://www.kaliper.hr/usluge/fizikalna-medicina-rehabilitacija/kinetek-za-koljeno/>]

Pacijent nakon pasivnog razgibavanja izvodi samostalno izometričke vježbe kod kojih je kontrakcija mišića takva da se ne mijenja dužina mišićnih vlakana, ali se vlakna napinju, povećavaju tonus. Nema pokreta. Udaljenost polazišta i hvatišta ostaje nepromijenjena, a mišićna sila jednaka je teretu ili manja od njega. Izometričke vježbe nazivaju se još i statičke. Djelovanjem ove kontrakcije želi se stabilizirati zglob i spriječiti neželjene pokrete. Takve vježbe se izvode dva- do tri puta na dan po deset kontrakcija od kojih svaka traje 10-15 sekundi [20].

U početnoj fazi nakon operacije pacijent hoda uz pomoć dviju podlakatnih štaka sa tzv. trotaktnim hodom (Slika 5.3.3.), koji je karakterističan za osobe sa slabošću jedne noge. Pravilno hodanje kreće sa izbacivanjem obje šake, u isto vrijeme oslonac na njih, tj. prebacivanje težine tijela na štake, iskorak sa slabijom nogom, te zatim pridruživanjem zdrave noge [21].

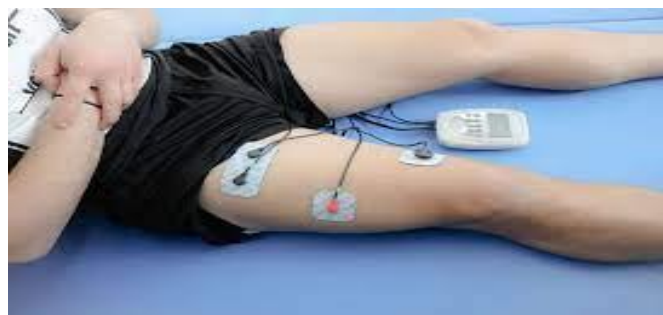

*Slika 5.3.3. Prikaz hoda uz pomoć štaka*

Izvor:[ <https://www.zzjzpgz.hr/nzl/14/hod.htm> ]

Druga faza rehabilitacije također sadrži krioterapiju nakon koje se provode vježbe za održavanje punog opsega ekstenzije, vježbe aktivno-potpomognute fleksije kod kojih pacijent nema dovoljno mišićne snage da bi napravio aktivan pokret. Vježbe mogu biti pasivne kod kojih fizioterapeut u većini opsega pokreta pomaže pacijentu ili aktivne kada fizioterapeut pomogne samo pri kraju opsega pokreta [13].

Izvode se vježbe za jačanje fleksora i ekstenzora potkoljenice. Dalje je prisutna uporaba štaka kod hodanja uz postupno opterećenje. U ovoj fazi počinje se primjenjivati elektrostimulacija musculus quadricepsa (Slika 5.3.4.). ES je vrlo važna fizikalna procedura koja pomoću električnih podražaja izaziva mišićnu kontrakciju. Provodi se s ciljem reaktivacije mišića, mišićnog tonusa, mišićne snage nakon neke ozljede. Kad mišić atrofira potrebno je provoditi ES dok se ne postigne aktivan pokret i mišić ne dobije dovoljno snage kako bi se nastavilo sa kineziterapijom. Zbog toga se te dvije procedure provode zajedno [22].



*Slika 5.3.4. Prikaz primjene elektrostimulacije na musculus quadriceps femoris*

Izvor: [<https://www.peharec.com/fizikalne-terapije/elektrostimulacija/>]

Treća faza rehabilitacije nastavlja se nakon trećeg tjedna poslije operacije. U ovoj fazi opseg pokreta mora biti terminalna ekstenzije i fleksija oko 100°. Nastavljamo sa jačanjem fleksora koljena, vježbe po stepenicama, zatim podizanje na prste. Kreće se s uvođenjem bicikla (Slika 5.3.5) i plivanja. Provode se vježbe zatvorenog kinetičkog lanca s postupnim opterećenjem. Vježbe ravnoteže uz blago savijanje koljena. Bitna stavka ove faze je usvojiti pravilan obrazac hoda [5].



*Slika 5.3.5. Prikaz izvođenja vježbe na biciklu*

Izvor: [<https://www.rog-joma.hr/hr/blog/sobni-bicikl/>]

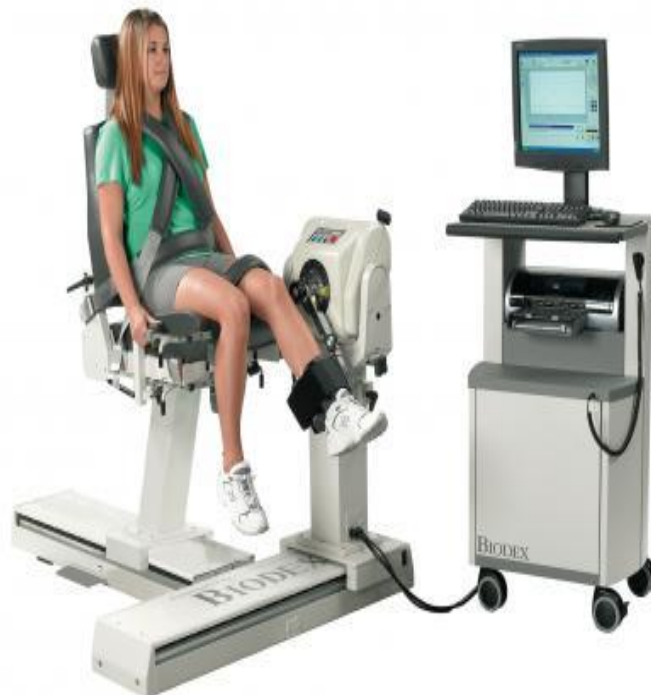Četvrta faza rehabilitacije kreće sa punim opsegom fleksije i terminalnom ekstenzijom. Provode se vježbe s otporom, zatim vježbe propriocepcije (Slika 5.3.6.) kroz funkcionalnu aktivnost uz puno opterećenje na balansnoj dasci, vježbe hoda bez pomagala [5].



*Slika 5.3.6. Prikaz izvođenja vježbi propriocepcije*

Izvor: [<https://krav-maga.hr/blog/minuta-novog-znanja/propriocepcija-103/>]

Nakon četvrte faze slijedi faza sportske rehabilitacije u kojoj se očekuje pun opseg ekstenzije i pun opseg fleksije u koljenu. Bicikl se primjenjuje uz opterećenje. Primjenjuju se vježbe promjene pravca u kontroliranim uvjetima, te teretana uz progresiju opterećenja. Nakon dvanaestog tjedna postupni je povratak blažim sportskim aktivnostima, početak individualnih treninga kod aktivnih sportaša, izokinetičke vježbe mišića quadricepsa femorisa i hamstringsa (Slika 5.3.7.). Postupno se uvodi trčanje s povećanjem intenziteta, te vježbe agilnosti i skokovi. Nakon šesnaestog tjedna kreće se sa preskakivanjem užeta, progresijom treninga, specifičnim sportskim treninzima, te kontaktnim sportom [5].



Slika 5.3.7. Izokinetika

Izvor:[ <https://www.iprsmequipe.com/products/biodex-isokinetic-system-4/>]



## 6. ZAKLJUČAK

U današnje vrijeme profesionalni sport na tijelo sportaša vrši iznimno veliko opterećenje, te je pitanje vlastitog zdravlja stavljeno u drugi plan. Prevencija nastanka ozljeda predstavlja primarni zadatak, koja bi se trebala provoditi edukacijom o pravilnim tehnikama izvođenja vježbi, a koje se mogu uklopiti u trening svakog sportaša. Ozljede koljena vrlo su česta ozljeda kod sportaša, zbog toga jer je koljeno najviše opterećeno.

Ozljede koljena mogu se liječiti konzervativnim i operativnim putem. Konzervativnom načinu liječenja pristupa se kad je stupanj ozljede niži i nije došlo do ruptуре bilo koje komponente u zgloбу. Takav način liječenja rezultira kraćim trajanjem rehabilitacije, što smanjuje troškove liječenja i bržim oporavkom koji bolesniku omogućuje što ranije vraćanje svakodnevnim aktivnostima i radu. Nakon operativnog liječenja rehabilitacija traje oko 12 tjedana, a kod sportaša i dulje. Takav način liječenja nužan je kao bi sportaš mogao nastaviti profesionalno bavljenje sportom, što za njega predstavlja osnovu njegovog tjelesnog, duševnog i socijalnog blagostanja, te izvor materijalnih dobara.

Kako bi procjena bila što kvalitetnija nužno je poznavati anatomiju tijela, mehanizam nastanka ozljede, način liječenja, te se kontinuirano educirati o dodatnim alatima prilikom izvođenja procjene.

Rehabilitacija se planira prema individualnom statusu bolesnika, na osnovu procjene. Razvoj medicine i tehnologije neprestano donosi nove aparate i tehnike, te je u cilju uspješne rehabilitacije nužno praćenje noviteta koji doprinose što uspješnijoj rehabilitaciji.

Fizioterapeut ulaže iznimno znanje, trud i vrijeme u rehabilitaciji bolesnika, motivirajući bolesnika na aktivno sudjelovanje u rehabilitacijskom procesu kako bi razina kvalitete života nakon provedene rehabilitacije bila na što višoj razini, što je posebno bitno u radu sa sportašima.

## 7. LITERATURA

- [1] M. Pećina i suradnici: Sportska medicina, Medicinska naklada, Zagreb, 2019.
- [2] Liječenje ozljede ligamenata koljena, <https://www.akromion.hr/>, dostupno 2018.
- [3] “Zlokobni trijas”- kako se vježbama rehabilitirati od najteže ozljede koljena?, <https://www.fitness.com.hr/>, dostupno 22.06.2017.
- [4] D. P. Trofa, J. J. Sonnenfeld, D.J. Song, T. S. Lynch: Distal knee medial collateral ligament repai with suture augmentation, <https://pubmed.ncbi.nlm.nih.gov/> , dostupno 2018.
- [5] Postoperativna rehabilitacija nakon artroskopske rekonstrukcije prednje ukrižene sveze, <https://www.akromion.hr/>, dostupno 2018.
- [6] W. Platzer: Priručni anatomske atlas, Medicinska naklada, Zagreb, 2011.
- [7] J. Jureković: Prikaz određenih kineziometrijskih postupaka za koljeni zglob, Diplomski rad, Visoka zdravstvena škola, Zagreb, 2004.
- [8] E. Paripović: Biomehanika u ortopediji, Diplomski rad, Medicinski fakultet, Zagreb, 2015
- [9] G. Janković: Ozljede ligamenata u sportu, Stručni rad, <https://hrcak.srce.hr/>, dostupno 1972.
- [10] M. Bičanić: Nove tehnike liječenja ozljeda ukriženih ligamenata koljena, Završni rad, Sveučilište u Dubrovniku, 2020.
- [11] M. Pećina i suradnici: Ortopedija, Naprijed, Zagreb 1996.
- [12] MR artrografija, preuzeto s: <https://www.svkatarina.hr/centar-izvrsnosti/1/radiologija-i-dijagnostika/mr-artrografija/9>
- [13] D. Maravić, D. Ciliga: Konzervativno liječenje kod puknuća prednje ukrižene sveze, Prikaz slučaja, Kineziološki fakultet, Zagreb, 2016.
- [14] Šivanje rupturiranog meniska koljenskog zgloba, <https://www.akromion.hr/>, dostupno 2018.
- [15] K. Bičanić: Transplantacija meniska, Diplomski rad, Medicinski fakultet, Zagreb, 2017.
- [16] I. Klaić, L. Jakuš: Fizioterapijska procjena, Zdravstveno veleučilište Zagreb, Zagreb, 2017
- [17] Županijska bolnica Čakovec: Upute pacijentima za krioterapiju, <http://www.bolnica-cakovec.hr/>

[18] B. Čurković i suradnici: Fizikalna i rehabilitacijska medicina, Medicinska naklada, Zagreb, 2004.

[19] Kinetek-pasivno razgibavanje koljenog zgloba, <https://www.fizioterapeut.hr/>

[20] I. Jajić i suradnici: Fizikalna medicina i opća rehabilitacija, Medicinska naklada, Zagreb, 2000.

[21] Kako pravilno hodati sa štakama? Koje vrste hoda postoje?, <https://www.omc.hr/>,

[22] Elektrostimulacija, <https://www.peharec.com/>

## 8. POPIS SLIKA

Slika 2.1.1. Prikaz anatomije koljena.....	3
Slika 2.1.1. Prikaz femura s prednje i stražnje strane .....	4
Slika 2.1.2. Prikaz tibije sa prednje, bočne i stražnje strane .....	4
Slika 2.1.3. Prikaz patele.....	5
Slika 2.2.1. Prikaz medijalnog i lateralnog meniska.....	6
Slika 2.2.2. Prikaz ligamenata koljena.....	7
Slika 2.3.1. Prikaz musculus quadriceps femoris.....	8
Slika 2.3.2. Prikaz musculus popliteus.....	9
Slika 2.3.3. Prikaz musculus plantaris.....	9
Slika 2.3.4. Prikaz musculus gastrocnemius .....	10
Slika 2.3.5. Prikaz musculus biceps femoris .....	10
Slika 2.3.6. Prikaz musculus semitendinosus i musculus semimembranosus.....	11
Slika 2.3.7. Prikaz musculus sartorius.....	11
Slika 2.3.8. Prikaz musculus articularis genusa .....	12
Slika 2.4.1. Prikaz odnosa osovina u zglobu koljena.....	13
Slika 3.1.1. Prikaz ruptur medijalnog kolateralnog ligamenta .....	14
Slika 3.1.2. Prikaz načina ispitivanja statusa kolateralnih ligamenata koljena (znak žabljih usta).....	15
Slika 3.2.1. Prikaz ruptur prednjeg križnog ligamenta.....	15
Slika 3.2.2. Prikaz izvođenja Lachmann testa.....	16
Slika 3.2.3. Prikaz izvođenja Testa prednje ladice.....	17
Slika 3.3.1. Prikaz ruptur medijalnog meniskusa.....	18
Slika 4.1. Prikaz ozljede - zlokobni trijas .....	19
Slika 4.2.1. Prikaz rekonstrukcije prednjeg križnog ligamenta .....	20
Slika 4.2.2. Prikaz izvođenja "inside-out" tehnike.....	21
Slika 4.2.3. Prikaz rekonstrukcije medijalnog i kolateralnog ligamenta.....	22
Slika 4.2.4. Prikaz specijalne ortoze za koljeno.....	22
Slika 5.3.1. Prikaz primjene krioterapije.....	27
Slika 5.3.2. Prikaz primjene kineteka .....	28
Slika 5.3.3. Prikaz hoda uz pomoć štaka.....	29
Slika 5.3.4. Prikaz primjene elektrostimulacije na musculus quadriceps femoris .....	29
Slika 5.3.5. Prikaz izvođenja vježbe na biciklu .....	30
Slika 5.3.6. Prikaz izvođenja vježbi propriocepcije.....	30
Slika 5.3.7. Izokinetika .....	31

## **9. POPIS TABLICA**

Tablica 5.1.1. Plan i program rehabilitacije po tjednima.....	23
Tablica 5.1.2. Plan i program rehabilitacije po tjednima prilagođen sportašima.....	24

# Sveučilište Sjever

UNIVERSITY  
NORTH



SVEUČILIŠTE  
SIEVER

## IZJAVA O AUTORSTVU I SUGLASNOST ZA JAVNU OBJAVU

Završni/diplomski rad isključivo je autorsko djelo studenta koji je isti izradio te student odgovara za istinitost, izvornost i ispravnost teksta rada. U radu se ne smiju koristiti dijelovi tuđih radova (knjiga, članaka, doktorskih disertacija, magistarskih radova, izvora s interneta, i drugih izvora) bez navođenja izvora i autora navedenih radova. Svi dijelovi tuđih radova moraju biti pravilno navedeni i citirani. Dijelovi tuđih radova koji nisu pravilno citirani, smatraju se plagijatom, odnosno nezakonitim prisvajanjem tuđeg znanstvenog ili stručnoga rada. Sukladno navedenom studenti su dužni potpisati izjavu o autorstvu rada.

Ja, Mihaela Mundar, pod punom moralnom, materijalnom i kaznenom odgovornošću, izjavljujem da sam isključivo autorica završnog rada pod naslovom, Zlokobni trijas-teška ozljeda koljena, te da u navedenom radu nisu na nedozvoljeni način (bez pravilnog citiranja) korišteni dijelovi tuđih radova.

Studentica:  
Mihaela Mundar

  
(vlastoručni potpis)

Sukladno Zakonu o znanstvenoj djelatnosti i visokom obrazovanju završne/diplomske radove sveučilišta su dužna trajno objaviti na javnoj internetskoj bazi sveučilišne knjižnice u sastavu sveučilišta te kopirati u javnu internetsku bazu završnih/diplomskih radova Nacionalne i sveučilišne knjižnice. Završni radovi istovrsnih umjetničkih studija koji se realiziraju kroz umjetnička ostvarenja objavljuju se na odgovarajući način.

Ja, Mihaela Mundar, neopozivo izjavljujem da sam suglasna s javnom objavom završnog rada pod naslovom, Zlokobni trijas-teška ozljeda koljena, čija sam autorica.

Studentica:  
Mihaela Mundar

  
(vlastoručni potpis)