

Rehabilitacija osoba oboljelih od Ankilozantnog spondilitisa

Pali, Marijeta

Undergraduate thesis / Završni rad

2021

Degree Grantor / Ustanova koja je dodijelila akademski / stručni stupanj: **University North / Sveučilište Sjever**

Permanent link / Trajna poveznica: <https://um.nsk.hr/um:nbn:hr:122:538332>

Rights / Prava: [In copyright](#)/[Zaštićeno autorskim pravom.](#)

Download date / Datum preuzimanja: **2025-01-05**



Repository / Repozitorij:

[University North Digital Repository](#)



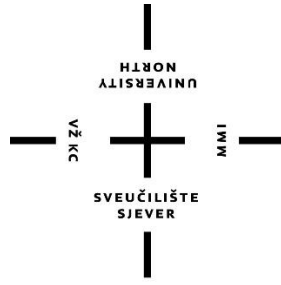

**Sveučilište
Sjever**

Završni rad br. 052/FIZ/2021

**Rehabilitacija osoba oboljelih od ankilozantnog
spondilitisa**

Marijeta Pali, 3181/336



Sveučilište Sjever

Odjel za fizioterapiju

Završni rad br. 052/FIZ/2021

Rehabilitacija osoba oboljelih od ankilozantnog spondilitisa

Student

Marijeta Pali, 3181/336

Mentor

Mirjana Večerić, mag. physioth.

Varaždin, rujan 2021. godine

Prijava završnog rada

Definiranje teme završnog rada i povjerenstva

ODJEL	Odjel za fizioterapiju		
STUDIJ	preddiplomski stručni studij Fizioterapija		
PRISTUPNIK	MARIJETA PALI	JMBAG	3181/336
DATUM	27.08.2021.	KOLEGIJ	Fizioterapija u reumatologiji
NASLOV RADA	Rehabilitacija osoba oboljelih od Ankilozantnog spondilitisa		
NASLOV RADA NA ENGL. JEZIKU	Rehabilitation of individuals suffering from ankylosing spondylitis		
MENTOR	Mirjana Večerić, mag.physioth.	ZVANJE	predavač
ČLANOVI POVJERENSTVA	1. Jasminka Potočnjak, mag.physioth. pred. predsjednik		
	2. Mirjana Večerić, mag. physioth., pred., mentor		
	3. Anica Kuzmić, mag. physioth., pred., član		
	4. dr.sc. Pavao Vlahek, v.pred., zamjnski član		
	5.		

Zadatak završnog rada

BROJ	052/FIZ/2021
OPIS	Rehabilitacija osoba oboljelih od Ankilozantnog spondilitisa je pregledni rad u kojem se navodi da je to progresivna, kronična, upalna, sistemska i reumatska bolest koja dovodi do okoštavanja vezivnog tkiva. Bolest zahvaća kralješnicu ali i periferne zglobove. Dijagnostika je vrlo bitna i važna pa se između ostalog koriste laboratorijski nalazi, RTG, CT, MR. U radu je prikazan tijek nastanka degenerativnih promjena kod samog bolesnika s naglaskom na ograničenja u ASŽ koje nosi sama bolest. Važnost fizioterapije i uloga fizioterapeuta kao stručnjaka koji će izraditi za svakog bolesnika individualni plan i program vježbi. Naravno da će za to morati koristiti dostupne testove kao i provoditi mjerenjima. Naglasak je na što dužu mobilnost zglobova, snagu mišića ali i izdržljivosti. Prikazane su i opisane vježbe istezanja, jačanja mišića i mobilnosti kralješnice. Kod oboljelih se osim vježbi primjenjuje i hidroterapija, balneoterapija i elektroterapija.

ZADATAK URUČEN 27.08.2021.



Predgovor

Veliku zahvalnost izrazila bih prema svojoj mentorici Mirjana Večerić, mag. physioth, koja je tijekom cijelog razdoblja pisanja završnog rada pomno pratila moj napredak i svojim nesebičnim stručnim prijedlozima i znanjem pomogla pri izradi ovog rada.

Također bih se zahvalila svim profesorima, djelatnicima, vanjskim suradnicima na znanju koje su mi prenijeli tijekom ove tri godine studiranja na Sveučilištu Sjever.

Velike zahvale uputila bih ponajprije svojoj obitelji, prijateljima i svim bližnjima koji su mi pomogli i pratili me tijekom studiranja u svim mogućim aspektima moga studentskog života.

Veliko HVALA svima!

Sažetak

Ankilozantni spondilitis poznat i kao Morbus Behterew po svom tijeku je progresivna, kronična, a po karakteristikama upalna, sistemska i reumatska bolest. Kod ove vrste bolesti dolazi do okoštavanja vezivnoga tkiva. Primarno obuhvaća osovinski skelet, ali uz to može zahvaćati i periferne zglobove van zglobne strukture i mjesta hvatišta tetiva za kost, odnosno enteze. Izgled kralježnice u ovoj bolesti nerijetko podsjeća na bambusov štap. Što se etiologije tiče, ankilozantni spondilitis većinom se pojavljuje kod muškog spola u drugom i trećem desetljeću života, u 90% do 95% slučajeva pojavnost bolesti povezana je sa HLA-B27 antigenom. Najčešća upalna promjena u ovoj bolesti je entezitis. Uz entezitis pojavljuje se edem i erozija kosti, a napretkom bolesti dolazi do okoštavanja i na kraju do fibrozne i koštane ankiloze. U početnoj fazi glavni je simptom bol koja se javlja u lumbosakralnom području. U dijagnostici ankilozantnog spondilitisa koriste se CT i MR, RTG snimke, laboratorijski nalazi itd. Prije početka rehabilitacije važno je napraviti fizioterapijsku procjenu pacijenta koja uključuje anamnezu, opservaciju, različita mjerenja, testove, specifične testove za AS. Najvažnija komponenta rehabilitacije je fizioterapijska vježba koja uključuje vježbe disanja, jačanja, istezanja i mobilnosti kralježnice te kondicijske vježbe. Uz fizioterapijske vježbe primjenjuju se i druge vrste terapije kao što su hidroterapija, balneoterapija, elektroterapija, ultrazvuk, fototerapija. Važnost se pridaje i edukaciji pacijenta i njegove okoline o samoj bolesti i načinu života i obavljanja svakodnevnih životnih aktivnosti pacijenta koji pati od ankilozantnog spondilitisa.

Ključne riječi: Ankilozantni spondilitis, kralježnica, rehabilitacija, fizioterapijska procjena, fizioterapijska vježba

Summary

Ankylosing spondylitis, also known as Behterew's disease, is a progressive, chronic, and inflammatory, systemic, and rheumatic disease. In this type of disease, connective tissue ossification occurs. It primarily involves the axial skeleton, but it can also involve peripheral joints outside the joint structure and the location of the bone tendon, or enthesus. The appearance of the spine in this disease is often reminiscent of a bamboo stick. As for the etiology, ankylosing spondylitis mostly occurs in males in the second and third decades of life, in 90% to 95% of cases the incidence of the disease is associated with HLA-B27 antigen. The most common inflammatory change in this disease is enthesitis. With enthesitis, edema and bone erosion occur, and with the progression of the disease, ossification occurs and eventually fibrous and bone ankylosis. In the initial stage, the main symptom is pain that occurs in the lumbosacral area. In the diagnosis of ankylosing spondylitis, CT, MR, X-rays, laboratory findings, etc. are used. Before starting rehabilitation, it is important to make a physiotherapy assessment of the patient, which includes anamnesis, observation, various measurements, tests, specific tests for AS. The most important component of rehabilitation is kinesitherapy, which includes breathing exercises, strengthening, stretching and mobility of the spine, as well as fitness exercises. In addition to kinesitherapy, other types of therapy are used, such as hydrotherapy, balneotherapy, electrotherapy, ultrasound, phototherapy. Importance is also given to educating the patient and his environment about the disease itself and the way of life and performing the daily life activities of a patient suffering from ankylosing spondylitis.

Key words: Ankylosing spondylitis, spine, rehabilitation, physiotherapy assessment, kinesitherapy

Popis korištenih kratica

tj. to jest

lat. latinski

m. musculus

mm. musculi

AS ankilozantni spondilitis

TNF-alfa tumor nekrotizirajući faktor alfa

HLA-B27 human leukocyte antigen B27

n. nervus

SI sakroilijakalni

LS lumbosakralni

RTG radiografija

CRP c reaktivni protein

IgA imunoglobulin A

CT kompjuterizirana tomografija

MR magnetska rezonanca

Itđ. i tako dalje

Cm centimetar

MMT manualni mišićni test

BASFI Bath Ankylosing Spondylitis Functional Index

BASDAI Bath Ankylosing Spondylitis Disease Activity Index

ASDAS Ankylosing Spondylitis Disease Activity Score

BASMI Bath Ankylosing Spondylitis Metrology Indeks

ASŽ aktivnosti svakodnevnog života

LMA lokomotorni aparat

VAS vizualno analogna skala

NSAR nesteroidni antireumatici

Sadržaj

1. Uvod	1
2. Anatomija	2
2.1. Anatomija kralježnice	2
2.2. Anatomija prsnog koša	3
2.3. Muskulatura	5
3. Ankilozantni spondilitis	8
3.1. Terminologija	9
3.2. Epidemiologija	9
3.3. Etiologija i patogeneza	10
3.4. Patološko-anatomska slika	10
3.5. Klinička slika	11
3.6. Dijagnoza	12
4. Fizioterapijska procjena bolesnika sa ankilozantnim spondilitisom	14
4.1. Testovi i mjerenja	14
4.2. Manualni mišićni test	16
4.3. Specifični testovi	16
5. Rehabilitacija	18
5.1. Fizioterapija	18
5.2. Fizioterapija osoba s ankilozantnim spondilitisom	19
5.2.1. Vježbe disanja	19
5.2.2. Vježbe jačanja	21
5.2.3. Vježbe mobilnosti i istezanja kralježnice	25
5.2.4. Kondicijske vježbe	28
5.3. Hidroterapija	28
5.4. Balneoterapija	29
5.5. Elektroterapija	30
5.6. Ultrazvuk	30
5.7. Fototerapija	30
5.8. Edukacija	30
6. Zaključak	32
7. Literatura	33

1. Uvod

Reumatologija je grana medicine posvećena proučavanju reumatskih i mišićno-koštanih poremećaja. U reumatske bolesti ubraja se više od 100 različitih bolesti i poremećaja nepoznate etiologije koji zahvaćaju mišićno-koštani sustav. Reumatske bolesti su kronične i progresivne; neke od njih imaju lokalizirano, a druge sistemsko obilježje. Kao najčešći zajednički simptomi većine reumatskih bolesti navode se bol, umor i smanjena pokretljivost u zahvaćenom dijelu (ukočenost zahvaćenog područja). Mišićno-koštane bolesti vodeći su uzrok kronične nesposobnosti neovisno o razvijenosti sredine ili geografske pripadnosti. Zbog radne onesposobljenosti i troškova liječenja predstavljaju veliko socioekonomsko opterećenje za društvo, tj. državu. Za postavljanje dijagnoze u reumatologiji koriste se anamneza i klinički pregled. Priroda reumatskih bolesti je različita: upalna, degenerativna i metabolička [1,3].

Moj povećani interes za reumatološke bolesti potaknuo me da napišem završni rad koji je povezan sa jednom od reumatoloških bolesti ankilozantni spondilitis. Jedna od najvećih zanimljivosti ove bolesti je detaljno prikupljanje različitih podataka kako bi se dijagnosticirao ankilozantni spondilitis. AS spondilitis zahvaća najčešće zahvaća muški spol u dvadesetim i tridesetim godinama života. Idući razlog zbog kojega sam odabrala ovu temu završnog rada je široki raspon fizioterapijskih postupaka u koji se provode u rehabilitaciji osoba oboljelih od navedene bolesti. Cilj rehabilitacije je povećati kvalitetu života pacijenta i usporiti progresiju bolesti. Vrlo bitnu ulogu zauzima pravilna edukacija pacijenta jer uz fizioterapeuta i ostale zdravstvene djelatnike osoba koja najviše može pomoći pacijentu je on sam [1,2,3].

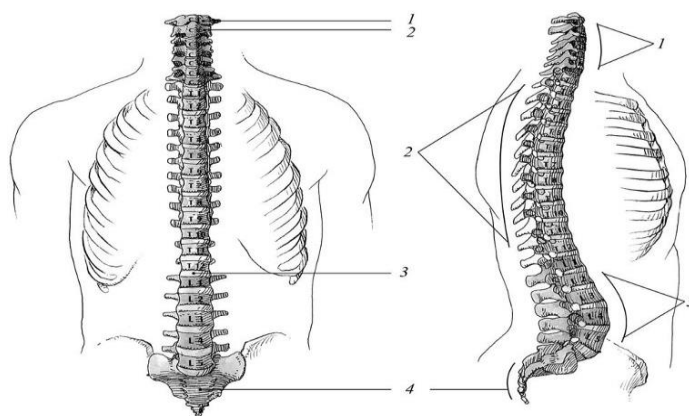
Ovaj rad sastoji se od četiri dijela. U prvom dijelu opisana je anatomska građa povezana s ankilozantnim spondilitisom. Zatim se u drugom dijelu obrađuje ankilozantni spondilitis, njegove specifičnosti, dijagnoza, etiologija, patogeneza itd. U trećem dijelu rada opisuje se najbitniji dio, a to je fizioterapija. U njemu su razjašnjeni svi fizioterapijski postupci koji se provode u rehabilitaciji osoba sa ankilozantnim spondilitisom. Zadnji dio povezuje cjelokupan rad te u njemu donosim svoje zaključke do kojih sam došla prilikom istraživanja i pisanja ovog rada. Na samom kraju završnog rada napisana je literatura iz koje sam prikupljala podatke napisane u završnom radu. Literatura je prikupljena iz različitih izvora: internetski izvori, članci, znanstveni radovi i knjige.

Moja glavna želja prilikom pisanja ovog rada je upoznati zdravstvene djelatnike i laike sa samom bolešću ankilozantni spondilitis te načinom na koji se može pomoći oboljelom od AS.

2. Anatomija

2.1. Anatomija kralježnice

Kralježnica, *columna vertebralis*, je šupalj koštani sklop sastavljen od kralježaka koji su međusobno spojeni zglobovima i svezama (ligamentima). Kralježnica predstavlja glavni oslonac trupa prilikom pokretanja, pruža potporu glavi, sudjeluje u stabilizaciji zdjelice i osigurava zaštitu osjetljivih struktura kralježnične moždine koja se nalazi u kralježničkom kanalu. Sastavljena je od 33 ili 34 kralješka: 7 vratnih, 12 prsnih, 5 slabinskih, 5 križnih i 4 ili 5 trtična [Slika 2.1.1.]. Kralješci, *vertebrae*, posloženi su kao kratke i nepravilne kosti valjkastoga tijela, *corpus*. Na stražnjoj strani tijela kralješka nalazi se luk, *arcus*, koji okružuje kralježnični otvor, *foramen vertebrale*. Luk kralješka ima sedam nastavaka. Od glave prema zdjelici kralješci postaju sve krupniji i čvršći jer nose sve veći teret, koji preko zdjelice prenose na noge. Posloženi kralješci sa svojim otvorima oblikuju kralježničnu cijev, *canalis vertebralis*, gdje je smještena kralježnična moždina. Kroz među kralježnične otvore izlaze moždani živci iz kralježničkog kanala. Vratni, prsni i slabinski kralješci međusobno su spojeni hrskavično-vezivnim pločama (intervertebralni diskovi) koje omogućuju međusobno gibanje dvaju susjednih kralježaka i djeluju poput amortizera, ublažavajući udarce na kralježnicu [4].



Slika 2.1.1., Prikaz kralježnice

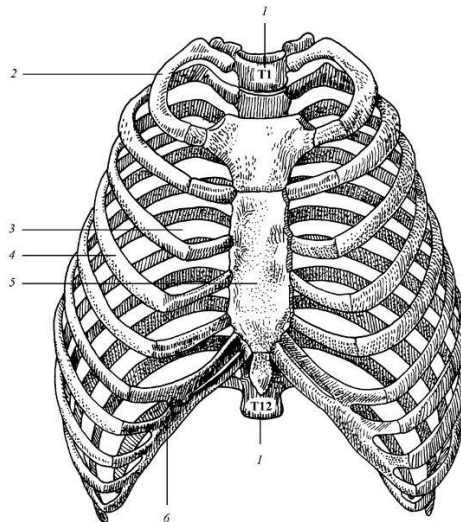
Izvor: https://www.enciklopedija.hr/Ilustracije/HE6_0241.jpg

Prvi vratni kralježak je glavonoša, atlas. Gornji zglobovi nastavci prvog vratnog kralješka zdjelica su prošireni i dodiruju plohe na zatiljnoj (okcipitalnoj) kosti lubanje te na taj način tvore spoj kralježnice s glavom.

Drugi vratni kralježak, axis, je okretač i s njegova tijela prema gore strši zub, dens axis, u prednji luk atlasova prstena koji se okreće oko njega. Zbog toga se glava nagiba prema naprijed i natrag u zglobu između okcipitalne kosti i atlasa, a u stranu se okreće između prvog i drugog vratnog kralješka. U vratnom i slabinskom dijelu kralježnica je lagano savijena izbočenom stranom prema naprijed (fiziološka lordoza), a u prsnom i križnom prema natrag (fiziološka kifoza); ti su zavoji nastali zbog uspravnog stava (držanja) čovjeka. Kralježnica u sagitalnoj ravnini ima svoje fiziološke krivine. Gledajući od cervikalne kralježnice gdje je prisutna fiziološka lordoza (cervikalna lordoza), preko torakalne kralježnice gdje je prisutna fiziološka kifoza (torakalna kifoza) do lumbalnog dijela kralježnice sa fiziološkom lordozom (lumbalna lordoza). Pokreti odnosno gibanje između kralježaka je izrazito malo, ali kada gledamo kralježnicu u cjelini pokretljivost je izrazito velika. Kretanje kralježnice odvija se u 3 ravnine i oko 3 osi. Oko frontalne osi moguće je izvođenje pokreta ekstenzije i fleksije trupa, oko sagitalne osi izvode se pokreti laterofleksije te oko uzdužne osi moguće je izvođenje rotacija [4,5].

2.2. Anatomija prsnog koša

Prsni koš se sastoji od sljedećih dijelova: rebra, rebrenih hrskavica, prsne kosti i torakalnih kralježaka [Slika 2.2.1.]. Oni svi skupa sačinjavaju stijenu prsnog koša. Njihova uloga je da štite organe koji se nalaze unutar prsne šupljine [4].



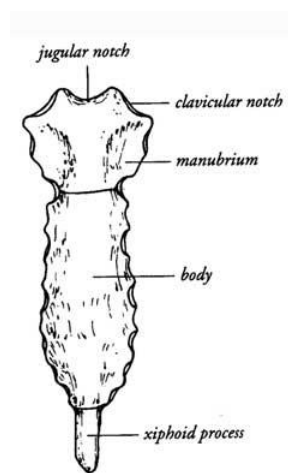
Slika 2.2.1, Prikaz prsnog koša

Izvor: https://www.enciklopedija.hr/Ilustracije/HE9_0226.jpg

U ljudskom tijelu nalazi se 12 pari rebara. Rebra su kosti koje su po svom izgledu izdužene i plosnate. Sa stražnje strane se spajaju sa prsnim kralješcima, dok sa prednje strane se povezuju na prsnu kost oblikujući prsni koš. Prvih sedam parova rebara povezani su na sternum preko rebrene hrsakvice na prsnu kost, iduća tri para također se povezuju na sternum, ali preko hrsakvice sedmog rebra. Posljednja dva para rebara su slobodna, tj. ne povezuju se uopće na sternum. Sukladno tome prvih sedam parova rebara nazivaju se pravim rebrima, dok se ostali parovi rebara nazivaju lažnim rebrima. Latinski naziv za prava rebra su *costae verae*, dok je latinski naziv za lažna rebra *costae spuriae*. Pravi primjer standardnih rebara su rebra od trećeg do devetog rebra. Njihova građa sastoji se od trupa (*corpus costae*), zatim vrata (*collum costae*) i glave (*caput costae*). Svaki od njih je različite veličine. Tipična rebra su zavijena na tri načina. Zavijenost rebara igra važnu ulogu u kretanju prsnog koša prilikom disanja. Tri načina zakrivljenosti rebara su: zakrivljenost po polumjeru, zakrivljenost po rubu i zakrivljenost oko osi. Zakrivljenost po polumjeru karakterizirana je manjom zakrivljenosti prednjeg dijela rebra u odnosu na stražnji dio rebra. Uzrok tome je veća polumjerna zakrivljenost prednjeg dijela rebra u odnosu na stražnji. Zbog same zakrivljenosti po polumjeru, prsna šupljina je obavijena rebrima. Polumjer zakrivljenosti se povećava u srednjim i donjim rebrima. Zakrivljenost po rubu karakterizirana je savijenošću rebara u odnosu na vodoravnu ravninu. Upravo zbog toga prednji kraj rebara položen je niže od stražnjeg kraja rebara. Zakrivljenost po rubu najuočljivija je kod srednjih rebara. Zakrivljenost oko osi predstavlja savijenost rebara oko uzdužne osi. U

donjih rebara zakrivljenost oko osi je najviše izražena. Većina ljudi ima 12 pari rebara, ali kod nekih pojavljuje se i jedan par viška. Taj par naziva se vratno rebro ili slabinsko rebro. Nadalje, postoje i ljudi koji imaju i manje od 12 pari rebara, obično 11. Takva anatomska pojava prisutna je u osoba sa Downovim sindromom. Slabinska rebra su puno češća nego vratna, ali su manjih dimenzija i uzrok su puno manjem broju problema u odnosu na vratna rebra [4,5,6].

Prsna kost pripada skupini plosnatih kostiju koja izgledom nalikuje na kratki mač [Slika 2.2.2.]. Prsna kost sastoji se od tri dijela; gornji dio ili držak, na lat. manubrium sterni, tijelo, na lat. corpus i donjeg dijela, takozvanog mačolikog nastavka, na lat. processus xyphoideus. Na dršku se nalazi vratni urez, lat. incisura jugularis. Na obje strane drška nalaze se zglobne udubine koje služe za spajanje hrskavica prvog rebra. Na držak se nastavlja tijelo prsne kosti. Na poveznici između drška i tijela prsne kosti povezuje se druga rebrena hrskavica. Postranično se na tijelo prsne kosti povezuju hrskavice trećeg, četvrtog, petog, šestog i sedmog rebra. Donji dio prsne kosti se veličinom razlikuje od čovjeka do čovjeka, tj. različito je dugačak. Prsna kost i rebra zatvaraju prsni koš [4].



Slika 2.2.2., Prikaz prsne kosti

Izvor: <https://zdravlje.eu/2010/05/10/prsna-kost-sternum/>

2.3. Muskulatura

Kralježnica je kompleksna struktura i samim time u njenom pokretanju sudjeluje veliki broj različitih skupina mišića. Počevši od gornjeg dijela vrlo bitnu ulogu ima vratna muskulatura. Prema svom položaju muskulatura vrata dijeli se na dvije skupine; one koji se

nalaze na prednjoj strani i one koji se nalaze na stražnjoj strani. Mišići prednje strane vrata nazivaju se savijači, odnosno fleksori glave i donjim dijelom se hvataju za ključnu kost, dok se gornji dio fleksora hvata za kosti lubanje. Osim što izvode pokret fleksije glave, također su i sinergisti pokretu laterofleksije glave. Na stražnjoj strani vrata nalaze se mišići koji izvode pokret ekstenzije glave, tj odmiču glavu prema natrag [4].

Iduća mišićna skupina su mišići trupa. Oni se sastoje od tri skupine; prsni, leđni i trbušni mišići. Prvi prsni mišić koji ima važnu ulogu prilikom disanja i u stvaranju prsnoga koša naziva se *m. pectoralis maior*. *M. pectoralis maior* ima tri glave. Prva glava je *caput clavicularae* koja polazi sa medijalne strane klavikule, druga glava je *caput sternale*, a ona polazi s prednje strane prsne kosti od prvog do sedmog rebra i posljednja glava je *caput abdominale* koja polazi s prednje i gornje strane fascije *m. rectus abdominis*. Sve tri glave se hvataju za *crista tuberculi maior*. *M. pectoralis maior* je agonist za pokrete antefleksije ruke, interne rotacije ruke, addukcije nadlaktice te je uz sve to i podizač rebara, a samim time i bitan inspiratorni mišić. Sljedeći prsni mišić je *m. pectoralis minor*. Njegovo polazište je na gornjim rebrima, a hvatište mu je na lopatici. Agonist je za pokret depresije ramena i potpomaže tijekom faze udisaja. Idući mišić prsne skupine mišića je *mm. intercostales interni*. Ti mišići polaze sa donje i unutarnje strane rebara, a hvataju se za gornji rub susjednog nižeg rebra. Agonisti su za pokret spuštanja rebara, odnosno sudjeluju u ekspiriju. *Mm. intercostales externi* su mišići kojima se polazište nalazi sa donje i unutarnje strane rebara. Hvatište *mm. intercostales externi* nalazi se na gornjem rubu susjednog nižeg rebra. Agonisti su potpomaganju ekspirija. Najvažniji mišić koji sudjeluje u disanju je dijafragma ili ošit. Ošit je neparan mišić i ima ulogu u odvajanju prsne od trbušne šupljine. Hvata se za donje rubove prsnoga koša i položen je prema prsnoj šupljini. U središtu ošita nalazi se tetivno središte, na latinskome *centrum tendineum*. Kao što je spomenuto, ošit je glavni inspiratorni mišić, ali uz to on potpomaže istiskivanju sadržaja koji se nalazi u organima u abdomenu. Sljedeća skupina mišića trupa su leđni mišići. Leđni mišići podijeljeni su na površinske i dubinske mišiće. Površinska skupina sastoji se od širokih i plosnatih mišića koji polaze sa šiljastih nastavaka kralježaka, a hvatište im je nadlaktična kost, kost ramenog obruča i rebra. Površinska skupina leđnih mišića dijeli se na dvije skupine ovisno o njihovom hvatištu: spinohumeralna skupina mišića i spinalnokostalna skupina mišića [5].

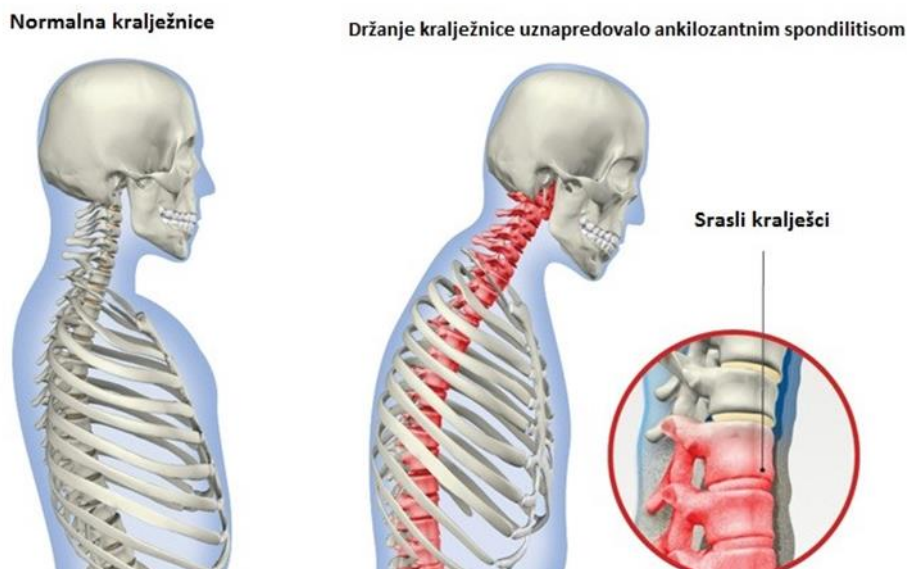
Spinohumeralnu skupinu mišića tvore *m. trapezius*, *m. latissimus dorsi*, *m. rhomboideus* i *m. levator scapulae*. *M. trapezius* i *m. latissimus dorsi* povlače ramenu kost prema dolje, prema natrag i rotiraju je prema unutra. *M. rhomboideus* povlači scapulu prema natrag i prema gore te je pritiska uz prsni koš. *M. levator scapulae* kao što i sam naziv mišića kaže podiže lopaticu. Druga skupina mišića su spinalnokostalni mišići. U tu skupinu pripadaju *m. serratus posterior*

superior koji podiže rebra i u službi je pomoćnog inspiratornog mišića i m. serratus posterior inferior koji spušta rebra, a uz to je i pomoćni ekspiratorni mišić. I s jedne i s druge strane leđnog grebena kralježnice uzdužno su položeni duboki leđni mišići. Njihova zadaća je učvršćivanje kralježnice za zdjelični obruč. Ta skupina mišića omogućuje stabilnost i različite položaje kralježnice pri različitim pokretima i stavovima tijela [4,5,6].

Prednji i lateralni trbušni zid izgrađen je od sljedećih mišića: m. rectus abdominis (ravni trbušni mišić), m.obliquus externus et internus abdominis (vanjski unutarnji kosi mišić) i m.transversus abdominis (poprečni trbušni mišić). M. quadratus lumborum (četverokutni slabinski mišić) izgrađuje stražnji trbušni zid. Tonirani trbušni mišići održavaju pravilnu posturu i stabiliziraju paravertebralne zglobove te uz sve to sudjeluju u pokretima trupa [4,5].

3. Ankilozantni spondilitis

Ankilozantni spondilitis poznat i kao Morbus Behterew po svom tijeku je progresivna, kronična, a po karakteristikama upalna, sistemska i reumatska bolest. Kod ove vrste bolesti dolazi do okoštavanja vezivnoga tkiva. Primarno obuhvaća osovinski skelet, ali uz to može zahvaćati i periferne zglobove van zglobne strukture i mjesta hvatišta tetiva za kost, odnosno enteze. Uz sva zahvaćena područja može zahvatiti i kostovertebralne zglobove, kostotransverzalne zglobove, akromioklavikularni, sternoklavikularni i temporomandibularni zglob. U vrlo malom broju slučajeva, ankilozantni spondilitis zahvaća male zglobove šake i stopala. U većini slučajeva upalni proces se razvije na mjestu hvatišta tetiva i ligamenata. Uz ankilozantni spondilitis pojavljuju se i neke prateće bolesti kao što su recidivirajući iritis, aortalna insuficijencija, problemi sa probavnim sustavom i amiloidoza. Iako većinom zahvaća zglobove i mjesta hvatišta tetiva i ligamenata moguće je zahvaćanje kože i mišića. Zbog raznolike kliničke slike i pratećih bolesti, ankilozantni spondilitis ima sistemno obilježje. Bolest cijelo vrijeme napreduje, tj. progresivnog je tipa, a prognoza liječenja je nesigurna. Ova bolest posjeduje sklonost osifikaciji mekih vezivnih struktura što može rezultirati osifikacijom vezivnih prstenova diskusa i ligamenata kralježnice pa kralježnica u završnoj fazi bolesti ima izgled ukočenog "bambusovog štapa" [Slika 3.1.] [1,2,7,8].



Slika 3.1, Prikaz normalne kralježnice i kralježnice koja je zahvaćena ankilozantnim spondilitisom

Izvor: <http://reha.hr/cms/ankilozantni-spondilitis/>

3.1. Terminologija

Termin spondilitis izveden je iz grčke riječi "spondylos", što prevedeno na hrvatski znači kralježak i latinskog nastavka -itis, što označava upalu kralješka tj. kralježničkih zglobova. Termin ankiloza izveden je iz grčke riječi "ankylos", a označava ukočenost zgloba koje nastaje kao posljedica sraštavanja zglobnih ploha. Sinonimi za ovu bolest su diljem svijeta nastali na osnovi patološko-anatomskih i rendgenološko-morfoloških promjena na kralježnici. U velikom broju europskih država u uporabi je naziv spondylitis ili spondylarthritis ankylopoetica [1].

3.2. Epidemiologija

Prevalencija ankilozantnog spondilitisa često zna varirati u različitim studijama zbog odabira populacije koja se u studiju promatra- ovisno o spolu, dobi i rasi. Prema najvećem broju podataka iz Europe, prevalencija AS iznosi između 0,1% i 1,4%. U Srednjoj Europi prevalencija se kreće od 0,3% do 0,5%. Kao što je već i navedeno, postoje brojni čimbenici koji doprinose razlikama; jedan od čimbenika je izbor populacije, drugi je odabir kliničkih značajki uz izbor dijagnostičkih kriterija, dok je treći prevalencija antigena HLA-B27. U Hrvatskoj učestalost pojave AS iznosi 23,84%. Ankilozantni spondilitis većinom se pojavljuje kod muškog spola u drugom i trećem desetljeću života, u 90% do 95% slučajeva pojavnost bolesti povezana je sa HLA-B27 antigenom. Najmanja učestalost iznosi jednu oboljelu žensku osobu na devet oboljelih muških osoba. Najveća učestalost iznosi jedna oboljela ženska osoba na četiri oboljelih muškaraca. Ako se bolest i pojavi kod žena, ona je blažeg oblika i moguća je intenzivna dominantnost afekcije perifernih zglobova. AS je do dvadesetak puta učestaliji kod osoba koje boluju od ulceroznog kolitisa i Chronove bolesti bez obzira o prisutnosti HLA-B27 antigena. Prisustvo HLA-B27 antigena ne znači da osoba boluje od AS. Navedeni antigen nalazi se u više od 95% bijele populacije te bijelci obolijevaju češće od crnaca [1].

3.3. Etiologija i patogeneza

Etiologija AS je kompleksna i povezana je sa kombinacijom vanjskih čimbenika i genetskih faktora. Točan uzrok bolesti nije poznat, ali je poznato da citokin TNF-alfa pokreće upalni proces. Uvriježeno je mišljenje da postoji poveznica između HLA-B27 i bakterijskih molekula, a najčešće se spominje bakterija *Klebsiella pneumoniae*. Shodno tome u samoj etiologiji ankilozantnog spondilitisa nerijetko se važnost pridaje infekcijama urogenitalnog i gastrointestinalnog trakta uzrokovane bakterijama. Najčešća upalna promjena je entezitis. Uz entezitis pojavljuje se edem i erozija kosti, a napretkom bolesti dolazi do okoštavanja i na kraju do fibrozne i koštane ankiloze. U početku su zahvaćeni sakroilijakalni zglobovi. Na kralježnici prve promjene uočavaju se na mjestu gdje se anulus fibrosus hvata za prednji rub kralješka. U ranoj fazi zahvaćeni su i apofizealni kostovertebralni te kostohondralni zglobovi. Uz navedene zglobove, zahvaćena su i ligamentarna tetivna hvatišta u području zdjelice i petne kosti [1,2].

3.4. Patološko-anatomska slika

Na samom početku bolesti dolazi do pojave nespecifične upale koja zatim uzrokuje razaranje hrskavice i kosti. Nakon upale i razaranja dolazi do reparacije, a znakovi upale počinju se smanjivati i u potpunosti nestajati i dolazi do velike sklonosti osifikaciji. Na sakroilijakalnim zglobovima dolazi do pojave oskudnog sinovitisisa i hondritisa. Gledajući sinovijalnu membranu mikroskopski mogu se primijetiti nakupine limfocita i plazma-stanica, a na samoj površini sinovijalne membrane primjećuju se naslage fibrina. Količina eksudata koji se nalazi u zglobnoj šupljini je minorna. Kod ankilozantnog spondilitisa ne nastaje destruktivni panus kao što je to slučaj u reumatoidnog artritisa. Zatim nastaje fibroplazija, metaplazija i dolazi do osifikacije čahure. Upalni proces na kralježnici odvija se u rahlom vezivnome tkivu, u prostoru ispred diska, na hvatištu anulusa fibrosusa, također se može odvijati na određenim hvatištima ligamenata i u dubokoj paravertebralnoj muskulaturi. Na intervertebralnim zglobovima se najprije pojavljuje sinovitis, nakon toga pojavljuju se proliferativne i metaplastične promjene. Dolazi do pojave sinostoze uzrokovane osifikacijom čahure. Za razliku od ostalih reumatskih bolesti, postoje neka specifična obilježja koja pronalazimo u ankilozantnog spondilitisa. Naime, upalni proces koji se razvija slabije je izražen i manje intenzivan dok fibroplazija i hiperplazija sinovijalnih resica prevladavaju [1,2].

3.5. Klinička slika

Bolest u većini slučajeva započinje u ranim dvadesetima, a optimalna starosna dob za pojavu ankilozantnog spondilitisa varira u rasponu između 15. i 29. godine života. Rijetki su slučajevi pojave bolesti u djece. Sakroilijakalni zglobovi uvijek su zahvaćeni neovisno o lokaciji početka bolesti. Shodno tome uz ostale dijagnostičke kriterije, ako nema prisutnoga sakroileitisa, nema ni dijagnoze bolesti. Sakroileitis u većine oboljelih počinje postupno i s malim brojem simptoma. U početnoj fazi glavni je simptom bol koja se javlja u lumbosakralnom području. Bol je izrazito neugodna i bolesnici se žale na prekidanje sna, rano buđenje i jutarnju ukočenost. Lokalizacija boli je u dubokom području sakroilijakalnih zglobova i u glutealnoj regiji. Sama lokalizacija boli često se zna neovisno o vremenskom razmaku nasumično seliti iz jednog dijela u drugi. Bolesnici tumače osjećaj boli u kuku, ali kada zatražimo od bolesnika da pokaže lokaciju najjače boli, tada dolazi do zaključka da je ta bol smještena duboko u glutealnoj regiji, iznad i iza velikog trohantera. Bol se često širi prema stražnjoj i lateralnoj strani natkoljenice sve do koljena i može se seliti iz jedne noge u drugu. U malobrojnim slučajevima bol se širi duž potkoljenice sve do nožnog zgloba i palca što može nalikovati na ishijalgiju. Ako dolazi do širenja boli duž potkoljenice do palca, tada se izvodi Lasegueov znak koji je pozitivan, ali bez neuroloških ispada. Inervacija sakroilijakalnih zglobova ima veliku ulogu u širenju boli. Na prednjoj strani SI zglobove inervira spinalni korijen od lumbalnog trećeg kralješka do sakralnog drugog kralješka i ogranci n. gluteusa superiora, a na stražnjoj strani korijenovi prvog i drugog sakralnog kralješka. Sklerotomska inervacija gore navedenih korjenova ne podudara se sa segmentalnom inervacijom kože, što naposljetku rezultira još većom projekcijom boli na većoj udaljenosti od SI zglobova. U početnoj fazi bolesti, simptomi koji se pojavljuju često kratko traju i nakon nekog vremena (nekoliko tjedana, mjeseci ili godina) se ponovno pojavljuju i traju određeno vrijeme ili postaju stalne. Ovakva vrsta simptoma i napadaja shvaća se kao LS sindrom i miofibrozitis [1].

Bol koja se javlja rano ujutro između 3 i 5 sati nerijetko predstavlja velike probleme u bolesnika koji zbog toga nemaju kvalitetan i miran san. Jutarnja ukočenost traje nekoliko minuta i nestaje nakon razgibavanja ili uzimanja analgetika. U kasnijim fazama križbolja postaje sve jača, jutarnja ukočenost postaje sve duža i traje čak do nekoliko sati, a često se javlja i ukočenost donjeg dijela leđa nakon dužeg mirovanja. S vremenom kako bolest napreduje i traje već duže vrijeme (oko 3 mjeseca) simptomi se fiksiraju. Bol je jača u mirovanju i nestaje prilikom razgibavanja ili opterećenja [1].

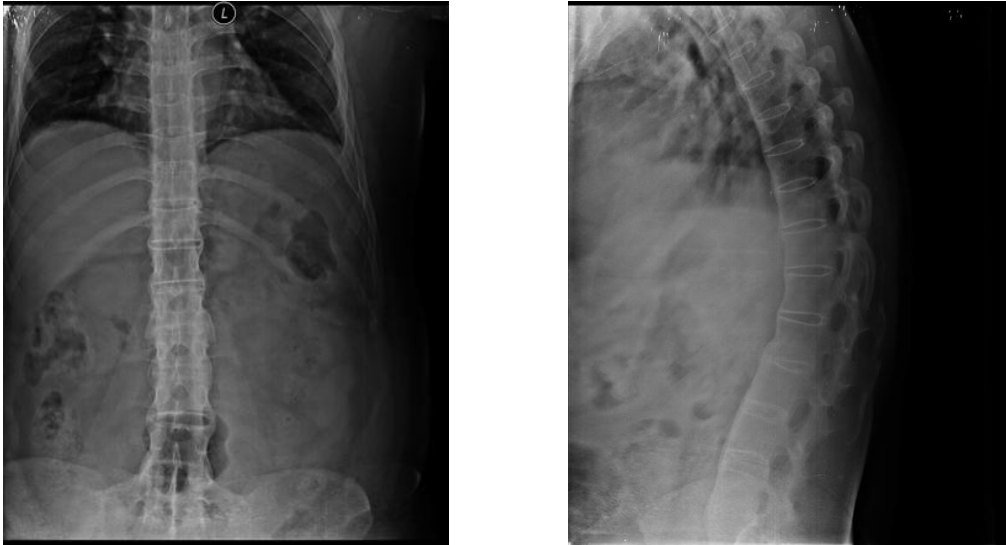
3.6. Dijagnoza

Znakovi AS nemaju tipičan redoslijed pojavljivanja. Shodno tome do postavljanja konačne dijagnoze prođe i do nekoliko godina. Kriteriji za postavljanje dijagnoze su:

- bol i ukočenost u leđima, bol i ukočenost traju duže od 3 mjeseca, a ne popuštaju nakon odmora
- bol i ukočenost torakalnog dijela kralježnice
- smanjen opseg pokreta lumbalnog dijela kralježnice
- restrikcije ekspanzije prsnog koša
- prisutnost iritisa
- bilateralne promjene na SI zglobovima

Dijagnoza se može utvrditi ukoliko je pozitivno 4 od 6 kriterija ili ako postoje bilateralne promjene SI zglobova. Dijagnoza se sa sigurnošću postavlja ukoliko bol u leđima traje duže od 3 mjeseca uz prisutnost bilateralnog sakroileitisa i prisutnost antigena HLA-B27. Sljedeći uvjeti postavljanja sigurne dijagnoze su: prisutnost križobolje te ukočenosti LS dijela koja traje dulje od 3 mjeseca, smanjena pokretljivost lumbalnog dijela kralježnice bez prisutnosti RTG nalaza koji upućuju na sakroileitis, prisutnost jutarnje ukočenosti te križobolje koje traju dulje od 3 mjeseca uz prisutnost entezitisa i zahvaćenost perifernih zglobova te nalazom antigena HLA-B27. Moguća dijagnoza AS se može uspostaviti ukoliko postoji vertebralni odnosno ekstravertebralni znak bolesti uz antigen HLA-B27. Prema RTG kriterijima i promjenama na SI zglobovima postoji nekoliko stupnjeva zahvaćenosti SI zglobova: 0. stupanj - nema promjena, 1. stupanj- sumnjive promjene, 2. stupanj- minimalne lokalizirane promjene u obliku erozije ili skleroze koje ne zahvaćaju zglobovu pukotinu, 3. stupanj- jasne promjene, prisutnost sakroileitisa, prisutnost skleroze, sužavanje zglobovnog prostora uz mogućnost parcijalne ankiloze, 4. stupanj- prisutnost potpune ankiloze [1,2,9].

RTG snimkom može se utvrditi karakterističan izgled kralježnice za osobe sa AS, tzv. "bambusov štap" [Slika 3.6.1. i 3.6.2.]. Promjene na kralježnici nastaju zbog spajanja intervertebralnih zglobova te spajanja prostora koji se nalazi između intervertebralnih diskova. Spajanje spinoznih nastavaka nastaje uslijed okoštavanja interspinoznih ligamenata, to rezultira koštanim premoštenjem tijela susjednih kralježaka na postraničnoj i prednjoj strani. Taj proces također obuhvaća anulus fibrosus, anteriorni i posteriorni longitudinalni ligament te ostale ligamente koji se nalaze na kralježnici. Navedene promjene vidljive su u stadiju kada je bolest već uznapredovala [1,2].



Slika 3.6.1. i 3.6.2., RTG snimka kralježnice osobe oboljele od AS

Izvor: <https://radiopaedia.org/articles/bamboo-spine-ankylosing-spondylitis>

Laboratorijski nalazi su nespecifični. Tijekom aktivne faze CRP je povišen te je i sedimentacija eritrocita ubrzana. Postoji mogućnost prisutnosti normocitne normokromne anemije. Vrlo često je povišen i IgA. Potvrđena je i mutacija HLA-B27 koja se nalazi u 90% bijelaca, a u crnaca je prisutna u oko 50% [1].

CT i MR zornije prikazuju promjene vidljive na kralježnici i SI zglobovima. Prednost ove dvije dijagnostičke metode je otkrivanje promjena u ranom stadiju bolesti. Negativna strana su smanjena dostupnost i visoki troškovi provođenja tih metoda. MR i CT se upotrebljavaju kada se na RTG snimci ne vide promjene, a kada klinički postoje kriteriji za utvrđivanje prisutnosti bolesti. Magnetska rezonanca prikazuje prisutnost suženja oko kosti što je rezultat aktivne upale zglobova. Suženje predstavlja edem, a uzrok suženju je osteitis. Uz upalu na magnetskoj rezonanci moguće je uočiti sklerozu, eroziju, ankilozu itd. [1].

4. Fizioterapijska procjena bolesnika sa ankilozantnim spondilitisom

Fizioterapijski proces započinje fizioterapijskom procjenom. Fizioterapijska procjena sastoji se od pregleda bolesnika kod koje postoji prisutnost ili moguće ograničenje tijekom izvedbe aktivnosti i poteškoće u sudjelovanju. Fizioterapijski pregled započinje anamnezom, opservacijom te provođenjem postupaka mjerenja i određenih testova sa kojima se identificiraju oštećenja ili ograničenja u funkciji. Anamnezom se provodi intervju tijekom kojeg fizioterapeut dobiva odgovore na postavljena pitanja. Nakon anamneze provodi se pregled tj. opservacija preko koje fizioterapeut dobiva uvid u stanje lokomotornog aparata. Nakon opservacije slijede testiranja i mjerenja sa kojima se postavlja specifična fizioterapijska dijagnoza. Uloga fizioterapijske procjene je uvidjeti uzrok disfunkcije, prikupljanje subjektivnih i objektivnih nalaza te posljedično utvrđivanje problematike i ciljeva procesa rehabilitacije. Na osnovu fizioterapijske procjene sastavlja se plan i program terapije [3,10].

Kod osoba sa ankilozantnim spondilitisom već sa opservacijom može se uočiti problematika bolesti. Inspekcija i opservacija provode se iz tri smjera gledanja; anteriorno, posteriorno i lateralno. Kod osobe oboljele od ankilozantnog spondilitisa karakteristična je hiperlordoza vratne kralježnice, povećana torakalna kifoza te izravnata lumbalna lordoza. Što se tiče paravertebralne muskulature, ona je spastična. Kao što je već navedeno prisutnost cervikalne hiperlordoze uzrokuje protrakciju glave. Veliki problem stvara i skraćeni m. pectoralis major koji ruku postavlja u položaj interne rotacije. Vidljiva je i pojačana torakalna kifoza. Koljena i kukovi nalaze se u fleksijskom obrascu, a sakralni kut je povećan. Karakterističnost bolesnika sa ankilozantnim spondilitisom je zahvaćenost prsnoga koša. Većinom se to vidi kao ulegnuće prsnog koša te izbočenje abdomena poznato kao "fenomen gumene lopte" [3,10,11].

4.1. Testovi i mjerenja

Prilikom palpacije muskulatura je bolna, što se može dokazati testovima. Jedan od testova je Menellov hvat. Menellov hvat može se provoditi u raznim položajima, ali najčešće se provodi u supiniranom položaju. Fizioterapeut ili liječnik vrše pritisak na spinu ili acu anterior superior te ako pacijent osjeti bol u toj području, test je pozitivan. Menellov test dokazuje prisutnost sakroileitisa [3].

Osim pojave boli, oboljeli od ankilozantnog spondilitisa imaju smanjenu mobilnost prsnog koša. To se može lako dokazati mjerenjem indeksa mobilnosti prsnog koša. Navedeni indeks mjeri se u tri razine; aksilarno, mamilarno i bazalno. Centimetarska traka postavlja se horizontalno na području prsne kosti, drugi kraj centimetarske trake nije fiksiran već se pomiče u odnosu na inspirij i ekspirij. Od pacijenta se zahtjeva da napravi maksimalni inspirij te maksimalni ekspirij nakon čega se mjeri razlika od početnih vrijednosti. Normalne vrijednosti ovoga testa su između 6 i 10 centimetara. Kod oboljelih rezultat testa je većinom ispod 5cm, a u nerijetkim slučajevima iznosi i 0cm. Sve navedene podatke moguće je utvrditi i spirometrijskim mjerenjem koje nam daje uvid u smanjenje vitalnog kapaciteta pluća. Napretkom bolesti sve je manja gibljivost prsnog koša što uzrokuje pojavu abdominalnog disanja [10].

Tijekom procjene mjeri se i pokretljivost kralježnice u cervikalnom, torakalnom i lumbalnom području. Mjerenja se izvode u stojećem položaju u kojem osoba izvodi fleksiju trupa te nakon toga ekstenziju trupa. Alat za provođenje mjerenja je centimetarska traka, a rezultat koji se dobije mjerenjem naziva se indeks sagitalne gibljivosti. Svako područje koje se mjeri ima gornju i donju referentnu točku koje su bitne za provođenje mjerenja. Gornja referentna točka za cervikalni dio kralježnice je protuberantia occipitalis externa dok je donja referentna točka processus spinosus C7. Torakalni dio kralježnice se mjeri od processusa spinosusa Th1 dok je donja referentna točka 30cm ispod gornje referentne točke. Slabinski dio kralježnice se mjeri od L5 pa 10 cm iznad L5 [11].

Od referentnih točaka mjeri se razlika u nultom položaju te pri izvođenju maksimalne fleksije. Dobivena brojka naziva se inklinacijski indeks. Drugi dio mjerenja mobilnosti kralježnice izvodi se prije izvođenja pokreta te pri maksimalnoj ekstenziji. Navedeno mjerenje naziva se reklinacijski indeks. Krajnji indeks sagitalne gibljivosti kralježnice dobije se zbrajanjem reklinacijskog i inklinacijskog indeksa [11].

Idući test koji se provodi je Schoberov test. Schoberovim testom procjenjuje se pokretljivost lumbalnog dijela kralježnice. Pacijent se nalazi u uspravnom položaju spojenih stopala. Referentne točke su 5cm ispod LS spoja te 10cm iznad LS spoja. Pacijent izvodi maksimalni pretklon trupa te u tom položaju mjeri se udaljenost između dvije referentne točke. Pri normalnoj pokretljivosti udaljenost iznosi oko 5cm dok kod ograničene pokretljivosti iznosi 4cm ili manje [3,10].

Ispitivanje laterofleksije, tj. izvođenje pretklona u stranu provodi se u stojećem položaju sa rukama smještenima uz tijelo. Test se provodi savijanjem tijela u lijevu stranu te u desnu stranu. Mjeri se udaljenost između vrha srednjeg prsta šake i tla. Lateralna devijacija je otežana radi prisutnosti spazma mišića [3,10].

4.2. Manualni mišićni test

Kada želimo procijeniti snagu muskulature provodi se MMT. Po svojoj definiciji MMT pripada subjektivnim metodama kojima se procjenjuje snaga jednog mišića ili cijele skupine mišića. Tijekom provođenja testa izvodi se aktivni antigravitacijski pokret uz primjenu otpora koji pruža fizioterapeut. Rezultat mjerenja označava se ocjena od 0 do 5. Ocjenom 0 označava se mišić koji prilikom izvođenja pokreta nema niti vidljive tragove kontrakcije. Kod ocjene 1 mišić također nije u stanju izvesti pokret, ali je moguće vizualno uočiti te palpirati tragove kontrakcije. Ocjeni 2 pripisujemo 25% mišićne snage, što znači da mišić izvodi pokret u punom opsegu, ali u rasteretnom položaju. Jednostavnije rečeno, mišić je oslobođen djelovanja antigravitacijske sile te težine vlastitog segmenta. Ocjenom 3 označava se mišić koji sadrži 50% mišićne snage, tj. mišić izvodi pokret u punom opsegu te prilikom pokreta savladava silu gravitacije. Kod ocjene 4 mišić ima 75% mišićne snage te izvodi pokret kao i kod ocjene 3, samo što kod ocjene 4 još savladava submaksimalni otpor. Za ocjenu 5 mišić mora imati 100% mišićnu snagu te pokret izvodi u punom opsegu, antigravitacijski savladava težinu vlastitog segmenta i savladava maksimalni otpor. Kod osoba sa ankilozantnim spondilitisom vidljiva je atrofija te smanjena gibljivost paravertebralne muskulature [11].

4.3. Specifični testovi

Za procjenu stanja koriste se testovi za praćenje progresije bolesti te testovi za procjenu ishoda u spondiloartropatijama. Neki od testova koji se najviše koriste su: BASFI odnosno test za procjenu funkcionalne sposobnosti, BASDAI- test kojim se procjenjuje indeks aktivnosti bolesti, ASDAS- test kojim se procjenjuje aktivnost bolesti i BASMI- test kojim se procjenjuje pokretljivost. Jedan od sveobuhvatnijih testova je BASFI. S navedenim testom procjenjuju se funkcionalne sposobnosti osoba oboljelih od AS. Sastoji se od 10 pitanja. Prvih osam odnosi se na ograničenja u ASŽ i promjenama na LMA. Zadnja dva pitanja odnose se na restrikcije ASŽ i na poteškoće s kojima je pacijent suočen u zadnjih 30 dana. Pacijent popunjava test uz VAS skalu, zbroje se svi odgovori te se rezultat podijeli s 10. Na kraju se dobije srednja vrijednost.

Srednja vrijednost iskazuje se u cm ili mm. Veći rezultat znak je većeg funkcionalnog deficita [11,12].

BASMI test je test kojim se procjenjuje pokretljivost. Provodi se mjerenje pokretljivosti cervikalnog dijela kralježnice, torakalnog dijela, kukova i zdjelice. Na kraju se zbrajaju rezultati svih 5 mjerenja. Raspon rezultata iznosi od 0 do 10. Veći rezultat označava smanjenu pokretljivost. Veliki vremenski period izvođenja testa i nemogućnost mjerenja pokretljivosti prsnog koša smatraju se kao veliki nedostaci ovog testa. BASDAI naziva se zlatnim standardom procjene, a koristi se za procjenu indeksa aktivnosti bolesti. Prednost ovoga testa je brzina provođenja i jednostavnost. Sastoji se od 6 pitanja u kojima se naglasak stavlja na 5 primarnih simptoma bolesti. Bitan čimbenik ovog testa je da se svako pitanje odnosi na prethodni period od 7 dana. Ukoliko BASDAI test iznosi 4, to označava kriterij za početak provođenja liječenja. ASDAS odnosno test kojim se ocjenjuje aktivnost bolesti, sastoji se od 4 pitanja i svako pitanje odnosi se na jedan simptom. Rezultati testa kreću se od 0 do 10. Nula označava stanje bez simptoma dok 10 označava stanje u kojem su simptomi najizraženiji [11,12].

ASAS test se provodi kako bi se utvrdio učinak liječenja. Provodi se i zbog utvrđivanja da li terapija odgovara pacijentu. Promatra se poboljšanje simptoma u kratkom periodu kod pacijenata koji koriste NSAR. Poboljšanje stanja za 20% označava pozitivan terapijski odgovor [12].

5. Rehabilitacija

5.1. Fizioterapija

U medicini na fizioterapiju se gleda kao na korištenje vježbanja i kretanja sa ciljem liječenja. U osnovi fizioterapije glavno sredstvo liječenja je pokret. Svrha tjelovježbe je da vrati ili očuva trenutnu razinu čovjekovog zdravlja. Prema dosadašnjim istraživanjima dokazano je da pokret ubrzava rehabilitaciju i povećava čovjekovo samopouzdanje. Pravilan i doziran pokret utječe na oštećene funkcije lokomotornog aparata, ali i ostalih organskih sustava. Dozirane vježbe i tjelovježba pomažu pri uspostavi funkcionalne ravnoteže te sprječavaju nastanak pravih organskih oboljenja. Kao što je navedeno vježbanje djeluje na veliki broj organskih sustava, a to su: mišićno-koštani sustav, kardiorespiratorni sustav, živčani sustav, imunološki sustav, endokrinološki sustav i gastrointestinalni sustav. Također, provedena su brojna istraživanja koja dokazuju da tjelesna aktivnost poboljšava funkcionalne sposobnosti te povećava funkciju organa koji prenose kisik i ostale energetske tvari. Važnost fizioterapije primjećuje se u prevenciji, ali i liječenju degenerativnih oboljenja gdje pokret inhibira agens koji pospješuje nastanak degenerativnog oboljenja. Fizioterapijom djeluje se i na nastanak posturalnih refleksa [13].

Cilj fizioterapije je postizanje odgovarajuće rehabilitacije nakon bolesti do stanja koje će omogućiti oboljelome povratak u obavljanje aktivnosti koje je obavljao prije bolesti. Povećanjem opsega pokreta u zglobu posljedično će se povećati mišićna snaga, ali i mišićna izdržljivost [13].

Mišići koji izvode pokret nazivaju se agonisti, mišići koji potpomažu izvođenje pokreta nazivaju se sinergisti, a oni koji koče izvođenje pokreta nazivaju se antagonisti. Pokret se može izvoditi na dvije razine; voljne kretnje i nesvjesne kretnje. Pokret možemo podijeliti i na pasivni, aktivno potpomognuti i aktivni pokret. Najčešće rehabilitacijski proces započinje pasivnim pokretom, tj pokretom kojeg ne izvodi pacijent nego fizioterapeut. Ova vrsta pokreta je manje učinkovita u odnosu na ostale i u principu se izbjegava. Osnovni cilj zbog kojeg se provode pasivne vježbe jest održavanje fiziološke dužine mišića te povećavanje odnosno održavanje trenutnog opsega pokreta u zglobovima. Također, pasivne vježbe djeluju i na poboljšanje cirkulacije te povećanje propriocepcije. Druga vrsta pokreta koja je navedena je aktivno-potpomognuti pokret. On se provodi kada mišićna snaga nije dovoljna da izvede pokret u punom obimu te pacijent izvodi pokret do određenog stupnja, a završni dio pokreta potpomaže

fizioterapeut. Svrha aktivno-potpomognutog pokreta je prijelazna faza iz pasivnog u aktivni pokret. U zadnjoj fazi rehabilitacije izvodi se aktivni pokret. On se provodi kada je mišićna snaga dovoljna da savlada silu gravitacije i težinu segmenta u punom opsegu pokreta. Kada je pacijent savladao i aktivni pokret prelazi se na posljednju fazu u kojoj koristimo aktivni pokret sa opterećenjem. Prema MMT(manualno mišićni test) mišić ima ocjenu 4 ili 5. Otpor se primjenjuje uz pomoć tereta, utega, vrećica s pijeskom itd. Ova vrsta vježbi pogoduje nastanku hipertrofije [13].

5.2. Fizioterapija osoba s ankilozantnim spondilitisom

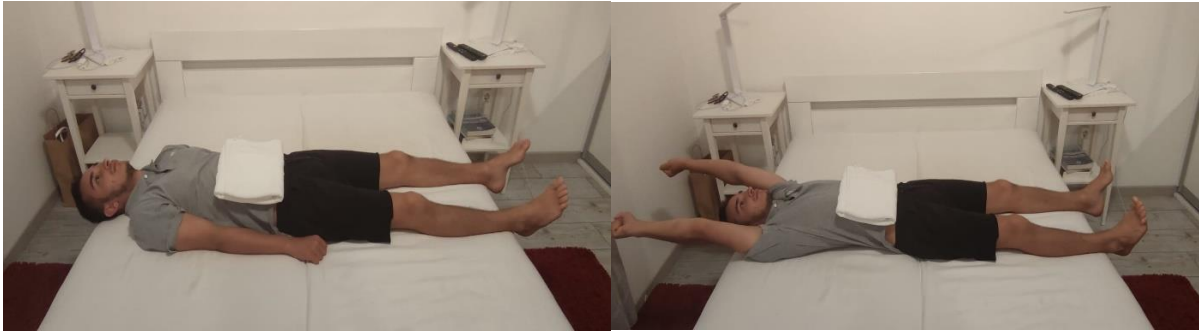Fizioterapija osoba s ankilozantnim spondilitisom provodi se zbog poboljšanja i održavanja pokretljivosti kralježnice, održavanja ispravne posture, održavanja mobilnosti prsnoga koša te održavanja pokretljivosti i funkcija zglobova. Provodi se veliki broj različitih vježbi, a u većini slučajeva fizioterapija započinje sa vježbama disanja. Nakon toga se izvode vježbe za ekstenzore trupa te ekstenzore udova, nakon toga provode se i vježbe za poboljšanje pokretljivosti kralježnice. Nadalje, provode se i vježbe istezanja skraćene muskulature. Iduća skupina vježbi koja se provodi su vježbe jačanja fleksora trupa i na kraju se provode opće kondicijske vježbe [1,11].

5.2.1. Vježbe disanja

Vježbe disanja se provode zbog zahvaćenosti prsnog dijela kralježnice i kostovertebralnih zglobova što smanjuje vitalne plućne kapacitete. Pacijenta se potiče da izvodi kostalno disanje te sa vježbama disanja održava se i unaprjeđuje pokretljivost kostovertebralnih zglobova [11,14].

Vježba 1.

Pacijent je u supiniranom položaju sa rukama položenima uz tijelo, stisnutih šaka te ekstenziranih nogu. Vrećica pijeska postavljena je na trbuh kako bi spriječila abdominalno disanje. Pacijent udahne na nos i podiže ruke u elevaciju. Za vrijeme izvođenja vježbi stopala su zategnuta, a šake stisnute. Zatim pacijent izdiše na usta te vraća ruke u početni položaj i opušta cijelo tijelo. Navedenu vježbu izvoditi kroz 10 ponavljanja. Vježbu provoditi kroz 3 serije [Slika 5.2.1. i 5.2.2.].



Slika 5.2.1., 5.2.2., Prikaz vježbe 1.

Autor fotografije: [Marijeta Pali, model: Mateo Gazibara]

Vježba 2.

Pacijent se nalazi u sjedećem položaju, šake isprepletene na zatiljnoj kosti, laktovi se nalaze ispred tijela. Pacijent udahne na nos te prilikom udisaja širi laktove iza sebe te izbacuje prsa prema naprijed. Nakon toga slijedi izdisaj prilikom kojeg se pacijent vraća u početni položaj i postavlja laktove ispred sebe. Navedenu vježbu izvoditi kroz 10 ponavljanja. Vježbu provoditi kroz 3 serije [Slika 5.2.3].



Slika 5.2.3., Prikaz vježbe 2.

Autor fotografije: [Marijeta Pali, model: Mateo Gazibara]

Vježba 3.

Početni položaj pacijent je stojeći. Stopala odvojena u širini kukova, ruke se nalaze uz tijelo stisnutih šaka.

Izvođenje vježbe: pacijent udiše na nos te izvodi pokret retrofleksije u ramenom zglobu. Kroz cijelo vrijeme trajanja pokreta pacijent zadržava uspravan stav tijela. Pacijent izdiše izgovarajući slovo S i pritom dovodi ruke u početni položaj uz tijelo. Navedenu vježbu izvoditi kroz 10 ponavljanja. Vježbu provoditi kroz 3 serije [Slika 5.2.4.].



Slika 5.2.4., Prikaz vježbe 3.

Autor fotografije: [Marijeta Pali, model: Mateo Gazibara]

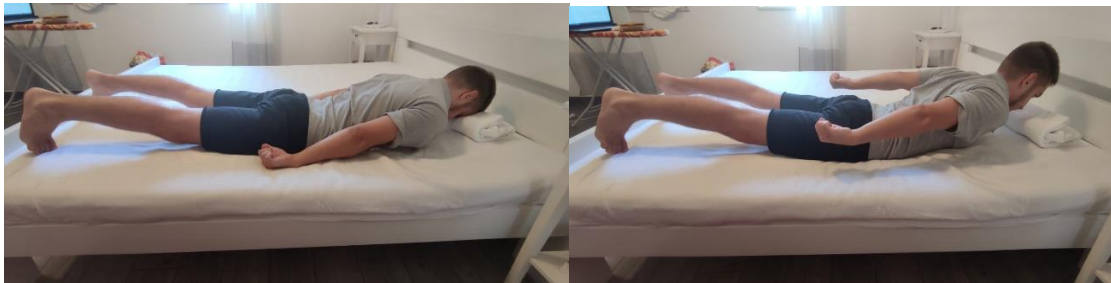5.2.2. Vježbe jačanja

Vježbe jačanja su vrsta vježbi koje se provode zbog povećanja mišićne snage u oslabljenim mišićnim skupinama. Karakterizira ih savladavanje opterećenja (vlastito tijelo, vanjsko opterećenje). Vježbe jačanja možemo podijeliti na dinamičke i statičke vježbe. Kod dinamičkih dolazi do približavanja polazišta i hvatišta mišića, dok kod statičkih se ne mijenja udaljenost između polazišta i hvatišta mišića. Kod statičkih vježbi postoji mjera opreza kod mlađe školske djece zbog zadržavanja daha. Cilj obje vrste vježbi jest izgradnja mišićne snage. Mišićna snaga postiže se provođenjem vježbi s minimalno 10, a maksimalno 15 ponavljanja, ovisno o razini

utreniranosti, dobi, spolu i razini oslabljenih mišića. Poželjno je da svaki program vježbanja sadrži kombinaciju dinamičkih i statičkih vježbi (bez zadržavanja daha) [10,14].

Vježba 1.

Pacijent se nalazi u proniranom položaju na strunjači ili krevetu. Oslonjen je prstima stopala na podlogu, ruke se nalaze uz tijelo, šake stisnute. Pacijent udiše na nos te odiže trup i ruke od podloge. Taj položaj zadržava 2 do 3 sekunde, nakon toga se vraća u početni položaj, izdiše na usta izgovarajući slovo S i opušta cijelo tijelo. Navedenu vježbu izvoditi 10 i više puta ovisno o stanju pacijenta. Vježbu provoditi kroz 3 serije [Slika 5.2.5.].

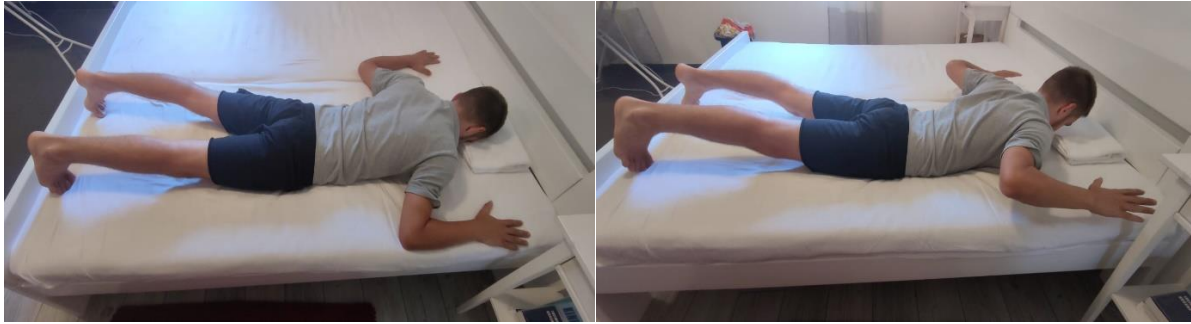

Slika 5.2.5., Prikaz vježbe 1.

Autor fotografije: [Marijeta Pali, model: Mateo Gazibara]

Vježba 2.

Pacijent se nalazi u proniranom položaju, ruke se nalaze u obliku slova U uz tijelo. Pacijent je oslonjen prstima stopala na podlogu, zategnutih mišića. Pacijent udiše kroz nos te odiže trup i ruke u obliku slova U od površine. Položaj zadržava 2 do 3 sekunde, nakon toga izdiše na usta izgovarajući slovo S i opušta cijelo tijelo. Navedenu vježbu izvoditi 10 i više puta ovisno o stanju pacijenta. Vježbu provoditi kroz 3 serije [Slika 5.2.6. i 5.2.7.].



Slika 5.2.6., 5.2.7, Prikaz vježbe 2.

Autor fotografije: [Marijeta Pali, model: Mateo Gazibara]

Vježba 3.

Pacijent se nalazi u proniranom položaju, ruke su ispružene i nalaze se ispred glave, zategnuti mišići stopala, oslonjen je prstima stopala na podlogu. Pacijent udiše na nos te podiže istovremeno suprotno ruku i suprotnu nogu, nakon toga izdiše na usta i vraća suprotnu ruku i nogu u početni položaj. Zatim opisanu vježbu izvodi i sa drugom rukom i nogom. Na svakoj strani vježba se izvodi 5 do 8 puta ovisno o stanju pacijenta. Vježbu provoditi kroz 3 serije. [Slika 5.2.8. i 5.2.9.]



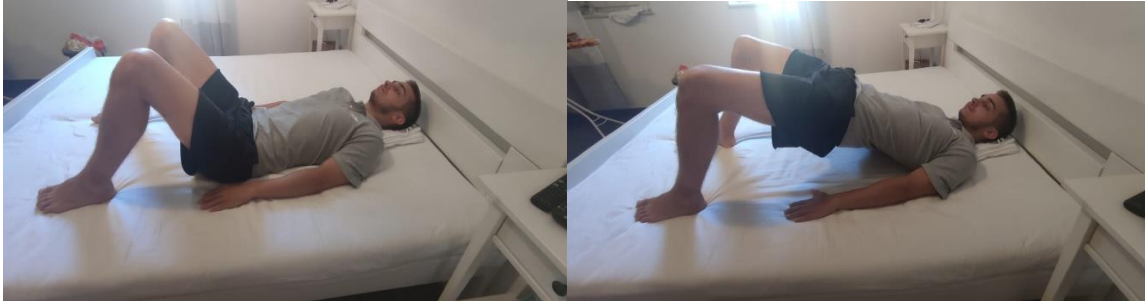Slika 5.2.8, 5.2.9, Prikaz vježbe 3.

Autor fotografije: [Marijeta Pali, model: Mateo Gazibara]

Vježba 4.

Pacijent leži na leđima, ruke se nalaze uz tijelo, natkoljenica i potkoljenica su flektirane, stopala oslonjena na podlogu. Pacijent udahne na nos, dlanovima se opire o podlogu, stopala su

zategnuta prema stropu te odiže stražnjicu i leđa od podloge tako da tvore jednu ravninu sa natkoljenicom. Taj položaj pacijent zadržava 6 sekundi i više. Nakon toga izdiše na usta i vraća se u početni položaj. Navedenu vježbu izvoditi 10 i više puta ovisno o stanju pacijenta. Vježbu provoditi kroz 3 serije [Slika 5.2.10.].

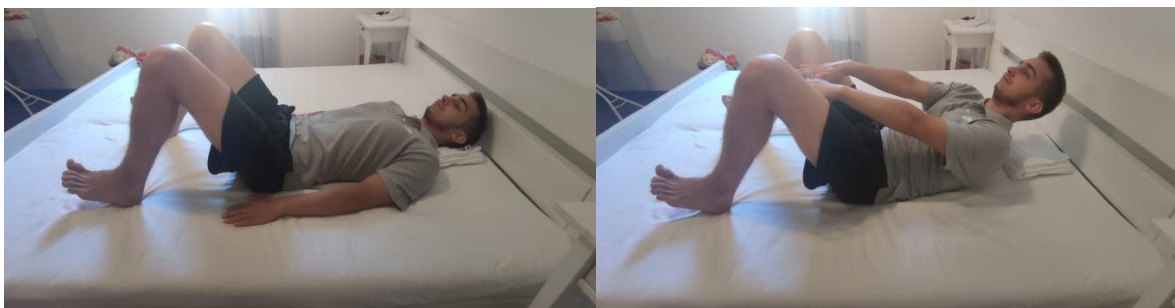


Slika 5.2.10, Prikaz vježbe 4.

Autor fotografije: [Marijeta Pali, model: Mateo Gazibara]

Vježba 5.

Pacijent leži na leđima, ruke se nalaze uz tijelo, oslonac je na petama, noge su položene u širini kukova, fleksija u kuku i koljenu. Pacijent udiše na nos te odiže glavu i trup lagano od podloge prema naprijed zadržavajući glavu, vrat i trup u jednoj ravnini, a ruke usmjerava između koljena i zadržava položaj 5 sekundi. Zatim pacijent izdiše na nos te vraća glavu, trup i ruke u početni položaj. Navedenu vježbu izvoditi 10 i više puta ovisno o stanju pacijenta. Vježbu provoditi kroz 3 serije [Slika 5.2.11.].



Slika 5.2.11, Prikaz vježbe 5.

Autor fotografije: [Marijeta Pali, model: Mateo Gazibara]

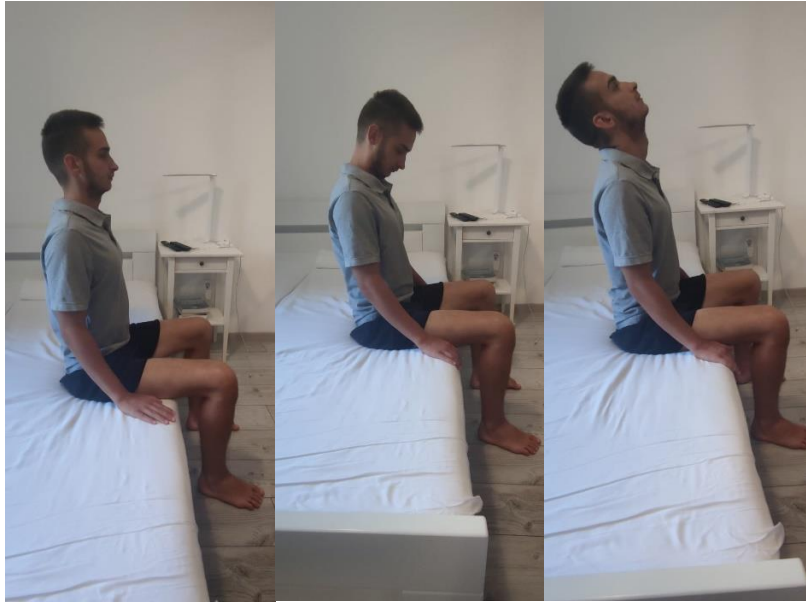5.2.3. Vježbe mobilnosti i istezanja kralježnice

Vježbe mobilnosti (pokretljivost kralježnice) imaju bitnu ulogu u tjelesnom držanju. Sve vježbe koje se provode za nepravilno držanje tijela moraju sadržavati vježbe koje povećavaju pokretljivost kralježnice. Pokretljivost se najčešće dobiva zamahivanjima udova i trupa. Pravilno izvedeni pokret dovodi do povećanja koordinacije, istezanja skraćene muskulature te povećanja pokretljivosti u zglobovima. Prilikom vježbanja potrebno je zauzeti stabilnu poziciju kako osnovni pokret ne bi bio otežan zbog neravnoteže [3,14].

Vježbama istezanja nazivaju se svi pokreti u kojima se mišići razvlače preko svoje fiziološke dužine. Razlog provođenju vježbi istezanja je uspostava te podizanje gibljivosti zglobova i skraćene muskulature. Istezanje se vrši u suprotnom smjeru od izvođenja aktivnog pokreta. Kost i meka tkiva mogu biti uzrok ograničavanju istezanja. Pravilno istezanje može dovesti do značajnog poboljšanja ukoliko meko tkivo uzrokuje ograničenje istezanja. Istezanje se može podijeliti na pasivno, polupasivno i aktivno. Način izvođenja je u parovima, uz pomoć sprava, na spravama ili uz pomoć svoje težine [10,14].

Vježba 1.

Pacijent je u sjedećem položaju, glava se nalazi u nultom položaju, ruke se nalaze uz tijelo. Pacijent izvodi pokret fleksije glave, zatim vraća glavu u početni položaj te nakon toga izvodi pokret ekstenzije glave i vraća u početni položaj. Svaki pokret izvoditi 8 puta kroz 3 serije [Slika 5.2.12.].

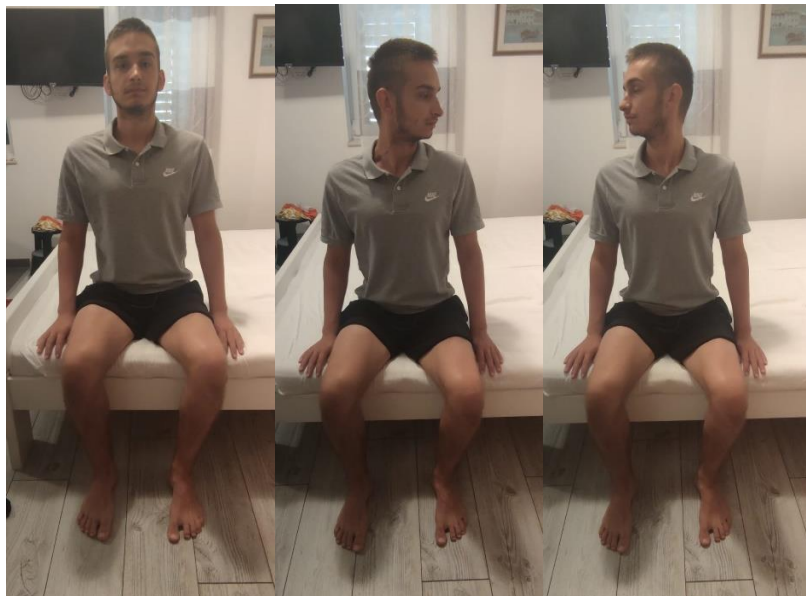

Slika 5.2.12, Prikaz vježbe 1

Autor fotografije: [Marijeta Pali, model: Mateo Gazibara]

Vježba 2.

Pacijent je u sjedećem položaju, glava se nalazi u nultom položaju, ruke se nalaze uz tijelo. Pacijent rotira glavu u lijevu stranu, zatim vraća glavu u početni položaj te rotira u desnu stranu i vraća u početni položaj. Svaki pokret izvoditi 8 puta kroz 3 serije [Slika 5.2.13.].




Slika 5.2.13, Prikaz vježbe 2.

Autor fotografije: [Marijeta Pali, model: Mateo Gazibara]

Vježba 3.

Početni položaj: pacijent leži na boku, koljena i kukovi su flektirani te je gornja noga cijelom dužinom položena na donju. Donja ruka nalazi se ispod glave dok se gornja ruka nalazi oslonjena na donju natkoljenicu.

Izvođenje vježbe: Pacijent udiše na nos te ruku koja je oslonjena na donju natkoljenicu podiže i širi što je više moguće prema natrag dok ostalim dijelovima tijela zadržava stabilan položaj. Pacijent izdiše na nos u obliku slova S te vraća ruku i tijelo u početni položaj. Navedenu vježbu provoditi i na drugom boku. Vježbu provoditi od 5 do 8 puta na svakom boku kroz 3 serije [Slika 5.2.14.].



Slika 5.2.14, Prikaz vježbe 3.

Autor fotografije: [Marijeta Pali, model: Mateo Gazibara]

Vježba 4.

Pacijent se nalazi u četveronožnom položaju u takozvanom položaju mačke. Pacijent udiše na nos te upuhivanjem zraka povećava torakalnu kifozu i smanjuje cervikalnu lordozu dok prilikom izdisaja pacijent povećava lumbalnu lordozu i cervikalnu lordozu. Navedenu vježbu izvoditi 10 puta kroz 3 serije [Slika 5.2.15., 5.2.16.].



Slika 5.2.15,5.2.16, Prikaz vježbe 4.

Autor fotografije: [Marijeta Pali, model: Mateo Gazibara]

5.2.4. Kondicijske vježbe

Kao jedna od najboljih kondicijskih vježbi za osobe sa ankilozantnim spondilitisom navodi se plivanje, pogotovo leđno plivanje koje pogodno djeluje na istezanje trbušne muskulature i jačanje leđne muskulature. Poželjno je provoditi ovu vrstu aktivnosti 2 puta tjedno po sat vremena umjerenim intenzitetom. Druga kondicijska vježba koja se preporuča, a jednostavnija je od plivanja je šetnja. Šetnja bi trebala biti uvrštena u svakodnevnu aktivnost. Vrijeme i intenzitet šetnje doziraju se ovisno o stanju pacijenta. Pacijenti koji su vrlo malo aktivni i slabijeg kondicijskog stanja započinju sa šetnjom u trajanju od 5 minuta. Nakon određenog vremena šetnja se povećava na 10 minuta dok se ne dosegne trajanje šetnje koja iznosi minimalno 30 minuta [14].

5.3. Hidroterapija

Pojam hidroterapija sastoji se od dvije grčke riječi; hydro što prevedeno na hrvatski znači voda i therapeia što u prijevodu označava liječenje. U hidroterapiji primjenjujemo vodu u bilo kojem obliku u svrhu liječenja. Kada govorimo o hidroterapiji, najčešće mislimo na imerzijsku hidroterapiju u kojoj se segment tijela ili tijelo u cjelini uranja u vodu. Prilikom uranjanja segmenta ili cijeloga tijela u vodu provode se vježbe koje imaju terapijsku svrhu. Ono što daje veliku prednost hidroterapiji kao terapijskoj proceduri su fizikalna svojstva vode - sila uzgona, termička svojstva vode i hidrostatski tlak. Prilikom vertikalnog pozicioniranja pacijenata u vodi sa stopalima duboko uronjenima pod vodu uočava se najveći učinak hidrostatskog tlaka. Prethodno navedena fizikalna svojstva vode uvelike olakšavaju pacijentima sa ankilozantnim

spondilitisom izvođenje aktivnih vježbi u vodi, takozvane vježbe u rasterećenju. Nadalje, terapija u vodi ima pozitivan utjecaj na smanjenje boli, poboljšanje snage muskulature, na samu izdržljivost i pokretljivost pacijenta. Ono što je važno napomenuti je iznimno pozitivan učinak hidroterapije na balans i aerobni kapacitet u osoba oboljelih od AS. Prilikom vježbanja u vodi dolazi do ubrzane respiracije koju uzrokuje preraspodjela venske krvi s periferije u centralnu cirkulaciju što dovodi do povećanja cirkulacije u prsnom košu. Vježbanjem u vodi skraćuje se vrijeme jutarnje zakočenosti koja je prisutna u bolesnika sa AS [15,16,17].

5.4. Balneoterapija

Pojam balneologija dolazi od latinske riječi balneum što u prijevodu označava kupku. Balneologija je znanost koja se bavi proučavanjem kupanja u mineralnoj ili termalnoj vodi. Također, proučava primjenu i djelovanje termalne ili mineralne vode na zdrav i bolestan organizam. Balneoterapija spada pod modalitete fizioterapije. Kao i kod hidroterapije i u balneoterapiji najvažniju ulogu imaju kombinacije fizikalnih svojstava vode- uzgon ili prijenos temperature i apsorpiranja tvari koje u sebi sadrže minerale kroz najveći ljudski organ kožu. U primjeni balneoterapije koristimo mineralne izvorske vode, peloide i naftalan čija je učinkovitost ljekovita. Kod bolesnika koji pate od ankilozantnog spondilitisa balneoterapija ima važnu ulogu u smanjenju bolova, poboljšanju pokretljivosti lumbalnog dijela leđa, smanjenju konzumiranja nesteroidnih antireumatika, poboljšanju funkcionalne sposobnosti i kvalitete života. Mnoga su istraživanja provedena o učinku primjene balneoterapije u bolesnika sa ankilozantnim spondilitisom i ostalim reumatskim bolestima koja upućuju na izrazito pozitivan učinak takve vrste terapije na stanje pacijenta. „Stoga, iako balneoterapiji/hidroterapiji pripada nesporna uloga u sklopu planiranja mjera zdravstvene skrbi za bolesnike s RA i AS, postoji potreba za visokokvalitetnim istraživanjima s homogenom grupom bolesnika i jasno definiranim uvjetima (primjena fizikalnog agensa, program vježbanja i sl.) da bi se ocijenilo koji su modaliteti i pod kojim uvjetima najkorisniji za pojedinog pacijenta/grupu pacijenata.“ [18,19].

5.5. Elektroterapija

Kod osoba sa AS primjenjuju se razne elektroterapijske procedure. Cilj elektroterapijskih procedura kod ove vrste bolesti je smanjivanje boli, smanjenje upale i poboljšan protok krvi. Od elektroterapijskih procedura primjenjuju se dijadinamska struja, interferentna struja i transkutana električna nervna stimulacija. TENS ima širok raspon dijagnoza u kojima se koristi pa tako svoju ulogu ima i kod AS. Kod AS koristi se TENS jačine do 80mA te frekvencije 80-180Hz. TENS se može primjenjivati više puta dnevno po 30 minuta. Pošto je AS upalno stanje moraju se izbjegavati procedure koje imaju svojstvo dubinskog zagrijavanja. U iznimnim slučajevima elektroterapija se provodi i radi mišićne stimulacije [18,20].

5.6. Ultrazvuk

Ultrazvuk se može primjenjivati na "suho" ili kroz vodeni medij. Kod AS primjenjuje se na SI zglobovima. Najčešće se koristi doza od 1,5 do 2W/cm². Također, UZV se koristi u lumbalnom i cervikalnom dijelu kralježnice, ali u manjoj dozi u odnosu na primjenu kod SI zglobova. Uloga UZV-a je pripremanje vezivnog tkiva za rastezanje [3,20].

5.7. Fototerapija

Fototerapija je primjena svjetlosti u terapijske svrhe. Provodi se uz pomoć solux svjetiljke. Uloga fototerapije je smanjenje boli te smanjenje spazma muskulature. Taj učinak također se može postići primjenom UV zraka [3].

5.8. Edukacija

Edukacija pacijenata s AS zauzima važno mjesto u rehabilitaciji. Edukacija započinje pravilnim informiranjem o bolesti, zatim se pacijenta upoznaje s mogućnostima liječenja te na kraju pacijent dobije informacije o preventivnim postupcima koje će provoditi u ASŽ. Vrlo bitnu ulogu zauzima informiranje o pravilnim položajima te izvođenju vježbi. Proces

rehabilitacije nije gotov izlaskom pacijenta iz dvorane za medicinsku vježbu nego proces traje doživotno [1].

Prvi položaj kojeg se pacijenta uči je položaj koji zauzima tijekom ležanja. Pacijent bi trebao ležati na umjereno tvrdom krevetu te ne bi bilo preporučljivo imati jastuk ispod glave. Preporuča se pronirani položaj zbog istezanja fleksora natkoljenice i m. pectoralis majora. Potrebno je izbjegavati ležanje na leđima uz flektirana koljena te ležanje na boku jer ti položaji pogoduju razvoju fleksorne kontraktura kuka i koljena. Idući položaj o kojem se pacijenta educira je sjedenje. Stolec bi trebao biti dovoljno visok sa visokim i ravnim naslonom za oslonac kralježnice. Ukoliko je stolec previsok postavlja se podmetač ispod stopala. Potrebno je izbjegavati sjedenje u fotelji zbog pogodovanja skraćanju m. pectoralis majora [3].

Prilikom hodanja pacijenta se educira da tijekom iskoraka udahne, a tijekom faze dvostrukog oslonca pacijent izdiše. Pacijent hoda uzdignute glave pogleda usmjerenog prema naprijed, izbačenog prsnog koša te ramena povučenih prema natrag. Preporuča se što je više moguće kretanja [10].

Tijekom intenzivnijih aktivnosti preporuča se korištenje steznika za kralježnicu. On je indiciran kod atlanto-aksijalne dislokacije. Ukoliko je zahvaćen jedan kuk štap se nosi na suprotnoj strani, a ukoliko su zahvaćena oba kuka, štap se nosi na onoj strani na kojoj je prisutna manja bol [3].

Osobe s AS suočavaju se s problemima i tijekom vožnje. Ukoliko je zahvaćena cervikalna kralježnica najveći problem stvara vožnja unatrag. U tom slučaju pacijent rotira glavu što može uzrokovati povećanu atlanto- aksijalnu dislokaciju te može izazvati kompresiju leđne moždine što posljedično uzrokuje tetraparezu. Kod ovakvog slučaja obavezno je nositi rasteretni ovratnik [10].

Dobra i pravilna edukacija uvelike će se odraziti na pacijentovu kvalitetu života i obavljanja ASŽ. Pacijent koji prihvati i slijedi upute zdravstvenih profesionalaca imat će puno veću kvalitetu života u odnosu na pacijenta koji edukaciju ne shvaća kao bitan dio rehabilitacije [1].

6. Zaključak

Ankilozantni spondilitis spada u kronične upalne reumatske bolesti i kao takva česta je pojava u osoba u dvadesetim i tridesetim godinama života. Od AS češće obolijevaju muškarci. AS najčešće zahvaća kralježnicu, ali također može zahvatiti okolne zglobove kao što su primjerice ramena i kukovi te unutarnje organe pa zbog toga ima sistemno obilježje. Iznimno je važno bolest pravovremeno dijagnosticirati kako bi se što prije počelo sa liječenjem. Glavnu ulogu u liječenju AS ima rehabilitacija, tj fizikalna terapija. Fizikalnom terapijom smanjit ćemo bol, povećati i/ili očuvati pokretljivost te povećati i/ili očuvati samu funkcionalnost pacijenta. Fizioterapija je osnovno oruđe pomoću kojega se pacijent rehabilitira. Važno je da se pacijenta motivira da nakon rehabilitacije u ustanovi naučene vježbe izvodi i kod kuće jer je ankilozantni spondilitis bolest koja će pratiti oboljelog kroz čitav život. Veliku ulogu u samoj rehabilitaciji predstavlja edukacija prvenstveno pacijenta, ali i njegove okoline o bolesti ankilozantni spondilitis. Kako bi edukacija bila što pravilnija u njoj mora sudjelovati čitav raspon zdravstvenog tima: liječnici, fizioterapeut, radni terapeut, psiholog itd. Kroz dugi niz godina provedena su brojna istraživanja o samoj bolesti, ali još uvijek postoji prostora i potrebe za istraživanja na području rehabilitacije i učinkovitosti primjene određene terapije na smanjenje progresije ili smanjenje simptoma bolesti.

7. Literatura

- [1] I. Jajić: Reumatologija, Zagreb, Medicinska knjiga, 1995.
- [2] Sterling G. West, J. Kolfenbach: Rheumatology: dostupno na: https://books.google.hr/books?hl=hr&lr=&id=fGW1DwAAQBAJ&oi=fnd&pg=PP1&dq=rheumatology&ots=C14ucSIU94&sig=tdO8WJsYrB2mFu4IV7TemrtA4W8&redir_esc=y#v=onepage&q&f=true , dostupno: 10.7. 2021.
- [3] I. Jurić: Rehabilitacija bolesnika sa ankilozantnim spondilitisom, završni rad, Sveučilište u Splitu, Sveučilišni odjel zdravstvenih studija, 2016., dostupno na: [Rehabilitacija bolesnika sa ankilozantnim spondilitisom | repo.ozs.unist.hr](https://repo.ozs.unist.hr) , dostupno: 12.07.2021.
- [4] P.Keros, M.Pečina, M.Ivančić-Košuta: Temelji anatomije čovjeka, Zagreb: Medicinska biblioteka, 1999.
- [5] W. Platzer: Priručni anatomski atlas, Prvi svezak, Sustav organa za pokretanje, Zagreb: Medicinska naklada, 2011.
- [6] F. Paulsen, J. Waschke: Sobotta, Atlas anatomije čovjeka, Opća anatomija i lokomotorni sustav, 3. hrvatsko izdanje, Naklada Slap
- [7] Ankylosing Spondylitis (Axial Spondyloarthritis), dostupno na: <https://www.physio-pedia.com/>, dostupno: 05.07.2021.
- [8] J. Sieper, J. Braun, M. Rudwaleit, A. Boonen, A. Zink: Ankylosing spondylitis: an overview, Ann Rheum Dis 2002;61(Suppl III), dostupno na: https://ard.bmj.com/content/annrheumdis/61/suppl_3/iii8.full.pdf , dostupno: 10.07.2021.
- [9] M. Jambrović: Povezanost biološke terapije i malignih bolesti u upalnim reumatskim bolestima, diplomski rad, Sveučilište u Zagrebu, Medicinski fakultet, 2016.
- [10] N. Konsa: Rehabilitacija bolesnika sa ankilozantnim spondilitisom, završni rad, Sveučilište u Splitu, Sveučilišni odjel zdravstvenih studija, 2014., dostupno na: [REHABILITACIJA BOLESNIKA SA ANKILOZANTNIM SPONDILITISOM | repo.ozs.unist.hr](https://repo.ozs.unist.hr) , dostupno: 12.07.2021.
- [11] I. Krešić: Tjelesna aktivnost kod osoba oboljelih od ankilozantnog spondilitisa, završni rad, Zagreb: Zdravstveno veleučilište, 2018.

- [12] S. Grazio, F. Grubišić, T. Nemčić, V. Matijević, H. Skala: Reumatizam, Vol. 56 No. 2, 2009.: Pouzdanost i valjanost hrvatske inačice bath funkcijskog indeksa za ankilozantni spondilitis (basfi) i bath indeksa aktivnosti bolesti za ankilozantni spondilitis (basdai) u bolesnika s ankilozantnim spondilitisom, znanstveni rad, dostupno na: <https://hrcak.srce.hr/125207> , dostupno: 13.07.2021.
- [13] Dr. sc. Z. Kosinac: Kineziterapija sustava za kretanje, drugo izdanje, Split, 2005.
- [14] Dr. sc. Z. Kosinac: Kineziterapija: tretmani poremećaja i bolesti organa i organskih sustava, Split, 2006.
- [15] I. Jajić, Z. Jajić i suradnici: Fizikalna i rehabilitacijska medicina, Zagreb, Medicinska naklada, 2008.
- [16] Z. Vrbanac, L. Bartolović, I. Stolić: Fizikalna svojstva vode u imerzijskoj hidroterapiji, Hrvatski veterinarski vjesnik, Vol. 25 No. 3/4, 2017., dostupno na: https://hrcak.srce.hr/index.php?show=clanak&id_clanak_jezik=307173 , dostupno: 25.07.2021.
- [17] M. Kadojić: Hidroterapija u bolesnika s križoboljom, Fizikalna i rehabilitacijska medicina, Vol. 25 No. 3-4, 2013., dostupno na: https://hrcak.srce.hr/index.php?show=clanak&id_clanak_jezik=185640 , dostupno: 25.07.2021.
- [18] R. Pavlović: Cjelovit pristup rehabilitaciji u seronegativnim spondiloartropatijama, Specijalna bolnica za medicinsku rehabilitaciju Krapinske Toplice, pregledni članak, Fiz. rehabil. med. 2007; 21 (1-2): 111-120
- [19] S. Grazio, I. Doko: Balneoterapija/hidroterapija u bolesnika s reumatoidnim artritismom, ankilozantnim spondilitisom i psorijatičnim artritismom – deskriptivni pregled, Fizikalna i rehabilitacijska medicina, Vol. 25 No. 3-4, 2013., dostupno na: https://hrcak.srce.hr/index.php?show=clanak&id_clanak_jezik=185594 , dostupno: 25.07.2021.
- [20] T. Vlák: Fizikalna terapija i klinička evaluacija uspješnosti liječenja bolesnika sa spondiloartropatijama, Reumatizam, Vol. 51 No. 2, 2004., dostupno na: https://hrcak.srce.hr/index.php?show=clanak&id_clanak_jezik=186093 , dostupno: 26.07.2021.

Popis slika

Slika 2.1.1., Prikaz kralježnice, Izvor: https://www.enciklopedija.hr/Ilustracije/HE6_0241.jpg	2
Slika 2.2.1. Prikaz prsnog koša, Izvor: https://www.enciklopedija.hr/Ilustracije/HE9_0226.jpg	4
Slika 2.2.2., Prikaz prsne kosti, Izvor: https://zdravlje.eu/2010/05/10/prsna-kost-sternum/	5
Slika 3.1, Prikaz normalne kralježnice i kralježnice koja je zahvaćena ankilozantnim spondilitisom, Izvor: http://reha.hr/cms/ankilozantni-spondilitis/	8
Slika 3.6.1. i 3.6.2., RTG snimka kralježnice osobe oboljele od AS, Izvor: https://radiopaedia.org/articles/bamboo-spine-ankylosing-spondylitis	13
Slika 5.2.1., 5.2.2., Prikaz vježbe 1., Autor fotografije: [Marijeta Pali, model: Mateo Gazibara]	20
Slika 5.2.3, Prikaz vježbe 2., Autor fotografije: [Marijeta Pali, model: Mateo Gazibara]	20
Slika 5.2.4, Prikaz vježbe 3, Autor fotografije: [Marijeta Pali, model: Mateo Gazibara].....	21
Slika 5.2.5, Prikaz vježbe 1., Autor fotografije: [Marijeta Pali, model: Mateo Gazibara].....	22
Slika 5.2.6, 5.2.7, Prikaz vježbe 2., Autor fotografije: [Marijeta Pali, model: Mateo Gazibara].....	23
Slika 5.2.8, 5.2.9, Prikaz vježbe 3., Autor fotografije: [Marijeta Pali, model: Mateo Gazibara].....	23
Slika 5.2.10, Prikaz vježbe 4., Autor fotografije: [Marijeta Pali, model: Mateo Gazibara].....	24
Slika 5.2.11, Prikaz vježbe 5., Autor fotografije: [Marijeta Pali, model: Mateo Gazibara].....	24
Slika 5.2.12, Prikaz vježbe 1., Autor fotografije: [Marijeta Pali, model: Mateo Gazibara].....	26
Slika 5.2.13, Prikaz vježbe 2., Autor fotografije: [Marijeta Pali, model: Mateo Gazibara].....	26
Slika 5.2.14, Prikaz vježbe 3., Autor fotografije: [Marijeta Pali, model: Mateo Gazibara].....	27

Slika 5.2.15, 5.2.16, Prikaz vježbe 4., Autor fotografije: [Marijeta Pali, model: Mateo Gazibara].....28



IZJAVA O AUTORSTVU
I
SUGLASNOST ZA JAVNU OBJAVU

Završni/diplomski rad isključivo je autorsko djelo studenta koji je isti izradio te student odgovara za istinitost, izvornost i ispravnost teksta rada. U radu se ne smiju koristiti dijelovi tuđih radova (knjiga, članaka, doktorskih disertacija, magistarskih radova, izvora s interneta, i drugih izvora) bez navođenja izvora i autora navedenih radova. Svi dijelovi tuđih radova moraju biti pravilno navedeni i citirani. Dijelovi tuđih radova koji nisu pravilno citirani, smatraju se plagijatom, odnosno nezakonitim prisvajanjem tuđeg znanstvenog ili stručnoga rada. Sukladno navedenom studenti su dužni potpisati izjavu o autorstvu rada.

Ja, MARIJETA PALI (ime i prezime) pod punom moralnom, materijalnom i kaznenom odgovornošću, izjavljujem da sam isključivi autor/ica završnog/diplomskog (obrisati nepotrebno) rada pod naslovom REHABILITACIJA OSOBA OBOJAVLJENIH OD ANKILOZANTNOG SPONDILITISA (upisati naslov) te da u navedenom radu nisu na nedozvoljeni način (bez pravilnog citiranja) korišteni dijelovi tuđih radova.

Student/ica: MARIJETA PALI
(upisati ime i prezime)

Marijeta Pali
(vlastoručni potpis)

Sukladno Zakonu o znanstvenoj djelatnosti i visokom obrazovanju završne/diplomske radove sveučilišta su dužna trajno objaviti na javnoj internetskoj bazi sveučilišne knjižnice u sastavu sveučilišta te kopirati u javnu internetsku bazu završnih/diplomskih radova Nacionalne i sveučilišne knjižnice. Završni radovi istovrsnih umjetničkih studija koji se realiziraju kroz umjetnička ostvarenja objavljuju se na odgovarajući način.

Ja, MARIJETA PALI (ime i prezime) neopozivo izjavljujem da sam suglasan/na s javnom objavom završnog/diplomskog (obrisati nepotrebno) rada pod naslovom REHABILITACIJA OSOBA OBOJAVLJENIH OD ANKILOZANTNOG SPONDILITISA (upisati naslov) čiji sam autor/ica.

Student/ica: MARIJETA PALI
(upisati ime i prezime)

Marijeta Pali
(vlastoručni potpis)