

Učestalost pojave akutnog i kroničnog lumbalnog bolnog sindroma pomoću EMNG-e

Sabolek, Dijana

Undergraduate thesis / Završni rad

2021

Degree Grantor / Ustanova koja je dodijelila akademski / stručni stupanj: **University North / Sveučilište Sjever**

Permanent link / Trajna poveznica: <https://um.nsk.hr/um:nbn:hr:122:032244>

Rights / Prava: [In copyright](#) / [Zaštićeno autorskim pravom.](#)

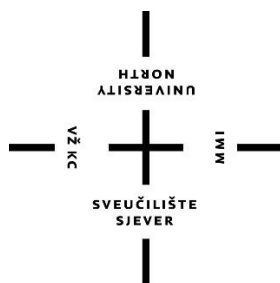
Download date / Datum preuzimanja: **2024-07-11**



Repository / Repozitorij:

[University North Digital Repository](#)





Sveučilište Sjever

Studij Fizioterapije

Završni rad br. 050/FIZ/2021

Učestalost pojave akutnog i kroničnog lumbalnog bolnog sindroma pomoću EMNG - e

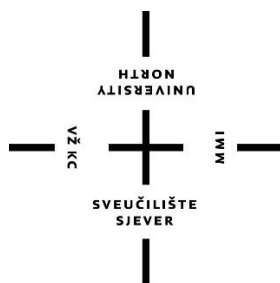
Student

Dijana Sabolek: 3139/336

Mentor

Mirjana Večerić, mag. physioth.

Varaždin, rujan 2021. godine



Sveučilište Sjever

Studij Fizioterapije

Završni rad br.050/FIZ/2021

Učestalost pojave akutnog i kroničnog lumbalnog bolnog sindroma pomoću EMNG - e

Student

Dijana Sabolek: 3139/336

Mentor

Mirjana Večerić, mag. physioth.

Varaždin, rujan 2021. godine

Sadržaj

1. UVOD	1
2. ANATOMIJA LUMBALNE KRALJEŽNICE	2
2.1. Spojevi kralježnice	3
2.2. Mišići	4
3. BIOMEHANIKA LUMBALNE KRALJEŽNICE	5
4. LUMBALNI BOLNI SINDROM	7
4.1. Čimbenici rizika	7
4.2. Patofiziologija lumbosakralnog sindroma	8
5. KLINIČKA SLIKA	11
6. DIJAGNOSTIKA	12
7. KLINIČKI TESTOVI	13
7.1. Lasegue test ili test pasivnog podizanja ispružene noge	13
7.2. Test istežanja femoralnog živca	14
7.3. Stupanj gibljivosti lumbalne kralježnice	15
7.4. Test laterofleksije	15
8. EMNG DIJAGNOSTIKA	16
8.1. Elektroneurografija	16
8.2. Elektromiografija	17
8.3. Vrste elektromioneugrafskih pretraga	19
9. ISPITANICI I METODE	21
9.1. Statistička obrada podataka	22
9.1.1. graf; podjela lumbalnog sindroma i cervikobrachialnog sindroma	22
9.1.3. graf; podjela akutno stanje/ kronično stanje	24
9.1.4. graf; podjela prema starosnoj dobi	25
9.1.5. graf; podjela prema zastupljenim regijama	26

10. RASPRAVA.....	28
11. ZAKLJUČAK.....	29
12. LITERATURA.....	30
13.PRILOZI.....	31
POPIS SLIKA	32
POPIS GRAFIKONA	32

Prijava završnog rada

Definiranje teme završnog rada i povjerenstva

ODJEL	Odjel za fizioterapiju		
STUDIJ	prediplomski stručni studij Fizioterapija		
PRISTUPNIK	DIJANA SABOLEK	IMBAG	3139/336
DATUM	01.09.2021.	KOLEGIJ	Fizikalni čimbenici u fizioterapiji
NASLOV RADA	Učestalost pojave akutnog i kroničnog lumbalnog bolnog sindroma pomoću EMNG-e		
NASLOV RADA NA ENGL. JEZIKU	Frequency of occurrence of acute and chronic lumbar pain syndrome using EMNG		

MENTOR	Mirjana Večerić mag.physioth.	ZVANJE	predavač
ČLANOVI POVJERENSTVA	1. Željka Kopjar, mag. physioth.pred., predsjednik		
	2. Mirjana Večerić, mag. physioth., pred., mentor		
	3. Valentina Novak, mag. med.techn., član		
	4. Anica Kuzmić, mag. physioth., zamjenski član		
	5. _____		

Zadatak završnog rada

BROJ	050/FIZ/2021
OPIS	

Lumbalni bolni sindrom koji se javlja sa nelagodnom i boli u donjem dijelu leđa. Bol se nerijetko širi u glutealnu regiju ali i duž jedne ili obje noge. EMNG -a je dijagnostička metoda koja nam daje uvid u stanje mišića, brzinu provođenja živaca. Pretragom dobijemo detaljan uvid u zahvaćenost segmenata L kralješnice kao i visini neuralne lezije. Dobiveni rezultati EMNG -e pretrage mogu uvelike pomoći u daljnjoj dijagnostici ali i u liječenju. Ovo je istraživački rad koji je proveden u Specijalnoj bolnici za medicinsku rehabilitaciju Varaždinske Toplice. U radu su obrađeni pacijenti koji su u vremenu od 11.01.2021. do 30.03.2021. bili dijagnostički obrađeni u EMNG - om laboratoriju. Cilj rada je bilo dokazati koliki je postotak oboljelih od LBS akutnih, a koliko kroničnih u obrađenoj skupini od 230 bolesnika. Ujedno utvrđeno je tko je više obolio u odnosu na spol, te da li postoji statistička značajnost u dobivenim rezultatima. Opisana je i primjena kliničkih testova kako bi se potvrdilo i okarakteriziralo stanje bolesnika.

ZADATAK URUČEN 01.09.2021.



ZAHVALA

Zahvaljujem se svojoj mentorici mag. physioth. Mirjani Večerić na pristanku o mentorstvu, savjetima, razumijevanju i strpljenju u izradi rada. Od srca se zahvaljujem svojem budućem suprugu Michaelu koji je bio najveća podrška tokom mojeg studiranja i kad je bilo najteže vjerovao je u mene. Također se zahvaljujem svim prijateljima i obitelji koji su svaki na svoj način bili podrška.

Dijana Sabolek

SAŽETAK

Kralježnica je nosivi stup tijela koji se sastoji od koštanog tkiva, međukralješničkih diskusa, zglobova i ligamenata. U kralježničnom kanalu koji zatvaraju tijela i lukovi kralješaka smještena je kralješnička moždina, iz koje izlaze motorički živci koji prenose osjet iz kože, mišića i drugih tkiva u mozak. Kralježnica ima mnoge važne zadaće. Ona je prije svega središnji organ pokretanja i stabilnosti te omogućuje pokrete glave, vrata, trupa, a istodobno održava ravnotežu i omogućuje uspravni stav. Pri tome je kralježnica uporište mnogim snažnim mišićima ramenog i zdjeličnog obruča važnima za pokretanje gornjih i donjih ekstremiteta. Prema topografskim područjima u kojima se nalaze, kralješke dijelimo na pet skupina, i to: 7 cervikalnih, 12 torakalnih, 5 lumbalnih, a ostali su međusobno srasli i tvore križnu kost – 5 sakralnih i 4 do 5 kokcigealnih kralježaka. Također se kralježnica sastoji od četiri krivina: dviju prednjih u cervikalnom i lumbalnom dijelu (cervikalna i lumbalna lordoza) i dviju stražnjih u torakalnom i sakralnom segmentu (torakalna i sakralna kifoza). Lumbalni dio kralješnice najvećim dijelom sudjeluje u prijenosu opterećenja, zbog čega lumbalni kralježak posjeduje trup koji je po svom volumenu veći u odnosu na torakalni ili cervikalni kralježak. Peti lumbalni kralježak posebno je građen i prilagođen spoju s križnom kosti i čovjekovu uspravnom stavu.

Lumbalna ili slabinska kralježnica se nalazi između prsnog dijela kralješnice (vertebrae thoracicae) i križne kosti (os sacrum) te je građena od pet kralježaka, koje označujemo (L1-L5).

Za samu biomehaniku kralješnice moramo znati da se između 2 kralješka ne nalazi jednostavan zglob, nego zglobni sustav. Taj zglobni sustav se sastoji od intervertebralnih diskova, intervertebralnih zglobova s pridruženim čahurama i svezama susjednih kralježaka. Oblik i položaj zglobnih površina kralježaka određuju opseg i smjer gibanja u pojedinim dijelovima kralješnice. S obzirom na strukturu i opterećenje kralježnica je najizloženija degenerativnim promjenama. Vratni i slabinski dio zbog same anatomske građe i biomehanike i kretnji koje se događaju u tom dijelu izloženi su većim traumama i igraju veliku ulogu u degenerativnim promjenama. Degenerativne promjene kralješnice klinički se manifestiraju kao vertebralni, vertebrogeni i kompresijski sindromi. Lumbalni bolni sindrom je stanje u kojem se javlja bol, mišićna napetost i neka vrsta nelagode između rebrenih lukova i glutealne regije. Prema nekim autorima bolove u leđima ima i do 65 % stanovništva starijih generacija. Najčešće se ti bolesnici žale na bol u lumbosakralnom dijelu i širi se duž jedne ili čak obje noge. Početak postavljanja dijagnoze kreće

od anamneze, inspekcije, palpacije, istežanja, određivanje stupnja gibljivosti kralježnice, EMNG, CT, MR i neurološki pregled .

Anamnezom saznajemo vrijeme ozljede, način na koji je došlo do ozljede te osnovne simptome koji nas mogu uputiti na uzrok nastanka smetnji.

Ključne riječi: lumbalna kralježnica, lumbalni sindrom, klinička slika, dijagnostika

SUMMARY

The spine is the supporting pillar of the body consisting of bone tissue, intervertebral discs, joints and ligaments. In the spinal canal, which closes the bodies and arches of the vertebrae, is located the spinal cord, from which come the motor nerves that transmit sensation from the skin, muscles and other tissues to the brain. The spine has many important tasks. It is primarily a central organ for movement and stability and allows movements of the head, neck, torso while maintaining balance and enabling an upright posture. In doing so, the spine is a base of many strong muscles of the shoulder and pelvic girdle important for moving the upper and lower extremities. According to the topographic areas in which they are located, the vertebrae are divided into five groups, namely: 7 cervical, 12 thoracic, 5 lumbar and the rest are fused and form the sacrum - 5 sacral and 4 to 5 coccygeal vertebrae, the spine also consists of four curves: two anterior in the cervical and lumbar region (cervical and lumbar lordosis) and the two posterior ones in the thoracic and sacral segments (thoracic and sacral kyphosis). The lumbar spine has a trunk that is larger in volume compared to the thoracic or cervical spine. That is because the lumbar part of the spine mostly participates in the transfer of load. The fifth lumbar spine is specially built and adapted to the junction with the sacrum and the man's upright posture.

The lumbar spine is located between the thoracic spine (vertebrae thoracicae) and the sacrum (os sacrum) and is made up of five vertebrae, which we denote (L1-L5). For the biomechanics of the spine itself, we must know that between the 2 vertebrae there is not a simple joint, but a joint system. This particular system consists of intervertebral discs, intervertebral joints with associated capsules and ligaments of adjacent vertebrae. The shape and position of the articular surfaces of the vertebrae determine the range and direction of movement in individual parts of the spine. Due to the structure and load, the spine is most exposed to degenerative changes. Furthermore, due to the anatomical structure and biomechanics and movements that occur in that part, the neck and lumbar region are exposed to greater trauma and play a major role in degenerative changes. Degenerative changes of the spine are clinically manifested as vertebral, vertebrogenic and compression syndromes. Lumbar pain syndrome is a condition in which pain, muscle tension and some kind of discomfort occur between the rib arches and the gluteal region. According to some authors, up to 65% of the population of the older generations have back pain. Most often, these patients complain of pain in the lumbosacral part and it spreads along with one or even both legs. The onset of diagnosis ranges from medical history, inspection, palpation, and

stretching, determination of the degree of spinal mobility, EMNG, CT, MR, and neurological examination.

By the anamnesis, we find out the time of the injury, how the injury occurred and the basic symptoms that can lead us to the cause of the disturbance.

Key words: lumbar spine, lumbar syndrome, clinical picture, diagnosis

1. UVOD

Lumbalni bolni sindrom ili križobolja predstavlja bol ili nelagodnost koju bolesnik osjeća u području leđa, između rebrenih lukova i donje glutene brazde, sa ili bez širenja boli u nogu. Nespecifična križobolja predstavlja bol u navedenoj regiji koja nije objašnjiva s poznatom specifičnom patologijom. Dakle, prema definiciji križobolje, križobolja je simptom, a poznato je da simptom ne možemo liječiti bez dijagnoze. No, oko 60 % bolesnika se žali na bolove u leđima. Većina bolesnika ima križobolju uzrokovanu s više čimbenika kao što su loša postura, dehidracija i slabost okolnih mišića, funkcijska nestabilnost, emocionalni stres, te promjene uvjetovane starenjem mišićno-koštanog sustava, kao što su degenerativne promjene intervertebralnog diska, artritis intervertebralnih zglobova i hipertrofija ligamenata. U želji da se odredi točna uzročna dijagnoza, križobolja se opisuje s različitim imenima, koja vrlo često zbunjuju bolesnika. Neka od njih su: jednostavna križobolja, nespecifična križobolja, prenaprezanje križa, degenerativna bolest križa, biomehanička križobolja, lumbago, išijas. Svaki naziv daje drugačiju poruku bolesniku. Npr. jednostavna, obična križobolja u bolesnika izaziva osjećaj da liječnik nije razumio njegove tegobe jer iz perspektive bolesnika bol nije jednostavna i ne nestaje u jednom danu, a možda je i simptom neke ozbiljne bolesti. Naziv nespecifična križobolja može u bolesnika izazvati potrebu da odlazi kod liječnika raznih specijalnosti tražeći specifičnu dijagnozu. Prenaprezanje u području križa sugerira stanje nastalo od prekomjerne aktivnosti, što u većine bolesnika ipak nije slučaj, a bolesnik može shvatiti da će fizička aktivnost uzrokovati ponavljanje križobolje, što otežava primjenu kineziterapije kao jedne od metoda aktivnog liječenja. Ispitivanje lumbalnog bolnog sindroma provedeno je od 11.1.2021. – 30.3.2021, podaci su uzeti iz baze podataka EMNG – e. Istraživanje se provodilo u Specijalnoj bolnici za medicinsku rehabilitaciju Varaždinske Toplice uz odobrenje etičkog povjerenstva bolnice. Broj ispitanika u uzetom periodu iznosi 230 osoba. Postavljeni cilj ovog istraživačkog rada je:

1. Dokazati koji je postotak M i Ž obrađen u EMNG – om laboratoriju.
2. Dokazati da li postoji statistička značajnost pojave akutnog i kroničnog lumbalnog bolnog sindroma u oba spola.

2. ANATOMIJA LUMBALNE KRALJEŽNICE

Kralježnica je nosivi stup tijela koji je se sastoji od koštanog tkiva, međukralješničkih diskusa, zglobova i ligamenata. U kralješničkom kanalu koji zatvaraju tijela i lukovi kralješka smještena je kralješnička moždina, iz koje izlaze motorički živci koji prenose osjet iz kože, mišića i drugih tkiva u mozak. Kralješnička moždina završava u razini drugog lumbalnog kralješka, a od tog područja prema dolje nalaze se samo korijeni moždinskih živaca koji izlaze kroz intervertebralne otvore i slične konjskom repu.

Kralježnica ima mnoge važne zadaće. Ona je prije svega središnji organ pokretanja i stabilnosti te omogućuje pokrete glave, vrata, trupa, a istodobno održava ravnotežu i omogućuje uspravni stav. Pri tome je kralježnica uporište mnogim snažnim mišićima ramenog i zdjelice obruča važnima za pokretanje gornjih i donjih ekstremiteta. Građa kralježnice važna je za razumijevanje nastanka boli u križima. Bol u križima se smatra najraširenijom bolesti suvremenog doba [1].

Prema topografskim područjima u kojima se nalaze, kralješke dijelimo na pet skupina, i to: 7 cervikalnih, 12 torakalnih, 5 lumbalnih, a ostali su međusobno srasli i tvore križnu kost – 5 sakralnih i 4 do 5 koccigealnih kralježaka [2].

Kralježnica se sastoji od četiri krivine: dviju prednjih u cervikalnom i lumbalnom dijelu (cervikalna i lumbalna lordoza) i dviju stražnjih u torakalnom i sakralnom segmentu (torakalna i sakralna kifoza) [1].

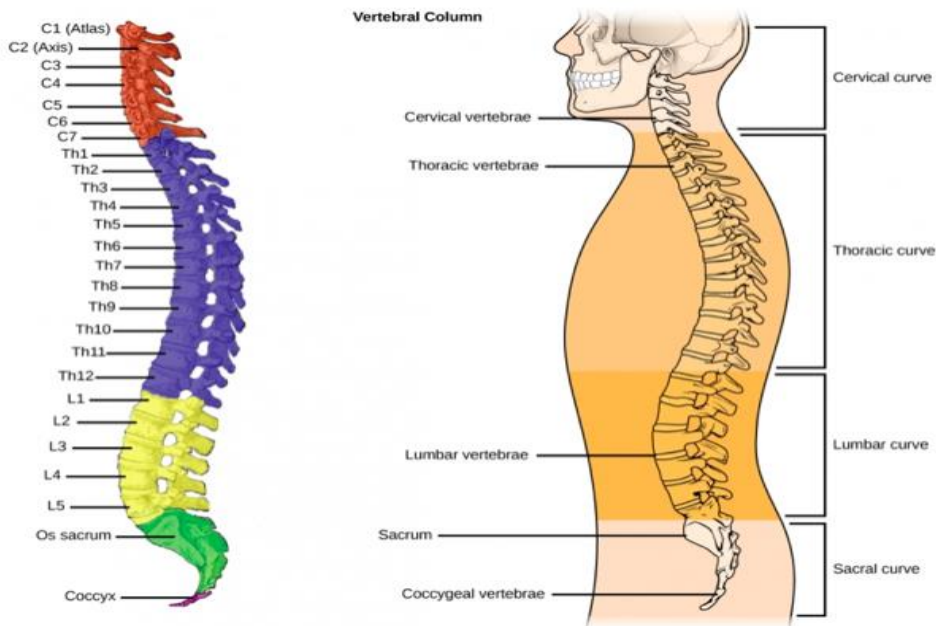
Fiziološke krivine kralježnice održavaju posturu čovjeka i centar su gravitacije tijela. Pokretni dio kralježnice čini vratna, grudna i slabinska kralježnica, a nepokretni krstačna i trtična kost.

Pokreti kralježnice su: pregibanje prema naprijed (antefleksija), pregibanje prema natrag (retrofleksija), pregibanje u stranu (laterofleksija) i obrtanje (rotacija) [2].

Lumbalni dio kralježnice najvećim dijelom sudjeluje u prijenosu opterećenja, zbog čega lumbalni kralježak posjeduje trup koji je po svom volumenu veći u odnosu na torakalni ili cervikalni kralježak. Peti lumbalni kralježak posebno je građen i prilagođen spoju s križnom kosti i čovjekovu uspravnom stavu.

Lumbalna ili slabinska kralježnica se nalazi između prsnog dijela kralježnice (vertebrae thoracicae) i križne kosti (os sacrum) te je građena od pet kralježaka, koje označujemo

(L1-L5). Na gornjem kraju slabinske kralježnice je torakolumbalni spoj koji formiraju zadnja dva prsna kralješka zajedno s prvim i drugim slabinskim kralješkom, a prema dolje je preko križne kosti spojena sa zdjeličnim kostima [1].



Slika 2.1. Anatomski prikaz kralježnice, izvor: wikipedia [preuzeto 11.08.2021.]

2.1. Spojevi kralježnice

Slabinska ili lumbalna kralježnica sastavljena je od pet kralješaka čija je osnovna građa slična građi ostalih kralješaka: sastoje se od trupa, koji prenosi težinu, luka i sedam nastavaka (1 šiljasti, 2 poprečna i 4 zglobna). Veličina kralješaka povećava se od drugog vratnog do prvog križnog, pa se zatim smanjuje do donjeg kraja trtice.

Na obje strane kralješničkog tijela nadovezuje se straga luk (arcus vertebrae). Straga lukove spaja pločica (lamina arcus vertebrae) koja zatvara otvor kralješka. Luk završava straga u medijalnoj ravnini šiljastim nastavkom (processus spinosus) koji leži neposredno ispred kože i lako se može napipati. Lateralno od korijena luka smješten je na obje strane poprečni nastavak

(processus transversus) koji je usmjeren u stranu i ne može se palpirati. Na prelasku korijena u luk nalaze se po dva gornja i dva donja zglobna nastavka, i to gornji (processus articularis superiores) i donji (processus articularis inferiores), koji na slobodnom kraju nose zglobne plohe za zglob sa susjednim kralješcima [3].

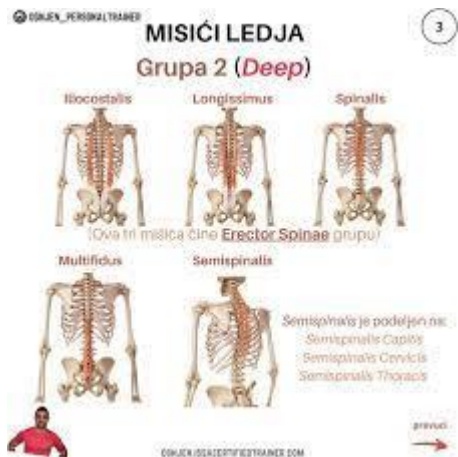Spojevi između kralješaka povezuju tijela, lukove te zglobne, trnaste i poprečne nastavke. Pojedinačne kralješke povezuju hrskavični spojevi između tijela kralježaka, vezivni spojevi između kralježaka i sinovijalni zglobovi između zglobnih nastavaka kralježaka. Između dva trupa kralješka umetnuta je vezivno - hrskavična ploča koju još nazivamo discus intervertebralis [1]. Intervertebralne ploče sudjeluju velikim dijelom u građi i izgledu kralježnice. Te ploče se sastoje od dva dijela. Izvana ga čini čvrsti vezivni prsten (anulus fibrosus). On je čvrst i čini ga 10 do 15 koncentrično složenih slojeva kolagenih snopova vlakana [4]. Unutar vezivnog prstena (anulus fibrosus) nalazi se mekana jezgra (nucleus pulposus). Ona se nalazi pod stalnim tlakom koje stvaraju kolagene lamele vanjskog prstena i one su otporne na istezanje. Tijekom dnevnog opterećenja dolazi do izlaska vode iz te želatinozne jezgre i dolazi do smanjenja visine kralježnice do 2 cm. Tokom mirovanja (spavanje) voda se vraća u jezgru, tj. stanje je reverzibilno [4]. Zatim imamo vezivne spojeve kralježnice koji se nalaze između tijela (lig.longitudinale anterius et posterius), lukova (lig.flava), šiljastih nastavaka (lig.supraspinale, lig. interspinalia, lig. nuchae) i poprečnih nastavaka (lig.intertransversaria).

Na mjestu gdje se spajaju stražnji dijelovi dvaju susjednih kralježaka nalaze se fasetni ili zigoapofizealni zglobovi preko kojih se prenosi veći dio opterećenja . Zglobni nastavci u pojedinim dijelovima kralježnice imaju različite oblike i položaje zglobnih površina, koji uvjetuju smjer same kralježnice i opseg pokreta u tom dijelu.

2.2. Mišići

Leđni mišići poput snažnih vrpca učvršćuju kralježnicu uz koštani zdjelični obruč te sa svojim međusobno usklađenim kontrakcijama osiguravaju pokret i stabilnost kralježnice.

Paravertebralnu muskulaturu čine duboki mišići leđa (m. erector spine, m. spinalis thoracis, mm. transversospinalis, m. multifidus, mm. intertransversarii, mm. interspinales) koji su fascijom odvojeni od mišića stražnje trbušne stijenke, m.quadratus lumborum [2].



Slika 2.2.1. Anatomski prikaz mišića leđa, izvor: wikipedia [preuzeto 11.08.2021.]

3. BIOMEHANIKA LUMBALNE KRALJEŽNICE

Za samu biomehaniku kralježnice moramo znati da se između 2 kralješaka ne nalazi jednostavan zglob, nego zglobni sustav. Taj zglobni sustav se sastoji od intervertebralnih diskova, intervertebralnih zglobova s pridruženim čahurama i svezama susjednih kralježaka. Oblik i položaj zglobnih površina kralježaka određuju opseg i smjer gibanja u pojedinim dijelovima kralježnice [5]. Kretanje u kralježnici događaju se u tri ravnine:

- frontalna – inklinacija, reklinacija (antefleksija i retrofleksija)
- sagitalna – laterofleksija (desno i lijevo)
- uzdužna - rotacija

Također kralježnica ima 3 funkcije:

- statička funkcija - podupiranje trupa
- dinamička - kretanje trupa
- zaštitna funkcija središnjeg živčanog sustava [5].

S obzirom na strukturu i opterećenje kralježnica je najizloženija degenerativnim promjenama. Vratni i slabinski dio zbog same anatomske građe i biomehanike i kretnji koje se događaju u tom dijelu izloženi su većim traumama i igraju veliku ulogu u degenerativnim promjenama. Degenerativne promjene kralježnice klinički se manifestiraju kao vertebralni, vertebrogeni i kompresijski sindromi [6].

Vertebralni bolni sindrom je karakterističan jer se bol javlja na određenom mjestu kralježnice i za taj sindrom je specifično da se ne širi u ekstremitete nego se bol širi prema trupu. Početak degenerativnih promjena je praćen s mišićnim spazmom i mialgijama.

Vertebrogeni sindrom je karakterističan za vratnu i slabinsku kralježnicu. Pojavljuje se bol u tom dijelu kralježnice i širi se s vratnog dijela prema rukama do lakta, dok kod slabinskog ide bol prema kuku i koljenima. Ovaj sindrom nema motoričkih ispada ruku i nogu, jer nisu zahvaćeni periferni živci nego je zahvaćena koštano zglobna struktura.

Kompresijski sindrom nastaje kao posljedica suženja spinalnog kanala, a uzrok suženja su hernija intervertebralnog diska ili osteofiti. Kod ovog sindroma prisutna je izrazito jaka bol koja ide sve do vrhova prstiju šaka ili stopala. Takva bol se naziva još neurogena ili radikularna bol. Ako je hernija diska centralna simptomatologija je na obje strane ekstremiteta, ako je lateralna onda se simptomi javljaju na jednoj strani ekstremiteta. Ako se bol javlja u vratu i prema gornjim ekstremitetima govorimo o brahijalnom sindromu ili brachialgia, dok bol koja se javlja u lumbalnom dijelu i ide u donje ekstremitete tada govorimo o išijasu ili ischialgia [6].

4. LUMBALNI BOLNI SINDROM

Lumbalni bolni sindrom je stanje u kojem se javlja bol, mišićna napetost i neka vrsta nelagode između rebrenih lukova i glutealne regije. Prema nekim autorima bolove u leđima ima i do 65 % stanovništva starijih generacija. Najčešće se ti bolesnici žale na bol u lumbosakralnom dijelu i širi se duž jedne ili čak obje noge. Dolazi do smanjenja pokretljivosti same lumbalne kralježnice i paravertebralna muskulatura je na pritisak napeta i bolna.

Lumbalni sindrom se u današnje vrijeme smatra kao stanje zbog kojeg se najčešće posjećuje obiteljskog liječnika [7].

Također osim naziva lumbalni sindrom u literaturi možemo pronaći naziv – lumbago, išijas, križobolja i bolna leđa. Lumbalni bolni sindrom ili križobolju prema uzroku nastajanja možemo podijeliti na dvije vrste, specifični i nespecifični. Nespecifična križobolja je kada ne znamo uzrok nastanka boli, ali smatra se da je mehanička sila uzrok pojave boli. Specifična križobolja je kada imamo poznati uzrok pojave boli. To je najčešće neurološko stanje koji se može sa svojim strukturnim promjenama povezuje s boli [8]. Lumbalni bolni sindrom može biti i vertebralni i vertebrogeni. U akutnoj fazi ga svrstavamo u vertebralni bolni sindrom jer je bol lokalizirana na jednom mjestu i širi se prema trupu. Vertebrogeni bolni sindrom se javlja onda kada je bol tupu, i mukla i te se širi duž ekstremiteta [5].

Trajanje križobolje možemo podijeliti na :

- akutna križobolja - koja traje do 3 mjeseca
- subakutna križobolja - koja traje između 7 do 12 tjedana
- kronična koja traje duže od 3 mjeseca

4.1. Čimbenici rizika

Križobolja ili lumbalni bolni sindrom se u današnje vrijeme smatra jedan od najčešćih uzroka izostanka s posla, također se navodi kao sindrom kod kojeg bolesnik bude korisnik velikog broja zdravstvenih usluga. Mnogi autori u ovom slučaju spominju mnogo različitih faktora koji utječu na nastanak bolova. Zato što se križobolja smatra multifaktorskom bolesti i teško je odvojiti koji

čimbenik utječe na uzrok, jer su najčešće više njih povezani i dolazi do problema. Čimbenike rizika možemo podijeliti u nekoliko skupina:

- individualne
- psihosocijalne
- fizičko opterećenje

Individualni čimbenici rizika odnose se na genetsku predispoziciju zatim dob, spol, naobrazbu, pušenje i tjelesna aktivnost [8]. Psihosocijalni uzročnici su stres, određene kognitivne funkcije, depresija, općenito zadovoljstvo poslom i radnom okolinom. Fizičko opterećenje se smatra vrstom posla kojeg osoba obavlja, da li je to sjedilački način rada, ili izrazito težak fizički rad. Također ovdje možemo spomenuti i sportske aktivnosti, ako one iziskuju veliki napor i trud, također mogu utjecati na nastanak bolnih križa.

4.2. Patofiziologija lumbosakralnog sindroma

Lumbalni bolni sindrom ili križobolja se u literaturi spominje kao multifaktorski poremećaj. Jer se bol može javiti iz same kralježnice, također iz okolnih struktura (mišići, fascije ligamenti i tetive). Najčešći uzrok pojave boli je podizanje teškog tereta, torzije ili neka trauma koja utječe na promjenu i ozljedu svih struktura. Od degenerativnih promjena najučestalija je promjena intervertebralnog diska i mehaničke ozljede.

Vjeruje se da kod mlađe populacije uzrok akutne hernije diska je preveliko opterećenje na samu kralježnicu, dok kod starije populacije degenerativne promjene najčešće uzrokuju lumbalni bolni sindrom ili križobolju [8].

Smatra se da lumbalni bolni sindrom najčešće uzrokuje mehanička ozljeda, jer dolazi do promjena normalnih anatomskih struktura koje osiguravaju kralježnicu. Međutim moramo biti vrlo oprezni i napraviti detaljan pregled i pažljivo uzeti anamnezu, jer postoji mogućnost da se bol reflektira iz nekog od abdominalnih organa, te takvu refleksiju bolova u kralježnicu nazivamo još i prenesena bol.

Promjene na kralježnici koje uzrokuju bol možemo svrstati u nekoliko skupina :

- degenerativni procesi - hernija diska, spondilolisteza, difuzna idiopatska spondiloza

- mehanički uzroci - loše držanje, slab mišićni tonus, nejednaka duljina nogu, smanjena ili pojačana lordoza
- prirođene i razvojne anomalije - spina bifida, spondiloliza, kongenitalna skolioza i kifoza
- traume - lumbalna naprezanja , prijelomi, subluksacije malih fasetnih zglobova
- upale - reumatoidni artritis, ankilozantni spondilitis, različite infekcije [9].

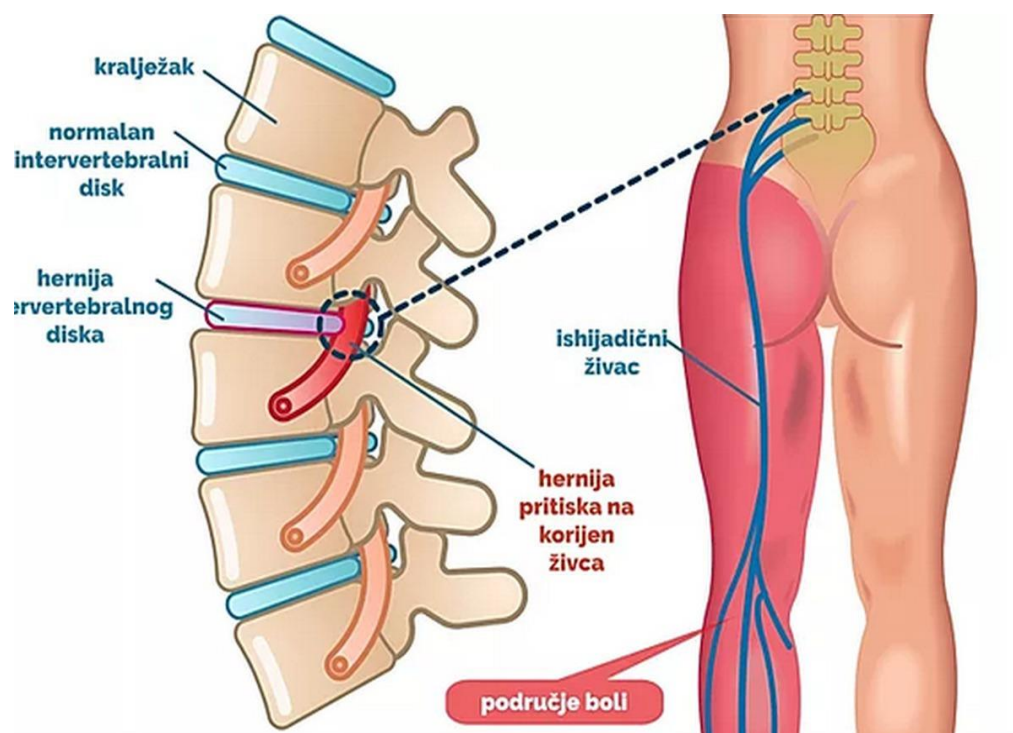
S obzirom na to da nam je kralježnica izložena velikim opterećenjima (prenašanje sile, podizanje teškog tereta) kao i velike amplitude pokreta sve to utječe na prenaprezanje i ozljede. Među poznatim kliničkim uzrocima boli u lumbalnom dijelu spominju se promjene na intervertebralnom disku kojeg uzrokuju degenerativne promjene.

Promjena na intervertebralnom disku je najčešća na L3 - L4, L4 - L5 te lumbosakralni prijelaz L5 - S1. Na početku se javljaju promjene u anulus fibrosus, sa sudjelovanjem nucleus pulposus. Sam degenerativni proces bez sudjelovanja neke traume, uz pojačani pritisak na intervertebralni disk može dovesti do pucanja niti anulus fibrosus i prolapsa želatinoznog sadržaja nucleus pulposus prema vertebralnom kanalu. Često probijanje nucleusa pulposus ide prema dorzolateralno i pritišće na distalni korijen živca n.ischiadicus prije nego napusti intervertebralni otvor. Rjeđe se događa da nucleus pulposus probija prema natrag, kroz stražnji uzdužni ligament gdje su pritisnute moždane ovojnice. Ako dođe do ovog probijanja nucleus pulposus tada imamo specifičnu simptomatologiju i govorimo o sindromu kaude equine [10].

O točnim uzrocima križobolje se ne zna još dovoljno, ali s obzirom na mehanizme nastanka i uzrok boli, bol možemo podijeliti na tri vrste: mehanička, neurogena i križobolja zbog drugih uzroka.

Kod mehaničke križobolje bol se javlja kao posljedica degenerativnog procesa i suženje prostora između kralješka. Također može pad ili udarac uzrokovati bol u lumbalnom dijelu leđa. Mehanička bol se pogoršava prilikom obavljanja aktivnosti te se ta bol manifestira iz leđa u kukove, stražnjicu ali se ne širi dalje od koljena. Ova bol ne uzrokuje pritisak na leđnu moždinu ili korjenove živaca. Neurogena bol se javlja kao simptom oštećenja živca u lumbalnom dijelu kralježnice, gdje su živci ili oštećeni ili pritisnuti [11]. Takvu posljedicu pritiska živaca nazivamo hernija diska ili spinalna stenoza. Simptomi se javljaju duž strane koju taj oštećeni ili pritisnuti živac inervira. Najčešće se javlja bol, slabost i utrnutost mišića nogu i stopala. Mogu se javiti i različite senzacije: utrnutost, peckanje, trnci i mravci [12]. Kod bolesnika s kroničnom boli u leđima jako je važno prepoznati neurogene simptome. Dijagnoza neurogene boli se dijagnosticira

uzimanjem anamneze (obilježavanje boli te poznavanje uzroka) i kliničkom slikom (obrazac osjetnog ponašanja) [13].



Slika 4.2.1. Prikaz hernije diska, izvor:<https://lirp.cdn-website.com>[preuzeto 11.08.2021.]

Razlikujemo tri vrste ruptura anulusa fibrosusa: koncentrična, poprečna i radijalna.

Poprečne i koncentrične nemaju klinički značaj dok se kod radijalne ruptуре pukotina širi kroz sve niti anulusa, ali nema hernijacije nucleusa fibrosusa.

Sama žarišna hernijacija intervertebralnog diska uzrok je ruptуре anulusa fibrosusa s protruzijom ili ekstruzijom samog sadržaja nucleusa pulposusa kroz niti anulusa.

Herniju diska možemo prema stupnjevima izbočenosti definirati prema mjestu gdje se dogodila. Tako ona može biti dorzomedijalna hernija (središnja linija) gdje nema reakcije na korijen spinalnih živaca te je ona kao takva asimptomatska.

Dorzolateralna hernija diska ima reakcije na korijene spinalnih živaca na izlazu iz spinalnog kanala [10]. Hernija diska najčešće nastaje kao posljedica mehaničkog pritiska koji je uzrokovan traumom, sportovi, težak fizički rad, prekomjerna tjelesna težina, dob, deformacije kralježnice ili genetska predispozicija [14].

5. KLINIČKA SLIKA

Različiti autori navode da većina pacijenata s križoboljom ne može jasno definirati uzrok i pojavu boli. S obzirom na veliki broj dijagnostičkih metoda u ovom slučaju prikaz kliničke slike možemo najjasnije dobiti s iscrpnom anamnezom i kliničkim pregledom. S takvim vrlo detaljnim pregledom ne možemo doći do precizne dijagnoze, ali možemo isključiti ozbiljnu patologiju (frakture, tumorski procesi) koje se upućuju na daljnju dijagnostiku i obradu [10].

Kliničkim pregledom i uzimanjem anamneze isključuju se ozbiljnije bolesti, te se identificiraju različiti uzroci križobolje, zatim ispitivanje zahvaćenosti neuralnih struktura, jačina simptoma i funkcionalne sposobnosti.

Jedan od prvih simptoma je bol u donjem dijelu leđa koja je najjača prvih 24 do 48 sati od ozljede. Osim pojave boli dolazi i do ukočenosti zbog pojave spazma u leđnoj muskulaturi donjeg dijela leđa. Pokušaj kretanja u lumbalnom dijelu je izrazito bolan, otežano je ustajanje iz sjedećeg ili ležećeg položaja. Ako je došlo do ozljede ligamenata ili paravertebralne muskulature najbolnija je kretanja fleksije, ako je došlo do ozljede malih zglobova bol je najjača kod pokušaja ekstenzije ili rotacije lumbalnog dijela. Također pacijenti kod ozljeda malih zglobove navode da je bol mukla i tupa i najčešća je u jutarnjim satima te nakon ustajanja zbog dugotrajnog mirovanja [15].

Bolovi u lumbalnom dijelu kralježnice mogu nastati naglo ili postepeno. S obzirom na dužinu trajanja ona može biti akutna, subakutna ili kronična. Križobolja može biti lokalizirana isključivo u donjem dijelu kralježnice ili se može pojasasto širiti prema naprijed. Širenje bola iz donjeg dijela leđa moguće je također u jednu ili obje noge u karakterističnoj radikularnoj distribuciji, a takvu vrstu boli nazivamo lumboischialgijom [16].

6. DIJAGNOSTIKA

Početak postavljanja dijagnoze kreće od anamneze, inspekcije, palpacije istezanja, određivanje stupnja gibljivosti kralježnice, RTG snimka, CT, MR i neurološki pregled .

Anamneza nam daje uvid u vrijeme ozljede, način na koji je došlo do ozljede te osnovne simptome koji nas mogu uputiti na uzrok nastanka smetnji.

Inspekcijom promatramo posturu pacijenta, držanje, način hoda. Držanje je najčešće antalglično i pri tome promatramo zakrivljenost kralježnice u lumbalnom dijelu. Ovdje koristimo test pretklona kojim utvrđujemo da li je prisutna skolioza, te test postraničnog pretklona koji nam pokazuje je li reducirana fiziološka lordoza ili je prisutna kifoza.

Palpacija i test istezanja se izvodi u mirovanju i u pokretu. Kod mirovanja palpiramo sve strukture (koža, fascija, mišići, ligamenti te hvatišta ligamenata). Kod palpacije u pokretu gledamo koštane strukture (poprečni i spinozni nastavci) te njihovo međusobno pomicanje i moguća pojava boli, točnije dali se bol javlja na kraju pokreta ili tijekom pokreta. Test istezanja koristimo za razlučivanje ligamentarnih od tetivnih lezija.

RTG snimkama se ne mogu vidjeti ozljede mekih struktura lumbalne kralježnice, ali nam služe da se otklone koštane ozljede kao uzrok bolova u kralježnici.

CT dijagnostika nam daje uvid u ozljede malih zglobova kralježnice, dok nam MR snimka daje uvid u ozljede mekih struktura te se kod ozljeda ligamenata i mišića može vidjeti edem, kod ruptura mišićnih vlakana mogu se vidjeti rupturi i hematomi.

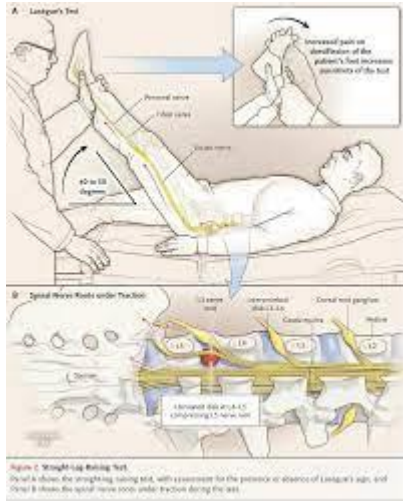
Neurološki pregledom možemo isključiti oštećenje leđne moždine i spinalnih živaca. Lasegovim testom dobivamo uvid dali je on pozitivan ili negativan. Također možemo ispitati snagu mišića natkoljenice i potkoljenice, test refleksa i da li su prisutni osjetni ispadi [15].

7. KLINIČKI TESTOVI

7.1. Lasegue test ili test pasivnog podizanja ispružene noge

Lasegue test dobio je naziv po francuskom liječniku Charlesu Lasègueu (1816. – 1883.). Francuski liječnik Charles Lasègueu (1816. – 1883.) prvi je primjenio test pasivnog podizanja noge.

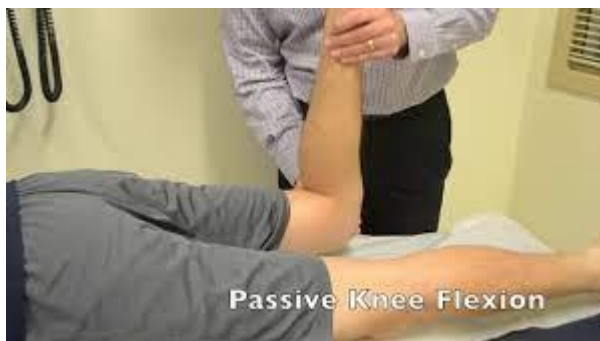Test se izvodi tako da pacijenta stavimo u ležeći položaj na leđima s ispruženim nogama. Ispitivač podiže pacijentovu nogu koja mora biti ispružena u koljenu, izvodimo samo fleksiju u zglobu kuka. Zdrava osoba koja nema problema u lumbalnom dijelu može tako podići nogu do otprilike 90 stupnjeva, ne osjeća bol već samo zatezanje sa stražnje strane natkoljenice. Test je pozitivan ako se prilikom fleksije javi bol koja može biti lokalizirana u području lumbalne kralježnice, no može se širiti i duž noge. Ovim testom dokazujemo nadražaj na korijene živca L5 - S1. Bol prilikom 0 - 30 stupnjeva Lasegue testa označava jak nadražaj na živac i iziskuje dodatne pretrage i pregled neurokirurga te intenzivnu fizikalnu terapiju. Bol prilikom 30 - 60 stupnjeva Lasegue testa označava srednje jak nadražaj na živac, ovakve poteškoće se najčešće dobro rješavaju fizikalnom terapijom. Bol prilikom 60 - 90 stupnjeva Lasegue testa označava blagi nadražaj na živac i uz fizikalnu terapiju možemo relativno brzo smanjiti simptome i bol. Lasegue test nam je od pomoći jer ukazuje na jakost i specifičnost problema, te spada u sastavni dio kliničkog pregleda kod križobolje [18].



Slika 7.1.1. Prikaz izvođenja Laseug testa, izvor: <https://i.imgur.com> [preuzeto 11.08.2021.]

7.2. Test istezanja femoralnog živca

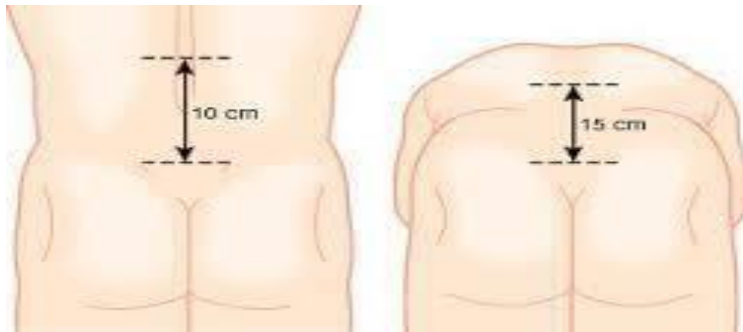
Izvodimo tako da pacijenta postavljamo u ležeći položaj na trbuhu i pasivno flektiramo koljeno sve do punog opsega pokreta, tj. dok petom ne dotaknemo stražnjicu. Ovaj test je specifičan pa se smatra pozitivnim ako je pokret izazvao bol, a ne samo osjećaj istezanja mišića [13].



Slika 7.2.1. Prikaz istezanja femoralisa, izvor: data:image [preuzeto 11.08.2021.]

7.3. Stupanj gibljivosti lumbalne kralježnice

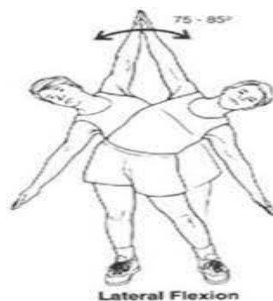
Određivanje stupnja gibljivosti lumbalne kralježnice koristimo Schoberov test i test laterofleksije te mjerimo stupanj rotacije kralježnice. Schoberov test izvodimo tako da se na kralježnici centimetarskom vrpcom izmjeri i označi točka 10 cm iznad i 5 cm ispod sakralnog spoja kralježnice, te se izvodi inklinacija i reklinacija lumbalne kralježnice i mjeri se razmak između njih. Taj razmak uzimamo kao mjeru gibljivosti kralježnice, najčešće taj razmak iznosi oko 6 cm [15].



Slika 7.3.1. Prikaz gibljivosti kralježnice po Schoberu, izvor: <https://repo.ozs.unist.hr> [preuzeto 11.08.2021.]

7.4. Test laterofleksije

Test laterofleksije nam služi za mjerenje postranične gibljivosti kralježnice, laterofleksija otprilike iznosi od 20 - 30 stupnjeva [15].



Slika 7.4.1. Prikaz laterofleksije, izvor : <https://repo.ozs.unist.hr> [preuzeto 11.8.2021.]

8. EMNG DIJAGNOSTIKA

Kako bismo imali relevantne podatke o nastalim oštećenjima provodi se elektromioneurografija (EMNG). EMNG je elektrodijagnostička metoda kojom se ispituje i registrira električna aktivnost mišića i živaca. Vrlo je važna komplementarna metoda koja se sastoji od dva dijela: elektromiografije i elektroneurografije [19].

8.1. Elektroneurografija

ENG je elektrofiziološka metoda koja je iznimno važna pri određivanju visine neuralne lezije. Primjenom električne stimulacije perifernog živca izaziva se akcijski potencijal (motorni ili senzorni), koji se registrira elektrodom smještenom iznad mišića inerviranog od ispitivanog živca. Patološke promjene mijelinske ovojnice živca dovode do usporavanja brzine provodljivosti, a dominantno aksonalno oštećenje dovodi do redukcije amplitude potencijala. Polisegmentnom analizom perifernog živca možemo precizno locirati područje kompresije. Normalna je brzina provodljivosti na živcima ruku 50 – 75 m/s, a na nogama 40 – 55 m/s [20]. Metoda ispitivanja je pogodna za ispitivanje perifernih živaca udova. Ispitivanje motornih živaca izvodi se stimulacijom živaca te time dobivamo dvije reakcije: mišićna reakcija i složeni mišićni akcijski potencijal.

Složeni mišićni potencijal pojavljuje se u obliku vala ili M - odgovor s osobinama latencije, konfiguracije i amplitude.

H - refleks ili električki vlastiti izazvani refleks. Opisao ga je 1918. Paul Hoffman. Stimulacija tečod mišićnog vretena preko stražnjih korjenova i motornih vlakana prema periferiji, najčešće se može izazvati u mišićima lista dok klinički odgovara Ahilovu refleksu.

F - val se izaziva podraživanjem iznad praga koje se širi antidromnim provođenjem motornim vlaknima preko prednjih korjenova do kralježnične moždine.

Latencija F - vala u usporedbi sa H - refleksom je znatno dulja te se obje metode upotrebljavaju u dijagnostici [22].

ENG – om se ispituju periferni i kranijalni živci (npr. lični živac) i pritom dobivamo ove informacije:

- kolika je brzina (motorička i senzorna) provodljivosti ispitivanog živca
- kolike su amplitude motoričkih i senzornih akcijskih potencijala
- kolike su latencije motoričkih i senzornih živaca (vrijeme proteklo od električne stimulacije živca pa do registracije akcijskog potencijala).

Rutinski se određuju ovi neurografski parametri: motorička brzina provodljivosti (m/s), distalna motorička latencija (ms), peak-to-peak amplituda CMAP-a (Mv) , senzorna brzina provodljivosti (m/s) , senzorna peak-latencija (m/s) , peak-amplituda SNAP-a (μ V) [20].

8.2. Elektromiografija

Elektromiografija (EMG) registrira električne aktivnosti unutar mišića. Mjeri električnu aktivnost u stanju mirovanja i tijekom kontrakcije, te koliko brzo i koliko dobro živac prenosi ili šalje signale. Provodi se s ciljem dobivanja informacija o motornoj jedinici [19].

Oštećenja živaca nastaju kao posljedica raznih patoloških stanja koja dugoročno djeluju na živčanu strukturu ili su nastala akutnom ozljedom. Uzroci uključuju mišićno - koštane ozljede, degenerativne promjene, spinalnu stenozu, hernijaciju kralježničnog diska, te razne druge patologije. Od posebne je važnosti pravovremeno postavljanje dijagnoze sukladno zadanim smjericama. Neurološki simptomi mogu biti ispitani u odnosu na spinalne korijene, korijene živca, cijelog pleksusa ili obrasce perifernih živaca. Neurološka procjena uključuje provjeru mišićne mase, snage, tonusa, ispitivanja osjetne funkcije kao i funkcije tetivnih refleksa. Zbog pritiska na korijen spinalnog živca javljaju se periferni simptomi koji imaju svoju projekciju duž zahvaćenog živca u vidu trnaca, smetnji senzibiliteta ili motornih ispada.

Elektromiografija prikazuje stanje skeletnog mišića, perifernog živčanog sustava te živčano mišićnog prijenosa u normalnim i patološkim stanjima. Električna aktivnost mišića pokazuje zbivanja u motoričkom neuronu od kralježnične moždine do mišića kao rezultat voljne ili refleksne aktivnosti. Potrebno je poznavati fiziološke karakteristike normalnog živčano mišićnog sustava da možemo razumjeti elektrofiziološke promjene koje se nalaze u različitim poremećajima.

Da nalaz bude pravilan ispitivač mora biti dobro upoznat s EMG- uređajem, isto tako treba biti pozitivna suradnja s pacijentom. Prije početka potrebno je napraviti kratku anamnezu, provjera dokumentacije i stanje pacijenta [21].

Potencijal motoričke jedinice registrira se u mišiću tijekom voljne kontrakcije. Rezultat je sumacije potencijala pojedinih mišićnih vlakana. Potencijali motorne jedinice najčešće su bifazni ili trifazni. Kod zdravih mišića 3 – 5% potencijala može biti polifazno (odnosno imati više od 5 faza). Amplituda ovih potencijala jest između 500 μ V i 5 mV, ovisno o ispitivanome mišiću.

Motorna jedinica sastoji se od jednog alfa - motoneurona prednjeg roga kralježnične moždine, njegova aksona i svih njegovih terminalnih ogranaka s mišićnim vlaknima koje inervira, EMG - om procjenjujemo integritet različitih dijelova motorne jedinice.

Pri relaksaciji mišića u zdrave osobe ne registrira se električna aktivnost. Ocjenu inervacijskog uzorka radimo pri maksimalnoj voljnoj kontrakciji mišića uz otpor. Pri takvoj kontrakciji akcijski potencijali asinkrono izbijaju, superponiraju se jedan na drugi te se ne mogu izdiferencirati njihove pojedinačne karakteristike. Takav uzorak naziva se ‘interferirajući inervacijski uzorak’. Uzorak nešto slabijeg aktiviranja motoričkih jedinica naziva se ‘intermedijarni inervacijski uzorak’. Nakon neurogenog oštećenja, zbog gubitka određenog broja motoričkih jedinica, pri najjačoj voljnoj kontrakciji aktivira se malen broj motoričkih jedinica te, ovisno o stupnju oštećenja govorimo o ‘prorijedenom inervacijskom uzorku’, odnosno ‘uzorku pojedinačnih akcijskih potencijala’. Preostale motoričke jedinice izbijaju višom frekvencijom (vremenska kompenzacija) i pokazuju porast amplitude i produljenje trajanja (prostorna kompenzacija). Spontana aktivnost javlja se za vrijeme relaksacije mišića u različitim oblicima. Iako to katkad nije lako, EMG-om možemo razlikovati uzorak neurogenog (akutnog i kroničnog) i miogenog oštećenja [20].

Spontanu aktivnost možemo razlikovati fascikulacijama i fibrilacijama. Fascikulacija je pojava spontane aktivnosti cijele motorne jedinice te se kroz kožu može vidjeti kao nevoljna parcijalna kontrakcija dijela mišića. Fibrilacije su spontane aktivnosti pojedinog mišićnog vlakna [22].

Oprema koja je potrebna kod EMG ispitivanja je: elektrode, pojačala, filtri, stimulatori, uređaj za snimanje i prikazivanje snimljenog signala, također su današnji uređaji dvokanalni ili višekanalni opremljeni s računalima s mogućnošću snimanja različitih programa [21].

Izbor elektroda ovisi o mišiću kojeg ispitujemo. Kod rutinskog ispitivanja najčešće se rabe iglene elektrode koje se uvode intramuskularno. Velike mišiće možemo snimati i površinskim elektrodama. Najčešće se upotrebljavaju koncentrične iglene elektrode. Ona se sastoji od kanile kroz koju prolazi koncentrično smještena igla pri vrhu koso brušena, i preuzima signale s područja

uz sam presjek igle. Postoje još bipolarne iglene elektrode koje unutar kanile sadrže dvije igle međusobno izolirane i koso brušene i odvođe signale s malog dijela mišićnog tkiva. Multielektrode nalikuju bipolarnima koje su međusobno izolirane a njihovi krajevi razmješteni duž kanile i služe za određivanje teritorija motorne jedinice mišićnog tkiva. Stimulacijske elektrode mogu biti površinske i iglene.

EMG pretragu izvodimo u zagrijanoj prostoriji. Pacijentu objašnjavamo izvođenje postupka. Kožu moramo pripremiti tako da dezinficiramo površinu koju tretiramo medicinskim alkoholom [21].

Razlika između EMG i ENG:

- iglena elektroda postavlja se u mišić, za razliku od ENG-a pri kojemu se rabe površinske elektrode što se postavljaju na površinu kože
- za razliku od ENG-a, pri EMG-u se ne rabi električna stimulacija
- ENG pruža izravne informacije o stanju ispitivanog živca
- EMG-om dobivamo izravne informacije o stanju ispitivanog mišića te neizravne o stanju živaca koji inerviraju ispitivani mišić

8.3. Vrste elektromioneugrafskih pretraga

- detekcijska elektromiografija - najčešće iglenom elektrodom
- neurografske analize - analize motoričke i osjetne vodljivosti živca
- refleksološke analize - analize F odgovora i H - refleksa
- specijalne analize s obzirom na objekt analize
- kvantitativna elektromiografija (određivanje područja motorne jedinice)
- elektromiografska kineziologija (analiza pokreta i držanja)
- specijalni postupci (test na tetaniju, test živčano mišićne sinapse) [21].

Priprema pacijenta:

Pacijenti se često boje izvođenja EMNG-a zbog informacija da je pretraga vrlo bolna, zato treba:

- izbjegavati dulje čekanje na pretragu jer to povećava anksioznost pacijenta
- objasniti postupak izvođenja pretrage
- objasniti da je izvođenje pretrage nužno radi postavljanja dijagnoze
- objasniti pacijentu da se pretraga na njegov zahtjev može prekinuti u bilo kojem trenutku
- razgovarati s pacijentom tijekom izvođenja pretrage

- prostorija u kojoj se pretraga izvodi mora biti odgovarajuće zagrijana (prehladna prostorija može utjecati na rezultate neurografske obrade)
- nije uobičajeno davanje analgetika i sedativa prije izvođenja pretrage
- ako je pacijent na antikoagulantnoj terapiji, potrebno je provjeriti koagulogram (terapijske vrijednosti INR-a nisu kontraindikacija za EMG)
- od pacijenta treba zatražiti da ne žvače žvakaće gume tijekom pretrage [20].

Priprema liječnika za EMNG:

- prije pretrage potrebno je uzeti detaljnu anamnezu i napraviti detaljan neurološki pregled
- na temelju anamneze i pregleda napravi se plan EMNG testiranja – s obzirom na to da je pretraga invazivna, potrebno se fokusirati na područje od kliničkog interesa
- uobičajeno se počinje s ENG-om (kao manje neugodnim dijelom pretrage), nakon čega slijedi EMG, premda je moguće i obratno
- ispitivač treba nositi zaštitne rukavice
- na kraju slijedi pisanje nalaza i zaključka s čijim se rezultatima upoznaju pacijent i njegov liječnik koji je zatražio pretragu
- konačnu integraciju nalaza u kliničku dijagnozu obavlja iskusan ispitivač

Indikacije za EMNG:

- poremećaji osjeta (npr., hipestezija, parestezije)
- bolni sindromi
- mišićna slabost
- hipotrofija/atrofija mišića
- oslabljeni/ugašeni miotatski refleksi
- umor, slabost, malaksalost, intolerancija napora

Kontraindikacije za EMNG:

- poremećaji koagulacije i nekontrolirano uzimanje antikoagulanasa
- implantirani srčani defibrilator

- kod pacijenata s ugrađenim srčanim elektrostimulatorom (pacemaker) potrebno je izbjegavati električnu stimulaciju neposredno iznad njega
- infekcije kože/mekih tkiva u zoni pretrage
- **relativna kontraindikacija** za EMNG ruke jest stanje nakon mastektomije i disekcije aksilarnih limfnih čvorova

Ciljevi EMNG obrade:

- utvrđivanje dijagnoze
- lokalizacija lezije
- određivanje prikladne terapije (konzervativne, kirurške)
- klinička prognoza verificiranog poremećaja

S obzirom na to da je EMNG djelomično invazivna metoda (insercija igle tijekom EMG obrade), pretragu je potrebno pomno isplanirati kako bi se pacijenta pošteđelo nepotrebnog ispitivanja mišića koji nisu klinički važni u konkretnom slučaju. EMNG je „zlatni standard“ u dijagnostici različitih poremećaja perifernoga živčanog sustava i stoga ima široku primjenu u neurologiji. Na ovoj se metodi temelji, primjerice, dijagnosticiranje kompresivnih mononeuropatija pa u skladu s time i kirurška dekompresija komprimiranih perifernih živaca. Primjena ove metode često se čini nepotrebnom ekstenzivnom obradom mada se pacijenti upućuju radi utvrđivanja konačne dijagnoze. EMNG se ne može standardizirati te se završna dijagnoza temelji na prethodnome detaljnom neurološkom pregledu i razmatranju brojnih diferencijalno dijagnostičkih mogućnosti koje proizlaze iz rezultata neurološkog pregleda i EMNG-a. Pritom su ključni kliničko iskustvo ispitivača u dijagnostici i liječenju različitih poremećaja perifernoga živčanog sustava te dobro poznavanje neuroanatomije i neuromuskularnih poremećaja. Svaki pacijent upućen na EMNG obradu individua je za sebe i dijagnostički je izazov u svakodnevnom radu EMNG laboratorija [20].

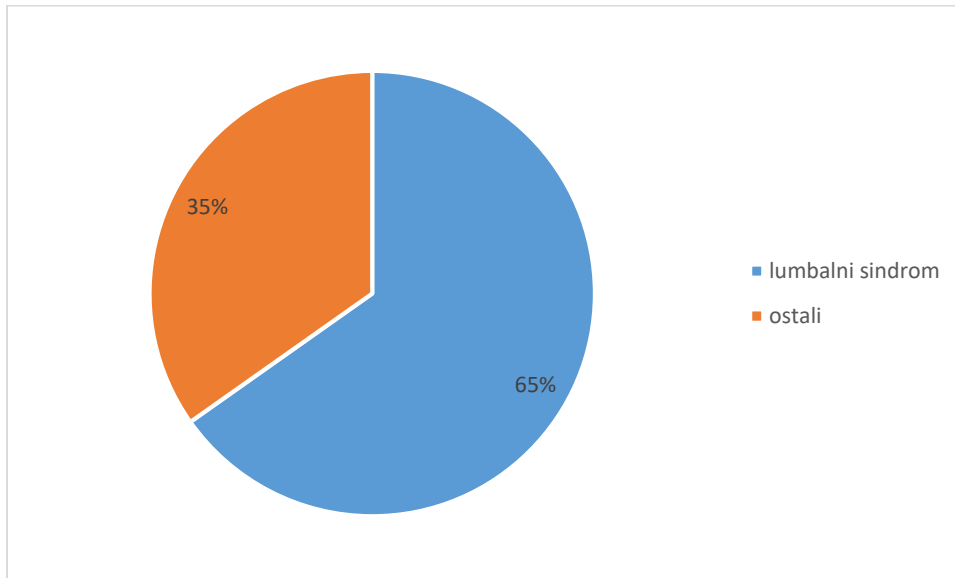
9. ISPITANICI I METODE

Istraživanje je provedeno u Specijalnoj bolnici za medicinsku rehabilitaciju Varaždinske Toplice. Istraživanje je odobreno od strane etičkog povjerenstva bolnice, te su korišteni podaci rezultata

nalaza EMNG ispitanika. Dobiveni podaci se koriste u svrhu izrade završnog rada, te se isti ne mogu koristiti u druge svrhe.

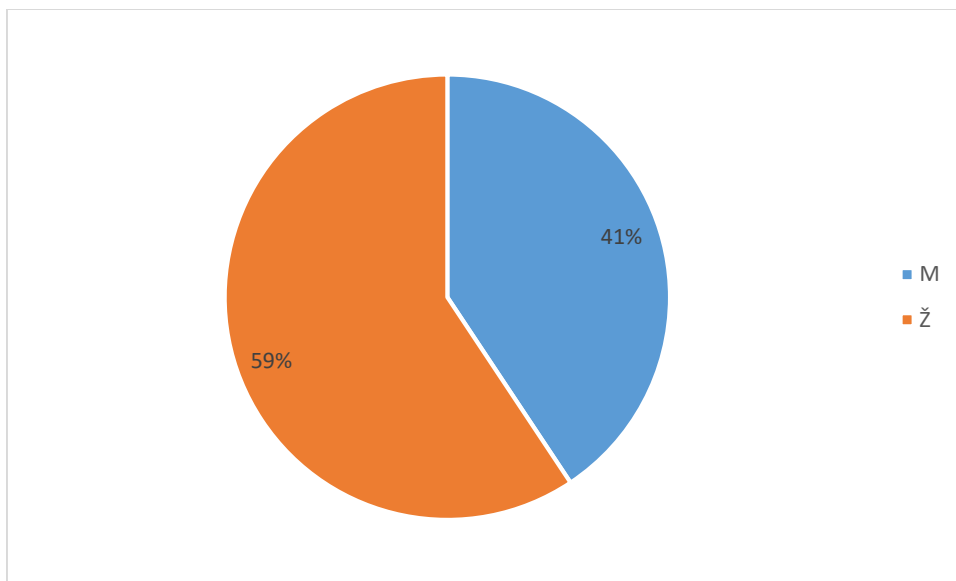
Istraživanje se provodilo u vremenskom razdoblju od 11.01.2021. do 30.3.2021.

9.1. Statistička obrada podataka



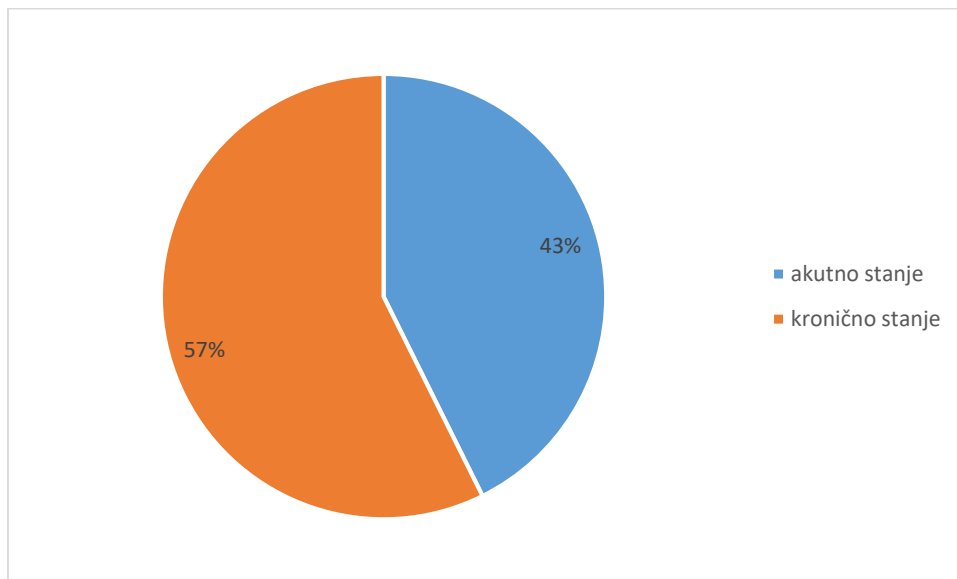
9.1.1. graf; podjela lumbalnog sindroma i cervikobrachialnog sindroma

Između 230 ispitanika koji su obuhvaćeni ovim istraživanjem, njih 150 (65 %) ima lumbalni bolni sindrom, dok je ostalih 80 (35%) ispitanika bilo sa cervikobrachialnim sindromom što je vidljivo iz početnih podataka.



9.1.2. graf; podjela prema spolu

Ako promatramo rezultate prema spolu vidimo da su Ž te koje imaju lumbalni bolni sindrom u 59% slučajeva, dok M u 41 % slučajeva. Dobivene rezultate možemo protumačiti što Ž rade u tekstilnoj, kožnoj industriji te trgovini, jer su ova radna mjesta najviše prisutna u našem okruženju. Također ove dobivene rezultate možemo protumačiti činjenicom da se Ž prije javljaju liječniku zbog tegoba, dok M nerijetko izbjegavaju odlazak liječniku.



9.1.3. graf; podjela akutno stanje/ kronično stanje

Od ukupnog broja ispitanika sa lumbalnim bolnim sindromom njih 57% ima kronično stanje, što potvrđuje činjenica da se ovaj sindrom pojavljuje često u populaciji i da je jedan od najučestalijih i najzastupljenijih. Što je veliki zdravstveno – ekonomski problem.

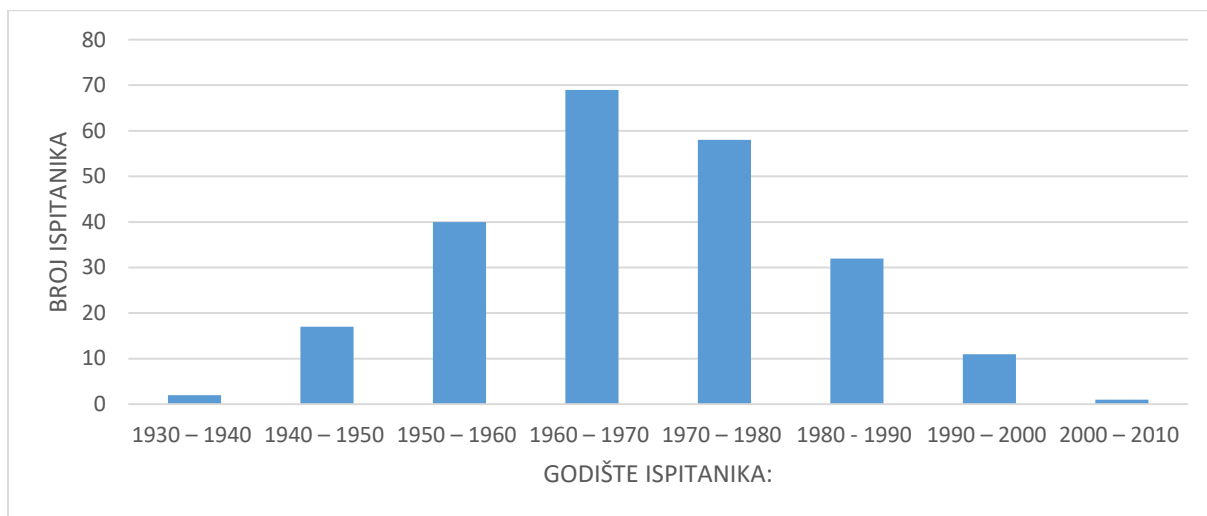
Također ove dobivene rezultate možemo prikazati tabelom:

		akutni/kronični		UKUPNO
		AKUTNO STANJE	KRONIČNO STANJE	
spol	M	27	34	61
	Ž	37	52	89
UKUPNO		64	86	150

9.1.3.1.tabela, akutno / kronično stanje

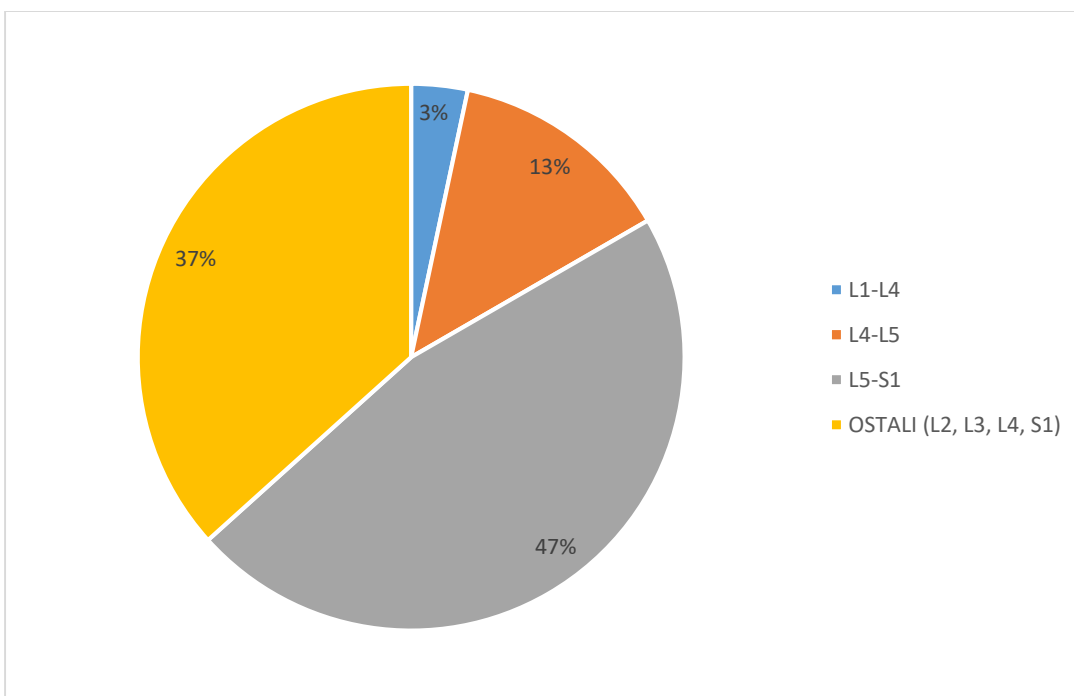
Kada gledamo razliku među spolovima vidimo da akutno i kronično stanje lumbalnog bolnog sindroma ima više žena, ali i u istraživanju je žena više od muškaraca. Statistički je dokazano da

razlika zastupljenosti akutnog i kroničnog stanja među spolovima nije statistički značajna (chi – square = 0,107, p = 0, 744).



9.1.4. graf; podjela prema starosnoj dobi

Statističkom obradom oboljelih prema starosti vidljivo je da je najveći broj oboljelih rođeno između 1960. – 1970. godine, te nam nakon toga slijede rođeni između 1970. – 1980. godine. Sljedeća dobna skupina je skupina rođenih između 1950. – 1960. Prema ovome vidljivo je da su najzahvaćenije radno sposobne skupine ispitanika.



9.1.5. graf; podjela prema zastupljenim regijama

Zastupljenost pojedinih zahvaćenih regija lumbalnim bolnim sindromom dokazuje nam da je najzahvaćeniji segment L5 – S1 te je evidentiran u 47 % ispitanika, 37% ispitanika ima zahvaćene segmente L2, L3, L4, S1. Segment L4 – L5 zahvaćen je u 13% ispitanika, a najmanje zahvaćeni segmenti su L3 – L4 što iznosi svega 3%.

	Broj ispitanika	% oboljelih od lumbalnog sindroma
L3-L4	5	3
L4-L5	20	13
L5-S1	70	47
OSTALI (L2, L3, L4, S1)	55	37

9.1.5.2. tabela zahvaćenih segmenata

Također prethodne podatke možemo prikazati tabelom gdje nam je vidljivo da je najzahvaćeniji segment L5 – S1 to s 47% ispitanika, dok je najmanji broj ispitanika sa zahvaćenim segmentom L3 – L4 svega 3% ispitanika.

10. RASPRAVA

EMNG-om obradom u periodu od 11.01 – 30.03. 2021. godine obrađeno je 230 pacijenata. Od ukupnog broja njih 150 ili 65% je imalo lumbalni bolni sindrom.

Promatranjem dobivenih rezultata prema spolu u radu je utvrđeno da su žene bile zastupljenije i to 59%, dok je muškaraca bilo 41%.

Kada pokušamo razlučiti akutni i kronični lumbalni bolni sindrom u oba spola vidljivo je da se kronični lumbalni bolni sindrom pojavljuje u 57% ispitanika. Ako pak dobivene rezultate usporedimo prema spolovima vidljivo je da su Ž u većini sa kronični lumbalni sindrom.

Statističkom obradom nije se uspjelo dokazati da postoji statistička značajnost među spolovima ($p=0,744$), ovisno o pojavi akutnog i kroničnog lumbalnog bolnog sindroma.

11. ZAKLJUČAK

Lumbalni bolni sindrom je stanje koje bolesnika ograničava u njegovim svakodnevnim aktivnostima, i u radnom okruženju. Također utječe na kvalitetu života i egzistenciju ako ga onemogućava u radu pa bolesnik koristi bolovanje. Samim time za društvo i obitelj predstavlja ekonomski problem. Dijagnostika samog lumbalnog sindroma je od iznimne važnosti, prije svega jer se dijagnosticiraju teže zdravstvene tegobe. Pritom mislim na tumorske procese i specifična stanja. Mi kao zdravstveni djelatnici dobivamo uvid u stanje pacijenta, koji segment lumbalnog dijela je oštećen, kakvo je stanje samih živaca. Od iznimne važnosti je EMNG dijagnostika, da znamo na koji način pristupiti pacijentu. Ako je potrebno dijagnostika se može ciljano nastaviti da se otkrije točan problem ili uzrok nastanka boli. Nakon toga se pacijenta upućuje ili na fizikalnu terapiju ili operativni zahvat. Također se radi o sindromu koji je učestali i sa kojim se fizioterapeuti svakodnevno susreću na svom radnom mjestu, te je kao takav zanimljiv za daljnja istraživanja. Lumbalni bolni sindrom je fizioterapeutima interesantan i zbog sudjelovanja u samoj dijagnostici u EMNG -om laboratoriju, gdje kao asistenti imaju uvid u stanje mišića ali i u stanje živčane provodljivosti, bilo da se radi o motoričkoj ili senzornoj provodljivosti živaca. Cilj mojeg rada je bilo dokazati zastupljenost spolova s lumbalnim bolnim sindromom, gdje smo dokazali da žene imaju lumbalni bolni sindrom u 59 % slučajeva, dok muškarci imaju lumbalni bolni sindrom u 41% slučajeva. Radom je dokazano da ne postoji statistička značajnost pojave akutnog i kroničnog lumbalnog bolnog sindroma u odnosu na spol.

12. LITERATURA

- [1] Krmpotić- Nemančić J., Marušić A.: Anatomija čovjeka 2.korigirano izdanje, medicinska naklada Zagreb 2007.
- [2] Keros P.,Pečina M., Ivančić-Košuta M., Anatomija, Temelji anatomije čovjeka, Zagreb 1999.
- [3] Jajić I., Jajić Z., Reumatske bolesti: Fizikalna terapija i rehabilitacija, Zagreb medicinska naklada 1997.
- [4] Fanghanel J., Pera F., Anderhuber F., Nitsch R., Waldeyerova anatomija čovjeka, 17. njemačko izdanje prerađeno u cjelosti, Golden marketing- tehnička knjiga, Zagreb, 2009.
- [5] Pečina M., i suradnici: Ortopedija, 3. izmjenjeno i dopunjeno izdanje, Medicinska biblioteka Zagreb, 2003.
- [6] Erceg M., Ortopedija za studente medicine, Prvo izdanje, Split, 2006.
- [7] Kasović, Mario: Procjena rehabilitacije lumbalnog bolnog sindroma, Završni rad, Kineziološki fakultet sveučilišta u Zagrebu, 2020.
- [8] Grazio S., Čurković B.: Dijagnostika i konzervativno liječenje križobolje- pregled i smjernice hrvatskog vertebrološkog društva 259 - 294 str.
- [9] Jurdana H., Mokrović H., Legović D., Šantić V., Gulan G., Boschi V.: Križobolja i ozljede malih zglobova te ligamentarno mišičnog aparata lumbalne kralježnice u sportaša, 234 – 240 str.
- [10] Grazio S., Buljan D., i suradnici: Križobolja, 53 – 54 str.
- [11] Klarica, Martina: Lumbalni bolni sindrom, Završni rad, Sveučilište u Zagrebu Kineziološki fakultet, 2017.
- [12] Motus M., Bol u donjem dijelu leđa, 2016.
- [13] Grazio S., Jelić M., Bašić-Kes V., Borić I., Grubišić F., Nemčić T., Mustapić M., demarin V., Novosti u patofiziologiji, radiološkoj dijagnostici i konzervativnom liječenju bolnih stanja i deforamacija kralježnice , 2011.
- [14] Grgić V., pregledni rad: Lumbosakralni fasetni sindrom, funkcijski i organski poremećaji lumbosakralnih fasetnih zglobova, 330 – 336
- [15] Jurdana H., Mokrović H., Legović D., Šantić V., Gulan G., Boschi V., Križobolja i ozljede malih zglobova te ligamentarno mišičnog aparata lumbalne kralježnice u sportaša, 234 – 240 str.
- [16] Houra K., Perović D., Radić A., Minimalno invazivne procedure u dijagnostici križobolje i lumboischialgije, 247 – 258 str.
- [17]] Jurdana H., Mokrović H., Legović D., Šantić V., Gulan G., Boschi V.: Križobolja i ozljede malih zglobova te ligamentarno mišičnog aparata lumbalne kralježnice u sportaša, 234 – 240 str.

- [18] <https://www.fizioterapeut.hr/>, hrvatski medicinski riječnik, Lasegue test
- [19] Berković- Šubić M., Hofmann G., Cvetković – Glazer S., Jurić- Abramović K., Radišić D., Vuzem B., Kopjar Ž., Elektromioneurografija (EMNG) dijagnostička metoda u procjeni stanja mišića i živaca u potvrdi neurološke patologije, 38 – 41 str.
- [20] Čerimagić D., Uloga EMNG u neurološkoj praksi, 95 – 104 str.
- [21] Jajić I. i suradnici: Fizikalna medicina i opća rehabilitacija, Medicinska naklada Zagreb 2000.
- [22] Demarin V., Trkanjec Z.: Neurologija za stomatologe, Medicinska naklada Zagreb, 2008.

13. PRILOZI

POPIS SLIKA

Slika 2.1. Anatomski prikaz kralježnice

Izvor: wikipedia [preuzeto 11.08.2021.]

Slika 2.2.1. Anatomski prikaz mišića leđa

Izvor: wikipedia [preuzeto 11.08.2021.]

Slika 4.2.1. Prikaz hernije diska

Izvor:<https://lirp.cdn-website.com>[preuzeto 11.08.2021.]

Slika 7.1.1. Prikaz Laseug znaka

Izvor: <https://i.imgur.com> [preuzeto 11.08.2021.]

Slika 7.2.1. Prikaz istežanja femoralisa

Izvor: data:image [preuzeto 11.08.2021.]

Slika 7.3.1. Prikaz gibljivosti kralježnice po Schoberu

Izvor: <https://repo.ozs.unist.hr> [preuzeto 11.08.2021.]

Slika 7.4.1. Prikaz laterofleksije

Izvor : <https://repo.ozs.unist.hr> [preuzeto 11.8.2021.]

POPIS GRAFIKONA

9.1.1. graf, podjela lumbalnog sindroma i cervikobrachialnog sindroma

9.1.2. graf, podjela prema spolu

9.1.3. graf, podjela akutno stanje/ kronično stanje

9.1.4. graf, podjela prema starosnoj dobi

9.1.5. graf, podjela prema zastupljenim regijama

POPIS TABELA

9.1.3.1. tabela, akutno / kronično stanje

9.1.5.2. tabela zahvaćenih segmenata

MARKON
ALISBRANA

Sveučilište
Sjever

VZK

SVEUČILIŠTE
SJEVER

IZJAVA O AUTORSTVU
I
SUGLASNOST ZA JAVNU OBJAVU

Završni/diplomski rad isključivo je autorsko djelo studenta koji je isti izradio te student odgovara za istinitost, izvornost i ispravnost teksta rada. U radu se ne smiju koristiti dijelovi tuđih radova (knjiga, članaka, doktorskih disertacija, magistarskih radova, izvora s interneta, i drugih izvora) bez navođenja izvora i autora navedenih radova. Svi dijelovi tuđih radova moraju biti pravilno navedeni i citirani. Dijelovi tuđih radova koji nisu pravilno citirani, smatraju se plagijatom, odnosno nezakonitim prisvajanjem tuđeg znanstvenog ili stručnoga rada. Sukladno navedenom studenti su dužni potpisati izjavu o autorstvu rada.

Ja, DIJANA SARDOLEK (ime i prezime) pod punom moralnom, materijalnom i kaznenom odgovornošću, izjavljujem da sam isključivi autor/ica završnog/diplomskog (obrisati nepotrebno) rada pod naslovom UČESTALOST POJAVE AKUTNOG I KARDIJALNOG KONTAKTNOG POLIOMA SJUJNOGA U PHILIP (upisati naslov) te da u navedenom radu nisu na nedozvoljeni način (bez pravilnog citiranja) korišteni dijelovi tuđih radova.

Student/ica:
(upisati ime i prezime)

Dijana Sardolek
(vlastoručni potpis)

Sukladno Zakonu o znanstvenoj djelatnosti i visokom obrazovanju završne/diplomske radove sveučilišta su dužna trajno objaviti na javnoj internetskoj bazi sveučilišne knjižnice u sastavu sveučilišta te kopirati u javnu internetsku bazu završnih/diplomskih radova Nacionalne i sveučilišne knjižnice. Završni radovi istovrsnih umjetničkih studija koji se realiziraju kroz umjetnička ostvarenja objavljuju se na odgovarajući način.

Ja, DIJANA SARDOLEK (ime i prezime) neopozivo izjavljujem da sam suglasan/na s javnom objavom završnog/diplomskog (obrisati nepotrebno) rada pod naslovom UČESTALOST POJAVE AKUTNOG I KARDIJALNOG KONTAKTNOG POLIOMA SJUJNOGA U PHILIP (upisati naslov) čiji sam autor/ica.

Student/ica:
(upisati ime i prezime)

Dijana Sardolek
(vlastoručni potpis)

