

Rehabilitacija bolesnika sa rupturom rotatorne manšete

Stanić, Renato

Undergraduate thesis / Završni rad

2021

Degree Grantor / Ustanova koja je dodijelila akademski / stručni stupanj: **University North / Sveučilište Sjever**

Permanent link / Trajna poveznica: <https://um.nsk.hr/um:nbn:hr:122:997465>

Rights / Prava: [In copyright](#) / [Zaštićeno autorskim pravom.](#)

Download date / Datum preuzimanja: **2024-11-26**



Repository / Repozitorij:

[University North Digital Repository](#)





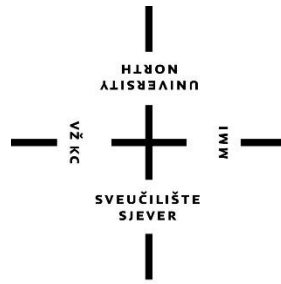
**Sveučilište
Sjever**

Završni rad br. 074/FIZ/2021

Rehabilitacija bolesnika sa rupturom rotatorne manšete

Renato Stanić, 3193/336

Varaždin, rujan 2021. godine



Sveučilište Sjever

Odjel za Fizioterapija

Završni rad 074/FIZ/2021

Rehabilitacija bolesnika sa rupturom rotatorne manšete

Student

Renato Stanić, 3193/336

Mentor

Doc. dr. sc. Željko Jeleč, dr. med.

Varaždin, rujan 2021. godine

Prijava završnog rada

Definiranje teme završnog rada i povjerenstva

ODJEL	Odjel za fizioterapiju		
STUDIJ	predđiplomski stručni studij Fizioterapija		
PRISTUPNIK	Renato Stanić	JMBAG	0336030355
DATUM	10.09.2021.	KOLEGIJ	Klinička medicina I
NASLOV BADA	Rehabilitacija bolesnika sa rupturom rotatorne manšete		
NASLOV BADA NA ENGL. JEZIKU	Rehabilitation of the patient with rotator cuff tear		
MENTOR	dr. sc. Željko Jeleč	ZVANJE	docent
ČLANOVI POVJERENSTVA	<ol style="list-style-type: none">1. doc.dr.sc. Manuela Filipec, predsjednik2. doc. dr. sc. Željko Jeleč, mentor3. doc. dr. sc. Tomislav Novinščak, član4. Nikolina Zaplatić Degač, mag.physioth. zamjenski član5.		

Zadatak završnog rada

SKOP
074/FIZ/2021

OPIS

Rameni obruč sačinjen je od više zglobova: skapulotorakalni, sternoklavikularni, akromioklavikularni i glenohumeralni zglob. Za najveći opseg pokreta zadužen je glenohumeralni zglob. Na njega se pripajaju mišići rotatorne manšete: m. infraspinatus, m. supraspinatus, m. teres minor, m. subscapularis i po nekoj literaturi duga glava m. bicepsa brachii. Treba napomenuti da je pokret u ramenu moguć zbog sinergije sva 4 zglobova i njihovog ritma kretanja. Postoji nekoliko teorija kako dolazi do rupture rotatorne manšete. Neki autori zagovaraju unutarnje faktore, kao što su degeneracija tkiva zbog raznih procesa dok drugi zagovaraju vanjske faktore kao što je traumatski događaj ili anatomska varijacija. Također postoji klasifikacija ruptura prema mjestu i veličini. U dijagnostici se koriste razni testovi za precizno određivanje veličine rupture, ali da bi bili sigurni nezaobilazna je slikovna dijagnostika. U terapiji se koriste razni modaliteti kao toplina, led, ultrazvuk i struje te pokret kao glavni pokretač cijeljenja i prilagodbe. Vježbe se rade sukladno protokolu koji se koristi kao smjernica te sukladno sposobnosti pacijenta može se korigirati i prilagođavati. Rehabilitacija obično traje od 4 i pol mjeseca do više od godine dana ovisno lokalizaciji i veličini same rupture.

ZADATAK URUČEN

13.09.2021.

POTPIS MENTORA
KOD PIVNIČAR
SVEUČILIŠTE SJEVER
SVEUČILIŠTE
SIEVER



Predgovor

Zahvaljujem se svome mentoru doc. dr. sc. Željku Jeleču na velikom strpljenju, podršci i stručnim savjetima te razumijevanju tijekom pisanja ovog rada.

Zahvaljujem se i obitelji koja mi je bila konstantna podrška tijekom trajanja fakulteta i pisanja završnog rada.

Isto tako hvala svim prijateljima i kolegama na susretljivosti i pomoći tijekom godina studiranja, te profesorima i vanjskim suradnicima na trudu i znanju koje su dali.

Sažetak

Rameni obruč sačinjen je od više zglobova: skapulotorakalni, sternoklavikularni, akromioklavikularni i glenohumeralni zglob. Za najveći opseg pokreta zadužen je glenohumeralni zglob. Na njega se pripajaju mišići rotatorne manšete : m. infraspinatus, m. supraspinatus, m. teres minor, m. subscapularis i po nekoj literaturi duga glava m. bicepsa brachii. Treba napomenuti da je pokret u ramenu moguć zbog sinergije sva 4 zglobova i njihovog ritma kretanja. Postoji nekoliko teorija kako dolazi do rupture rotatorne manšete. Neki autori zagovaraju unutarnje faktore, kao što su degeneracija tkiva zbog raznih procesa dok drugi zagovaraju vanjske faktore kao što je traumatski događaj ili anatomska varijacija. Također postoji klasifikacija ruptura prema mjestu i veličini; od malih ruptura koje su manje od 1 cm do masivnih koje su veće od 5 cm. U dijagnostici se koriste razni testovi za precizno određivanje veličine rupture, ali da bi bili sigurni nezaobilazna je slikovna dijagnostika. U terapiji se koriste razni modaliteti kao toplina, led, ultrazvuk i struje te pokret kao glavni pokretač cijeljenja i prilagodbe. Vježbe se rade sukladno protokolu koji se koristi kao smjernica te sukladno sposobnosti pacijenta može se korigirati i prilagođavati. Rehabilitacija obično traje od 4 i pol mjeseca do više od godine dana ovisno lokalizaciji i veličini same rupture.

Ključne riječi:

rehabilitacija, vježba, modaliteti, dijagnostika, ruptura, mišići

Summary

The shoulder girdle is composed of multiple joints: scapulothoracic, sternoclavicular, acromioclavicular, and glenohumeral joint. The glenohumeral joint is responsible for the largest degree of motion. The muscles that attach to it are: m. infraspinatus, m. supraspinatus, m. teres minor, m. subscapularis and by some literature long head of m. biceps brachii. It is worth mentioning that motion in the shoulder is possible due to the synergy of all 4 joints and their rhythm of movement. There are a couple of theories that explain how rotator cuff tears appear. Some authors advocate there are intrinsic factors as degeneration of tissue due to a wide variety of reasons, while others advocate extrinsic factors like a traumatic event or anatomical variations. Also, there is the classification of tears by place and size, from little tears that are less than 1 cm in diameter to massive tears that are bigger than 5 cm in diameter. For diagnostics, there is a wide specter of tests that are being used but to be sure about the amplitude of tear clinical imaging is an unavoidable part of diagnostics. In therapy, all kind of modalities is used as heat, ice, ultrasound, currents, and motion as the main driver for healing and adaptation. Exercises are done under a protocol that is used as guidance and according to patients' ability to do them, they are changed and adjusted. Rehabilitation usually lasts from 4 and a half months to more than a year dependant on the localization and size of the tear.

Key words:

rehabilitation, exercise, modalities, diagnostics, tear, muscles

Popis korištenih kratica

Mm- milimetar

Cm- centimetar

m. - musculus

CT – kompjuterizirana tomografija

MR – magnetna rezonancija

NSAID – nesteroidni protuupalni lijekovi (non-steroidal anti-inflammatory drugs)

Hz - hertz

TENS- transkutana elektro neuro stimulacija

Sadržaj

1.	Uvod.....	1
2.	Anatomija.....	2
2.1.	Zglobovi ramenog obruča	2
2.2.	Mišići ramenog obruča.....	4
3.	Biomehanika ramenog zgloba.....	7
4.	Etiologija i patogeneza.....	9
5.	Klinička evaluacija.....	11
5.1.	Slikovna dijagnostika	15
6.	Konzervativno liječenje	16
7.	Operativno liječenje	21
7.1.	Otvorena operacija	21
7.2.	Mini- otvorena operacija	22
7.3.	Artroskopska rekonstrukcija rotatorne manšete	22
8.	Protokol rehabilitacije	23
8.1.	Faza I: Pasivni opseg pokreta.....	24
8.2.	Faza II: Aktivni opseg pokreta	25
8.3.	Faza III: Faza jačanja	28
8.4.	Faza IV: Faza napredne snage i dinamičke stabilnosti.....	30
9.	Zaključak.....	31
10.	Literatura.....	32
	Popis slika	34
	Popis tablica.....	35

1. Uvod

Rame je najpokretljiviji zglob u ljudskom tijelu i kao takav nema pravih ligamenata. Ono što prevenira česte dislokacije je upravo rotatorna manšeta, skup mišića i tetiva koje održavaju rame centriranim u topografski fiziološkom području. Ta mišićna i tetivna skupina je jako važna i za pokretanje ramena. Njezino oštećenje može rezultirati nekvalitetnim pokretom i bolnosti što dalje uzrokuje nepravilan obrazac pokreta koji za sobom vuče lančanu reakciju kompenzatornih mehanizama koji mogu dovesti do oštećenja nekog drugog sinergijskog lanca ili sustava. Najčešće do ruptura dolazi nakon nekog vremena konstantnog prenaprežanja što dovodi do degeneracije tkiva i stvaranja mikro ruptura koje kasnije, daljnjim oštećivanjem prerastaju u prave rupture. Međutim, morfološki ili anatomske faktori mogu imati veliku ulogu u iritaciji tkiva koje kasnije pukne zbog upalnih procesa i oštećenja kojima podliježe zbog anatomske varijacije. Danas postoje različite tehnike operacijskog liječenja rupture rotatorne manšete bilo da se radi od otvorenim ili artroskopskim zahvatima. Rehabilitacija može biti prolongirana ovisno o veličini i lokalizaciji rupture ali obično bude gotova od 4 i pol mjeseca do godine dana u kojim pacijent i terapeut prate protokol po kojem sustavno nadograđuju sposobnosti pacijenta. Rehabilitacijom se podiže opseg kretnji u ramenu a smanjuje se i bolnost koja je popratna pojava same rupture ali i rehabilitacijskog procesa.

2. Anatomija

U ramenom pojasu izvedivo je mnogo pokreta od kojih svaki doprinosi pokretu ruke kroz koordinirane radnje zgloba i mišića. Kako bi se izveo pokret u ramenom pojasu, potrebna je kompleksna integracija statičkih i dinamičkih stabilizatora. Da bi pokret bio moguć potrebna je slobodna kretnja bez opstrukcija i koordinirana radnja između sva 4 zgloba ramenog pojasa: skapulotorakalni zglob, sternoklavikularni zglob, akromioklavikularni zglob i glenohumeralni zglob [1]. Najveću pokretljivost posjeduje glenohumeralni zglob, dok ostala tri zgloba imaju znatno manji opseg pokreta uz jednako važnu ulogu pri stvaranju kretnje u ramenom obruču. Narušavanjem već malih amplituda pokreta može doći do neželjenih obrazaca koji ubrzavaju patološke procese koji dovode do rupture i smanjuju kvalitetu pokreta. [2].

2.1. Zglobovi ramenog obruča

Sternoklavikularni zglob, *lat. articulatio sternoclavicularis*, je jedina točka u kojoj se gornji ekstremitet spaja sa trupom. U ovom zglobu ključna kost ili klavikula (*lat. clavícula*) se spaja sa manubriumom (*lat. manubrium sterni*) kako bi zajedno činili zglob. Klavikula kao struktura u ovom zglobu ima četiri uloge: služi kao hvatište mišića, pruža zaštitnu barijeru za tkiva ispod nje, djeluje kao podupirač za stabilizaciju ramena te prevenira medijalni pomak prilikom kontrakcije mišića i inferiornu migraciju ramenog obruča [2]. Nesklad zglobnih tijela zahtjeva veliku stabilnost ligamenata [2]. Također, zbog njihovog nesukladnosti pridodan je vezivno hrskavični disk koji povećava sukladnost zglobnih tijela te samim time povećava stabilnost zgloba [3]. Zglob je učvršćen sa tri ligamenta: sternoklavikularni ligament (*lat. lig. sternoclaviculare*), interklavikularni ligament (*lat. lig. interclaviculare*) i kostoklavikularni ligament (*lat. lig. costoclaviculare*), od kojih je glavna potpora zglobu kostoklavikularni ligament [2]. Pokreti u ovom zglobu odvijaju se u tri smjera, omogućujući mu 3 stupnja slobode.

Akromioklavikularni zglob, *lat. articulatio acromioclavicularis*, je spojen sa lopaticom na njezinom distalnom dijelu. Ovo je ravnini zglob u kojem se nalazi fibrozno hrskavični disk kako bi povećao sukladnost zglobnih tijela kao i kod sternoklavikularnog zgloba [3]. Ovaj zglob čuva jako važan korakoklavikularni ligament (*lat. ligamentum coracoclaviculare*) jer sprječava dislokaciju distalnog dijela ključne kosti u kraniokaudalnom smjeru, dok akromioklavikularni ligament (*lat. ligamentum acromioclaviculare*) sprječava dislokaciju u ventrodorzalnom sjeru [3].

Skapulotorakalni zglob, *lat. articulatio scapulothoracalis*, nema tipičnu zglobnu karakteristiku spajanja jedne ili više kosti. To je fiziološki zglob koji sadrži živčane, krvožilne, mišićne i burzalne strukture koji omogućuju glatki pokret lopatice po prsnom košu [2]. Ovaj zglob ima

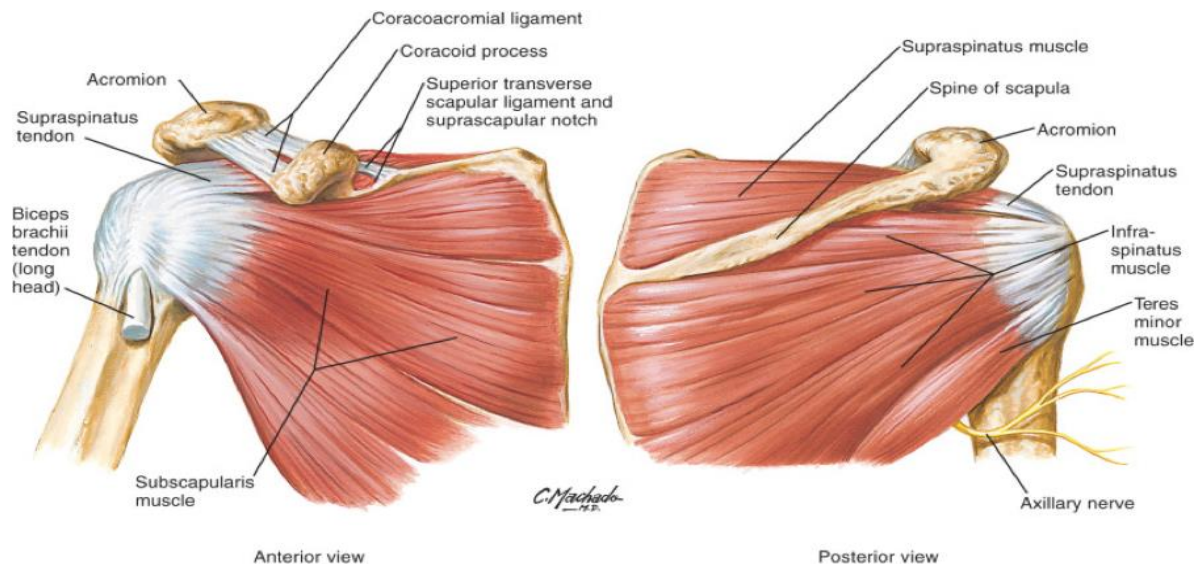
velike funkcije koje su važne za rame. Prva, skapulotorakalni zglob daje još jedan zglob kako bi se totalna rotacija nadlaktice u odnosu na prsni koš povećala [2]. Taj zglob povećava opseg pokreta preko 120 stupnjeva koji izvodi sam glenohumeralni zglob. Kako se ruka podiže iznad 120 stupnjeva, dolazi do skapulotorakalne elevacije za 1 stupanj za svakih 2 stupnja glenohumeralne elevacije, što je poznato kao skapulohumeralni ritam [2]. Druga mu je funkcija davanje određene poluge za mišiće koji se hvataju na lopaticu. Zbog njezinog anatomskeg izgleda i veličine, lopatica omogućuje opsežne kretnje oko akromioklavikularnog i sternoklavikularnog zgloba. Mali mišići u toj regiji mogu proizvesti dovoljnu količinu sile da bi bili učinkoviti u ramenom zglobo.

Glenohumeralni zglob, lat. *articulatio glenohumeralis*, najslobodniji je zglob u ljudskom tijelu, te omogućuje fleksiju, ekstenziju, abdukciju, adukciju, unutarnju i vanjsku rotaciju, horizontalnu abdukciju i adukciju nadlaktične kosti [1]. Sferična glava nadlaktične kosti ima tri do četiri puta veću površinu u usporedbi sa udubinom na lopatici s kojom čini zglob [3]. Razlika u površinama je jedan od razloga zašto rameni zglob ima tako ekstremnu mobilnost. Tijekom izvođenja bilo koje kretnje samo 25% do 30% površine nadlaktične glave je u kontaktu sa glenoidnom jamom (lat. *cavitas glenoidalis*) [2]. Zbog tog minimalnog kontakta između zglobnih tijela stabilnost ramenog zgloba uvelike ovisi o ligamentnim i mišićnim strukturama. Stabilnost je osigurana od strane statičkih i dinamičkih komponenti koje pružaju čvrstoću i navođenje te održavanje glave nadlaktične kosti u glenoidnoj jami. Pasivni, statički stabilizatori su zglobna površina, labrum glenoidale, zglobna čahura i ligamenti. Zglobna površina glenoidne jame je blago zaravnana i ima deblju zglobnu hrskavicu na periferiji stvarajući površinu za glavu nadlaktice [2]. Zglob je također potpuno zatvoren ili zapečaćen što stvara sukciju i negativni tlak što još više daje otpor mogućoj dislokaciji pri malim silama [2]. Labrum glenoidale povećava kontaktno područje do 75% i produbljuje konkavno zglobno tijelo 5 do 9 mm [2]. Pasivni stabilizatori koji pružaju najviše stabilnosti su ligamenti. Korakohumeralni ligament je zategnut i čvrst kada je ruka aducirana i pritišće humeralnu glavu u toj poziciji tako da ograničava inferiornu translaciju. Također prevenira posteriornu translaciju nadlaktice tijekom pokreta ruke. Tri glenohumeralna ligamenta (*lat. ligamentum humeralia*) podupiru kapsulu zgloba, preveniraju anteriorni pomak humeralne glave i zatežu se prilikom vanjske rotacije ramena [2]. Dinamička potpora ramenog zgloba javlja se primarno u srednjem dijelu pokreta, provode je mišići tako da se kontrahiraju u kordiniranom obrascu kako bi stisnuli humeralnu glavu što više u glenoidnu jamu [3]. Posteriorni mišići rotatorne manžete pružaju izuzetnu posteriornu stabilnost, m. *subscapularis* pruža anteriornu stabilnost, duga glava bicepsa brachii prevenira anteriornu i superiornu translaciju humeralne glave a m. *deltoideus* i ostali skapulotorakalni mišići pozicioniraju lopaticu da bi postigli najveću moguću glenohumeralnu stabilnost [2]. Kada se svi mišići rotatorne manžete kontrahiraju, humeralna glava je pritisnuta u glenoidnu jamu a sa asimetričnom kontrakcijom humeralna glava

dolazi do željene pozicije ovisno o pokretu koji želimo izvesti [2]. Na anteriornoj strani zgloba potpora zglobu je dana od strane kapsule, glenoidnog labruma, glenohumeralnih ligamenata, korakohumeralnog ligamenta, vlakana m. subscapularisa i m. pectoralis majora, te se ti mišići sjedinjuju sa zglobnom kapsulom [2]. Korakohumeralni i srednji glenohumeralni ligamenti pružaju potporu i drže ruku kada je ona u relaksiranom položaju. Oni također pružaju funkcionalnu potporu kroz abdukciju, vanjsku rotaciju i ekstenziju [3]. Posteriorno, zglob je pojačan sa kapsulom, glenoidnim labrumom i sa vlaknima m. teresa minora i m. infraspinatusa koji se također sjedinjuju sa kapsulom [2].

2.2. Mišići ramenog obruča

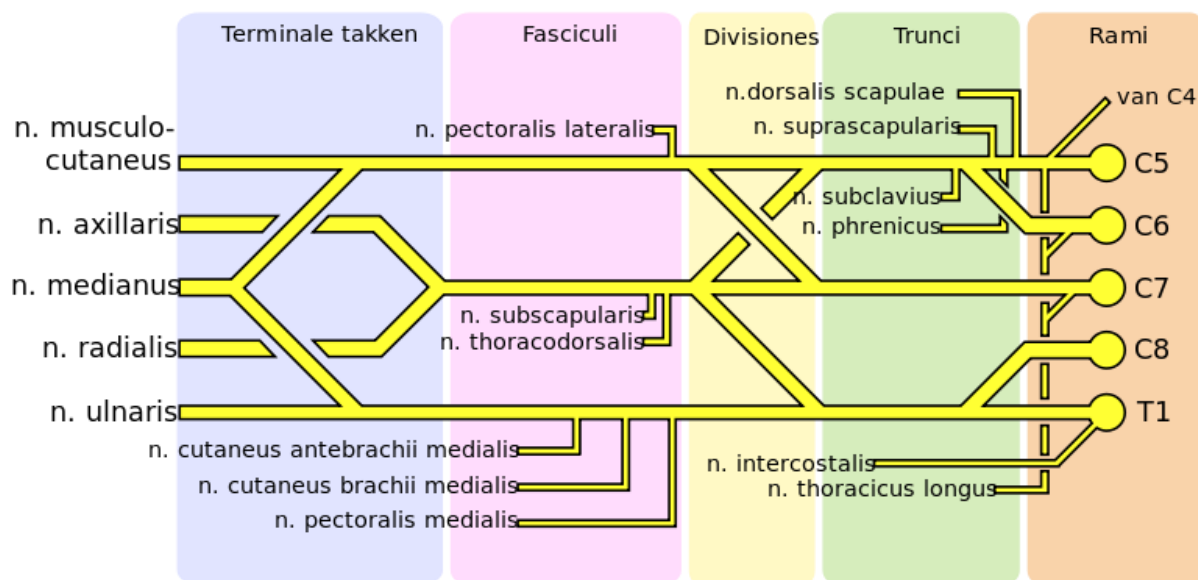
Mišići ramenog obruča (tablica 1) su mnogobrojni, te je svaki vjerojatno jednako važan u kretanjama ramenog obruča. Primjerena aktivacija, snaga i koordiniranost daje zadovoljavajući pokret koji možemo okarakterizirati kao fiziološki (slika 2.1). Vrlo važni mišići su m. trapezius, m. rhomboideus major et minor, m. serratus anterior i m. levator scapulae jer oni dovode glenoid u najbolji položaj za neki određeni pokret. Mišići rotatorne manžete su: m. infraspinatus, m. supraspinatus, m. subscapularis, m. teres minor i po nekoj literaturi duga glava bicepsa brachii [1]. Oni sinkroniziranim djelovanjem centriraju glavu humerusa u glenoidu te time omogućuju njezino osiguravanje od strane ligamentarno- labranog kompleksa [3] (slika 1).



Slika 2.1 . Slika prikazuje mišiće rotatorne manžete desnog ramena s anteriorne i posteriorne strane (Izvor: <https://www.fitnessphysio.com/rotator-cuff-tears>)

Brahijalni splet (lat. plexus brachialis) inervira mišiće cijele ruke kao i mišiće ramenog obruča. Polazi sa vratne kralježnice i topografski se grana distalno prema aksili gdje se dalje grana

niz ruku. Splet je sačinjen od ogranaka četiri vratna spinalna živca (C5-C8) i prvog torakalnog (Th1) spinalnog živca te predstavljaju njegove korjenove koji se u donjem dijelu vrata spajaju stvarajući tri debla, od kojih svaki ima svoj prednji i stražnji dio. Prednji dijelovi C5-C7 sjedinjuju se u fasciculus anterior, a C8-Th1 u fasciculus lateralis. Svi stražnji dijelovi čine fasciculus posterior [1] (slika 2.2).



Slika 2.2 Shematski prikaz brahijalnog spleta.

(Izvor: https://commons.wikimedia.org/wiki/File:Plexus_brachialis.svg)

Tablica 1. Mišići ramenog obruča (izvor: W. Platzer, Sustav organa za pokretanje, Zagreb: Medicinska naklada, 2011)

Mišić	Polazište	Hvatište	Inervacija
m. supraspinatus	Fossa supraspinata	Faseta tuberculum majus	n. suprascapularis
m. infraspinatus	Fossa infraspinata	Faseta tuberculum majus	n. suprascapularis
m. teres minor	Lateralni rub lopatice	Faseta tuberculum majus	n. axillaris
m. subscapularis	Fossa subscapularis	Crista tuberculi minoris	n. subscapularis

m. deltoideus	Clavicula, acromion, spina scapulae	Tuberositas deltoidea	n. axillaris
m. teres major	Angulus inferior, lateralni rub lopatice	Crista tuberculi minoris	n. thoraodorsalis
m. latissimus dorsi	Spinalni nastavci Th7-12, torakolumbalna fascija, crista iliaca, 10-12 rebro	Crista tuberculi minoris	n. thoraco dorsalis
m. pectoralis minor	3-5 rebro	Processus coracoideus scapulae	nn. pectorales
m. pectoralis major	Claviciulae, sternalna membrana, rebrena membrana 2-6 rebro	Crista tuberculi majoris	nn. pectorales
m. levator scapulae	Stražnje kvržice poprječnih nastavaka prvog do četvrtog vratnog kralješka	Gornji ugao lopatice	n. dorsalis scapulae
m. trapezius	Columna vertebralis	Spina scapulae, acromion, clavicula	n. accessorius
m. serrator anterior	Prvih osam ili devet rebara	Medijalni rub lopatice	n. toracicus longus
m. rhomboideus major	Šiljasti nastavci šestog i sedmog vratnog kralješka	Medijalni rub lopatice	n. dorsalis scapulae
m. rhomboideus minor	Šiljasti nastavci prvog i četvrtoga prsnoga kralješka	Medijalni rub lopatice	n. dorsalis scapulae

3. Biomehanika ramenog zgloba

Rameni zglob je najpokretljiviji zglob u ljudskom tijelu, ali je i najnestabilniji zbog velike razlike u površini zglobnih struktura. Kao i svaki zglob rame možemo podijeliti sa 3 ravnine koje daju svoje određene osovine koje su okomite na te ravnine i prolaze kroz zglob. Pošto je rame zglob sa 3 stupnja slobode kroz njega idu 3 osovine: sagitalna, frontalna i horizontalna. Oko transverzalne osovine izvode se fleksija i ekstenzija [3]. Mišići koji prelaze glenohumeralni zglob s anteriorne strane sudjeluju u fleksiji ramena. Primarni fleksori su prednja glava m. deltoideusa i klavikularni dio m. pectoralis majora. Mali m. coracobrachialis pomaže pri fleksiji kao i kratka glava m. bicepsa brachii. Iako duga glava m. bicepsa brachii prelazi anteriorno preko ramena nije aktivna u izoliranom pokretu ramena kada se lakat i podlaktica ne miču [3]. Mišići koji se nalaze posteriorno od glenohumeralnog zgloba sudjeluju u ekstenziji. Primarni pokretači su m. latissimus dorsi i m. teres major. Stražnji dio deltoideusa pomaže u ekstenziji, posebno kada je nadlaktica u vanjskoj rotaciji [3]. Slijedi sagitalna osovina oko koje se izvodi abdukcija i adukcija. Srednji deltoid i m. supraspinatus su najveći abduktori nadlaktice. Oba mišića prelaze superiorno do hvatišta na glenohumeralnom zglobu. M. supraspinatus je aktivan prvih 110° te započinje abdukciju. Tijekom aktivacije srednjeg deltoida koja se pojavljuje najčešće od 90° do 180° abdukcije, dolazi do aktivacije infraspinatusa, subscapularisa i teresa minora kako bi neutralizirali superiorni pomak od strane deltoideusa [3]. Adukcija u izostanku otpora je proizvod sile gravitacije sa abduktorima koji kontroliraju brzinu adukcije. Primarni aduktori su latissimus dorsi, teres major i sternocostalni pectoralis koji su locirani inferiorno od samog zgloba. Unutarnja i vanjska rotacija su kretnje koje se izvode oko vertikalne osi. Unutarnja rotacija primarno ovisi o akciji subscapularisa i teresa majora, te se oni hvataju na anteriornu stranu humerusa, gdje je subscapularis primarni pokretač te snaga pokreta uvelike ovisi o njegovom stanju. Unutarnjoj rotaciji pomažu latissimus dorsi, kratka glava bicepsa brachii i pectoralis major. Mišići koji se hvataju za posteriorni dio humerusa, posebno infraspinatus i teres minor, proizvode vanjsku rotaciju uz malu pomoć stražnjeg deltoideusa [3]. Horizontalna adukcija i abdukcija se također izvode oko vertikalne osovine. Horizontalnu adukciju izvode m. pectoralis major, m. deltoideus i m. coracobrachialis a kratka glava bicepsa brachii pomaže kod pokreta. U horizontalnu abdukciju ruku dovode m. deltoideus (stražnja vlakna), m. infraspinatus i m. teres major [3].

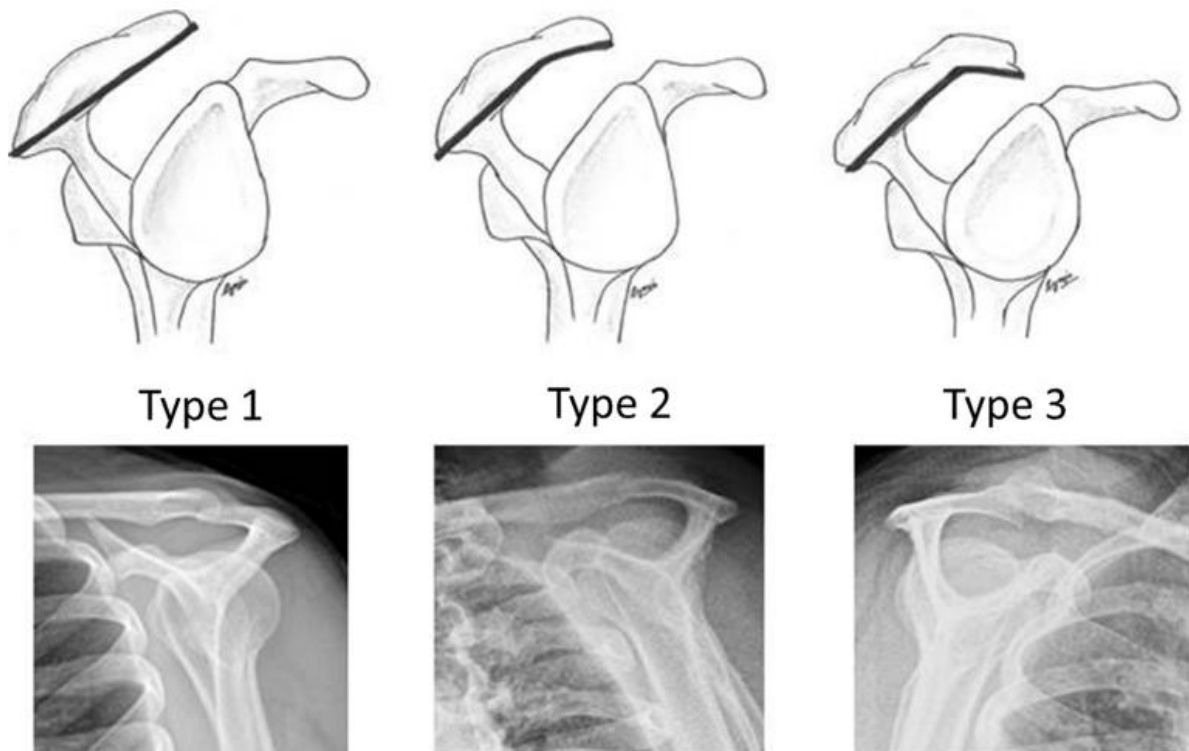
Tablica 2. Mišići ramena i pokreti koje izvode (Izvor: S. J. Hall, Basic Biomechanics, Delaware: McGraw-Hill, 2012)

Pokret	Mišić
Abdukcija	m. deltoideus, m. supraspinatus
Adukcija	m. pectoralis major, m. latissimus dorsi, m. teres major
Fleksija	m. pectoralis major, m. deltoideus
Ekstenzija	m. latissimus dorsi, m. teres major, m. deltoideus
Vanjska rotacija	m. infraspinatus, m. teres minor
Unutarnja rotacija	m. pectoralis major, m. latissimus dorsi, m. subscapularis, m. teres major
Horizontalna abdukcija	m. deltoideus, m. infraspinatus, m. teres minor
Horizontalna adukcija	m. deltoideus, m. infraspinatus, m. teres major

4. Etiologija i patogeneza

Ruptura rotatorne manšete je vodeći uzrok bolnosti ramena, ali veličina oštećenog tkiva prikazanog na slikama magnetne rezonancije i ultrazvuka nije uvijek proporcionalna sa intenzitetom boli u ramenu. Iz tog razloga relevantnost dijagnostike u povezivanju boli i strukture tkiva u ljudi preispitivan je od strane mnogih istraživanja i kliničke prakse [4]. Slično tome, pokazalo se da 20% do 40% opće populacije ima asimptomatsku rupturu rotatorne manšete [5].

Rupture mogu biti traumatske ili degenerativne. Traumatske rupture su posljedica neke veće traume, međutim degenerativne rupture su daleko učestalije i multifaktoralne u etiologiji. Rotatorna manšeta može biti oslabljena djelovanjem vanjskih i unutarnjih čimbenika koji postupno



Slika 4.1 Slika prikazuje oblik akromijona prema Biglianiu

(Izvor: L. Bigliani, J. Ticker, E. Flatow, L. Soslowsky i V. Mow, »The relationship of acromial architecture to rotator cuff disease,« Clin Sports Med, pp. 823-838, 10 1991.)

vode do kolapsa tetiva sa ili bez jasne akutne ozljede koja na kraju rezultira potpunom rupturom.

Kod vanjskih čimbenika najčešće se spominje sindrom sraza gdje pri abdukciji i elevaciji ramena, prednji dio manšete struže o korakoakromijalni luk što dovodi do upale ili tendinitisa i nakon nekog vremena rupturu [6]. Ovaj sustav dobio je potvrdu od Bigliania i koautora koji su dokazali da zaobljenost akromiona može oštetiti prednji dio manšete i tako uzrokovati rupturu. Bigliani je klasificirao morfologiju akromiona u tri tipa: tip I (ravni), tip II (zaobljeni) i tip III

(kukasti) [7]. Wang i koautori su zaključili da pacijenti sa Biglijanijevim tip II i tip III akromionom imaju loše rezultate na konzervativni tretman sindroma sraza [8]. Nedavno je uveden i akromionski indeks kao mjera za lateralnu ekstenziju akromiona koja je povezana sa većom incidencijom za bolest rotatorne manžete [9]. Također je prijavljeno da lateralni ekstenzija akromiona i niski lateralni kut akromiona imaju vezu sa većom incidencijom ruptura [10].

Način kako unutarnji čimbenici doprinose rupturi opisao je Codman koji navodi da je više mogućih mehanizama odgovorno za ono što se događa u rotatornoj manšeti što inicira samu rupturu. Najčešća i najprihvaćenija teorija, jest teorija zasnovana na modelu degenerativnih mikrotrauma, koja govori da degeneracijski procesi povezani sa godinama u kombinaciji sa ponavljajućim mikrotraumama vode ka parcijalnom oštećenju ili rupturi koja postupno prerasta u potpunu rupturu. Dokazano je da postoji 50% šanse za rupturu manšete poslije 60 godine života, te je također zabilježeno da se vjerojatnost rupture povećava sa 13% do 51% od 50 do 80 godine života što sugerira da su ti događaji dio normalnog procesa starenja [11]. Tijekom starenja rotatorna manšeta prolazi kroz nekoliko unutarnjih promjena kao što su dezorganizacija kolagena i njegovo suženje, miksodna i hijalina degeneracija, infiltracija masti i vaskularna proliferacija. Ove promjene potencijalno negativno djeluju na cijeljenje tetiva i kosti. Sukladno tome kolagen tipa II na vezivnohrskavičnim područjima tetive pretvara se u tip III. Ta pretvorba smanjuje sposobnost tetive da izdrži kompresivna opterećenja i stavlja je u predispoziciju za puknuće. Također dolazi do atrofije mišića i infiltracije masti što dalje kompromitira samu funkciju manšete. Drugi mogući mehanizam je oksidativni stres u lokalnom okruženju. Takav stres izaziva tenocitnu apoptozu zbog velike količine slobodnog kisika koji oštećuje samu tetivu [11].

5. Klinička evaluacija

Nekada se veličina i stupanj rupture rotatorne manšete iskazuje brojem tetiva koje su zahvaćene a nekad veličinom samih puknuća. Neki smatraju da se o masivnoj rupturi rotatorne manšete radi kada su dvije tetive kompletno puknute, te jedna od dvije tetive moraju biti povučene preko glave humerusa [12]. Takve rupture mogu se dalje podijeliti u 5 kategorija:

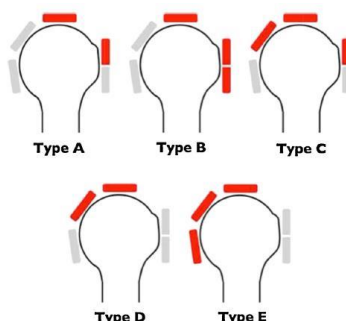
Tip A: supraspinatus i superiorni dio subscapularisa

Tip B: supraspinatus i potpuna ruptura subscapularisa

Tip C: supraspinatus, superiorni dio subscapularisa i infraspinatusa

Tip D: supraspinatus i infraspinatus

Tip E: supraspinatus, infraspinatus i teres minor



Slika 5.1 Kategorije ruptura i njihov smještaj

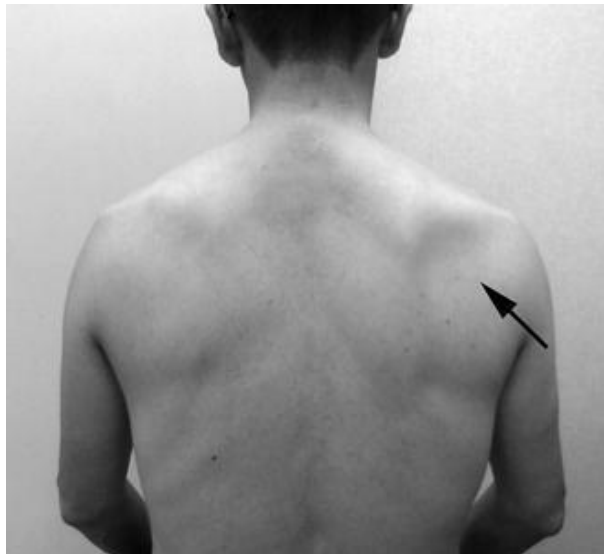(Izvor: A. Ladermann, P. Denard i P. Collin, »Massive rotator cuff tears: definition and treatment,« International orthopaedics, pp. 1-12, 2015.)

Također, neki drugi autori navode da ruptura rotatorne manšete obuhvaća jednu ili više tetiva koje čine rotatornu manšetu. Najčešća tetiva koja podliježe rupturama je tetiva supraspinatusa. Postoje brojni sistemi klasifikacije koji se koriste kako bi se opisali veličina, lokacija i oblik rupture. Najčešće korištena metoda klasifikacije za potpunu rupturu rotatorne manšete jest Cofieldova skala koja je nastala 1982 [12]. Klasifikacija se vodi na sljedeći način:

1. Mala ruptura: manja od 1 cm
2. Srednja ruptura: 1-3 cm
3. Velika ruptura: 3-5 cm
4. Masivna ruptura: veća od 5 cm

Pacijenti se najčešće žale na bol u području ramena. Bol može biti akutna i pojaviti se nakon nekog traumatskog događaja ili može biti kronična, progresivna i blaga ali se postupno pojačava u intenzitetu. Aktivni pojedinci dolaze na pregled tek kada se više ne mogu baviti uobičajenim aktivnostima, sportom ili poslovima a da pri tome ne osjećaju bolnost. Često će pokušati prilagoditi

ili promijeniti vlastitu biomehaniku kako bi ostali aktivni. Na primjer, odbojkaš će prilikom udarca pokret iznad glave zamijeniti time da će doći dalje od lopte kako bi loptu udario u što nižoj točki te na taj način izbjegao podizanje ruke iznad glave. Kada bol progredira ili se takav pristup pokaže neefikasnim, tek tada će potražiti pomoć. Ovisno o tome kada pacijent dođe tetiva ili tetive mogu biti u stanju tendinopatije do kompletne rupture. Sukladno tome pacijenti će vrlo vjerojatno prijaviti bol koja se povećava i poteškoće u aktivnostima koja zahtijevaju rad iznad glave te svakodnevnim aktivnostima. Moguće je i da se žale na bol pri podizanju i nošenju teških stvari. Bol se može proširiti prema distalno u deltoidno područje. Često se žale na bol prilikom ležanja na boku što otežava spavanje [12].



Slika 5.2 Slika prikazuje atrofiju m.infraspinatusa

(Izvor: <https://www.ncbi.nlm.nih.gov/books/NBK547664/>)

Na fizikalnom pregledu, bolnost može biti prisutna na hvatištu supraspinatusa, infraspinatusa i teresa minor na velikom i malom tuberkulu. Tijekom inspekcije, mišićna atrofija može biti vidljiva na jamama lopatice gdje se nalaze infraspinatus i supraspinatus. Treba nadodati da bi bilo dobro provjeriti vratni opseg pokreta i izvesti Spurlingov test zbog mogućnosti da je izvor boli zapravo kompromitiran vratni disk. Sljedeći korak je da pacijent demonstrira opseg pokreta u abdukciji i fleksiji. Patologija rotatorne manšete će izazvati bol u pokretu što se često naziva „Bolni luk“. Bolni luk je amplituda pokreta u kojoj se bol najčešće javlja prilikom abdukcije ili fleksije ramena između 80 i 120 stupnjeva, te je odsutna ili minimalna u području ispod 80 ili iznad 120 stupnjeva pokreta [13]. Također je poželjno da se obrati pažnja i na skapulotorakalne kretnje jer što je duže prisutna bol veća je vjerojatnost da će se razviti diskinezija lopatice. Normalno, lopatica se ne počinje abducirati sve dok se ruka ne abducira do 90 stupnjeva. Kada je diskinezija prisutna, lopatica počinje sa pokretom puno prije nego ruka dođe do 90 stupnjeva abdukcije [13].

Jobov ili „empty can“ test se koristi pri evaluaciji tendinopatije supraspinatusa. Pacijent radi antefleksiju do 90 stupnjeva i sa palcima prema dole tako da se ruka u ramenu rotira prema unutra te se aplicira sila na pacijentov distalni dio podlaktice na što bi on trebao pružiti adekvatan otpor bez poteškoća. „Full can test“ je varijacija gdje su palci okrenuti prema gore, samim time rame je rotirano prema van a postupak testiranja je isti. Ovi testovi imaju veliku osjetljivost ali nažalost nisu dovoljno specifični. Vanjska rotacija sa otporom se koristi da bi se evaluirali infraspinatus i teres minor. Pacijent aducira ruke te ih flektira u laktovima, zatim fizioterapeut pruži otpor na distalnom dijelu podlaktice a na pacijentu je da ruke zadrži u istoj poziciji. Za subscapularis, „belly press“ je koristan test za evaluaciju. Pacijent stavi svoju ruku na vlastiti abdomen i pokuša stisnuti abdomen rukom što je više moguće te pokreće lakat prema naprijed, a fizioterapeut daje lagani otpor na laktu. Bolnost ili slabost tijekom bilo kojeg od ovih pokreta smatra se pozitivnim testom. Ako se test ne izvodi zbog bolnosti, ponekada se koristi dijagnostička subakromijalna injekcija. Stavljajući anestetički agens (lidokain je najčešći izbor) u subakromijalni prostor može se poboljšati specifičnost gore navedenih testova [13].

Kada se razmatra mogućnost rupture rotatorne manšete, postoje varijacije testova. Ako pacijent ne može zadržati poziciju na „empty can“ testu onda se taj test zove „drop arm test“. Dalje je na redu „external rotation lag sign“. Pasivno dovodimo ruku u položaj vanjske rotacije te kažemo pacijentu da zadrži ruku u tom položaju. Ako ne može zadržati ruku u vanjskoj rotaciji postoji velika šansa da postoji ruptura supraspinatusa i/ili infraspinatusa. Nadalje, nesposobnost da se zadrži ruka na abdominalnom zidu sa „belly press testom“ sugerira da postoji ruptura subscapularisa. [13]

Ponekad, uz rupturu rotatorne manšete može doći do oštećenja tetive bicepsa brachii. Stoga bi se trebalo izvesti nekoliko testova kako bi isključili ili uključili tetivu bicepsa u rehabilitacijski proces.

1. Yergasonov test, služi za identifikaciju lezija tetive duge glave bicepsa ili SLAP lezije. Pacijent se stavi u sjedeći ili stojeći položaj sa rukom u anatomskom položaju. Fizioterapeut uzima ruku pacijenta, savija je u laktu do 90 stupnjeva te ostavlja šaku u proniranom položaju. Jednom rukom se stabilizira lakat, a drugom rukom pruža otpor supinaciji na distalnom dijelu podlaktice. Pacijent izvodi pokret supinacije a fizioterapeut pruža otpor pokretu. Test je pozitivan ako se javi bol te na sugerira da postoji lezija [14].
2. Speedov test, poznat još kao bicepsov test ili test ispružene ruke, služi za identifikaciju patologije u žlijebu tetive bicepsa. Pacijent stoji ili sjedi, sa rukom u 60 do 90 stupnjeva fleksije u ramenu dok je lakat ispružen i podlaktica supinirana. Fizioterapeut jednom rukom stabilizira rame dok drugom pruža otpor fleksiji na distalnom dijelu podlaktice. Test je pozitivan ako se pojavi bol koja je lokalizirana u žlijebu tetive bicepsa, dakle, s prednje

strane ramena i može ukazivati na tendinopatiju ili tendosinovitis. Dublja i oštrija bol može implicirati neku kompleksniju ozljedu [14].

5.1. Slikovna dijagnostika

Slikovne procedure su sastavni dio dijagnostičkog procesa. Trebalo bi napraviti barem rtg snimanje u dvije projekcije: jedna anteroposteriorna orijentacija ramena i jedna aksilarna projekcija sa rukom u abdukciji kako bi se pokazao odnos humeralne glave i glenoida. Tim slikama se traže dokazi o subluksaciji ili dislokaciji, smanjenju zglobnog prostora, erozije kosti te kalcifikata mekih tkiva. Akromioklavikularni zglob se najbolje vidi anteroposteriornom orijentacijom sa tiltom prema gore od 20 stupnjeva (cefalični tilt). Subakromijalni prostor se vidi i proučava sa tiltom od 30 stupnjeva prema dolje (kaudalni tilt). Tilt označava usmjerenje aparata kako bi se dobila što kvalitetnija slika.

Kompjuterizirana tomografija ili CT je korisna metoda za planiranje operacijskog zahvata, posebno za endoprotezu ramena ili saniranje frakture. Kada se ubrizga kontrastno sredstvo, može se identificirati intraartikularna patologija kao što su rupture i labralna odvajanja, ali se većinom umjesto CT s artrografijom koristi magnetna rezonancija. [15].

Magnetska rezonancija ili MR daje kakvoću prikaza ovisno o kvaliteti opreme i načina projiciranja koji je odabran. Za pacijente kod kojih se sumnja na patologiju rotatorne manšete, magnetna rezonancija daje informaciju o lokalizaciji i veličini rupture, o stupnju infiltracije masnog tkiva te pogled na anatomske značajke kao što su korakoakromijalni luk i akromioklavikularni zglob. Kod pacijenta sa simptomima i znakovima instabilnosti može pokazati anomalije vezane za kapsulu, labrum, glenoid i humeralnu glavu, posebno ako se koristi s artrografijom. Pokazala se također kao odlična metoda za detektiranje osteonekroze glave humerusa i u dijagnostici i stanju tumora [15].

Ultrazvuk je neinvazivna metoda koja se u muskuloskeletnom sustavu koristi i kao dijagnostička metoda i kao protuupalni tretman. Može se koristiti za dijagnozu promjena rotatorne manšete a samim time i ruptura te se pokazao kao dostojna alternativa magnetskoj rezonanciji zbog identične osjetljivosti i specifičnosti za rupturu manšete. Ultrazvuk ima nekoliko prednosti u odnosu na magnetsku rezonanciju kao što su manji financijski trošak, veća dostupnost, kratko trajanje pregleda, mogućnost dinamičnog snimanja te mogućnost davanja injekcija pod kontrolom UZV. Međutim, to sve zahtjeva visoku vještinu zdravstvenog osoblja što stvara potrebu za standardiziranim i detaljnim protokolom kako bi se izbjegle greške u dijagnostici.[16].

6. Konzervativno liječenje

Nakon temeljite evaluacije i postavljene dijagnoze, tretman će započeti sa konzervativnim pristupom. Istegnuća, tendinitisi, burzitis, sindrom sraza i parcijalne rupture su najčešće ozljede i generalno se tretiraju konzervativnim pristupom što nakraju dovodi do potpunog oporavka ili značajnog poboljšanja. Prvi koraci u saniranju gore navedenih problema uključuju fizikalnu terapiju, nesteroidne protuupalne lijekove (NSAID), kortikosteroide i fizikalne modalitete kao što su led, toplina, ultrazvuk i struje [17].

Najčešća vrsta struja koja se koristi kod boli u ramenu bez obzira na uzrok je interferentna struja. Ovakva struja se dobije kada aparat generira dvije izmjenične struje na dva zasebna kanala. Jedan kanal proizvodi konstantan visoko frekventni sinusoidni val od 4000Hz do 5000Hz dok drugi kanal proizvodi struju mijenjajuće frekvencije. Te dvije struje se križaju u tijelu te proizvode interferenciju koja ima frekvenciju od 1 do 299 Hz. Zbog toga ova struja može lako prodrijeti do dubljih struktura što omogućava njihovu efikasnu stimulaciju s relativno malim neugodnim osjećajem za pacijenta [18]. Postoje 3 osnovne vrste interferencija:

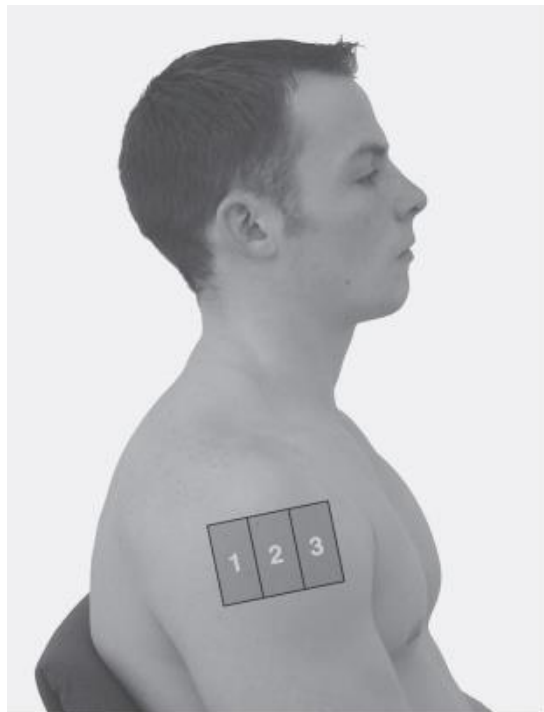
1. Aditivna ili sumirajuća superpozicija, obje struje imaju istu frekvenciju i preklapaju se u fazi, a intenziteti su im različiti što dovodi do zbrajanja amplituda i jačeg intenziteta
2. Subtrakcijska ili oduzimajuća superpozicija, obje struje imaju istu frekvenciju a pomaknute su za polovinu valne duljine, što nam daje različite intenzitete, te se amplitude oduzimaju, a intenzitet smanjuje
3. Subtrakcijska superpozicija s poništavanjem, obje struje su iste frekvencije i intenziteta a pomaknute su za pola faze te se poništavaju i intenzitet je 0. Ovakav tip struje nije pogodan u rehabilitacijske svrhe [18].

Najpogodnije frekvencije interferentnih struja su frekvencija od 50 do 100 Hz gdje je najjače izražen analgetički učinak te od 1 do 100 Hz gdje se potiče trofičko djelovanje i analgezija, stvaranje kalusa, resorpcija edema i poboljšava se metabolizam što sve utječe na brzinu oporavka pacijenta i tetiva manžete [18].

Iduća vrsta struje koja je jako popularna je TENS ili transkutana elektro- neuro stimulacija. Primarni benefit TENS-a je kontrola boli, ali treba napomenuti da učinak ovog tretmana uvelike ovisi o frekvenciji korištenja. Što se ona rjeđe koristi potreban je veći intenzitet da bi došlo do depolarizacije i samim time željenog efekta. Ova tehnika je vrlo efektivna kod tretiranja akutne i kronične mišićno- koštane boli. Također je bitno spomenuti da TENS ublažava ili blokira prijenos boli ali ne i sami uzrok. Tretman ovisi o vrsti boli, pragu boli, položaju elektroda i intenzitetu

stimulacije. Nedavna istraživanja su pokazala da bi korištenje TENS-a tijekom pokreta moglo imati najveće pogodnosti [18].

Ultrazvuk kao dijagnostička metoda pokazao se vrlo korisnim za dijagnosticiranje problema sa ramenom, ali ultrazvuk se također može koristiti kao terapijska metoda. Ovaj tip tretmana ima toplinski i protuupalni učinak. Treba naglasiti da ultrazvuk može podići temperaturu tkiva kada je područje tretmana veličine dvije ultrazvučne glave. Pokušaj da se zagrije veće područje značajno smanjuje porast temperature u tkivu. Ako je područje tri puta veće od glave ultrazvuka, preporučuje se tretirane površine podijeliti na dva ili više dijelova ovisno o veličini, kako bi se postigao najbolji mogući učinak kao što je na slici ispod (slika 6.1). Ako se tretira više od dvije zone, preporuča se ne raditi terapiju kontinuirano kako bi se preveniralo prekomjerno zagrijavanje susjednih zona. Ovakav tip terapije ne povećava mobilnost ožiljkastog tkiva jer je ultrazvuk



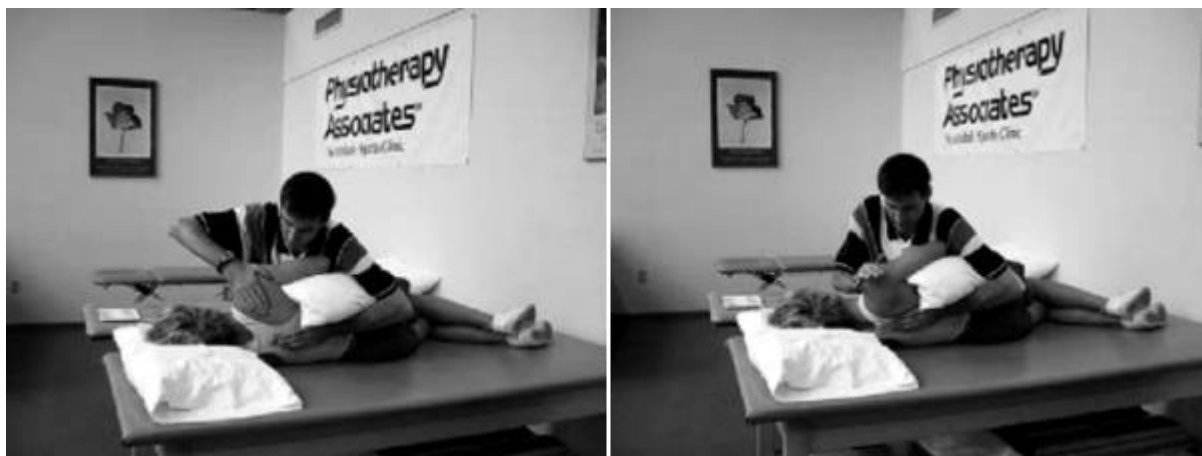Slika 6.1 Prikaz zone tretiranja ultrazvukom na ramenom obruču
(Izvor: C. Starkey, *Therapeutic Modalities*, Philadelphia: F. A. Davis
Company, 2013)

preslabog intenziteta da bi djelovao na fibrozno tkivo. Ultrazvučni valovi ne prolaze kroz zrak zbog čega je potrebno aplicirati sredstvo koje će provoditi energiju sa glave ultrazvuka na tkivo. Najbolja prijenosna sredstva su destilirana voda i gelovi na bazi vode koji reflektiraju samo 0.2% energije. Pokušavanje prijenosa ultrazvučnih valova kroz nekonduktivno sredstvo može rezultirati oštećenjem samog aparata, zato danas moderni aparati detektiraju nekompatibilnost te se autonomno gasi kako bi se izbjeglo oštećenje. Tijekom rada ultrazvučna glava mora biti u kontaktu sa kožom cijelo vrijeme, te bi brzina kojom fizioterapeut radi trebala biti limitirana na 4 cm po

sekundi. Pokazalo se da zagrijavanje tkiva vrućim oblozima pospješuje povećanje intramuskularne temperature što nam daje kraće tretmane ultrazvukom i uštedu vremena [18].

Krioterapija, bila ona u obliku masaže ili ledenih obloga, smanjuje temperaturu tkiva, što rezultira snižavanjem to jest usporavanjem staničnog metabolizam. U akutnim stanjima, najpovoljniji efekt leda je da smanjuje potrebu stanica za kiskom. U kombinaciji sa elevacijom i kompresijom, edem se smanjuje te se omogućava hlađenje dubljih struktura. Usporava se depolarizacija i repolarizacija živaca te se tako usporava frekvencija izmjene impulsa i povećava se depolarizacijski prag što smanjuje osjećaj boli. Smanjena bol će dovesti do smanjenog mišićnog spazma i većeg opsega pokreta. Upala se smanjuje kao rezultat redukcije u oslobađanju upalnih tvari, sporijeg staničnog metabolizma i smanjene cirkulacije zbog vazokonstrikcije [18].

Inicijalni cilj svakog programa rehabilitacije uključuje smanjenje boli i upale zaštitom ekstremiteta od stresa ali ne i smanjenje funkcije. Funkcija se održava kretanjem ekstremiteta te identifikacijom kompenzatornih pokreta u kinetičkom lancu gornjih ekstremiteta , kao što je pretjerana mobilnost ili premala mobilnost skapule. Indicirana je pravilna mobilizacija i aktivacija skapulotorakalnog zgloba i submaksimalno jačanje skapularnih stabilizatora, ali treba paziti da se ne stvara prekomjerni stres na ozlijeđeno tkivo. Dolje je prikazana tehnika koja se koristi u ranoj fazi za



Slika 6.2 Slika prikazuje manualnu skapularnu protrakciju (slika lijevo) i retrakciju (slika desno) s otporom radi poboljšanja skapularne stabilizacije

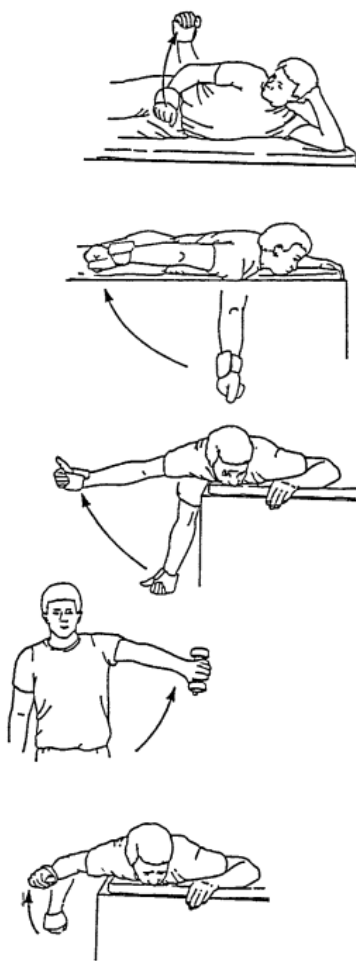
(Izvor: R. Donatelli, Physical Therapy of the Shoulder, St. Louis: Churchill Livingstone, 2003)

jačanje skapularne stabilnosti. Uključuje ležeći položaj na boku, na zdravoj strani i specifični položaj glave koji omogućava pružanje otpora skapularnoj protrakciji i retrakciji bez stresa na glenohumeralni zglob. Ovakav način vježbanja, odrađen sa manualnim otporom i jastukom koji je smješten da čini barijeru između pacijenta i fizioterapeuta, radi se sa relativno blagim inicijalnim otporom. Naglašava se povećani broj ponavljanja da bi se dobila lokalna mišićna izdržljivost m.

serratus anterior tijekom protrakcije, te donjeg dijela trapeziusa i romboideusa tijekom retrakcije [19].

Prevelika mobilnost u ekstenziji nadlaktice ukazuje na labavost anteriorne kapsule što je čest slučaj kod sportaša. Zbog toga su vježbe koje uključuju pretjeran pokret ekstenzije nadlaktice u tom slučaju kontraindicirane.

Dodavanje vježbi s otporom započinje kada upala i razina boli to dopusti. Izometričke vježbe kreću rano u rehabilitaciji zbog svoje karakteristike da nema pokreta, ali se povećava tonus mišića i



Slika 6.3 Vježbe koje prema EMG najviše aktiviraju pojedine mišiće rotatorne manžete

(Izvor: R. Donatelli, Physical Therapy of the Shoulder, St. Louis: Churchill Livingstone, 2003)

njegova jakost. U kasnijoj fazi dolazi do prelaska na izotoničke vježbe koje zahtijevaju pokret i jačanje mišića u cijelom opsegu kretnje koje bolesnik izvodi. Prisutnost boli ili njezin izostanak u zglobu ili zahvaćenim tetivama diktira brzinu podizanja intenziteta vježbi. Vježbama protiv otpora stavlja se naglasak na koncentričnu i ekscentričnu mišićnu aktivaciju ključnih stabilizatora ramena

koji su opisani u prethodnim poglavljima. Obrasci pokreta koji se koriste su oni obrasci koji iziskuju visoku aktivaciju rotatorne manžete što je bazirano na nalazima EMG-a. [19] Korištenje tih obrazaca sa malim otporom (nikada preko 2,5 kg, početno opterećenje je obično pola kilograma), te se koristi velik broj ponavljanja kako bi se povećala lokalna izdržljivost mišića rotatorne manžete. Obrasci pokreta na prethodnoj slici (slika 6.3) zahtijevaju veliku razinu aktivacije rotatorne manžete. Te pozicije ne dovode rame u potencijalnu poziciju za razvoj sindroma sraza niti proizvode prekomjeren stres na već iziritiran anteriorni kapsuloligamentarni kompleks. Ovi obrasci za jačanje rotatorne manžete ne dovode rame u poziciju elevacije preko 90 stupnjeva ili posteriorno od frontalne ravnine [19].

Potvrđeno je da su obrasci vježbanja prikazani na slici 6.3 u roku od mjesec dana povećali snagu unutarnje i vanjske rotacije od 8% do 10% [19]. Preporuča se raditi 5 puta na tjedan po 2 seta od 15 ponavljanja. Stoga je u rehabilitaciji ramena, bilo da se radi o konzervativnoj ili postoperativnoj, važno staviti naglasak na broj ponavljanja a ne na težinu koju pacijent diže, te se usredotočiti na specifične vježbe koje aktiviraju mišiće rotatorne manžete dovoljno intenzivno da bi se postigla adaptacija tkiva na nove podražaje i zahtjeve. Korištenje vježbi zatvorenog kinetičkog lanca koje zahtijevaju glenohumeralnu stabilnost i samim time aktivaciju stabilizacijske muskulature skapulotoraklanog zgloba je preporučljivo i za postoperativni tretman i za konzervativni pristup. Vježbe s otporom koje stavljaju naglasak na biceps brachii moraju biti sastavni dio rehabilitacije zato što duga glava bicepsa vrši određen stupanj stabilizacije i pomaže pri depresiji humeralne glave [19].

Iako se veličina rupture možda neće promijeniti konzervativnim pristupom, simptomi često nestanu. Stariji pacijenti sa rupturom rotatorne manžete i sindromom sraza dobro reaguju na fizikalnu rehabilitaciju i iz tog razloga operacija se preporuča mlađim pacijentima sa traumatskim tipom ruptуре. Istraživanja pokazuju da fizikalna terapija statistički i klinički značajno utječe na redukciju boli i poboljšanje funkcije za više od 50% ispitanika koji su testirani [19]. Iz tih razloga, konzervativne metode su inicijalni pristup u liječenju ruptуре rotatorne manžete [19].

7. Operativno liječenje

Ako se indicira operacijski zahvat, može se birati između nekoliko načina rekonstrukcije manžete: otvorena operacija, mini- otvorena operacija i artroskopska rekonstrukcija. Indikacije za operativni zahvat uključuju:

- Prisutnost visokog stupnja boli i disfunkcije nakon 6 mjeseci konzervativnog tretmana
- Habitualnu dislokaciju nestabilnog zgloba
- Prisutnost kompletne rupture [20]

7.1. Otvorena operacija

Postoji 5 bitnih točaka prilikom otvorenog zahvata:

- Detaljan popravak polazišta deltoideusa
- Subakromijalna dekompresija
- Operativno odstranjivanje manje vrijednog tkiva kako bi se dobile i razvile mobilne mišićno-tetivne jedinice
- Fiksaciju tetive za pripremljeno hvatište
- Adekvatna rehabilitacija sa ranim pasivnim pokretom [20]

Pacijenti koji su bili tretirani otvorenom operacijom rotatorne manžete pokazali su dobre do odlične rezultate u funkcionalnom poboljšanju i smanjenju boli. Iako je razvoj pouzdanih i specifičnih artroskopskih instrumenata i raznih metoda fiksacija doveo do uvođenja manje invazivne tehnike rješavanja ruptura, otvorena operacija i dalje se koristi od strane mnogih kirurga, posebno za masivne rupturi. Tada se otvorena operacija radi iz razloga što bi kvaliteta preostalog tkiva mogla biti loša, te je veća vjerojatnost za veliku retrakciju tetiva i za nastanak priraslica što može kompromitirati sami operativni zahvat [20].

Šivanje deltoideusa za akromion je važan moment u rekonstrukciji rotatorne manžete, sa specifičnim ishodom za postoperativnu rehabilitaciju. Detaljna rekonstrukcija površinske i duboke deltoidne fascije je bitna da bi se izbjegle postoperativne poteškoće tijekom rehabilitacije [20].

Iako ovakav tip operacije daje odlične rezultate i visok stupanj zadovoljstva kod pacijenata ipak postoji i nekoliko mogućih komplikacija. Jedna od njih je deltoidna disfunkcija. Gubitak anteriornog deltoida je važna komplikacija pošto nema alternativnih fiksacija, te pacijent gubi funkciju anteriornog deltoida. [20].

7.2. Mini- otvorena operacija

Ova tehnika je razvijena kako bi se izbjegla komplikacija gubitka deltoida. U početnoj fazi ova tehnika je koristila artroskopiju da bi uklonila subakromijalni pritisak te izbjegla oštećenje deltoida. Sa ovim pristupom, debridment tetivnih rubova, mobilizacija, čišćenje i u nekim slučajevima dio fiksacije radi se artroskopski. Iz razloga što se većina postupaka radi artroskopski, vrijeme i veličina separacije deltoidnih vlakana i fascija se limitira i tako se smanjuje vjerojatnost za ozljedu deltoida. Pacijenti kao i kod otvorenog tipa imaju visoku stopu oporavka i zadovoljstva zahvatom te je moguće vraćanje punoj aktivnosti za 6 mjeseci [20].

7.3. Artroskopska rekonstrukcija rotatorne manšete

Ovaj postupak je postao rutina kako sve više raste trend za minimalno invazivnim metodama u invazivnoj kirurgiji. Ovakav način rekonstrukcije ima prednosti kao što su smanjen rizik od priraslica, kontraktura, infekcija te avulzije deltoideusa. Međutim, trenutno nema dovoljno podataka o dugoročnoj učinkovitosti artroskopske rekonstrukcije. U usporedbi sa otvorenim zahvatom, artroskopski zahvat zahtjeva samo malu inciziju za inserciju nekoliko kanula, što čini ukupnu inciziju veličine 7 do 8 mm. Jedina trauma deltoidnog mišića je insercija kanula jer nije potrebno odvajanje deltoidnih vlakana i fascije. [20].

Tablica 3. Usporedba tehnika rekonstrukcije i njihovih karakteristika

(Izvor: N. S. Ghodadra, M. T. Provencher, N. N. Verma, K. E. Wilk i A. A. Romeo, »Open, Mini-open, and All-Arthrosopic Rotator Cuff Repair Surgery: Indications and Implications for Rehabilitation,« Journal of Orthopaedic & Sports Physical Therapy, pp. 81-89, 1 Veljača 2009.)

	Otvorena operacija	Mini- otvorena operacija	Artroskopska rekonstrukcija
Veličina reza	4-6 cm	3-4 cm	4-8 mm
Deltoidna trauma	Srednja do velika	Mala	Minimalna
Tehnika rekonstrukcije	transosealna	Jedan red sidara, transoselana	Jedan red sidara, dva reda sidara, transoselna
Rana pasivna mobilizacija	DA	DA	DA
Rani aktivni potpomognuti pokret	NE	DA	DA
Rani aktivni pokret	NE	DA	DA
Postoperativna bol	Srednja do velika	Srednja	Blaga

8. Protokol rehabilitacije

Nakon operacijskog zahvata slijedi postoperativna rehabilitacija. Ona se provodi prema protokolu koji je opće prihvaćen te fizioterapeutu daje smjernice što i kada raditi. Na fizioterapeutu je da procijeni koje će se vježbe raditi, ali bitno je naglasiti da protokol ne bi trebao onemogućiti pacijentu izvođenje vježbi ili pokreta koje on može izvesti neovisno u kojoj je fazi rehabilitacije.

Protokol rehabilitacije ovisno o veličini rupture, razlikuje se jedino u trajanju pojedinih faza dok ciljevi ostaju isti. Ono što treba uzeti u obzir i što može narušiti ili poboljšati tijekom i ishod rehabilitacije jest:

1. Kvaliteta tkiva i sposobnost reparacije (kvalitetnije tkivo kod osoba mlađih od 50 godina). Bitna je kvaliteta tetiva, mišićnog tkiva i kostiju. Rehabilitacija pacijenta sa dobrim ili adekvatnim tkivom bila bi nešto više agresivnijeg pristupa, dok bi se kod pacijenta sa lošom kvalitetom tkiva išlo na konzervativniji pristup.
2. Akutne ili kronične rupture.
3. Duži tijek simptoma povezan je sa histološkim promjenama u mišiću koje su često progresivne i nepovratne i potencijalno povećavaju težinu oporavka. Kao ishod, aktivni opseg pokreta može biti teže postići sa kroničnim rupturama.
4. Trauma ili degenerativni proces (traumatske rupture češće imaju bolje ishode)
5. Veličina puknuća; funkcionalni ishod direktno je povezan sa veličinom rupture. Postoperativna rehabilitacija varira ovisno o veličini i vrsti rupture. Brzina napretka nakon operacije također je određena retrakcijom tetive koja je prisutna prije operacije, što je veća retrakcija tetive potrebna je sporija rehabilitacija zbog većeg rizika od ponovnog puknuća.
6. Prva ili naknadna operacija (kod ponovne operacije veći je rizik od nastanka fibroznog tkiva, adhezija i boli)
7. Korištenje boli kao indikator napretka (bol bi s vremenom trebala slabiti).
8. Rani fokus na dobivanju što većeg opsega pokreta prije nego što se krene sa vježbama snage.
9. Rana mobilizacija glenohumeralnog zgloba je esencijalna u prevenciji zglobnih adhezija i fibroza. To se radi tako da su mišići u poziciji gdje su skraćeni (reparacija supraspinatusa- izbjegavati pasivnu unutarnju rotaciju, horizontalnu addukciju i ekstenziju; reparacija subskapularisa- izbjegavati vanjsku rotaciju, horizontalnu adukciju i ekstenziju). Najveći napredak u vraćanju snage jest tijekom prvih 6 mjeseci nakon operacije ali za postizanje maksimalne snage potrebno je do godine dana. Mišićna snaga je povezana sa veličinom rupture, ako je ruptura mala ili srednja, oporavak snage može biti maksimalan u prvoj godini. Međutim ako je ruptura velika ili masivna, oporavak snage je puno sporiji [21].

Zbog toga bi jačanje trebalo biti odgođeno do oko 12 tjedna. Neposredno nakon operacije, aplicira se postoperativni jastuk koji daje potporu ramenu u abdukciji od 30 stupnjeva, minimalno 2-6 tjedana kako bi se smanjio stres na rotatornu manšetu. Nadalje, treba ograničiti pasivnu vanjsku rotaciju na 60 stupnjeva sa rukom do 30 stupnjeva elevacije kako bi se što manje opterećivalo manšetu. Pošto aktivne i pasivne vježbe za opseg pokreta mogu značajno povećati napetost tretiranog područja, trebale bi se koristiti sa oprezom.

Velike rupture koje prelaze preko stražnjeg dijela manšete zahtijevaju veću zaštitu a veća unutarnja rotacija bi trebala biti ograničena. Početak stabilizacije rotatorne manšete i lopatice trebao bi biti oprezniji da se prevenira stres na tkivo koje se oporavlja. Opterećenje koje se aplicira prerano ili preagresivno može dovesti do ponovne rupture. Kada postane moguće, preporučaju se submaksimalne i bezbolne izometrijske vježbe rotacije, sa ciljem prevencije mišićne atrofije. [21]. Fizioterapeuti često imaju potrebu davati pacijentu nove vježbe svaki put kad su na terapiji kako bi brže napredovali. Međutim to nije potrebno, može biti čak i štetno ako pacijent nije neuromuskularno spreman za vježbe koje mu se daju. Jako je važno da se uzima u obzir kvaliteta izvođenja vježbe, posebno vježbe za stabilizaciju humeralne glave i lopatice. Slabost u nekim skupinama mišića može dovesti do kompenzacijskih mehanizama koji rezultiraju pogrešnim obrascima pokreta, te se ti krivi obrasci mogu integrirati u nesvjesne motorne programe što može dovesti do razvijanja novog patološkog procesa [21].

Protokoli se ne razlikuju u vježbama već samo u trajanju ovisno o kojem se tipu rupture radi. U nastavku će biti opisan protokol za postoperativnu rehabilitaciju nakon artroskopske rekonstrukcije rotatorne manšete.

8.1. Faza I: Pasivni opseg pokreta

Male rupture rotatorne manšete su sve rupture koje imaju duljinu manju od 1 cm dok su velike rupture veličine od 3 do 5 cm. Prva faza za male rupture traje od 0 do 4-6 tjedana, dok za velike rupture iznosi 0 do 8-10 tjedana [21].

Ciljevi u ovoj fazi su:

- Edukacija pacijenta: postura, zaštita zgloba, higijena
- Korištenje abducijskog jastuka minimalno 2-6 tjedana poslije operacije
- Minimalizirati postoperativnu boli i upalu
- Izvođenje kontroliranih pasivnih vježbi za opseg pokreta
- Prevencija kontrakture
- Normalizirati skapularnu mobilnost i njezinu poziciju

U ovoj fazi tretirano područje može podnijeti samo minimalni teret, te bi se trebalo izbjegavati aktivno dovođenje ramena u fleksiju i abdukciju ili aktivnu mišićnu kontrakciju prvih 6 tjedana. Potrebno je izbjegavati dizanje, nošenje, guranje, povlačenje i vožnju automobila.

Vježbe koje se preporučuju za aktivaciju muskulature:

- Stiskanje lopte
- Pendularne vježbe
- Posturalne vježbe

Za lopaticu se izvode elevacija i depresija te retrakcija i protrakcija opisane u prethodnom poglavlju. Vježbe skapularne orijentacije se izvode kako bi se osiguralo da pacijent ima dobru skapularnu kontrolu [21].

Za rame, pasivne vježbe u ovoj fazi se izvode na sljedeći način:

- Pasivni pokreti u supiniranom položaju kroz opseg pokreta koji ne izaziva bol i nelagodu
- 0-2 tjedna: pacijent ne izvodi nikakve pasivne vježbe bez fizioterapeuta
- 2-4 tjedna: pacijent izvodi pasivne vježbe kod kuće uz pomoć asistenta prema uputama fizioterapeuta
- 4-6 tjedan: pasivne vježbe sa štapom

Također u 3 i 4 tjednu se može početi sa terapijom u vodi ako je ožiljak zacijelio, ali bez plivanja. Isto tako kreće se sa fizikalnim modalitetima kao što su struja i ultrazvuk. Ne preporuča se uzimanje nesteroidnih protuupalnih lijekova najmanje 12 tjedana poslije operacije zato što postoji mogućnost da utječu na cijeljenje na mjestu šava manšete. [21].

8.2. Faza II: Aktivni opseg pokreta

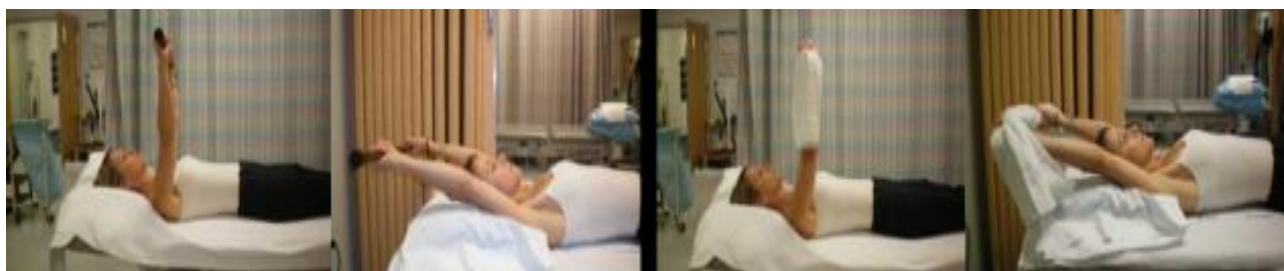Kod malih ruptura sa fazom dva se obično počinje od 4-6 do 10-12 tjedana ili prosječno 3 mjeseca, dok se kod velikih ruptura kreće od 8-10 do 14-18 tjedana ili prosječno 4 i pol mjeseca. U ovom periodu tetiva bi trebala dovoljno zarasti da nam omogući izvođenje aktivnog pokreta. Također, sa pacijentom u ovom periodu radimo na tome da normalizira svoje kretanje za svakodnevni život. Nakon 8 tjedana tetiva bi trebala biti na 40% snage kao normalna tetiva a nakon 12 tjedana bi trebala biti na 60% što nam omogućuje implementaciju vježbi jakosti [21].

U ovom periodu postoji nekoliko stvari koje bi trebalo izbjegavati:

- Bilo kakve aktivnosti koje zahtijevaju prelazak granice boli
- Oslanjanja i držanja vlastite težine na rukama (npr. pozicija skleka)
- Pretjerane pokrete rukom iza leđa
- Nagle trzaja

Ono što se smije i treba raditi u ovom periodu jest aktivno koristiti ruku za svakodnevne životne aktivnosti kao što su kupanje, oblačenje, vožnja, tipkanje na računalu, jedenje i pijeње. Međutim treba izbjegavati podizanje predmeta težih od pola kilograma. Pacijent bi vježbe koje dobije od fizioterapeuta trebao odrađivati barem 2 puta dnevno, uz bilježenje frekvencije vježbanja i razine bolnosti ramena tijekom dana i nastojati zabilježiti frekvenciju vježbanja, razine bolnosti ramena tokom dana i jutro. Preporuča se korištenje topline ili hladnoće prije ili poslije vježbanja ovisno o tome što pacijentu više odgovara i po stručnoj procijeni fizioterapeuta. Također, mogu se koristiti struje kako bi smanjili upalu i poboljšali cirkulaciju. Nadalje, kada pacijent dođe na terapije, terapeut bi trebao izvesti pasivne pokrete u supiniranom položaju sa jastukom ispod laktak. Svakako bi se trebala izvesti pasivna antefleksija do granice boli, vanjska rotacija do granice boli i horizontalna abdukcija do granice boli uz asistenciju terapeuta [21].

Nakon 6 tjedana pacijent počinje sa aktivnim potpomognutim vježbama. Izvode se vježbe sa štapom, ručnikom, drugom rukom ili nekim drugim pomagalom, ali bitno je da operirana ruka bude rasterećena. Primjer takve vježbe jest asistirana elevacija u supiniranom položaju sa štapom ili ručnikom (slika 8.1). Pacijent legne na leđa sa rukama flektiranim u laktu. Terapeut dodaje štap ili ručnik, pacijent primi šakama dodani predmet te zdravom rukom radi pokret



Slika 8.1 S desne strane je prikazana aktivna potpomognuta vježba elevacije sa štapom, dok je sa lijeve strane prikazana aktivna potpomognuta vježba elevacije sa ručnikom

(Izvor: R. B. Wilcox, »Arthroscopic Rotator Cuff Repair Protocol,« Inc. Department of Rehabilitation,

dok druga ruka samo prati te vrši aktivaciju koliko je moguće i koliko dozvoljava bol. Pacijent zadrži srednju poziciju sa ispruženim rukama 2 do 3 sekunde, napravi pokret, zadrži položaj u krajnjem dijelu pokreta 2 do 3 sekunde zatim se vrati u početni položaj. Ovaj način rada ponavlja se 10 puta. Ovisno o stanju pacijenta redosljed može varirati ali prvo se radi sa štapom pa sa ručnikom te se prelazi na pokret bez asistencije [21].

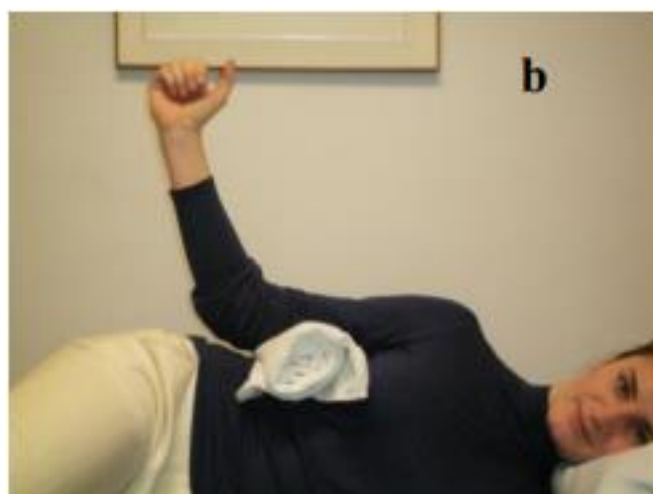
Nakon 6-7 tjedna pacijent obično počinje sa aktivnim pokretima kao što su elevacija i vanjska rotacija. Primjeri takvih vježbi su:

1. „Full can exercises“ – Pacijent je u stojećem položaju sa palcem okrenutim prema naprijed. Leđa i lopatica su čvrste a lakat ravan. Ruka se odiže sa laganim kretanjem prema van. U krajnjem dijelu pokreta pacijent zadrži ruku 3 sekunde te je polagano spušta u početni položaj
2. Vježbe za vanjsku rotaciju- Lakat je poduprijet ručnikom. Ruka se maksimalno zarotira prema van, zadrži 3 sekunde te pacijent polako vrati ruku u početni položaj.



Slika 8.2 slika prikazuje „full can exercise“ u krajnjem dijelu pokreta

(Izvor: R. B. Wilcox, »Arthroscopic Rotator Cuff Repair Protocol,« Inc. Department of Rehabilitation, Brigham, 2016)



Slika 8.3 slika prikazuje vježbu za vanjsku rotaciju na boku krajnjem dijelu pokreta

(Izvor: R. B. Wilcox, »Arthroscopic Rotator Cuff Repair Protocol,« Inc. Department of Rehabilitation, Brigham, 2016.)

Nakon provedbe vježbi a prije prelaska na sljedeću fazu rehabilitacije pacijent bi trebao ispuniti nekoliko zahtjeva:

- Adekvatni opseg pokreta u svim ravninama bez boli
- Adekvatno pozicioniranje lopatice u mirovanju i aktivnosti ramena
- Prelazak cijelog dosadašnjeg programa i vježbi bez boli ili poteškoća
- Minimalna bolnost

8.3. Faza III: Faza jačanja

Kod malih ruptura ova faza počinje u 12. tjednu a obično završava u 18. tjednu, dok kod velikih ruptura počinje u 14. tjednu a završava u 24. tjednu. Nakon 12 tjedana tetiva ima snagu 60 % zdrave, nakon 16 tjedana tetiva ima snagu 70% zdrave dok nakon 32 tjedna ima snagu 80% zdrave tetive. U ovoj fazi pacijent bi trebao imati puni opseg pokreta sa dobrom stabilizacijom ramena. Tijekom ove faze postupno se vraća snaga i izdržljivost ramena. Pacijent se može vratiti normalnom funkcioniranju i normalnim aktivnostima svakodnevnog života, poslu i modificiranim rekreacijskim aktivnostima [21].

Dakako, tijekom ove faze još uvijek postoje ograničenja kojih se treba pridržavati:

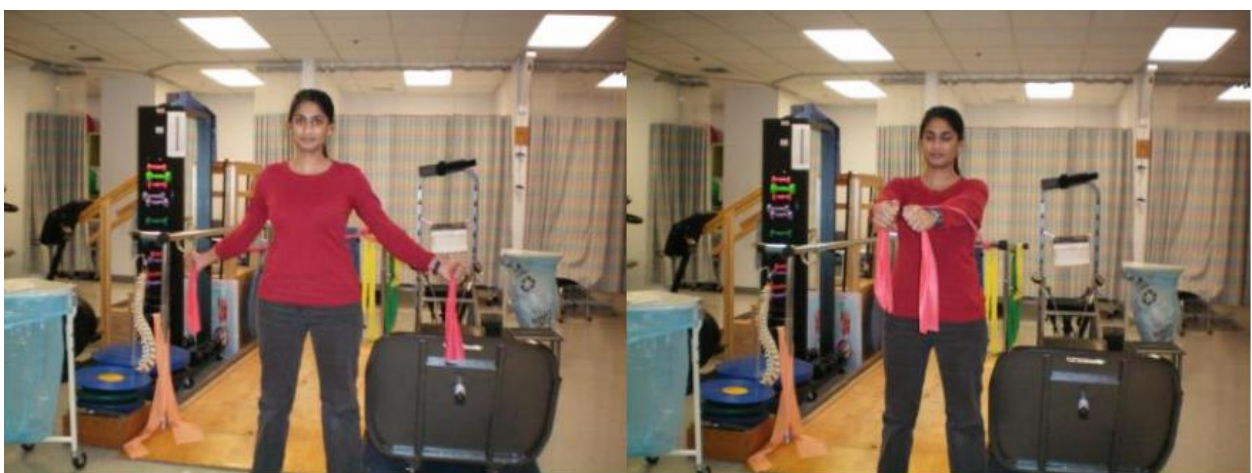- Ne dizati stvari teže od dva i pol kilograma
- Izbjegavati nagla dizanja i odguravanja
- Izbjegavati nagle trzaje
- Izbjegavati nekontrolirane pokrete
- Izbjegavati lateralna podizanja tereta jer se zbog poluge stvara velika sila koja stvara preveliki stres na tkivo koje cijeli
- Izbjegavati podizanje ruke sa placima prema dolje jer to može iziritirati tkivo i dovesti do sindroma sraza. Uvijek dizati ruku za palcima prema gore [21].

Pacijent može jednom dnevno izvoditi vježbe kod kuće, međutim može se desiti da pacijent radi vježbe svaki drugi dan kada one postanu napornije sukladno rehabilitacijskim programom. Kreće se sa agresivnijim istezanjem ramena, te se napreduje sa vježbama sa gumom kako bi se povisio intenzitet vježbi. Također, pacijent može početi dizati utege do 3 kilograma. Potrebno je napomenuti da bi vježbe trebale biti mišićno zahtjevne te da bi se program trebao bazirati na visokom broju ponavljanja (30 do 50 ponavljanja) i relativno malom otporu [21].

Tipična vježba za ovu fazu koja uključuje gotovo sve stabilizacijske mišiće lopatice je podizanje ruku u proniranom položaju u obliku slova „Y“ (slika 8.4). Izvodi se na način da pacijent legne na krevet u proniranom položaju sa rukama van ruba kreveta. Pacijent podiže ruke prema naprijed tako da su placi okrenuti prema gore, ali stavlja naglasak na kontrakciju lopatičnih mišića. Terapeut može povećati intenzitet kontrakcije dodiranjem na željeno mjesto kako bi dodatno kontrahirao miškulaturu. Pacijent zadrži krajnju poziciju 3 sekunde zatim polako spušta ruke i opušta mišiće lopatice. Ako pacijent može izvesti kretnju 30 puta bez bolova, daju mu se utezi od pola do 1 kilogram.



Slika 8.2 Slika prikazuje vježbu gdje pacijent diže ruke u obliku slova „Y“
(Izvor: R. B. Wilcox, »Arthroscopic Rotator Cuff Repair Protocol,« Inc. Department of Rehabilitation, Brigham, 2016)



Slika 8.3 Slika prikazuje vježbu „dinamički zagrljaj“
(Izvor: R. B. Wilcox, »Arthroscopic Rotator Cuff Repair Protocol,« Inc. Department of Rehabilitation, Brigham, 2016)

Ostale vježbe uključuju razna veslanja, povlačenja i guranja. Ono što se još uključuje su i gume. Primjer vježbe sa gumom jest „dinamički zagrljaj“ na prethodnoj stranici (slika 8.5). Guma se zakači za određeni predmet ili švedske ljestve u razini ramena iza pacijenta, te pacijent drži gumu sa obje ruke. Zatim povlači gumu prema naprijed i prema dolje imitirajući zagrljaj. Pacijent zadrži položaj 3 sekunde zatim se vraća u početni položaj [21].

Pacijent bi prije prelaska u 4. fazu trebao tolerirati funkcionalne aktivnosti i demonstrirati sposobnost izvođenja kompliciranih vježbi.

8.4. Faza IV: Faza napredne snage i dinamičke stabilnosti

Za male rupture ova faza dolazi tek nakon 4 i pol mjeseca, dok za velike rupture dolazi nešto kasnije, u periodu nakon 6 mjeseci pa sve do 1 godine. Tijekom ove faze pacijent treba nastaviti sa održavanjem opsega pokreta i programom istezanja. Isto tako radi se na kondicijskim vježbama za povećanje funkcije ruke. Ova faza se češće radi kod sportaša ili osoba koje imaju specijalne zahtjeve i uvjete na radnom mjestu. Četvrta faza ih priprema na osnovne pokrete i situacije koje bi se mogle desiti u njihovom svakodnevnom okruženju.

U ovoj fazi nije prihvatljivo da pacijent osjeća bilo kakvu bol povezanu sa aktivnosti. Bol indicira da je opterećenje i/ili stres prevelik te da bi se sukladno tome opterećenje trebalo prilagoditi.

U ovom dijelu, rehabilitacijski dio sve više nalikuje na program iz teretane. Aplikiraju se opće vježbe jakosti te vježbe pliometrije ako su potrebne. Samim time rade se opće vježbe za biceps brachii, triceps, rameni potisak, razvlačenja, povlačenja, sklekovi i tako dalje. U svrhu izrađivanja što preciznijeg i personaliziranijeg programa rehabilitacije, od pacijenta se traži vođenje bilješki o opterećenju s kojim radi, vježbama koje koristi te o osjećaju u ramenu tijekom izvođenja vježbi.

9. Zaključak

Rehabilitacija ozljeda rotatorne manšete je zahtjevan proces kod kojeg je potrebna potpuna posvećenost pacijenta i fizioterapeuta. Tijek same rehabilitacije može trajati od četiri i pol mjeseca do više i od godine dana, samim time jasno je zašto moramo dati svoj maksimum kako bi se što prije vratio funkcionalni status. Ova ozljeda je posebno neugodna, jer se isprva predstavlja kao bolnost koja prođe sa smanjenjem aktivnosti ili uporabom lijekova dok ne dođe do stupnja degeneracije kada tetivni snop popusti.

Napretkom medicine i medicinskih tehnika, došlo je do razvoja triju operacijskih tehnika kojima se saniraju rupture. Svaka od njih nosi svoje rizike i prednosti koje liječnik mora uzeti u obzir prije samog zahvata i o kojima bi trebao informirati pacijenta. Otvorena operacija daje dobre rezultate i zadovoljstvo pacijenata je vrlo visoko, ali isto tako ima povećani rizik od nastanka avulzija delotidea zbog velikog reza (4 do 6 cm) te razdvajanja mišićnog tkiva i fascija. Mini-otvorena operacija ima manji rez, ali predstavlja određen rizik od komplikacija kao i otvorena operacija. Zadovoljstvo pacijenata je nešto bolje i rehabilitacija lakša sa ovim pristupom. Artroskopska rekonstrukcija je najmanje invazivna metoda s najmanjim rizikom od razvitka komplikacija te s više manjih rezova koji ukupno iznose svega 7 do 8 mm.

Rehabilitacija se razlikuje od jednog pacijenta do drugoga. Niti jedan čovjek nije isti i samim time programi rehabilitacije nisu identični. Svi oni prate određeni protokol koji je zamišljen kao smjernica ali su dopuštena odstupanja ovisno o trenutnom stanju pacijenta. Rehabilitacija uključuje razne vježbe snage kojima je cilj pripremiti pacijenta na svakodnevni život i funkcioniranje sa saniranim rupturama. Zadatak fizioterapeuta je educirati pacijenta o ponašanju i aktivnostima nakon završene rehabilitacije te o načinima prevencije novih ozljeda.

10. Literatura

- [1] W. Platzer, Sustav organa za pokretanje, Zagreb: Medicinska naklada, 2011.
- [2] J. Hamill, K. M.Knutzen i T. R.Derrick, Biomechanical Basis of Human Movement, Philadelphia: Wolters Kluwer, 2015.
- [3] S. J. Hall, Basic Biomechanics, Delaware: McGraw-Hill, 2012.
- [4] P. Connor, D. Banks, A. Tyson , J. Coumas i D. D' Alessandro , »Magnetic resonance imaging of the asymptomatic shoulder of overhead athletes: a 5-year follow-up study,« *American Journal of Sports Medicine*, pp. 724-727, 31 5 2003.
- [5] A. Yamamoto, K. Takagishi, T. Osawa, T. Yanagawa, D. Nakajima , H. Shitara i T. Kobayashi, »Prevalence and risk factors of a rotator cuff tear in the general population,« *Journal of Shoulder and Elbow Surgery*, pp. 116-120, 19 1 2010.
- [6] C. 2. Neer, »Anterior acromioplasty for the chronic impingement syndrome in the shoulder: a preliminary report,« *J Bone Joint Surg Am.*, pp. 41-50, 5 4 1972.
- [7] L. Bigliani, J. Ticker, E. Flatow, L. Soslowky i V. Mow, »The relationship of acromial architecture to rotator cuff disease,« *Clin Sports Med*, pp. 823-838, 10 1991.
- [8] J. Wang, G. Horner, E. Brown i M. Shapiro, »The relationship between acromial morphology and conservative treatment of patients with impingement syndrome,« *Orthopedics*, pp. 557-559, 1 6 2000.
- [9] R. Nyffeler, C. Werner, A. Sukthankar, M. Schmid i C. Gerber, »Association of a large lateral extension of the acromion with rotator cuff tears,« *J Bone Joint Surg Am*, pp. 800-805, 2006.
- [10] M. Balke , C. Schmidt, N. Dedy, M. Banerjee, B. Bouillon i D. Liem , »Correlation of acromial morphology with impingement syndrome and rotator cuff tears,« *Acta Orthop*, pp. 178-183, 15 1 2013.

- [11] V. Pandey i W. W. Jaap, »Rotator cuff tear: A detailed update,« *Asia-Pacific Journal of Sports Medicine, Arthroscopy, Rehabilitation and Technology*, svez. 2, pp. 1-14, Siječanj 2015.
- [12] A. Ladermann, P. Denard i P. Collin, »Massive rotator cuff tears: definition and treatment,« *International orthopaedics*, pp. 1-12, 2015.
- [13] T. May i G. M. Gus, »StatPearls,« StatPearls Publishing, 26 Lipanj 2021. [Mrežno]. Available: <https://www.ncbi.nlm.nih.gov/books/NBK547664/>. [Pokušaj pristupa 21 Kolovoz 2021].
- [14] P. Hattman i A. Smeatham, *Special tests in musculoskeletal examination*, Toronto: Elsevier, 2010.
- [15] A. G. Apley i L. Solomon, *System of Orthopaedics and Trauma*, Southampton: CRC Press, 2018.
- [16] H. Gupta i R. Philip, »Normal shoulder ultrasound: anatomy and technique,« *Seminars in Musculoskeletal Radiology*, pp. 203-211, 19 Lipanj 2015.
- [17] J. Schuldt, *Conservative treatment of rotator cuff injuries to avoid surgical repair*, Lake Oswego: Parkview Drive, 2009.
- [18] C. Starkey, *Therapeutic Modalities*, Philadelphia: F. A. Davis Company, 2013.
- [19] R. Donatelli, *Physical Therapy of the Shoulder*, St. Louis: Churchill Livingstone, 2003.
- [20] N. S. Ghodadra, M. T. Provencher, N. N. Verma, K. E. Wilk i A. A. Romeo, »Open, Mini-open, and All-Arthroscopic Rotator Cuff Repair Surgery: Indications and Implications for Rehabilitation,« *Journal of Orthopaedic & Sports Physical Therapy*, pp. 81-89, 1 Veljača 2009.
- [21] R. B. Wilcox, »Arthroscopic Rotator Cuff Repair Protocol,« Inc. Department of Rehabilitation, Brigham, 2016..

Popis slika

Slika 2.1 . Slika prikazuje mišiće rotatorne manžete desnog ramena s anteriorne i posteriorne strane; dostupno na (https://www.fitnessphysio.com/rotator-cuff-tears) 24.8.2021.	4
Slika 2.2 Shematski prikaz brahijalnog spleta; dostupno na (https://commons.wikimedia.org/wiki/File:Plexus_brachialis.svg) 26.8.2021.....	5
Slika 4.1 Slika prikazuje oblik akromijona prema Biglianiu [7].....	9
Slika 5.1 Kategorije ruptura i njihov smještaj [12]	11
Slika 5.2 Slika prikazuje atrofiju m.infraspinatusa [13].....	12
Slika 6.1 Prikaz zone tretiranja ultrazvukom na ramenom obruču [18].....	17
Slika 6.2 Slika prikazuje manualnu skapularnu protrakciju (slika lijevo) i retrakciju (slika desno) s otporom radi poboljšanja skapularne stabilizacije [19]	18
Slika 6.3 Vježbe koje prema EMG najviše aktiviraju pojedine mišiće rotatorne manžete [19]....	19
Slika 8.1 S desne strane je prikazana aktivna potpomognuta vježba elevacije sa štapom, dok je sa lijeve strane prikazana aktivna potpomognuta vježba elevacije sa ručnikom [21]	26
Slika 8.2 slika prikazuje „full can exercise“ u krajnjem dijelu pokreta [21].....	27
Slika 8.3 slika prikazuje vježbu za vanjsku rotaciju na boku krajnjem dijelu pokreta [21].....	27
Slika 8.4 Slika prikazuje vježbu gdje pacijent diže ruke u obliku slova „Y“ [21]	29
Slika 8.5 Slika prikazuje vježbu „ dinamički zagrljaj“ [21]	29

Popis tablica

Tablica 1. Mišići ramenog obruča [1].....	5
Tablica 2. Mišići ramena i pokreti koje izvode [3].....	8
Tablica 3. Usporedba tehnika rekonstrukcije i njihovih karakteristika [20].....	22



**IZJAVA O AUTORSTVU
I
SUGLASNOST ZA JAVNU OBJAVU**

Završni/diplomski rad isključivo je autorsko djelo studenta koji je isti izradio te student odgovara za istinitost, izvornost i ispravnost teksta rada. U radu se ne smiju koristiti dijelovi tuđih radova (knjiga, članaka, doktorskih disertacija, magistarskih radova, izvora s interneta, i drugih izvora) bez navođenja izvora i autora navedenih radova. Svi dijelovi tuđih radova moraju biti pravilno navedeni i citirani. Dijelovi tuđih radova koji nisu pravilno citirani, smatraju se plagijatom, odnosno nezakonitim prisvajanjem tuđeg znanstvenog ili stručnoga rada. Sukladno navedenom studenti su dužni potpisati izjavu o autorstvu rada.

Ja, Renato Stanić (ime i prezime) pod punom moralnom, materijalnom i kaznenom odgovornošću, izjavljujem da sam isključivi autor/ica završnog/diplomskog (obrisati nepotrebno) rada pod naslovom Rehabilitacija bolesnika sa rupturom rotatorne manšete (upisati naslov) te da u navedenom radu nisu na nedozvoljeni način (bez pravilnog citiranja) korišteni dijelovi tuđih radova.

Student/ica:
(upisati ime i prezime)

(vlastoručni potpis)

Sukladno Zakonu o znanstvenoj djelatnosti i visokom obrazovanju završne/diplomske radove sveučilišta su dužna trajno objaviti na javnoj internetskoj bazi sveučilišne knjižnice u sastavu sveučilišta te kopirati u javnu internetsku bazu završnih/diplomskih radova Nacionalne i sveučilišne knjižnice. Završni radovi istovrsnih umjetničkih studija koji se realiziraju kroz umjetnička ostvarenja objavljuju se na odgovarajući način.

Ja, Renato Stanić (ime i prezime) neopozivo izjavljujem da sam suglasan/na s javnom objavom završnog/diplomskog (obrisati nepotrebno) rada pod naslovom Rehabilitacija bolesnika sa rupturom rotatorne manšete (upisati naslov) čiji sam autor/ica.

Student/ica:
(upisati ime i prezime)

(vlastoručni potpis)