

Fizioterapija nakon trzajne ozljede vratne kralježnice

Kapeš, Petra

Undergraduate thesis / Završni rad

2021

Degree Grantor / Ustanova koja je dodijelila akademski / stručni stupanj: **University North / Sveučilište Sjever**

Permanent link / Trajna poveznica: <https://um.nsk.hr/um:nbn:hr:122:626264>

Rights / Prava: [In copyright](#)/[Zaštićeno autorskim pravom.](#)

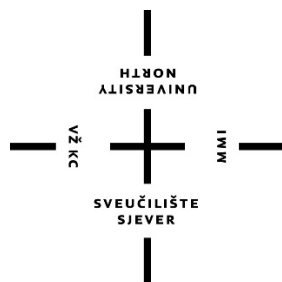
Download date / Datum preuzimanja: **2024-11-25**



Repository / Repozitorij:

[University North Digital Repository](#)





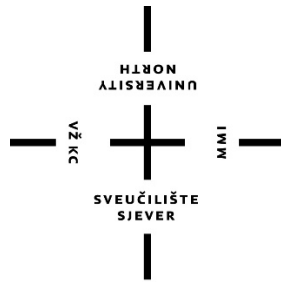
**Sveučilište
Sjever**

Završni rad br. 080/FIZ/2021

Fizioterapija nakon trzajne ozljede vratne kralježnice

Kapeš Petra, 3167/336

Varaždin, listopad 2021. godine



Sveučilište Sjever

Odjel za Fizioterapiju

Završni rad br. 080/FIZ/2021

Fizioterapija nakon trzajne ozljede vratne kralježnice

Student

Petra Kapeš, 3167/336

Mentor

prim.dr.sc. Nenad Kudelić, dr. med., viši predavač

Varaždin, listopad 2021. godine

Prijava završnog rada

Definiranje teme završnog rada i povjerenstva

ODJEL	Odjel za fizioterapiju
STUDIJE	preddiplomski stručni studij Fizioterapija
PRESTUPNIK	Petra Kapeš
JMBAO	0336030217
BATUM	8.9.2021.
KOLEGIJE	Anatomija s histologijom
NASLOV RADA	Fizioterapija nakon trzajne ozljede vratne kralježnice
NASLOV RADA NA ENGL. JEZIKU	Physiotherapy after a whiplash injury
MENTOR	dr.sc. Nenad Kudelić
ZVANJE	viši predavač
ČLANOVI POVJERENSTVA	<ol style="list-style-type: none"> Nikola Bradić, v. pred., predsjednik dr. sc. Nenad Kudelić, v. pred., član Jasminka Potočnjak, mag.physioth., član Anica Kuzmić, mag.physioth., zamjenski član

Zadatak završnog rada

BROJ	080/FIZ/2021
OPIS	<p>Trzajna ozljeda vrata je akcelaracijsko-decelaracijski mehanizam prenošenja energije na vrat. Ozljeda mekih tkiva kralježnice je dominantna, a najviše ovisi o količini apsorbirane energije. Cilj ovog rada je prikazati problematiku trzajne ozljede vratne kralježnice. Kroz objašnjena područja iz anatomije, biomehanike, mehanizma nastanka ozljede, kliničke slike i simptomatologije, dijagnostike, liječenja i rehabilitacije daje se uvid u stanje pacijenta, s naglaskom na fizikalnu terapiju nakon nastale ozljede. Ova ozljeda često je posljedica prometnih nesreća. Fizioterapija djeluje na smanjenje boli i simptoma, poboljšava pokretljivost vratne kralježnice te aktivnosti svakodnevnog života. Kod prave trzajne ozljede kralježnica se značajno pomiče iznad svojih normalnih opsega pokretljivosti. U postupku rehabilitacije trzajne ozljede sudjeluje fizioterapeut s programom i planom koji je individualno kreiran prema potrebama i mogućnostima pacijenta. Od fizioterapijskih procesa najčešće se koriste termoterapija, elektroterapija, ultrazvučna terapija, manualni postupci, a neizbježna je i kineziterapija. U samom procesu rehabilitacije važno je da pacijent ima podršku obitelji i prijatelja kako ne bi klonuo te kako bi liječenje završilo što uspješnije.</p>

ZADATAK UBUČEN

17.09.2021.



Predgovor

Zahvaljujem svom mentoru prim.dr.sc. Nenadu Kudeliću, dr.med. na prihvaćenju mentorstva i vodstvu tijekom pisanja ovog rada.

Hvala mojoj obitelji na bezuvjetnoj ljubavi i podršci u svemu što radim. Volim vas!

Također zahvaljujem svim dragim prijateljima i kolegama koji su bili uz mene tokom ovog akademskog putovanja.

Sažetak

Cilj ovog rada bio je prikazati problematiku trzajne ozljede vratne kralježnice. Kroz objašnjena područja iz anatomije, biomehanike, mehanizma nastanka ozljede, kliničke slike i simptomatologije, dijagnostike, liječenja i rehabilitacije daje se uvid u stanje pacijenta, s naglaskom na fizikalnu terapiju nakon nastale trzajne ozljede. Ova ozljeda česta je posljedica prometnih nesreća. Fizioterapija je grana medicine koja radi na prepoznavanju problema pojedinaca te pruža mogućnost uklanjanja problema uz pomoć rehabilitacije. Ona djeluje na smanjenje boli i simptoma, poboljšava pokretljivost vratne kralježnice te aktivnosti svakodnevnog života. Kod prave trzajne ozljede kralježnica se značajno pomiče iznad svojih normalnih opsega pokretljivosti. Stanje nakon ozljede je u pravilu dobro te se većina pacijenata oporavi za tri mjeseca, dok je manjem broju osoba potrebno liječenje. U postupku rehabilitacije trzajne ozljede sudjeluje fizioterapeut s programom i planom koji je individualno kreiran prema potrebama i mogućnostima pacijenta. U cijelom procesu važan je i multidisciplinarni pristup. Od fizioterapijskih procesa najčešće se koriste termoterapija, elektroterapija, ultrazvučna terapija, manualni postupci, a neizbježna je i kineziterapija. U samom procesu rehabilitacije važno je da pacijent ima podršku obitelji i prijatelja kako ne bi klonuo te kako bi liječenje završilo što uspješnije.

Ključne riječi

trzajna ozljeda, vratna kralježnica, fizikalna terapija, rehabilitacija

Summary

The aim of this study was to present the problem of whiplash injury of the cervical spine. Through the explained areas from anatomy, biomechanics, mechanism of injury, clinical picture and symptomatology, diagnostics, treatment and rehabilitation, an insight into the patient's condition is given, with an emphasis on physical therapy after a whiplash injury. This injury is often the result of traffic accidents. Physiotherapy is a branch of medicine that works to identify the problems of individuals and provides the ability to eliminate problems with the help of rehabilitation. It works to reduce pain and symptoms, improves the mobility of the cervical spine and the activities of everyday life. In a real whiplash injury movements of spine are above its normal range of motion. The condition after the injury is generally good and most patients recover in three months while a smaller number of people need treatment. A physiotherapist participates in the process of rehabilitation of a concussion injury with a program and plan that is individually created according to the needs and possibilities of the patient. A multidisciplinary approach is also important throughout the process. Of the physiotherapeutic processes, the most commonly used are thermotherapy, electrotherapy, ultrasound therapy, manual procedures, and kinesitherapy is inevitable. In the process of rehabilitation, it is important that the patient has the support of family and friends so that he does not faint and so that the treatment ends as successfully as possible.

Key words

whiplash injury, cervical spine, physical therapy, rehabilitation

Popis kratica korištenih u radu

WI	whiplash injury
TOV	trajna ozljeda vrata
ABS	Antilock brake system
lig.	ligamentum
m.	musculus
mm.	musculi
QTF	Quebeck Task Force
VAS	vizualna analogna skala
RTG	rendgen
CT	kompjutorizirana tomografija
MR	magnetska rezonanca
DDS	dijadinamske struje
IFS	interferentne struje
TENS	transkutana električna nervna stimulacija
Hz	hertz
W/cm²	watt po centimetru kvadratnom
mA	miliamper
MCU	Multi Cervical Unit
V	volt
Khz	kilohertz
UZV	ultrazvuk
HKF	Hrvatska komora fizioterapeuta

Sadržaj

1.	Uvod.....	1
2.	Trzajna ozljeda vratne kralježnice	2
2.1.	Povijest	3
3.	Anatomija.....	4
4.	Biomehanika vratne kralježnice.....	10
5.	Mehanizam nastanka ozljede	12
6.	Klinička slika i simptomatologija	14
6.1.	QTF protokol.....	15
7.	Dijagnostički postupci i intervencije.....	16
7.1.	Rendgen.....	18
7.2.	CT I MR	19
8.	Liječenje i rehabilitacija.....	20
8.1.	Schanzov ovratnik	21
8.2.	Uloga fizioterapeuta	22
8.2.1.	Edukacija.....	23
8.3.	Fizioterapijski procesi	24
8.3.1.	Elektroterapija	24
8.3.2.	MCU metoda.....	26
8.3.3.	Termoterapija	27
8.3.4.	Imobilizacija	27
8.3.5.	Ultrazvuk.....	28
8.3.6.	Trakcija	28
8.3.7.	Manualna masaža.....	29
8.3.8.	Kineziterapija.....	29
8.3.9.	Vježbe za vratnu kralježnicu	30
8.4.	Smjernice za proces fizikalne terapije prema Hrvatskoj komori fizioterapeuta	37
9.	Zaključak.....	39
10.	Literatura.....	40
11.	Popis slika i tablica	42

1. Uvod

U vremenu u kojem živimo danas, čovjek ima sve veću potrebu za kretanjem. Hoda, trči, skače svakodnevno, no ako primjerice želi posjetiti neku udaljeniju destinaciju, ako radi izvan mjesta prebivališta i ako ne želi ovisiti o drugim prijevoznim sredstvima, najjednostavnije to može učiniti osobnim vozilom. Broj motornih vozila na cestama, diljem cijeloga svijeta, je u stalnom porastu. Samim time povećava se i broj prometnih nesreća, a one su jedan od najučestalijih uzroka smrti te predstavljaju značajni javno-zdravstveni problem. Ozljede kralježnice ubrajaju se među najteže ozljede u traumatologiji, a jedna od učestalijih ozljeda koja nastaje kao posljedica prometne nesreće jest trzajna ozljeda vrata, tzv. *whiplash injury*. Trzajna ozljeda nastaje prilikom naglih trzaja glave i vrata te uzrokuje oštećenje struktura vrata i kralježnice.

Prema dostupnim podacima Globalnog izvješća o stanju sigurnosti u cestovnom prometu izdanog u 2018. godini, u svijetu je zbog cestovnih prometnih nesreća smrtno stradalo 1,35 milijuna ljudi, dok ih je 50 milijuna ozlijeđeno [1]. Najviše je osoba (93%) stradalo u slabo i srednje gospodarski razvijenim državama svijeta. Ukoliko se analiziraju pojedine regije Svjetske zdravstvene organizacije, najviše stope smrtnosti od cestovnih prometnih nesreća imaju države Afričke regije (prosjeak: 26,6:100.000), dok su najniže stope zabilježene u Europskoj regiji (9,3:100.000). Hrvatska se sa stopom 8,1/100.000 nalazi ispod prosjeka Europske regije, ali ima tri puta višu stopu u odnosu na Švedsku i Švicarsku. Ukupan broj prometnih nesreća u Republici Hrvatskoj 2018. godine iznosi 33 500 od čega je 10 400 prometnih nesreća s nastradalim osobama.

Prema statistikama, broj trzajnih ozljeda vrata u posljednjih je deset godina porastao čak pet puta. Kao posljedica sudara, kod otprilike 20 % ljudi prisutne su povrede glave i vratne kralježnice. Premda se neki oporave relativno brzo, kod nekih stanje prelazi u kronično, a ono rezultira bolovima, a katkad i nemogućnošću obavljanja aktivnosti svakodnevnoga života [2].

Do sada su mnoge medicinske i paramedicinske struke i specijalnosti istraživanja usmjerila na mehanizam nastanka i posljedice prometnih ozljeda. Trzajna ozljeda (engl. *whiplash injury*) ujedinjuje različite profile ljudi kojima je prije svega namjera riješiti svoj interes, a potom zdravstveni i/ili materijalni interes osiguranika. Ona prerasta u problem kojeg liječnici prvenstveno moraju riješiti po svim kriterijima struke, znanosti, etike i morala [3].

Cilj rada je na što bolji način razjasniti problematiku trzajne ozljede vratne kralježnice i njenu rehabilitaciju. Materija rada izložena je u devet područja.

2. Trzajna ozljeda vratne kralježnice

Naziv whiplash ozljeda (engl. *whiplash injury* (WI)) složenica je engleskih riječi – *whip* (što značiti ošiniti bičem, naglo udariti, *lash* (bič) i *injury* (ozljeda, nezgoda), a u slobodnom prijevodu znači „nagli trzaj glave poput trzaja biča“.

Suznačnice za trzajnu ozljedu vrata su: istegnuće vratne muskulature ili kralježnice, istegnuće paravertebralne muskulature, fleksijsko-ekstenzijska ozljeda vrata, akceleracijsko-deceleracijska ozljeda vratne kralježnice i *whiplash injury* [2].

Trzajna ozljeda je ozljeda mekog ili/i tvrdog tkiva vratne kralježnice i vratnih struktura koja se kolokvijalno naziva distenzijom ili uganućem. Karakterizira ju skup simptoma koji se javljaju nakon nastalog oštećenja vratnih struktura, obično zbog iznenadne fleksije ili ekstenzije vratne kralježnice [3].

Trzajna ozljeda vrata je akceleracijsko-decelaracijski mehanizam prenošenja energije na vrat. Dominantne su ozljede mekih tkiva kralježnice. One ponajviše ovise o količini apsorbirane energije. Istraživanja provedena na životinjama pokazala su da se tokom 72 sati nakon ozljede stvara upala radi istežanja mekih tkiva. Ona se manifestira spazmom zahvaćenih mišića. Zatim slijedi faza oporavka koja traje šest tjedana. Do kompletnog oporavka potrebna je proći godina dana [3].

Trzajna ozljeda najčešće je posljedica prometnih nesreća te je poznato da će oko 30% pacijenata koji su pretrpjeli trzajnu ozljedu vrata razviti kronicitet [4]. Osim u prometnim nesrećama, trzajna ozljeda može nastati i kod brojnih sportova kao što su jahanje, hokej, boks i drugi kontaktni borilački sportovi [5]. Također, WI može nastati prilikom skakanja u vodu na glavu, kod nepažnje u radu, naglim kočenjem tramvaja, tučnjave, skijanja, snowboardinga i kod različitih vrsta padova [6].

Nastanak trzajne ozljede traje manje od sekunde, a posljedice su mnogobrojne. Dolazi do istežanja vratnih mišića, žila i živaca koji izlaze iz kralježničke moždine, a ponekad mogu nastati i ozljede samih kralježaka, uključujući i diskove koji se nalaze između kralježaka [5]. Nadalje, može doći do iščašenja jednjaka i grkljana, oštećenja temporomandibularnih zglobova i ozljede proprioceptijskih receptora smještenih u vratu [7].

Danas je vrlo česta rasprava je li trzajna ozljeda vratne kralježnice socijalni ili medicinski problem. Broj ovih ozljeda je od 2002. godine samo u Velikoj Britaniji porastao za 25%, dok su troškovi liječenja i osiguranja iznosili oko 3,64 milijuna funti. Te ozljede čine 76% zahtjeva za odštetu od osiguravajućih tvrtki. Sve ovo govori koliko je ozbiljna problematika uzrokovana trzajnim ozljedama [8].

2.1. Povijest

Trzajna ozljeda vratne kralježnice prvi se puta spominje i opisuje u literaturi kao *whiplash* kada je Harold Crowe 1928. godine prikazao seriju od osam bolesnika. Oni su zadobili ozljedu vrata indirektnom silom u prometnoj nesreći prilikom automobilskog sudara. Termin *whiplash* upotrebljavao se je za sve ozljede vratne kralježnice koje nisu uključivale prijelom. Jedan od najranijih tragova ove ozljede seže u doba staroga Egipta. U papirusu Edwina Smitha iz 17. stoljeća prije Krista prvi se put spominje trzajna ozljeda vrata pod nazivom spinalni potres [8]. Kasnije, u drugoj polovici devetnaestog stoljeća, tadašnji liječnici vratne traume povezuju kao posljedicu manjih željezničkih nesreća. Tada se javlja naziv željeznička kralježnica, engl. *railway spine*. Watson Jones ovu ozljedu opisuje kao vratno iščašenje. Davis je 1945. godine prvi puta spomenuo pojam trzajne ozljede u svom članku gdje je detaljnije opisao njen nastanak. U anglosaksonskoj literaturi sam termin trzajne ozljede vratne kralježnice potječe od Guya i Abbotta iz 1953. godine. Tijekom Prvog svjetskog rata prepoznata je trzajna ozljeda vrata kod pilota američke ratne mornarice. Prilikom uzlijetanja piloti nisu bili pravilno zaštićeni stoga je sila na vratnu kralježnicu bila dovoljno jaka da u nekoliko sekundi izazove trzajnu ozljedu vrata [9]. Činjenica jest da je u posljednjih četrdesetak godina automobilska industrija doživjela ekspanzivni razvoj i modernizaciju ugrađivanjem naslona za glavu, sigurnosnih pojaseva, zračnih jastuka, ABS-a i dr. pa ne začuđuje da su se izmijenili brojni raniji stavovi o biomehanici ozljeđivanja. Za razliku od automobila iz vremena Crowea i Davisa, pa i Gya i Abbotta, iz prve polovice 20. stoljeća, trzajni se mehanizam danas događa u posve drugim uvjetima [3].

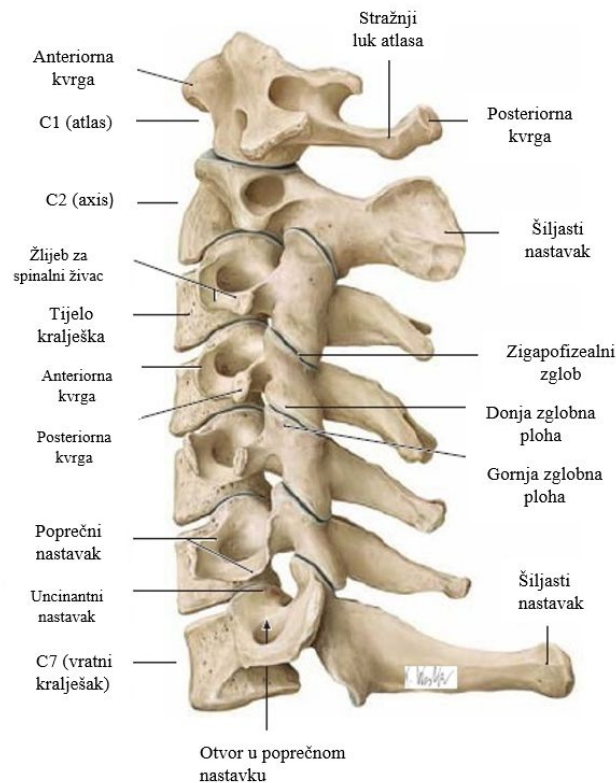
3. Anatomija

Kralježnica, *columna vertebralis*, šuplji je koštani sklop koji poput stupa tvori čvrstu, ali ipak većim djelom gibljivu tjelesnu osovinu. Ona je potporanj trupu, a uz to omogućuje opsežne kretnje te podnosi veliko opterećenje osobito kada je riječ o iznenadnim silama kao što su brzo ubrzavanje i usporavanje. Kralježnicu oblikuju 32 ili 33 kralješaka; 7 vratnih, 12 prsnih, 5 slabinskih, 5 križnih i 3 ili 4 trtična. Trzajna ozljeda vrata utječe na različite anatomske strukture cervikalne kralježnice te ih je važno poznavati [10].

Cervikalna ili vratna kralježnica proksimalni je dio kralježnice koji predstavlja funkcionalno-morfološki spoj između lubanje i trupa. Vratnih kralježaka (*vertebrae cervicales*) je sedam (Slika 1.), a oni se dijele na kralješke gornje skupine (C1, C2) i kralješke donje skupine (C3-C7). Oblik tijela vratnih kralješaka uglavnom je jajolik. Glavne karakteristike vratnih kralješaka po kojima se razlikuju od ostalih jesu: otvor u poprečnom nastavku (*foramen transversarium*), ovalni trup, rascijepljen šiljasti nastavak i trokutasti vertebralni otvor (*foramen vertebrale*) [11]. Prvi i drugi vratni kralježak su atipični te oni tvore zglobove koji pružaju rotacijsku pokretljivost lubanje. U vratnom dijelu kralježnice zglobne površine su postavljene ravno i koso, gornje natrag i gore, a donje prema naprijed i dolje te s vodoravnom ravninom zatvaraju kut od 45 stupnjeva. Iz tog razloga, vratni je dio kralježnice pokretljiv u svim smjerovima.

Atlas, prvi vratni kralježak, ime je dobio po bogu Atlasu iz grčke mitologije koji je nosio nebeski svod dok u anatomske smislu atlas nosi lubanju. Nema tijelo nego se sastoji od dva luka koji omeđuju *foramen vertebrale*: *arcus anterior* i *arcus posterior*. U sastavu lukova, sa svake strane nalazi se zadebljanje, *massa lateralis atlantis*. Svaka lateralna masa sastoji se od gornje zglobne plohe (*facies articularis superior*) za uzglobljivanje s kondilima zatiljne kosti i donje zglobne plohe (*facies articularis inferior*) za uzglobljivanje s odgovarajućim zglobnim ploham aksisa. Prednji luk (*arcus anterior*) na svojoj stražnjoj stranisadrži zglobnu plohu za zub aksisa, *dens axis*. Pri hiperekstenziji vratne kralježnice stražnji luk atlasa može se uklještititi između okcipitalne kosti i aksisa. [10, 11].

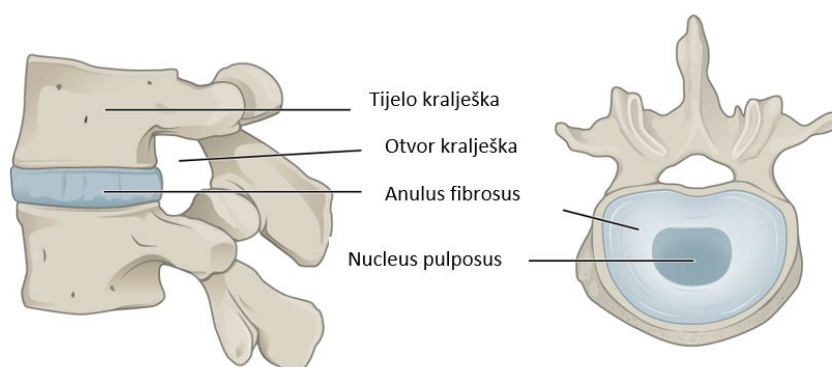
Axis je drugi vratni kralježak, obrtač, te se sastoji od dva trupa: jedan vlastiti i jedan koji pripada atlasu, *dens axis*, ali je srastao s aksisom. *Dens aksis* posjeduje dvije zglobne plohe: *facies articularis anterior* za spoj sa zglobnom plohom na prednjem luku atlasa i *facies articularis posterior* za spoj sa *lig. transversum atlantis*. Oko zuba aksisa rotira se glava zajedno s atlasom zahaljujući medijalnom atlanto-aksijalnom zglobu. Među donjim kralješcima ističe se sedmi vratni kralježak, *vertebra prominens*, zbog toga što ima osobito dug i nerascijepljen šiljasti nastavak koji se jasno ističe i vrlo lako palpira.



Slika 1. Prikaz vratnih kralješaka, modificirano prema navedenom izvoru

Izvor: https://www.physio-pedia.com/index.php?title=File%3ACervical_spine_anatomy.jpg&veaction=edit§ion=2

Intervertebralni diskovi (*discus intervertebralis*) ili intervertebralna ploča (Slika 2.) sastoji se od perifernog vezivnog prstena (*anulus fibrosus*) i središnje želatinozne jezgre (*nucleus pulposus*). Nukleus pulposus služi kao amortizer, a anulus fibrosus za stabilitet kralježničkog segmenta. Između atlasa i aksisa ne nalaze se diskovi već se pružaju od spoja između C2 i C3. Tijekom dnevnog opterećenja iz *nucleus pulposus* izlazi voda, a rezultat toga je smanjena visina kralježnice čak do 3 centimetara. Tijekom spavanja voda se ponovo vraća u jezgru. S prednje strane diskovi su deblji nego straga te prate fiziološke zavoje kralježnice, tj. lordozu vratne kralježnice. Nagla i prekomjerna fleksija glave može uzrokovati puknuće intervertebralne ploče u stražnjem dijelu i to bez prijeloma tijela kralješaka. Najčešće je to između C5 i C6 ili C6 i C7 kralješaka, a time su pritisnuti korjenovi C6, tj C7 živca. Puknućem diska može doći do hernije diska, protruzije ili ekstruzije diska [11].



Slika 2. Prikaz intervertebralnog diska

Izvor: <https://opentextbc.ca/anatomyandphysiologyopenstax/chapter/the-vertebral-column>

Fasetni zglob poznat kao i zigapofizealni zglob (*articulatio zygapophysiale*) povezuje susjedne kralješke, a sastoji se od parnih struktura *facies articularis superior et inferior* na zglobnim nastavcima te *processus articularis superior et inferior*. Fasetni zglobovi zajedno s intervertebralnim diskom prenose opterećenje, ograničavaju pokrete u kralježnici te joj daju stabilnost. Cervikalni dio kralježnice pokretljiv je u svim smjerovima zahvaljujući položaju zglobnih površina, a fasetni zglobovi najčešći su uzroci boli nakon trzajne ozljede.

Atlanto-aksijalni zglob (*articulationes atlantoaxiales*) čini središnji atlanto-aksijalni zglob (*articulatio atlantoaxialis mediana*) i lateralni atlantoaksijalni zglob (*articulatio atlantoaxialis lateralis*). Središnji se sastoji od sveze *lig. transversum atlantis* i prednjeg djela dens aksisa dok se lateralni sastoji od *massae laterales atlantis* i *processus articularis superior axis*. On sudjeluje u rotacijskom dijelu pokreta vratne kralježnice s oko 50%. Zglobne strukture su zategnute te ograničavaju prekomjerne pokrete glave i štite produženu moždinu (*medula oblongata*) od ozljeda [11].

Atlanto-okcipitalni zglob (*articulatio atlantooccipitalus*) jest parni zglob koji povezuje zatiljnu kost i prvi vratni kralježak, atlas. Sastoji se od konkavnog zglobnog tijela (*facies articulares superiores atlantis*) i konveksnog zglobnog tijela (*condyli occipitales*). Prema mehanici on je jajoliki zglob, a pokreti se izvode u dvjema glavnim osima. U poprječnoj (frontalnoj) osi mogući su pokreti antefleksije (prema naprijed) i retrofleksije (prema natrag), a u sagitalnoj su mogući pokreti pregibanja glave u stranu (laterofleksija). Opseg pokreta je do 20 stupnjeva zbog zategnutih zglobnih sveza [11].

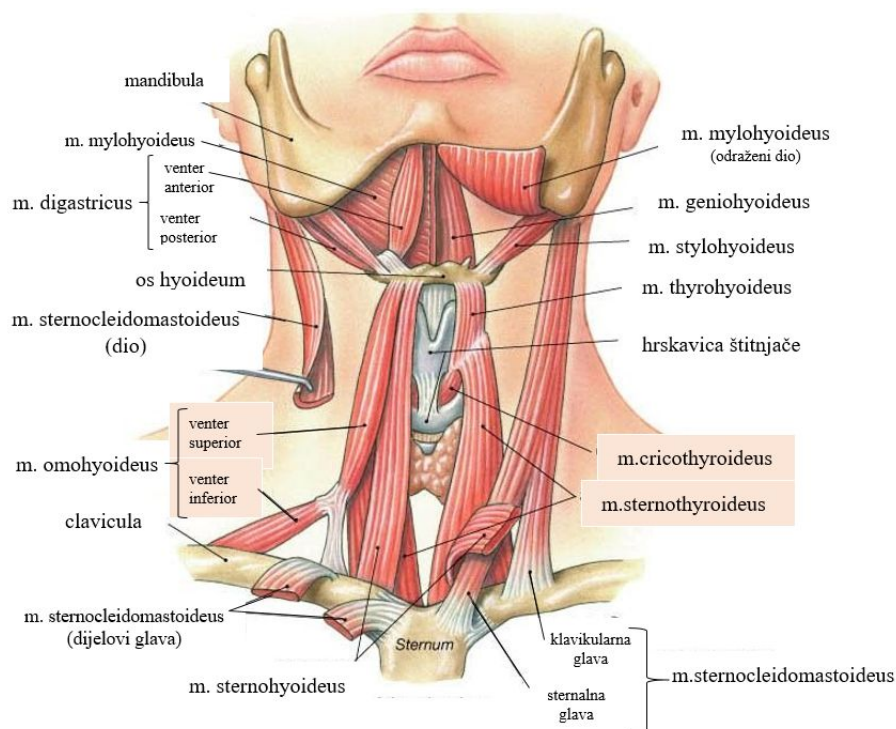
Ligamenti povezuju i pružaju potporu koštanim strukturama kralježnice, a osim toga mogu se dovoljno rastegnuti kako bi izveli pokret, a istovremeno ostaju čvrsti i štite od ozljede. Ti vezivni spojevi nalaze se:

- između tijela (*lig. longitudinale anterius et posterius*),
- lukova (*ligg. flava*)
- šiljastih nastavaka (*lig. supraspinale, ligg. interspinalia, lig. nuchae*)
- poprečnih nastavaka kralježaka (*ligg. intertransversaria*).

Ligamentum longitudinale anterius et posterius (prednja i stražnja uzdužna sveza) protežu se s prednje i stražnje strane trupova kralježaka i intervertebralnih ploča. Prednja sveza ograničava prekomjernu retrofleksiju kralježnice dok stražnja ograničava antefleksiju kralježnice, a zajedno pridonose čvrstoći kralježnice. *Ligamenta flava* (žute sveze) široke su sveze između lukova dvaju susjednih kralježaka. Sveze su u uspravnom stavu napete i rasterećuju leđne mišiće, a dodatno se napnu pri antefleksiji te svojim elastičnim vlaknima olakšavaju vraćanje kralježnice u uspravni položaj. *Ligamenta interspinalia* (interspinale sveze) su tanke sveze koje povezuju trnaste nastavke dvaju susjednih kralježaka te sprečavaju njihove dorzalne kretnje. *Ligamentum supraspinale* (supraspinalna sveza) se proteže duž vrhova trnastih nastavaka od sedmog vratnog kralješka do sakruma. *Ligamentum nuchae* (nuhalna sveza) je tanka i široka vezivna ploča na koju se hvataju vratni mišići. *Ligamenta intertransversaria* (intertransverzalne sveze) su tanki vezivni snopovi između poprečnih nastavka, a u vratnom dijelu kralježnice katkad i nedostaju [10, 11].

Velik je broj mišića koji su uključeni u kretnje vrata i njegovu stabilnost (slika 3.). Vratni mišići opisuju se u četiri velike funkcionalne skupine:

- lateralni i duboki mišići prednje strane vrata: *platysma, m. sternocleidomastoideus, mm. scaleni, m. longus capitis, m. longus colli*
- subokcipitalni mišići: *m. rectus capitis anterior, m. rectus capitis lateralis, m. rectus capitis posterior major, m. rectus capitis posterior minor, m. obliquus capitis superior, m. obliquus capitis inferior*
- *Musculi suprahyoidei*: *m. digastricus, m. stylohyoideus, m. mylohyoideus, m. geniohyoideus*
- *Musculi infrahyoidei*: *m. sternohyoideus, m. omohyoideus, m. sternothyroideus, m. thyrohyoideus* [11].



Slika 3. Prikaz vratne muskulature uz modifikacije prema navedenom izvoru

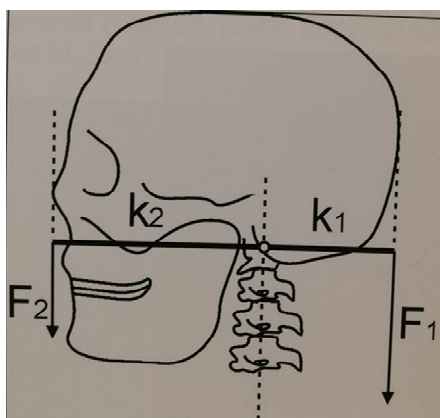
Izvor: <https://ent-surgery.com.au/bony-anatomy-of-the-neck/>

Kralježnična moždina smještena je u središnjem kanalu kralježnice. Štite ju ligamenti i mišići. Iz nje postranično izlazi kroz intervertebralne otvore 31 par spinalnih živaca. Prvih sedam vratnih živaca izlazi iz kralježničkog kanala iznad odgovarajućih vratnih kralješaka dok C8 izlazi ispod sedmog vratnog kralješka. Oni formiraju *plexus cervicalis* i *plexus brachialis* te inervacijski opskrbljuju područje vrata i gornjeg ekstremiteta. Prema građi, moždinski živci su mješoviti, što znači da sadrže više vrsta živčanih vlakana.

Za značajni dio krvne opskrbe vratne kralježnice zadužene su karotidne i vertebralne arterije [11].

4. Biomehanika vratne kralježnice

Kralježnica je podijeljena na segmente s obzirom na različitu pokretljivost, građu i funkciju. Vratna kralježnica ima mogućnost kretanja u sve tri ravnine (sagitalna, frontalna, transverzalna) i šest stupnjeva slobode gibanja. Pokretljivost kralježnice je velika, no pokreti između dva susjedna kralješka su vrlo mali (osim C1 i C2). U frontalnoj ravnini ona je predstavljena kao ravan štap, dok u sagitalnoj ravnini pokazuje fiziološku zakrivljenost, takozvanu cervikalnu lordozu. Njezina uloga je da nosi i stabilizira, a to osiguravaju ligamenti, intervertebralni diskusi, zglobne čahure malih zglobova kralježnice te vrlo jaka mišićna masa. Posebno je važan vrlo jaki lig. nuchae koji pojačava stražnju stabilnost kralježnice (spaja trnaste nastavke i lubanju). Vrat zauzima 1/50 tjelesne površine, a težina mu iznosi oko 1/30 ukupne tjelesne težine. Gibljivost glave čovjeka relativno je ograničena zbog kratkoće vrata čovjeka, samo 1/10 ukupne duljine tijela. Kada bi kretanje u vratu bile smanjene ili onemogućene, čovjek bi stalno morao okretati cijelo svoje tijelo da bi oko sebe mogao vidjeti i čuti [12]. Osovina kralježnice dijeli lubanju na dva dijela (Slika 4.). Glava je na vratnoj kralježnici postavljena tako da se veći dio glave nalazi ispred, a manji dio glave iza osovine kralježnice. Prednji krak sile, preko kojeg težina glave djeluje, ima sposobnost glavu sagnuti naprijed. Prednji krak sile dvostruko je veći od stražnjeg kraka sile preko kojeg djeluju mišići stražnje grupe vrata te se oni tome opiru. Zbog toga je opterećenje vratne kralježnice znatno veće nego bi bilo kada bi glava bila postavljena centralno na vratnu kralježnicu [13].



Slika 4. Prikaz osovine kralježnice koja lubanju dijeli na 2 dijela

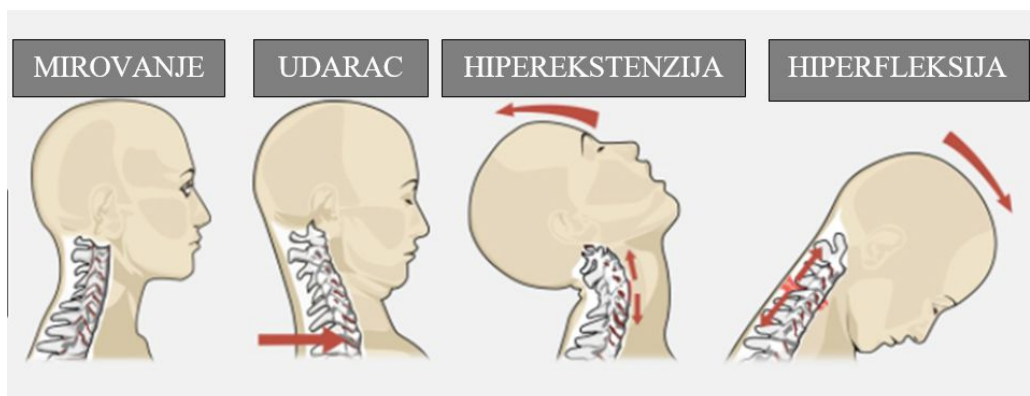
Izvor: M. Erceg: *Ortopedija za studente medicine, Medicinski fakultet, Split, 2006.*

Pokreti kralježnice su velikih opsega, a oni mogu ovisiti o spolu, dobi i načinu života. Oni se razlikuju od osobe do osobe. Na vratu razlikujemo kretanje fleksije, ekstenzije, laterofleksije i

rotacije. Kretnje glave i vrata prema naprijed naziva se fleksija (antefleksija) i iznosi oko 80 stupnjeva u odnosu na okomicu. Kretanja prema natrag je ekstenzija (retrofleksija) i iznosi oko 50°. Naginjanje glave i vrata u stranu (prema ramenima), bez rotacije, je laterofleksija i ona iznosi oko 45-50°. Ako se glava i vrat okreću prema lijevo ili desno, to je onda rotacija te iznosi 80-90° [13].

5. Mehanizam nastanka ozljede

Zdrava kralježnica može se značajno napregnuti, a da pritom zadrži svoju cjelovitost. Mehanizmi ozljeđivanja mogu nadvladati njene zaštitne mehanizme i prouzročiti ozljedu. Kod cervikalne kralježnice najčešće su to prekomjerna istežanja (hiperekstenzije), prekomjerna savijanja (hiperfleksije), pritisci (kompresije) i zakretanja (rotacije) [13]. Kako bi se mogao procijeniti i razumjeti mehanizam nastanka ozljede, potrebno je razumjeti kinematiku. Kinematika je grana mehanike koja se bavi proučavanjem gibanja nekog tijela bez obzira na njegove uzroke, masu i djelovanje sile. Mehanizam nastanka trzajne ozljede vrata (Slika 5.) u većini je slučajeva nalet jednog vozila na drugo vozilo. Pri tome dolazi do nagle i brze akceleracije trupa ozlijeđene osobe prema naprijed. Zdjelica i noge kreću se približno istom brzinom kao i vozilo, trup je fiksiran sjedalom i pojasom s fiksacijom u tri točke, a glava i vrat zbog inercije zaostaju. Nakon intervala od 100 m/s trup i ramena ubrzavaju prema naprijed. Zbog toga dolazi do kutnog pomaka glave i vrata u odnosu na trup. Glava se tada kreće prema natrag i dolje, a vrat ide u poziciju hiperekstenzije, odnosno u hiperretrofleksiju sve dok njegove strukture ne pruže određeni otpor. Kada je inercija prevladana, glava se kreće prema naprijed i dolazi do hiperfleksije vrata, odnosno ventrohiperfleksiju što rezultira kretnjom pucketanja bičem (engl. *whiplash*). Obje faze opisanog gibanja uglavnom se događaju u sagitalnoj ravnini i to u jednom luku čija je središnja točka u visini petog i šestog vratnog kralješka. Takav pojednostavljeni model prikaza trzajne ozljede vrata kompliciraju raznovrsni parametri. Primjerice, vektori brzina obaju vozila, promjena ravnine, trodimenzionalna rotacija udarenog vozila te pomaci trupa, vrata i glave. Pomaci trupa, glave i vrata određeni su uporabom sigurnosnih pojasa, zračnih jastuka i ostalih čimbenika unutar automobila i čimbenika vezanih uz biološke karakteristike ozlijeđenika kao što su tjelesna masa i visina. U svrhu kombiniranog prometno-medicinskog vještačenja, danas se sve češće računalno stimuliraju (npr. program PC Crash) pozicije vozila prilikom sudara te kretnje svih dijelova tijela putnika. Samim time mogu se procijeniti vrste i težine ozljeda koje su mogle nastati. Trzajna ozljeda vratne kralježnice može nastati ubrzanjem tijela udarom sprijeda, kada je redosljed kretnji obrnut. Također je moguće da i lateralni udar dovede do sličnog mehanizma. Uvjet za nastanak TOV-a, je da su glava i vrat slobodno pokretni u prostoru. Bitan čimbenik je i brzina vožnje - što je ona veća, trzajne ozljede su jače i češće. Broj trzajnih ozljeda vrata najviše smanjuje zaštitni zračni jastuk koji se aktivira te napuše u trenutku sudara. Skup svih čimbenika određuje biomehaničku granicu bezopasnosti koja je zapravo razdjelnica skupine ozlijeđenih gdje se ne očekuju posljedice sudara i one skupine ozlijeđenih s očekivanim stupnjem ozljeda i posljedica ozljeda [14].



Slika 5. Prikaz mehanizma nastanka trzajne ozljede (modificirano prema izvoru)

Izvor: <https://www.welcomebackclinic.com/blog/Whiplash---Neck-Injury.htm>

O ovoj temi rađena su brojna istraživanja. McNab je 1964. godine testirao majmune tako da ih je postavio na horizontalnu platformu, a glave i vratovi virili su im preko ruba. Platforme su bačene s visine i simulirane su hiperekstenzijske sile koje su nastale kada su platforme pale. Pronašao je tada različite stupnjeve manjih razderotina prednje vratne muskulature i prednjeg longitudinalnog ligamenta. Zaključio je da je sila hiperekstenzije vjerojatno uzrokovala ozljede mekih tkiva, a ne fleksijska sila [15]. Mertz i Petrick, 1967. godine, u svojim istraživanjima dokazali su da napinjanje vratne muskulature prije sudara umanjuje potencijalnu vratnu ozljedu. Dakle, ako je vozač svjestan eventualnog sudara može umanjiti ozljedu [15]. McNab je 1971. godine ispitivao utjecaj brzine na trzajnu ozljedu kod leševa. Primijetio je da udarac otraga pri većoj brzini često uzrokuje manju hiperekstenziju vrata nego sudari koji se događaju pri brzinama od 16 km/h. U sudaru pri većoj brzini zdjelica vozača sklizne naprijed iz sjedala pa je veličina sile koja djeluje na vrat u maksimalnoj hiperekstenziji smanjena [15]. Istraživan je i utjecaj štitnika za glavu na jačinu trzajne ozljede. Mertz i Petrick su na temelju testiranja na leševima i dobrovoljcima zaključili da je utjecaj štitnika za glavu manji ako je glava dalje od štitnika [15]. Yogananden i suradnici su svojim istraživanjem dokazali da se vratne ozljede najčešće događaju na području aksisa kod gornjeg dijela cervikalne kralježnice te na području C5 i C6 kod donjeg dijela vratne kralježnice. Fatalne ozljede primarno se događaju u kraniocervikalnom spoju [15].

6. Klinička slika i simptomatologija

Trzajnu ozljedu vrata karakterizira promjenjivost kliničke slike od blagih slučajeva kod kojih se pacijenti oporave unutar tjedana ili mjeseci, preko onih kod kojih simptomi traju godinama, pa sve do ozbiljnih slučajeva s invalidnošću i nemogućnošću vraćanja u aktivnosti svakodnevnog života. U tipičnoj kliničkoj slici dominira bol u stražnjem dijelu vrata, glavobolja, omaglica, vrtoglavica, mučnina, osjećaj nestabilnosti, umor i bol u mišićima u gornjem djelu prsnog koša koja je intenzivnija u predjelu lopatica, često s dominacijom jedne strane [16]. Znatno broj pacijenata ima smetnje vida u smislu fotoma ili skotoma, vrtoglavice, ponekad praćene mučninom, i tinitus. Kod nekih bolesnika mogu biti prisutni uznemirenost, depresija, gubitak koncentracije, problemi s memorijom, poremećaji sna, noćno mokrenje, razdražljivost, uznemirenost, zaboravljivost, posttraumatski stresni sindrom, fotofobija te strah od vožnje motornih vozila. Jedan dio ozlijeđenih ima psihički poremećaj koji se naziva odštetnom neurozom, a karakteriziran je otežanjem simptoma koji vremenom poprimaju obrise psihičke bolesti. U grubom neurološkom nalazu često je moguće ustanoviti slabost gornjih ekstremiteta i to u donjim mišićnim skupinama podlaktice što se očituje u smanjenju snage stiska šake i preciznosti šake i oslabljenim kretnjama podlaktice zbog mišićne slabosti [14]. Odgođene tegobe su najčešće kod ozljeda mišića koje su prouzročene postupnim razvojem upalnih promjena u ozlijeđenim mišićno-tetivnim skupinama. Pacijenti simptome opisuju kao osjećaj zakočenosti vrata, glavobolju, a često navode i smanjenu pokretljivost vrata. Vremensko razdoblje od nastanka ozljede do pojave kliničkih simptoma kreće se od nekoliko sati do maksimalno 48 sati [16]. Kod TOV-a je značajno da se pacijent ne žali na bolove u vratu odmah nakon nesreće, već nekoliko sati kasnije ili tek sljedeći dan. To se može objasniti sinovitisom fasetnih zglobova koji nastaje kao posljedica neprirodnog ponašanja vrata tijekom sudara te dovodi do ograničenog raspona pokreta u vratu i do bolova u području vrata [17]. Trzajna ozljeda vrata često uzrokuje subjektivne tegobe uz malo objektivnih kliničkih znakova te je to često predmet negiranja ili preneglašavanja tegoba [16].

Davis navodi da je u 82% slučajeva kod trzajne ozljede vrata simptom glavobolja, u 62% slučajeva javlja se bol u vratu, u 45% su parestezije gornjih udova, torakolumbalna bol u 35-41% slučajeva, a disfagija se javlja u 7-18% slučajeva. Autor navodi kako se navedeni simptomi ne mogu izravno povezati s trzajnom ozljedom vratne kralježnice, već oni zahtijevaju dodatno kliničko tumačenje i otkrivanje drugih uzroka [18].

6.1. QTF protokol

Radna skupina u Quebecu posebno se bavila definiranjem, klasifikacijom i liječenjem whiplasha te su sastavili prvu kliničku klasifikaciju. Riječ je o QTF protokolu (Quebeck Task Force) prema kojemu je moguće raspoznati pet stupnjeva ozljede (tablica 1) [14].

Tablica 1. Klasifikacija stupnjeva ozbiljnosti poremećaja povezanih s trzajnom ozljedom vrata

STUPANJ	KLINIČKA SLIKA
0	Samo anamnestički podatak o mogućnosti trzajne ozljede, bez tegoba, bez kliničkih znakova ozljede
1	Bol, ukočenost i osjetljivost u vratu, nema kliničkih znakova ozljede, nema spazma
2	Ukočen, bolan vrat, spazam vratnih mišića, smanjen opseg pokreta
3	2+neurološki znakovi oštećenja (npr. smanjen ili odustan duboki tetivni refleks, slabost), blaže psihičke smetnje
4	3+problemi s vratnom kralježnicom, frakture, dislokacije

Izvor: K. Rotim: Neurotraumatologija, Medicinska naklada, Zagreb, 2006.

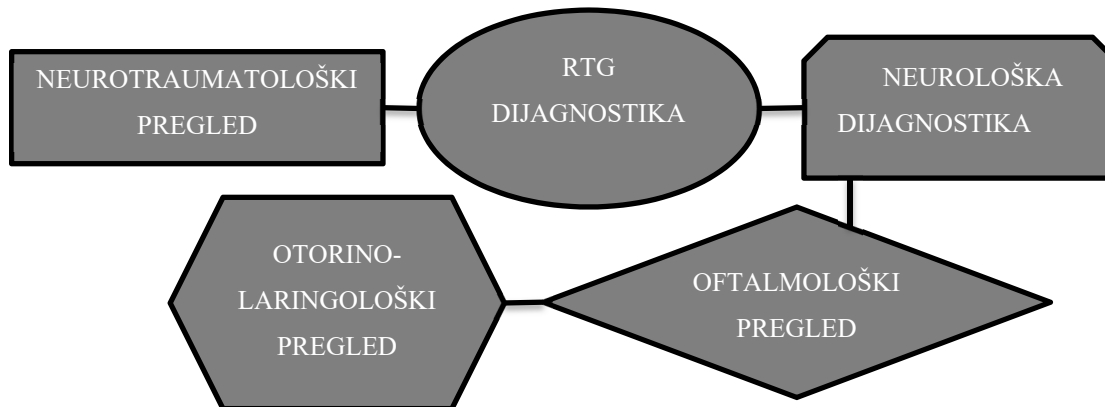
S klasifikacijskim sustavom Quebec Task Force većina pacijenta s trzajnom ozljedom vratne kralježnice klasificira se u drugi stupanj. Neki tvrde da je za drugi stupanj potrebno više podskupina kako bi se oni dalje međusobno razlikovali i kako bi im se ponudili programi liječenja za njihove potrebe [19].

7. Dijagnostički postupci i intervencije

Dijagnoza trzajne ozljede vrata je komplicirana zbog toga što ni jedan test nije dovoljno osjetljiv i specifičan te se kod dijagnoze nastoje isključiti ostali poremećaji. Pregled ozlijeđene osobe može biti jednostavan, ali i multidiscipliniran. S obzirom da se prvi simptomi nakon nezgode mogu pojaviti i do četiri tjedana kasnije, najvažnije je saznati što više informacija od pacijenta o mehanizmu nastanka ozljede i o kliničkoj slici, tj. vrlo je važno napraviti detaljnu anamnezu. U anamnestičke podatke vrlo je važno upisati i povijesti bolesti iz vremena prije nezgode, prisutnost anksioznosti ili depresije, prisutnost vrućice, okolnosti ozljede (gubitak svijesti, sigurnosni pojas, vrsta sudara). Za procjenu intenziteta boli idealna je vizualna analogna skala (VAS), a za mjerenje neosposobljenosti Neck Disability Indeks (NDI) [14,20].

Indeks onesposobljenosti vratne kralježnice temelji se na upitniku o simptomima i problemima u sudjelovanju koje pacijenti mogu spoznati kao posljedicu whiplasha. Upitnik sadrži 10 točaka koje se ocjenjuju na skali s rednim brojevima od 0 do 5, a maksimalni ishod je 50 [2]. Kako bi se mogle preporučiti i provoditi pravilne metode liječenja, a to kod pacijenta može biti dugotrajno i bolno, vrlo je važno otkriti epicentar, to jest točan uzrok boli.

Algoritam standardne dijagnostičke obrade je:



Neurotraumatološki pregled uključuje pregled specijalista neurokirurga, kirurga-traumatologa ili ortopeda te se njime procjenjuje aktivna i pasivna gibljivost vrata, bolnost ili spazam paravertebralne muskulature vrata. Zatim se procjenjuje gruba mišićna snaga ruku te kvaliteta i kvantiteta osjeta. Prilikom pregleda treba se izbjeći ispitivanje pokreta vrata sve dok nisu isključene sve značajke koje mogu ukazati na ozbiljniju ozljedu.

Radiološka dijagnostika obuhvaća standardne snimke vratne kralježnice u dvije projekcije, funkcijske snimke vratne kralježnice (FSVK), kose snimke vratne kralježnice, ciljane snimke pojedinih segmenta kralježnice, kompjutoriziranu tomografiju i magnetnu rezonanciju.

Neurološka dijagnostika podrazumijeva elektroencefalografiju (EEG), elektromioneurografiju (EMNG), reoencefalografiju (REG), transkranijski dopler arterija Willisova kruga.

Otorinolaringološki specijalistički pregled sadržava ispitivanje kranio-korpografije (CCG), elektronistagmografije (ENG) i tonkog audiograma (TA).

Oftalmološki pregled uključuje pregled vidnoga polja, test na dvoslike i pregled očnog dna i oštine vida.

Navedeni algoritam dijagnostike primjenjuje se selektivno prema stupnju težine trzajne ozljede vratne kralježnice te u većini slučajeva svi ovi pregledi i obrade nisu potrebni jer se stanje ozlijeđenih poboljša. Prikazani spektar mogućih pretraga upućuje na potrebu multidisciplinarnе obrade, a kako bi se izbjegli nepotrebni troškovi, ozlijeđeniku treba pristupiti primjenjujući neki standardni protokol. Najpoznatiji je QTF protokol i uključuje pet stupnjeva ozljede [14,16].

Način na koji je došlo do određene boli može biti ključ dijagnoze. Bolnost u sredini vrata ukazuje najčešće na bol u mišićima, dok bol u ramenima, glavi i lopaticama potječe od diska ili kralježaka [3].

Stabilnost vratne kralježnice definira se kao sposobnost ograničenja pokreta na fiziološke granice s ciljem zaštite kralježnične moždine i korjenova živaca. Protivno definiciji stabilnosti, klinička nestabilnost prisutna je u slučaju postojanja jednoga od slijedećih stanja:

- ako su prednji ili stražnji elementi dinamičkog vertebralnog segmenta uništeni ili pak ne funkcioniraju
- ako je horizontalni pomak jednog kralješka u odnosu na drugi veći od 3 mm prema naprijed ili natrag
- ako je rotacijska razlika veća od 11 stupnjeva u odnosu na susjedni kralježak
- ako je vertebralna kompresija za više od 25% trupa kralješka [14].

Postoji više faktora koji stabiliziraju vratnu kralježnicu od kojih se neki mogu kontrolirati, a neki ne. Oni uključuju:

- Dob - reakcije stabilizacije u mlađih osoba daleko su veće nego u starijih
- Spol- žene su češće i ozbiljnije ozljeđivane od muškaraca zbog razlike u mišićnoj masi i koštanoj građi. Vratna im je kralježnica slabije zaštićena od ozljeda trzajnog tipa
- Držanje i položaj tijela - pravilno držanje i položaj tijela pomažu u djelotvornosti stabilizacije vratne kralježnice. Naime, položaj u kojem osoba sjedi u trenutku sudara izravno utječe na stabilizaciju. Sjedenje u ispravnom položaju stabilizira reakciju, dok u

lošem, ponajviše u polu ležećem i opuštenom položaju, smanjuje djelotvornost reakcije stabilizacije

- Ukupna fizička kondicija - što je bolja opća fizička kondicija tijela, biti će djelotvornija reakcija stabilizacije u trenutku sudara. Dobra tjelesna kondicija i funkcija živčanog sustava osiguravaju učinkovitu reakciju stabilizacije
- Svjesnost - jedan od najznačajnijih faktora reakcije stabilizacije pri trzaju vrata je svjesnost nadolazećem sudaru. Svjesnost će automatski uključiti sustav stabilizacije, dok će ga s druge strane nesvjesnost smanjiti [21].

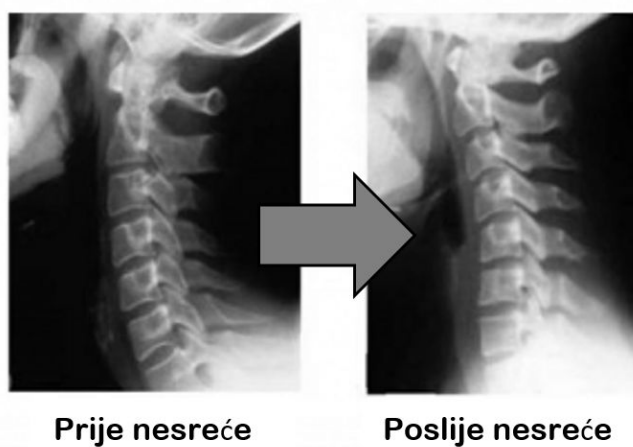
Ostali faktori koji utječu na prognozu WI su:

- teža ozljeda ligamenata, diska, živca ili zglobne kapsule
- neprepoznavanje ozljede
- kašnjenje s početkom liječenja
- ozbiljne početne posljedice nesreće
- smanjena pokretljivost vrata
- prethodno postojeća ozljeda glave
- simptomi koji traju dulje od šest mjeseci
- starost iznad 65 godina
- degenerativna patologija
- ranija trzajna ozljeda
- ranija fraktura vratne kralježnice
- radikularna simptomatologija (bol u ramenu, trnci, peckanje i sl.)
- nošenje ovratnika dulje od dva tjedna [22].

7.1. Rendgen

Na dijagnozu trzajne ozljede vratne kralježnice može ukazivati gubitak normalne krivulje lordoze cervikalne kralježnice (Slika 6.) ili otkriće kifotičnog kuta uzrokovan povećanom mobilnosti i mišićnim spazmom. Standardno se izvode dvije snimke vratne kralježnice u dvije projekcije. Najvažnije su postranične, LL snimke. Neki autori preporučuju LL snimke u srednjem položaju vrata te po jednu snimku u potpunoj fleksiji i potpunoj ekstenziji vrata. Kao dodatne rendgenske snimke cervikalne kralježnice, mogu se tražiti tzv. funkcijske snimke vratne kralježnice (FSVK) kod kojih pacijent glavu maksimalno zabaci natrag ili naprijed. Na snimkama se važno usredotočiti na položaj vratne kralježnice, na postojanje fiziološke lordoze, koštane ozljede te na postojanje degenerativnih promjena. Pod uvjetom da rendgenski snimak

ukaže na bilo kakav prijelom ili dislokaciju, ozlijeđena se osoba odmah mora uputiti na hitni prijem na daljnju obradu. RTG se mora upotpuniti CT-om ili MR-om ukoliko su prisutni jaki bolovi ili pak u slučaju neuroloških ispada [13,23].



Slika 6. RTG prikaz vratne kralježnice (modificirano prema izvoru)

Izvor: <https://www.seasidewellnesscenter.com/neck-injuries-from-auto-accidents/>

7.2. CT I MR

Kompjutorizirana tomografija, CT i magnetska rezonanca, MR koriste se kod pacijenata kod kojih se sumnja na ozljedu leđne moždine ili diska, prijelom, oštećenje ligamenta ili kod prisutnosti neuroloških ispada. Prema QTF protokolu ne koriste se kod trećeg i četvrtog stupnja ozljede. Snimanje CT-om obično traje kraće od snimanja MR-om. Magnetska rezonanca primjenjuje se za analizu promjena u mekim tkivima te ona dobro prikazuje (bolja rezolucija, 3D) oštećenja mekih tkiva. Vrlo je korisna kod utvrđivanja uzroka nastanka naknadnih pogoršanja. Kompjutorizirana tomografija upotrebljava se u okolnostima ako postoji sumnja na frakture kralježaka, deformaciju diska i kralježničkog kanala, postojanje fragmenta kosti i/ili diska u spinalnom kanalu [20].

8. Liječenje i rehabilitacija

Rehabilitacija je skup svih postupaka u cilju osposobljavanja za što normalniji život i rad osoba kojima je sposobnost smanjena zbog bolesti, ozljede ili prirođene mane. Rehabilitacija je sama po sebi jedan jedinstveni i složeni proces. Suvremena rehabilitacija zasniva se na tri osnovna načela: kompleksnost, kontinuiranost i timski rad. Kompleksnost predstavlja sagledavanje i zbrinjavanje pacijenta s medicinskog, socijalnog, profesionalnog, psihološkog i edukativnog aspekta. Kontinuiranost označava provođenje svih faza rehabilitacije redovito i bez prekida. Kako bi rehabilitacija bila što učinkovitija, zahtjeva timski rad liječnika, fizioterapeuta, medicinske sestre, radnog terapeuta i psihologa. [16].

Trzajna ozljeda vratne kralježnice može biti karakterizirana vrlo sporim oporavkom. Godinu dana nakon trzajne ozljede simptomi su prisutni kod 50% ispitanika, nakon dvije do tri godine od ozljede, simptome ima 20% ispitanika dok nakon prijedene četiri godine, simptome ima još 8% ispitanika. Najveći broj ozlijeđenih oporavi se unutar tri mjeseca od nastanka ozljede. Tek manjem broju osoba neophodno je liječenje [24].

Liječenje trzajne ozljede vrata može vremenski trajati nekoliko tjedana ili mjeseci. Također, ova ozljeda može prouzročiti invalidnost i smanjiti kvalitetu življenja. Liječenje se može podijeliti na nefarmakološko, farmakološko, fizioterapiju te na akutno i kronično liječenje. Glavni ciljevi liječenja jesu: smanjenje boli, povratak normalnim svakodnevnim aktivnostima te vraćanje normalnog opsega kretnji u vratnom dijelu kralježnice [25].

S oporavkom koji je definiran kao "povratak na posao" srednje vrijeme oporavka je 30 dana. Otprilike se 25% pacijenata oporavi unutar jednog tjedna, a nakon tri godine oporavi se njih 98% [2]. Osnovno načelo liječenja trzajne ozljede vratne kralježnice je prevencija kroniciteta.

Odmah nakon nastale ozljede pojavljuje se akutna faza. Ona vremenski traje dva do tri mjeseca. Ako se simptomi protežu i nakon toga, počinje se razvijati kronična faza. S liječenjem akutne faze važno je započeti što prije kako bi kasnije provođenje terapije trajalo što kraće. U ranoj (akutnoj) fazi maksimalne zaštite kod većine bolesnika umanjenje bolova postiže se mirovanjem, medikamentoznom analgetičkom terapijom (analgetici, nesteroidni protuupalni lijekovi, kortikosteroidi per os i lokalno) te miorelaksansima i primjenom krioterapije (kriomasaže i krioblozi). U ranoj fazi preporučuje se nošenje ovratnika od dva do sedam dana kod ozljeda drugog i trećeg stupnja, a kod ozljeda četvrtog stupnja u skladu s rendgenskim nalazom. Elektro analgetička terapija primjenjuje se u svrhu opuštanja mišića i poboljšanja cirkulacije, a samim time i smanjenje bolova. U tu svrhu primjenjuju se transkutana električna neuralna stimulacija, magnetoterapija te terapija ultrazvukom.

Kada se smanje bol i upala, u srednjoj fazi zaštite i kasnoj fazi minimalne zaštite, terapija se usmjerava na opuštanje mišićnog spazma i napetosti. U tu se svrhu koriste manualne masaže, miofascijalne tehnike (Trigger point), primjenjuju se toplinske procedure (IC lampe), elektroterapija (DDS, IFS). Kako bi se povećala gibljivost vratne kralježnice izvode se vježbe gibljivosti vratne kralježnice, manualne tehnike, a vježbama jačanja muskulature povećava se snaga mišića koji čine aktivnu potporu vrata. Također, bolesnika treba naučiti posturalne vježbe koje su vrlo važne za osiguravanje fizioloških posturalnih odnosa u tijelu. Ako pak se akutna faza ne liječi ili ne daje optimalne rezultate, prelazi u kroničnu. Ona je vrlo izazovna te zahtjeva interdisciplinarni pristup. Kod ove faze ne smije se izostaviti ni psihološko stanje pacijenta zbog toga što oni nakon duge bezuspješne rehabilitacije počinju gubiti volju za daljnje liječenje.[16].

Prema QTF-u, najveći broj bolesnika kategoriziranih u 1. i 2. stupanj trebat će samo tretman mirovanjem, blagim analgeticima te vježbama mišića vratne kralježnice, bez imobilizacije vrata. Imobilizacija je indicirana za 3. i 4. stupanj. Ozljeđenici iz nulte skupine ne trebaju dijagnostičke procedure ni terapiju. Za 1. se stupanj preporučuje neposredni povratak dnevnim aktivnostima. Kod 2. se stupnja preporučuje povratak svim aktivnostima dnevnog života za tjedan dana, a radnim aktivnostima za tri tjedna. U 2. stupnju, kao i za većinu pacijenata 3. stupnja rijetko su potrebne sofisticirane pretrage. U 4. stupnju obično je potrebna kompleksna multidisciplinirana obrada pacijenta te se kod njih mogu očekivati trajne posljedice u smislu gubitka funkcije jednog ili više dinamičkih segmenata ili pak trajno oštećenje jednog ili više cervikalnih korijena [14].

Kirurško liječenje treba predstavljati posljednju soluciju rehabilitacije trzajne ozljede.

Za vrijeme liječenja razlikuju se pacijenti s whiplashom kod kojih je oporavak normalan i pacijenti kod kojih je oporavak odgođen. Karakteristike odgođenog oporavka uključuju:

- smanjenu razinu aktivnosti ili društvenog sudjelovanja
- opće probleme kao što su umor, slabiji opći i fizički kapacitet; probleme s depresijom
- nema odgovora na liječenje
- povećani zahtjevi pacijenta za medicinskim pregledom i liječenjem.

Kroz analizu se dolazi do zaključka postoje li indikacije za fizikalnu terapiju te može li se postupati u skladu sa smjericama [2].

8.1. Schanzov ovratnik

Schanzov ovratnik (prema njemačkom ortopedu Alfredu Schanzu) je ortopedsko pomagalo (Slika 7.), tj. kružni zavoj oko vrata koji služi za imobilizaciju ili rasterećenje vratne kralježnice. Upotrebljava se nakon trzajne ozljede vratne kralježnice, kod cervikalnog i cerviko-brahijalnog

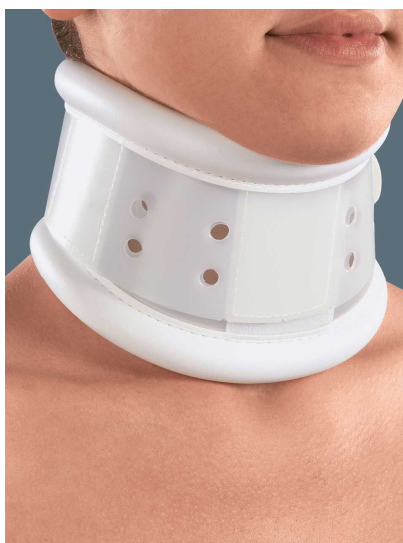sindroma. Prema vrsti materijala, ovratnici mogu biti izrađeni od pjene, plastike, metala i gela. [26].

Josip Stojanović u literaturi navodi preporuke za nošenje polutvrđog ovratnika (Schanzov ovratnik) nakon doživljene traume. Taj ovratnik nosi se cijeli dan, a autor njegovo nošenje ne preporuča dulje od petnaest dana kako mišići vrata ne bi atrofirali. Ovratnik sprečava iznenadne pokrete vrata i nedozvoljene pokrete cervikalne kralježnice. Nakon što se ovratnik prestane nositi, preporučuje se odlazak na kontrolni pregled [3].

Od svih ortoza za vrat mekani ovratnik najmanje ograničava opseg pokreta, a većina pacijenata je zadovoljna njegovom uporabom te naglašavaju da je intenzitet bolova u vratu manji [27].

G. E. Borchgrevnik iznio je da kod pacijenata koji su odmah nakon ozljede nastavili s normalnim dnevnim aktivnostima, ishod je 24 sata nakon ozljede bio puno bolji za razliku od onih koji su 14 dana nakon ozljede bili imobilizirani Schanzovim ovratnikom [28].

Verghan spominje da Schanzov ovratnik nije učinkovit u smanjenju bolnosti uzrokovane trzajnom ozljedom vrata i da može produžiti sam oporavak zbog imobilizacije muskulature [28].



Slika 7. Schanzov ovratnik

Izvor: <https://www.orthoservice.com/en/products/1619/cervilight-schanz>

8.2. Uloga fizioterapeuta

Fizioterapeut mora primijeniti sva stečena znanja i pacijentu pružiti zdravstvenu skrb, pomoć i zaštitu koju zaslužuje. U središtu rehabilitacijskog ciklusa je pacijent kojemu se treba

holistički pristupiti. Kako bi se rehabilitacija i liječenje izvršilo na što brži, kvalitetniji i pravilniji način, fizioterapeut mora imati točno određenu svrhu i cilj rada. Između pacijenta i fizioterapeuta treba prevladavati osjećaj povjerenja koje je ključno u komunikaciji te empatija. Na taj način pacijent razvija sigurnost u ono što mu fizioterapeut pruža. Fizioterapeut ima veliku odgovornost zbog toga što i najmanja pogreška može oštetiti i ugroziti pacijentov život.

Fizioterapeut je samostalni zdravstveni radnik čija je djelatnost regulirana zakonskim propisima. On samostalno provodi terapiju te upravlja njenim procesom u suradnji sa liječnicima specijalistima različitih medicinskih specijalnosti u svim segmentima čovjekova života i potrebe za rehabilitacijom. U provođenju svoje djelatnosti obvezan je primjenjivati svoje stručno znanje poštujući pri tome načela prava pacijenata te etička i stručna načela. Sukladno uputnoj liječničkoj dijagnozi fizioterapeut izrađuje plan i program fizikalne terapije. Proces fizikalne terapije sastoji se od pregleda/procjene, utvrđivanja funkcionalnog statusa (fizioterapeutska dijagnoza), prognoze, intervencije i evaluacije. Također, fizioterapeut je u fizioterapeutskom kartonu dužan evidentirati sve provedene postupke za pojedinog pacijenta uz potpis i pečat, a važno je i njegovo mišljenje nakon provedene terapije [29].

Elementi skrbi koje fizioterapeuti pružaju pacijentima (pregled, fizioterapeutska dijagnoza, prognoza, intervencija i evaluacija) zaslužni su da se maksimaliziraju ishodi pacijenta te je fizikalna terapija prema tome jedinstvena i nedjeljiva. U toku fizioterapeutskog procesa, fizioterapeut daje informacije u sklopu svojih kompetencija o mogućim ishodima svog klijenta. On pacijentu mora ukazati na sve pozitivne i negativne potencijalne posljedice [2]. Uz provođenje fizikalne terapije, fizioterapeut ima i ulogu edukatora.

8.2.1. Edukacija

Fizioterapeut u ulozi edukatora treba educirati pacijenta, ponekad i njegovu obitelj, o njegovoj ozljedi, posljedicama, o daljnjem načinu života te ga poticati i motivirati za izvođenje vježbi kako bi ishod terapije bio što optimalniji. Edukacijski model pacijenta za sebe veže šest koraka, a to su: biti otvoren, razumjeti, htjeti, moći, činiti i ustrajati [2]. Edukacijski program mora biti uvjerljiv. Edukaciju je najvažnije usmjeriti na učenje zaštitnih položaja, uporabu potpornih medicinskih pomagala i pravilnih uvjeta rada. Sjedenje treba biti prilagodljivo visinom i punim naslonom te lumbalnom potporom. Ležati i spavati treba u pravilnim položajima (ne spavati na trbuhu). Važno je izvoditi vježbe naučene tijekom rehabilitacije i aktivnosti kod kuće kako bi se postigli optimalni rezultati liječenja do onda kada se stanje pacijenta ne vrati u ono prije ozljede što se ne može točno vremenski definirati jer ovisi o stupnju ozljede. Također je

važno da pacijenti nose odgovarajuću obuću i ortopedske uloške kako bi se na taj način smanjile mikrotraume koje dolaze od stopala u ostale dijelove tijela pa tako i u vratnu kralježnicu [16].

Pacijent od fizioterapeuta dobiva informacije i savjete o [2]:

- prirodnom tijeku oporavka od posljedica whiplasha
- odsutnosti ozbiljne patologije
- aktivnoj i utjecajnoj ulozi koju ima pacijent
- kretanju
- posturi tijela vezano uz radno mjesto, spavanje, hobija, održavanje kućanstva (tijekom prva dva tjedna liječenja izbjegavati aktivnosti poput čitanja knjige, gledanje TV-a, krećenje stropa),
- aspektima osobne higijene (npr. izbjegavati pranje kose u umivaoniku)
- ravnoteži između opterećenja i kapaciteta opterećenja
- nošenju s mogućim povratnim problemima
- trajnom izvođenju vježbi kod kuće

8.3. Fizioterapijski procesi

U rehabilitaciji trzajne ozljede vrata izuzetno važnu ulogu ima fizikalna terapija. Njome se smanjuje bolnost, održava pokretljivost vratne kralježnice, uklanjaju se ili smanjuju simptomi te se poboljšava kvaliteta života. Ne postoji točno određena i propisana terapija za liječenje whiplasha. Terapiju sačinjavaju različiti fizioterapijski procesi kojima se tretiraju nastali simptomi koje su naveli ozlijeđeni. Svakom pacijentu pristupa se individualno, a prema tome svaka terapija je specifična. Od fizioterapijskih procesa koriste se: elektroterapija (DDS, IFS, TENS, galvanizacija), magnetoterapija, terapija ultrazvukom, hidroterapija, termoterapija, manualna terapija koja uključuje manipulativne kretnje, mobilizaciju i masažu (McKenzie, Mulligan, PIR, Emmett, Kaltenborn, osteopatija i dr.), trakcija, kineziterapija [30].

8.3.1. Elektroterapija

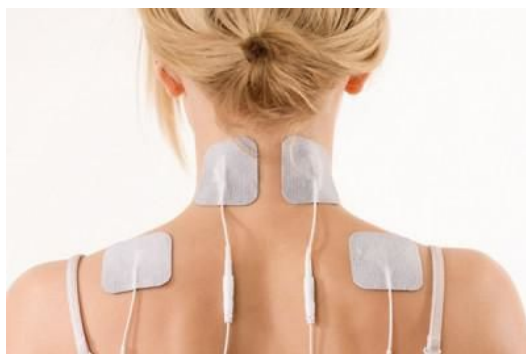Elektroterapija podrazumijeva primjenu raznovrsnih struja u terapijske svrhe. Ona dolazi u obzir tamo gdje postoje kontraindikacije za kineziterapiju [8].

Dijadinamske struje, DDS, još se nazivaju i moduliranim strujama, a one su niskofrekventne impulsne sinusoidne struje, punovalne ili poluvalne, umjerene frekvencije od 50 do 100 Hz. Poluvalni usmjereni impulsi imaju frekvenciju od 50 Hz, dok punovalni usmjereni impulsi imaju frekvenciju od 100 Hz. Razlikuju se četiri modulacije DDS-a. Prva modulacija ima frekvenciju

100 Hz i stvara vibracije i bockanje. Frekvencija druge modulacije je 50 Hz te ona izaziva nešto jače vibracije i smanjenu prilagodbu. Modulaciju tri čine usmjereni impulsi modulacije jedan i dva koje se ritmično izmjenjuju. Četvrta modulacija je struja u koju je dodana galvanizacija te se ova modulacija najčešće upotrebljava u terapiji. Terapijski učinci DDS-a su smanjenje boli, smanjenje otekline i upale, povećanje mišićne kontrakcije, povećanje cirkulacije i ubrzanje zacjeljivanja tkiva. Struja se na mjesto primjene dovodi elektrodama. Pozitivna elektroda (anoda) ima terapijski učinak dok s druge strane negativna elektroda (katoda) ima podražujući učinak. Razlikuje se više načina primjene: transregionalna, paravertebralna, gangliotropna, vazotropna i miofascijalna primjena. Postupak primjene traje od 10 do 15 minuta, a pri čemu se na sredini trajanja mijenjaju polovi. Kontraindikacije kod DDS-a su trudnoća, srčani stimulator, svježi prijelomi, tumori, dermatološka i infekcijska stanja, bolesti krvnih žila [31].

Interferentne struje, IFS, su srednjefrekventne struje s frekvencijom od 4000 do 5000 Hz. Dva toka izmjeničnih struja međusobno se preklapaju u raznim kombinacijama. Rezultat njihove interferencije je niskofrekventna struja (od 1 do 100 Hz) koja odgovara razlici frekvencija tih dviju struja. Najjači učinak imaju u dubini i u sredini križanja, a mogu se primjenjivati s dvije ili s četiri elektrode. Jedan postupak traje od 10 do 30 minuta, a broj postupaka ovisi o indikaciji i učinku. Terapijski učinci ovih struja su: smanjenje boli, otekline i upala, povećanje mišićne kontrakcije, povećanje lokalne i opće cirkulacije, poticanje zacjeljivanja koštanog i mekog tkiva. Kontraindikacije su zarazne bolesti, vaskularne bolesti, trudnoća, srčani stimulator, akutni i subakutni tromboflebitis, spastična kljenut, oštećena koža, odsutnost kožnog osjeta [31].

Transkutana električna živčana stimulacija, TENS, jest jednostavna, neinvazivna i izrazito praktična analgetska metoda [30]. Izbor elektroda je velik, a najčešće se upotrebljavaju elektrode napravljene od silikona koje mogu biti raznih oblika i veličina. Elektrode se mogu postaviti na nekoliko načina: perkutano, transkutano, područje talamusa, spinalno-epiduralno, spinalno-intraduralno i intraneuralno. Katoda je obojana u crno i ona podražuje živac, a anoda koja je obojana u crveno podražaj inhibira hiperpolarizacijom. Elektrode moraju biti dobro prilijepljene uz površinu tijela zbog dobre provodljivosti te se zbog toga koristi gel, vrpca ili flaster kako bi bili dobro fiksirani. Postavljaju se na mjesto najveće boli dok se pri tome trebaju izbjegavati područja na kojima je koža oštećena ili su prisutni madeži. Pacijent prilikom terapije TENS-om osjeća trnce i mravinjanje. Terapija traje do 30 minuta i koristi se kod svih faza i vrsta boli. Pažnju treba obratiti kod stanja kao što su: poremećaji rada srca, srčani stimulator (pacemaker), oštećenje kože, trudnoća, epilepsija [31,33]. Terapija TENS-om povoljno djeluje nakon whiplasha jer opušta napete mišiće, smanjuje bol i povoljno djeluje na ukočen vrat (Slika 8.).



Slika 8. Apliciranje elektroda kod whiplasha

Izvor: <https://www.southlakepaininstitute.com/contents/procedures-offered/procedures-p-z/tens-unit>

Galvanizacija ili galvanska terapija je liječenje istosmjernom konstantnom strujom koja ima stalnu jakost i ne mijenja smjer. U terapiji se koristi galvanska struja od približno 50 V, a jačina struje kreće se do 50 mA. Prema načinu primjene, galvanizacija može biti suha, specijalna i vlažna. Suha galvanizacija primjenjuje se uzdužno i poprečno, a elektrode moraju biti zamotane u spužvice namočene vodom. Primjenom poprečne galvanizacije očekuje se bolji terapijski učinak jer se prostrujava cijelo područje između elektroda i elektrode su veće veličine. Kod uzdužne ili longitudinalne galvanizacije postoji uzlazni i silazni smjer galvanizacije. Njome se postiže površinsko, a ne dubinsko prostrujavanje. Kod točkaste galvanizacije jedna je elektroda fiksirana za kožu, a druga se stavlja na mjesto boli. Specijalni oblici galvanizacije prilagođavaju se anatomske regijama tijela te su elektrode posebno oblikovane (npr. Bergonijeva polumaska). Vlažna galvanizacija primjenjuje se kao stanična i galvanska kupka. Granica podnošljivosti struje iznosi 30-40 mA jer se u vodi podnosi jača struja, a u terapijske se svrhe primjenjuje jačina struje od 10 do 20 mA. Postupak traje do dvadeset minuta. Galvanizacija se upotrebljava za smanjenje bolnosti, za poboljšanje živčane provodljivosti i cirkulacije. Kontraindikacije kod galvanizacije su akutne upale, krvarenja, dekompenzirano srce, oštećena koža, metal u tkivu, trudnoća [31].

8.3.2. MCU metoda

Trenutno se u svijetu primjenjuje metoda terapije trzajnih ozljeda- Multi Cervical Unit (MCU). Kod provođenja MCU terapije važna je aktivna uloga pacijenta tijekom provedbe tretmana te pacijent osobno kontrolira izvođenje pokreta i jačanje mišića. Glava pacijenta nalazi se u posebnom obroču koji je preko senzora spojen na računalo. Prilikom izvođenja kretnji i vježbi snage pacijent direktno nadgleda rezultate prikazane na monitoru. Budući da aparat precizno kontrolira svaki izvedeni pokret, pacijent ne može pretjerati u aktivnostima. Na taj se

način pacijent oslobađa straha od nagle i jake boli koja se javlja prilikom promjene položaja glave. Osoba se lakše opušta te stječe povjerenje što u konačnici dovodi do bržeg procesa rehabilitacije [32].

8.3.3. Termoterapija

Termoterapija jest fizioterapijski proces koji obuhvaća primjenu topline i hladnoće u terapijske svrhe, a dijeli se na površinsku i dubinsku. Toplina ima pozitivan učinak na smanjenje bolnosti i upale, relaksaciju, širenje krvnih žila, ubrzanje metabolizma te omogućuje brzo zarastanje i zacjeljivanje rana. Najčešće se primjenjuje prije nekih fizioterapijskih procesa kao što su elektroterapija, masaža ili kineziterapija. Toplinska se terapija primjenjuje uz pomoć toplih obloga ili parafina dok se krioterapija primjenjuje koristeći hladne obloge, hladnu vodu ili led [33].

Parafinska terapija koristi se u sklopu termoterapije u dva oblika: oblog i kupka. Koristi se u rehabilitaciji nakon trzajne ozljede vrata, u obliku obloga, zbog toga što omogućava povećanje pokretljivosti vratne kralježnice i smanjenje napetosti paravertebralne muskulature. Terapija parafinom kontraindicirana je kod otvorenih rana, prisutnih infekcija kože i potkožnog tkiva [34].

Krioterapija je primjena hladnoće u terapijske svrhe. Primjenjuje se u obliku krioobloga (npr. oblozi punjeni gelom) i kriomasaže na m.trapezius i stražnji dio vrata izbjegavajući pri tome karotidne krvne žile. Koristi se kod whiplasha jer djeluje na smanjenje boli. Tijekom terapije pacijent osjeća intenzivnu hladnoću, laganu bol, a zatim utruće. Cjelokupni tretman traje od jedne do dvije minute. Kriooblozi su najjednostavniji način primjene te se na koži mogu držati i do tridesetak minuta bez opasnosti od nastanka ozeblina. Krioterapija je indicirana kod trauma, kronične boli, spasticiteta i oteklina zglobova [31,33].

8.3.4. Imobilizacija

Imobilizacijom se postiže rasterećenje vratne kralježnice koristeći Schanzov ovratnik koji se i ranije spominjao u radu. Pacijentima najviše odgovara položaj lagane inklinacije jer se time povećavaju intervertebralni otvori i smanjuje se pritisak diskova na korijene živaca. Ovratnik omogućuje učinak topline koja relaksirajuće djeluje na paravertebralnu muskulaturu i smanjenje boli. Nošenje ovratnika preporučuje se što kraći vremenski period kako ne bi došlo do hipotrofije mišića. Također se savjetuje skidanje ovratnika na nekoliko sati dnevno i provođenje izometričkih vježbi vratnih mišića [30].

8.3.5. Ultrazvuk

Terapija ultrazvukom sastoji se od primjene ultrazvučne energije. Frekvencija koja se pokazala najprikladnijom jest od 800 do 1000 kHz. Zbog svog dubinskog i toplinskog djelovanja, UZV se koristi kod smanjene pokretljivosti, spazma mišića i kod boli koja nastaje zbog dugotrajne disfunkcije mekih tkiva. Ultrazvuk povećava temperaturu tkiva što uzrokuje povećanje rastezanja kolagena, poboljšanje cirkulacije, povećanje praga boli, povećanje brzine provodljivosti živčanih impulsa i bolju kontrakciju mišića. Intenzitet UZV-a za porast temperature tkiva u intervalu od 40 do 45 °C kreće se od 0,1 do 2 W/cm². Terapija traje od pet do deset minuta. Prilikom doziranja intenziteta treba biti oprezan kako ne bi došlo do oštećenja okolnog tkiva. Važno je izbjegavati mjesta gdje je kost blizu površine kože te kralježnicu. Gel se koristi kao kontaktno sredstvo za bolju provodljivost kako bi se eliminirao ulazak zraka između ultrazvučne sonde i kože. Indikacije za primjenu ultrazvuka su spazam mišića, kontrakture zglobova, kronične bolesti perifernih krvnih žila, disfunkcije mekog tkiva, kronični artritis i izvanzglobni reumatizam. Ultrazvuk se ne smije primjenjivati kod srčanih bolesti i postojanja srčanog stimulatora, osteoporoze, slabe cirkulacije i endoproteze [31].

8.3.6. Trakcija

Trakcija (*lat. tractio*) je pasivna kineziterapijska metoda koja se sastoji od istezanja određenih dijelova tijela, u ovom trenutku vratnu kralježnicu, primjenom mehaničke sile. U zglobovima se stvara osjećaj olakšanja pritiska te se pokušavaju odvojiti kralješci i rastegnuta okolna meka tkiva. Trakcijom se smanjuje povišen tonus paravertebralnih mišića. Ona se izvodi u smjeru uzdužne osi, a pri sumnji na osteofite ne smije se izvoditi u položaju rotacije glave ili pri savijanju glave u stranu. Najstariji i najjednostavniji način izvedbe trakcije je uz pomoć Glissonove omče. Ona se postavi preko glave ne stvarajući nikakvi pritisak na bradu, ždrijelo i krvne žile. Tijelo pacijenta mora biti relaksirano te postavljeno u pravilan položaj. Može se izvesti u ležećem i sjedećem položaju. Trakcija ne smije trajati predugo jer se povećava volumen intervertebralnog diska te može doći do pogoršanja simptoma. Prije primjene trakcije potrebno je izvesti trakcijski test. Ako se testom utvrdi da se bol trakcijom smanjuje, postupak se nastavlja. Sila koja se primjenjuje za gornji dio vratne kralježnice pri trakciji iznosi od 5 do 8 kg. Primjenjuje se nakon provedenih toplinskih fizioterapijskih procesa [31].

8.3.7. Manualna masaža

Terapiju manualnom masažom potrebno je izvoditi laganim intenzitetom. Ako pak su mišići tvrdi i napeti, masaža je intenzivnija, a njen učinak ovisi o mehaničkom djelovanju i refleksnom utjecaju. Za vrijeme masaže pacijent mora biti u relaksirajućem položaju, sjedećem, ležećem ili potrbušno pri čemu glava mora biti u položaju s laganom fleksijom. Dođe li nakon masaže do pojave boli ili povećanja boli, to je znak da pacijent nije bio u pravilnom položaju ili pak se masaža počela primjenjivati u preranoj fazi oporavka. Pozitivni odgovori na masažu su: poboljšanje cirkulacije, relaksacija, smanjenje bolnosti i napetosti muskulature te bolja pokretljivost vertebralnog dinamičkog segmenta [30].

8.3.8. Kineziterapija

Kineziterapija (grč. *kinesis*- pokret; *therapeia*- liječenje) se bavi proučavanjem i primjenom pokreta, kao osnovnog čimbenika, pojedinih dijelova tijela ili cijeloga tijela s ciljem održavanja, obnavljanja i unapređenja funkcija oslabljenog ili ozlijeđenog tkiva. Osim toga, pozitivan utjecaj ima i na povećanje opsega pokreta, održavanje i povećanje mišićne snage, izdržljivost, koordinaciju i propriocepciju. Ona je posebice važna jer utječe na aktivnu suradnju pacijenta u procesu osposobljavanja. Kineziterapija se može provoditi sama ili u kombinaciji s drugim postupcima fizikalne terapije, no obično se prije njihovog izvođenja primjenjuje termoterapija, ultrazvuk ili manualna masaža. U rehabilitaciji whiplasha ona ima vrlo bitno ulogu. Primjenjuju se izometričke vježbe za jačanje vratne paravertebralne muskulature i gornjih ekstremiteta te vježbe istezanja i relaksacije [30,31].

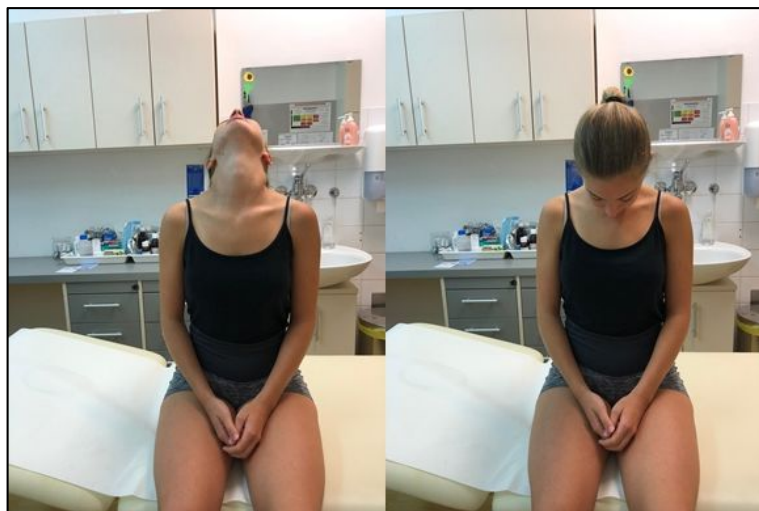Izometričke ili statičke vježbe izvode se bez pokreta u zglobu s ciljem povećanja mišićne snage statičkom kontrakcijom. Udaljenost polazišta i hvatišta mišića ostaje nepromijenjena, tj. nema pokreta, a mišići se napinju i povećava se tonus. Kako bi se postigli rezultati mišići moraju biti kontrahirani nekoliko sekundi. Ove vježbe potrebno je izvoditi više puta svakoga dana (dva do tri puta), a kako bi se izazvao optimalni učinak potrebno je učiniti po deset kontrakcija u trajanju od 10 do 15 sekundi. Također je bitan i odmor između vježbi. One ne stvaraju opterećenje za organizam, no bolesnicima su često dosadne pa postoji problem održavanja motivacije za njihovo provođenje [30,31].

Vježbe istezanja korisno je izvoditi kada su smanjeni opsezi pokreta, a dijele se na statičke i balističke vježbe istezanja. Kod statičkih se vježbi istezanja koristi stalna sila koja isteže zglobne strukture. One se izvode pasivno preko granice boli, ali bolnost mora biti podnošljiva za pacijenta. Tijekom rehabilitacije, fizioterapeut isteže određeni segment do krajnje točke istezanja, nastavi malo preko te granice te zadrži taj položaj 3-5 sekundi. Zadržava se onaj položaj u kojem pacijent osjeća blagu napetost mišića, ostatak tijela je opušten, a pozornost treba dati i pravilnom disanju. Normalna je pojava da pacijent osjeća bol do dva sata nakon vježbanja. Kako bi se izbjegla bilo kakva ozljeda, vježbe je potrebno izvoditi polako i uz veliku opreznost. Poveća li se opseg pokreta barem za pet stupnjeva, tada se smatra da se je poboljšalo stanje pacijenta. U rehabilitaciji se češće primjenjuju statičke vježbe, a nešto rjeđe balističke koje se koriste u sportu. Vježbe istezanja vrše se svaki put prije same izvedbe terapije te po završetku terapije [31].

Relaksacijskim se vježbama postiže opuštanje i olabavljenje mišića. One mogu biti uvodni ili sastavni dio cijeloga niza vježbi, a dijele se na lokalne i na opće. Lokalna relaksacija može se provoditi na pojedinim mišićima ili mišićnim skupinama te potiču postupno smanjenje napetosti mišića dok se s druge strane opća relaksacija provodi sa svrhom postizanja relaksacije cijelog mišićnog sustava. Ove vježbe zahtijevaju suradnju između pacijenta i fizioterapeuta. Provode se u supiniranom položaju na leđima na ravnoj podlozi s mekim jastukom pod glavom te sa zatvorenim očima, a u postizanju relaksacije važna je kontrola disanja [31].

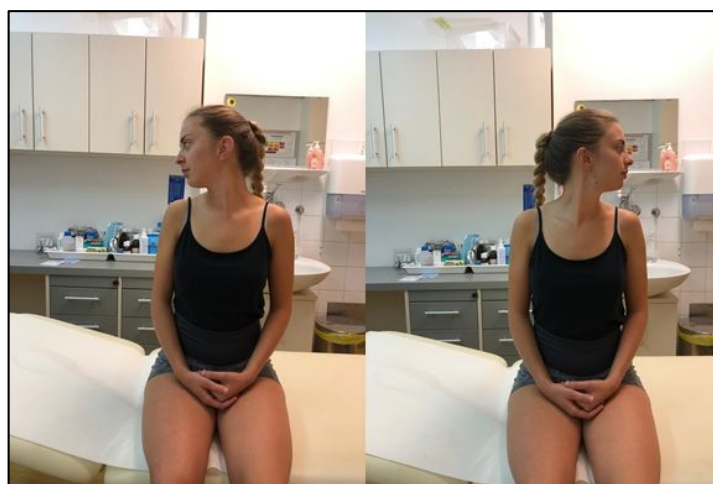8.3.9. Vježbe za vratnu kralježnicu

Prilikom izvođenja pojedine vježbe, svaki krajnji položaj zadržava se od 3 do 5 sekundi, a odmor zatim traje od 5 do 7 sekundi. Kod vježbanja je važno disanje. Uslijed izvođenja pokreta udiše se na nos, a kod opuštanja izdiše na usta.



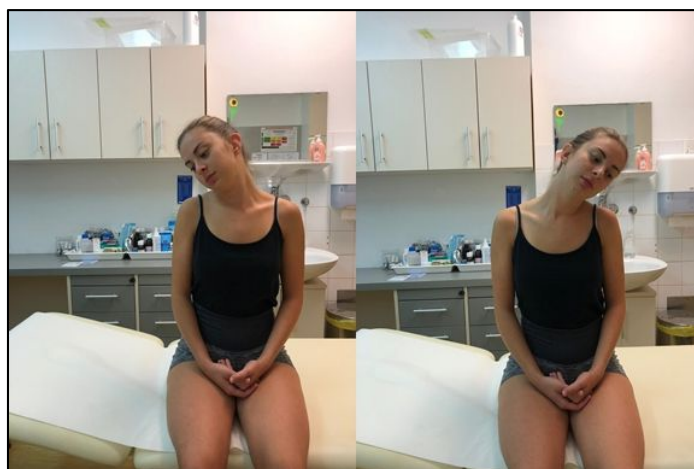
Slika 9. Prikaz vježbe u kojoj je osoba u sjedećem položaju gdje se glava lagano pomiče unatrag bez savijanja leđa, a zatim unaprijed prema prsima

Izvor: galerija autora



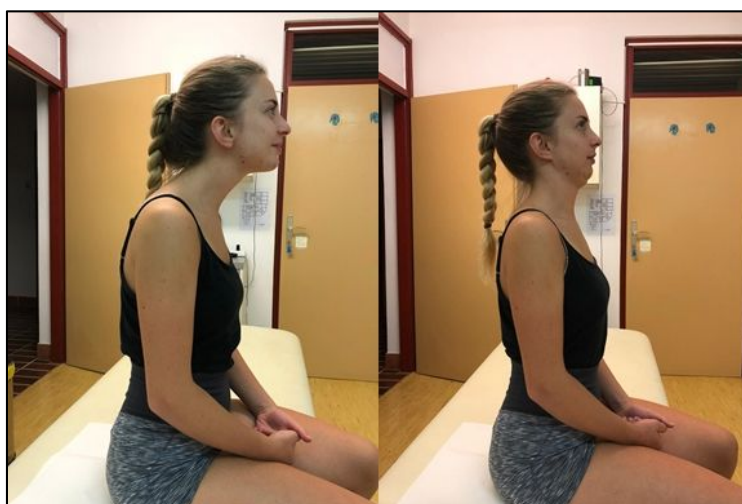Slika 10. Prikaz vježbe u kojoj je osoba u sjedećem položaju i glavu pomiče od jednog ramena prema drugom

Izvor: galerija autora



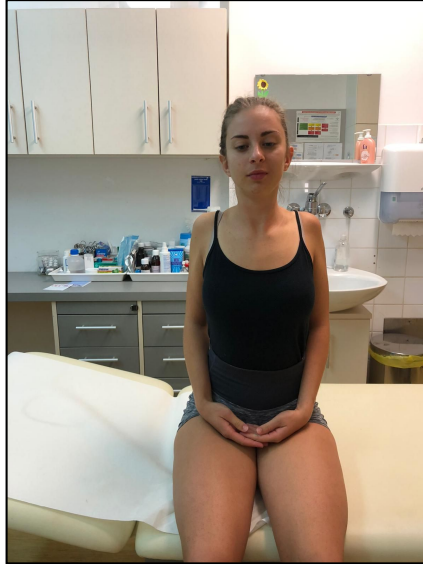
Slika 11. Prikaz vježbe u kojoj osoba u sjedećem položaju glavu nagine u desnu pa u lijevu stranu kao da uhom želi dotaknuti rame

Izvor: galerija autora



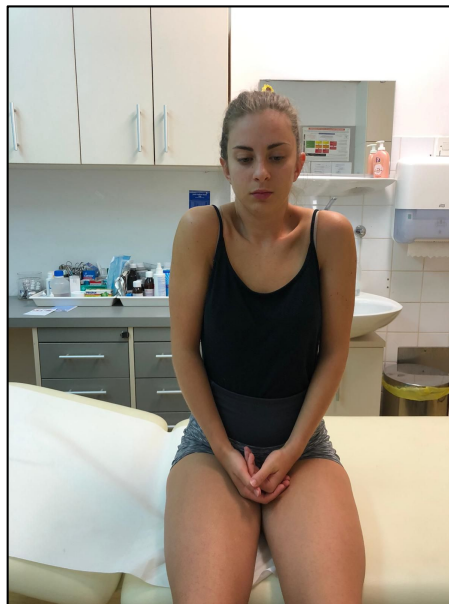Slika 12. Prikaz vježbe u kojoj osoba lagano pomiče glavu prema naprijed, a zatim bradu pomiče unatrag

Izvor: galerija autora



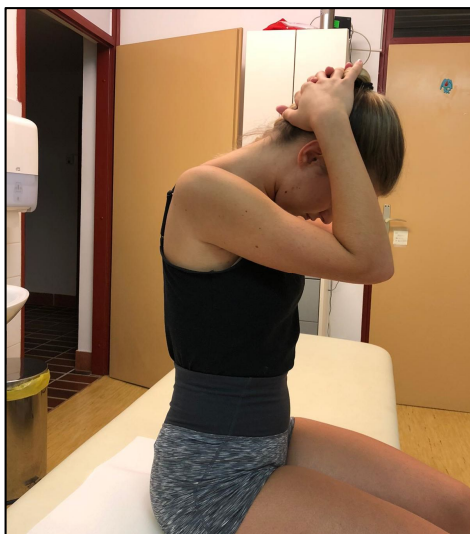Slika 13. Prikaz vježbe u kojoj osoba gura ramena prema nazad dok glavu drži u istom položaju

Izvor: galerija autora



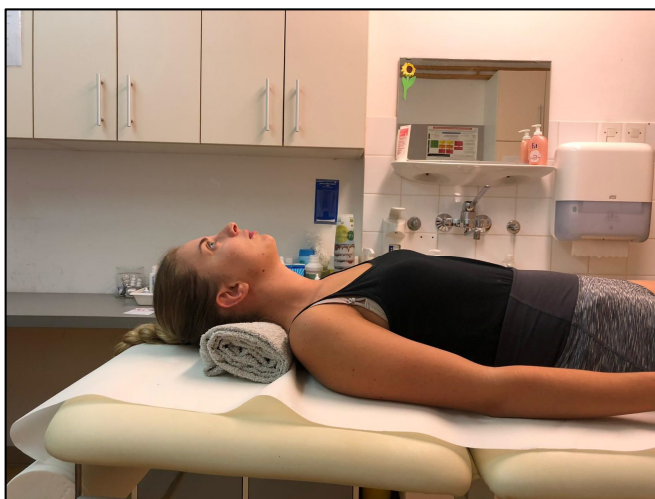Slika 14. Prikaz vježbe gdje se ramena podižu prema gore prema ušima

Izvor: galerija autora



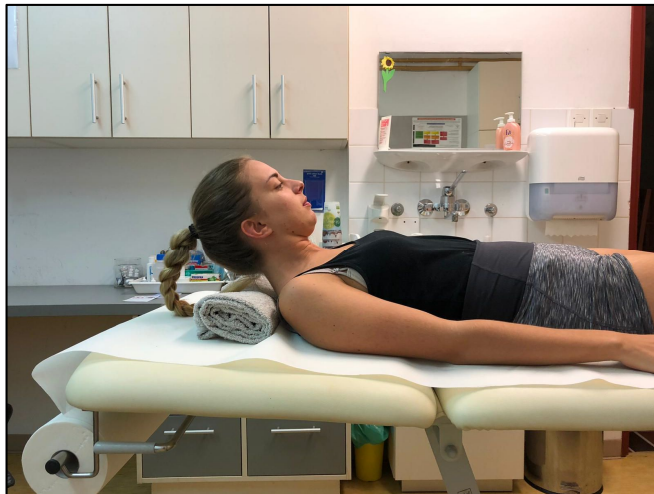Slika 15. Prikaz vježbe u kojoj osoba ispreplete prste na zatiljku, a glavu naginje naprijed približavajući se bradom što više prsima

Izvor: galerija autora



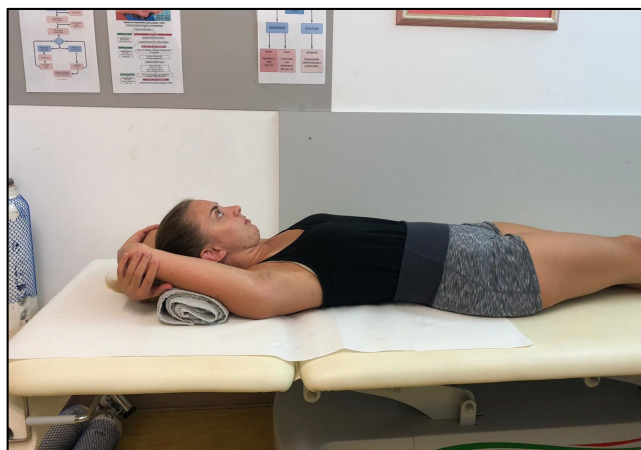
Slika 16. Prikaz vježbe u kojoj se osoba nalazi u supiniranom položaju, a glavu čvrsto pritišće o podlogu

Izvor: galerija autora



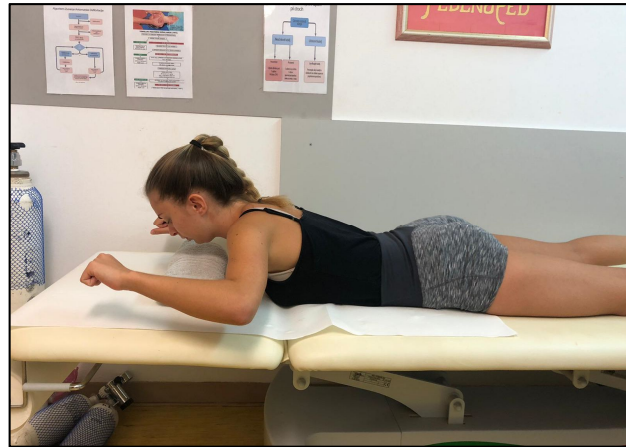Slika 17. Prikaz vježbe na leđima u kojoj se glava podiže gledajući prema stopalima

Izvor: galerija autora



Slika 18. Prikaz vježbe u kojoj je početni položaj na leđima; osoba se uhvati za laktove te odigne ruke iznad glave

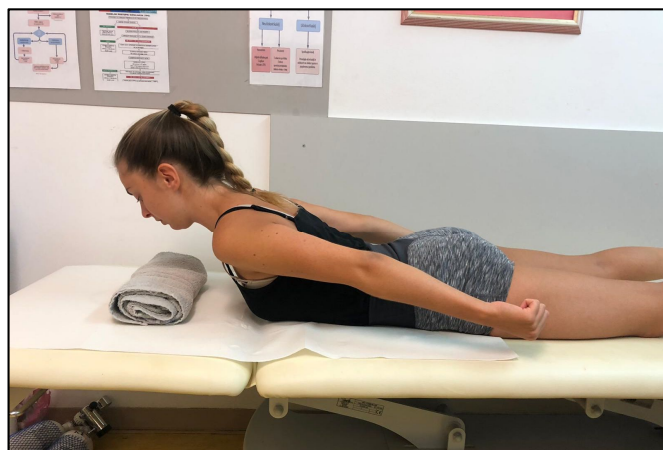Izvor: galerija autora



Slika 19. Prikaz vježbe u kojoj je osoba u potrbušnom položaju, ruke se nalaze pod pravim kutom te se odiju glava i ruke dok je pogled usmjeren u podlogu

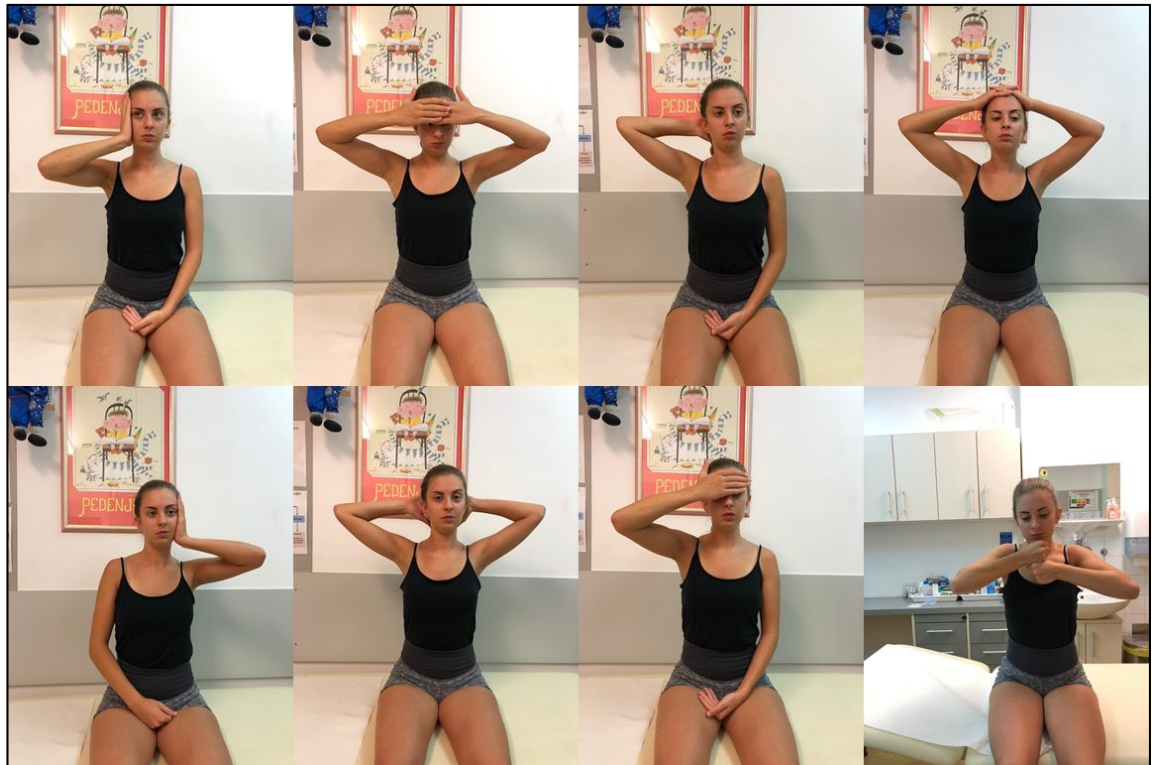
Izvor: galerija autora

,



Slika 20. Prikaz vježbe u potrbušnom položaju u kojoj se ruke nalaze uz tijelo te osoba ruke i glavu odije od podloge

Izvor: galerija autora



Slika 21. Prikaz statičkih vježbi za vratu kralježnicu

Izvor: galerija autora

8.4. Smjernice za proces fizikalne terapije prema Hrvatskoj komori fizioterapeuta

Fizikalna terapija prema kliničkim smjernicama Hrvatske komore fizioterapeuta (HKF) podijeljena je u ukupno šest faza. Prva faza traje od 0 do 4 dana nakon nesreće, druga faza je od 4 dana do 3 tjedna, treća je faza od 3 do 6 tjedana, četvrta faza traje od 6 tjedana do 3 mjeseca, a peta i šesta faza traju više od tri mjeseca. Glavni ciljevi liječenja u prvoj fazi su osigurati normalni obrazac pokret koristeći facilitaciju bez da se izazove bolnost te omogućiti informacije i savjete o posljedicama trzajne ozljede vratne kralježnice. Uz navedene ciljeve iz prve faze, u drugoj su fazi ciljevi još osigurati povratak pacijenta normalnim životnim aktivnostima i poboljšati funkcioniranje. Ciljevi treće faze zavise o tome je li oporavak normalan ili nije. Ako je oporavak normalan, ciljevi su navedeni u prethodnim dvjema fazama, a uz njih treba povećati razinu aktivnosti i sudjelovanja. Pod uvjetom da oporavak nije normalan, ciljevi su poboljšati

strategije aktivnog nošenja s problemima i samokontrole te postupno povećavati aktivnosti svakodnevnog života. U četvrtoj, petoj i šestoj fazi oporavka, uz ciljeve iz prethodnih faza, ciljevi su isti kao i u trećoj fazi te ponovo ovise o tome je li oporavak normalan ili nije. Intervencije koje se provode u navedenim fazama kako bi se realizirali pojedini ciljevi su: edukacija pacijenta, vježbanje za specifične funkcije i aktivnosti, terapija vježbanjem koja se temelji na bihevioralnim principima, ne poticanje mekih ovratnika i ne savjetovanje mirovanja. Kako bi se utvrdilo koliko je liječenje bilo učinkovito, nakon provedene intervencije provodi se i evaluacija liječenja [2].

9. Zaključak

U današnje vrijeme broj motornih vozila u stalnom je porastu te se sve vrlo brzo odvija. Prometne nesreće naša su svakodnevica, a jedna od najčešćih ozljeda koja nastaje kao njena posljedica je trzajna ozljeda vrata. Ona nastaje prilikom naglih trzaja glave i vrata te uzrokuje oštećenja s dominacijom oštećenja mekih tkiva. Whiplash injury zahtijeva individualni pristup prema pacijentu, multidisciplinarnost, dobru kliničku dijagnostiku, a po potrebi i dodatne pretrage kako bi se mogle odrediti i provoditi pravilne metode liječenja koje za pacijenta može biti bolno i dugotrajno. Vrlo je važno reagirati na vrijeme i s rehabilitacijom započeti što je ranije moguće. Bitno je naglasiti da za liječenje whiplasha ne postoji „šablona“ u terapijskim postupcima već se raznim fizioterapijskim postupcima tretiraju nastali simptomi koje su naveli ozlijeđeni. Prema tome, svaka je terapija specifična te joj se ozbiljno i profesionalno treba pristupiti. Također je važno da kod provedbe terapije pacijent aktivno sudjeluje te smatram da fizioterapeut mora biti kreativan, vedrog duha, educirati ga o ozljedi, posljedicama, o daljnjem načinu života, pružiti mu motivaciju i poticati ga za izvođenje vježbi kako bi ishod terapije bio što optimalniji. Na umu treba imati da bez volje i truda nema pozitivnih rezultata. Najveći broj ozlijeđenih oporavi se unutar tri mjeseca od nastanka ozljede. Osmijeh i zadovoljstvo pacijenta te povratak aktivnostima svakodnevnoga života prije nastanka same ozljede, prema mome mišljenju, označavaju kraj uspješne rehabilitacije.

10. Literatura

1. https://www.hzjz.hr/wp-content/uploads/2019/07/Bilten-ozljede_završno.pdf Dostupno: 12.7.2021.
2. M. Grubišić, bacc. physioth, G. Hofmann, bacc. physioth, A. Jurinić, bacc. physioth., Kliničke smjernice u fizikalnoj terapiji, Hrvatska komora fizioterapeuta, Zagreb, 2011.
3. J. Stojanović, TRZAJNA OZLJEDA riješena enigma!, Zagreb, 2006.
4. R. Stace, S. E. Gwilym; Whiplash associated disorder: a review of current pain concepts; Bone and Joint 360, vol. 4, nr. 1., 2015.
5. D. Poplašen Orlovac: Oštećenja vratne kralježnice kao ozljeda na radu; Sigurnost, vol. 53., br. 1, str. 75-77, 2011.
6. I. Ružička: Whiplash injury; Narodni zdravstveni list
7. M. Bošnjak-Pašić, M. Uremović, B. Vidrih, V. Vargek-Solter, M. Lisak i V. Demarin: Ozljeda bičem – medicinsko-pravno pitanje, Acta Clinica Croatica, vol. 46, br. 1, str. 15-20, 2007.
8. R. Pavić: Trzajna ozljeda vratne kralježnice, Liječnički vjesnik, vol. 133, br. 9-10, str. 0-0, 2011.
9. D. Todman, Whiplash injuries: A historical review; The Internet Journal of Neurology, vol. 8, nr.2, 2006.
10. P. Keros, M. Pećina, M. Ivančić-Košuta: Temelji anatomije čovjeka, Medicinska biblioteka, Zagreb, 1999.
11. J. Krmpotić- Nemanić, A. Marušić: Anatomija čovjeka, Medicinska naklada, Zagreb, 2007.
12. M. Dodig: Biomehanika čovječjeg tijela, Rijeka- Sveučilište u Rijeci, 1994.
13. M. Erceg: Ortopedija za studente medicine, Medicinski fakultet, Split, 2006.
14. K. Rotim: Neurotraumatologija, Medicinska naklada, Zagreb, 2006.
15. M. Baričić: Trzajne ozljede vratne kralježnice, Veza između mehaničke ozljede i oštećenja živčanog tkiva; Fizikalna i rehabilitacijska medicina, vol. 13, br. 1-2, 1996, str. 29-32.
16. M. Uremović, S. Davila i suradnici; Rehabilitacija ozljeda lokomotornog sustava, Medicinska naklada, Zagreb, 2018.
17. N. Tanaka, K. Atesok, K. Nakanishi, N. Kamei, T. Nakamae, S. Kotaka, N. Adachi; Pathology and Treatment of Traumatic Cervical Spine Syndrome; Whiplash injury. Adv. Orthop., 2018, 2-3.

18. AG. Davis; Injuries of the cervical spine, JAMA, 1945. 127(3); 149-156
19. M. Sterling; A proposed new classification system for whiplash associated disorders-implications for assessment and management; Man Ther; 2004;9:60-70
20. D. Uhlenbrock; MR Imaging of the Spine and Spinal Cord; Thieme Stuttgart- New York, 2004.
21. L. Nordhoff; Motor vehicle collision injury for the 1990' s doctor/attorney. Automotive Injury Research Institute, 1999.
22. S. Harder, M. Veilleux, S. Suissa; The effect of socio-demographic and crash-related factors on the prognosis of whiplash; J Clin Epidemiol, 1998; 51(5): 377-384
23. S. Yadla, JK Ratliff, JS. Harrop: Whiplash- diagnosis, treatment and associated injuries. Curr Rev Musculoskelet Med; 2008., 1:65-8
24. M. Sterling, G. Jull, J. Kenardy; Physical and psychological factors maintain longterm predictive capacity post-whiplash injury; Pain, 2006, 122: 102-8
25. K. Pastakia, S. Kumar; Acute whiplash associated disorders; Open Access Emerg Med. 2011, 3:29-32.
26. <https://www.enciklopedija.hr/natuknica.aspx?id=54827>, dostupno: 22.7.2021.
27. S. Brkić; Učinak Schanzovog ovratnika na smanjenje onesposobljenja vratne kralježnice i intenzitet boli u akutnom bolnom vratnom sindromu; Zdravstveni glasnik, 2020, vol.6, br.2, str.
28. V. Abdović Škrabalo; Uporaba mekog ovratnika u liječenju vratobolje; Fizikalna i rehabilitacijska medicina, 2008, vol. 22, br. 1-2, str. 74-77.
29. <https://www.hkf.hr/pocetna/akti-komore/zakon-o-fizioterapeutskoj-djelatnosti/>, dostupno:18.10.2021.
30. I. Jajić, Reumatologija, Medicinska knjiga, Zagreb, 1995.
31. I. Jajić, Z. Jajić i suradnici; Fizikalna i rehabilitacijska medicina: osnove i liječenja; Medicinska naklada, Zagreb, 2008.
32. <https://www.vasezdravlje.com/bolesti-i-stanja/pristup-lijecenju-trzajne-ozljede-vratne-kraljeznice>, dostupno: 30.7.2021.
33. Đ. Babić-Naglić i suradnici; Fizikalna i rehabilitacijska medicina; Medicinska naklada, Zagreb, 2013.
34. https://issuu.com/fizioterra/docs/fizikalna_medicina, dostupno: 31.7.2021.

11. Popis slika i tablica

Slike:

Slika 1. Prikaz vratnih kralješaka, modificirano prema navedenom izvoru	5
Slika 2. Prikaz intervertebralnog diska	6
Slika 3. Prikaz vratne muskulature uz modifikacije prema navedenom izvoru	8
Slika 4. Prikaz osovine kralježnice koja lubanju dijeli na 2 dijela	10
Slika 5. Prikaz mehanizma nastanka trzajne ozljede (modificirano prema izvoru)	13
Slika 6. RTG prikaz vratne kralježnice (modificirano prema izvoru)	19
Slika 7. Schanzov ovratnik	22
Slika 8. Apliciranje elektroda kod whiplasha	26
Slika 9. Prikaz vježbe u kojoj je osoba u sjedećem položaju gdje se glava lagano pomiče unatrag bez savijanja leđa, a zatim unaprijed prema prsima	31
Slika 10. Prikaz vježbe u kojoj je osoba u sjedećem položaju i glavu pomiče od jednog ramena prema drugom.....	31
Slika 11. Prikaz vježbe u kojoj osoba u sjedećem položaju glavu naginje u desnu pa u lijevu stranu kao da uhom želi dotaknuti rame	32
Slika 12. Prikaz vježbe u kojoj osoba lagano pomiče glavu prema naprijed, a zatim bradu pomiče unatrag	32
Slika 13. Prikaz vježbe u kojoj osoba gura ramena prema nazad dok glavu drži u istom položaju	33
Slika 14. Prikaz vježbe gdje se ramena podižu prema gore prema ušima	33
Slika 15. Prikaz vježbe u kojoj osoba ispreplete prste na zatiljku, a glavu naginje naprijed približavajući se bradom što više prsima.....	34
Slika 16. Prikaz vježbe u kojoj se osoba nalazi u supiniranom položaju, a glavu čvrsto pritišće o podlogu	34
Slika 17. Prikaz vježbe na leđima u kojoj se glava podiže gledajući prema stopalima.....	35
Slika 18. Prikaz vježbe u kojoj je početni položaj na leđima; osoba se uhvati za laktove te odiže ruke iznad glave.....	35
Slika 19. Prikaz vježbe u kojoj je osoba u potrbušnom položaju, ruke se nalaze pod pravim kutom te se odižu glava i ruke dok je pogled usmjeren u podlogu.....	36
Slika 20. Prikaz vježbe u potrbušnom položaju u kojoj se ruke nalaze uz tijelo te osoba ruke i glavu odiže od podloge.....	36
Slika 21. Prikaz statičkih vježbi za vratu kralježnicu	37

Tablice:

Tablica 1. Klasifikacija stupnjeva ozbiljnosti poremećaja povezanih s trajnom ozljedom vrata
.....15



**IZJAVA O AUTORSTVU
I
SUGLASNOST ZA JAVNU OBJAVU**

Završni/diplomski rad isključivo je autorsko djelo studenta koji je isti izradio te student odgovara za istinitost, izvornost i ispravnost teksta rada. U radu se ne smiju koristiti dijelovi tuđih radova (knjiga, članaka, doktorskih disertacija, magistarskih radova, izvora s interneta, i drugih izvora) bez navođenja izvora i autora navedenih radova. Svi dijelovi tuđih radova moraju biti pravilno navedeni i citirani. Dijelovi tuđih radova koji nisu pravilno citirani, smatraju se plagijatom, odnosno nezakonitim prisvajanjem tuđeg znanstvenog ili stručnoga rada. Sukladno navedenom studenti su dužni potpisati izjavu o autorstvu rada.

Ja, PETRA KAPEŠ (ime i prezime) pod punom moralnom, materijalnom i kaznenom odgovornošću, izjavljujem da sam isključivi autor/ica završnog/~~diplomskog~~ (obrisati nepotrebno) rada pod naslovom FIZIOTERAPIJA NAKON TRAJNE OZLJEDE (upisati naslov) te da u navedenom radu nisu na nedozvoljen način (bez pravilnog citiranja) korišteni dijelovi tuđih radova. VRATNE KLALJEŽNICE

Student/ica:
(upisati ime i prezime)

Petra Kapeš
(vlastoručni potpis)

Sukladno Zakonu o znanstvenoj djelatnosti i visokom obrazovanju završne/diplomske radove sveučilišta su dužna trajno objaviti na javnoj internetskoj bazi sveučilišne knjižnice u sastavu sveučilišta te kopirati u javnu internetsku bazu završnih/diplomskih radova Nacionalne i sveučilišne knjižnice. Završni radovi istovrsnih umjetničkih studija koji se realiziraju kroz umjetnička ostvarenja objavljuju se na odgovarajući način.

Ja, PETRA KAPEŠ (ime i prezime) neopozivo izjavljujem da sam suglasan/na s javnom objavom završnog/diplomskog (obrisati nepotrebno) rada pod naslovom FIZIOTERAPIJA NAKON TRAJNE OZLJEDE (upisati naslov) čiji sam autor/ica. VRATNE KLALJEŽNICE

Student/ica:
(upisati ime i prezime)

Petra Kapeš