

Liječenje i rehabilitacija unutarzglobnih prijeloma

Risek, Lucija

Undergraduate thesis / Završni rad

2021

Degree Grantor / Ustanova koja je dodijelila akademski / stručni stupanj: **University North / Sveučilište Sjever**

Permanent link / Trajna poveznica: <https://um.nsk.hr/um:nbn:hr:122:241824>

Rights / Prava: [In copyright](#)/[Zaštićeno autorskim pravom.](#)

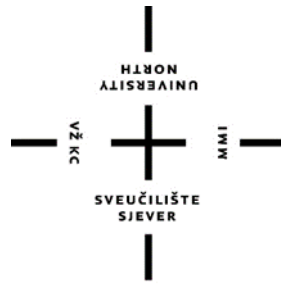Download date / Datum preuzimanja: **2024-09-21**



Repository / Repozitorij:

[University North Digital Repository](#)





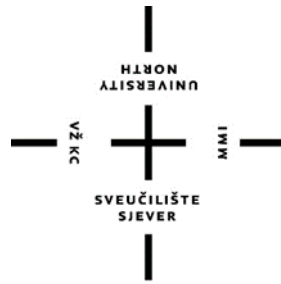
**Sveučilište
Sjever**

Završni rad br. 027/FIZ/2021

Liječenje i rehabilitacija unutarzglobnih prijeloma

Lucija Risek, 3189/336

Varaždin, rujan 2021. godine



Sveučilište Sjever

Odjel za fizioterapiju

Završni rad

Liječenje i rehabilitacija unutarzglobnih prijeloma

Student

Lucija Risek, 3189/336

Mentor

Doc. dr.sc. Željko Jeleč

Varaždin, rujan 2021. godine

Prijava završnog rada

Definiranje teme završnog rada i povjerenstva

ODJEL: Odjel za fizioterapiju

STUDIJ: preddiplomski stručni studij Fizioterapija

PRISTUPNIK: Lucija Rišek

JMBAG: 0336030110

DATUM: 24.08.2021

KOLEGIJ: Klinička medicina I

NASLOV RADA: Liječenje i rehabilitacija unutarzglobnih prijeloma

NASLOV RADA NA ENGL. JEZIKU: Treatment and rehabilitation of intra-articular fractures

MENTOR: dr. sc. Željko Jeleč

ZVANJE: docent

ČLANOVI POVJERENSTVA

1. Anica Kuzmič, mag. physioth., pred., predsjednik
2. doc. dr. sc. Željko Jeleč, mentor
3. doc. dr. sc. Manuela Filipec, član
4. doc. dr. sc. Irena Canjuga, zamjenski član
- 5.

Zadatak završnog rada

BR. 027/FIZI/2021

OPIS

Unutarzglobni prijelomi su prijelomi kod kojih prijelomna pukotina dotiče zglob. Najčešće su prisutni na područjima ručnog zgloba, lakta te koljena, no nije isključena mogućnost pojave ovakve vrste prijeloma na području drugog zgloba. Klinički znakovi unutarzglobnih prijeloma su bol, edem, hematoma i ograničeno izvođenje pokreta u zglobu kojeg je prijelom zahvatio. Dijagnostičke metode za sigurno postavljanje dijagnoze su rendgensko snimanje, magnetska rezonanca te kompjuterska (računalna) tomografija. Liječenje se provodi operativno ili konzervativno. Poslije operativnog liječenja potrebno je pacijenta uputiti na rehabilitacijski proces. U slučaju prijeloma lateralnog maleola fibule opisanog u radu, rehabilitacijski proces je trajao sedam tjedana. Cilj rada je opisati unutarzglobne prijelome te uz prikaz slučaja detaljno iznijeti rehabilitacijski proces jedne takve ozljede.

ZADATAK URUČEN

30.08.2021.



POTPIS MENTORA
Željko Jeleč

Zahvala

Zahvaljujem svojem mentoru doc.dr.sc. Željku Jeleču na prihvaćenom mentorstvu, ukazanom povjerenju i svesrdnoj pomoći te na svim savjetima tijekom izrade završnog rada.

Najveća hvala mojim najmilijima – mojoj obitelji i prijateljima koji su uvijek bili tu za mene, slušali me, podržavali i davali vjetar u leđa onda kad je to bilo najpotrebnije.

Sažetak

Ortopedija je grana medicine koja se bavi liječenjem bolesti i ozljeda koštano – mišićnog sustava. Unutarzglobni prijelomi su prijelomi kod kojih prijelomna pukotina komunicira sa zglobom. Mjesta gdje se unutarzglobni prijelomi najčešće događaju su područja oko ručnog zgloba, lakta i koljena, no to ne isključuje mogućnost pojave ovakvih prijeloma da područjima drugih zglobova u tijelu.

Izgled unutarzglobnih prijeloma nema određenu specifičnost po kojoj bi se na prvi pogled moglo reći da se radi o takvoj vrsti ozljede. Unutarzglobne prijelome prate bol, edem, hematom i ograničeno izvođenje pokreta u zglobu kojeg je prijelom zahvatio. Kako bi se sa sigurnošću utvrdilo o kakvom se prijelomu radi potrebno je provesti dodatne dijagnostičke metode. Provodi se rendgensko snimanje, magnetska rezonanca te kompjuterska (računalna) tomografija.

Liječenje prijeloma se provodi operativno ili konzervativno. Konzervativno liječenje provodi se repozicijom i imobilizacijom, fizikalnom terapijom ili neoperativnim funkcijskim liječenjem prema Sarmientu. Kod operacijskog liječenja ortopedskih stanja liječnik odabire tehniku i metodu liječenja koja je najprimjerenija ozljedi tog pacijenta.

Konkretni slučaj prijeloma lateralnog maleola fibule daje nam uvid u način liječenja te tijekom rehabilitacije. Poslijeoperacijska rehabilitacija prijeloma lateralnog maleola fibule trajala je punih sedam tjedana. Rehabilitacija nakon operacijsko liječenja je od esencijalne važnosti. Prije rehabilitacije fizioterapeut prema uputama liječnika zajedno s pacijentom radi plan i program rehabilitacije. Postavljaju se kratkoročni i dugoročni ciljevi.

Ključne riječi: rehabilitacija, liječenje, prijelom, fizioterapeut

Summary

Orthopedics is a branch of medicine that deals with the treatment of diseases and injuries of the musculoskeletal system. Intra-articular fractures are fractures in which the fracture crack communicates with the joint. The places where intra-articular fractures most often occur are the areas around the wrist, elbow and knee, but this does not exclude the possibility of such fractures in areas of other joints in the body.

The appearance of intra-articular fractures does not have a certain specificity according to which it could be said that you are dealing with this type of injury. Intra-articular fractures are accompanied by pain, edema, hematoma, and limited movement in the joint affected by the fracture. In order to determine with certainty what kind of fracture it is, it is necessary to perform additional diagnostic methods. X-rays, magnetic resonance imaging and computed tomography are performed.

Fracture treatment is performed surgically or conservatively. Conservative treatment is performed by repositioning and immobilization, physical therapy or non-operative functional treatment according to Sarmiento. In the surgical treatment of orthopedic conditions, the physician selects the technique and method of treatment that is the most appropriate for the injury of that patient.

The specific case of a fracture of the lateral maleola of the fibula gives us an insight into the method of treatment and the course of rehabilitation. Postoperative rehabilitation of the lateral maleola fibula fracture lasted a full seven weeks. Rehabilitation after surgical treatment is essential. Prior to rehabilitation, the physiotherapist works with the patient on a rehabilitation plan according to the doctors instructions. Short-term and long-term goals are then set.

Key words: rehabilitation, treatment, fracture, physiotherapist

Popis i objašnjenje korištenih kratica

%	postotak
RTG	radiografija
MR	magnetska rezonanca
3R	repozicija, retencija, rehabilitacija
mm	milimetar
cm	centimetar
m.	musculus
°C	Celzijev stupanj
art.	articulatio – zglob
MMT	manualni mišićni test
TUG	Timed Up and Go test
itd	i tako dalje
npr.	na primjer
CT	kompjuterska (računalna) tomografija

Sadržaj

1. Uvod	1
2. Unutarzglobni prijelomi	3
2.1. Vrste prijeloma.....	3
2.2. Etiologija unutarzglobnih prijeloma.....	4
2.3. Klinička slika unutarzglobnih prijeloma	6
2.4. Dijagnostika unutarzglobnih prijeloma	8
2.4.1. Radiografija – RTG.....	8
2.4.2. Magnetska rezonanca – MR.....	8
2.4.3. Računalna tomografija – CT.....	9
2.5. Liječenje unutarzglobnih prijeloma.....	10
2.5.1. Konzervativno liječenje.....	10
2.5.2. Operativno liječenje	13
2.6. Prikaz slučaja: prijelom lateralnog (fibularnog) maleola	14
2.6.1. Anatomija potkoljenice i stopala	14
2.6.2. Prijelom fibularnog maleola bez pomaka	16
2.6.3. Fizioterapeutska procjena.....	21
2.6.4. Plan fizikalne terapije po tjednima	25
2.6.5 Evaluacija provedene fizikalne terapije	33
4. Zaključak	35
5. Literatura.....	36

1. Uvod

U ovom završnom radu bit će riječi o liječenju i rehabilitaciji unutarzglobnih prijeloma. Opisana će biti klinička slika, dijagnoza i drugi detalji vezani za takvu vrstu prijeloma. Također, na samom prikazu slučaja prijeloma lateralnog maleola fibule bit će detaljno opisana i objašnjena rehabilitacija i fizioterapijski postupci koji se primjenjuju u tom i sličnim slučajevima.

Prijelomi mogu biti jednostavni ili kompleksni te otvoreni ili zatvoreni. Definicija unutarzglobnih prijeloma glasi da su to prijelomi kod kojih mjesto prijeloma ulazi u zglob ili dio zgloba, dakle prijelom dotiče zglob. Najčešća mjesta na kojim dolazi do unutarzglobnih prijeloma su područja lakatnog zgloba, ručnog i koljenskog zgloba, no do ovakve vrste prijeloma može doći na svakom drugom zglobu. Mehanizam nastanka unutarzglobnih prijeloma je u većini slučajeva neka vrsta traume, od padova do automobilskih nesreća. Starosna dob u kojoj se javljaju ovakvi prijelomi može biti različita.[1]

Budući da u ovom završnom radu govorimo o ozljedi koštano – mišićnog sustava smjestit ćemo ove ozljede u granu medicine kojoj pripadaju, a to je ortopedija. Ortopedija je medicinska disciplina koja se bavi proučavanjem, sprečavanjem i liječenjem bolesti i ozljeda sustava za kretanje. Ortopedija je pretežno kirurška struka, no i dalje brine o prevenciji i rehabilitaciji. [2]

Liječenje i rehabilitacija su također spomenuti u naslovu teme. Spomenuti su s razlogom. Liječenje i rehabilitacija su neizostavni dijelovi kod unutarzglobnih prijeloma. Oba dijela imaju jednaku važnost. Liječenje mora biti stručno vođeno kako bi kasnija rehabilitacija bila uspješna.

Rehabilitacija je prema definiciji Svjetske zdravstvene organizacije korištenje svih sredstava usmjerenih na umanjenje utjecaja onesposobljenosti te postizanje optimalne socijalne integracije osoba sa invaliditetom. Dakle, kad pacijent uđe u rehabilitacijski proces, fizioterapeut, uz pridržavanje uputa liječnika te želja i mogućnosti pacijenta, priprema plan rehabilitacije. Plan rehabilitacije razlikuje se od pacijenta do pacijenta. Svaka je osoba drugačija zbog toga je izrazito bitan individualan pristup i praćenje pacijenta i njegovog stanja.[3]

Timski je rad izrazito važan u liječenju i rehabilitaciji. Tim tvore zdravstveni djelatnici iz različitih područja. Ovisno o tome što je pojedinom pacijentu potrebno bira se tim. U rehabilitaciji fizioterapeut ne može sve napraviti sam jer su potrebna znanja iz različitih profesionalnih područja. Tim mogu sačinjavati: liječnik, fizioterapeut, medicinska sestra, radni terapeut, psiholog, psihijatar, logoped, socijalni radnik, kineziolog, stomatolog i drugi stručni

suradnici. Rad u kojem više različitih stručnjaka surađuje nazivamo interdiscipliniranim pristupom odnosno radom. Tim u ovakvom načinu rada mora surađivati te imati dobru komunikaciju. Svaki član tima svoj zadatak mora odraditi maksimalno. Svaka primijećena promjena kod pacijenta mora se iskomunicirati unutar tima. [4]

Rehabilitacija ortopedskih pacijenata započinje prvi dan nakon operacije. Fizioterapeut na odjelu prema uputama liječnika koji je operirao pacijenta vrši terapijske postupke. Uglavnom su to cirkulacijske vježbe te vježbe disanja. Po otpustu pacijenta traži se uključivanje u daljnji rehabilitacijski proces. Taj proces može se odvijati stacionarno, ambulantno te u kući bolesnika. Stacionarna rehabilitacija je rehabilitacija kod koje je pacijent smješten u ustanovu specijaliziranu za rehabilitaciju. Ambulantna rehabilitacija provodi se na način da pacijent svakodnevno dolazi u specijaliziranu ustanovu na rehabilitacijske postupke poslije kojih odlazi svojoj kući. Rehabilitacija u kući bolesnika provodi se tako da fizioterapeut provodi fizioterapijske postupke u kući pacijenta.[5]

2. Unutarzglobni prijelomi

Unutarzglobni prijelomi su kako je već u radu spomenuto prijelomi kod kojih prijelomna pukotina dolazi u kontakt sa zglobom. U ovom poglavlju prikazati će se vrste prijeloma općenito, etiologija, klinička slika te načini liječenja unutarzglobnih prijeloma.

2.1. Vrste prijeloma

Prijelom kosti prekid je kontinuiteta koštanoga tkiva. Nastaje djelovanjem vanjske ili unutarnje sile na kost. Vrste i oblici prijeloma mogu se podijeliti u mnoštvo kategorija, skupina i podskupina. U nastavku su spomenuti osnovni oblici i vrste.

Jednostavni prijelomi su prijelomi kod kojih se nakon repozicije postiže pravilan kontakt između koštanih ulomaka, jednostavni se prijelomi dalje dijele na 4 vrste. Tako poznajemo spiralne, kose i poprečne prijelome. Posebna 4. skupina su prijelomi se središnjim trokutastim ulomkom, u tu skupinu uvršteni su prijelomi koji su nastali torzijom, prekomjernim savijanjem i prijelomi s fragmentiranim trokutastim ulomkom. [1]

Kompleksni ili složeni prijelomi su prijelomi koji imaju jedan ili više fragmenata različite veličine i oblika. Kod kompleksnih prijeloma glavni ulomci nakon repozicije ne dolaze u puni kontakt jedan s drugim. Razlikujemo 3 vrste kompleksnih prijeloma, a to su spiralni, etažni i nepravilni. [1]

Zatvoreni (nekomplikirani) prijelomi su prijelomi kod kojih ne dolazi do prekida kontinuiteta kože, dok otvoreni (komplikirani) prijelomi su prijelomi kod kojih dolazi do prekida kontinuiteta kože.[1]

2.2. Etiologija unutarzglobnih prijeloma

Etiologija u najširem smislu govori o uzrocima i broju određenih pojava. Govori o tome koliko puta se nešto pojavilo te se trudi objasniti uzrok određene pojave. Uzrok je često malo teže definirati jer i danas u 21. stoljeću postoji niz bolnih stanja kojima još nije pronađen točan uzrok, no kada je riječ o unutarzglobnim prijelomima i prijelomima općenito najčešći uzrok je traumatski događaj. Traumatski događaj je događaj u kojem dolazi do ozljede ili oštećenja nekog od sustava čovjeka.

O etiologiji unutarzglobnih prijeloma govori nam mnoštvo različitih znanstvenih članaka koje pišu znanstvenici koji su proučavali unutarzglobne prijelome po pojedinom anatomskom segmentu ljudskog tijela.

Nadlaktična kost, odnosno humerus, duga je kost. Na proksimalnom dijelu te kosti nalazimo glavu kosti koja zajedno s lopaticom čini rameni zglob. Dijafiza ili središnji dio kosti rezerviran je uglavnom za polazišta i hvatišta obližnjih mišića. Distalni dio nadlaktične kosti spajajući se sa kostima podlaktice čini lakatni zglob. Kako bi lakše definirali na kojem je mjestu nastao prijelom slični termini se koriste kod postavljanja dijagnoze prijeloma. Koristi se termin prijelom proksimalne trećine, prijelom srednje trećine te prijelom distalne trećine nadlaktične kosti odnosno humerusa. Od navedena tri mjesta prijeloma nadlaktične kosti najčešći su prijelomi srednje trećine nadlaktične kosti te oni predstavljaju 50% svih prijeloma nadlaktice.[6]

Unutarzglobni prijelomi vrlo se često dešavaju na području lakatnog zgloba. Razlog tome vrlo je složena i komplicirana anatomska struktura lakta te mogućnost kretnje u više smjerova. Lakat spada u skupinu složenih zglobova, a to su zglobovi u koje ulaze tri ili više kosti. Osim područja lakta, unutarzglobni prijelomi izrazito su česti slučaj na distalnom dijelu radiusa.

Istraživanje o prijelomima distalnog radiusa (unutarzglobni prijelom) koje je provedeno u Njemačkoj od 2000. do 2012. godine govori kako je zabilježen veći broj slučaja kod kojih se javlja potreba hospitalizacije starije populacije zbog ove vrste prijeloma. Od 2000. do 2012. godine, godišnja učestalost stacionarnog liječenja frakture distalnog radiusa u Njemačkoj porasla je sa 65 na 86 na 100 000 osoba.[7]

Prijelom distalnog radiusa jedna je od najčešćih ozljeda ljudi. U osoba starijih od 50 godina jedan je od tipičnih prijeloma koji ukazuje na osteoporozu. Učestalost po dobi je, ovisno o istraživanju, u rasponu od 73 do 202 na 100 000 u muškaraca i od 309 do 767 na 100 000 u žena. [7]

U dobi od 60 godina rizik od prijeloma distalnog radiusa iznosi 15% za žene i 2% za muškarce. U svjetlu trenutne epidemije osteoporoze, može se očekivati daljnji rast učestalosti prijeloma distalnog radijusa.[7]

Unutarzglobni prijelom proksimalnog dijela tibije, odnosno goljenične kosti nastaju djelovanjem većih ili manjih sila na ljudsko tijelo. Sile velike energije su automobilske nesreće ili udar branika automobila u potkoljenu pješaka, dok se silama manje energije smatraju sportske nesreće i padovi ljudi starije životne dobi s osteoporotičnim kostima. Takvi prijelomi čine oko 1% prijeloma u odraslih osoba, odnosno 5-8% svih prijeloma noge. U 60% slučajeva unutarzglobni prijelomi proksimalnog dijela tibije unilateralni su, dakle zahvaćaju jedan kondil. Prijelomi lateralnog kondila su znatno češći i javljaju se u 90% slučajeva, uglavnom su povezani s ozljedama koje nastaju djelovanjem sile manje energije. Razlog zbog kojeg prijelomi češće nastaju na lateralnom kondilu jest taj da je subhondralna kost medijalnog kondila jača zbog čega je potrebna velika energija da bi došlo do njezina prijeloma. [8]

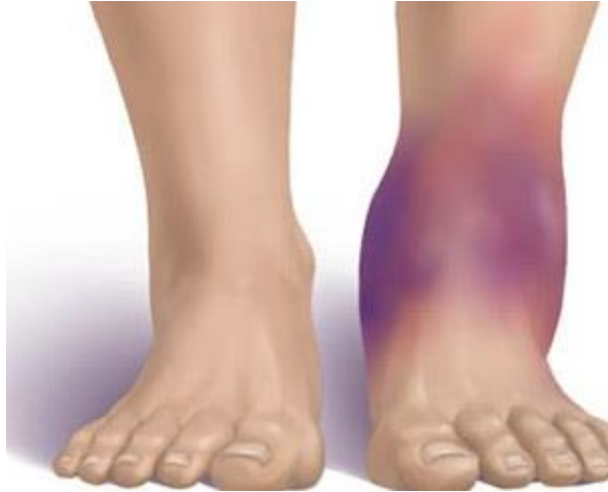2.3. Klinička slika unutarzglobnih prijeloma

Klinička slika je skup subjektivnih i objektivnih simptoma bolesti ili ozljede. Subjektivni simptomi su simptomi koje saznajemo od pacijenta, odnosno pacijentov doživljaj boli uzrokovane bolešću. Objektivni simptomi su simptomi koji su vidljivi liječniku i do kojih liječnik dolazi provođenjem kliničkih testova koji olakšavaju postavljanje dijagnoze. Klinička slika samih prijeloma može biti izrazito širok pojam. Liječnik traumatolog može po samom mjestu boli prepoznati o kakvom se prijelomu radi. Dakle, prijelom bilo koje kosti daje jasnu i često tipičnu kliničku sliku zbog koje možemo posumnjati na tip i vrstu prijeloma. [6]

Klinička slika, odnosno izgled ozlijeđenog mjesta, daje nam neke znakove, no bez dodatnih pretraga ne možemo biti sigurni. Vrsta i tip prijeloma sa sigurnošću se dijagnosticiraju rendgenskim snimkama i laboratorijskim nalazima. [6]

Razlikuju se sigurni i nesigurni znakovi prijeloma. U nesigurne znakove prijeloma spada oteklina, odnosno edem na ozlijeđenom području, promjena u boji kože, bol u mirovanju, za vrijeme palpacije te kod kretanja u ozlijeđenom zglobu. Sigurni znaci prijeloma su deformitet uzdužne osi kosti, anatomske abnormalnosti, patološka gibljivost te kreptacije ulomaka. Kod promatranja znakova treba biti oprezan kako svojom provjerom ne bi uzrokovali dodatne komplikacije. Najbolje je svoje sumnje provjeriti dodatnom dijagnostičkom obradom poput RTG-a koja daje izrazito dobar uvid. [6]

Sve prijelome prati jaka ili slabija bol koja ne prestaje ili koja se ne smanjuje ni u jednom položaju. Bol se pogoršava oslanjanjem ili palpiranjem ozlijeđenog dijela tijela. Bol nastaje zbog pucanja kosti i periosta, pomicanja koštanih ulomaka, te lokalnog krvarenja i pritiska na živčana vlakna koja se nalaze u blizini. Prekidanje kontinuiteta periosta koji je bogat krvnim žilama uzrokuje lokalno krvarenje. Krv se skuplja na tom području te se počinje stvarati edem (Slika 2.3.1), odnosno krvni podljev, koji vrši pritisak na živčana vlakna u blizini što posljedično uzrokuje bol. [6].



Slika 2.3.1 - Krvni podljev, edem

Izvor:

(https://www.google.com/search?q=edem&sxsrf=ALeKk03Hxqjn39xtAYajAY3cLgMNivqn7Q:1628429911893&source=lnms&tbm=isch&sa=X&ved=2ahUKEwjP-cGTxqHyAhUh_7sIHZD-CiMQ_AUoAXoECAEQAw&biw=1536&bih=754&dpr=1.25#imgrc=IY34MIBETg8W9M)

2.4. Dijagnostika unutarzglobnih prijeloma

Dijagnostika je niz postupaka koji se poduzimaju sa ciljem otkrivanja i definiranja bolesti. Svaka dijagnostika započinje kliničkim pregledom nakon kojeg liječnik upućuje pacijenta da dodatnu dijagnostičku obradu. Kod dijagnostike unutarzglobnih prijeloma koristi se radiografija, magnetska rezonanca te računalna (kompjuterska) tomografija.

2.4.1. Radiografija – RTG

Rendgensko je snimanje neinvazivna dijagnostička metoda koju provodi radiolog. Koristi se u postavljanju dijagnoza te liječenju različitih oboljenja. Radiografija je najstarija i najčešće korištena metoda u dijagnostici koštano – zglobnih ozljeda.

Rendgenske snimke prikazuju jasno, detaljno i temeljito kost i njezinu strukturu. RTG pretraga nezaobilazna je kod svake ozljede lokomotornog sustava koja upućuje na prijelom kosti. Slike dobivene rendgenskim snimanjem jasno prikazuju potpuni ili djelomični prekid kontinuiteta kosti. [9]

Ozlijeđeni zglob ili regija mogu se snimati u različitim projekcijama. Postoje tri vrste projekcija: standardne, profilne i modificirane. Standardna projekcija podrazumijeva antero - posteriorno te postero – anteriorno snimanje. Antero - posteriorno snimanje je snimanje od naprijed prema straga, dok je postero - anteriorno snimanje suprotno, dakle snimanje straga prema naprijed. Profilno snimanje je latero – lateralno snimanje obuhvaća snimanje lateralnih strana, odnosno postranično snimanje segmenta. Posljednja projekcija je modificirana. Ona se koristi kada pacijent određen položaj iz opravdanih razloga ne može zauzeti. [10]

Nedostatak rendgenskog snimanja je što ono ne pokazuje jasno okolne meke strukture poput mišića, ligamenata i tetiva koje su također izrazito važne za stabilnost i funkciju lokomotornog sustava. Za stanje okolnih mekih struktura potrebno je napraviti dodatne dijagnostičke pretrage poput magnetne rezonancije koja daje bolji uvid u stanje mekih tkiva. [9]

2.4.2. Magnetska rezonanca – MR

Magnetska rezonanca ili MR je neinvazivna i za zdravlje ne opasna dijagnostička metoda koja slikovno prikazuje tkivo i organe unutar tijela. Za slikovno prikazivanje ova dijagnostička metoda koristi jako magnetsko polje i radiovalove. Magnetskom rezonancom oslikavaju se pojedini dijelovi tijela. [11]

Kvalitetne i detaljne slike magnetske rezonance koriste se u svim granama medicine pa tako i u ortopediji te traumatologiji. Magnetska rezonanca predstavlja „zlatni standard“ u dijagnostici mekotkivnih ozljeda upravo zbog toga jer može jasno prikazati ligamente, hrskavicu zglobnih tijela te meniske [11]

2.4.3. Računalna tomografija – CT

Računalna ili kompjuterska tomografija je digitalna dijagnostička metoda koja koristi radiološko zračenje za snimanje željenog dijela tijela. CT se najčešće koristi ako prijelom nije dobro vidljiv RTG-om ili je potrebno prijeoperacijsko planiranje. Snimanje se temelji na tomografskoj tehnici. Tomografska tehnika zapravo je način snimanja kod kojeg se rendgenske zrake šalju kroz tijelo pod različitim kutovima. Takav način snimanja daje slojevit prikaz struktura snimanog dijela tijela.[12]

CT uređaj se sastoji od kućišta u kojem se nalaze detektor i rendgenska cijev, zatim visokofrekventni generator, upravljački stol s računalom te uređaj za pohranu slike.[12]

Razlikujemo dva načina snimanja, a to su sekvencionalno i spiralno snimanje.[12]

Sekvencionalno snimanje vrši se na način da se pacijent nakon snimanja određenog presjeka mora okretati te ponovno namještati. Ovakav način snimanja traje relativno dugo, no glavni nedostatak ove tehnike je loša kvaliteta trodimenzionalne slike. Sekvencionalno snimanje zamijenjeno je sa spiralnim snimanjem.[12]

Spiralo snimanje omogućava snimanje cijelog tijela bez pauze između snimanja pojedinih slojeva zahvaljujući čemu imamo skraćeno vrijeme snimanja. Za vrijeme snimanja pacijent mora biti izuzetno miran. Prednost ovog snimanja su snimke s fiziološkim pokretima organa u trodimenzionalnom prikazu.[12]

2.5. Liječenje unutarzglobnih prijeloma

Liječenje unutarzglobnih prijeloma može biti konzervativno i operativno. O vrsti liječenja odlučuje liječnik na temelju dijagnostičkih nalaza i pregleda pacijenta. [13]

Indikacije za operativno liječenje su neuspjela vanjska repozicija ulomaka i unutarzglobni prijelomi kod kojih je pomak veći od 2 mm. Indikacije za konzervativno liječenje su stanja kod kojih nije došlo do pomaka ulomaka te stanja kod kojih je ulomak vanjskom repozicijom vraćen na adekvatno mjesto. [13]

2.5.1. Konzervativno liječenje

Konzervativno liječenje je liječenje raznim postupcima, npr. imobilizacija, fizikalne metode i agensi, a sve to u svrhu izbjegavanja operativnog liječenja. [1,13]

Postoje tri vrste neoperativnog liječenja: imobilizacija, fizikalna terapija te funkcijsko liječenje prema Sarmientu. [1,13]

Böhler je krajem 19. stoljeća pokrenuo ideju neoperativnog, odnosno konzervativnog liječenja. Njegov princip tretiranja ozljeda lokomotornog sustava obuhvaća repoziciju, retenciju i rehabilitaciju (3R). Böhlerov 3R koristi se i danas. [1]

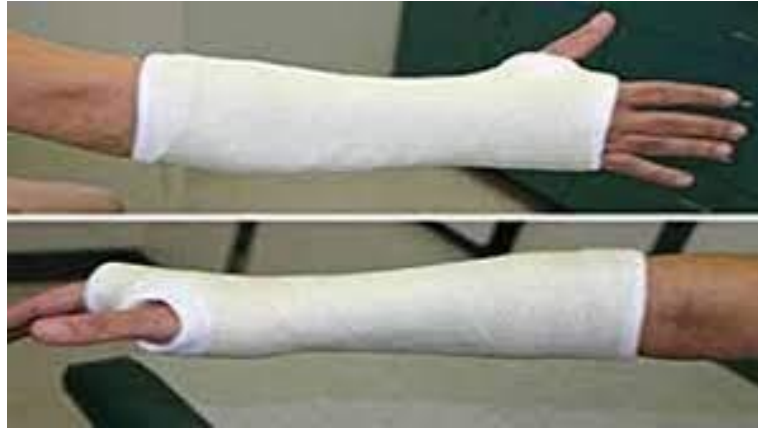Ako konzervativno liječenje nije pokazalo uspjeha ide se ka operativnom liječenju. Operater odabire postupak i metodu operacije koju smatra najboljom za pacijenta. [1]

2.5.1.1. Repozicija i imobilizacija

Liječnik mora poznavati i biti vješt u izvođenju svih repozicijskih tehnika te tehnika kojima se ulomak stavlja u pravu poziciju u kojoj može pravilno zarasti. Prije i poslije repozicije potrebno je učiniti RTG ozlijeđenog segmenta. Prije repozicije zato da bi liječnik vidio kakvu manipulaciju mora napraviti, a poslije repozicije zato da bi provjerio je li manipulacija bila u potpunosti uspješna. Prije repozicije daje se lokalna ili opća anestezija jer repozicija je vrlo često izrazito bolna za pacijenta. [1]

Nakon ispravno obavljene repozicije stavlja se imobilizacija sadrenim zavojem (Slika 2.5.1.1.1) koja je postala standard u konzervativnom liječenju. Bitno je spomenuti da ukoliko se radi o prijelomu bez pomaka, repoziciju nije potrebno provoditi već se zglob samo imobilizira u pravilnom položaju. Opće pravilo imobilizacije je da se trebaju neutralizirati kretnje u dva susjedna zgloba, odnosno proksimalno i distalno od mjesta prijelomne pukotine.

Sadrenje se vrši na sobnoj temperaturi. Potrebna je dobra vještina postavljanja sadrenih zavoja jer se sadra vrlo brzo suši i stvrdnjava, već nakon 6 minuta sadreni povoj je tvrd i nije ga moguće modelirati. [1]



Slika 2.5.1.1.1 Imobilizacija sadrenim zavojem

Izvor: (https://bib.irb.hr/datoteka/848253.Trauma_final-1.pdf)

2.5.1.2. Fizikalna terapija

Fizikalna terapija neophodna je za uspjeh svih vrsta liječenja prijeloma, posebice konzervativnog oblika liječenja. [1]

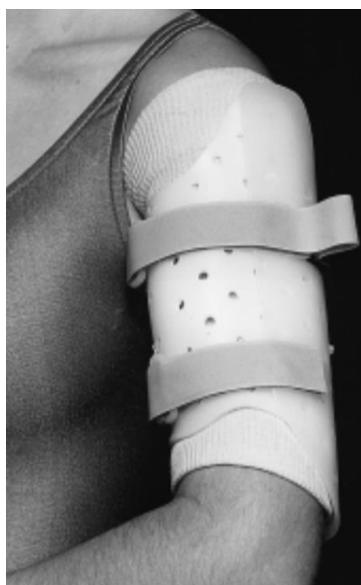Fizikalna terapija obuhvaća primjenu svih znanja fizioterapeuta i njegovih suradnika u cilju što kvalitetnijeg i bržeg oporavka pacijenta i vraćanja pacijenta njegovim životnim navikama, rutinama i poslu. [1]

Poznato je kako okrajina koja je u mirovanju podliježe mišićnoj atrofiji. Mišićna atrofija gubitak je na mišićnoj masi, a posljedično i gubitak na mišićnoj snazi. Kod imobilizacije uvijek dolazi do mišićne atrofije, a problem duge imobilizacije su kontrakture. Kontrakture su ukočenja zgloba i njihova je rehabilitacija iznimno zahtjevna. Tijekom imobilizacije pacijenta treba poticati na što veću aktivnost sa zdravim dijelom tijela. Potrebno je primjenjivati sve vježbe i postupno pojačavati intenzitet. Nakon skidanja imobilizacije potrebno je poticati aktivan pokret jer kod pasivnih kretnji mogu se izazvati jaki bolovi te sekundarna oštećenja koja nisu poželjna. [1]

2.5.1.3. Neoperativno funkcijsko liječenje prema Sarmientu

Neoperativno funkcijsko liječenje prema Sarmientu priklanja se prirodnim načelima sanacije kosti, stoga se umjesto rigidne klasične imobilizacije primjenjuje vanjska potpora mekotkivnim strukturama. [1]

Tehnika neoperativnog liječenja prema Sarmientu tehnika je kojom se što je moguće prije postiže povrat funkcije ozlijeđenog dijela tijela. Ona dopušta kretnje u susjednim zglobovima dok se istovremeno posebno izrađenom ortozom ili longetom imobilizira samo ozlijeđeni segment. Na primjer, prilikom prijeloma dijafize humerusa, individualno izrađena ortoza postavi se na nadlakticu, a rame i lakat ostaju slobodni čime se dopuštaju kretnje u navedenim zglobovima (Slika 2.5.1.3.1).[14]



Slika 2.5.1.3.1. Izgled imobilizacije kod prijeloma dijefize humerusa

Izvor: (Sarmiento A.; J. B. Zagorski M. D.; G. A. ZYCH D. O.; Latta, LL dr.sc.; A. Capps M. D.; Functional Bracing for the Treatment of Fractures of the Humeral Diaphysis; Journal of Bone & Joint Surgery: travanj 2000. - svezak 82 - izdanje 4 - str 478)

Kod takvog funkcijskog liječenja ograniče se kretnje koje mogu dovesti do dodatnih komplikacija, a sve one kretnje koje nisu opasne se izvode. Dakle, ne ograničava se pokretanje i opterećenje susjednih zglobova tokom imobilizacije, poboljšava prokrvljenost u zoni prijeloma, što posljedično pospješuje osteogenezu. Kretanje pridonose boljoj cirkulaciji. Više kisika i hranjivih tvari znači bržu obnovu i ozdravljenje ozlijeđenih struktura. Na taj način mišići nisu u potpunom mirovanju, imaju modificiranu aktivnost i ne gube svoju masu i snagu. [1,15]

Ova metoda sve se češće primjenjuje jer su uočene brojne prednosti koje ona nudi. Neke od prednosti su izrazito visoka stopa uspješnog izlječenja, komplikacije u smislu infekcija su minimalne, manji troškovi za pacijenta i sustav jer pacijent ne treba boraviti u bolnici. Prednost zasigurno predstavlja znatno kraći proces rehabilitacije što za pacijenta znači skoriji povratak poslu i svakodnevnim aktivnostima koje su mu možda bile uskraćene tokom oporavka. [1,15]

Pacijent treba biti dobro upoznat kako se treba ponašati za vrijeme liječenja prema Sermientu. Postoje pravila kojih se mora pridržavati. Neka od pravila su: hod na dvije štake, oslonac na okrajinu do granice boli, svi zglobovi u punom pogonu kako ne bi dolazilo do cirkulacijskih smetnji te redovito mijenjanje imobilizacije. [1,15]

2.5.2. Operativno liječenje

Operativno liječenje je liječenje koje provodi kirurg. Provodi se kada je oštećenje tako velikih razmjera da se ne može liječiti konzervativno ili se liječenje provodilo konzervativno, ali kost nije dobro srasla ili je došlo do nekih drugih komplikacija. O metodi operativnog liječenja odlučuje operater uzevši u obzir sve obavljene pretrage i opće stanje pacijenta. [1, 13, 15]

Postoje različite metode operativnog liječenja. Neke od metoda operativnog liječenja sa unutarnjom fiksacijom su učvršćivanje i stabilizacija vijcima, metalnim pločicama, intramedularnim fiksatorima, cirkumferentnim trakama ili neka kombinacija navedenih metoda. [16]

Učvršćivanje vijcima je najjednostavnija metoda. Fragment se pomoću vijka učvrsti za kost i zarasta. [16]

Pločica pruža stabilnost te fiksaciju, a idealna je za zglobne i djelomično zglobne prijelome. Često se pločice postavljaju u kombinaciji sa vijcima. [16]

Intermedularni fiksatori su izrazito korisni kod dugih i cjevastih kostiju. Kod ove tehnike koriste se čavli ili šipke koje se usade u medularni kanal slomljene kosti. Tako usađeni fiksiraju i pružaju stabilnost kosti. [16]

Metoda operativnog liječenja sa vanjskom fiksacijom primjenjuje se kada su prijelomi povezani s velikim oštećenjem mekog tkiva, pacijenti sa višestrukim ozljedama te prijelomi kod kojih je unutarnja fiksacija opasna. Vanjski fiksator je uređaj koji se nalazi izvan kože i stabilizira koštane fragmente pomoću žica ili igala s kojima je povezan. [16]

2.6. Prikaz slučaja: prijelom lateralnog (fibularnog) maleola

Prijelomi gležnja viđaju se gotovo svakodnevno u ortopedskim i traumatološkim ambulantomama. Kod dnevnih aktivnosti gležanj često podnosi težine veće od tjelesne. Tijekom velikih napora opterećenje može biti 5,5 puta veće od tjelesne težine. Prijelome možemo klasificirati prema Mullerovoj AO klasifikaciji koja prijelome dijeli na tri vrste. Prijelom tipa A predstavlja ozljedu gležnja koja je nastala u inverziji stopala. Kada dođe do pretjerane inverzije stopala lateralni ligamenti povuku vršak maleola i nastaje poprečni prijelom fibule ispod razine sindesmoze. Sljedeći tip prijeloma je tip B. Tip B nastaje prilikom aksijalnog opterećenja tokom izvođenja everzije stopala. Talus u kretnji vanjske rotacije potisne fibulu i uzrokuje prijelom u razini sindesmoze. Prijelom tipa C nastaje prilikom everzije stopala. Ovaj tip prijeloma uzrokuje rupturu tibiofibularne sindesmoze te interosealne membrane. Ova klasifikacija omogućava lakšu podjelu prijeloma i donošenje odluka o načinu liječenja. Veća nestabilnost javlja se kada je prijelom na višem odnosno proksimalnijem dijelu fibule što govori da su prijelomi tipa C najnestabilniji prijelomi od ova navedena tri tipa prema Mullerovoj klasifikaciji. [1]

Kroz ovaj rad upoznali smo etiologiju, kliničku sliku te dijagnostičke metode koje se koriste u slučajevima unutarzglobnih prijeloma. Unutarzglobni prijelomi su prijelomi kod kojih mjesto prijeloma ulazi u zglob ili dio zgloba odnosno prijelom dotiče zglob. U ovom slučaju prijeloma lateralnog maleola bit će prikazano kako je došlo do ozljede, liječenje ozljede te postoperacijska rehabilitacija.

2.6.1. Anatomija potkoljenice i stopala

Prije samog prikaza slučaja prisjetit ćemo se anatomskih struktura potkoljenice i stopala. Potkoljenica se sastoji od dvije kosti, dok je stopalo složenije i čini ga 26 kostiju. Kosti su međusobno povezane zglobovima kojima stabilnost daju ligamenti i mišići. [17]

2.6.1.1. Kosti potkoljenice i stopala

Potkoljenicu čine goljenična kost (tibia) i lisna kost (fibula). Proksimalni dio goljenične kosti čini konkavno zglobno tijelo koljena, a distalni dio goljenične kosti konkavno zglobno tijelo nožnog zgloba. Središnji dio ove kosti predstavlja njezino tijelo sa tri ruba (gornji, lateralni i medijalni). [17]

Lisna kost smještena je nešto niže pa zbog toga ne sudjeluje u tvorbi koljenskog zgloba. Tanka je, ne nosi težinu te služi kao hvatište mišića. Središnji dio ima tri površine i tri ruba. Proksimalni kraj lisne kosti služi kao konveksno zglobno tijelo za proksimalni zglob s goljeničnom kosti, dok distalni dio lisne kosti služi kao konkavno zglobno tijelo za distalni zglob s goljeničnom kosti. [17]

Kostur stopala možemo podijeliti na tri dijela, a to su: kosti korijena stopala ili nožja (tarsus), kost donožja (metatarsus) te kosti prstiju stopala (ossa digitorum pedis) [17]

Kosti korijena stopala podijeljene su na prednju skupinu u koju spadaju tri klinaste kosti (os cuneiforma) i kockasta kost (os cuboideum), dok stražnju skupinu kostiju korijena stopala čine gležanjska (talus), petna (calcaneus) te čunjasta kost (os naviculare). [17]

Kosti donožja čini pet kostiju smještenih između tarzusa i proksimalnih članaka prstiju. [17]

Kosti prstiju sastoje se od tri članka za svaki prst osim za palac koji ima dva članka. [17]

2.6.1.2. Zglobovi stopala

Gornji nožni zglob (art. talocruralis) čine distalni krajevi potkoljeničnih kostiju spojenih sa gležanjskom kosti. Konkavno zglobno tijelo čine krajevi goljenične i lisne kosti dok konveksno zglobno tijelo čini utor gležanjske kosti (trochlea talusa). Zglob učvršćuju prednji i stražnji talofibularni ligament. U gornjem nožnom zglobu mogući su pokreti plantarne i dorzalne fleksije. [17]

Donji nožni zglob (art. talocalcaneonavicularis) ima svoj prednji i stražnji dio. Stražnji dio (art. subtalaris) povezuje gležanjsku kost sa petnom kosti. Konkavno zglobno tijelo se nalazi na donjoj strani gležanjske kosti dok se konveksno nalazi na petnoj kosti. Prednji dio zgloba povezuje gležanjsku, petnu i čunjastu kost. Konkavno zglobno tijelo kod prednjeg dijela tvore čunjasta i petna kost dok se konveksne zglobne površine nalaze na gležanjskoj kosti. Ligamenti koji osiguravaju ovaj zglob su talocalcaneum interosseum, mediale i laterale. U donjem nožnom zglobu mogući su pokreti supinacije, pronacije, unutarnje te vanjske rotacije. Kada se adukcija istovremeno odvija s pokretom unutarnje rotacije imamo pokret koje nazivamo inverzijom. Za vrijeme istovremenog pokreta vanjske rotacije i abdukcije imamo pokret everzije stopala. [17]

Ostali zglobovi stopala su: art. calcaneocuboidea, Chopartov zglob, art. cuneonavicularis, art. intertarseae, art. Lisfranci, art. intermetatarsae, art. metatarsophalangeae te art. interphalangeae pedis. [17]

2.6.1.3. Mišići potkoljenice i stopala

Mišići potkoljenice odgovorni su pokrete u gornjem i donjem stopalnom zglobu. U gornjem stopalnom gležnju fleksiju vrše: m. triceps surae, m. tibialis posterior, m. flexor digitorum longus, m. hallucis longus. Ekstenziju vrše m. tibialis anterior, m. extensor digitorum longum, m. extensor hallucis te m. fibularis tertius. U donjem stopalnom zglobu izvode se pokreti inverzije i everzije. Inverziju vrše mišići m. tibialis anterior i m. tibialis posterior, dok everziju vrše m. fibularis longus, m. fibularis brevis te m. fibularis tertius. [17]

2.6.2. Prijelom fibularnog maleola bez pomaka

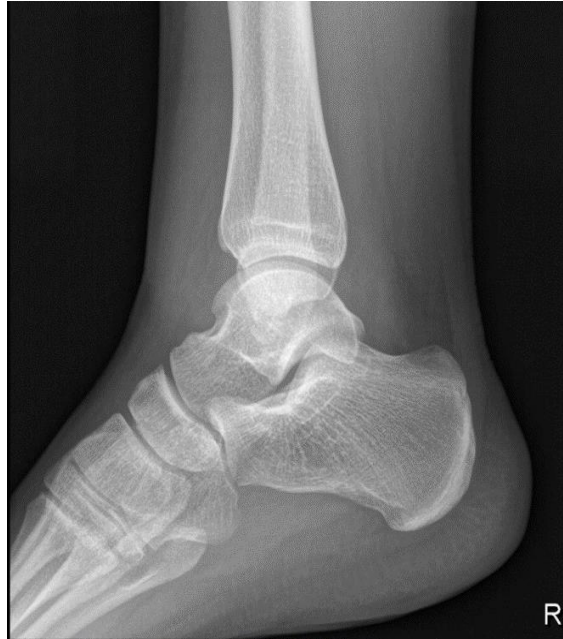Tijek slučaja

Pacijentica stara 16 godina dolazi na hitni bolnički prijem zbog izrazitih bolova u desnom gležnju nakon pada.

Iz anamneze doznajemo da se pad dogodio prilikom hoda po stepenicama, pacijentica nije vidjela stepenicu te joj je noga kliznula preko ruba stepenice i ona je pala. Kod opisivanja pada pacijentica navodi kako se noga kod pada našla u pokretu prekomjerne inverzije.

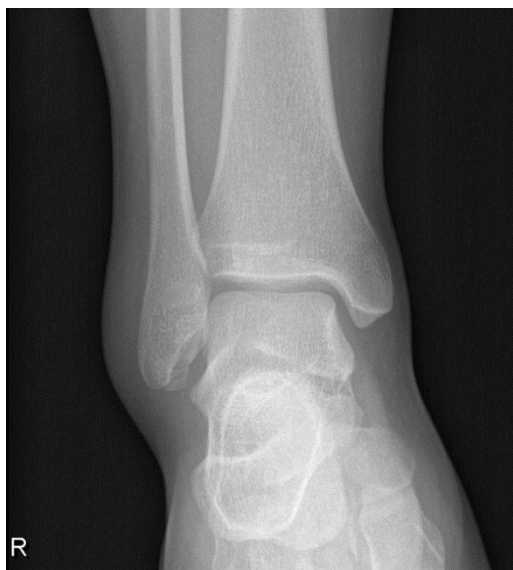Prisutan je edem desnog gležnja. Kod palpacije desnog gležnja u području lateralnog maleola javlja se bol. Bolna je prednja sindesmoza. Kretnje stopala su terminalno bolne. Neurocirkularni refleksi tetiva uredni te je kontinuitet Ahilove tetive održan.

Na temelju kliničke slike učinjeno je rendgensko snimanje u dvije projekcije koje pokazuje infrakciju distalnog dijela maleola fibule bez pomaka ulomka. (Slika 2.6.2.1, 2.6.2.2)



Slika 2.6.2.1 RTG snimka; latero-lateralni prikaz gležnja

Izvor: (autor rada, Lucija R.)

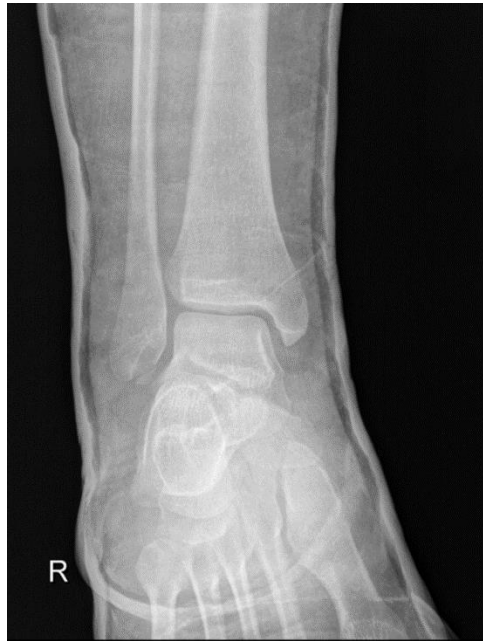

Slika 2.6.2.2 RTG snimka; antero-lateralni prikaz gležnja

Izvor: (autor rada, Lucija R.)

S obzirom na rezultate dijagnostičke pretrage, terapija koja se primjenjuje jest imobilizacija longetom na četiri dana. Pacijentici se savjetuje primjena hladnog obloga na ozlijeđeno mjesto te analgetici prema potrebi.

Nakon četiri dana pacijentica dolazi na kontrolu. Liječnik ponavlja RTG nalaz koji pokazuje frakturu proksimalnog maleola fibule bez pomaka (Slika 2.6.2.3). Terapija se nastavlja cirkularnim sadrenim zavojem s petom idućih šest tjedana. Pacijenticu se poučava trotaknom hodu sa podlaktičnim štakama sa osloncem na petu koja je postavljena na sadreni povoj. Savjetuje se provođenje vježbi ispod imobilizacije kako bi se smanjilo atrofiranje mišića te držanje desne noge na povišenom.



Slika 2.6.2.3 RTG snimka; antero-lateralni prikaz gležnja

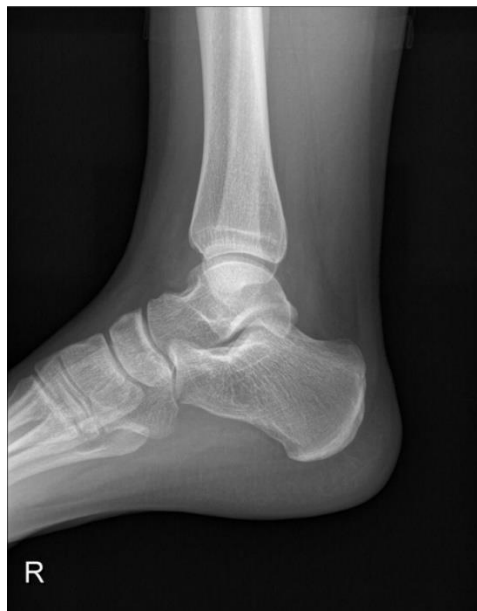Izvor: (autor rada, Lucija R.)

Nakon osam dana pacijentica dolazi na izvanredni pregled zbog pojave edema prstiju. Cirkularni sadreni povoj se skida. Ispod povoja vidljiv je klinički otok gležnja. Bez dodatne dijagnostičke obrade pacijentici liječnik daje uputu nošenja elastičnog zavoja i hoda sa podlaktičnim štakama, no bez oslonca na ozlijeđenu nogu idućih pet tjedana. Savjetuje primjenu obloga, mirovanje te analgetike prema potrebi.

Na kontroli nakon pet tjedana pacijentica i dalje osjeća bolnost. Klinički nije prisutan instabilitet te liječnik bez dodatne dijagnostičke obrade preporuča hod sa jednom podlaktičnom štakom, dopušta potpuni oslonac na ozlijeđenu nogu te upućuje na pregled fizijatra i fizikalnu terapiju.

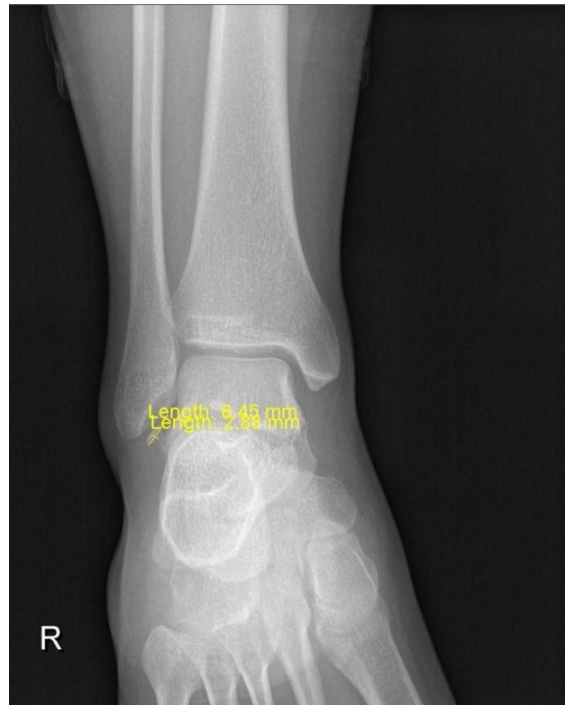Fizijatar propisuje 10 terapija koje sadrže izmjenične kupke, medicinsku gimnastiku, kriomasažu te elastičnu ortozu za gležanj kod većih i duljih aktivnosti. Pacijentica provede propisanu fizikalnu terapiju nakon koje je i dalje prisutna bolnost te edem desnog gležnja.

Nakon tri mjeseca od posljednje kontrole liječnika i dalje je prisutna bolnost. Pacijentica se zbog toga ponovno javlja liječniku. Liječnik ponavlja RTG snimku na kojoj je vidljiva mineralna sjenka oko 8x3 mm (Slika 2.6.2.4, 2.6.2.5) uz vršak fibularnog maleola. Pacijentica navodi izrazitu bolnost kod palpacije vrška maleola te dorzalnu fleksiju izvodi uz prisutnost boli i u smanjenom opsegu pokreta. Liječnik obzirom na simptome te dob traži dodatnu dijagnostičku pretragu, snimku magnetne rezonance desnog gležnja. Također, nastavlja se i fizikalna terapija. Fizijatar propisuje 15 terapija. Na terapijama se provodi medicinska gimnastika, laser, magnetoterapija te izmjenične kupke.



Slika 2.6.2.4 RTG snimka; postranični prikaz gležnja

Izvor: (autor rada, Lucija R.)

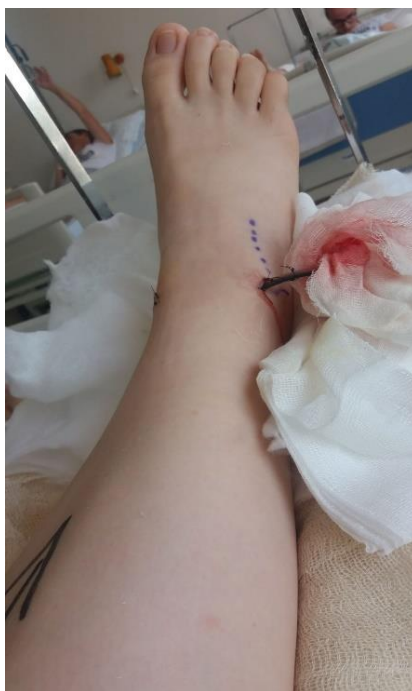

Slika 2.6.2.5 RTG snimka; antero-lateralni prikaz gležnja

Izvor: (autor rada, Lucija R.)

Magnetna rezonanca učinjena je dva mjeseca kasnije. Na snimkama je vidljiva nepotpuna ruptura prednjeg talofibularnog ligamenta, stanje nakon prijeloma vrška fibularnog maleola starijeg datuma te znakovi sindroma sruza gležnja. Uz učinjenu dijagnostičku pretragu učinjen je i detaljnog pregled specijalista koji pokazuje pozitivan test prednje ladice te pozitivan test čučnja. Liječnik predlaže artroskopsku toaletu desnog gležnja.

Prema preporuci liječnika učinjena je artroskopska toaleta desnog gležnja s prednje strane. Rani poslijeoperacijski tijek je uredan. Na slici je prikazana noga dan po operaciji, prije vađenja drena (Slika 2.6.2.6) Prije otpusta iz bolnice pacijentica je educirana o vježbama koje mora provoditi te pravila kojih se mora pridržavati. Također, preporuča se što brže uključivanje u ambulantnu fizikalnu terapiju.



Slika 2.6.2.6 Noga dan nakon operacije

Izvor: (autor rada, Lucija R.)

2.6.3. Fizioterapeutska procjena

Fizioterapeutska procjena je procjena koju vrši fizioterapeut po primitku pacijentice. Fizioterapeutska procjena se sastoji od pregleda otpusnog pisma, nalaza fizijatra, razgovora s pacijenticom, testova i mjerenja pacijentice te popunjavanja fizioterapeutskog kartona.

Testovi i mjerenja provedeni sa pacijenticom su mjere obujma i opsega pokreta, manualni mišićni test (MMT) te *Timed Up and Go* test (TUG).

Mjere obujma provode se kako bi dale uvid u promjene tjelesnih dimenzija tokom vremena te se provode na svim dijelovima tijela. Možemo uspoređivati obujam zdrave i ozlijeđene strane što daje dobar uvid u trofičko stanje mišića. Izrazito su jednostavne za provođenje jer je potrebna samo centimetarska traka. [19]

Mjere opsega pokreta provode se pomoću goniometra ili medicinskog kutomjera. Mjerenje je potrebno napraviti na zdravoj i bolesnoj strani tijela. Dobiveni rezultati uspoređuju se sa referentnim vrijednostima opsega pokreta za pojedini zglob.

Manualni mišićni test je objektivni test mišićne snage. Koristi se za procjenu slabosti te može biti učinkovit u razlikovanju istinske slabosti od neravnoteže ili loše izdržljivosti. Ovaj test možemo nazvati ručno ispitivanje mišića ili ocjenjivanje mišićne snage. Mišić se ocjenjuje

prema najčešće korištenoj Oxfordovoj ljestvici. Oxfordova ljestvica predstavlja ocjene za mišićnu jakost od 0 do 5. [20]

Ocjena 0 – Kontrakcija ispitivanog mišića nije vidljiva. Ne može se palpirati promjena napetosti mišića.

Ocjena 1 – Ispitivani mišić se kontrahira, no nema dovoljno mišićne snage da bi izvršio pokret. Kontrakciju osjećamo palpacijom. Ocjena označava 10% mišićne snage.

Ocjena 2 – Mišić savladava težinu vlastitog segmenta u rasteretnom položaju te obavlja puni opseg pokreta. Ocjena označava 25% mišićne snage.

Ocjena 3 – Mišić se kontrahira i savladava težinu vlastitog segmenta protiv sile teže u punom obimu pokreta. Ocjena označava 50% mišićne snage.

Ocjena 4 – Mišić se kontrahira i savladava težinu vlastitog segmenta uz osrednji otpor ispitivača. Ocjena označava 75% mišićne snage.

Ocjena 5 – Mišić se kontrahira i savladava težinu vlastitog segmenta uz jaki otpor ispitivača. Ocjena označava 100% mišićne snage.

TUG test je test mjerenja vremena i kretanja. Koristi se za procjenu čovjekove pokretljivosti te zahtjeva statičku i dinamičku ravnotežu. Izvodi se na način da pacijentica kreće iz sjedećeg položaja, prelazi stazu dugu 3 metra, okreće se za 180°, vraća do stolice i sjeda. Test se može izvoditi i sa ortopedskim pomagalima. [19]

Fizioterapeutski karton sastoji se od dva dijela. Prvi dio (Tablica 2.6.3.1) sadrži opće podatke te početnu procjenu. Drugi dio fizioterapeuskog kartona (Tablica 2.6.5.1) se sastoji od polja za unos periodične i završne evaluacije.

U nastavku donosim prikaz prvog dijela fizioterapeuskog kartona ispunjavanog sa pacijenticom prije početka fizikalne terapije (Tablica 2.6.3.1).

Tablica 2.6.3.1. Fizioterapeutski karton – prvi dio

<u>Ime i prezime:</u> L.R.		<u>Broj upisa:</u> /
<u>Zanimanje:</u> učenica	<u>Dob:</u> 18 godina	<u>Spol:</u> ženski
<u>Liječnička dijagnoza:</u> St. post. arthroscopiam anterior TC dex. St. post. toliletam anterolateralis art. TC dex. St. post. extripationem corporis liberi ex art. TC dex. f. 22.8.2018.		
<u>Funkcionalna dijagnoza:</u> Pacijentica ima smanjen opseg pokreta dorzalne i plantarne fleksije te se u završnim stupnjevima pokreta javlja bol. Pokrete inverzije i everzije ne smije izvoditi do kontrole operatera. Hoda sa podlaktanim štakama, trotaknim hodom sa osloncem na operiranu nogu do granice boli. Prisutan je edem.		
<u>Početak procjena:</u> VAS (1-10): u mirovanju – 3 kod izvođenja pokreta – 6 Mjere obujma: Opseg natkoljenice 10 cm ispod velikog trohantera – 65 cm Opseg natkoljenice 15 cm ispod velikog trohantera – 60 cm Opseg 10 cm iznad patelle – 51 cm Opseg preko gornjeg ruba patelle – 40 cm Opseg preko donjeg ruba patele – 36 cm Opseg preko sredine patelle – 38 cm Opseg preko najšireg dijela potkoljenice (14 cm ispod donjeg ruba patelle) – 30 cm Opseg potkoljenice u visini maleola – 31 cm Opseg preko pete prema gornjoj strani stopala pod kutom od 45° - 40 cm		

Opseg preko sredine stopala – 27 cm

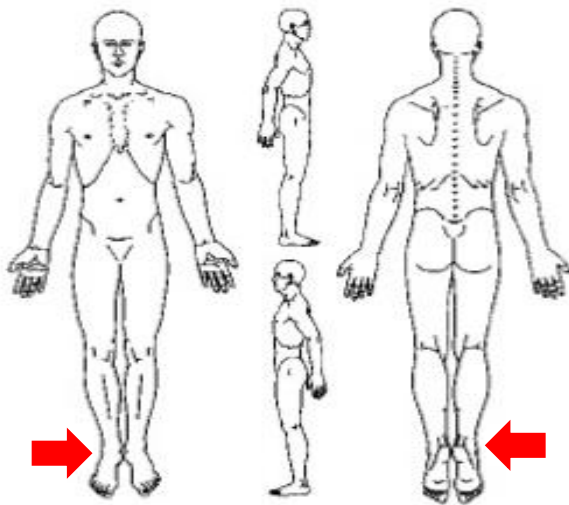
Mjere opsega pokreta: dorzalna fleksija (0-20°) – 0-10°

plantarna fleksija (0-45°) – 0-30°

Manualni mišićni test: m. tibialis anterior – ocjena 3

m. gastrocnemius – ocjena 4

TUG test: TUG test: 26, 74 s (hod uz pomoć podlakatnih štaka)



Podaci važni za fizioterapiju (komorbitet, pacemaker, medikamenti i sl.):

Pacijentica nema komorbiteta, zdrava je osoba.

Ciljevi fizioterapije:

Ciljevi fizioterapije su ukloniti bol koja je prisutna u posljednjim stupnjevima pokreta. Povećati opseg pokreta do fizioloških granica. Jačati mišiće stopala i potkoljenice. Poboljšanje ravnoteže i stabilnosti ozlijeđene noge. Funkcionalno osposobljenje pacijentice – hod bez pomagala. Normalna participacija u društvu i okolini.

Plan fizioterapije:

Prema uputama fizijatra: 1. – 4. tjedan – vježbe u dvorani (aktivno potpomognute), hidroterapija – vježbe u bazenu, limfna drenaža

4. – 6. tjedan – vježbe u dvorani, dozvoljeno izvođenje pokreta inverzije i everzije, stacionarni bicikl bez opterećenja – postupno dodavati opterećenje, progresija vježbi za jačanje mišića, provođenje vježbi balansa, u stajanju povećavati opterećenje, hidroterapija – vježbe u vodi

7. tjedan - progresija vježbi, sobni bicikl s većim opterećenjem, funkcionalni trening

Informirana suglasnost pacijenta/skrbnika s ciljevima i planom (potpis): L.R.

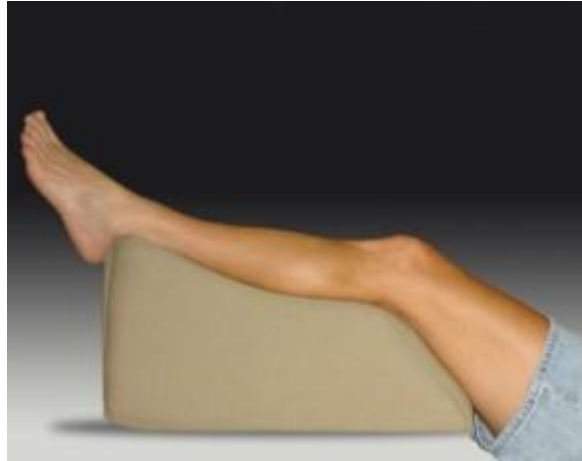Izvor: (autor rada, Lucija R.)

2.6.4. Plan fizikalne terapije po tjednima

Plan fizikalne terapije podijeljen je po tjednima. Podijeljen je na terapije koje se odvijaju od 1. do 4. postoperacijskog tjedna, na terapije koje se provode od 4. do 6. te one terapije koje se odvijaju u 7. tjednu poslije operacije. Takav protokol ima gruba pravila koja se individualno prilagođavaju stanju i mogućnosti pacijenta.

2.6.4.1. 1. – 4. tjedan poslije operacije

Vježbe cirkulacije izrazito su bitne u prvim postoperacijskim tjednima iz razloga što pacijentica većinu vremena provodi u ležećem položaju. Dugotrajno ležanje može dovesti do stvaranja krvnih ugrušaka, tromboflebitisa te duboke venske tromboze. Vježbe cirkulacije je potrebno provoditi minimalno 3 puta na dan, no poželjno je i više. Jedna serija vježbi cirkulacije traje 20 minuta. Izvode se na način da je noga u povišenom položaju (Slika 2.6.4.1.1) 3 minute, nakon toga ju pacijentica spusti 1 minutu. Potrebno je napraviti 5 takvih izmjena. Vježbe pospješuju bolji optok krvi u donjim ekstremitetima te preveniraju nastanak cirkulacijskih smetnji koje mogu izazvati velike komplikacije.



Slika 2.6.4.1.1 Noga na povišenom položaju

Izvor: (<https://soccerfitnessgols.com/2014/04/07/elevate-your-legs-and-your-game/>)

U razdoblju od 1. do 4. tjedna poslije operacije provode se individualne vježbe razgibavanja operiranog gležnja. Izvode se samo pokreti dorzalne i plantarne fleksije (Slika 2.6.4.1.2). Vježbe pacijentica izvodi aktivno do maksimalno izvedivog stupnja pokreta kojeg može, stupnjeve koji nedostaju fizioterapeut izvodi potpomognuto. Vježbe za pokret dorzalne i plantarne fleksije pacijent izvodi u ležećem, sjedećem te stojećem stavu. Kod vježbanja se koriste kineziterapijska sredstva i pomagala poput lopte, kose daske, balans daske, rastezljivih traka te utega.




Slika 2.6.4.1.2 Prikaz vježbe dorzalne i plantarne fleksije uz otpor rastezljive trake

Izvor: (https://www.popsugar.co.uk/fitness/Ankle-Strengthening-Exercises-42606529?utm_medium=redirect&utm_campaign=US:HR&utm_source=www.google.com)

Osim vježbi za opseg pokreta operiranog zgloba važno je raditi vježbe za jačanje mišića stopala, potkoljenice i natkoljenice. Za jačanje mišića stopala pacijentica radi vježbe prstima. Vježbe prstima su jednostavne poput sakupljanja spužvica ili kamenčića, nabiranje ručnika te slične vježbe. Također bitno je raditi izometričke vježbe za jačanje noge. Izometričke ili statičke vježbe su vježbe kod kojih ne dolazi do promjene duljine mišića već samo njegove napetosti. Pacijentica mora statički napeti mišić te zadržati tu napetost šest sekundi, nakon takve statičke kontrakcije slijedi odmor koji traje duplo dulje od kontrakcije. Ove vježbe izrazito su korisne i dobre za povećanje snage kad nije dopuštena pretjerana aktivnost.

Krioterapija je dobrodošla metoda. Krioterapija je primjena hladnoće u svrhu liječenja ozljeda i bolesti. Tijelo na hladnoću reagira lokalno i sistemski. Lokalno dolazi do vazokonstrukcije te usporavanja metabolizma. Javlja se eritem koji je svjetliji od toplinskog eritema. Dolazi do smanjene provodljivosti živaca što na kraju daje analgetski učinak. Sistemski odgovor organizma očituje se generaliziranom vazokonstrukcijom. Krioterapija se primjenjuje postupcima kriomasaže, krioobloga, kriokupke te raspršivačima s isparavajućom tvari. U fizikalnoj terapiji najčešće se koristi kriooblog (Slika 2.6.4.1.3). Kod tehnike krioobloga led se ne stavlja direktno na kožu već se između leda i kože stavlja tkanina. Trajanje procedure je 5 do 10 minuta ovisno o subjektivnom osjećaju pacijenta.



Slika 2.6.4.1.3 Kriooblog

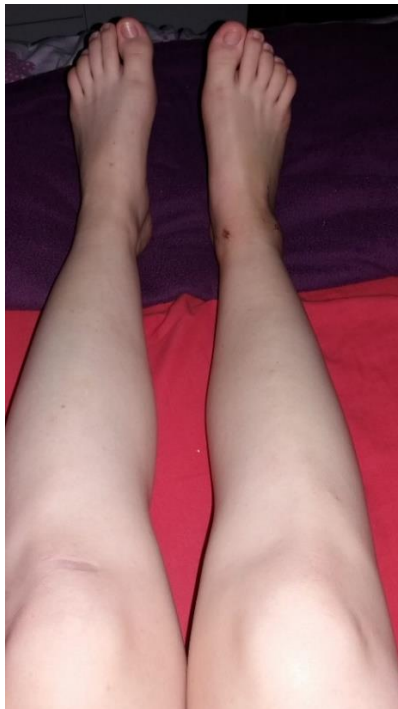Izvor: (<https://southshorefootandankle.com/foot-ankle/ankle-sprains>)

Hidroterapija započinje s navršena dva tjedna nakon operacije, nakon što je rana zacijelila. Preporučene su vježbe u terapijskom bazenu. Terapijski bazen hidroterapijski je postupak za

bolesnike kod kojih je potrebno provoditi vježbe u vodi. Opći učinak tretmana u bazenu očituje se u poboljšanju cirkulacije, povećanje pokretljivosti u zglobovima, relaksacija, jačanje mišića, poboljšanje hoda i smanjenje boli. Temperatura vode se prilagođava ovisno o skupini bolesnika. Temperatura za ortopedске bolesnike je 32 do 34°C.

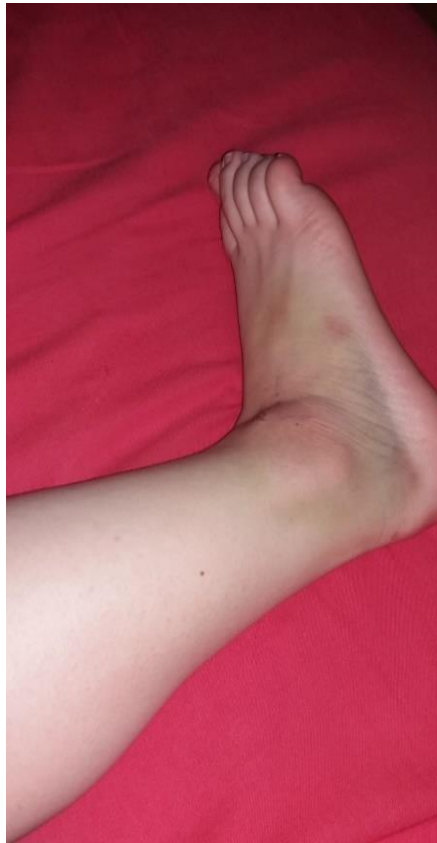Pacijentica samostalno izvodi vježbe plantarne i dorzalne fleksije. Vježbe u bazenu olakšava djelovanje sile uzgona. Uzgon djeluje suprotno od gravitacije te zbog toga pacijentici omogućuje hod bez ortopedskih pomagala, odnosno bez podlaktanih štaka. Vježbe hoda u bazenu izvode se progresivno. U početku pacijentica hoda po bazenu uz pridržavanje za rub bazena, nakon toga bez pridržavanja. Kada je pacijentica savladala takav hod može hodati po prstima i petama. Cilj je vježbati i povećati opseg pokreta dorzalne i plantarne fleksije.

Ručna limfna drenaža indicirana je zbog prisutnosti edema (Slika 2.6.4.1.4) i znatnog hematoma (Slika 2.6.4.1.5). Primjenjuje se u svrhu uspostavljanja ravnoteže između tekućina u organizmu. Ručna limfna drenaža noge provodi se prema određenim pravilima. Provodi se od proksimalnog dijela natkoljenice odnosno prepona prema distalno odnosno prema koljenu i stopalu. Nakon obrade natkoljenice obrađuje se koljeno, potkoljenica i na kraju stopalo. Ručna limfna drenaža je ugodna i korisna za pacijenticu.



10 Slika 2.6.4.1.4 Edem

Izvor: (autor rada, Lucija R.)



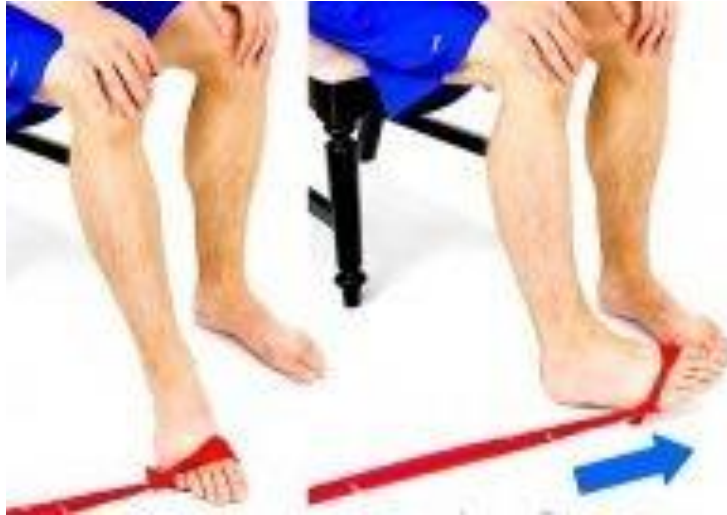Slika 2.6.4.1.5 Hematom

Izvor: (autor rada, Lucija R.)

Pacijentica hoda trotaknim hodom sa dvije podlakatne štake. Bolesnu nogu opterećuje do granice boli. Poželjno je što više odmarati i nogu držati na povišenom položaju, a kod duljeg hoda nositi elastični zavoj.

2.6.4.2. 4. – 6. tjedan poslije operacije

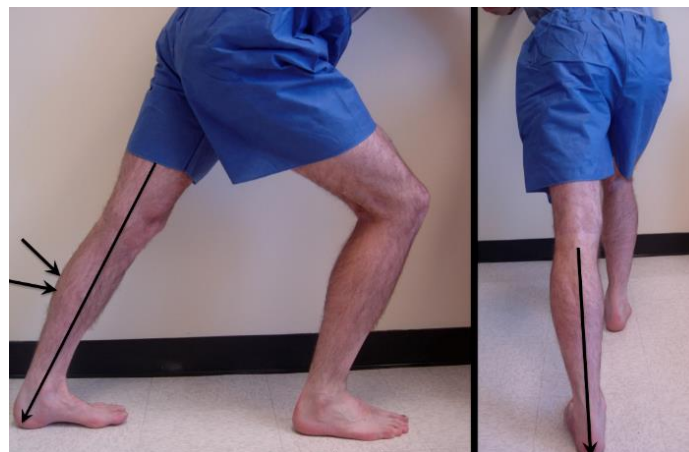Fizioterapeutski tretman od 4. do 6. tjedna sastoji je od aktivnih vježbi sa punim opsegom pokreta. Dozvoljeni su pokreti inverzije, everzije (Slika 2.6.4.2.1) te cirkumdukcije. Sve vježbe sada pacijentica može izvesti potpuno samostalno.



Slika 2.6.4.2.1 Vježbe everzije i inverzije stopala

Izvor: (<https://www.pinterest.co.uk/pin/382102349612720963/>)

Bitne su u ovom procesu svakako i vježbe istezanja iz razloga što se mišić skraćuje ako se samo rade vježbe jačanja. Pacijentica isteže mišiće stopala, potkoljenice (Slika 2.6.4.2.2) i natkoljenice koristeći kineziterapijska sredstva i pomagala.



Slika 2.6.4.2.2 Istezanje stražnje strane mišića potkoljenice

Izvor: (<https://footeducation.com/calf-stretch/>)

Nastavlja se s progresivnim jačanjem muskulature cijele noge te vježbama za povećanje mobilnosti stopala. Pacijentica provodi i dalje statičke vježbe za jačanje, no uključuju se i aktivne vježbe cijele noge.

Pacijentica počinje trenirati na stacionarnom biciklu s visokim sjedalom, u početku s minimalnim opterećenjem. Opterećenje pacijentica postupno povećava sama prema subjektivnom osjećaju.

U ovom dijelu rehabilitacije poželjno je nastaviti vježbe u bazenu. Vježbe u bazenu se sastoje od aktivnih vježbi gležnja u vodi, vježbi hoda u bazenu te plivanja. Od strane fizijatra propisana je podvodna masaža desne noge koja se također provodi i pridonosi pobuđivanju cirkulacije i opuštanju mišića.

Pacijentica započinje provođenje vježbi za veću stabilnost i bolju koordinaciju gležnja. Za navedene vježbe možemo koristiti razna sredstva i pomagala iz kineziterapijske dvorane. Najčešće korištena je balansna daska (Slika 2.6.4.2.3). Na balansnoj dasci mogu se izvoditi razne vježbe poput: stajanje na obje noge, ljuljanje naprijed – natrag, lijevo – desno, plitki i duboki čučanj, stajanje na jednoj nozi sa i bez pridržavanja, čučanj na jednoj nozi itd. Osim na balansnoj dasci pacijentica provodi vježbe na trampolinu. To su vježbe stajanja na prstima, skokova na mjestu, naprijed – natrag te u stranu. Tijekom vježbanja na balansnoj dasci i trampolinu pacijentici je potreban nadzor fizioterapeuta.



Slika 2.6.4.2.3 Vježbe na balans dasci

Izvor: (http://www.kbd.hr/fileadmin/Arhiva/Dokumenti/FIZ-Balans_ravnoteza.pdf)

Pacijentica sve više vježbi provodi u stojećem položaju. Operiranu nogu opterećuje maksimalno. Kraće udaljenosti savladava bez štaka, no za dulje se služi jednom podlakatnom štakom radi osjećaja sigurnosti.

Jedna terapija sadržavala je različite kombinacije gore spomenutih vježbi i procedura. U tablici 2.6.4.2.1 donosim prikaz vježbi i njihovog volumena.

Tablica 2.6.4.2.1 Primjer terapije u razdoblju 4. – 6. tjedna poslije operacije

	VJEŽBA	VOLUMEN
UVODNI DIO	Stacionarni bicikl	10 minuta, umjeren tempo
GLAVNI DIO	Statičke vježbe	10 x 20 sekundi
	Vježbe za povećanje opsega pokreta (Slika 2.6.4.1.2, Slika 2.6.4.2.1)	Svaka vježba 10x
	Vježbe na balansnoj dasci (Slika 2.6.4.2.3)	10 minuta
ZAVRŠNI DIO	Stacionarni bicikl	5 minuta, umjeren tempo
	Vježbe istezanja (Slika 2.6.4.2.2)	5 minuta

Izvor: (autor rada, Lucija R.)

Osim redovitog dolaska na fizikalnu terapiju pacijentica naučene vježbe jačanja te istezanja mišića provodi kod kuće. Uz vježbanje pacijentica prema savjetu fizioterapeuta hoda po ravnom i neravnom terenu.

2.6.4.3. 7. tjedan poslije operacije

Nastavlja se s progresijom vježbi. Sve vježbe koje se provode nastavljaju se provoditi, samo se povećava njihov broj ponavljanja te intenzitet.

Pacijentica trenira na stacionarnom biciklu sa visokim intenzitetom.

Hoda bez pomagala sa potpunim osloncem na operiranu nogu. To je proces kojeg fizioterapeut mora pažljivo nadgledati. Pacijentica jednako mora prenositi težinu na zdravu i operiranu nogu.

Funkcionalni trening obuhvaća hod po ravnim i neravnim terenima, trčanje, skakanje i druge aktivnosti s kojima se pacijentica susreće u svakodnevnom životu, a morala ih je izbjegavati zbog oporavka.

2.6.5 Evaluacija provedene fizikalne terapije

Evaluacija ili vrednovanje predstavlja procjenu stanja pacijenta. Takva procjena vrši se tijekom fizioterapijske intervencije te po završetku. Tokom fizioterapijske intervencije vrši se kako bi vidjeli kratkoročne rezultate. Propituje se daje li učinak terapija koja se provodi, ako daje nastavlja se, ako ne daje mijenja se. Po završetku fizioterapeutske intervencije ponovno se radi evaluacija kako bi se vidjelo je li cilj postignut. Evaluacija provedene fizikalne terapije unosi se u drugi dio fizioterapeutskog kartona (Tablica 2.6.5.1).

Tablica 2.6.5.1 Fizioterapeutski karton – drugi dio

Zabilješke tijekom procesa fizioterapije i kontrolne procjene:

Proces fizioterapije tekao je prema planu. Pacijentica je uspješno svladavala sve zadane zadatke.

Nakon 4. tjedna fizikalne terapije napravljeno je mjerenje opsega pokreta - dorzalna fleksija je iznosila 0 - 18°, dok je plantarna fleksija bila izvediva 0 - 40°. Mjerenje nam pokazuje jasan napredak, vrijednosti dobivene mjerenjem su gotovo referentne.

Po završetku 7. tjedna terapija s pacijenticom su provedena sva mjerenja i testovi koji su provedeni prije početka terapija.

VAS (1-10): u mirovanju – 0

kod izvođenja pokreta – 0

Mjere obujma: Opseg natkoljenice 10 cm ispod velikog trohantera – 67 cm

Opseg natkoljenice 15 cm ispod velikog trohantera – 62 cm

Opseg 10 cm iznad patelle – 51 cm

Opseg preko gornjeg ruba patelle – 40 cm

Opseg preko donjeg ruba patele – 34 cm

Opseg preko sredine patelle – 38 cm

Opseg preko najšireg dijela potkoljenice (14 cm ispod donjeg ruba patelle) – 38 cm

Opseg potkoljenice u visini maleola – 24 cm

Opseg preko pete prema gornjoj strani stopala pod kutom od 45° – 33 cm

Opseg preko sredine stopala – 23 cm

Mjere opsega pokreta: dorzalna fleksija (0 - 20°) – 0 - 20°

plantarna fleksija (0 - 45°) – 0 - 45°

Manualni mišićni test: m. tibialis anterior – ocjena 5

m. gastrocnemius – ocjena 5

TUG test: 10, 37 s (hod bez pomagala)

Usporedbom početnih i završnih mjerenja vidimo napredak i ostvarenje postavljenog cilja.

Mišljenje (zaključak) po obavljenoj fizioterapiji: Fizikalna terapija je uspješno provedena. Pacijentica je dosegla pun opseg pokreta bez prisutnosti boli te se vratila svakodnevnim aktivnostima bez ograničenja. Pacijentici je preporučeno i dalje kod kuće provoditi naučene vježbe.

Datum pružane usluge i potpis fizioterapeuta: /

Izvor: (autor rada, Lucija R.)

4. Zaključak

Liječenje i rehabilitacija dva su pojma koja su nezamisliva jedan bez drugoga. Liječenje predstavlja sve postupke koje liječnik primjenjuje da ukloni bolest i promjene u organizmu koja je ta bolest uzrokovala. Tokom liječenja ortopedski bolesnici često su primorani mirovati ili ograničiti svoje kretanje i svakodnevne aktivnosti. Upravo iz tog razloga kada liječenje ortopedskih bolesnika završi kreće jednako važna komponenta njihovog liječenja, a to je rehabilitacija. Rehabilitacija je složeni proces osposobljavanja osoba koje su djelomično ili potpuno izgubile mogućnost za samostalan život i rad. U proces rehabilitacije uključen je pacijent, liječnik, fizioterapeut, medicinska sestra te brojni stručnjaci iz medicinskih djelatnosti ovisno o potrebama pacijenta. Svi članovi tima moraju međusobno komunicirati i surađivati. Pacijent mora znati sve ideje i planove te mora imati motivacije i volje za suradnju. Bez motiviranog pacijenta ne možemo postići maksimum rehabilitacije.

Liječenje posljedica ili loše liječenih unutarzglobnih prijeloma artroskopskom toaletom zgloba daje zadovoljavajuće rezultate. Metoda je minimalno invazivna te je popratni broj komplikacija takvog operativnog zahvata malen. Rehabilitacija nakon artroskopske toalete gornjeg nožnog zgloba traje 6 tjedana što je povoljno kako za pacijenta tako i za zdravstveni sustav. Nakon 6 tjedana u pravilu pacijent je spreman za povratak na svoje radno mjesto te povratak svojim svakodnevnim aktivnostima. U takvoj rehabilitaciji nedvojbeno je da imamo zadovoljnog pacijenta. Cilj rehabilitacije je povratiti pun opseg pokreta ako on izostaje, ojačati mišiće te funkcionalnim vježbama omogućiti pacijentu što bolji povratak u svakodnevne aktivnosti.

Iz ovog rada možemo zaključiti su liječenje i rehabilitacija skup postupaka koje provode medicinski timovi u svrhu izlječenja i ozdravljenja ozljede s kojom je pacijent suočen. Ukoliko je pacijent motiviran, osoblje profesionalno i dobro obučeno dobar rezultat je nedvojbeno zagaraniran.

5. Literatura

- [1] Melita Uremović, Slavko Davila i suradnici: Rehabilitacija ozljeda lokomotornog sustava; Medicinska naklada; Zagreb 2018.]
- [2] M. Pećina i suradnici: Ortopedija; 3. izmijenjeno i dopunjeno izdanje, Naklada Ljevak d.o.o., 2004., Zagreb
- [3] Ward AB, Gutenbrunner C, Chamberlain MA. Bijela knjiga fizikalne i rehabilitacijske medicine u Europi. Fizikalna i rehabilitacijska medicina [Internet]. 2007 [pristupljeno 13.07.2021.];21(Supl 1):1-77. Dostupno na: <https://hrcak.srce.hr/129196>
- [4] Brumnić V, Šimunović D. Timski rad u fizioterapiji – temelj suvremene rehabilitacijske doktrine. Jahr [Internet]. 2015 [pristupljeno 14.07.2021.];6(1):87-111. Dostupno na: <https://hrcak.srce.hr/141564>
- [5] Pope – Gajić, Ozana 2007. „Liječenje pokretom“ – udžbenik iz kineziterapije za 3. razred srednje škole
- [6] Nado Bukvić, Zvonimir Lovrić i Zoran Trninić; Traumatologija; dostupno na https://bib.irb.hr/datoteka/848253.Trauma_final-1.pdf; pristupljeno 5.4.2021.
- [7] Bartl C, Stengel D, Bruckner T, Gebhard F; ORCHID Study Group. The treatment of displaced intra-articular distal radius fractures in elderly patients. Dtsch Arztebl Int. 2014 Nov 14;111(46):779-87. doi: 10.3238/arztebl.2014.0779. PMID: 25491556; PMCID: PMC4263909
- [8] J. Nekić; Stupnjeviti tretman intraartikularnog prijeloma distalnog dijela tibije; Diplomski rad; Medicinski fakultet sveučilišta u Zagrebu; Zagreb 2016.; dostupno na: <https://repozitorij.mef.unizg.hr/islandora/object/mef%3A1127/datastream/PDF/view>; pristupljeno 9.8.2021.
- [9] https://www.svkatarina.hr/centar-izvrsnosti/1/radiologija-i-dijagnostika/radiografija-rtg/146?fbclid=IwAR2gB3nbdGt7PRoLcNLj2nxg_YNBcDckML4HFT3tDhNUpjPXXarv1ae9fvI pristupljeno 21.7.2021.
- [10] <https://bfm.hr/zavod-za-radiolosku-i-ultrazvucnu-dijagnostiku/#1598554539806-11b3a319-ac42>; pristupljeno 21.8.2021.

- [11] <https://www.akromion.hr/usluge/radiologija/magnetska-rezonanca/sto-je-magnetska-rezonancija/> pristupljeno 19.8.2021.
- [12] Čupurdija A.; Petrincec B.; Kompjutorizirana tomografija – CT; Matematičko fizički list (1332-1552) **270** (2017), 2; 80-86
- [13] H. Brčić; Konzervativno liječenje prijeloma; Diplomski rad; Medicinski fakultet sveučilišta u Zagrebu, Zagreb 2017., dostupno na: <https://repositorij.mef.unizg.hr/islandora/object/mef%3A1479/datastream/PDF/view>; pristupljeno 13.7.2021.
- [14] Sarmiento A.; J. B. Zagorski M. D.; G. A. ZYCH D. O.; Latta, LL dr.sc.; A. Capps M. D.; Functional Bracing for the Treatment of Fractures of the Humeral Diaphysis; Journal of Bone & Joint Surgery: travanj 2000. - svezak 82 - izdanje 4 - str 478
- [15] J. Konjevod; Liječenje prijeloma distalnog radiusa; Diplomski rad; Medicinski fakultet sveučilišta u Zagrebu, Zagreb 2019.; dostupno na: <https://repositorij.mef.unizg.hr/islandora/object/mef%3A2408/datastream/PDF/view>; pristupljeno 13.7.2021.
- [16] Jerbić I.; Osnovni principi operativnog liječenja prijeloma; Diplomski rad; Medicinski fakultet sveučilišta u Zagrebu, Zagreb 2016.; dostupno na: <https://repositorij.mef.unizg.hr/islandora/object/mef%3A1339/datastream/PDF/view>; pristupljeno: 21.8.2021.
- [17] J. Krompotić – Nemanić i A. Marušić: Anatomija čovjeka 2., korigirano izdanje; Medicinska naklada Zagreb, 2007.
- [18] https://www.physio-pedia.com/Girth_Measurement pristupljeno: 11.8.2021.
- [19] [https://www.physio-pedia.com/Timed_Up_and_Go_Test_\(TUG\)](https://www.physio-pedia.com/Timed_Up_and_Go_Test_(TUG)) pristupljeno: 11.8.2021.
- [20] https://www.physio-pedia.com/Muscle_Strength_Testing pristupljeno: 11.8.2021.

Popis slika

Slika 2.3.1 Krvni podljev, edem	7
Slika 2.5.1.1.1 Imobilizacija sadrenim zavojem	11
Slika 2.5.1.3.1. Izgled imobilizacije kod prijeloma dijefize humerusa	12
Slika 2.6.2.1 RTG snimka; latero-lateralni prikaz gležnja.....	17
Slika 2.6.2.2 RTG snimka; antero-lateralni prikaz gležnja	17
Slika 2.6.2.3 RTG snimka; antero-lateralni prikaz gležnja	18
Slika 2.6.2.4 RTG snimka; postranični prikaz gležnja	19
Slika 2.6.2.5 RTG snimka; antero-lateralni prikaz gležnja	20
Slika 2.6.2.6 Noga dan nakon operacije	21
Slika 2.6.4.1.1 Noga na povišenom položaju	26
Slika 2.6.4.1.2 Prikaz vježbe dorzalne i plantarne fleksije uz otpor rastezljive trake	26
Slika 2.6.4.1.3 Kriooblog	27
Slika 2.6.4.1.4 Edem.....	28
Slika 2.6.4.1.5 Hematom.....	29
Slika 2.6.4.2.1 Vježbe everzije i inverzije stopala	30
Slika 2.6.4.2.2 Istezanje stražnje strane mišića potkoljenice	30
Slika 2.6.4.2.3 Vježbe na balans dasci.....	31

Popis tablica

Tablica 2.6.3.1. Fizioterapeutski karton – prvi dio	23
Tablica 2.6.4.2.1 Primjer terapije u razdoblju 4. – 6. tjedna poslije operacije	32
Tablica 2.6.5.1 Fizioterapeutski karton – drugi dio.....	33



IZJAVA O AUTORSTVU I

SUGLASNOST ZA JAVNU OBJAVU

Završni/diplomski rad isključivo je autorsko djelo studenta koji je isti izradio te student odgovara za istinitost, izvornost i ispravnost teksta rada. U radu se ne smiju koristiti dijelovi tuđih radova (knjiga, članaka, doktorskih disertacija, magistarskih radova, izvora s interneta, i drugih izvora) bez navođenja izvora i autora navedenih radova. Svi dijelovi tuđih radova moraju biti pravilno navedeni i citirani. Dijelovi tuđih radova koji nisu pravilno citirani, smatraju se plagijatom, odnosno nezakonitim prisvajanjem tuđeg znanstvenog ili stručnoga rada. Sukladno navedenom studenti su dužni potpisati izjavu o autorstvu rada.

Ja, **Lucija Risek** pod punom moralnom, materijalnom i kaznenom odgovornošću, izjavljujem da sam isključiva autorica završnog/diplomskog rada pod naslovom **Liječenje i rehabilitacija unutarzglobnih prijeloma** te da u navedenom radu nisu na nedozvoljeni način (bez pravilnog citiranja) korišteni dijelovi tuđih radova.

Studentica:
(Lucija Risek)

Lucija Risek

(vlastoručni potpis)

Sukladno Zakonu o znanstvenoj djelatnosti i visokom obrazovanju završne/diplomske radove sveučilišta su dužna trajno objaviti na javnoj internetskoj bazi sveučilišne knjižnice u sastavu sveučilišta te kopirati u javnu internetsku bazu završnih/diplomskih radova Nacionalne i sveučilišne knjižnice. Završni radovi istovrsnih umjetničkih studija koji se realiziraju kroz umjetnička ostvarenja objavljuju se na odgovarajući način.

Ja, **Lucija Risek** neopozivo izjavljujem da sam suglasna s javnom objavom završnog/diplomskog rada pod naslovom **Liječenje i rehabilitacija unutarzglobnih prijeloma** čija sam autorica.

Studentica:
(Lucija Risek)

Lucija Risek

(vlastoručni potpis)

