

Perioperacijska sestrinska skrb kod operacija sive mrene

Kurtanjek, Helena

Undergraduate thesis / Završni rad

2021

Degree Grantor / Ustanova koja je dodijelila akademski / stručni stupanj: **University North / Sveučilište Sjever**

Permanent link / Trajna poveznica: <https://um.nsk.hr/um:nbn:hr:122:585392>

Rights / Prava: [In copyright](#) / [Zaštićeno autorskim pravom.](#)

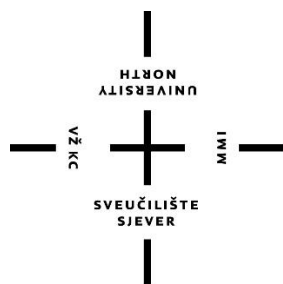
Download date / Datum preuzimanja: **2025-01-07**



Repository / Repozitorij:

[University North Digital Repository](#)





**Sveučilište
Sjever**

Završni rad br. 1489/SS/2021

Perioperacijska sestrinska skrb kod operacije sive mreže

Helena Kurtanjek, 2444132449 (3306/336)

Varaždin, studeni 2021. godine



**Sveučilište
Sjever**

Odjel za sestrinstvo

Završni rad br. 1489/SS/2021

**Perioperacijska sestrinska skrb kod operacije sive
mrene**

Student

Helena Kurtanjek, 2444132449 (3306/336)

Mentor

Ivana Herak, mag. med. techn.

Varaždin, studeni 2021. godine

Prijava završnog rada

Definiranje teme završnog rada i povjerenstva

ODJEL	Odjel za sestrinstvo		
STUDIJ	preddiplomski stručni studij Sestrinstva		
PRISTUPNIK	Helena Kurtanjek	JMBAG	2444132449 (3306/336)
DATUM	2.9.2021	KOLEGIJ	Zdravstvena njega odraslih II
NASLOV RADA	Perioperacijska sestrinska skrb kod operacija sive mrene		
NASLOV RADA NA ENGL. JEZIKU	Perioperative nursing care in cataract surgery		
MENTOR	Ivana Herak, mag.med.techn	ZVANJE	predavač
ČLANOVI POVJERENSTVA	1. doc.dr.sc. Josip Pavan, predsjednik 2. Ivana Herak, pred., mentor 3. dr.sc. Melita Sajko, član 4. Valentina Novak, pred., zamjenski član 5.		

Zadatak završnog rada

BR. ZAD.	1489/SS/2021
OPIS	<p>Pojavom sve starije populacije raste i broj slučajeva očnih bolesti povezanih sa starenjem oka. Jedna od najčešćih dijagnoza je upravo siva mreža uzrokovana degenerativnim promjenama oka, ali i modernim načinom života. S obzirom da pojava sive mreže u velikoj mjeri utječe na kvalitetu života pojedinca, nameću se zahtjevi za učinkovitim i suvremenim pristupom u liječenju. Sukladno tome, sve češće se primjenjuje princip ambulantne kirurgije u obliku dnevne bolnice što svakako znači izazov za sestrinsku skrb kod bolesnika kod kojeg je indicirana operacija. Sestrinska skrb obuhvaća sve faze perioperacijske skrbi, odnosno, od trenutka odluke za operacijski zahvat pa sve do otpusta pacijenta na kućno liječenje. U cjelokupnoj skrbi medicinska sestra/tehničar svojim znanjem, empatijom i komunikacijskim vještinama utječe na kvalitetniju prijeoperacijsku pripremu te što raniji povratak funkcionalnog i produktivnog statusa svakog operiranog pacijenta.</p>

ZADATAK URUČEN

9.9.2021



POTPIS MENTORA

[Handwritten signature]

Predgovor

U prvom redu zahvaljujem mentorici Ivani Herak , mag.med.techn. na korisnim savjetima i smjericama prilikom izrade ovog rada kao i na uloženom trudu i prenesenom znanju tijekom školovanja. Zahvaljujem i mom Tomislavu, Viti i Mariji, a posebno hvala mojoj majci na poticaju i vjeri u mene.

Sažetak

Pojavom sve starije populacije raste i broj slučajeva očnih bolesti povezanih sa starenjem oka. Jedna od najčešćih dijagnoza je upravo siva mrena uzrokovana degenerativnim promjenama oka, ali i modernim načinom života. S obzirom da pojava sive mreže u velikoj mjeri utječe na kvalitetu života pojedinca, nameću se zahtjevi za učinkovitijim i suvremenijim pristupom u liječenju. Sukladno tome, sve češće se primjenjuje princip ambulantne kirurgije u obliku dnevne bolnice što svakako znači izazov za sestrinsku skrb kod pacijenta kod kojeg je indicirana operacija.

Sestrinska skrb obuhvaća sve faze perioperacijske skrbi, odnosno, od trenutka odluke za operacijski zahvat pa sve do otpusta pacijenta na kućno liječenje. U cjelokupnoj skrbi medicinska sestra/tehničar svojim znanjem, empatijom i komunikacijskim vještinama utječe na kvalitetniju prijeoperacijsku pripremu te što raniji povratak funkcionalnom i produktivnom statusu svakog operiranog pacijenta.

Ključne riječi: katarakta, oko, perioperacijska skrb, siva mrena, uloga medicinske sestre/tehničara

Summary

With the appearance of an aging population, the number of cases of eye diseases related to eye aging is growing. One of the most common diagnoses is cataracts caused by degenerative changes in the eye, but also by the modern lifestyle. Since the occurrence of cataracts greatly affects the quality of life of an individual, there are demands for a more effective and modern approach to treatment. Accordingly, the principle of outpatient surgery in the form of a day case surgery is increasingly being applied, which certainly means a challenge for nursing care in a patient in whom surgery is indicated.

Nursing care includes all phases of perioperative care, from the moment of the decision for surgery until the discharge of the patient for home treatment. In the overall care, the nurse, with her knowledge, empathy and communication skills, influences the quality of preoperative preparation and the earliest possible return to the functional and productive status of each operated patient.

Keywords: cataract, eye, perioperative care, nursing role

Popis korištenih kratica

UN	Ujedinjeni narodi
IOT	intraokularni tlak
UZV	ultrazvuk
EKG	elektrokardiogram
KOBP	kronična opstruktivna bolest pluća
ATP	Adenozin Trifosfataza
DM	dijabetes melitus – šećerna bolest

Sadržaj

1. Uvod	1
2. Anatomija i fiziologija oka	3
2.1. Zaštitni aparat oka	3
2.2. Građa oka	5
2.2.1. Vanjska očna ovojnica.....	5
2.2.2. Srednja očna ovojnica.....	6
2.2.3. Unutarnja očna ovojnica	7
2.3. Sadržaj oka	8
3. Uloga medicinske sestre/tehničara u oftalmološkoj svakodnevnicu	10
3.1. Uloga medicinske sestre/tehničara u radu oftalmološke poliklinike.....	10
3.2. Uloga medicinske sestre/tehničara pri pripremi pacijenta za pregled.....	11
3.3. Uloga medicinske sestre/tehničara pri dijagnosticiranju bolesti oka	11
3.4. Uloga medicinske sestre/tehničara kod pregleda u ambulanti	15
3.5. Uloga medicinske sestre/tehničara u operacijskoj sali	15
4. Perioperacijska skrb kod operacije sive mreže.....	17
4.1. Uloga medicinske sestre/tehničara u pripremi pacijenta za operaciju sive mreže.	22
4.2. Uloga medicinske sestre/tehničara pri operaciji sive mreže tehnikom fakoemulzifikacije	23
4.3. Uloga medicinske sestre/tehničara pri operaciji sive mreže laserom.....	24
4.4. Uloga medicinske sestre/tehničara nakon operacije sive mreže	24
4.5. Proces zdravstvene njege pacijenta kod operacije sive mreže	26
4.5.1. Neupućenost u/s nedostatkom znanja o bolesti i tijeku liječenja	26
4.5.2. Strah u/s operacijskim zahvatom	27
4.5.3. Visok rizik za infekciju u/s operacijskim zahvatom oka	27
5. Zaključak	29
6. Literatura	30
Popis slika.....	33

1. Uvod

Pravilne i redovite promjene organizma koje se zbivaju kroz vrijeme nazivamo starenjem [1]. Tako je starenje proces tijekom kojeg se u tijelu odvijaju promjene u funkciji organa ili pak cijelog organizma u skladu sa dobi [2].

Osobe starije od 65 godina čine stariju populaciju koja je najbrže rastuća dobna skupina u razvijenim zemljama svijeta, a prema klasifikaciji UN-a, Hrvatska je svrstana u države Europe s vrlo starom populacijom [2]. Napretkom zdravstvene zaštite i pomacima životnih standarda dolazi do produživanja životnog vijeka, a time i do povećanja populacije starijih osoba.

Kako se starenjem odvijaju promjene na svim organima, dolazi i do promjena na očima, a s brojem povećanja starije populacije i do povećanja broja bolesti oka povezanih sa starenjem.

Starenjem koža vjeđa gubi elastičnost, dolazi do stvaranja nakupina masne tvari na koži vjeđa, mijenja se zakrivljenost rožnice, smanjena je mogućnost akomodacije leće, leća gubi na prozirnosti, a i krvne žile gube na elastičnosti. Posljedično svim promjenama koje se pojavljuju starenjem oka često dolazi do bolesti starije dobi [3].

Glaukom, siva mrena (staračka katarakta) i staračka dalekovidnost najčešće su bolesti starije dobi. Dok se staračka dalekovidnost i povišeni očni tlak (glaukom) mogu ublažiti ili liječiti nošenjem dioptrijskih ili korektivnih naočala i redovitim pregledima uz držanje preporuka liječnika, staračka mrena ili katarakta se jedino može liječiti operacijskim zahvatom [3].

Siva mrena uzrokuje zamućenje vida, gubitak kontrasta i zablještenje pri jakom svjetlu uz moguću pojavu dvoslika i probleme s čitanjem ili vožnjom što sve direktno utječe na kvalitetu života pojedinca. Zbog direktnog narušavanja kvalitete života, pristup liječenju iste treba biti učinkovit i suvremen kako bi pojedincu, pacijentu bio omogućen što brži povratak svakodnevnim aktivnostima i životnim navikama.

Suvremeni pristup liječenju sive mreene sve češće prakticira princip ambulantne kirurgije putem dnevnih bolnica. Takav pristup liječenju postavlja nove izazove za sestrinsku skrb pojedinca.

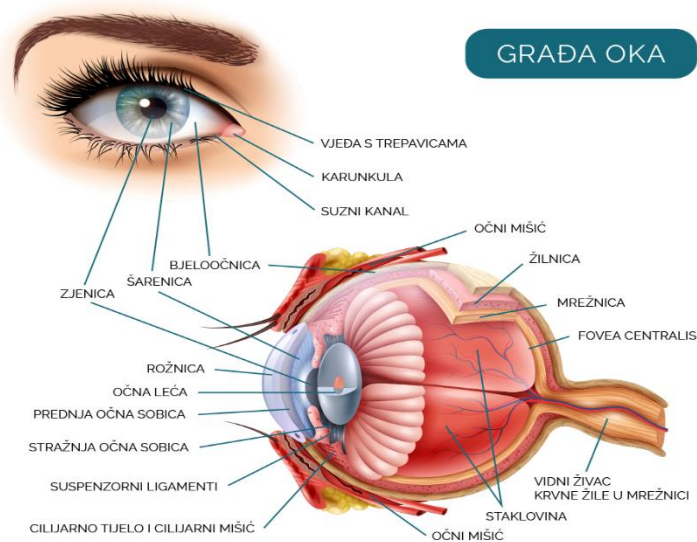
Sestrinska skrb obuhvaća sve faze perioperacijske skrbi, od trenutka odluke pojedinca za operacijski zahvat do trenutka otpusta pacijenta na kućno liječenje. Tijekom cijelog tog perioda skrbi, medicinska sestra/tehničar svojim znanjem, empatijom i komunikacijskim vještinama omogućava kvalitetnu pripremu pacijenta uz što raniji povratak potpuno funkcionalnom i produktivnom statusu svakog operiranog pacijenta [4].

Ovaj završni rad napisan je s ciljem pregleda i analize dostupne literature o suvremenim pristupima liječenja i perioperacijske skrbi kod operacije sive mreže.

2. Anatomija i fiziologija oka

Oko (lat. *oculus*), parni je organ glave sa ulogom prikupljanja i prijenosa vizualnih podataka iz okoline do vidne kore mozga, čime se omogućava osjet vida. Kako se više od 90% informacija iz okoliša prima putem oka, oči se smatraju najbitnijim ljudskim osjetilom [3,4].

Osim što oko kod čovjeka omogućava opažanje svjetla i oblika, omogućava i percepciju kontrasta te razlikovanje boja te percepciju dubine. Zdravo oko omogućuje razlikovanje preko 10 milijuna različitih nijansi boja [3,4].



Slika 2.1 Oko i prikaz građe oka. Izvor: <https://www.mojeoko.hr/savjeti-za-zdrave-oci/njega-oka/gradja-oka>

2.1. Zaštitni aparat oka

Oči su smještene u očnoj šupljini (lat. *orbita*) zaštićene očnim jabučicama, ekstraokularnim mišićima, vjeđama te suznim aparatom kako bi se sačuvale od vanjskih utjecaja, a uz to prirodno podmazivale, vlažile, čistile te pokretale [3].

Očna šupljina (lat. *orbita*) parna je koštana šupljina smještena na prednjem dijelu lubanje. Čine je sedam kostiju lubanje koje oblikuju četiri zida orbite u obliku četverostrane piramide. Vrhom piramide koji je smješten prema unutrašnjosti glave, prolaze živci i vene te optički kanal

koji obavlja očnu arteriju i očni živac. U orbiti se nalazi i orbitalno masno tkivo koje štiti očnu jabučicu i mišiće oka te ublažava trenje koje nastaje pomicanjem očne jabučice [3,5].

Očna jabučica (lat. *bulbus oculi*) smještena je u očnoj šupljini, zaštićena masnim tkivom oka i obavijena sa tri ovojnice. Kuglastog je oblika, a prosječnog promjera oko 24mm (slika 2.1). Pomiče se uz pomoć ekstraokularnih mišića u svim smjerovima. Očna jabučica ima ulogu fotoaparata i/ ili kamere. Rožnica i leća koji čine prednji dio očne jabučice imaju za zadatak prijem i fokus svjetlosti, dok mrežnica, koja čini stražnji dio očne jabučice funkcionira kao fotografski film na kojem se oblikuje primljena slika. Kuglasti oblik očne jabučice sačinjen je od dvije polukugle. Prvu čini manja kugla, rožnica (lat. *cornea*), a drugu veću polukuglu čini bjeloočnica (lat. *sclera*) [3,5].

Ekstraokularne mišiće nalazimo na očnoj jabučici, djeluju kao kuglasti zglobovi čime omogućavaju okretanje očne jabučice oko sve tri osi. Šest je ekstraokularnih mišića, od kojih su četiri ravna, a dva su kosa. Lijevo i desno pokretanje očne jabučice omogućavaju lateralni i medijalni ravni mišići (lat. *m. rectus lateralis i medialis*), dok gibanje prema gore i dolje omogućavaju gornji i donji ravni mišići (lat. *m. rectus superior i inferior*). Kružno pokretanje očne jabučice omogućeno je gornjim i donjim kosim mišićima (lat. *m. obliquus superior i inferior*). Fino pomicanje očne jabučice omogućeno je putem tri živca koji inerviraju ekstraokularne mišiće [3,5].

Vjeđe (lat. *palpebrae*) su pokretna tkiva koja prekrivaju i štite oči. Vjeđama je omogućeno adekvatno razmazivanje suznog filma kako ne bi došlo do isušivanja rožnice. Rožnice se pak putem tog suznog filma opskrbljuju nutrijentima jer nisu opskrbljene krvnim žilama kako bi bila zadržana prozirnost prednjeg dijela oka. Vjeđe prosječno trepću svake četiri sekunde, čime i uklanjanju moguće nečistoće sa oka i na taj način čiste rožnicu. Gornja i donja vjeđa čine vjeđni rasporak. Sačinjene su od tankog vanjskog sloja, unutarnje sluznice i mišićja te čvrstog vezivnog dijela (tarzusa) koji održava oblik polukruga vjeđe. Na prednjim stranama vjeđa nalaze se trepavice (lat. *ciliae*), dlačice koje pri svakom vanjskom utjecaju uzrokuju zatvaranje vjeđa. Otvaranje i zatvaranje vjeđa uvjetovano je radom poprečnoprugastog podizača vjeđe (lat. *m. levator palabrae superior*) te kružnog mišića (lat. *m. orbiculari oculi*). U vjeđama nalazimo i oko 60-tak Meibomovih tarzalnih žlijezda lojnica kojima je zadatak podmazivanje rubova vjeđa [3,5].

Suzni aparat oka kao dio zaštitnog aparata oka omogućuje stvaranje, zaštitu i odvođenje suza. Sastavljen je od glavne i pomoćnih suznih žlijezda te sustava odvodnih kanala. Suzna žlijezda (lat. *glandula lacrimalis*) stvara vodeni sloj suznog filma te se prazni u odvodne kanale.

Suzni film osim vodenog sloja sadržava i lipidni te mukozni sloj. Vodeni sloj čini veći dio sluznog filma i obiluje elektrolitima, enzimima i metabolitima. Lipidni sloj koji se izlučuje iz Meibomove žlijezde umanjuje gubitak suza isparavanjem, dok mukozni sloj podmazuje i štiti rožnicu. Suzna vrećica čini glavni dio odvodnog sustava. Suzna vrećica (lat. *lacrimal sac*) prosječno je oko 10mm velika, a suznim kanalićima (lat. *lacrimalis canaliculus*) povezana je sa suznim točkama (lat. *puncta lacrimalia*) kroz koje suze pristižu. Iz suzne vrećice suze otječu u suzonošni kanal (lat. *ductus nasolacrimalis*), te potom u donji nosni hodnik. Samo jedna četvrtina suza isparava na samoj površini oka, a ostatak se izluči putem suznih točaka treptanjem [3,5].

2.2. Građa oka

Oko je obavijeno sa tri ovojnice: vanjskom, srednjom i unutarnjom. Vanjska očna ovojnica sastoji se od rožnice i bjeloočnice, srednja očna ovojnica se sastoji od šarenice, cilijarnog tijela te žilnice, dok unutarnju očnu ovojnici čini mrežnica [3,4,5].

2.2.1. Vanjska očna ovojnica

Vanjska očna ovojnica sastoji se od rožnice i bjeloočnice. Rožnica (lat. *cornea*) čini prozirni prednji dio očne jabučice koji zaštićuje unutarnje strukture i omogućava prolaz svijetla. Refrakcijska moć rožnice kod čovjeka je približno 43 dioptrije. Rožnicu inerviraju izuzetno senzibilni živci što rezultira refleksnim zatvaranjem vjeđa pri najmanjem podražaju rožnice. Sastavljena je od stotina slojeva kolagenskih vlakana koja su povezana u prozirnu mrežu koja stvara tanku, ali čvrstu opnu radijusa oko 8mm. Rožnica se sastoji od pet slojeva: epitelni sloj, Bowmanova membrana, stroma, Descemetova membrana te endotelni sloj. Epitelni sloj je tanak, sačinjen od stanica koje imaju moć brzog sazrijevanja i regeneracije služi kao prepreka vanjskim čimbenicima i infekcijama. Ispod epitelnog sloja provlači se Bowmanova membrana sa zadatkom zaštite strome. Stroma je debeli prozirni sloj koji sačinjavaju kolagena vlakna i keratociti, a čini 90% rožnice. Descemetova membrana, stražnja je elastična i bazalna membrana koja omogućava rožnici čvrstoću. Endotelni sloj služi kao granice za difuziju očne vodice, njegove stanice nemaju moć regeneracije te se s godinama smanjuje [3].

Limbus (lat. *limbus*) prijelazni je dio koji se nalazi između rožnice i bjeloočnice. Prstenastog je oblika, a sadržava matične stanice koje omogućavaju regeneraciju epitela. Krvne žile limbusa omogućavaju rožnici hranjive tvari, koje osim iz limbusa rožnica prima iz očne vodice [3].

Bjeloočnica (lat. *sclera*) je snažna, neprozirna bijela ovojnica sa svrhom održavanja oblika oka te njegovom zaštitom. Svi ekstraokularni mišići se hvataju na bjeloočnicu. Satkana je od gustih snopova vlakana kolagena. Spojena je sprijeda sa rožnicom, a odostraga sa vidnim živcem. Rijetke su bolesti bjeloočnice jer je oskudno vaskularizirana [3].

2.2.2. Srednja očna ovojnica

Srednja očna ovojnica (lat. *uvea*) je sklop tkiva naslonjen na bjeloočnicu, a sačinjena je od šarenice, zrakastog tijela i žilnice [3].

Šarenica (lat. *iris*), pigmentirani je, prednji dio srednje očne ovojnice koji se vidi izvana. U središtu šarenice nalazi se zjenica (lat. *pupilla*). Uloga šarenice je regulacija koncentracije ulaznog svjetla u stražnje očne strukture, što je omogućeno refleksom stezanja zjenica pri izlaganju direktnom svjetlu. Također, zjenica filtrira zrake svjetlosti, čime regulira oštrinu slike po dubini. Šarenica resorbira očnu vodicu i time direktno regulira očni tlak (intraokularni tlak). Prednja ploha šarenice sadrži krvne žile u grebenima i udubinama, a grebeni te prednje plohe prekriveni su endotelom, dok udubine ili kripte služe za otjecanje očne vodice u stromu. Nekoliko je mišića koji omogućavaju funkciju zjenice, a najznačajniji je *m. sphincter pupillae* koji se na podražaj svjetlosti steže i sužava zjenicu odnosno izaziva miozu. Pri slabijoj svjetlosti zjenice se proširuju, dolazi do midrijaze, zahvaljujući aktivnosti *m. dilatator pupillae*. Boja šarenice određena je brojem pigmentiranih stanica epitela i strome, veći broj stanica rezultira tamnijom bojom šarenice te će se većina upadnih zraka svjetlosti apsorbirati [3,4,5].

Cilijarno ili zrakasto tijelo (lat. *corpus ciliare*) organ je prstenastog oblika, a nalazi se između šarenice i mrežnice. Izrazito je osjetljivo i u slučaju bolesti prisutna je intenzivna bol. Cilijarni mišić, vaskularni sloj, bazalna membrana i dva sloja epitelnih stanica sačinjavaju cilijarno tijelo. Zadaci zrakastog tijela su akomodacija očne leće i proizvodnja očne vodice. Akomodacija očne leće odvija se pomoću cilijarnog mišića (lat. *m. ciliaris*), kako se širi ili steže regulira zakrivljenost očne leće (dioptriju) i uz to omogućava fokusiranje slike na blizinu. Očna vodica (lat. *humor aquosus*) luči se iz cilijarnih nastavaka (lat. *processus ciliares*).

Očna vodica se iz cilijarnih nastavaka luči u stražnju očnu sobu, prolazi kroz zjenični otvor u prednju očnu sobicu i u iridokornealni kut. Kroz Schlemmov kanal i trabekulum se tada očna

vodica luči iz oka. Ukoliko dođe do poremećaja lučenja očne vodice dolazi do poremećaja očnog tlaka, a porast očnog tlaka direktni je uzrok nastanka glaukoma [3,5].

Žilnica ili koroidea (lat. *choroidea*) tvori stražnji dio srednje očne ovojnice. Glavni zadatak žilnice je prehranjivanje vanjskih dijelova mrežnice kisikom i hranjivim tvarima. Iako je jako prokrvljena bolesti žilnice ne uzrokuju bol. Žilnicu čine četiri lamine: *lamina suprachoroidalis*, *lamina vascularis*, *lamina choriocapillaris* i *lamina basalis*. Staničje žilnice sadrži tamni pigment, melanin sprječava nekontrolirane povratne refleksije ulaznog svjetla. Kao najprokrvljeniji organ tijela ima i izrazitu moć termoregulacije oka. Uvjetovano velikom gustoćom krvnih žila žilnice uz tanku mrežnicu, očna pozadina (lat. *fundus oculi*) je narančasto crvene boje. Očna pozadina obuhvaća unutarnju površinu očne jabučice koja uključuje papilu vidnog živca, mrežnicu, žilnicu uz dio bjeloočnice. Zahvaljujući stražnjoj cilijarnoj arteriji (lat. *arteria ciliaris posterior*) omogućena je adekvatna cirkulacija u žilnici, dok mrežnicu krvlju opskrbljuje mrežnična arterija (lat. *arteria centralis retinae*). Krvne žile mrežnice dolaze samo do periferije zone najjasnijeg centralnog vida, žute pjega, a opskrba ovisi o žilničnoj cirkulaciji [3,5].

2.2.3. Unutarnja očna ovojnica

Mrežnica (lat. *retina*) naziv je za unutrašnju ovojnicu očne jabučice. Sačinjena je od fotosenzibilnih stanica koje imaju za zadatak pretvorbu vizualnih informacija u živčane impulse. Unutar mrežnice se odvija i obrada vidnih podražaja. Zbog svoje anatomije i fiziologije uvrštava se u dio središnjeg živčanog sustava, a sadržava vidni i slijepi dio. Mrežnica sadržava fotoreceptorske živčane stanice i to u dva oblika: štapiće (eng. *rods*) i čunjiće (eng. *cones*). Čunjići osiguravaju vid u uvjetima dobre rasvjete te centralni vid u boji, dok štapići djeluju pri perifernom i skotopičnom vidu, odnosno u uvjetima slabe rasvjete i vidu noću. Prosječno, u jednom oku nalazi se 120 milijuna štapića i šest milijuna čunjića [3,5].

Žuta pjega ili makula (lat. *macula lutea*) usko je polje najjasnijeg centralnog vida. Žuta boja makule rezultat je luteina koji se nalazi u čunjićima, koji samostalno čine foveolu unutar žute pjega. Čunjići i štapići položeni su suprotno od smjera ulaska svjetlosti u kontaktu sa pigmentiranim slojem epitelnih stanica i svjetlost do njih dopire tek nakon prolaska viših slojeva mrežnice i refleksije o pigmentirani epitel. Time se osiguran transfer nutrijenata među receptorima i epitela. Ispred fotoreceptora nalaze se živčana vlakna i ganglijske stanice čiji se izdanci proplicu do papile očnog živca koja se naziva optički disk ili slijepa pjega (lat. *papilla*

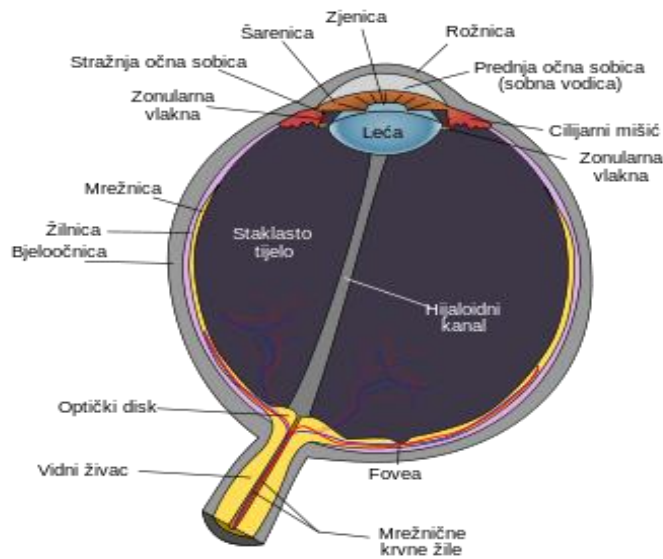
nervi optici). Naziv slijepa pjega nastao je jer optički disk ne sadržava fotoreceptore. Fotoreceptori pak čine prvu kariku od tri karike vidnog puta, a treći čine ganglijske stanice. Složene slike tako preko vidnog puta stižu do vizualnog dijela moždane kore gdje se s njima producira fenomen vida [3,5].

2.3. Sadržaj oka

Oko sačinjava i očna vodica, leća i staklasto tijelo. Očna vodica (lat. *aqueos humour*) tekuća je i prozirna otopina kojom je ispunjen prostor između leće i rožnice. Uloga očne vodice je dostava hranjivih tvari očnim strukturama koje nemaju krvne žile (rožnica, leća i staklovina), osim toga regulira i očni tlak. Očnu vodicu proizvodi zrakasto tijelo. Iz zrakastog tijela izlučuje se u stražnju očnu sobicu pa putem rascjepa leće i stražnjeg dijela šarenice u prednju očnu sobicu gdje se kroz trabekulum odvodi u Schlemmov kanal i izlazi iz oka. Balans izlučene i drenirane vodice izuzetno je bitan kako bi se održao optimalan očni tlak. Intraokularni tlak (IOT) u normalnim okolnostima iznosi oko 16mmHg (raspon od 10-21 mmHg). Ukoliko se smanji proizvodnja očne vodice može nastati hipotonija ili poremećaj metabolizama očne jabučice, dok povećana proizvodnja najčešće uzrokuje povećanje oćnog tlaka. Produženi period povišenog oćnog tlaka može izazvati nastanak glaukoma [3,5].

Očna leća (lat. *lens crytallina*) u suradnji sa rožnicom fokusira dolaznu svjetlost prema mrežnici. Prozirna je te bikonveksne građe. S prednje strane se dotiče sa šarenicom a odostraga leće nalazi se staklasto tijelo (slika 2.3.1.). Očna leća sastavljena je od lećne kapsule, epitela te lećnih vlakana. Lećna kapsula vrlo je elastična te sačinjena je od kolagenskih vlakana. Lećni epitel je pak zadužen za rad očne leće, propušta hranjive tvari i održava volumen i propusnost kroz leću.

Najveći dio strukture leće čine vlakna leće. Izgledom podsjećaju na glavice luka jer su vlakna savijena u slojeve. Kako su vlakna leće ispunjena bjelančevinom iz grupe kristalina, očnu leću naziva se i kristalinskom lećom. S cilijarnim mišićem povezuju je ligamenti, stoga se kontrakcijom istog mijenja žarišna duljina same leće i fokus na udaljene slike. Proces promjene oblika leće pri fokusiranju slike naziva se akomodacija [3,5].



Slika 2.3.1 Prikaz strukture oka i položaj očne leće. Izvor: www.hoya.hr/info/vodic-za-odabir-naocalnih-leca/

Prosječna leća ima jakost oko 20 dioptrija što čini trećinu dioptrijske moći oka. Ovisno o starosti samog oka, leća može akomodirati nekoliko dioptrija. Ukoliko leća izgubi moć akomodacije javlja se staračka dalekovidnost. Osim dalekovidnosti, najčešći poremećaj leće je mrena. Dok dalekovidnost (lat. *presbyopia*) označava nemogućnost fokusiranja slike za bliske predmete, mrena ili katarakta (lat. *cataracta*) označava stanje zamućenja leće. Najčešća zamućenja pojavljuju se starenjem oka, no moguća je pojava i urođenih te stečenih mrena kao posljedica lijekova ili zračenja. Katarakta ili mrena liječe se isključivo kirurški, a danas čine najčešću operaciju u svijetu [3-5].

Staklasto tijelo ili staklovina (lat. *corpus vitreum*) ispunjava oko u obliku želatinozne prozirne tvari. Čak 99% volumena staklastog tijela čini voda. Sastav i količina staklastog tijela ne mijenja se značajno od rođenja pa do starosti. Eventualna promjena može se pojaviti u vlaknima staklovine koja se starenjem mogu raspasti što dovodi do pojave letećih mutnina ili floatera. Staklasto tijelo održava mrežnicu stabilnom fiksiranjem iste na žilnicu [3-5].

3. Uloga medicinske sestre/tehničara u oftalmološkoj svakodnevnici

Medicinska sestra/tehničar važan je član tima oftalmološke grane. Od same organizacije rada poliklinike, komunikacije sa korisnicima zdravstvene zaštite, sudjelovanjem pri oftalmološkom pregledu, preko izvođenja ili asistencije pri dijagnostičkim pregledima, rada u operacijskoj sali do zdravstvene njege hospitalizirani i/ili operiranih pacijenata medicinska sestra/tehničar prisutan je u svim segmentima rada oftalmologije [6].

3.1. Uloga medicinske sestre/tehničara u radu oftalmološke poliklinike

Medicinska sestra/tehničar važan je dio tima, kompetentna medicinska sestra/tehničar profesionalna je, ali uz to i brižna i odgovorna. Svoj posao odraduje savjesno, bilo samostalno ili u timu. Neke od važnijih odlika kvalitetne medicinske sestre/tehničara su dobre komunikacijske vještine i empatija koji su neophodni za stvaranje osjećaja povjerenja i sigurnosti kod pacijenta. Medicinska sestra/tehničar je sve češće prva poveznica pacijenta sa liječnikom.

Ukoliko je medicinska sestra/tehničar zadužen za naručivanje pacijenata na preglede, potrebna je dobra organizacija rada kako bi se olakšao rad, a svakom pacijentu omogućilo adekvatno vrijeme za pregled.

Praćenje pacijenta uz precizno bilježenje i dokumentiranje osnova je koja omogućuje kvalitetnu zdravstvenu njegu. Dokumentiranjem je omogućeno sudjelovanje u svim fazama liječenja sa mogućnošću prilagođavanja intervencija i postupaka individualno svakom pojedincu prema uočenim zahtjevima pojedinca. Što direktno utječe na podizanje zdravstvene usluge na viši nivo. Također, sestrinska dokumentacija je prema zakonu obaveza svake medicinske sestre/tehničara.

Medicinska sestra/tehničar najčešće skrbi i o potrošnom materijalu, te potrebnim lijekovima koji se svakodnevno primjenjuju u radu. Adekvatno rukovanje istima može povećati učinkovitost poslovanja. Važno je opskrbiti adekvatne količine lijekova kako ne bi izostale u slučaju potrebe pacijenta [3,7].

3.2. Uloga medicinske sestre/tehničara pri pripremi pacijenta za pregled

Medicinska sestra/tehničar je prva osoba s kojom se pacijent susreće dolaskom na pregled. Pri tome se posebno ističe važnost komunikacije kako bi se osigurao dobar temelj odnosa medicinska sestra/tehničar - pacijent. Nerijetko pacijent dolazi zabrinut ili nervozan, tu medicinska sestra/tehničar treba biti strpljiva i umirujuće djelovati na pacijenta. Važan dio razgovora sa pacijentom priprema je za nadolazeći pregled liječnika. Medicinska sestra/tehničar će, u skladu sa svojim kompetencijama, objasniti pacijentu što može očekivati kroz pregled liječnika. Ukoliko je pretraga neugodna, potrebno ga je upozoriti, predviđene dijagnostičke postupke pojasniti te uz razgovor prikupiti podatke o tegobama i bolestima pacijenta.

Nakon obavljenog pregleda, nerijetko je pacijentu ordinirana terapija. Medicinska sestra/tehničar, u sklopu svojih kompetencija, treba pacijentu objasniti pravilnu primjenu lijeka uz eventualnu prehranu ukoliko je potrebno [8].

3.3. Uloga medicinske sestre/tehničara pri dijagnosticiranju bolesti oka

Prilikom pregleda očiju često budu otkrivene razne bolesti koje mogu dovesti do oštećenja vida.

Učestale bolesti oka su upale oka, traumatske ozljede oka, bolesti žute pjege, glaukom, refraktivne anomalije, keratokonus, katarakta i strabizam. Često se samo uz pomoć dijagnostičke obrade pacijenta mogu razlikovati pojedine bolesti, a time i na vrijeme započeti liječenje te umanjiti mogućnosti progresije.

Uobičajene metode korištene pri dijagnostici bolesti oka su refraktometrija, određivanje intraokularnog tlaka, testiranje suznog filma, pahimetrija, biometrija oka, endotelna mikroskopija, keratomija, kornealna topografija i tomografija, ispitivanje vidnog polja, UZV pregled očiju, optička koherentna tomografija te fluoresceinska angiografija.

Medicinska sestra/tehničar educirana je najčešće za obavljanje dijagnostičkih postupaka i snimanja [3].

Refraktometrija je dijagnostička pretraga koja se koristi za detekciju potencijalne refrakcijske pogreške kao što su dalekovidnost, kratkovidnost i astigmatizam. Medicinska sestra/tehničar priprema pacijenta za provođenje pretrage, omogućava adekvatan položaj tijela kako bi se brada pacijenta smjestila u predviđeno mjesto aparata za refraktometriju, Uputit će

pacijenta o važnosti široko otvorenih očiju pri pretrazi te gledanja u fiksnu točku ravno ispred sebe. Bitno je da pacijent ne trepće i ne pomiče glavu u periodu snimanja [3].

Za mjerenje očnog tlaka dostupno je nekoliko aparata, najčešće korišteni su Goldmannova aplanacijska tomografija, beskontaktni tonometar te Dynamic Contour tonometar [3].

Goldmannovom aplanacijskom tonometrijom očni tlak se mjeri kontaktom na površinu rožnice uz kapanje anestetika i fluoresceina. Goldmannova tonometrija se smatra „zlatnim standardom“ u svakodnevnici oftalmologije. Medicinska sestra/tehničar će nakon što uputi pacijenta u postupak pretrage kapati pacijentu kapi anestetika u oba oka. Fluorescein će medicinska sestra/tehničar nanijeti testnom trakom na donji kapak pacijentu. Potom medicinska sestra/tehničar smješta pacijenta u adekvatan položaj uz biomikroskop kako bi liječnik mogao obaviti mjerenje. Nerijetko je pacijentima ova pretraga trenutno neugodna [3].

Beskontaktni tonometar koristi kratki mlaz zraka kako bi promijenio oblik rožnice, vrijednost očnog tlaka se pritom kalkulira iz intervala koji je bio potreban za postizanje izravnanja rožnice. Prednost beskontaktnog mjerenja je smanjena mogućnost prijenosa pojedinih uzročnika infekcija na oko pacijenta prilikom pretrage. Medicinska sestra/tehničar za provođenje ove pretrage treba samo pacijenta smjestiti u adekvatan položaj i uputiti ga da gleda u crveno svjetlo, držeći oči širom otvorene [3].

Dynamic Contour tonometrija (DCT) je najpreciznija metoda mjerenja tlaka u očima uz pomoć korištenja sonde. Medicinska sestra/tehničar će za ovaj postupak primijeniti anestetičke kapi u oči pacijenta kako sama pretraga pacijentu ne bi bila neugodna. Smjestit će pacijenta u adekvatan položaj za aparatom te ga upozoriti da prilikom provođenja pretrage ostane miran i ne miče glavu dok liječnik izvodi mjerenje [3].

Ispitivanje suznog filma provodi se Schirmerovim testovima. Prilikom provođenja testa određuje se je li količina suza proizvedena u suznoj žlijezdi dostatna za održavanje vlažnosti oka. Schirmerov test se može provesti sa anestetikom ili bez. Ukoliko se provodi bez anestetika omogućeno je testiranje refleksne i bazalne sekrecije. Medicinska sestra/tehničar će nakon što uputi pacijenta u postupak testa, ukoliko je potrebno primijeniti anestetik. Sam test se provodi postavljanjem testne trakice na donje konjuktivne vrećice oba oka. Bitno je upozoriti pacijenta da za vrijeme provođenja testa ostane miran i što manje trepće. Rezultat testa se očitava iz broja milimetara navlažene trakice suzama.

Za određivanje kvalitete suznog filma koristi se Tear Break Up Time Test (TBUT), kojim se određuje vrijeme pojave suhih mjesta na površini rožnice. Medicinska sestra/tehničar za potrebe ovog testa nanosi fluorecein trakom na spojnicu oka pacijenta, koji onda treptanjem

raznese isti na cijelu rožnicu. Testiranje provodi liječnik primjenom plavog svjetla sa žutim filterom na biomikroskopu [3].

Pahimetrija je pretraga koja se provodi u sklopu obrade za detekciju glaukoma, ali i pri pregledima u sklopu pripreme za lasersko skidanje dioptrije. Služi za mjerenje debljine rožnice, a izvodi ju liječnik dodirivanjem rožnice UZV sondom. Medicinska sestra/tehničar će pri tome objasniti pacijentu postupak, upozoriti na moguću neugodnost u tijeku provođenja pretrage, ali će i primijeniti kapi anestetika u oči pacijenta kako se izbjegla pojava neugodnosti [3].

Biometrija služi kao pretraga za računanje moć leće za operaciju katarakte. Pri tome se mjeri keratometrija i duljina očne jabučice. Razlikuju se optička i ultrazvučna biometrija, optička je pritom suvremenija metoda koja daje preciznije rezultate. Uz to optičkom biometrijom se može dobiti nalaz debljine i promjera rožnice, dubine prednje sobice, promjer zjenice i keratometrije. Medicinska sestra/tehničar će uputiti pacijenta u postupak, objasniti moguću neugodnost prilikom mjerenja, ali i upotrijebiti kapi anestetika kako bi umanjila mogućnost nastanka neugodnosti prilikom provedbe pretrage. Ukoliko se provodi optička biometrija kapi nisu potrebne jer izostaje direktan kontakt sonde i oka. Smjestit će pacijenta u ugodan položaj osiguravajući adekvatan položaj glave kako bi oči mogle biti fiksirane na sondu aparata [3].

Spekularni mikroskop koristi se za izvođenje endotelne mikroskopije. Koristi se za analizu broja, oblika i polimorfoze endotelnih stanica. Nezaobilazna je pretraga u pripremi pacijenta za operaciju mrežnice. Medicinska sestra/tehničar će upoznati pacijenta sa pretragom, objasniti kako je bezbolna i ugodna te omogućiti pacijentu adekvatan položaj kako bi namjestio glavu na držač i fiksirao pogled držeći oči širom otvorene [3].

Keratometrijom se analizira zakrivljenost površine rožnice. Bitna je za pravilno određivanje dioptrije, praćenje pacijenta nakon raznih zahvata, za provjeru kontaktnih leća te za selekciju pacijenata u sklopu pripreme za lasersko skidanje dioptrije. Samo mjerenje se može obaviti na više različitih aparata u sklopu drugih mjerenja [3].

Kornealna topografija omogućuje izradu površine rožnice. Izrađena karta površine omogućuje procjenu polumjera, građe ili prisutnih nepravilnosti prednjeg sloja rožnice. Na taj način se utvrđuje prisutnost astigmatizma ili keratokonusa.

Kornealna tomografija je metoda napredne analize prednjeg očnog segmenta trodimenzionalnim prikazom što olakšava pristup kod refraktivnih zahvata kirurgije oka.

Medicinska sestra/tehničar će uputiti pacijenta u postupak pretrage, pretrage su brze i bezbolne. Neophodan je fiksiran i miran položaj pacijenta sa usmjerenim pogledom ka svjetlu dok aparat obavlja mjerenja. Dok se mjerenja ponavljaju tri puta bitno je da pacijent između svakog mjerenja zažmiri kako bi se obnovio suzni film na rožnici [3].

Ispitivanje vidnog polja vrši se uz pomoć mjerenja vidnog polja po Goldmannu i kompjuteriziranim vidnim poljem Octopus. Octopus je suvremeni aparat koji umanjuje mogućnost pogreške koja može nastati zbog umora ili pomicanja glave pacijenta.

Medicinska sestra/tehničar će objasniti pacijentu postupak uz naglasak da je neophodno da se koncentrira na testiranje. Testiranje se obavlja na oba oka odvojeno prikriivanjem suprotnog oka. Objasniti će pacijentu kako prekidač sa gumbom koji je potreban za obavljanje testiranja treba stiskati ukoliko zamijeti svjetlosnu točkicu u bilo kojem vidnom kvadrantu, a upozorit će ga i na mogućnost neobičnih zvukova ukoliko se kamera bude pomicala. Medicinska sestra/tehničar obavlja testiranje, a liječnik očitava nalaz [3].

Optička koherentna tomografija neinvazivna je metoda snimanja mrežnice i vidnog živca koja omogućuje detekciju raznih bolesti u ranom stadiju, ali i njihovo praćenje tijekom liječenja. Medicinska sestra/tehničar će prije samog snimanja upoznati pacijenta sa postupkom, primijeniti kapi za oči za širenje zjenice kako bi se prikazala očna pozadina. Kapi se kapaju u tri navrata s razmacima od 10 minuta. Medicinska sestra/tehničar će upozoriti pacijenta da će osjetiti neugodu ili peckanje pri aplikaciji kapi te da tijekom djelovanja kapi treba držati oči zatvorene. Kada su se zjenice proširile, medicinska sestra/tehničar posjeda pacijenta pred aparat te mu omogućava adekvatan položaj kako bi glavu držao mirno, a pogled fiksiran bez treptanja tijekom snimanja. Medicinska sestra/tehničar obavlja snimanje, a liječnik očitava nalaz [3].

Fluoresceinska angiografija (FAG) pretraga je pomoću koje se ispituju krvne žile očiju i epitel mrežnice. Neophodna je za dijagnostiku kod dijabetičke retinopatije, senilne makularne degeneracije i okluzije žila mrežnice. Venoznom aplikacijom fluorescina pacijentu na fundus aparatu se prati bojanje krvnih žila očne pozadine. Medicinska sestra/tehničar će objasniti pacijentu postupak pretrage, uputiti ga u invazivnost iste i moguće nuspojave kao što su mučnina, žutilo kože ili obojenje urina nakon primjene kontrasta. Preporuka je da pacijent na dan pretrage objeduje lagan obrok. Medicinska sestra/tehničar osigurava pacijentu potom adekvatan položaj te injicira kontrast. Cijelo vrijeme pretrage medicinska sestra/tehničar nadgleda i prati pacijenta, u pripravnosti se uvijek priredi antišok terapija [3].

Ultrazvučni pregled oka (UZV) oka i orbita bezbolna je metoda za ispitivanje i mjerenje normalnih struktura oka i očne duplje, ali i detekciju i praćenje različitih patoloških stanja. Primjenjuje se kod raznih upala, tumora oka i orbite, stranih tijela oka te krvarenja u staklovinu.

Medicinska sestra/tehničar će uputiti pacijenta u postupak pretrage koja traje desetak minuta. UZV se izvodi na pacijentu u ležećem položaju i lagano pritvorenim očima kako bi liječnik preko zatvorenih vjeđa mogao nasloniti sondu. Medicinska sestra/tehničar će potom sterilnom gazom prebrisati gel sa vjeđa pacijenta i pomoći mu da ustane [3].

3.4. Uloga medicinske sestre/tehničara kod pregleda u ambulanti

Opći pregled se sastoji od anamneze, određivanja vidne oštine i tonometrije, pregleda na biomikroskopu te pregleda očne pozadine.

Medicinska sestra/tehničar prije uzimanja anamneze procjenjuje stanje i izgled pacijenta, a potom uzima anamnezu. Prilikom toga bilježi opće podatke o pacijentu, te prikuplja prijašnju dokumentaciju pacijenta. Kroz razgovor će medicinska sestra/tehničar uputiti pacijenta u tijek pregleda.

Pri određivanju vidne oštine medicinska sestra/tehničar upućuje pacijenta u postupak pretrage, mjeri dioptriju na aparatu te uzima *visus* ukoliko je za to educirana i bilježi dobivene vrijednosti.

Očni tlak medicinska sestra/tehničar može mjeriti samostalno beskontaktnom metodom nakon odrađene edukacije, a ovisno u protokolu ustanove. Ukoliko se očni tlak mjeri kontaktnom metodom medicinska sestra/tehničar će fizički i psihički pripremiti pacijenta za pretragu te pripremiti aparat koji je potreban za izvođenje mjerenja. Potom će sestra/tehničar primijeniti kapi anestetika u oči pacijenta kako bi mu pretraga bila što ugodnija i uputiti ga da nakon primjene kapi žmiri kako bi se postiglo optimalno djelovanje kapi [3,8].

Pri pregledu na biomikroskopu medicinska sestra/tehničar će prije samog provođenja pretrage primijeniti kapi Mydracy-a kako bi se proširile zjenice kod pacijenta. Prije same primjene kapi objasniti će pacijentu da postoji mogućnost peckanja u očima nakon kapi te da žmiri neko vrijeme nakon kapanja kapi. Ukoliko pacijent boluje od šećerne bolesti primijenit će se kapi Neosinephrin-a zbog njihovog pojačanog svojstva midrijaze [3].

3.5. Uloga medicinske sestre/tehničara u operacijskoj sali

U operacijskoj sali važno je održavanje čistoće uz dezinfekciju, sterilizaciju i princip asepe, adekvatnim i savjesnim postupcima cijelog tima. Poštujući pravila i protokole pridonosi se očuvanju pacijentovog zdravlja.

Medicinska sestra/tehničar kao član tima u sali važan je čimbenik za osiguravanje uvjeta asepe i antisepe. Prije početka zahvata u sali sve površine i oprema trebaju biti dezinficirani. Prema protokolu ustanova, često se nakon dezinfekcije pale UV lampe kako bi se osigurali uvjeti za rad. Jednak postupak je i nakon svakog zahvata. Medicinska sestra/tehničar nakon operacije pere instrumente te ih šalje na sterilizaciju.

Priprema pacijenta za ulazak u salu je neophodna, nezaobilazan korak je širenje zjenica ukoliko je uvjetovano zahvatom. Medicinska sestra/tehničar uvodi pacijenta u salu te ga polegne na operacijski stol. Zatim primjenjuje anestetiske kapi u svako oko i antiseptičkim sredstvom očisti kožu oko očiju te osuši oprano područje. Nakon pranja, sterilno se pokriva područje i ponavlja kapanje anestetiskih kapi. Kada je pacijent spreman za zahvat, medicinska sestra/tehničar pomaže operateru da obuče sterilni ogrtač i rukavice. Medicinska sestra/tehničar asistira pri zahvatu, najčešće su u sali dvije medicinske sestre/tehničari [3,9].

4. Perioperacijska skrb kod operacije sive mreže

Kataraktom se naziva svako prirodno ili stečeno zamućenje leće. Takvo zamućenje dovodi do oštećenja vida i ograničava aktivnosti pacijenta što direktno narušava kvalitetu života. Različite su kategorije katarakte. Prema vremenu pojavljivanja razlikuje se kongenitalna, stečena, infantilna, juvenilna, presenilna i senilna katarakta.

Senilna katarakta naziva se sivom mrenom, a javlja se najčešće nakon 60.-te godine života (slika 4.1.). Starenjem se usporava metabolizam cijelog tijela pa tako i metabolizam oka. Dolazi do nakupljanja oštećenja koja izazivaju promjene lećnih proteina koji svojim zgušnjavanjem uzrokuju zamućenje vida. Proteini leća podvrgavaju se neenzimatskim, post-translacijskim modifikacijama i nakupljanju fluorescentnih kromofora, povećavajući osjetljivost na oksidaciju i umrežavanje te povećavajući rasipanje svjetlosti. Budući da ljudska leća raste tijekom života, jezgra leće je dulje vrijeme izložena takvim utjecajima, a rizik od oksidativnog oštećenja raste u četvrtom desetljeću kada se oko jezgre leće stvori prepreka za transport glutationa. Prema tome, kako leća stari, njena prozirnost opada, a jezgra postaje sve krutija, opirući se promjeni oblika potrebnom za smještaj. To je osnova presbiopije. Izraz starenje podrazumijeva stanične promjene koje se vremenom nakupljaju i u konačnici dovode do funkcionalnog oštećenja. Kako starenje nije homogeni proces kod pojedinca, tako i komponente kristalne leće asimetrično reagiraju na učinke starenja [10]. Tako starenjem zamućena leća postaje sve zamućenija, što se naziva sazrijevanjem mreže. Takva zamućenja leće umanjuju vidnu oštrinu i rezultiraju zamagljenim vidom.

U nekim se područjima, u određenim skupinama ljudi, zamućenja leće dijagnosticiraju ranije nego što je to uobičajeno Tako se dolazi do zaključka kako podneblje, način prehrane, genetski čimbenici i profesija, dovode do te razlike. Gledajući na spol stanovništva, siva mreža javlja se jednako u muškaraca i žena, osim u situacijama u kojima zamućenje leće uzrokuje radna okolina. Kada je uzrok zamućenja radna okolina, takvo zamućenje češće je u muškaraca u gotovo svim zemljama svijeta. Dokazano je da starenjem dolazi do povećanja debljine i težine leće jer se nova lećna vlakna kontinuirano stvaraju na periferiji leće pri čemu dolazi do kompresije starijih vlakana i stvrdnjavanja nukleusa (nuklearna skleroza). Ovisno o lokalizaciji zamućenja, postoje tri osnovna tipa senilne katarakte: nuklearna, kortikalna i stražnja subkapsularna [11].

Utvrđeni su različiti čimbenici rizika u razvoju katarakte. Mogu se svrstati u genetske čimbenike, starenje (sistemske bolesti, nedostaci nutritivnih metala i metala u tragovima, pušenje, oksidativni stres itd.), Traumatski, komplicirani (upalne i degenerativne bolesti oka), metabolički (dijabetes, galaktosemija itd.), Toksične tvari uključujući zlouporabe droga, alkohol itd., Zračenje (ultraljubičasti, elektromagnetski valovi itd.) uključeni su kao značajni čimbenici rizika u razvoj katarakte [12]. Razgradnja i agregacija proteina, oštećenje membrana vlakana, nedostatak glutaciona, oksidativno oštećenje, povišen kalcij, abnormalna migracija epitelnih stanica leće itd., Neki od specifičnih mehanizama odgovornih za senilnu mrenu su: opsežne dijareje i dehidracijske krize, hipertenzija, šećerna bolest, pušenje te oksidativni stres.

U sklopu opsežnih dijareja, tek jedna epizoda teškog proljeva znači 4,1 puta veću vjerojatnost da će doći do pojave katarakte. Rizik je porastao na 21% s dvije ili više epizoda proljeva i još uvijek je bio veći u onima s poviješću teškog proljeva i toplinskog udara. Proljev, pothranjenost, acidoza, dehidracija, visoka razina uree u tijelu i osmotska neravnoteža dovode do nakupljanja cijanata, što negativno utječe na razinu glutaciona, što uzrokuje kataraktu [12].

Rana klinička ispitivanja stvaranja katarakte u šećernoj bolesti zabilježila su visoku prevalenciju arterijske hipertenzije. Smanjeni lentikularni ionski transport koji je posljedica specifičnog smanjenja broja $N^{+} K$ Adenozin Trifosfataza (ATP) te aktivnost u epitelu leće dovodi do stvaranja katarakte. Neka in vitro ispitivanja s $N^{+} K$ ATPa inhibitorima također rezultiraju opacifikacijom leće. Niska $N^{+} K$ ATP aktivnost je također zabilježena kod bubrežnih bolesnika osjetljivih na sol [12].

Loša kontrola šećerne bolesti (DM) povezana je s stvaranjem nekoliko sistemskih i očnih komplikacija koje uključuju gubitak vida. Očito, izravne in vivo i in vitro eksperimentalne studije sugeriraju da je dijabetes uzrok katarakte. Nekontrolirani DM rezultira hiperglikemijom, koja je povezana u očnim tkivima s ne-enzimskom glikozilacijom proteina, osmotskim stresom, i oksidativnim stresom. Inzulinska terapija, stroga kontrola razine glukoze u krvi, tjelovježba, anoreksija kao i hipoglikemija uzrokovana ishemijom dovodi do razaranja proteina, smrt epitelnih stanica leće, odnosno aktivacijom apoptoze [12].

Uloga pušenja u kataraktogenezi istaknuta je u različitim studijama. Gotovo sve studije su pokazale 2-3 puta povećan rizik od katarakte kod pušača. Povećanje doze pušenja bilo je povezano sa sve većom težinom nuklearnih opametija. Aromatski spojevi prisutni u udahnutom dimu oksidativno mijenjaju komponente leće [12].

Oksidativni procesi rastu s godinama u ljudskoj leći, a koncentracija proteina nalazi se znatno više u lećama u progresiji katarakte. Prekomjerna proizvodnja oksidanata vrlo je štetna jer može čak utjecati na genetski materijal. Jedna teorija je pretpostavila da se u starenju oka razvijaju barijere koje sprječavaju glutation i druge zaštitne antioksidanse da dođu do jezgre u leći, čineći je tako osjetljivom na oksidaciju

Sivu mreću ima 50% osoba u dobi između 65. i 74. godine, te 70% osoba u dobi iznad 75 godina [12].

Operacija katarakte indicirana je u slučaju poteškoća pri svakodnevnim aktivnostima kao što su čitanje, vožnja koji se javljaju kada vidna oštrina umanjuje na 0,6 ili manje od 0,6. Katarakta se operira i u slučajevima glaukoma, radi liječenja retinopatije ili kod senilne makularne degeneracije. Operacija se može izvesti fakoemulzifikacijom ili laserom.

Prilikom operacije sive mreće zamućena leća oka se zamjenjuje intraokularnom lećom (IOL). Nakon obavljenog prijeoperacijskog pregleda liječnik sa pacijentom utvrđuje, ovisno i njegovim potrebama i željama koju će vrstu intraokularne leće ugraditi pri operaciji. Nekoliko je podjela leća: prema namjeni, prema mjestu implantacije, prema materijalu te prema broju fokusa. Prema namjeni se razlikuju fakične i afakične leće. Prema mjestu implantacije razlikuju se prednja i stražnja leća. Prema materijalu se razlikuju hidrofobni akrilati, hidrofobni akrilati te silikonske leće, dok se prema broju fokusa razlikuju monofokalne i multifokalne leće.

Monofokalna leća se ranije ugrađivala po standardu, ona omogućuje odličan vid na daljinu, međutim nakon njene ugradnje pacijent mora nositi naočale za gledanje na blizinu jer nema mogućnost akomodacije leće.

Multifokalne leće tehnički su usavršene kako bi stvarale više fokusa i time oponašale prirodnu akomodaciju leće čime se postiže da pacijent nakon njene ugradnje nema potrebu za nošenje naočala. Tri su vrste multifokalnih leća: refraktivne, difraktivne i leće s produženom dubinom vida. Refraktivne leće funkcioniraju slično progresivnim naočalama, a istovremeno omogućavaju jednak vid na blizinu, daljinu i na srednju udaljenost iako je otežano čitanje sitnih slova na blizinu. Difraktivne zahtijevaju prilagodbu pacijenta za vid na srednju udaljenost. Dok leće s produženom dubinom vida nemaju određene fokuse vida nego održavaju stalnu kvalitetu vidne oštine.

Pacijenta prije operacijskog zahvata treba upozoriti na moguće komplikacije koje se mogu dogoditi uslijed operacijskog zahvata ili nakon njega. Za vrijeme operacije, kako se zahvat vrši kroz mali rez dolazi do puno manipulacija u prednjoj očnoj sobici, neophodna je izuzetna spretnost operatera kako bi se izbjegle komplikacije kao što su oštećenje rožnice, oštećenje

šarenice te ruptura stražnje kapsule. Oštećenja šarenice mogu nakon zahvata dovesti do otežane adekvatne reakcije oka na izvor svjetlosti što stvara probleme u svakodnevnom životu [13,14].

Ukoliko dođe do rupture stražnje kapsule pacijentu se produžuje period poslijeoperacijskog oporavka i do nedostatne vidne oštine unatoč provedenom operacijskom zahvatu. Ruptura stražnje kapsule moguća je kod dezorijentiranih pacijenata, prisutnosti pterigija, keratopatije, uskih zjenica ili pak kod pseudoeksfolijativnog sindroma. Također je ruptura moguća ukoliko postoji nedostatak zonula kod pacijenta jer oni fiksiraju i pridržavaju kapsulu [15,16].

Nekoliko je komplikacija moguće i nakon samog provedenog operacijskog zahvata. Poneke komplikacije su izuzetno rijetke, no neke imaju učestalu pojavnosti. Prolaps šarenice, endoftalmitis, astigmatizam, edem rožnice, oštećenje endotelih stanica, edem makule, sekundarno zamućenje vida te povišenje intraokularnog tlaka samo su neke od komplikacija koje se mogu pojaviti nakon operacijskog zahvata, neke neposredno, a neke pak i nekoliko mjeseci nakon samog zahvata.

Prolaps šarenice u bjeloočni tunel ili proboj rane dovodi do pojave astigmatizma i endoftalmitisa. Endoftalmitis se može svrstati i u intraoperacijske komplikacije iako nastaje nakon zahvata prouzrokovan je tijekom operacije. Ova upala unutaršnjeg dijela očne jabučice javlja se zbog bakterijske ili gljivične infekcije oka. Ukoliko dođe do pojave astigmatizma, pacijent će morati nositi naočale nakon operacijskog zahvata unatoč dogovorenom skidanju dioptrije.

Jedna od najučestalijih komplikacija kod operacije sive mrežnice je edem rožnice. Oticanje rožnice dovodi do zamućenja ili čak gubitka vida, preosjetljivosti oka na svjetlo ili pojave boli, pacijenti se često kod pojave edema žale na osjećaj stranog tijela. Sam edem često nastaje uslijed oštećenja endotelih stanica koje se može spriječiti suvremenim tehnikama i aparaturom [11,13,17].

Osim edema rožnice može se pojaviti i edem makule koji uzrokuje zamagljen vid ali uz dojam ispranih boja. Edem makule može dugotrajno smanjiti vidnu oštrinu, ali i dovesti do nastanka glaukoma zbog tlaka kojeg stvara na stražnje očne strukture. Ukoliko liječnik posumnja na mogućnost nastanka edema potrebne su učestale kontrole te liječenje ukoliko se potvrdi. Liječenje se provodi injekcijama, primjenom kortikosteroida, kapi za oči ili pak laserski i virektomijom ovisno što je točno uzrokovalo edem i kakve posljedice izaziva prisutni edem. Edem makule nakon operacije sive mrežnice liječi se nesteroidnim protuupalnim kapima za oči uz eventualnu primjenu acetazolamida putem tableta.

Nakon operacije sive mrežnice moguća je pojava zamućenja leće nekoliko mjeseci ili godina nakon zahvata. Isto se rješava i otklanja laserskom tehnikom [13,17].

Svaki operacijski zahvat nosi željene, ali nažalost i moguće neželjene ishode. Operacija sive mrežnice nosi najčešće željen ishod uz minimalnu pojavu neželjenih nuspojava. Pacijent se najčešće na samu operaciju odlučuje kada mu vidna oštrina drastično oslabi, tako da mu je glavni cilj oporavak iste. Uspješnim operacijskim zahvatom sive mrežnice smatra se onaj tijekom kojeg je zahvat prošao bez komplikacija unutar zahvata i bez komplikacija nakon zahvata, bez obzira na postignutu vidnu oštrinu. Nerijetko je ishod operacije sive mrežnice oporavak vidne oštrine kod pacijenta, kod nekih i do 100% [13,14,18].

Naočale nakon operacije sive mrežnice pacijenti nose ovisno o vrsti intraokularne leće za koju su se odlučili u dogovoru s liječnikom. Ukoliko pacijent izabere monofokalne leće, bit će mu otklonjena dioptrija na daljinu, dok će gledanje za blizinu iziskivati naočale. Moguća su odstupanja izazvana krivo određenom lećom za ugradnju prilikom pregleda pacijenta, te pacijent nakon operacije sive mrežnice mora nositi naočale i za daljinu [3]. Krivo određena leća najčešće je rezultat krivih vrijednosti aparata uzrokovane nepropusnošću mrežnice, a iskusan liječnik će pri pregledu uočiti značajnu razliku između vrijednosti očiju te posumnjati na grešku ukoliko pacijent ne navodi takve anomalije od djetinjstva [14,19].

Suvremenim metodama u određenim poliklinikama moguće su ugradnje multifokalnih leća koje omogućuju pacijentu budućnost bez ikakvih naočala. Oporavak pri ugradnji multifokalne leće dugotrajniji jer zahtjeva adaptaciju mozga zbog svih promjena koje ona donosi, također multifokalna leća se mora ugraditi u oba oka pri zahvatu kako bi rezultat bio prikladan i adekvatan.

Suvremena tehnologija omogućila je i adaptaciju leća UV filterima ili filterima za plavo svjetlo čime se žuta pjega zaštićuje od eventualnih promjena. Na tržištu postoje i leće koje osim vidne oštrine omogućavaju i otklanjanje drugih teškoća, kao na primjer astigmatizma primjenom toričnih monofokalnih leća.

Izbor leće ovisi o potrebama pacijenta i njegovom dogovoru s liječnikom, no isključena je ugradnja multifokalne leće ukoliko kod pacijenta postoje pozadinske bolesti oka [3,17].



Slika 4.1 Prikaz zdravog oka i oka sa sivom mrenom. Izvor: <https://www.alensa.hr/rjecnik/katarakta-siva-mrena.html>

4.1. Uloga medicinske sestre/tehničara u pripremi pacijenta za operaciju sive mreine.

Kako je medicinska sestra/tehničar prva uz pacijenta, lako uočava moguće teškoće koje se mogu javiti vezane uz operacijski zahvat. Medicinska sestra/tehničar će o svim uočenim promjenama ili poteškoćama izvijestiti liječnika.

Pacijent prije operacije treba obaviti osnovne laboratorijske pretrage krvi, ukoliko ima poznatih komorbiditeta učiniti EKG te internistički pregled, najčešće putem obiteljske medicine. Važno je tijekom uzimanja anamneze u sklopu prijeoperacijskog pregleda procijeniti hoće li pacijent moći za vrijeme zahvata mirno ležati oko 40 minuta, što može biti onemogućeno u slučaju KOBP-a, raznih bolesti pluća ili problemima sa kralješnicom. Uz to medicinska sestra/tehničar i liječnik pri samom prijeoperacijskom pregledu procjenjuju „potencijalni spektar nemira“ pacijenta, najčešće su najnemirniji mladi muškarci, pa mlađe žene, potom starije žene, dok su stariji muškarci najmirniji.

Prije operacijskog zahvata vrlo je važno prikupiti podatke o lijekovima koje pacijent uzima, antikoagulansi, tamsulozin ili neke druge koji su ranije bili povezivani sa pojavom mlohave šarenice kako bi liječnik sa pacijentom dogovorio prekid liječenja istim lijekovima, ukoliko je to moguće i osigurao uredan tijek operacijskog zahvata.

U sklopu prijeoperacijskog pregleda ponavlja se izračun očnog tlaka, pregledava reakcija zjenica, isključuje prisutnost drugih bolesti ili upala oka, ponavlja se biomikroskopski pregled, keratometrija oba oka, biometrija te gonioskopija, pregled fundusa i/ili UZV oka. Većinu mjerenja obavlja educirana medicinska sestra/tehničar, a vrijednosti iščitava liječnik.

U sklopu pripreme za operacijski zahvat, potrebno je da pacijent bude upoznat sa informiranim pristankom te potpiše isti nakon što je upoznat o postupcima, liječenju i tijeku operacijskog zahvata te planiranom oporavku i mogućim komplikacijama. Medicinska sestra/tehničar u razgovoru sa pacijentom daje informacije u skladu sa svojim kompetencijama.

Istraživanja ukazuju kako je prijeoperacijska edukacija pacijenta učinkovita u suzbijanju anksioznosti kod pacijenata pred operaciju sive mreže [20].

Prema uputi liječnika prije operacijskog zahvata medicinska sestra/tehničar daje pacijentu premedikaciju, najčešće diazepam tabletu ili injekciju te primjenjuje kapi za postizanje midrijaze (Mydracyl ili Neosynephrine) i ponavlja primjenu istih do postizanja maksimalne midrijaze. Nakon primjene premedikacije i kapi pacijenta se uvozi u operacijsku dvoranu i polžiže na operacijski stol gdje se prije početka samog zahvata aplicira anestezija pacijentu.

Anestezija kod operacije sive mreže može biti parabolbarna, topička, SubTenon ili opća. Najčešće se primjenjuje topička, pri kojoj se koriste kapi anestetika (Tetracaina ili Novesina), rjeđa je primjena parabolbarne pri kojoj se lidocain injicira direktno u prostor očne šupljine tik pokraj očne jabučice. Pri SubTenon anesteziji primjenjuje se kombinacija Lidocaina i Chirocaina direktno u subtenonski prostor, dok se u slučaju da se profilira pacijenta kao izrazito nemirnog primjenjuje opća anestezija [8, 21,22].

4.2. Uloga medicinske sestre/tehničara pri operaciji sive mreže tehnikom fakoemulzifikacije

Tehnika fakoemulzifikacije podrazumijeva operaciju sive mreže pri kojoj se ultrazvukom usitnjava zamućena leća kroz kirurški rez na rožnici veličine 2,2- 2,8 mm. Pri tome se odstrani zamućena leća mikrosandom i ugrađuje umjetna leća. Nakon ultrazvučnog reza očekuje se zarastanje rane kroz dva do pet dana bez šivanja. Nakon tog perioda minimalne poštete pacijentu je omogućen povratak svakodnevnim aktivnostima bez ograničenja.

Često pri operaciji sudjeluju dvije medicinske sestre/tehničara, jedna „čista“ i jedna „sterilna“. Sterilna medicinska sestra/tehničar stoji uz operatera za operacijskim stolom i rukuje sterilnim materijalom, dok čista ili nesterilna medicinska sestra/tehničar obavlja poslove poput namještanja dodatnih uređaja, dodavanja lijekova i slično.

Medicinska sestra/tehničar koja sudjeluje pri operacijskom zahvatu mora poznavati korake operacijskog zahvata, kako bi ukoliko je potrebno mogla asistirati operateru i pripremiti potreban pribor.

Operacija sive mreže se provodi kroz nekoliko koraka: incizijom, instalacijom viskoelastike, kasuloreksom, hidrodisekcijom i hidordelineacijom, fakoemulzifikacijom nukleusa, uklanjanjem epinukleusa te potom instalacijom viskoelastike, implantacijom intraokularne leće, uklanjanjem viskoelastike i hidracijom reza i primjenom protuupalnih lijekova pri završetku zahvata.

Tijekom cijelog zahvata medicinska sestra/tehničar prati pacijenta, uočava promjene, umiruje ga ukoliko je potrebno, jer pacijent je cijeli zahvat budan i čuje sve oko sebe. Nakon zahvata zaštićuje oko pacijenta te izvodi pacijenta iz operacijske sale gdje ga preuzima sestra/tehničar sa odjela na kojem je pacijent smješten [3,8,21].

4.3. Uloga medicinske sestre/tehničara pri operaciji sive mreže laserom

Primjenom laserske metode operacije sive mreže osigurava se preciznost reza koji je ovom tehnikom minimalan. Laser usitnjava mrežu pri čemu ju i omekšava što olakšava operateru evakuaciju prirodne leće prije postavljanja umjetne intraokularne leće. Primjenom lasera smanjeno je trajanje operacijskog zahvata, a oporavak pacijenta nakon zahvata je kraći. Smanjena je i mogućnost javljanja neželjenih poslijeoperacijskih smetnji kao što je zamucenje rožnice koje može dovesti do trajnog oštećenja vidne oštine nakon zahvata.

Medicinska sestra/tehničar asistira liječniku pri zahvatu osiguravajući uvjete asepsa tijekom cijelog zahvata. Osim asistiranja operateru, medicinska sestra/tehničar prati pacijenta, uočava promjene, umiruje ga ukoliko je potrebno, jer pacijent je cijeli zahvat budan i čuje sve oko sebe. Primjenom lasera smanjeno je vrijeme operacije i zahvat je ugodniji za pacijenta.

Nakon zahvata medicinska sestra/tehničar zaštićuje oko pacijenta, te ga izvodi iz operacijske sale gdje ga preuzimaju medicinska sestra/tehničar sa odjela na kojem je pacijent smješten [3,9].

4.4. Uloga medicinske sestre/tehničara nakon operacije sive mreže

Medicinska sestra/tehničar pacijentu se nakon operacijskog zahvata oko zaštićuje od vanjskih utjecaja kao što su prašina, sunce ili vjetar. Ovisno o protokolu ustanova primjenjuju se zavoji, zaštitne kapice ili sunčane naočale [3].

Najčešće se operacija sive mrežnice provodi kroz jednodnevnu kirurgiju tako da pacijent nedugo nakon zahvata isti dan odlazi kući. Ovakva praksa postavlja nove izazove za sestrinsku skrb jer je kao i za sve operacijske zahvate nužno da pacijent savlada nova znanja i tim temeljima napusti bolnicu i kod kuće nastavio liječenje.

Medicinska sestra/tehničar i/ili liječnik će pacijentu preporučiti nošenje zaštite oka, prvi dan čak i u kućnim okolnostima kako bi se smanjila mogućnost komplikacija. Nakon toga pacijent treba nositi sunčane naočale naredna dva tjedna pri boravku na otvorenome. Najčešće se pacijentu preporuča nošenje zaštite na oku tijekom spavanja kako ne bi u snu trljali oči i tako izazvali infekciju operiranog oka. Očekivana je osjetljivost operiranog oka na jaku svjetlost i dodire te je stoga zaštita oka izrazito bitna.

Nakon operacije, pri otpustu kući pacijent će dobiti ordinirane kapi i mast koje će koristiti kroz dva tjedna kako bi spriječio nastanak infekcije i ubrzao potpuni oporavak operiranog oka. Medicinska sestra/tehničar će educirati pacijenta o primjeni kapi i masti, demonstrirati upotrebu i omogućiti pacijentu da pokaže usvojeno znanje. Također će medicinska sestra/tehničar objasniti pacijentu da postoji mogućnost neugodnog osjećaja u oku, kao da je prisutno strano tijelo, ali da je izrazito važno da ne dira oko i da ga ne trlja.

Prva kontrola nakon operacijskog zahvata se obavlja dan nakon operacijskog zahvata. Ukoliko nije bilo komplikacija pri samom zahvatu promjenu oštine vida pacijent može zamijetiti već prvi dan.

U sklopu edukacije za otpust kući medicinska sestra/tehničar će objasniti pacijentu kako smije gledati televiziju i normalno čitati nakon operacijskog zahvata, ali u periodu oporavka, tijekom dva tjedna treba izbjegavati teže fizičke poslove, saginjanje, dizanje teških predmeta i slično kako bi izbjegao porast očnog tlaka i time narušio oporavak oka.

Nakon perioda oporavka od dva tjedna, oko bi trebalo imati punu vidnu oštrinu, a time se i pacijent može vratiti svom potpunom životnom ritmu. Najčešće se kontrola obavlja nakon dva tjedna oporavka i utvrđuje dobro stanje operiranog oka. Kako prije samog zahvata tako i pri otpustu kući, medicinska sestra/tehničar će uputiti pacijenta kako postoji mogućnost komplikacija i unatoč pravilnom ophođenju. Iako je operacija uspješno prošla te iako se pacijent pridržava svih danih uputa može doći do infekcije operiranog oka, ali i do zamućenja leće, tzv. sekundarne mrežnice koja se može javiti i nekoliko mjeseci nakon samog zahvata [3,22,23,24].

4.5. Proces zdravstvene njege pacijenta kod operacije sive mreže

Medicinska sestra/tehničar kroz proces zdravstvene njege pristupa pacijentu sa ciljem otkrivanja i rješavanja pacijentovih problema iz područja zdravstvene njege. Uzimajući u obzir da je pacijentov problem sve ono što zapravo odstupa od normalnog i/ili poželjnog i tako traži intervenciju medicinske sestre/tehničara. Proces zdravstvene njege provodi se kroz četiri koraka. Kroz razgovor sa pacijentom medicinska sestra/tehničar prikuplja podatke i informacije i bilježi anamnezu.

Važno je upoznati se sa pacijentovim životnim navikama i potrebama kako bi se utvrdile potrebe odnosno problemi kod pacijenta na temelju kojih medicinska sestra/tehničar planira zdravstvenu njegu. Nakon što je sastavljen plan, prema prioritetima, kreće provedba plana, odnosno izvršavanje intervencija sa ciljem otklanjanja, sprječavanja ili ublažavanja problema. Krug procesa završava evaluacijom, odnosno procjenom uspješnosti izrađenog plana, a ukoliko je ona negativna, svi koraci se ponavljaju sa ciljem pozitivne evaluacije [7].

Zamućenje vida, siva mreža, koje nastupa najčešće postupno pacijenti vrlo često ignoriraju dokle god ne dođe do jačih zamagljenja ili pak gubitka vidne oštine. Tada se preko liječnika obiteljske medicine upućuju na pregled specijalisti oftalmologu. U sklopu oftalmološkog pregleda obavljaju različite pretrage te liječnik postavlja dijagnozu i u dogovoru sa pacijentom procjenjuje nužnost operacijskog zahvata prema oštećenju i/ili tegobama koje pacijent ima [3].

Kako je operacije sive mreže sve češće obavljaju putem jednodnevne kirurgije, vrijeme čekanja između postavljanja dijagnoze i samog operacijskog zahvata je smanjeno. Iako, najčešće bezopasna, operacija sive mreže predstavlja za pacijente novi izazov i dovodi do mnogih teškoća i izaziva nejasnoće, ali i osjećaj straha, neizvjesnosti i slično. Najčešće sestričke dijagnoze kod operacije sive mreže su neupućenosti, strah i visok rizik za infekciju.

4.5.1. Neupućenost u/s nedostatkom znanja o bolesti i tijeku liječenja

Pacijenti kojima se pregledom utvrdi dijagnoza sive mreže često nemaju potrebne informacije o samoj bolesti niti mogućnostima liječenja. Medicinska sestra/tehničar će kroz razgovor sa pacijentom prikupiti potrebne informacije o razini znanja pacijenta, procijeniti samopercepciju i spremnost za usvajanje novih znanja, ali i vještina te prikupiti informacije o navikama pacijenta. Na osnovi prikupljenih podataka medicinska sestra/tehničar postavlja dijagnozu i provodi planirane intervencije. Potrebno je kontinuirano poticati pacijenta na

usvajanje znanja i vještina, prilagoditi edukaciju njegovoj kognitivnoj razini, demonstrirati pacijentu potrebne vještine.

Kroz cijeli period razgovora i edukacije dopustiti pacijentu da postavlja pitanja ukoliko postoje nejasnoće, te će u konačnici medicinska sestra/tehničar dopustiti pacijentu da demonstrira usvojena znanja i vještine. Cijeli plan se provodi sa ciljem da pacijent usvoji znanja i vještine kako bi ih primijenio adekvatno nakon odlaska iz bolnice i tako si osigurao adekvatan oporavak i brz povratak svakodnevnim aktivnostima [22,25].

4.5.2. Strah u/s operacijskim zahvatom

Kao i svaka operacija tako i operacija sive mreže kod pacijenta često izaziva osjećaj straha. Kroz razgovor sa pacijentom i pri uzimanju anamneze, medicinska sestra/tehničar prikuplja podatke o čimbenicima koji uzrokuju ili povećavaju osjećaj straha kod pacijenta, otkriti kako se uobičajeno pacijent nosi sa strahom te kako se fizički manifestira strah kod pacijenta. Na temelju prikupljenih podataka medicinska sestra/tehničar iščitava potrebu za provođenjem intervencija sa ciljem da pacijentu umanjí osjećaj straha ili mu omogući da zna primijeniti metode za suočavanje sa strahom. Nabrojani ciljevi mogu se postići stvaranjem profesionalnog, ali izrazito empatijskog odnosa sa pacijentom, pacijentovom verbalizacijom straha, stvaranjem osjećaja sigurnosti, dobrom prijeoperacijskom pripremom, pravovremenim uočavanjem znakova straha, te redovitim informiranjem pacijenta o svim planiranim i nadolazećim postupcima i koracima [25,26]

4.5.3. Visok rizik za infekciju u/s operacijskim zahvatom oka

Kod pacijenta pri operaciji sive mreže prisutan je visok rizik za infekciju. Medicinska sestra/tehničar će prije postavljanja dijagnoze i definiranja intervencija prikupiti podatke, fizikalnim pregledom, mjerenjem vitalnih znakova, procjenom stupnja pokretljivosti pacijenta, stanja svijesti te o mogućem deficitu senzomotorike. Pri prikupljanju podataka medicinska sestra/tehničar posebnu pažnju treba obratiti na akutne bolesti kod pacijenta i terapiju koju koristi te o uvjetima pacijenta kod kuće i mogućnosti primjene propisane terapije i pridržavanja uputa. Nakon definiranja dijagnoze planiraju se intervencije. Edukacija pacijenta je prioritetna intervencija koja omogućava pacijentu da se adekvatno pridržava uputa, stjecanjem novih potrebnih znanja i vještina pacijent može i u kućnim uvjetima spriječiti nastanak infekcija

operiranog oka. Medicinska sestra/tehničar će educirati pacijenta i kako da prepozna prve znakove infekcije i pravovremeno reagira te spriječi daljnje komplikacije. Važno je da pacijent zaštiti operirano oko tijekom prva dva tjedna od operacijskog ahvata od svih utjecaja pa tako i od samostalnog diranja oka [27].

5. Zaključak

Oči se smatraju najbitnijim ljudskim osjetilom jer čovjek više od 90% informacija prima putem oka. Očima čovjek opaža svjetlost i oblike, percipira kontraste i dubine, razlikuje boje. Oštećenja očiju i vida direktno utječu na živote ljudi, a učestala su u sklopu procesa starenja ili prate neka druga oboljenja. Najčešći poremećaji u sklopu starenja su dalekovidnost i siva mrena odnosno zamućenje leće. Siva mrena ili katarakta liječe se isključivo kirurški putem hospitalizacija ili pak putem jednodnevnih kirurgija u sklopu kojih pacijent ubrzo nakon zahvata odlazi na kućno liječenje.

Medicinska sestra/tehničar važan je član tima oftalmološke discipline. Od same organizacije rada poliklinike, komunikacije sa korisnicima zdravstvene zaštite, sudjelovanjem pri oftalmološkom pregledu, preko izvođenja ili asistencije pri dijagnostičkim pregledima, rada u operacijskoj sali do zdravstvene njege hospitalizirani i/ili operiranih pacijenata medicinska sestre/tehničar ja prisutna u svim segmentima rada oftalmologije.

Posebno je važna perioperacijska skrb pacijenta kod operacije sive mreže jer se ista sve češće izvodi kroz jednodnevnu kirurgiju te pacijent mora biti dobro pripremljen i educiran kako bi bez teškoća nastavio liječenje i oporavak u kućnim uvjetima. Važnost dobre pripreme pacijenta dokazana je u mnogim istraživanjima.

Kako bi se osigurala suradnja i pacijentovo savladavanje novih znanja i vještina medicinska sestra/tehničar treba osigurati odnos povjerenja i sigurnosti, a sam razgovor i učenje moraju biti prilagođeni pacijentovim mogućnostima. Medicinska sestra/tehničar se pritom suočava sa raznim problemima kod pacijenta. Strah, neupućenost te visok rizik za infekciju stavljaju prepreke za adekvatan oporavak pacijenta kod kuće, ali i za vrijeme boravka na odjelu i operacijskoj dvorani.

Samo kompetentna, educirana medicinska sestra/tehničar može prenijeti dostatne informacije pacijentu i sudjelovati u svakodnevnom radu sa pacijentom te tako doprinijeti kvaliteti usluge i skrbi pružene pacijentu.

6. Literatura

[1] Birren i Birren 1990., prema J. Despot Lučanin: Zdravstvena psihologija starenja - prikaz područja i pregled istraživanja u Hrvatskoj, Klinička psihologija 1, 2008, str. 59-77.

[2] Z. Duraković i sur: Gerijatrija : medicina starije dobi, C.T. - Poslovne informacije d.o.o., Zagreb, 2007.

[3] I. Knezović i sur. : Oftalmologija za studij sestrinstva, Visoka tehnička škola u Bjelovaru, Bjelovar, 2015.

[4] J.M. Cooper: Development of day case cataract surgery: a literature review, British Journal of Nursing, 1996, str. 1327-1333.

[5] American Academy of Ophtalmology. Cataract Surgery: Risks, Recovery, Costs
Dostupno na: <https://www.aao.org/eye-health/diseases/what-is-cataract-surgery>. 10.10.2021.

[6] NICE- National Institute for Health and Care Excellence - Cataracts in adults: management
Dostupno na: „Cataracts in adults: management (nice.org.uk)“, 05.10.2021.

[7] Zakon o sestrinstvu. Pravilnik o sestrinskoj dokumentaciji u bolničkim zdravstvenim ustanovama, Narodne novine broj 121/03, 117/08 i 57/11. Dostupno na: https://narodne-novine.nn.hr/clanci/sluzbeni/2011_07_79_1962.html. , 05.10.2021.

[8] Z. Kekecs, E. Jakobovits, K. Varga, K. Gombos: Effects of patient education and therapeutic suggestions on cataract surgery patients: A randomized controlled clinical trial, Patient Education and Counseling, 2014, str. 116-122. Dostupno na: „ Effects of patient education and therapeutic suggestions on cataract surgery patients: a randomized controlled clinical trial - PubMed (nih.gov) “ , 5.10.2021.

[9] J. Lockey, M. U. Hassan: Holistic approach to pre-operative assessment for cataract patients, British Journal of Nursing, 2009, str. 323-327. Dostupno na: „Holistic approach to pre-operative assessment for cataract patients - PubMed (nih.gov) “ , 04.10.2021.

- [10] R. Michael, A.J. Bron: Leća i mrežnjača za starenje: model normalnog i patološkog starenja, *Philos Trans R Soc Lond B Biol Sci*, 2011, str. 1278-1292. Dostupno na <https://www.ncbi.nlm.nih.gov/pmc/articles/PMC3061107/> , 20.10.2021.
- [11] M. Bušić, B. Kuzmanović Elabjer, D. Bosnar: *Seminaria Ophthalmologica*, Cerovski, Osijek, 2012.
- [12] V.B. Gupta, M. Rajagopala, B. Ravishankar: Etiopatogeneza katarakte: procjena, *Indijski J Ophthalmol*, br.62, veljača 2014,103-110. Dostupno na <https://www.ncbi.nlm.nih.gov/pmc/articles/PMC4005220/> , 20.10.2021.
- [13] G. K. Lang: *Ophthalmology*, Thieme, Stuttgart, 2000.
- [14] J. J. Kanski: *Clinical Ophthalmology*, Butterworth Heinemann, Oxford, 1999.
- [15] Y.C. Liu, M. Wilkins, T. Kim, B. Malyugin, J.S. Mehta: Cataracts, *The Lancet*, Elsevier, kolovoz 2017. Dostupno na: [https://www.thelancet.com/journals/lancet/article/PIIS0140-6736\(17\)30544-5/fulltext](https://www.thelancet.com/journals/lancet/article/PIIS0140-6736(17)30544-5/fulltext), 26.10.2021.
- [16] B. Sharma, R.G. Abell, T. Arora, T. Antony, R.B. Vajpayee: Techniques of anterior capsulotomy in cataract surgery, *Indian journal of ophthalmology*, br. 67, 2019, str: 450–460. Dostupno na: https://doi.org/10.4103/ijo.IJO_1728_18, 26.10.2021.
- [17] Nakladni zavod Globus: *Oftalmologija*, Zagreb, 1994.
- [18] J.W. Ho, N.A. Afshari: The quest to optimizing cataract surgery outcomes, *Curr Opin Ophthalmol*, br. 26, siječanj 2015. Dostupno na: <https://pubmed.ncbi.nlm.nih.gov/25415301/>, 26.10.2021.
- [19] B. Kuzmanović Elabjer, M. Bušić, D. Bosnar: *Atlas ultrazvučne biomirokopije*, Cerovski, Osijek-Zagreb, 2015.
- [20] Z. Karaman Özlü, O. Tuğ, A. Çay Yayla: Inevitable problems of older people: presurgery information effect on anxiety levels in patients undergoing cataract surgery, *J Clin Nurs*, br.25,

svibanj 2016, str.1388-94. Dostupno na: The quest to optimizing cataract surgery outcomes - PubMed (nih.gov), 28.10.2021.

[21] K. Bassett, S. W. Smith, K. Cardiff, K. Bergman, J. Aghajanian, E. Somogyi: Nurse anaesthetic care during cataract surgery: a comparative quality assurance study, Canadian Journal of Ophthalmology, 2007, str. 689-694. Dostupno na: „ Nurse anaesthetic care during cataract surgery: a comparative quality assurance study - PubMed (nih.gov), 05.10.2021.

[22] A. N. Shukla, M. K. Daly, P. Legutko: Informed consent for cataract surgery: Patient understanding of verbal, written, and videotaped information, Journal of Cataract & Refractive Surgery, 2012, str. 80-84. Dostupno na: „ Informed consent for cataract surgery: patient understanding of verbal, written, and videotaped information - PubMed (nih.gov) “, 10.10.2021.

[23] C.A. Ruehl, P.S. Schremp: Nursing care of the cataract patient: today's outpatient approach, Nurs Clin North Am, 1992, str. 727-743. Dostupno na: „ Nursing care of the cataract patient: today's outpatient approach - PubMed (nih.gov) “, 05.10.2021.

[24] S. Watkinson, M. Seewoodhary: Cataract management: effect on patients' quality of life, Nursing Standard, 2015, str. 42-48. Dostupno na: „ Cataract management: effect on patients' quality of life - UWL Repository “, 10.10.2021.

[25] M. Kadović, D. Abou Aldan, D. Babić, B. Kurtović, S. Piškorjanac, M. Vico: Sestrinske dijagnoze 2, Hrvatska komora medicinskih sestara, Zagreb, 2013.

[26] M. D. Nijkamp, R.A.C. Ruiters, M. Roeling, B. van den Borne, F Hiddema, F. Hendrikse, R. M.M.A Nuijts: Factors related to fear in patients undergoing cataract surgery: a qualitative study focusing on factors associated with fear and reassurance among patients who need to undergo cataract surgery, Patient Education and Counseling, 2002, str. 265-272. Dostupno na: „ Factors related to fear in patients undergoing cataract surgery: a qualitative study focusing on factors associated with fear and reassurance among patients who need to undergo cataract surgery - PubMed (nih.gov)“ , 05.10.2021.

[27] S. Šepec, B. Kurtović, T. Munko, M. Vico, D. Abcu Aldan, D. Babić, A. Turina: Sestrinske dijagnoze, Hrvatska komora medicinskih sestara, 2011.

Popis slika

Slika 2.1 Oko i prikaz građe oka. Izvor: <https://www.mojeoko.hr/savjeti-za-zdraveoci/njega-oka/gradja-oka>.....3

Slika 2.3.1 Prikaz strukture oka i položaj očne leće. Izvor: www.hoya.hr/info/vodic-za-odabir-naocalnih-leca/9

Slika 4.1 Prikaz zdravog oka i oka sa sivom mrenom. Izvor: <https://www.alensa.hr/rjecnik/katarakta-siva-mrena.html>.....22



IZJAVA O AUTORSTVU
I
SUGLASNOST ZA JAVNU OBJAVU

Završni/diplomski rad isključivo je autorsko djelo studenta koji je isti izradio te student odgovara za istinitost, izvornost i ispravnost teksta rada. U radu se ne smiju koristiti dijelovi tuđih radova (knjiga, članaka, doktorskih disertacija, magistarskih radova, izvora s interneta, i drugih izvora) bez navođenja izvora i autora navedenih radova. Svi dijelovi tuđih radova moraju biti pravilno navedeni i citirani. Dijelovi tuđih radova koji nisu pravilno citirani, smatraju se plagijatom, odnosno nezakonitim prisvajanjem tuđeg znanstvenog ili stručnoga rada. Sukladno navedenom studenti su dužni potpisati izjavu o autorstvu rada.

Ja, HELENA KURTANJEK (ime i prezime) pod punom moralnom, materijalnom i kaznenom odgovornošću, izjavljujem da sam isključivi autor/ica završnog/diplomskog (obrisati nepotrebno) rada pod naslovom PERIOPERACIJSKA SESTRINSKA SKRB KOD OPERACIJE SIVE MRENE (upisati naslov) te da u navedenom radu nisu na nedozvoljeni način (bez pravilnog citiranja) korišteni dijelovi tuđih radova.

Student/ica:
(upisati ime i prezime)

Helena Kurtanjek

(vlastoručni potpis)

Sukladno Zakonu o znanstvenoj djelatnosti i visokom obrazovanju završne/diplomske radove sveučilišta su dužna trajno objaviti na javnoj internetskoj bazi sveučilišne knjižnice u sastavu sveučilišta te kopirati u javnu internetsku bazu završnih/diplomskih radova Nacionalne i sveučilišne knjižnice. Završni radovi istovrsnih umjetničkih studija koji se realiziraju kroz umjetnička ostvarenja objavljuju se na odgovarajući način.

Ja, HELENA KURTANJEK (ime i prezime) neopozivo izjavljujem da sam suglasan/na s javnom objavom završnog/diplomskog (obrisati nepotrebno) rada pod naslovom PERIOPERACIJSKA SESTRINSKA SKRB KOD OPERACIJE SIVE MRENE (upisati naslov) čiji sam autor/ica.

Student/ica:
(upisati ime i prezime)

Helena Kurtanjek

(vlastoručni potpis)