

Proces fizikalne terapije i rehabilitacije pacijenata sa Ankilozantnim spondilitisom

Gregurić, Karla

Undergraduate thesis / Završni rad

2021

Degree Grantor / Ustanova koja je dodijelila akademski / stručni stupanj: **University North / Sveučilište Sjever**

Permanent link / Trajna poveznica: <https://um.nsk.hr/um:nbn:hr:122:709925>

Rights / Prava: [In copyright](#) / [Zaštićeno autorskim pravom.](#)

Download date / Datum preuzimanja: **2024-07-16**



Repository / Repozitorij:

[University North Digital Repository](#)





**Sveučilište
Sjever**

Završni rad br. 051/FIZ/2021

**Proces fizikalne terapije i rehabilitacije pacijenata sa
ankilozantnim spondilitisom**

Karla Gregurić, 3159/336

Varaždin, rujan 2021. godine

Prijava završnog rada

Definiranje teme završnog rada i povjerenstva

ODJEL: Odjel za fizioterapiju

STUĐIJU: preddiplomski stručni studij Fizioterapija

IMENJE: KARLA GREGURIĆ

BRIDANJE: 3155/338

DATA: 27.05.2021.

POSREDOVANJE: Fizioterapija u reumatologiji

TEMA RADA: Proces fizikalne terapije i rehabilitacije pacijenata sa Ankilozirajućim spondilitisom

ENGLJEVSKI NASLOV RADA: The process of physical therapy and rehabilitation of patients with ankylosing spondylitis

PREDSJEDNICA: Mirjana Večerić mag.physioth.

PREDAVAČ: predavač

ČLANOVI POVJERENSTVA

1. dr. sc. Jurica Veronek, prof.v.š., predsjednik
2. Mirjana Večerić, mag. physioth., pred. mentor
3. Nikola Zupetić Degač, mag.physioth., pred., član
4. Valentina Novak, mag.med.techn., pred., zamjenski član
5. _____

Zadatak završnog rada

BRIDANJE: 051/FIZ/2021

OPIS

Rehabilitacija i proces fizikalne terapije kod obolelih od Ankilozirajućeg spondilitisa je pregledni rad. Ankilozirajući spondilitis je kronična upalna i progresivna bolest vezivnog tkiva. Najčešće oboljevaju muškarci, ali i žene. Često je pojavnost ove bolesti vezana uz genetsku predispoziciju. U radu je opisana dijagnostika i potvrda same bolesti kroz prisutnost antigena HLA - B27 koji se pojavljuje u gotovo 90% bolesnika. Promjene koje se poneprje događaju na malim zglobovima krajašnica, podjednako zahvaćaju i kraljevske zglobove. Kod ovih bolesnika je uz pravovremenu ranu dijagnostiku potrebna i vrlo važna fizioterapija. Uloga fizioterapeuta je u procjeni, evaluaciji i postupcima kako bi se svakom od obolelih skrenula pozornost na važnost provođenja svakodnevnih vježbi. Fizioterapeut će svojim testovima i mjerenjima koje su na raspolaganju dobiti uvid u trenutno stanje bolesnika te na osnovu toga donijeti plan i program fizioterapije. Naglasak u fizioterapiji je na vježbe disanja, vježbe istezanja skeletnih grupa mišića, održavanje pokretljivosti, održavanje snage mišića kao i pravilno korištenje ovih modaliteta fizikalne terapije. Važnost provođenja edukacije bolesnika o samoj bolesti kao i prilagodbi radnog mjesta. Ne smije se u edukaciji zanemariti ni obitelj bolesnika, ali ni šira zajednica.

DATA: 27.05.2021.



Gregurić



**Sveučilište
Sjever**

Fizioterapija

Završni rad br. 051/FIZ/2021

**Proces fizikalne terapije i rehabilitacije pacijenata sa
ankilozantnim spondilitisom**

Student

Karla Gregurić, 3159/336

Mentor

Mirjana Večerić, mag. physioth.

Varaždin, rujan 2021. godine

Predgovor

Zahvaljujem svojoj mentorici mag. physioth. Mirjani Večerić na prihvaćenom mentorstvu, strpljenju, korisnim savjetima i stručnoj pomoći pri izradi završnog rada.

Najviše zahvaljujem svojoj obitelji i prijateljima koji su bili uz mene tijekom studiranja i davali mi bezuvjetnu podršku kada je to bilo najpotrebnije.

Sažetak

Ankilozantni spondilitis je kronična, upalna i progresivna reumatska bolest vezivnog tkiva, nepoznatog uzroka i autoimunog karaktera. Spada u skupinu bolesti koju nazivamo seronegativne spondiloartropatije. Kod bolesti dolazi do upale zglobova što dovodi do bolova i ukočenosti. Uglavnom su zahvaćeni sakroilijakalni zglobovi i kralježnica. Također, bolest može zahvatiti i druge zglobove kao što su kuk i rame te visceralne organe poput pluća i očiju. Bolest najčešće počinje postupno i polagano te se tegobe razvijaju tijekom nekoliko tjedana ili mjeseci. Kako vrijeme prolazi, zbog upale kralješci međusobno sraštaju, što dovodi do ograničenja pokretljivosti i ukočenja kralježnice, a sve to rezultira pojavom invaliditeta. Kao dugotrajne bolesti bolesnik zauzima tipičan stav, stav skijaša, tijelo je lagano nagnuto prema naprijed, glava lagano zabačena prema natrag, ramena su podignuta dok su koljena i kukovi lagano savijeni.

Bolest se javlja u ranoj odrasloj dobi, češća je u muškaraca između 15-te i 29-e godine života. Uzrok bolesti je nepoznat, ali kako se sve češće javlja u obitelji moguće je da postoji genetski utjecaj. Kod u više od 90% bolesnika s ankilozantnim spondilitisom prisutan je antigen tkivne podudaranosti HLA – B27.

Bolest se kod svake osobe razlikuje, svaka osoba je jedinka za sebe te se stupanj funkcionalne neosposobljenosti i bolesti razlikuje od bolesnika do bolesnika. Zbog toga je potrebno za svakog bolesnika napraviti kvalitetnu i dobru obradu te je fizioterapijske postupke potrebno prilagoditi i individualizirati.

Ključne riječi: bol, kralježnica, sraštavanje, rehabilitacija, liječenje

Summary

Ankylosing spondylitis is a chronic, inflammatory and progressive rheumatic disease of connective tissue, of unknown cause and autoimmune character. It belongs to a group of diseases called seronegative spondyloarthropaties. The disease causes inflammation of the joints, which leads to pain and stiffness. The sacroiliac joints and spine are mainly affected. Also, the disease can affect other joints such as hip and shoulder and visceral organs such as lungs and eyes. The disease usually begins gradually and slowly and the symptoms develop over a period of weeks and months. As time passes, because of inflammation, the vertebrae fuse with each other, which leads to limited mobility and stiffness of the spine, which results with disability. As a long – term illness the patient assumes a typical posture, the attitude of a skier, the body is slightly tilted forward, the head is slightly tilted back, the shoulders are raised while the knees and hips are slightly bent.

The disease occurs in early adulthood, it is more common in men between 15 to 29 years of age. The cause of the disease is unknown, but as it occurs more frequently in the family it is possible that there is a genetic influence. HLA . B27 tissue matching antigen is present in more than 90% of patients with ankylosing spondylitis.

The disease is different for each person, each person is an individual for itself and the degree of functional disability and illness varies from patient to patient. Therefore, it is necessary to make quality and good treatment for each patient, and physiotherapy procedure need to be adjust and individualized.

Keywords: pain, spine, splicing, rehabilitation, treatment

Popis korištenih kratica

CRP – C – reaktivni protein

ANA – antinuklearna antitijela

RF – reumatoidni faktor

ISG – indeks sagitalne gibljivosti

C7 – sedmi vratni kralježak

L5 – peti slabinski kralježak

MMT – manualni mišićni test

TENS – transkutana elektronervna stimulacija

mA - miliamper

Hz – Hertz

Sadržaj

1. Uvod.....	1
2. Anatomija.....	3
2.1. Građa kralježnice.....	3
2.2. Građa prsnog koša.....	4
3. Ankilozantni spondilitis.....	6
3.1. Epidemiologija bolesti.....	6
3.2. Etiologija i patogeneza bolesti	6
3.3. Patološko – anatomske promjene	7
3.4. Klinička slika bolesti.....	7
3.5. Dijagnostika bolesti.....	10
3.6. Liječenje bolesti	11
4. Fizioterapijski postupci.....	14
4.1. Testovi i mjerenja.....	14
4. 2. Fizikalna terapija	19
4. 3. Kineziterapija	21
4. 3. 1. Vježbe disanja	21
4. 3. 2. Vježbe jačanja.....	23
4. 3. 3. Vježbe za povećanje gibljivosti kralježnice.....	25
4. 3. 4. Vježbe za povećanje gibljivosti korijenskih zglobova.....	27
4.4. Edukacija bolesnika.....	29
5. Zaključak.....	30
6. Literatura.....	31

1. UVOD

Reumatologija je grana kliničke medicine koja se bavi proučavanjem, dijagnostikom i liječenjem reumatskih bolesti vezivnog tkiva, bilo da su one upalnog, metaboličkog ili degenerativnog karaktera [1].

Ankilozantni spondilitis (Morbus Bechterew) je kronična, upalna i progresivna reumatska bolest vezivnog tkiva, nepoznatog uzroka i autoimunog karaktera. Zahvaća kralježnicu, sakroilijakalne zglobove, kostovertebralne i kostotransverzalne zglobove, korijenske zglobove kao što su kuk i rame, akromioklavikularne, sternoklavikularne, temporomandibularne, a rijetko zahvaća male zglobove šaka i stopala [2].

Bolest može zahvatiti i visceralne organe kao što su oči, pluća i srce. Upalni proces razvija se na hvatištima tetiva i ligamenata te na sinhondrozama. Konačni rezultat je ukočenje, ankiloza malih zglobova kralježnice [3].

Bolest je češća u muškaraca i javlja se između 15-e i 29-e godine života. Naziv potječe od grčke riječi spondylos, što znači kralježak, i latinskog nastavka -itis, što znači upala. Kako se upala stišava, započinje zacjeljivanje okoštavanjem okružujući kralježak u cijelosti. Zbog toga zglobovi kralježnice i kralješci postaju nepokretni i ukočeni. To stanje nazivamo ankiloza [4].

Reumatske bolesti su velika skupina bolesti nepoznate, ali raznolike etiologije. Pretežno se manifestiraju i oštećuju sustav organa za kretanje te kao zajednički simptom imaju bol i ograničenje kretnji u zahvaćenom području. Bolesti oštećuju sustav organa za kretanje te tako smanjuju sposobnost za fizički rad. Oko 50% osoba s reumatskim bolestima ima ograničenja u aktivnostima svakodnevnog života. U postavljanju dijagnoze reumatskih bolesti najvažnija je kompletna anamneza i klinički pregled.

Klasifikacija reumatskih bolesti

1. Upalni reumatizam
2. Degenerativne bolesti zglobova i kralježnice
3. Izvanzglobni reumatizam
4. Metaboličke bolesti zglobova i kostiju

1. Upalni reumatizam obuhvaća reumatske bolesti kojima je osnovni patološko-anatomske proces upala. Upalni proces događa se u čitavom vezivnom tkivu organizma, stoga neke od upalnih reumatskih bolesti pripadaju sistemskim bolestima vezivnog tkiva. Iako se najizrazitije očituju na lokomotornom sustavu, bolesti su cijelog organizma. Ovoj skupini bolesti pripadaju

reumatoidni artritis, ankilozantni spondilitis, psorijatični artritis, reumatska vrućica, juvenilni artritis [5].

2. Degenerativne bolesti zglobova i kralježnice, nazvane i degenerativni reumatizam bolesti su zglobova i kralježnice. Temeljni patološko-anatomski proces je degeneracija zglobne hrskavice, a na kralježnici intervertebralnog diska. Sve promjene i bolesti iz ove skupine imaju karakter lokalne bolesti, a bolesnik kao cjelina pri tome može biti posve zdrav. Od zglobova najčešće su zahvaćeni kuk i koljeno [5].

3. Izvanzglobni reumatizam obuhvaća patološke promjene koje se manifestiraju u okolini zglobova, tj. Na tetivama i njihovim ovojnica, mišićima, sluznim vrećama, fascijama, itd. te se pri tome zglob anatomski ne mijenja kao i bolesnikovo opće stanje [5].

4. Metaboličke bolesti zglobova i kostiju izazvane su poremećajem izmjene tvari u organizmu. U ovu skupinu bolesti spadaju urički artritis, giht, koji nastaje zbog taloženja kristala mokraćne kiseline u hrskavici zgloba, i osteoporoza koja je karakterizirana smanjenom gustoćom kostiju. Giht najčešće pogađa zglob palca na nozi, a osteoporoza zahvaća kralježnicu [5].

2. ANATOMIJA

2.1. Građa kralježnice

Kralježnica je šupalj koštani sklop koji nalik stupa tvori čvrstu, a većim dijelom gibljivu tjelesnu osovinu, a zadaća joj je da štiti kralježničku moždinu. Građena je od 33-34 kralježaka; 7 vratnih (*vertebrae cervicales*), 12 prsnih (*vertebrae thoracicae*), 5 slabinskih (*vertebrae lumbales*), 5 križnih (*vertebrae sacrales*) i 3-4 trtična (*vertebrae coccygeae*). Vratni, prsni i slabinski kralješci su slobodni - pravi kralješci (*vertebrae verae*), dok su sakralni i trtični srasla-lazni kralješci (*vertebrae spuriae*). Kralježnica ima 4 fiziološke krivine; cervikalna lordoza, torakalna kifoza, lumbalna lordoza i sakralna kifoza. Svaki kralježak sastoji se od trupa (*corpus vertebrae*), luka (*arcus vertebrae*), šiljastih nastavaka (*processus spinosus*), poprečnih nastavaka (*processus transversus*), te dva gornja i donja zglobova nastavka (*processus articularis superiores et inferiores*). Između kralježaka nalazi se intervertebralni disk. Disk spaja trupove kralježaka. Građen je od fibroznog tkiva (*anulus fibrosus*), u čijoj je sredini polutekuća masa, građena od hladetinastog tkiva (*anulus pulposus*). Diskovi su s prednje i stražnje strane potpomognuti longitudinalnim ligamentima [6].

Kretnje kralježnice zbivaju se u 3 ravnine u prostoru; oko frontalne ravnine u kojoj se događaju inklinacija i reklinacija, oko sagitalne ravnine u kojoj se zbiva laterofleksija i oko uzdužne ravnine u kojoj dolazi do rotacije.

Kod gibanja kralježnice sudjeluju i mnogi mišići. Mišići vrata koje dijelimo na prednju, lateralnu i stražnju skupinu. Mišići prednje strane rade fleksiju glave, lateralna strana radi rotaciju i laterofleksiju dok stražnja strana radi ekstenziju glave [7].

Prsni mišići najveću ulogu imaju pri disanju. Dijelimo ih na površinsku i duboku skupinu. Površinska skupina obuhvaća mišiće koji počinju sa stijenki prsnog koša i vežu se za kosti ramenog obruča. Duboka skupina mišića svojim djelovanjem povećava ili smanjuje obujam prsne šupljine; nazivaju se respiracijski mišići.

Trbušni mišići koji polaze sa rebra, zdjelice i kralježnice te tvore prednji, lateralni i stražnji trbušni zid. Kontrakcija trbušnih mišića vuče rebra prema gore, povećava tlak u trbušnoj šupljini i omogućuje izdisanje, sudjeluju u antefleksiji, rotaciji i laterofleksiji kralježnice. Zajedničkim djelovanjem omogućuju uspravan stav i balansiranje pri hodu.

Leđni mišići poput snažnih vrpca učvršćuju kralježnicu i zdjelični obruč te usklađenim kontrakcijama osiguravaju stabilnost kralježnice pri različitim pokretima i stavovima tijela. Leđni mišići oblikuju dvije skupine. Površinska skupina djeluje na rebra, lopaticu i nadlakticu, a duboka skupina mišića pokreće kralježnicu [8].

2.2. Građa prsnog koša

Prsni koš (torax) čine rebra, rebrene hrskavice, prsna kost i prsni kralješci. Sve te kosti zatvaraju jednu šupljinu nalik na valjak, čija je gornja površina manja i uža od donje. Prsni koš stisnut je i spljošten u smjeru naprijed-nazad. Okružen je s 12 prsnih kralježaka (vertebrae thoracicae), 12 pari rebara (costae) i prsnom kosti (sternumom) [6].

Rebra (costae) štite organe prsnog koša. Čovjek ima 12 pari rebara. Straga se vežu za torakalne kralješke, a naprijed putem rebrenih hrskavica pristupaju na prsnu kost. Rebrene hrskavice gornjih 7 pari rebara vežu se direktno na prsnu kost pa ta rebra nose naziv prava rebra (costae verae). Donjih 5 pari rebara nazivamo lažna rebra (costae spuriae). Rebrene hrskavice 8., 9. i 10. rebra vežu se za rebrenu hrskavicu gornjeg susjednog rebra te konačno za hrskavicu 7 rebra, koja pristupa na prsnu kost. Ovim povezivanjem hrskavica nastaje rebreni luk (arcus costarium). 11. i 12. rebro završavaju slobodno između mišića trbušnog zida i nazivaju se lebdećim rebrima [6].

Prsna kost (sternum) smještena je u sredini prednje strane prsnog koša. Ima oblik rimskog mača i građena je od 3 dijela; držak (manubrium sterni), tijelo (corpus sterni) i vrh (processus xyphoideus). Držak i tijelo prsne kosti su povezani vezivnom hrskavicom i zatvaraju tupi kut (angulus sterni) okrenut prema natrag. Hrkavica ne okošta do duboke starosti, što je važno za normalno disanje [7].

Mišići prsnog koša omogućuju disanje i pokretanje gornjih udova.

Musculus pectoralis maior ima 3 glave, caput clavicolare, caput sternale i caput abdominale. Funkcija mišića je addukcija, unutrašnja rotacija i antefleksija nadlaktice, podiže rebra te djeluje kao pomoćni inspirator.

Musculus pectoralis minor smješten je ispod velikog prsnog mišića te mu je funkcija depresija ramena i djeluje kao pomoćni inspirator.

Musculus subclavuis, ključnu kost vuče medijalno, pa tako čuva od iščašenja zglob između ključne i prsne kosti. Djeluje kao pomoćni inspirator.

Musculus serratus anterior, nazubljen mišić na bočnim stranama prsnog koša. Podiže rebra kada je učvršćena lopatica i djeluje kao pomoćni inspirator.

Musculi intercostales externi, nalaze se između dva susjedna rebra. Podižu rebra i time povećavaju sagitalni i poprečni promjer prsnog koša. Djeluju kao inspiratori.

Musculi intercostales interni, nalaze se između dva susjedna rebra. Djeluju kao ekspiratori.

Diaphragma, ošit je širok, tanak i plosnat mišić. Odjeljuje prsnu i trbušnu šupljinu. Glavni je udisajni mišić, omogućuje štućanje, kašljanje, mokrenje, defekaciju i porod [8].

Pri udisaju pluća se pune zrakom, šire se kao i rebra, a ošit se spušta. Pri izdisaju ošit se podiže, a rebra i pluća se stišču te dolazi do promjene u tlakovima.

3. ANKILOZANTNI SPONDILITIS

3.1. Epidemiologija bolesti

Ankilozantni spondilitis nastupa postupno i može se javiti u bilo kojoj životnoj dobi. Najčešće se javlja između 15-e i 29-e godine života. Epidemiološka istraživanja pokazuju da na nešto manje od 1000 ljudi dolazi 1 do 4 oboljela od ankilozantnog spondilitisa. Kod Indijanaca Haida dolazi 9 bolesnika na 100 ljudi, što je posljedica sklapanja bračnih zajednica među rođacima. Crnci obolijevaju od ankilozantnog spondilitisa 9 do 20 puta rjeđe od bijelaca. U žena je bolest 4 puta rjeđa nego u muškaraca. Uzrok mu je nepoznat, ali kako se zna javiti u obitelji moguće je da postoji genetski utjecaj. Posljednjih godina otkriveno je da je antigen HLA-B27 prisutan kod gotovo svakog bolesnika s ankilozantnim spondilitisom. Zdrave osobe koje u sebi nose taj antigen 200-300 puta češće obolijevaju od ankilozantnog spondilitisa od osoba koje nemaju taj antigen. Za liječenje i rehabilitaciju potrebno je bolest prepoznati u što ranijem stadiju [3].

3.2. Etiologija i patogeneza bolesti

Ankilozantni spondilitis je upalna reumatska bolest kojoj ne znamo uzrok. Bolest je vezana uz prisutnost antigena tkivne podudaranosti HLA-B27. Nalazi se u više od 90% bolesnika oboljelih od ankilozantnog spondilitisa. Veliku ulogu ima i spol te je bolest češća u muškaraca nego u žena [2].

Bolest počinje na entezama, hvatištima tetiva i ligamenata za kost, najčešće na uglovima trupova kralježaka i na sakroilijakalnim zglobovima. Prvo nastaje nespecifična upala koja uzrokuje destrukciju kosti i hrskavice te nakon toga slijedi nestajanje znakova upale. Nakon toga fibrozno vezivo počinje bujati te se u vezivno tkivo ugrađuje kalcij i ono okoštava. Tako nastaje klinička slika ankilozantnog spondilitisa kojom dominira ukočenost kralježnice, dovodi do upale kralježaka što dovodi do ankiloze [4].

3.3. Patološko – anatomske promjene

Kod ankilozantnog spondilitisa nije istovremeno karakterizirana upalna aktivnost i proces okoštavanja zglobno-vezivnih struktura duž kralježnice. Dok je u osnovi upale razaranje, proces okoštavanja je zapravo proces zacjeljivanja. U biološkom lancu oporavka, proces zacjeljivanja koristi se funkcionalno manje vrijednim materijalom u funkcionalno nepovoljnoj lokaciji. Rezultat takvog procesa zacjeljivanja, ide u prilog smanjenju upalne aktivnosti, ali je protiv funkcionalnosti kralježnice, tj. vodi u nepokretnost dijela kralježnice koji je u određeno vrijeme zahvaćen. Proširenjem upalno-reparatornih promjena to se odnosi na cijelu kralježnicu. Proces repariranja, zacjeljivanja ne slijedi uvijek proces upalnog razaranja. Konačan efekt patološko-anatomskih zbivanja kod ankilozantnog spondilitisa je višak koštane mase na kralježnici, što znači deformaciju i manju funkcionalnost. Sličan „unutarnji gips“ može se razviti i izvan kralježnice, kukovi su u ankilozantnom spondilitisu zahvaćeni kod 40% bolesnika, sa posljedicama za funkciju tih zglobova [3].

3.4. Klinička slika bolesti

Ankilozantni spondilitis najčešće počinje križoboljom koja je upalnog karaktera. Križbolja je najčešća tegoba zbog koje se bolesnik obraća liječniku. Premda velik dio bolesnika s križoboljom nema ankilozantni spondilitis, liječnik mora razlikovati prirodu križbolje svakog bolesnika koji mu se javi. Križbolja najčešće nastaje zbog nepravilnog držanja i naprezanja te opterećenja slabinske kralježnice. Kada bolesnik dolazi zbog križbolje, liječnik mora prepoznati ima li bolesnik teškoća zbog upale zglobova, tj. ankilozantnog spondilitisa ili je križbolja neke druge prirode. Bol u križima, kod ankilozantnog spondilitisa, najizraženija je nakon mirovanja i noću. Bol se širi u područje sakroilijakalnih zglobova te stražnjom stranom natkoljenice ide do koljena sve do pete, gdje je bolno hvatište Ahilove tetive, pa se može zamijeniti s lumboischialgijom. U tim slučajevima pozitivan je Lassegueov znak, no bez neuroloških ispada. Najvažniji znakovi koji pomažu u razlikovanju ankilozantnog spondilitisa od križbolje uzrokovane mehaničkim i drugima razlozima su:

1. Postupan i nejasan početak u trajanju od nekoliko tjedana, a kod mehaničkih uzroka tegobe nastaju naglo
2. Bolest počinje u dobi od 15-e do 29-e godine, dok mehanička križbolja može započeti u svakoj dobi

3. prvi znak je jutarnja zakočenost i bol u križima, najčešće od 3 do 5 sati u jutro

4. simptomi traju duže od 3 mjeseca

5. Simptom i se pogoršavaju ili iščezavaju nakon razgibavanja, a pogoršavaju odmorom, što je sasvim obrnuto kod mehaničke križobolje [3].

U akutnoj fazi sakroileitisa može doći do blagog povišenja tonusa paravertebralne muskulature, ali to ne uzrokuje smanjenje pokretljivosti slabinske kralježnice, već samo smanjenje fiziološke lumbalne lordoze.

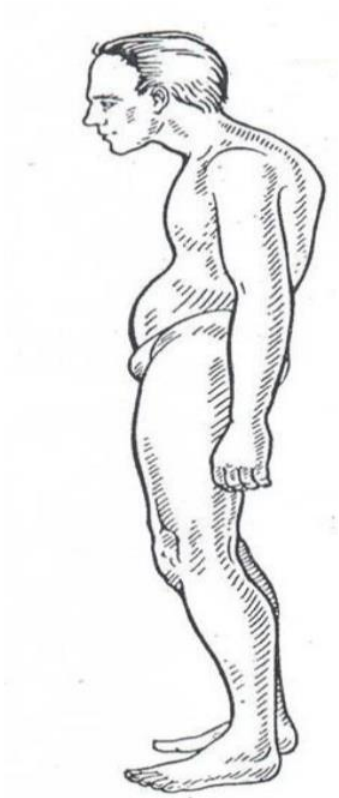Promjene na kralježnici dovode do promjene držanja i smanjenja tjelesne visine. Osobe s ankilozantnim spondilitisom često zauzimaju položaj skoliotičnog držanja, pogrbljenosti te se razvijaju deformiteti. Kod bolesti cervikalna i lumbalna lordoza su izravnate dok je torakalna kifoza pojačana.

Često se javljaju bolovi u predjelu spojeva rebrenih hrskavica za sternum, u području sternuma i u sternoklavikularnom zglobu. Također, upalnom reakcijom mogu biti zahvaćena hvatišta tetiva za kost, pa se bolesnik žali na bolove u predjelu sjedne kvrge, epikondila humerusa i pete.

U kasnijoj fazi bolesti, pokretljivost kralježnice postaje sve manja. Deformacije koje se javljaju kod ankilozantnog spondilitisa su stav skijaša (3.4. Slika 1.), bambusov štap, fenomen gumene lopte (3. 4. Slika 2.) i znak tetive na luku.

Kako bolest napreduje, dolazi do pogrbljenog, fleksijskog držanja tijela, koje nazivamo stav skijaša:

- izravnata cervikalna lordoza
- pojačana torakalna kifoza
- izravnata fiziološka lumbalna lordoza
- ograničena pokretljivost u ramenom zglobu (spuštena i povijena ramena)
- skraćeni prsni mišići
- ograničena gibljivost rebara
- fleksija u kuku i koljenu [9].

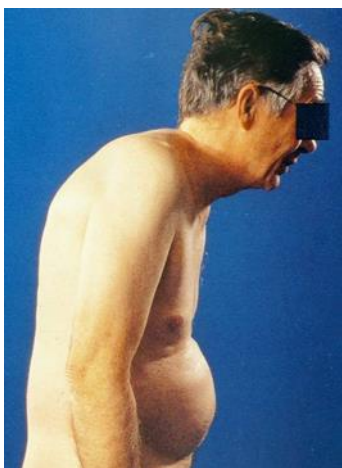


3.4. Slika 1. Stav skijaša,

Izvor: N. Konsa: *Rehabilitacija bolesnika sa ankilozantnim spondilitisom*, Diplomski rad, Sveučilište u Splitu, Split, 2014

Kralježnica u završnoj fazi dobiva izgled „bambusovog štapa“ zbog okoštavanja vezivnog tkiva te ukrućivanja ligamenata. Izgleda kao jedna kost.

Zbog smanjene pokretljivosti kostovertebralnih zglobova i spojeva rebara za sternum, indeks disanja se smanjuje te se javlja abdominalno disanje kao kompenzacija. To nazivamo „fenomen gumene lopte“ [1].



3. 4. Slika 2. Fenomen gumene lopte,

Izvor: <https://blog.vecemji.hr/fiziofanatik/ankilozantni-spondilitis-morbus-bechterew-simptomi-i-lijecenje-738>

„Znak tetive na luku“ javlja se zbog napinjanja mišića koji žele spriječiti pokret. Ako bolesnik želi napraviti laterofleksiju, parevertebralni mišići na toj strani su napeti i ne dozvoljavaju pokret [1.]

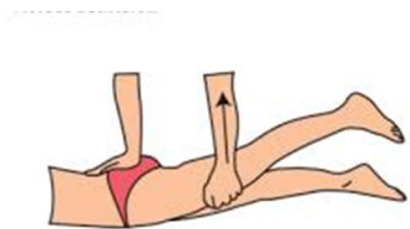
Upala šarenice oka, uveitis, najčešća je izvanzglobna manifestacija koja se javlja u 20%-30% bolesnika s ankilozantnim spondilitisom. Ako se ne liječi može dovesti do teških oštećenja oka, a krajnja posljedica može biti sljepoća [10].

3.5. Dijagnostika bolesti

Dijagnoza ankilozantnog spondilitisa postavlja se na temelju anamneze, kliničkog pregleda, fizikalnog pregleda kod kojeg se koriste različiti testovi i mjerenja, a potvrđuje se radiološkim nalazom i laboratorijskim nalazom HLA-B27.

Anamneza čini 80% dijagnoze, kroz razgovor s bolesnikom saznajemo sve potrebne podatke. Klinički pregled sastoji se od inspekcije, palpacije, perkusije i askultacije. Kod kliničkog pregleda potrebno je utvrditi opći status i status pojedinih dijelova tijela. Palpacijom i različitim testovima lako je utvrditi upalu sakroilijakalnih zglobova.

Test koji se najčešće primjenjuje kod utvrđivanja boli sakroilijakalnih zglobova je Mennell test (3.5. Slika 1.). Test izvodimo tako da ispitanik leži potrbuške, ispitivač jednom rukom fiksira sakrum, drugom koljeno postavi u položaj pod 90 stupnjeva ili stavi ruku ispod koljena i natkoljenicu naglo odigne od podloge. Nakon što testiramo jednu nogu, isto napravimo i s drugom. Mennellov test je pozitivan ukoliko se javi bol u sakroilijakalnom zglobu [11].

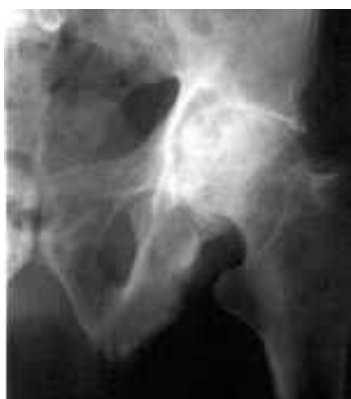

3.5. Slika 1. Mennell test,

Izvor: <https://quizlet.com/ca/408094218/orthopaedic-tests-and-diagnosis-sacroiliac-joint-flash-cards/>

Znak tetive na luku javlja se zbog napinjanja mišića koji žele spriječiti pokret. Kod laterofleksije trupa, paravertebralna muskulatura na toj strani je napeta te ne dozvoljava pokret i izaziva bol.

Rendgenske snimke su najpouzdanija metoda za dijagnosticiranje ankilozantnog spondilitisa. Rendgensko snimanje uključuje izlaganje dijela tijela malim dozama ionizirajućeg zračenja kako bi nastala unutarnja slika tijela. Na rendgenskom snimanju kod ankilozantnog spondilitisa gledamo upalne promjene na sakroilijakalnim zglobovima (3.5. Slika 2.), kralježnici i drugim zglobovima koji progrediraju do ankiloze. Prve radiološke promjene su pseudoproširenja na koja se nadovezuju skleroza te kasnije sužavanje i fuzija sakroilijakalnih zglobova. Promjene na zglobovima su simetrične. Zglobni prostor kuka je koncentrično sužen uz erozije, protruziju acetabuluma i obilne rubne koštane apozicije na prijelazu glave i vrata. Rane promjene na kralježnici pokazuju sklerozu uglova i kvadranguliranje lumbalnih kralježaka i kalcifikacije ligamenata. Kralježnica kasnije poprima izgled bambusovog štapa zbog obilnih kalcifikacija i osteoporoze [12].



3.5. Slika 2. RTG kukova u ankilozantnog spondilitisa,

Izvor: <http://www.plivamed.net/aktualno/clanak/138/Ankilozantni-spondilitis.html>

Kod ankilozantnog spondilitisa obično je prisutna ubrzana sedimentacija eritrocita, no kod bolesnika u kojih je zahvaćena samo kralježnica sedimentacija može biti normalna. Također prisutan je poremećaj u količini proteina, povišen je CRP te gama-globulin. ANA i RF su negativni. Antigen tkivne podudaranosti HLA-B27 pozitivan je u oko 90% bolesnika s ankilozantnim spondilitisom [13].

3.6. Liječenje bolesti

Uzrok ankilozantnog spondilitisa nije poznat pa tako nije poznato ni uzročno liječenje. Liječenje upalnih reumatskih bolesti usmjereno je na smanjenje upale i boli, održavanje

pokretljivosti te preveniranje nastanka deformiteta. Liječenje treba prilagoditi fazi bolesti, kombinacija je medikamentoznog i nemedikamentoznog liječenja. Liječenje uključuje opće mjere kao što su ravan ležaj, umjereno tvrd s malim jastukom. Stan treba biti suh, topao i sunčan. Poželjne su dijetne mjere, tj. prevencija pretilosti odnosno pothranjenosti. U prehranu treba uvesti hranu bogatu vitaminima i proteinima. Pacijent bi trebao izostaviti pušenje, izbjegavati fizičke napore i rad u pognutom položaju. Radni i kućni prostor treba prilagoditi pacijentu. Od lijekova najčešće se primjenjuju nesteroidni antireumatici kao što su Voltaren i Brufen. Također se provodi i fizikalna terapija kao i kineziterapija koja održava zadovoljavajuću pokretljivost kralježnice, prsnog koša i zglobova. Provode se i vježbe disanja, vježbe jačanja ekstenzora trupa i udova te vježbe za mobilizaciju kralježnice. Ekstenzore treba jačati, a fleksore istežati. [14.]

Osobe s ankilozantnim spondilitisom često znaju koristiti pomagala za kretanje. Kod zahvaćenosti jednog kuka štap treba nositi na suprotnoj strani, ako su zahvaćena oba kuka štap se nosi na manje bolnoj strani. Kod obostranog koksitisa i zahvaćenosti koljena indicirana su kolica kao bi se spriječilo daljnje oštećenje zglobova [2].

Kada konzervativno liječenje ne djeluje potrebno je izvršiti operativno. Ipak, kod većine bolesnika s ankilozantnim spondilitisom kirurški zahvat nije indiciran. To su bolesnici kod kojih je održano uspravno držanje i pokretljivost većine vertebralnih segmenata. To se postiže kvalitetnom fizikalnom terapijom, medikamentima te aktivnim sudjelovanjem bolesnika u programu.

Kod atlanto – aksijalne dislokacije većeg stupnja i nemogućnosti održavanja stabilnosti kralježnice Filadelfijskim ovratnikom operativni zahvat je indiciran kako bi se postigla fiksacija tog dijela kralježnice. Riječ je o artrodezi segmanata C1 – C4 zajedno s okcipitalnom kosti. Ovaj zahvat praćen je komplikacijama uz intubaciju i nosi rizik smrtnosti od 20%.

Naznake za kiruršku korekciju kod bolesnika s ankilozantnim spondilitisom su spinalne, najčešće su to torakalne kifoze kralježnice. Do kirurškog zahvata dovodi progresija deformacije, smanjen stupanj obavljanja aktivnosti svakodnevnog života, dob te slaba kondicija.

Također, česti razlog za operativni zahvat su jake antefleksije trupa i inklinacije kralježnice, tj. smetnje gledanja u vožnji, smetnje pri gutanju, teškoće pri pijenju tekućine i kod uzimanja jela žlicom. U tim slučajevima izvodi se klinasta vertebrotomija. Vrlo težak zahvat koji se može izvesti samo kod urednog stanja kardiovaskularnog i respiratornog sustava. Kontraindikacije za zahvat su akutna dilatacija želuca, paraplegija i paralitički ileus. Rezultat zahvata je poboljšanje kvalitete svakodnevnog života.

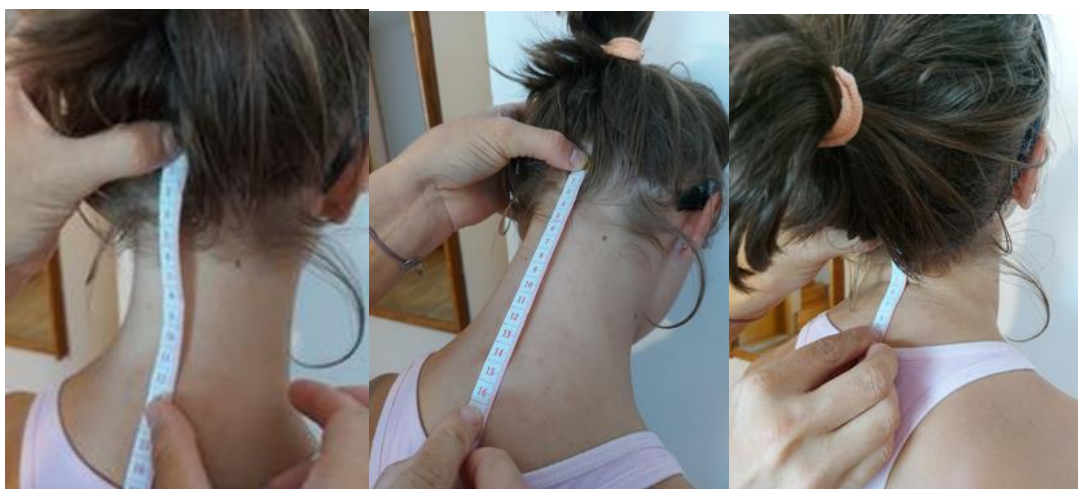Najčešći operativni zahvat koji se izvodi kod bolesnika s ankilozantnim spondilitisom je na kuku zbog upale. Indicirana je mobilizacija kuka ugrađivanjem endoproteze što dovodi do uklanjanja boli i povećava se pokretljivost u zglobu. Pri zahvatu, zamjenjuje se glava bedrene

kosti i acetabulum. Pri tome se koristi fiksacija proteze pomoću cementa. Nova tehnika fiksacija proteza ne koristi se cementom. Faktori koji utječu na izbor proteze su dob i faza bolesti. Cementne proteze u prosjeku traju oko 10 godina, dok se necementne proteze ugrađuju ponajprije kod mlađih bolesnika te traju više od 10 godina [2].

4. FIZIOTERAPIJSKI POSTUPCI

4.1. Testovi i mjerenja

Mjerenje mobilnosti vratne kralježnice (ISG cervikalne kralježnice), (4.1. Slika 1.) – mjerenje započinjemo određivanjem početne vrijednosti centimetarskom vrpcom od protuberancije occipitalis do vrha spinalnog nastavka C7. nakon postavljanja trake na određena mjesta, ispitanik iz neutralnog položaja napravi inklinaciju glave, pri čemu na kraju maksimalne inklinacije očitamo razliku između veličine u maksimalnom sagibanju glave tj. vratne kralježnice prema naprijed u odnosu na početnu vrijednost dok je ispitanik bilo u neutralnom položaju. Razlika između te dvije vrijednosti označava se kao inklinacijski indeks vratne kralježnice. Nakon toga određujemo reklinacijski indeks vratne kralježnice. Iz neutralnog položaja ispitanik napravi reklinaciju glave, odnosno glavom ide prema natrag. Postignuta razlika između reklinacije glave i početne vrijednosti označava se kao reklinacijski indeks vratne kralježnice. Zbrajanjem dobivenih vrijednosti, inklinacijskog i reklinacijskog indeksa, dobivamo indeks sagitalne gibljivosti vratne kralježnice [15].



4.1. Slika 1. Indeks sagitalne gibljivosti vratne kralježnice.

Izvor: osobna galerija

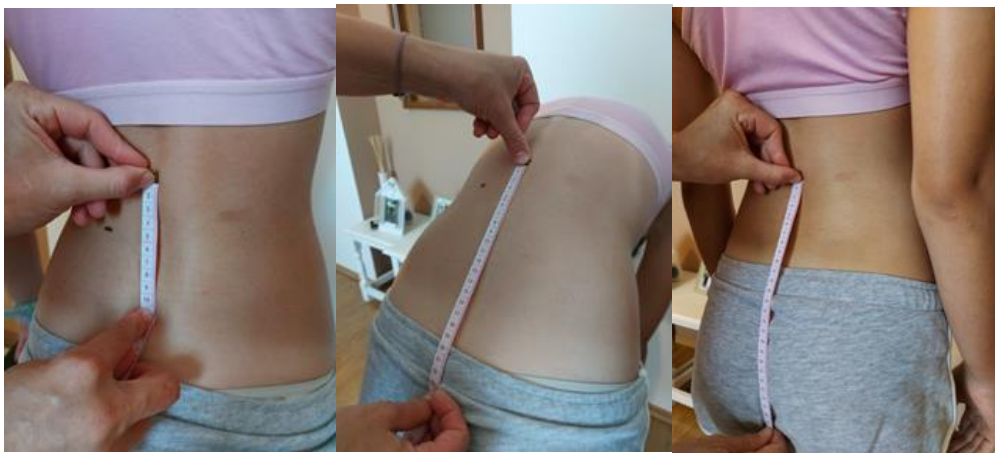Mjerenje mobilnosti torakalne kralježnice (ISG torakalne kralježnice), (4.1. Slika 2.) – mjerenje započinjemo određivanjem početne vrijednosti centimetarskom vrpcom, tako da se od C7 spuštamo 30 cm prema dolje. Nakon što odredimo početnu vrijednost, ispitanik napravi inklinaciju torakalne kralježnice, pogrbi se, nakon čega očitamo razliku između početne vrijednosti i vrijednosti inklinacije. Razlika između inklinacije torakalne kralježnice i početne vrijednosti označava inklinacijski indeks torakalne kralježnice. Potom ispitanik napravi reklinaciju torakalne kralježnice, a dobiveni rezultat usporedi se s početnom vrijednosti te se dobije reklinacijski indeks torakalne kralježnice. Zbrajanjem oba indeksa, dobivamo indeks sagitalne gibljivosti torakalne kralježnice [15].



4.1. Slika 2. Indeks sagitalne gibljivosti torakalne kralježnice,

Izvor: osobna galerija

Mjerenje mobilnosti lumbalne kralježnice, Schoberova mjera (4.1. Slika 3.) – mjerenje započinjemo određivanjem početne vrijednosti tako da nađemo L5 i idemo 10 cm prema gore i to nam označava početnu vrijednost. Nakon određivanja početne vrijednosti, ispitanik napravi inklinaciju lumbalne kralježnice, a razlika između početne vrijednosti i inklinacije je inklinacijski indeks lumbalne kralježnice. Zatim ispitanik napravi inklinaciju te je razlika između početne vrijednosti i reklinacije, reklinacijski indeks lumbalne kralježnice. Zbrajanjem inklinacijskog i reklinacijskog indeksa dobivamo indeks sagitalne gibljivosti lumbalne kralježnice [15].



4.1. Slika 3. Indeks sagitalne gibljivosti lumbalne kralježnice,

Izvor: osobna galerija

Thomayerova mjera (4.1. Slika 4.) - mjerenje započinjemo tako da se ispitanik iz stava „mirno“ sagiba maksimalno prema podu uz ekstenzirana koljena, a ruke su ispružene usporedno s nogama. Mjeri se razmak između vrška srednjeg prsta i poda. Mjera je orijentacijska jer ovisi o pokretljivosti torakalne kralježnice te nema veliku praktičnu primjenu [15].



4.1. Slika 4. Tomayerova mjera,

Izvor: osobna galerija

Indeks disanja (4.1. Slika 4.) – indeks disanja mjeri se u stojećem položaju, a kod nepokretnih osoba u sjedećem ili ležećem položaju. Mjeri se tako da se centimetarska traka postavi preko mamila kod muškaraca, a kod žena iznad mamila. Izmjerimo početnu vrijednost. Ispitanik zatim napravi maksimalni udah te izmjerimo razliku od početne vrijednosti. Nakon toga napravi maksimalan izdah te očitamo razliku. Na kraju zbrojimo te dvije vrijednosti, a zbroj koji dobijemo označava indeks disanja. Normalno iznosi 6 do 10 cm, starenjem se smanjuje, a kod osoba oboljelih od ankilozantnog spondilitisa može iznositi 0 zbog okoštavanja prsnog koša [15].



4.1. Slika 4. Indeks disanja,

Izvor: osobna galerija

Manualni mišićni test (MMT) – metoda je koja procjenjuje vrijednost mišića u odnosu na savladavanje vlastitog segmenta i vanjske sile.

Mišićnu snagu ocjenjujemo ocjenama 0 do 5:

Ocjena 0 – prikazuje mišić kod kojeg kontrakcija nije vidljiva, niti se palpira promjena napetosti mišića. 0% mišićne snage je sačuvano.

Ocjena 1 – prikazuje mišić koji se kontrahira, ali ne može izvesti pokret. Kontrakcija je vidljiva, a može se i palpirati. 10% mišićne snage je sačuvano.

Ocjena 2 – prikazuje mišić koji kontrakcijom može savladati težinu vlastitog segmenta u horizontalnom rasteretnom položaju u punom opsegu pokreta. 25% mišićne snage je sačuvano.

Ocjena 3 – prikazuje mišić koji se kontrahira i savladava vlastiti segment u okomitom položaju, protiv sile teže. Pokret mora biti u punom opsegu. 50% mišićne snage je sačuvano.

Ocjena 4 – prikazuje mišić koji se kontrahira i izvodi pokret u punom opsegu protiv sile teže uz osrednji manualni otpor. 75% mišićne snage je sačuvano.

Ocjena 5 – prikazuje mišić koji se kontrahira i izvodi pokret u punom opsegu protiv sile teže i jakog manualnog otpora. 100% mišićne snage je sačuvano [16].

Procjena funkcionalne sposobnosti bolesnika

BASFI (Bath Ankylosing Spondylitis Functional Index) je mjerni instrument koji je dizajniran radi utvrđivanja stupnja funkcionalne nesposobnosti kod bolesnika s ankilozantnim spondilitisom. Upitnik se sastoji od 10 pitanja. Prvih 8 pitanja odnosi se na ograničenja u aktivnostima svakodnevnog života vezano uz promjene na lokomotornom sustavu, dok se zadnja 2 pitanja odnose na ograničenja u sveukupnoj svakodnevnoj aktivnosti. Sva pitanja odnose se na poteškoće prilikom obavljanja aktivnosti tijekom prethodnog mjeseca. Na pitanja se odgovara brojem 0 do 10. 0 označava obavljanje aktivnosti bez teškoća, a 10 označava nemogućnost izvođenja aktivnosti. Što je ukupan zbroj veći, veći je deficit [17].

BASDAI (Bath Ankylosing Spondylitis Disease Activity Index) zlatni je standard za mjerenje bolesti u bolesnika s ankilozantnim spondilitisom. Jednostavan je i brz, potrebno je svega nekoliko minuta za ispunjavanje. Sastoji se od 6 pitanja vezanih uz 5 osnovnih simptoma bolesti. To su bol u kralježnici, umor, bol i otekline zglobova, područja lokalizirane osjetljivosti na dodir te jutarnja zakočenost. Za krajnji rezultat uzima se srednja vrijednost zadnja dva pitanja i ta vrijednost se pribraja ostalim i dijeli s pet. Rezultat se dobije u vrijednosti od 0 do 10. Veći rezultat upućuje na veću aktivnost bolesti [17].

4. 2. Fizikalna terapija

Fizikalna terapija kod ankilozantnog spondilitisa ima široku primjenu. Koriste se razni postupci kojima je cilj smanjiti bolnost i povećati pokretljivost kralježnice i zahvaćenih zglobova.

Hidroterapija je primjena vode u terapijske svrhe. Njome se postiže poboljšanje cirkulacije, mišićne snage, opsega pokreta i respiracije. Kod ankilozantnog spondilitisa hidroterapija u obliku tuširanja, korištenja Hubbardove kade ili terapijskog bazena s podvodnom masažom pozitivno utječe na relaksaciju mišića, smanjenje boli, poboljšanja mišićne snage, izdržljivosti, pokretljivosti, balansa i aerobnog kapaciteta. Uz to, smanjuje otekline zglobova i skraćuje jutarnju ukočenost istih [18].

Fango je ljekovito mineralno blato koje danas ima mnoge primjene. Kod bolesnika s ankilozantnim spondilitisom obloge fanga primjenjujemo najčešće na vratni dio kralježnice i trapeziuse te na slabinski dio kralježnice. Trajanje tretmana traje do 30 minuta, dok se oblog ne ohladi. Učinci na tijelo su to da potiče cirkulaciju te smanjuje bolove i napetost u mišićima, relaksacija mišićne mase.

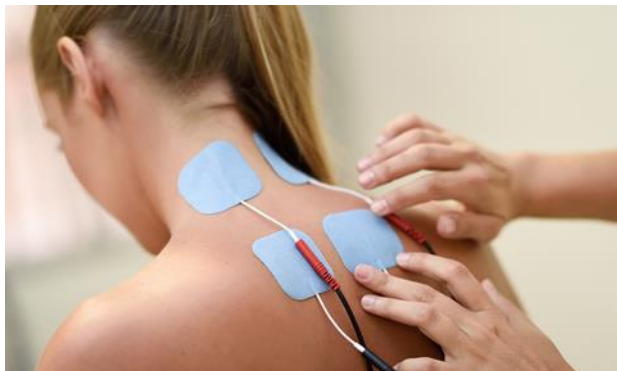Ultrazvuk je mehanička energija koja se od izvora širi u okolinu kao izmjenična zgušnjavanja i razrjeđenja čestica elastičnog medija. Primjena ultrazvuka vezana je za „suhu“ primjenu putem kontaktnog medija ili kroz vodu. Ultrazvuk $1/Wcm^2$ na paravertebralne mišiće duž kralježnice te na oba sakroilijakalna zgloba. Ultrazvuk u tkiva prodire dublje nego dijatermija. Na tretirani dio stavi se kontaktno sredstvo (gel) kako bi se eliminirala prisutnost zraka te se laganim kružnim pokretima počinje obrađivati zadana površina [2].

Dijatermija je primjena visokofrekventnih izmjeničnih struja sa svrhom zagrijavanja tkiva. Kod ankilozantnog spondilitisa primjenjuje se kratkovalna i mikrovalna dijatermija. Dijatermija u dubinu tkiva prodire manje nego ultrazvuk. Prodiranje dijatermije u dubinu tkiva ovisi o načinu postavljanja elektroda. Djeluje na smanjenje boli te relaksaciju mišića. Primjenjuje se uglavnom na sakroilijakalnim zglobovima te na slabinskoj kralježnici [2].

Svjetlosna terapija, fototerapija provodi se uz pomoć solux lampi ili tunela sa svjetiljkama. Pozitivno djeluje na otklanjanje boli te na relaksiranje mišićne mase. Primjena na leđnu mišićnu grupu [19].

Kada želimo otkloniti bol, možemo primjenjivati elektroterapiju. Od elektroterapije možemo primjenjivati interferentne i dijadinamske struje, iontoforezu te fonoforezu. Iontoforeza i ultrasonoforeza prvenstveno se koriste pri liječenju entezitisa. Ljekovita sredstva unose se neposredno te izazivaju analgeziju, hiperemiju te smanjuju simptome bolesti. Također primjenjujemo i TENS do jačine 80 mA i frekvencije 80 do 180 Hz. TENS (4.2. Slika 1.) djeluje

analgetski te se primjenjuje 30 minuta tijekom 24 sata ili više puta u toku dana. Primjena mu je na vratni i slabinski dio kralježnice te na kukove [19].



4.2. Slika 1. Primjena TENS – a,

Izvor: <https://www.kaliper.hr/usluge/fizikalna-medicina-rehabilitacija/elektro-terapija-tens/>

4. 3. Kineziterapija

Kineziterapija (grč. kinesis – kretanje; therapeia – služenje, liječenje) je fizioterapijska metoda koja se u liječenju ili prevenciji bolesti koristi pokretom. Cilj joj je povećanje snage mišića i opsega pokreta u zglobovima, sprječavanje nastanka kontraktura, održavanje duljine mišićnih vlakana i proprioceptivnog osjeta [20].

Prvi korak koji može osigurati uspješnost kineziterapije je edukacija bolesnika koja se provodi kroz čitav proces liječenja. Bolesnika treba upoznati s prirodom bolesti, načinom na koji će se provoditi rehabilitacija i liječenje. Glavni cilj u rehabilitaciji bolesnika s ankilozantnim spondilitisom je što više moguće spriječiti tjelesnu invalidnost. Bolesnik treba naučiti kako održavati pravilnu posturu. Pravilno držanje bolesnik treba održavati u svim položajima, ležećem, sjedećem, stojećem te pri hodu [2].

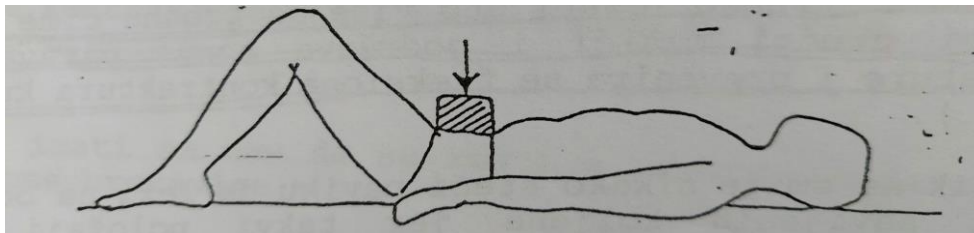
Kineziterapija je u bolesnika s ankilozantnim spondilitisom kontraindicirana u slučaju spondilodiscitisa, atlanto – aksijalne dislokacije, aortalne insuficijencije i upale šarenice oka.

Kineziterapija ankilozantnog spondilitisa sadrži tri elementa: vježbe disanja, vježbe za povećanje gibljivosti kralježnice te vježbe za povećanje gibljivosti korijenskih zglobova. Vježbe treba izvoditi svakodnevno, ujutro ili nakon popodnevnog odmora te ih izvodimo do granice boli ili umora [15].

4. 3. 1. Vježbe disanja

Disanje je izmjena plinova između tkiva i atmosfere. Vježbe disanja kod ankilozantnog spondilitisa provode se u svim stadijima bolesti. Cilj im je održavanje ili poboljšanje vitalnog kapaciteta, održavanje pokretljivosti rebara, sprječavanje osifikacije kostovertebralnih zglobova. Bolesnik uči torakalno disanje, a isključuje se abdominalno disanje. Stavljanjem utega ili vrećice pijeska na bolesnikov trbuh, sprječavamo abdominalno disanje [15].

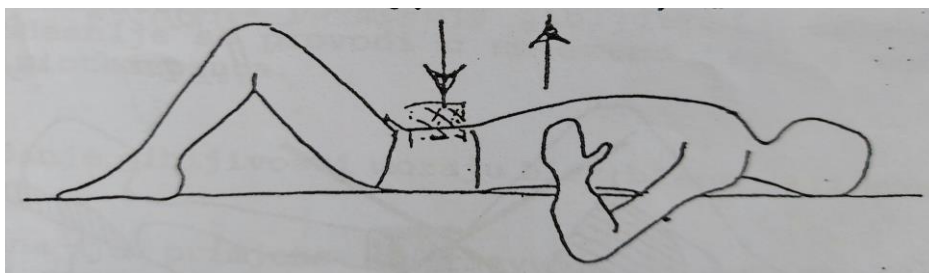
Vježba 1. (4.3.1. Slika 1.) U ležećem položaju, trbušno disanje isključujemo stavljanjem vrećice pijeska ili utega na trbušnu stijenku.



4.3.1. Slika 1. Vježba disanja,

Izvor: osobna galerija

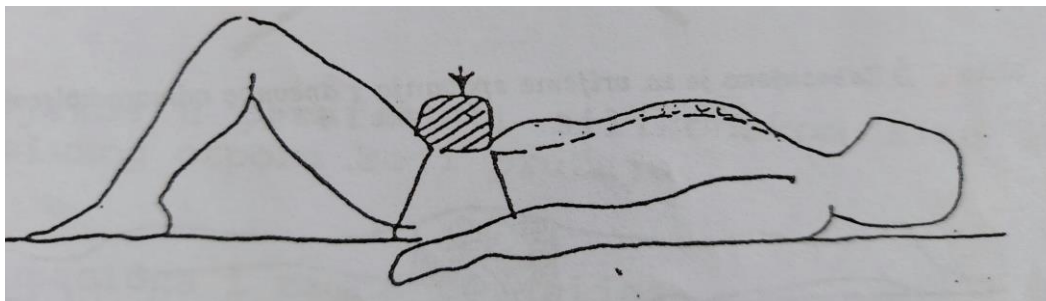
Vježba 2. (4.3.1. Slika 2.) Bolesnik rukama prati širenje prsnog koša kod udaha te prilikom izdisaja rukama potpomaže isti.



4.3.1. Slika 2. Vježba disanja,

Izvor: osobna galerija


Vježba 3. (4.3.1. Slika 3.) Bolesnik diše torakalno, što pokazuje pomicanje prsnog koša za vrijeme ritmičke izmjene udisaja i izdisaja.



4.3.1. Slika 3. Vježba disanja,

Izvor: osobna galerija

Vježba 4. (4.3.1. Slika 4.) Bolesnik vanjskom rotacijom i abdukcijom ruke povećava torakalno disanje.



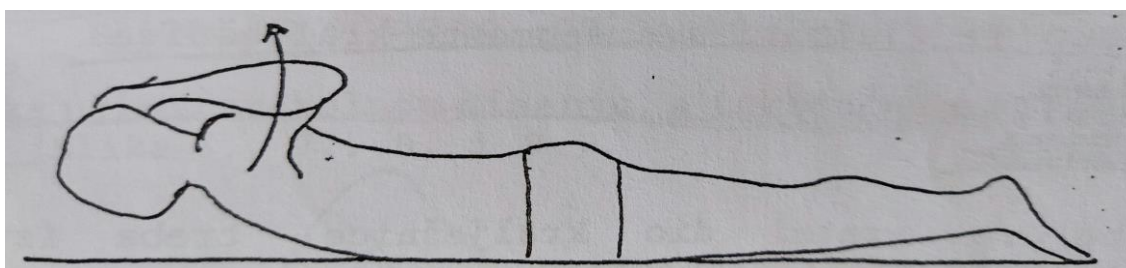
4.3.1. Slika 4. Vježba disanja,

Izvor: osobna galerija

4. 3. 2. Vježbe jačanja

Vježbe jačanja prvenstveno se odnose na jačanje ekstenzora trupa te ekstremiteta. Vježbe su kontraindicirane ukoliko bolesnik ima pojačanu torakalnu kifozu i razvijen stav skijaša [2].

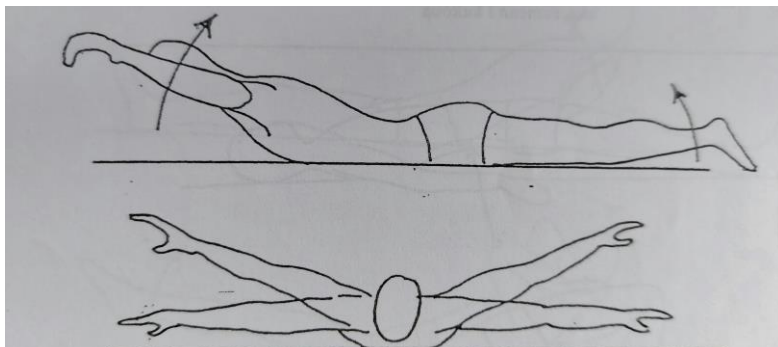
Vježba 1. (4.3.2. Slika 1.) Ruke su savijene iza glave, lopatice su aducirane, podižu se glava i prsa, pri pokretu se istežu prednji grudni mišići, jačaju ekstenzori prsnog dijela kralježnice čime se sprječava kifoza u prsnom dijelu.



4.3.2. Slika 1. Vježba jačanja,

Izvor: osobna galerija

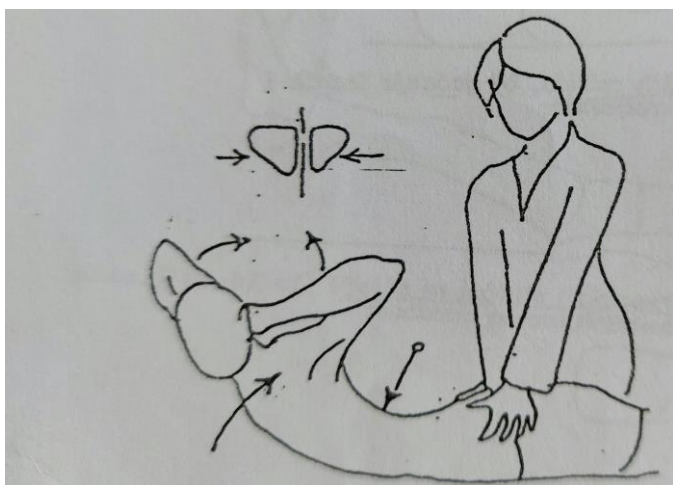
Vježba 2. (4.3.2. Slika 2.) Bolesnik izvodi ekstenziju svih dijelova kralježnice koju pojačava elevacijom ramena i abdukcijom ruku, istovremeno aktivno isteže kuk. Vježbom jača ekstenzore trupa i kuka i isteže fleksore kuka i prednjih prsnih mišića te mišića ramena.



4.3.2. Slika 2. Vježba jačanja,

Izvor: osobna galerija

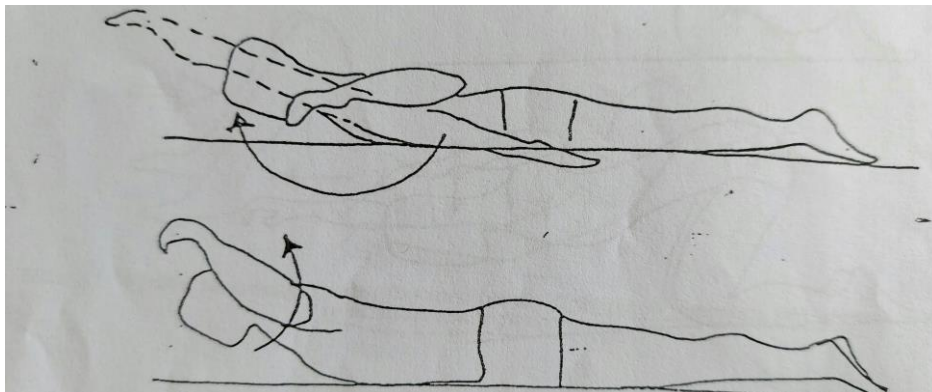
Vježba 3. (4.3.2. Slika 3.) Vježba za jačanje ekstenzora trupa s povećanjem gibljivosti vratne i lumbalne kralježnice, pri izvođenju vježbi fizioterapeut fiksira zdjelicu.



4.3.2. Slika 3. Vježba jačanja,

Izvor: osobna galerija

Vježba 4. (4.3.2. Slika 4.) Vježba za jačanje prsnih ekstenzora, pokreti ruku identični su pokretima prsnog plivanja. Vježbom se izvodi ekstenzija prsnog dijela kralježnice.



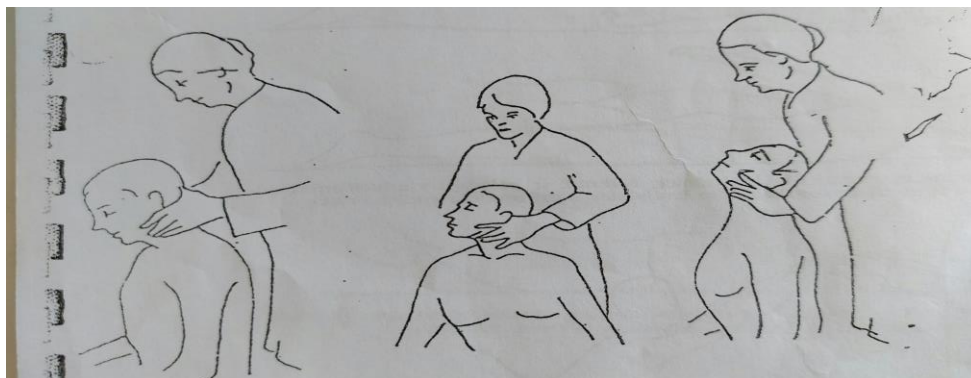4.3.2. Slika 4. Vježba jačanja,

Izvor: osobna galerija

4. 3. 3. Vježbe za povećanje gibljivosti kralježnice

Vježbe za povećanje gibljivosti kralježnice izvodimo aktivno i aktivno potpomognuto. Potrebno je vježbati cervikalni, torakalni i lumbalni dio kralježnice. Vježbe su kontraindicirane kod bolesnika s atlanto – aksijalnom dislokacijom [15].

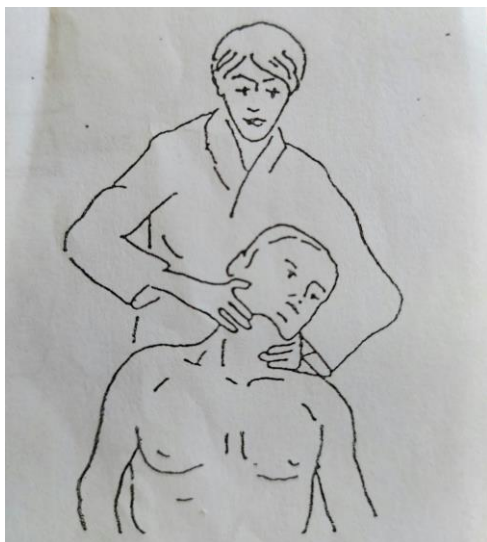
Vježba 1. (4.3.3. Slika 1.) Vježbe za vratni dio kralježnice uz asistenciju fizioterapeuta; fizioterapeut izvodi trakciju vratne kralježnice te potom fleksiju i ekstenziju, zatim ponovno izvodi trakciju te rotaciju glave i vratne kralježnice.



4.3.3. Slika 1. Vježba za povećanje gibljivosti kralježnice,

Izvor: osobna galerija

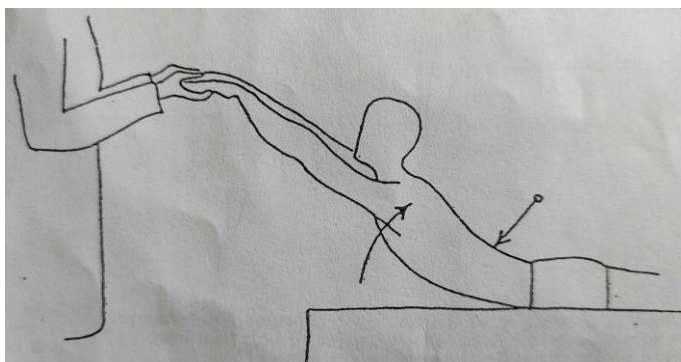
Vježba 2. (4.3.3. Slika 2.) Vježba za vratni dio kralježnice uz asistenciju fizioterapeuta; fizioterapeut izvodi trakciju vratne kralježnice te izvede pokret laterofleksije u obje strane.



4.3.3. Slika 2. Vježba za povećanje gibljivosti kralježnice,

Izvor: osobna galerija

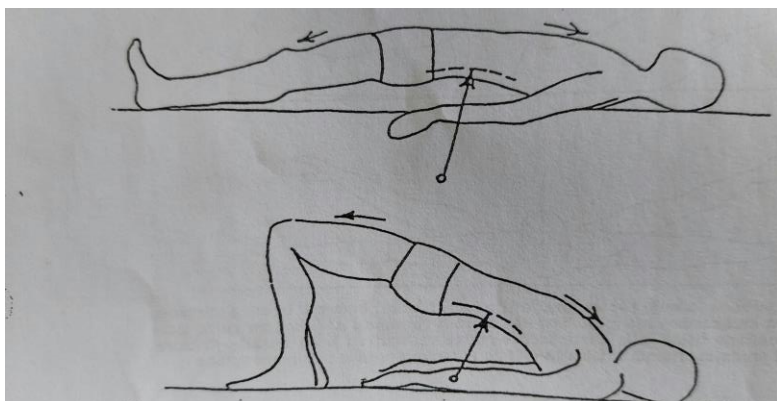
Vježba 3. (4.3.3. Slika 3.) Vježbe za prsni dio kralježnice, uz asistenciju fizioterapeuta; izvode se vježbe za istezanje prsnih mišića uz povećanje lumbalne lordoze.



4.3.3. Slika 3. Vježba za povećanje gibljivosti kralježnice,

Izvor: osobna galerija

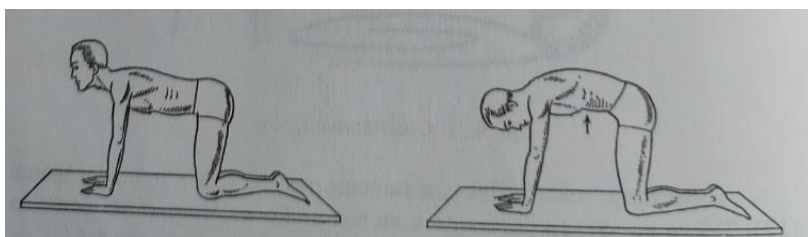
Vježba 4. (4.3.3. Slika 4.) Vježba za istezanje prsnih i ujedno preponskih mišića



4.3.3. Slika 4. Vježba za povećanje gibljivosti kralježnice,

Izvor: osobna galerija

Vježba 5. (4.3.3. Slika 5.) Vježba „mačka“, vježba za istezanje i povećanje gibljivosti lumbarne kralježnice



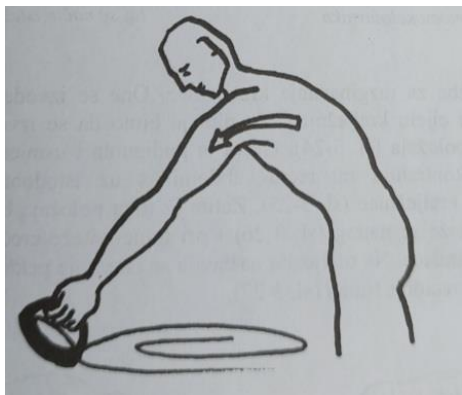
4.3.3. Slika 5. Vježba za povećanje gibljivosti kralježnice,

Izvor: I. Jajić, Z. Jajić: Reumatske bolesti: fizikalna terapija i rehabilitacija, Zagreb, Medicinska knjiga, 1997

4. 3. 4. Vježbe za povećanje gibljivosti kralježnice

Vježbe za povećanje gibljivosti kralježnice ponajprije koristimo za rame i kuk, kako bi spriječili invalidnost [15].

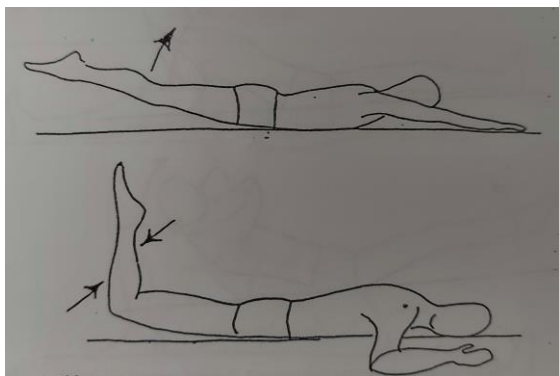
Vježba 1. (4.3.4. Slika 1.) Coddmanove vježbe koriste se za muskukaturu ramenog obruča. Bolesnik se savine prema naprijed te pomoću gravitacije ruku njiše u svim smjerovima. Fleksija, ekstenzija, abdukcija i rotacija.



4.3.4. Slika 1. Coddmanove vježbe,

Izvor: osobna galerija

Vježba 2. (4.3.4. Slika 2.) Vježba za istezanje m. iliopsosasa u ležećem položaju; pokreti ekstenzije kuka s ekstendiranim koljenom i ekstendiranim kukom uz flektirano koljeno.



4.3.4. Slika 2. Vježba povećanja gibljivosti korijenskih zglobova,

Izvor: osobna galerija

4.4. Edukacija bolesnika

Fizioterapijska intervencija nepotpuna je bez planirane edukacije bolesnika. Edukacija bolesnika podrazumijeva pružanje informacija i razvijanje vještina koje unapređuju neovisnost i omogućuju da pacijent vodi brigu o sebi. Bolesnika trebamo educirati o bolesti, načinima liječenja i rehabilitacije te kako mu olakšati obavljanje aktivnosti svakodnevnog života. Najvažniji cilj u rehabilitaciji osoba s ankilozantnim spondilitisom je što je više moguće smanjiti i spriječiti tjelesnu invalidnost.

Držanje bolesnika s ankilozantnim spondilitisom je pogrbljeno stoga treba hodati dužim korakom, udisati pri iskoraku i izdisati pri završetku koraka. Prsni koš izbaciti prema naprijed, a remena zabaciti prema nazad i hodati podignute glave pogledom usmjerenim u visini očiju [2].

Ležaj također trebamo prilagoditi bolesti. Mora biti tvrd i ravan i najbolje bez jastuka. Ležanje na trbuhu nekoliko puta dnevno, bar sat vremena sprječava razvoj kontraktura u koljenu i kuku te pogrbljeno držanje [2].

Tjelesnu težinu potrebno je održavati u granicama normale kako se ne bi desilo pretjerano opterećenje na zglobove .

Bolesnici s ankilozantnim spondilitisom mogu se baviti sportom. Aktivnosti koje su preporučene su: plivanje, sportovi na vodi i igre loptom, hokej na ledu, klizanje na ledu, jahanje, skijanje, atletika [2].

Ankilozantni spondilitis zna izazvati poteškoće u vožnji. Vratna kralježnica u ovoj situaciji radi najveće probleme. Poteškoće su najizraženije kada u toku vožnje treba izvoditi rotacije gornjeg dijela tijela i vrata, odnosno glave. Atlanto – aksijalna dislokacija pri rotaciji glave može se povećati i izazvati kompresiju ili iritaciju leđne moždine te tako može doći do tetrapareze. U tom slučaju potrebno je nositi Filadelfijski čvrsti ovratnik koji sprječava rotacije glave [2].

Spolni život također može biti pogođen bolešću. Kod bolesnika s zahvaćenom kralježnicom i kukovima smanjen je spolni poticaj. Neki lijekovi koje bolesnici koriste mogu utjecati na libido [2].

5. ZAKLJUČAK

Ankilozantni spondilitis je kronična, upalna i progresivna reumatska bolest vezivnog tkiva, nepoznatog uzroka i autoimunog karaktera. Bolest zahvaća kralježnicu, sakroilijakalne zglobove, kostovertebralne i kostotransverzalne zglobove, korijenske zglobove kao što su kuk i rame, akromioklavikularne i sterniklavikularne, a rijetko zahvaća male zglobove šaka i stopala. Može zahvatiti i visceralne organe. Upalni proces često se razvija na hvatištima tetiva i ligamenata te na sinhodrozama. Konačni rezultat je ukočenje, ankiloza, malih zglobova kralježnice. Bolest je vezana uz prisutnost antigena tkivne podudaranosti HLA – B27, koji je prisutan kod 90% bolesnika s ankilozantnim spondilitisom. Bolest je češća u muškaraca u dobi od 15 – 29 godina života. Od fizioterapijskih postupaka najveću ulogu imaju vježbe disanja, vježbe povećanja gibljivosti kralježnice i korijenskih zglobova te vježbe jačanja. U rehabilitaciji također pomažu elektroterapijske procedure kao što su ultrazvuk, interferentne struje i TENS.

Najvažnije je bolesnika educirati o bolesti, pomoći mu i uputiti ga kako da svoj svakodnevni i svoj radni prostor prilagodi bolesti i kako da na što lakši način obavlja svakodnevne aktivnosti i da se što je više moguće smanji progresija bolesti.

Veliki broj osoba oboljelih od ankilozantnog spondilitisa odlazi u invalidsku mirovinu. Uz tjelesne simptome bolesti ovo je još jedan novi moment u životu osobe koja na taj način gubi svoju profesionalnu ulogu, smanjuje se broj socijalnih kontakata, gubi se financijska sigurnost i neovisnost što dovodi do gubitka samopouzdanja.

Fizioterapeut je zdravstveni djelatnik koji ujedno pruža edukaciju pacijentu. Kako bi se poboljšala kvaliteta života koja je narušena zbog bolesti, bolesniku treba prilagoditi osobni i radni životni prostor kako bi se aktivnosti lakše provodile i kako bi život bolesne osobe bio što kvalitetniji i na što višoj razini. Također, bolesnika se educira o važnosti svakodnevnog vježbanja. Savjetujemo bolesnika da naučene vježbe u toku provođenja fizikalne terapije provodi kod kuće kako bi se smanjila progresija bolesti i njezini negativni utjecaji na cijeli lokomotorni sustav. Vježbati bi bilo poželjno svaki dan, do 30 minuta. Svaki disbalans u čovjekovu tijelu povlači za sobom psihičke poremećaje i nestabilnosti zbog težine same bolesti. Za održavanje kvalitete života pacijentu uvelike pomaže psihološka podrška obitelji i cijele društvene zajednice.

6. LITERATURA

1. I. Jajić: Reumatologija, Zagreb, Medicinska naklada, 1995.
2. I. Jajić, Z. Jajić: Reumatske bolesti: fizikalna terapija i rehabilitacija, Zagreb, Medicinska knjiga, 1997.
3. A. Franović: Razgovori bolesnika s reumatologom, Koprivnica, Belupo, 1995.
4. I. Jajić: Ankilozantni spondilitis, Zagreb, Hrvatska liga protiv reumatizma, 2001.
5. T. Durrigl, V. Vitulić: Reumatologija, Zagreb, Jugoslavenska medicinska naklada, 1982.
6. P. Keros, M. Pećina, M. Ivančić – Košuta: Temelji anatomije čovjeka, Zagreb, Naprijed, 1998.
7. I. Andreis, D. Jalšovec: Anatomija i fiziologija, Zagreb, Školska knjiga, 2009.
8. M. Zgrablić: Anatomija i fiziologija, Zagreb, Medicinska knjiga, 1986.
9. N. Konsa: Rehabilitacija bolesnika sa ankilozantnim spondilitisom, Diplomski rad, Sveučilište u Splitu, Split, 2014.
10. <https://pubmed.ncbi.nlm.nih.gov/23090374/>
11. <https://pubmed.ncbi.nlm.nih.gov/18458988/>
12. <https://pubmed.ncbi.nlm.nih.gov/15224222/>
13. <https://pubmed.ncbi.nlm.nih.gov/28259985/>
14. S. Maehlum: Strategies to improve strenght and stamina, Mosby, St. Louis Baltimore – Boston, Chicago – London – Philadelphia, Sidney – Toronto, 1994.
15. T. Durrigl: Reumatologija, Biblioteka udžbenici i priručnici, Sveučilište u Zagrebu, Medicinski fakultet, Zagreb, 1997.
16. M. Majkić: Klinička Kineziometrija, 3. izmijenjeno i dopunjeno izdanje, Inmedia, Zagreb, 1988.
17. http://www.reumatologija.org/Preporuke.aspx?link=Instrumenti_pracenja_SpA
18. S. Grazio, I. Doko: Blaneoterapija/hidroterapija u bolesnika s reumatoidnim artritismom, ankilozantnim spondilitisom i psorijatičnim artritismom – deskriptivni pregled, Klinika za reumatologiju, fizikalnu medicinu i rehabilitaciju, Klinički bolnički centar „Sestre milosrdnice“, Zagreb, 2014.
19. M. Graberski Matasović: Osnove fizikalne medicine i rehabilitacije, radna verzija, Zagreb, 2003.
20. O. Pope – Gajić: Liječenje pokretom, Školska knjiga, Zagreb, 2007.

Popis slika

3.4. Slika 1. Stav skijaša.....	9
3.4. Slika 2. Fenomen gumene lopte.....	9
3.5. Slika 1. Mennell test.....	10
3.5. Slika 2. RTG kukova u ankilozantnog spondilitisa,	11
4.1. Slika 1. Indeks sagitalne gibljivosti vratne kralježnice	14
4.1. Slika 2. Indeks sagitalne gibljivosti torakalne kralježnice.....	15
4.1. Slika 3. Indeks sagitalne gibljivosti lumbalne kralježnice	16
4.1. Slika 4. Tomayerova mjera	17
4.1. Slika 5. Indeks disanja	17
4.2. Slika 1. Primjena TENS – a.....	20
4.3.1. Slika 1. Vježba disanja	22
4.3.1. Slika 2. Vježba disanja	22
4.3.1. Slika 3. Vježba disanja	22
4.3.1. Slika 4. Vježba disanja	23
4.3.2. Slika 1. Vježba jačanja	23
4.3.2. Slika 2. Vježba jačanja	24
4.3.2. Slika 3. Vježba jačanja	24
4.3.2. Slika 4. Vježba jačanja	25
4.3.3. Slika 1. Vježba povećanja gibljivosti kralježnice	25
4.3.3. Slika 2. Vježba povećanja gibljivosti kralježnice	26
4.3.3. Slika 3. Vježba povećanja gibljivosti kralježnice	26
4.3.3. Slika 4. Vježba povećanja gibljivosti kralježnice	27
4.3.3. Slika 5. Vježba povećanja gibljivosti kralježnice.	27
4.3.4. Slika 1. Coddmanove vježbe	28
4.3.4. Slika 2. Vježba povećanja gibljivosti korijenskih zglobova.....	28

IZJAVA O AUTORSTVU
I
SUGLASNOST ZA JAVNU OBJAVU

Završni/diplomski rad isključivo je autorsko djelo studenta koji je isti izradio te student odgovara za istinitost, izvornost i ispravnost teksta rada. U radu se ne smiju koristiti dijelovi tuđih radova (knjiga, članaka, doktorskih disertacija, magistarskih radova, izvora s interneta, i drugih izvora) bez navođenja izvora i autora navedenih radova. Svi dijelovi tuđih radova moraju biti pravilno navedeni i citirani. Dijelovi tuđih radova koji nisu pravilno citirani, smatraju se plagijatom, odnosno nezakonitim prisvajanjem tuđeg znanstvenog ili stručnoga rada. Sukladno navedenom studenti su dužni potpisati izjavu o autorstvu rada.

Ja, KARLA GREGURIC (ime i prezime) pod punom moralnom, materijalnom i kaznenom odgovornošću, izjavljujem da sam isključivi autor/ica završnog/diplomskog (obrisati nepotrebno) rada pod naslovom Proces fizikalne terapije i rehabilitacije pacijenata sa AS (upisati naslov) te da u navedenom radu nisu na nedozvoljeni način (bez pravilnog citiranja) korišteni dijelovi tuđih radova.

Student/ica:
(upisati ime i prezime)

Karla Greguric
(vlastoručni potpis)

Sukladno Zakonu o znanstvenoj djelatnosti i visokom obrazovanju završne/diplomske radove sveučilišta su dužna trajno objaviti na javnoj internetskoj bazi sveučilišne knjižnice u sastavu sveučilišta te kopirati u javnu internetsku bazu završnih/diplomskih radova Nacionalne i sveučilišne knjižnice. Završni radovi istovrsnih umjetničkih studija koji se realiziraju kroz umjetnička ostvarenja objavljuju se na odgovarajući način.

Ja, KARLA GREGURIC (ime i prezime) neopozivo izjavljujem da sam suglasan/na s javnom objavom završnog/diplomskog (obrisati nepotrebno) rada pod naslovom Proces fizikalne terapije i rehabilitacije pacijenata sa spondililitisom (upisati naslov) čiji sam autor/ica.

Student/ica:
(upisati ime i prezime)

Karla Greguric
(vlastoručni potpis)