

Fizioterapijski postupci kod osoba starije životne dobi nakon frakture femura

Mirović, Paula

Undergraduate thesis / Završni rad

2022

Degree Grantor / Ustanova koja je dodijelila akademski / stručni stupanj: **University North / Sveučilište Sjever**

Permanent link / Trajna poveznica: <https://um.nsk.hr/um:nbn:hr:122:909561>

Rights / Prava: [In copyright](#) / [Zaštićeno autorskim pravom.](#)

Download date / Datum preuzimanja: **2024-07-14**



Repository / Repozitorij:

[University North Digital Repository](#)





**Sveučilište
Sjever**

Završni rad br. 090/FIZ/2021

**FIZIOTERAPIJSKI POSTUPCI KOD OSOBA STARIJE
ŽIVOTNE DOBI NAKON FRAKTURE FEMURA**

Paula Mirović 3176/336

Varaždin, veljača 2022. godine



**Sveučilište
Sjever**

Odjel za fizioterapiju

Završni rad br. 090/FIZ/2021

**FIZIOTERAPIJSKI POSTUPCI KOD OSOBA STARIJE
ŽIVOTNE DOBI NAKON FRAKTURE FEMURA**

Student

Paula Mirović 3176/336

Mentor

Jasminka Potočnjak, mag. physioth.

Varaždin, veljača 2022. godine

Prijava završnog rada

Definiranje teme završnog rada i povjerenstva

ODJEL	Odjel za fizioterapiju		
STUDIJ	preddiplomski studij Fizioterapija		
PRISTUPNIK	PAULA MIROVIĆ	JMBAG	3176/336
DATUM	27.09.2021.	KOLEGIJ	Fizioterapija u ortopediji
NASLOV RADA	Fizioterapijski postupci kod osoba starije životne dobi nakon frakture femura		
NASLOV RADA NA ENGL. JEZIKU	Physiotherapy procedures in the elderly after a femoral fracture		
MENTOR	Jasminka Poto njak, mag. physioth.	ZVANJE	predavač
ČLANOVI POVJERENSTVA	1. Anica Kuzmić, mag.physioth., pred.predsjednik		
	2. Jasminka Poto njak, mag. physioth., pred, mentor		
	3. Valentina Novak, mag. sestr., pred. lan		
	4. Mirjana Ve eri , mag. physioth. pred., zamjenski lan		
	5.		

Zadatak završnog rada

BROJ 090/FIZ/2021

OPIS

Fraktura femura vodeći je uzrok morbiditeta osoba starijih od 65 godina. Spada u 10 najčešćih uzroka smrtnosti ali i nastanka invaliditeta osoba starije životne dobi.

Prijelom femura prati nemogućnost pokretanja ekstremiteta, slabost mišića, otežano ili nemoguće provođenje aktivnosti dnevnog života. Liječenje može biti konzervativno i operativno.

Uloga fizioterapeuta je procijeniti ozbiljnost ozljede i sam zdravstveni problem pacijenta te na osnovu toga izraditi plan intervencije i terapije. Sam postupak mora započeti što ranije, a to znači nakon operativnoga zbrinjavanja ili nakon skidanja imobilizacije.

Fizioterapijski postupci od iznimne važnosti su vježbe. Vježbe mogu biti: pasivne, aktivno potpomognute i aktivne, vježbe jačanja mišića, vježbe propriocepcije i vježbe hoda sa pomagalima.

Od ostalih fizioterapijskih postupaka na raspolaganju su nam: hidroterapija, krioterapija, magnetoterapija i primjena TENS-a.

Nikako se ne smije zaboraviti i uloga fizioterapeuta u edukaciji bolesnika nakon rehabilitacijskog liječenja.

ZADATAK URUČEN 27.09.2021.



POTPIS MENTORA
Jasminka Poto njak

Zahvala

Ovaj diplomski rad posvećujem svojem dečku koji je uvijek bio uz mene kroz sve trenutke mog školovanja, on mi je bio nit vodilja, gurao me naprijed kroz sve nedaće, zbog njega sam ustrajala i prolazila kroz prepreke. Isto tako, hvala mojim roditeljima koji su mi omogućili školovanje kroz mnoga odricanja, a posebno hvala mojoj mentorici, bila mi je veliko nadahnuće kroz razna predavanja tokom mog školovanja.

Paula Mirović

Sažetak

Prijelom femura vodeći je uzrok morbiditeta u osoba starije životne dobi od 65 i više godina, svrstavajući se u prvih 10 uzroka gubitka životnih godina prilagođenih invalidnosti starijih odraslih osoba. U svijetu se očekuje da će broj ljudi s prijelomom femura značajno porasti zbog starenje stanovništva i drugih rizičnih čimbenika. Ljudi koji se oporavljaju od prijeloma femura izloženi su visokom riziku od slabosti mišića, strahu od pada i ograničenju u pokretljivosti, samopomoći i sudjelovanjima koja traju mjesecima nakon operacije. Prijelom femura najčešća je ozljeda koja zahtijeva hospitalizaciju kod starijih osoba, a očekuje se da će se stope incidencije eksponencijalno povećati do 6,3 milijuna u 2050. godini. U zdravstvenoj skrbi osoba s frakturom femura, temelj rehabilitacijskog pristupa uključuje tim različitih disciplina (fizioterapija, radna terapija, prehrana, socijalni rad, psihologija, medicina) koji se redovito sastaju, postavljaju ciljeve i evaluiraju napredak prema tim ciljevima s pacijentom, te naposljetku procjenjuju ishode. Šansa za oporavak maksimalna je ako su navedeni elementi uključeni u zdravstvenu skrb. Fizioterapijska uloga je procijeniti ozbiljnost i karakteristike zdravstvenih problema pacijenta. Polazna točka evaluacije je utvrđivanje potreba i ciljeva pacijenta. Pacijent sam preuzima inicijativu ili ga liječnik upućuje fizioterapeutu. Poželjna je dobra suradnja obiteljskih liječnika, specijalista i fizioterapeuta kako bi se postiglo recipročno upućivanje pacijenata. Da bi ciljevi bili postignuti, postupci fizioterapije počinju odmah nakon akutnog zbrinjavanja. Uključuju edukaciju bolesnika, pozicioniranje, vježbe, korištenje pomagala, proceduru fizikalne terapije, lijekove, prilagodbu okoline i drugo. Važan je kontinuitet kroz čitavo razdoblje rehabilitacije, bez obzira na to gdje se postupci odvijaju, u akutnoj bolnici, općem ili specijaliziranom rehabilitacijskom centru, stacionarno, dnevnoj bolnici, ambulantno, u bolesnikovu domu ili instituciji u koju je smješten. Postupci su u početku individualni, ali mogu biti provedeni i u grupi, što ima pozitivne učinke kao što su motiviranje bolesnika, izmjena iskustava i informacija iz prve ruke te povezivanje s fizioterapeutom. Osnovni postupci koji se koriste su: fizioterapijska vježba i drugi modaliteti fizikalne terapije.

Ključne riječi: prijelom, femur, fizioterapija, vježbe, fizioterapeut

Summary

Femoral water fracture is the cause of deep morbidity in a person aged 65 and over, ranking among the top 10 causes of loss of life-adjusted disability of older adults. Worldwide, the number of people with femoral fractures is expected to increase significantly due to population aging and other risk factors. People recovering from a femur fracture are at high risk for muscle weakness, fear of falls, and limitations in mobility, self-help, and participation that last for months after surgery. Femoral fractures are the most common injury requiring hospitalization in the elderly, and an exponential increase to 6.3 million in 2050 is expected to stop. In clinical practice, the cornerstone of the rehabilitation approach to femoral fractures is a team of different disciplines (physiotherapy, occupational therapy, nutrition, social work, psychology, medicine) that meet regularly, set goals and assess progress toward those goals with the patient, and ultimately assess outcomes. The chance of recovery is maximal if the listed elements are included in the clinical approach. The physiotherapeutic role is to assess the severity and characteristics of patients' health problems. The starting point of the evaluation determines the need and goals of the patient. The patient takes the initiative himself or is referred by a doctor to a physiotherapist. Good collaboration between family physicians, specialists, and physiotherapists is desirable to achieve reciprocal referral of patients. In order to achieve the goals, physiotherapy procedures begin immediately after acute care. They include patient education, positioning, exercises, use of aids, physical medicine procedures, medications, environmental adaptation, and more. Continuity throughout the rehabilitation period is important, regardless of where the procedures take place, in an acute hospital, general or specialized rehabilitation center, inpatient, day hospital, outpatient, in a nursing home or institution where it is located. Procedures are initially individual, but can also be performed in a group, which has positive effects such as motivating patients, exchanging experiences and first-hand information, and connecting with a physiotherapist. The basic procedures used are: physiotherapy exercise and other modalities of physical therapy.

Key words: fracture, femur, physiotherapy, exercises, physiotherapist

Popis korištenih kratica

AO – Arbeitsgemeinschaft für Osteosynthesefragen

AP – anteroposteriorno

BRIME – brief repetitive isometric exercise

CT – kompjutorizirana tomografija

EMG – elektromiografija

GUGT – Get Up and Go test

HHS – Harris Hip Score

ILAS – Iowa Auxiliary Rating Scale

LL – laterolateralno

MMT – manualni mišićni test

OHS – Oxford Hip score

ROM – range of motion

RTG – radiografija

TENS – transkutana električna živčana stimulacija

Sadržaj

1. Uvod.....	1
2. Bedrena kost.....	3
2.1. Mišići natkoljenice, <i>musculi femoris</i>	4
2.2. Zglob kuka, <i>articulatio coxae</i>	5
3. Funkcionalna morfologija kostiju	7
3.1. Prijelomi	7
4. Prijelom bedrene kosti.....	9
4.1. Prijelomi prokismalnog dijela bedrene kosti.....	10
4.2. Prijelom trupa bedrene kosti	11
4.3. Prijelomi distalnog dijela bedrene kosti	11
5. Dijagnostika	12
6. Liječenje	14
7. Fizioterapijska procjena kod bolesnika s frakturom femura	16
7.1. Fizioterapijska anamneza	16
7.2. Subjektivni pregled	17
7.3. Objektivni pregled.....	18
7.4. Procjena hoda	20
7.5. Procjena u stojećem položaju.....	20
7.6. Procjena u ležećem položaju	21
7.7. Testovi i mjerenja.....	22
7.8. Funkcionalno testiranje	25
7.9. Analiza i plan terapije	28
8. Faze rehabilitacije pacijenta nakon frakture femura	29
9. Kineziterapija kod bolesnika s frakturom femura	30
9.1. Vježbe opsega pokreta	31
9.2. Vježbe istezanja (stretching)	32
9.3. Izometričke vježbe	33

9.4. Izotonične vježbe.....	37
9.5. Izokinetičke vježbe.....	38
9.6. Škola hoda	39
10. TENS (transkutana električna živčana stimulacija)	41
11. Magnetoterapija.....	42
12. Hidroterapija.....	43
13. Krioterapija.....	44
14. Preporuke za vježbe kod kuće	45
14.1. Vježbe kod kuće	46
15. Zaključak.....	50
16. Literatura	51
17. Popis slika	53
18. Popis tablica	54

1. Uvod

Svjedoci smo globalnog povećanja starenja svjetske populacije posljednjih desetljeća. Ovo povećanje dugovječnosti povezano s aktivnijim načinom života starijih osoba danas i popratnim bolestima prisutnim u ovoj populaciji, poput smanjenja mišićne snage, ravnoteže, refleksa i mineralne gustoće kostiju, što rezultira osteopenijom i osteoporozom, dovelo je do povećanja slučajeva traume i posljedično prijeloma u gerijatrijskoj populaciji [1]. Prijelom predstavlja potpuni prekid kontinuiteta kosti [2]. Potpuni prekid koštanog kontinuiteta natkoljениčne kosti (lat. femur) javlja se uslijed djelovanja sile savijanja, kompresije ili pritiska i uvijanja na kost. Ta sila mora biti iznimno snažna ili utjecati pod točno određenim uvjetima i kutom na natkoljениčnu kost da bi se prelomila. Do prijeloma natkoljениčne kosti u starije populacije najčešće dolazi kod težih padova, automobilskih nesreća ili teških udaraca. Glavni čimbenik rizika uz starosnu dob je osteoporoza [2]. Ovi prijelomi glavni su uzrok invaliditeta, funkcionalnog oštećenja i smrti starijih osoba. Proksimalni prijelomi bedrene kosti uobičajeni su u ovoj dobnoj skupini, s posebnim naglaskom na intrakapsularne (vrata bedrene kosti) i ekstrakapsularne (transtrohanterične i subtrohanterične) vrste [1]. Prijelom femura vodeći je uzrok dubokog morbiditeta u osoba u dobi od 65 i više godina, svrstavajući se u prvih 10 uzroka gubitka životnih godina prilagođenih invalidnosti starijih odraslih osoba. Prema podacima iz godišnje baze hospitalizacija Hrvatskog zavoda za javno zdravstvo najčešća somatska dijagnoza iz skupine ozljeda u stacionarnom bolničkom liječenju na razini države (2014.) bio je prijelom bedrene kosti s udjelom od 15,2% u ukupnim hospitalizacijama od ozljeda [2]. Od ukupnog broja hospitalizacija zbog prijeloma bedrene kosti, njih 88% zabilježeno je kod osoba starije životne dobi iznad 60 godina. U svijetu se očekuje da će broj ljudi s prijelomom femura značajno porasti zbog starenje stanovništva i drugih rizičnih čimbenika, a očekuje se da će se stope incidencije eksponencijalno povećati s 1,66 milijuna 1990. do 6,3 milijuna u 2050. godini [2]. Najviše stope incidencije koncentrirane su u nordijskim zemljama i Sjevernoj Americi. Prijelom femura izaziva značajan teret za pojedinca i društvo. Većina pacijenata ne stječe svoju razinu pokretljivosti i funkcije koje su imali prije prijeloma, a 20-30% njih suočeno je s potencijalnom institucionalizacijom [1]. Osim toga, zabilježena je visoka stopa mortaliteta među pacijentima, te rizik od smrti nakon prijeloma ostaje visok u usporedbi s ostatkom populacije. Dokazi ukazuju na 15 puta veći rizik od smrti za one s prijelomom femura tijekom prvog mjeseca u usporedbi s njihovim neozlijeđenim vršnjacima [1]. Ljudi koji se oporavljaju nakon prijeloma femura izloženi su visokom riziku od slabosti mišića, strahu od pada i ograničenju u pokretljivosti, te samopomoći koja traju

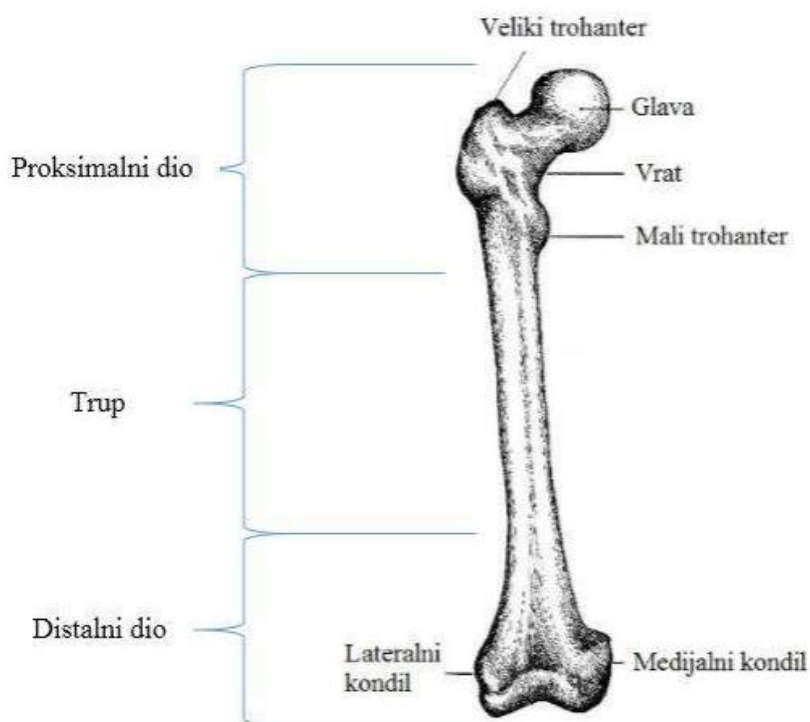
mjesecima nakon operacije. Prijelomi femura općenito se liječe kirurški, nakon čega slijedi rehabilitacija, pa oporavak do pokretljivost prije loma. Operacija se sastoji od namještanja prelomljene kosti te njene fiksacije, odnosno ugradnjom djelomične ili potpune endoproteze zgloba kuka [2]. Nakon operacije potrebno je provesti što je ranije moguće fizioterapijski tretman. Rehabilitacija uključuje dijagnosticiranje i liječenje oštećenja, sprječavanje i liječenje komplikacija, usporavanje gubitka funkcije i tamo gdje to nije moguće, nadoknađivanje izgubljenih funkcija (npr. propisivanje pomagala za hodanje, adaptacije kupaonice, dodatna pomoć u kući) [3]. Cilj rehabilitacije je povrat opsega pokreta i jakosti ozlijeđenoj nozi. Prvi korak je otklanjanje boli (primjenom leda, vježbama istezanja). Sljedeći je korak povrat potpunog opsega pokreta kroz vježbe istezanja, po potrebi fizioterapeut će izvoditi potpomognute vježbe za povećavanje opsega pokreta. Slijede rehabilitacijske vježbe jačanja mišića natkoljenice, ali i cijele noge. Na kraju rehabilitacijskog programa primjenjuju se vježbe za povećanje ravnoteže i proprioceptivne vježbe (npr. stajanje na jednoj nozi). Potpuni povrat funkcije očekuje se nakon 3 do 18 mjeseci provedbe rehabilitacijskog programa [2]. Zemlje se znatno razlikuju u pružanju rehabilitacije, primjenjujući mnoge različite metode. Visoka učestalost mobilizacijskih vježbi tijekom rehabilitacije poboljšava funkciju nakon prijeloma, a rehabilitacija u specijaliziranim gerijatrijskim jedinicama može poboljšati vjerojatnost neovisnog života [3].

Jasno je kako će prijelomi femura u budućnosti predstavljati sve veći problem u zdravstvu, te je ključno poznavanje cijelog problema kao i njegovo rješavanje. Cilj ovog završnog rada je prikazati vrste prijeloma bedrene kosti, način na koji se prijelom liječi te prikazati fizioterapijske postupke u rješavanju prijeloma bedrene kosti. U radu će se opisati anatomske strukture natkoljenične kosti, fizioterapijska procjena, način postavljanja dijagnoze, liječenje te postoperativna fizioterapijska intervencija odnosno tretman nakon prijeloma bedrene kosti. Ovaj se rad fokusira na utjecaj fizioterapijskih postupaka na funkcionalni ishod, sposobnost za neovisan život i smrtnost. Fizioterapija nakon fiksacije prijeloma izuzetno je važna jer potiče ranu mobilizaciju, obuku u hodu i druge metode za održavanje ili obnavljanje mogućih deficita [4]. Stoga je ovaj pregledni rad usmjeren na sustavni pregled recentne literature o protokolima fizioterapije bedrene kosti u pacijenata starije životne dobi.

2. Bedrena kost

Natkoljencična (bedrena) kost, femur, najduža je i najjača kost čovječjeg tijela. Dužina kosti jednaka je približno četvrtini cjelokupne visine tijela. Na bedrenoj kosti razlikujemo trup, corpus femoris, i dva zadebljana kraja: proksimalni i distalni. Na stražnjoj strani trupa nalazi se uzdužni greben, linea aspera s dvije hrapave pruge, labium mediale i labium laterale. Proksimalni kraj bedrene kosti tvori glava, caput femoris, vrat, collum femoris i dva velika izraštaja ili obrtača, throchanter major i throchanter minor, između kojih nastaje udubina, fossa trochanterica [5].

Glava bedrene kosti ima oblik polukugle i zaobljuje se s acetabulumom zdjelice kosti. Osovina vrata bedrene kosti zatvara s osovinom trupa kosti kut od 120 do 130 stupnjeva ovisno o spolu i razvijenosti čovjeka. Na distalnom kraju bedrene kosti nalazimo dva velika zglobna čvora; medijalni, condylus medialis i lateralni, condylus lateralis. Između obaju čvorova nalazi se međučvorna udubina, fossa intercondylaris. Na pobočnim stranama kondila nalaze se dvije malene izbočine: epicondylus medialis i epicondylus lateralis [6] (Slika 2.1.).



Slika 2.1. Bedrena kost

Izvor: Krmpotić-Nemanić J., Marušić A. Anatomija čovjeka, Medicinska Naklada. Zagreb., 2004.

2.1. Mišići natkoljenice, *musculi femoris*

Mišiće natkoljenice dijelimo prema položaju i djelovanju u tri skupine: prednju, medijalnu i stražnju. Mišići prednje i stražnje skupine pretežno su dvozglojni, pa djeluju istodobno za zglob kuka i koljena, a po djelovanju su antagonisti. Mišići medijalne skupine osim m. gracilisa djeluju samo na zglob kuka [6].

M. sartorius je najduži mišić u tijelu čovjeka, a ima oblik duge trake. Polazi sa spine ilijake anterior superior, a hvata se malo ispod kondila za medijalnu plohu goljenične kosti zajedno s tetivama m. gracilisa i m. semitendinea. Mišić inervira n. femoralis. M. sartorius postavlja nogu preko noge, kao što čine krojači pri šivanju i zato se naziva „krojački mišić“. Mišić je fleksor natkoljenice prema zdjelici, fleksor potkoljenice prema natkoljenici, rotator natkoljenice prema van i potkoljenice prema unutra [6].

M. quadriceps femoris je snažan mišićni masiv koji tvore četiri mišića što zapremaju cijeli prednji i lateralni dio natkoljenice. U distalnom dijelu sva četiri mišića imaju zajedničku tetivu, u kojoj je sezamska kost iver, a hvata se na tuberositas goljenične kosti. Četiri su sastavna dijela m. kvadricepsa femoris, i to: m. rectus femoris što polazi sa spine ilijake anterior inferior, m. vastus lateralis što polazi s velikog trohantera bedrene kosti, m. vastus medialis što polazi s medijalne usne lineae asperae i . vastus intermedius koji polazi s gornje dvije trećine bedrene kosti- inervira ga n. femoralis. Mišić je najsnažniji ispružatelj potkoljenice prema natkoljenici. M. rectus femoris flektira natkoljenicu prema zdjelici [5].

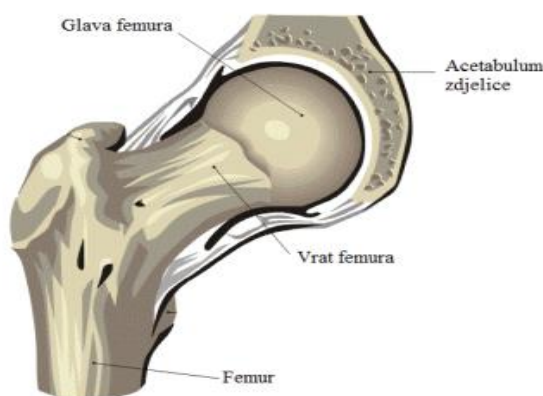
Medijalnu skupinu mišića natkoljenice oblikuje pet mišića: m. pectineus, m. adductor longus, m. adductor brevis, m. adductor magnus i m. gracilis. Svi mišići polaze s preponske ili sjedne kosti ispod opturatornog otvora i ispred njega, a vežu se duž medijalne i stražnje strane bedrene kosti. Izuzetak je m. gracilis koji se hvata na medijalnu ploštinu goljenične kosti. Medijalna skupina mišića potkoljenice tvori trokutasti mišićni skup s vrhom na kost zdjelice i bazom duž medijalne i stražnje strane bedrene kosti. Mišići poput lepeze okružuju bedreni zglob s medijalne strane: u prednjim dijelovima mišićnog skupa djeluju kao fleksori, a straga kao ekstenzori natkoljenice. Zajedničko djelovanje svih pet mišića jest adukcija natkoljenice. Mišiće inervira n. obturatorius [6].

Stražnju skupinu mišića natkoljenice čine tri dvozglojni mišići. To su m. biceps femoralis, m. semitendinosus i m. semimembranosus. M. biceps femoris je dvoglavi mišić smješten na lateralnom dijelu stražnje strane natkoljenice. Polazi sa dvije glave, dugom, caput longum sa sjedne izbočine i kratkom, caput breve sa stražnje strane bedrene kosti, a završava

zajedničkom tetivom na glavi lisne kosti. Inervira ga n. ischiadicus. Duga glava ekstendira bedro i rotira ga prema van. U koljenskom zglobu obje glave vrše fleksiju potkoljenice prema natkoljenici i vanjsku rotaciju potkoljenice. M. semitendinosus u sredini je mišićnog trbuha prekinut kratkom tetivom po kojoj je dobio ime. Polazi sa sjedne izbočine a hvata se na pes anserinus na goljениčnoj kosti. Inervira ga n. tibialis. Ekstenzor je natkoljenice, u koljenom zglobu djeluje kao fleksor i unutrašnji rotator potkoljenice. M. semimembranosus polazi sa sjedne izbočine, a hvata se na goljениčnu kost i poplitealnu fasciju. Inervira ga n. tibialis. Mišić je ekstenzor bedra i zdjelice, a u koljenskom zglobu fleksor potkoljenice i unutrašnji rotator ako je koljeno u fleksiji [6].

2.2. Zglob kuka, *articulatio coxae*

Zglob kuka, art. coxae, povezuje gornji kraj bedrene kosti i zdjelіčnu kost. Izbočeno (konveksno) zglobno tijelo jest glava bedrene kosti, a udubljeno (konkavno) zglobno tijelo zdjelіčna je čašica koju rubno povećavaju vezivnohrskavični prsten, labrum acetabulare i poprečna sveza čašice (Slika 2.2.1.). Poremećaj razvoja triju jezgara okoštavanja iz kojih nastaje acetabulum ponekad uzrokuje da acetabulum ostane uzak i plitak. Istodobno obično postoje poremećaji razvoja jezgre okoštavanja iz koje se razvija glava bedrene kosti i promjene u mekim tkivima. Tako nastaje prirođena displazija kuka, što se klinički može očitovati kao displazija, luksacija ili prirođeno iščašenje kuka [4].



Slika 2.2.1. Zglob kuka

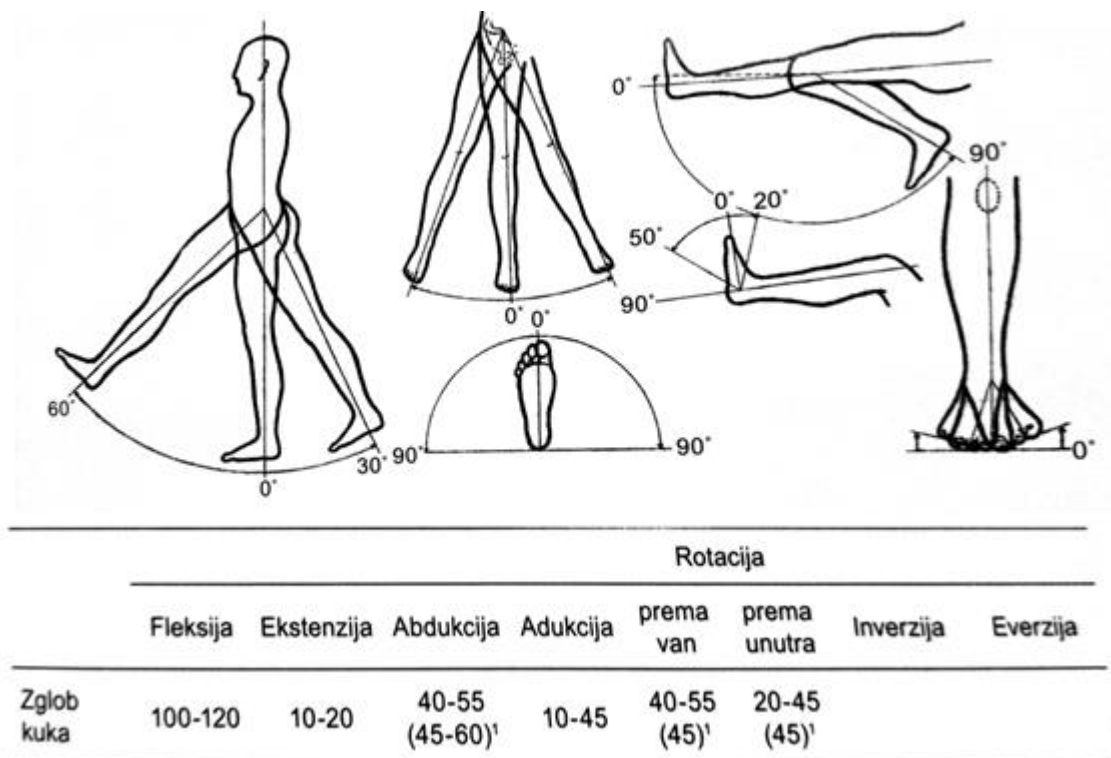
Izvor:

http://repositorij.fsb.hr/2127/1/20_02_2013_Martina_Vorih_zavrсни_rad.pdf

Zglobnu čahuru pojačavaju tri čvrste sveze, i to su bočno bedrena sveza, lig. iliofemorale, koja je najčvršća u čovjekovom tijelu, te preponskobedrena sveza, lig. pubofemorale, i

sjednoredna sveza, lig. ischiofemorale. Zglob kuka je kuglasti zglob pa ima veliki broj osi. Usprkos tome, kretnje u zglobu kuka su ipak ograničene rubovima zdjelične čašice (zdjeličast zglob) i napinjanjem zglobne čahura te svezama koje učvršćuju zdjelicu i drže trup u uspravnome stavu. Oko poprečne osi izvodi se pregibanje natkoljenice naprijed, odnosno antefleksija i vraćanje bedrene kosti u okomit položaj, ekstenzija. Oko sagitalne osi obavljaju se odmicanja natkoljenice te primicanje, koje je u stojećem stavu ograničeno na samo oko 0,17 rada (10°) i tako je osigurani uspravni stav. Oko uzdužne osi, što prolazi glavom bedrene kosti i sredinom međukondilarne jame (fossa intercondylaris), obavljaju se vrtnje natkoljenice prema van i prema unutra [7].

Pokreti natkoljenice u odnosu na osovinu trupa odvijaju se u zglobu kuka. Kretnje u zglobu kuka prikazane su na Slici 2.2.2. [7].



Slika 2.2.2. Kretnje u zglobovima kuka

Izvor: Ivančić-Košuta M. Keros P. Osnove funkcionalne anatomije za pokretanje. Zagreb. 2010.

3. Funkcionalna morfologija kostiju

Kost je cjelovit organ određena oblika, dimenzije, strukture, položaja u prostoru, adekvatno vaskulariziran, inerviran i specifičnih funkcija [8].

Funkcije koštanog tkiva su:

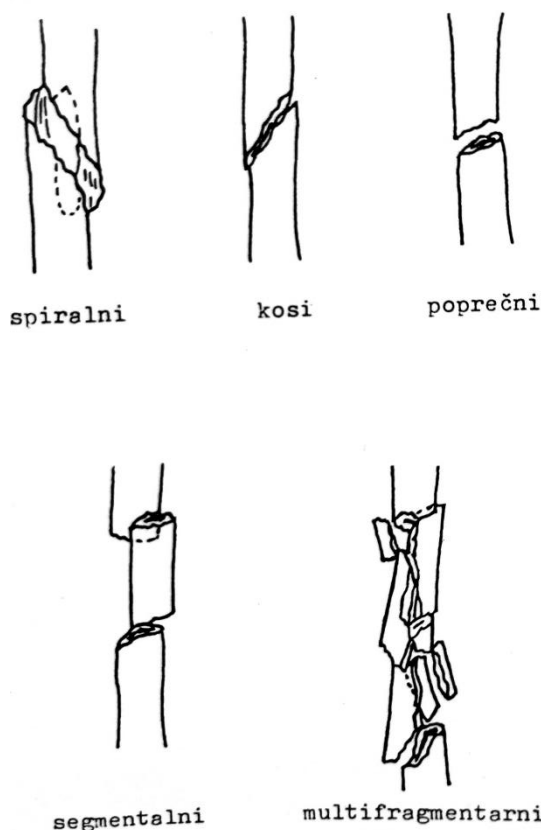
Mehanička, odnosno potporna funkcija je zapravo osnovna funkcija, što je i razumljivo jer koštano tkivo pripada skupini potpornih tkiva. Potporna funkcija ovisi o mehaničkim svojstvima, tj. o čvrstoći, krutosti, odnosno modulima elastičnosti. Ta mehanička svojstva su vrlo varijabilna s obzirom na strukturu kosti. Mehaničku ulogu ima i kortikalna i trabekularna spužvasta kost [8].

- Zaštita vitalnih struktura. Koštani sustav štiti pojedine vitalne organe. Kost je građena tako da omogući maksimum apsorpcije energije s minimumom oštećenja strukture [8].
- Hematopoetska funkcija omogućena je u šupljim dijelovima kosti. U odraslih osoba ta funkcija zadržana je u spužvastim dijelovima koštanog sustava, napose u krilima i grebenu zdjelične kosti, te epifizama dugih kostiju. Spužvasta kost zato ima veliku kontaktnu površinu, a zbog toga i sposobnost ubrzane koštane pregradnje. U odmakloj dobi crvena koštana srž (medulla ossium rubra) dijelom prelazi u žutu koštanu srž bogatu masnim tkivom (medulla ossium flava), a to masno tkivo može gelatinozno degenerirati (gelatinozna koštana srž) [8].
- Homeostaza minerala kalcija i fosfora rezultat je pregradnje i izmjene tvari u kostima. Kost je najveće skladište tih minerala u tijelu. 99% tjelesnog kalcija nalazi se u kostima, dok se samo oko 1% kalcija nalazi u tkivnoj tekućini, krvi i ostalim tkivima. Kost po obliku mogu biti duge, pločaste i kratke. Koštana tvar postoji u dva oblika: zbijena, kompaktna ili kortikalna kost, te spongioza - spužvasta ili trabekularna kost [8].

3.1. Prijelomi

Puknuće kosti, fraktura ili prijelom, sve su to sinonimi kada izravnim ili neizravnim djelovanjem sile nastane prekid kontinuiteta kosti s posljedičnim oštećenjem susjednih mekih tkiva i njihovih segmenata. Izravni utjecaj sile rezultira prekidom kontinuiteta kože, potkožja uz razderanu ranu i gnječnu ranu (laceratio i conguastio). Krvne žile i njihovi spletovi mogu

se oštetiti i izravnom i neizravnom silom. Sukladno mehanizmu djelovanja razlikujemo prekide kontinuiteta kosti akcijom torzije, savijanja, striženja, kompresija i otkidanja. Sila djeluje statički pored sile teže ili dinamičko pored akceleracije. Često su mehanizmi sile udruženi. Ako je fraktura nastala uslijed savijanja i pretjerane ekstenzije na najvišoj točki konveksiteta kost se lomi, a suprotno, konkavno se vidi trokutast ulomak [8]. Ukoliko je lomna površina u obliku spirale ili vijka, tada govorimo o torzijskom prijelomu. Za kompresivne prijelome je karakteristično da nastaju pod djelovanjem jake sile tlaka i karakteristični su za spongiozna područja kostiju. Sila striženja utječe na pojavu poprečnih i kosih prijeloma. Ako se javi jaka kontrakcija mišića dolazi do otkidanja komadića kosti, što posljedično dovodi do ruptur tetive ili mišića na čijim hvatištima se zatim otkine dio kosti. Takav prijelom naziva se avulzijski. Prema kretanju prijelomne pukotine, prijelomi mogu biti kosi, poprečni, komadni, spiralni i multifragmentarni (Slika 3.1.1.). Udruženje mišićnih kontrakcija, sile i njene težine utječe na stvaranje koštanih pomaka. Najzloglasniji je pomak s distrikcijom (produljenjem), pošto je nakon njega neminovna pseudoartroza. Pravilo je da što je pomak manji, izgledi su veći i obrnuto [8].



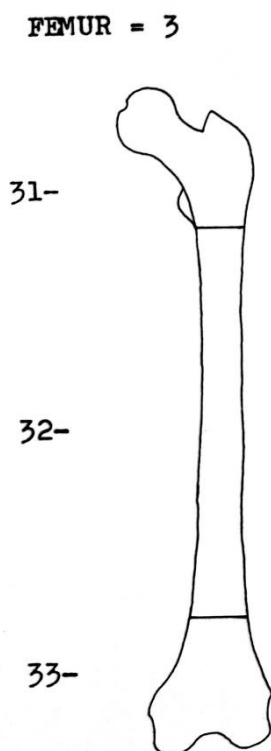
Slika 3.1.1. Podjela prijeloma prema tijeku frakturne pukotine.

Izvor: Rukavina A. Osteosinteze dugih kostiju. Naknada Slap.

Požega. 2000.

4. Prijelom bedrene kosti

Prema stupnju opsega, prijelomi bedrene kosti dijele se na potpune i nepotpune prijelome, kao i na infrakcijske prijelome, udubljene prijelome i kompresijske prijelome. Druga klasifikacija dijeli ih na gornju, srednju i donju trećinu pukotina. Prema smjeru širenja prijeloma, standardna AO klasifikacija primjenjuje se na dijafizu. Prema njoj razlikujemo jednostavne i složene pukotine. Jednostavni su oni prijelomi, kada nakon repozicioniranja dolazi do izravnog kontakta između dva glavna fragmenta. Dijele se na spiralne, kose, lamelarne, nepravilne i poprečne. Posebnu skupinu čine prijelomi sa središnjim trokutastim ulomcima [9]. Složene prijelome definiramo kada između glavnih fragmenata postoje različite veličine malih fragmenata koji otežavaju repoziciju. Prijelom epifizne hrskavične ploče je definiran prema Salter-Harris klasifikaciji [9]. Prema segmentima, prijelomi femura mogu biti proksimalni, dijafizni i distalni [9] (Slika 4.1.).

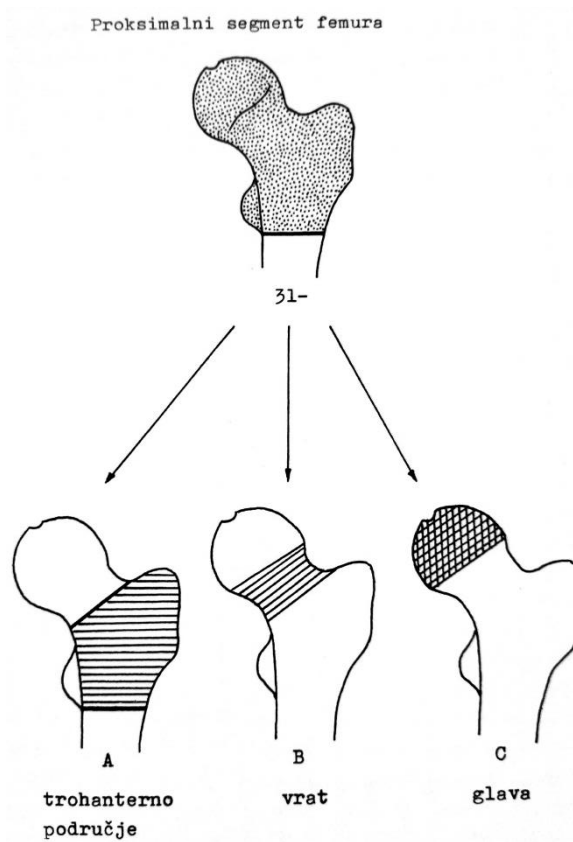


Slika 4.1. Femur (3) sa segmentima: priksimalnim (31-), dijafiznim (32-) i distalnim (33-).

Izvor: Rukavina A. Osteosinteze dugih kostiju. Naglada Slap. Požega. 2000.

4.1. Prijelomi proksimalnog dijela bedrene kosti

Prema klasifikaciji Arbeitsgemeinschaft für Osteosynthesefragen (AO skupine), proksimalni prijelomi bedrene kosti grubo se klasificiraju u intrakapsularne prijelome, uključujući intrakapsularne strukture (unutar zglobne čahure, glava i vrat bedrene kosti) i ekstrakapsularne prijelome kojima pripada trohanterni, subtrohanterni i intertrohanterni prijelom koji se nalaze distalno od hvatišta kapsule u proksimalnom području femura [9] (Slika 4.1.1.).



Slika 4.1.1. Proksimalni segment femura (31-) s osnovnim tipovima prijeloma A trohanterni, B vrata i C glave.

Izvor: Rukavina A. Osteosinteze dugih kostiju. Naknada Slap.

Požega. 2000

4.2. Prijelom trupa bedrene kosti

Prijelomi osovine femura, uključujući subtrohanterične prijelome, podijeljeni su u skupine A, B i C prema AO klasifikaciji. Skupina A uključuje jednostavne prijelome, neovisno o tome jesu li pukotine poprečne, kose ili spiralne. One frakture gdje je padina prijelomne pukotine naspram odnosa na horizontalnu ravninu $<30^\circ$ definiraju se poprečnim jer ne postoji opasnost od posmične sile. Prijelom u skupini B čini složeni prijelom, a prijelom u skupini C čini složeni prijelom na dvije razine. Za skupinu C je karakteriziran veliki gubitak krvi odmah po nastanku ozljede. Također postoji značajna nestabilnost između fragmenata [9].

4.3. Prijelomi distalnog dijela bedrene kosti

Frakture distalnog područja bedrene kosti dijele se na one koji ne zahvaćaju epifizu, suprakondilarni prijelomi i one koji zahvaćaju ploču epifize. Smatraju se jako rijetkim prijelomima bedrene kosti, te od ukupnog broja svih prijeloma femura zauzimaju samo 12%. Ukoliko je prijelom distalnog područja bez pomaka vrlo ga je lako reponirati. U AO klasifikaciji zauzimaju mjesto u grupi A kod kojih se prijelomna pukotina nalazi ekstraartikularno i nisu oštećeni kondili [9].

5. Dijagnostika

Dijagnoza prijeloma bedrene kosti postavlja se na osnovu sumnje korištenjem procesa dijagnostike koji se sastoji od uzimanja anamneze, provedbe fizikalnog pregleda i izvedbom ostalih dijagnostičkih metoda. Dijagnostika prijeloma postavlja se na osnovi kliničkih i rendgenoloških znakova. Inspekcijom, palpacijom, a ponekad i perkusijom dobiva se uvid i sumnju na prijelom, ali za sigurnu potvrdu neophodna je rendgenska snimka kosti u dva smjera. Anteroposteriorne (A-P) i laterolateralne (L-L) snimke su najčešće dovoljne, iako u nekim slučajevima treba uraditi i dodatne u raznim smjerovima ili tomograme. U ne jasnim slučajevima prijeloma kostiju femura, dijagnoza će se sigurno prikazati kompjutoriziranom tomografijom (CT) ili magnetskom rezonancom (MR) [10].

Postupak uzimanja anamneza započinje razgovorom. Kroz razgovor se ispituje karakter boli, vrijeme trajanja boli, lokalizacija, intenzitet i uzrok boli zbog kojih je pacijent došao. Također, dobiva se uvid u životne navike pacijenta, način života, genetske bolesti u obitelji, prijašnje traume, operacije, navike u fizičkom radu, tjelesnoj aktivnosti, vrsti zaposlenja i radnom statusu. Bitno je ispitati da li se bol povećava tijekom tjelesne aktivnosti ili ju tjelesna aktivnost smanjuje i umiruje. Ispituju se svi upozoravajući čimbenici zbog kojih se pojedina vrsta terapije ne bi provodila. Kroz razgovor se saznaje da li je prijelom posljedica padova, uganuća, izravnih udaraca ili posljedica oslabljenih kostiju. Dodatno se ispituje bolesnikovo opće zdravstveno stanje, lijekovi, alergije, prehrana i osobne navike. Anamneza može biti sadašnja, opća, obiteljska, socijalna i radna, a podaci se prikupljaju od pacijenta, njegove obitelji i/ili skrbnika i prijašnje medicinske dokumentacije [10].

Fizikalni pregled pacijenta izrazito je bitan u dijagnostici jer pruža mnoge informacije o trenutnom stanju pacijenta. Obuhvaća inspekciju, palpaciju i perkusiju. Inspekcijom se uočavaju simptomi i znakovi koji uključuju osjetljivost, oteklinu, vidljivu ozljedu, ekhimozu, deformaciju, nategnuće, te smanjenu ili poremećenu pokretljivost. Palpacijom se procjenjuje bol, nestabilnost i prisutnost krepitacija. Perkusijom zahvaćenog područja također se procjenjuje bol. Od ostalih simptoma važno je zapaziti mišićnu slabost i atrofiju, te ograničenje kretnji. Kao dio pregleda procjenjuje se pacijentova fleksibilnost, određuje se duljina i usmjerenje donjih ekstremiteta, status stopala i motorička funkcija [10].

Dijagnoza većine prijeloma obično zahtijeva samo rutinske rendgenske preglede. Postavlja se slikovnim pretragama koje započinju nativnom rendgenskom slikom. Na rendgenskoj slici traži se prijelomna pukotina i procjenjuje se gustoća kostiju. Radiografija (RTG) uključuje

zglobove iznad i ispod prijeloma. Neki prijelomi nisu vidljivi tijekom prvog RTG pregleda, pa je potrebno nakon nekoliko tjedana ponoviti snimanja. Ukoliko RTG snimke nisu dostatne za postavljanje dijagnoze moguća je primjena posebnih pregleda, poput CT pregleda, magnetne rezonance i drugih pregleda koje je odredio liječnik. Jedan od najosjetljivijih testova za utvrđivanje prijeloma je scintigrafija. U smislu planiranja liječenja, ona nije toliko korisna kao RTG zrake. Scintigrafija kostiju se može koristiti za određivanje starosti prijeloma. Elektromiografija (EMG) se koristi kako bi se zabilježila električna aktivnost mišića [10].

6. Liječenje

Svi prijelomi liječe se prema pravilima i smjernicama liječničke struke [11].

Lakše frakture: osim početne dijagnoze, analgetika i vremena, manji prijelomi obično ne zahtijevaju mnogo zahvata. Ako je prijelom stabilan i nije pomaknut, sve što može zatrebati je zaštita (gips ili udlaga), analgetici i mjere fizioterapije za smanjenje otekline i boli. Početno liječenje provodi se krio oblozima, vježbama za poboljšanje funkcionalnosti pokreta tijekom 24-48 sati, a zatim se postupno uvađa mobilizacija podizanjem intenziteta sve dok se pacijent ne osjeća ugodno. Kako prijelom zacjeljuje, potrebno je primijeniti personalizirani plan fizikalne terapije [11].

Dislokacije ili prijelomi pod kutom mogu biti na neprikladnim mjestima. Pomak kosti u prijelomu ispravlja se operacijom pod anestezijom. Povremeno se provodi zatvorena redukcija pod anestezijom koja može biti korisna za liječenje prijeloma dislokacije, a zatim se koristi gips, iako je češće potrebno kirurško liječenje [11].

Nestabilni prijelomi izloženi su opasnosti od pomicanja tijekom procesa ozdravljenja i obično zahtijevaju operaciju. Mnogi se uređaji za fiksaciju koriste u kirurgiji prijeloma, najčešće korišteni uključuju: vijke, čelične ploče, intramedularne čavle, žice i vanjske učvršćivače. Način fiksiranja odabire specijalist traumatologije obzirom na vrste prijeloma i učestalost operacije. Većina iščašenja (dislokacije), nestabilni prijelomi i prijelomi zglobova zahtijevaju operaciju [11].

Komplicirani prijelomi mogu uzrokovati oštećenje kože na mjestu prijeloma i mogu se inficirati. Potreban im je hitan kirurški tretman kako bi provjerili i kako bi se rana zbrinula i očistila. Prije operacije uključeni su antibiotici. Temelj za liječenje svakog prijeloma je repozicioniranje lomnog bloka, dovoljno dugo učvršćivanje i rana funkcionalna rehabilitacija. Repozicioniranje može biti neizravno, putem mekog tkiva i izravnom ručnom ili instrumentalnom manipulacijom koštanih ulomaka. Kako bi prijelom zacijelio, ulomci moraju mirovati dovoljno dugo da nova kost preraste te da potom zajedno ojačaju [11].

Konzervativno liječenje se postiže sadrenom longetom, ili sve češće splint udlagama i gipsom, a ponekad trakcijom (ekstenzijom). Operativna fiksacija može biti vanjska ili unutrašnja [11].

Osteosinteza je operacija spajanja i učvršćenja fragmenata prijeloma raznim metalnim implantatima s ciljem čvrstoće i trajnog položaja implantata kojeg tkivo dobro podnosi.

Osnovno načelo osteosinteze je kompresija između dijelova loma. Kompresija između fragmenata loma može biti statička ili dinamička. Statičko sredstvo kompresija je stezni vijak, ploča za prenaprezanje i vanjska stezaljka, te fiksator ako je kroz njega postignuta kompresija. Dinamička kompresija koristi silu koja se javlja na mjestu prijeloma tijekom normalne uporabe udova [11].

Artroplastika označuje operativni zahvat kojim se ugrađuje umjetni zglob ili endoproteza. Zahvat se može sastojati od:

- totalna zamjena kuka (najčešća)
- djelomična zamjena kuka
- obnavljanje kukova [11].

Najčešći tip operacije zamjene kuka naziva se totalna zamjena kuka ili totalna artroplastika kuka. U ovoj operaciji istrošeni ili oštećeni dijelovi kuka zamjenjuju se umjetnim implantatima. Zglobna čašica je zamijenjena izdržljivom plastičnom čašom koja može, ali i ne mora sadržavati metalnu ljusku od titana. Glava bedrene kosti uklanja se i zamjenjuje kuglicom od keramike ili metalne legure. Nova kugla se pričvršćuje na metalnu stabljiku koja je umetnuta u vrh bedrene kosti [11].

7. Fizioterapijska procjena kod bolesnika s frakturom femura

Fizioterapijska procjena je cjelovit i složen proces koji uključuje pregled pojedinaca ili skupina s prisutnim ili mogućim oštećenjem i ograničenjem u izvedbi svakodnevnih aktivnosti, njihove sposobnosti ili nesposobnosti. Procjena se provodi po SOAP modelu koji se sastoji od cjelovite provedbe subjektivnog i objektivnog pregleda, specijalnih testova, analize subjektivnog i objektivnog nalaza te izrade terapijskog plana i programa [12]. Svrha fizioterapijske procjene je procijeniti ozbiljnost i karakteristike zdravstvenih problema pacijenta. Osim toga, metoda fizioterapijske procjene utvrđuju hoće li intervencije u fizioterapiji utjecati na pacijentove probleme. Polazna točka evaluacije je utvrđivanje potreba i ciljeva pacijenta [12].

Pacijent sam preuzima inicijativu ili ga liječnik upućuje fizioterapeutu. Poželjna je dobra suradnja obiteljskih liječnika, specijalista i fizioterapeuta kako bi se postiglo recipročno upućivanje pacijenata. Važno je da fizioterapeuti imaju uvid u medicinsku dokumentaciju pacijenta koja sadržava listu lijekova i srodne medicinske i psihosocijalne informacije o pacijentu [12]. Fizioterapeutski pregled započinje detaljnim pregledom svih dijelova sustava za kretanje i na kraju određivanju funkcionalne sposobnosti [12].

7.1. Fizioterapijska anamneza

Prilikom procjene pacijenata važno je otkriti podrijetlo simptoma i utvrditi patofiziološki proces koji je uzrokovao simptome te utvrditi je li uzrok kliničkih manifestacija lokalni proces, upala ili ozljeda, mehanički poremećaj ili sistemska bolest. Elementi anamneze su: razlog dolaska, obiteljska i osobna anamneza, sadašnja bolest, fiziološke funkcije, navike, terapija, težina bolesti, socijalno i ekonomsko stanje i psihosocijalni status [12].

Svrha ispitivanja povijesti bolesti je razumjeti stanje pacijenta. Potrebno je razumjeti prirodu, uzrok, napredovanje, mjesto i težinu procesa bolesti. Osim toga, potrebno je utvrditi uzrok niske mineralne gustoće kostiju i padova i utvrditi je li pacijent u visokom riziku od prijeloma. Kognitivno oštećenje povezano je s povećanim rizikom od padova. Upitnik "Mini-Mental State Examination – jednostavna provjera mentalnog statusa" može se koristiti za procjenu kognitivne funkcije tijekom uzimanja povijesti bolesti. Pouzdan je, učinkovit i služi kao korisno mjerno sredstvo za otkrivanje kognitivnih oštećenja u starijih osoba. Sastoji se od

dva dijela, prvi se odnosi za evaluaciju pamćenja, orijentacije i pažnje, dok drugi dio procjenjuje pacijentovu sposobnost da prepozna, slijedi i izvršava usmene i pisane upute. Najviši rezultat je 30 bodova, a rezultat ispod 24 ukazuje na kognitivno oštećenje [12].

Tijekom uzimanja anamneze potrebno se fokusirati na:

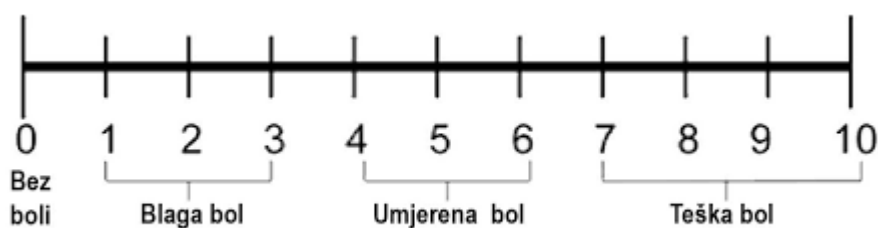
- procjenu očekivanja pacijenta
- procjenu potreba pacijenta za fizioterapijom
- simptome i razlog uključivanja fizioterapije
- tijek bolesti: vrsta i težina ozljede i prijeloma, posebna ograničenja, onesposobljenost, udružene probleme sa zglobovima, kronična stanja vezana uz respiratorni sustav, prisutnost akutnih i kroničnih bolova, prethodnim dijagnostičkim i terapijskim postupcima, prethodnim operativnim zahvatima, čimbenicima koji pogoršavaju ili ublažavaju bol itd.
- procijeniti trenutno stanje pacijenta koje uključuje podatke o: ograničenjima, oštećenjima i onesposobljenjima vezanim uz osteoporozu, ograničenjima, oštećenjima i onesposobljenjima vezanim uz patološka i kronična stanja, procjena kronične terapije (posebice analgetske), podaci o tjelesnoj aktivnosti, broju padova u proteklom vremenu, razini aktivnosti, mogućnosti postizanja željene aktivnosti i sudjelovanju na specifičnim aktivnostima [12].

Prikupljanje navedenih podataka daje fizioterapeutu uvid u stanje bolesnika, te ukoliko je pacijent visoko rizičan i ima velika oštećenja zglobova i mišića, problema s ravnotežom i hodom prijeti mu ponovni pad i ponovna fraktura. Zato je važno pristupiti individualiziranim planom i organizacijom svakom pojedinom pacijentu sukladno njegovim mogućnostima [12].

7.2. Subjektivni pregled

Subjektivni pregled daje bolesniku priliku da iznese osobni pogled na vlastite probleme i funkcionalna ograničenja koja nameću. Točnost informacija prikupljenih tijekom subjektivnog pregleda ovisi o kvaliteti komunikacije fizioterapeuta i bolesnika pa je važno da terapeut govori polako i jasno, postavlja kratka pitanja i ne više pitanja odjednom. Kroz strukturirani, problemski orijentirani intervju tijekom subjektivnog pregleda bolesnik ili njegov skrbnik izvještavaju o nekoliko kategorija podataka. Prva skupina podataka odnosi se na opće podatke o bolesniku, ime i prezime, datum pregleda, dob, spol i zanimanje, koji se mogu povezati sa specifičnom dobno, spolno ili profesionalno vezanom problematikom

pokretanja [2]. Druga skupina podataka odnosi se na sve bolesnikove trenutačne simptome ili tegobe. Najčešći je, ali ne i jedini simptom bol, no osim boli nužno je zabilježiti i sve ostale tegobe kako bi se osigurao primjeren i svrhovit tretman. Tako je potrebno voditi računa o pojavnosti različitih tegoba kao što su slabost, utrnulost, abnormalni osjet, mravinjanje ili trnci, popuštanje ili naticanje zglobova, ukočenost, umor, mišićna napetost i sl. Za potrebe dokumentiranja tegoba iz subjektivnog pregleda nužno je pripremiti kartu tijela kao sastavni dio fizioterapijskog kartona bolesnika na kojoj fizioterapeut može označiti lokaciju, vrstu, dubinu i kvalitetu tegoba te s pomoću dodatnih mjernih instrumenata izmjeriti i dokumentirati intenzitet ili ozbiljnost tegoba [2]. Vizualno-analogni ili numerički skala simptoma pomažu kvantificirati intenzitet i ozbiljnost tegoba na ljestvici od nepostojanja tegoba do nepodnošljivosti obično numeričkim vrijednostima od 0 (bez boli) do 10 (najjači intenzitet boli) (Slika 7.2.1.)



Slika 7.2.1. VAS skala, Izvor: <https://repozitorij.mef.unizg.hr/islandora/object/mef:2031>

Treća skupina podataka iz subjektivnog pregleda povezana je s anamnezom trenutačnog stanja, tj. načinom i vremenom nastupa simptoma, što govori o tome koliko simptomi traju i što ih je izazvalo, primjerice mehanizam ozljede koje se bolesnik prisjeća, neka neuobičajena aktivnost ili položaj tijela. Pri tome valja paziti na redoslijed pojavnosti simptoma i njihovu interakciju, što fizioterapeuta vodi u razmatranju moguće pozadine simptoma i onesposobljenja. Važno je dobiti informaciju na koji je način stanje bolesnika tretirano, o kakvim je oblicima medicinske dijagnostike i liječenja bila riječ [2].

7.3. Objektivni pregled

Objektivni pregled fizioterapeuta sastoji se od procesa prikupljanja podataka kroz opservaciju, palpaciju, inspekciju i primjenu funkcionalnih testova i mjernih postupaka. Način i opseg obavljanja pregleda ovise o svakom pojedincu i o njegovim specifičnim problemima i potrebama. Osnovni cilj je procijeniti trenutna ograničenja oštećenja kod pacijenta i njihov utjecaj na probleme u svakodnevnim životnim aktivnostima [12]. Također, cilj je objektivnog

fizioterapijskog pregleda otkriti koje su regije tijela aficirane i odgovorne za tegobe ili nesposobnost bolesnika.

Fizikalni pregled sustava za kretanje sastoji se od 4 velike cjeline: hod, kralježnica, gornji i donji udovi. Obavlja se u uspravnom, sjedećem i ležećem položaju. Metode pregleda su inspekcija, palpacija, opseg pokreta zglobova, snaga mišića i neurološki status. Uvjet za vjerodostojan nalaz jest da se bolesnik skine u donje rublje i da se uvijek pregledavaju obje strane tijela, neovisno o lokalizaciji boli jer se tako dobiva najviše podataka. Način dolaska bolesnika koji može biti uz pomoć druge osobe, pridržavanje, korištenjem štapa ili štaka; u invalidskim kolicima ukazuje na težinu problema. Također, mogućnost samostalnoga skidanja odjeće i obuće, raskopčavanje gumba na košulji, skidanje cipela s vezicama i sl. neki su od znakova koji već u prvim trenucima ukazuju na stanje pacijenta, stoga se sve radnje moraju pažljivo promatrati i analizirati [12].

Opservacija je temeljni element objektivnog pregleda bolesnika. Fizioterapeut dobiva uvid u opći status pokretljivosti i način kretanja bolesnika te potrebu korištenja adaptivnim pomagalicama (ortoze, udlage), pomagalicama za kretanje (štapovi, štake, invalidska kolica) ili potrebu za pomoći druge osobe [2]

Inspekcijom se utvrđuju deformacije zglobnih struktura, promjene boje kože, moguće crvenilo kao znak upale ili kožne bolesti te leziju kože poput dekubitusa i vaskularnih promjena [12].

Palpacijom se saznaje koje su točke bolne, ima li potkožnih čvorića, je li prisutna hipertermija i izljev u zglob. Palpacijom se provjerava stanje kože i potkožnog tkiva, mišića i tetiva, tetivnih ovojnica i burzi, dostupnih dijelova kostiju i zglobova te arterija i živaca. Pri tome se analiziraju prvo površne, a zatim dublje smještene strukture, također se prvo palpiraju neosjetljiva, a tek u konačnici osjetljiva i bolna mjesta. Palpacijom se otkrivaju razlike u temperaturi kože i njezinoj vlažnosti; procjenjuje se pokretljivost ili otpor prema pokretanju tkiva, otkrivaju razlike u tonusu, napetosti, elastičnosti, teksturi, debljini tkiva; identificiraju palpabilne anomalije i deformacije tkiva; utvrđuju područja i granice pojačane, abnormalne ili izostale osjetljivosti. Palpacijom se može vrednovati i intenzitet edema ovisno o dubini uleknuća tkiva pod pritiskom prsta [2].

7.4. Procjena hoda

Hod je voljno pokretanje tijela u prostoru s jednoga mjesta na drugo, i osnovni zahtjev za kvalitetan život. Nužno je razlikovati normalan od abnormalnoga hoda. Kod normalnoga hoda faza oslonca iznosi oko 60%, a faza njihanja oko 40% ukupnog ciklusa koraka. U praćenju bolesnika može se mjeriti brzina hoda na 10 metara. Svaka bolest donjih udova može narušiti prirodan ritam kretanja. Poremećaj kinematike hoda nazivamo šepanjem. Antalglični hod ili bolno šepanje obilježeno je kratkom fazom oslonca na oboljelu stranu jer organizam želi izbjeći opterećenje mjesta ozljede. Pri skraćanju jedne noge bolesnik također bezbolno šepa, zdjelica je koso položena i postoji kompenzatorna kontraktura kontralateralnoga koljena. Koksalglično šepanje karakterizirano je nagibom trupa prema bolnom kuku, a metatarzalglični hod kod bolesti prednjega svoda stopala izbjegavanjem opterećenja toga dijela pa bolesnik hoda na petama. Simetrično šepanje ili gegajući, „patkasti hod“ poznat je kod prirođene obostrane luksacije kukova, ali i kod nekih drugih bilateralnih procesa na kukovima. Starije osobe s uznapredovanom osteoporozom hodaju pogrbljeno, oprezno, polako i sitnim koracima da izbjegnu stres kralježnice. Neurološka oštećenja izazivaju posebne patološke poremećaje hoda. Kod teške lezije peronealnoga živca pojavljuje se „pijetlov hod“ kad bolesnik ne odiže stopalo od podloge pa ono visi. Još su tipični spastički, distrofični, atetotički i ataktički hod kod specifičnih neuroloških bolesti. Bolesnici koji imaju problem kretanja spontano se pridržavaju za predmete u prostoru i koriste pomagala. Štap je najčešće pomagalo gdje se težina trupa preko ruke prenosi na štap i na taj način rasterećuje noga. U bolestima kuka važno je koristiti štap na suprotnoj strani kad je moguće smanjenje opterećenja do 15%. Štake su često pomagalo kod ozljeda donjih ekstremiteta i u svim stanjima u kojima je poželjno rasterećivanje donjih udova. Nakon analize hoda potrebno je procijeniti mogućnost čučnja bolesnika jer se tako dobivaju informacije o snazi mišića zdjelice i noge te pokretljivost kukova, koljena i gležnja u sagitalnoj ravnini [12].

7.5. Procjena u stojećem položaju

U uspravnom, stojećem položaju analizira se stav (držanje tijela ili postura) sprijeda, straga i iz profila. Nulti je položaj onaj u kojem bolesnik stoji u vojničkom stavu „mirno“, a odstupanje i mjerenje pokreta svakog dijela tijela promatra se u odnosu na nulti položaj. Normalna kralježnica ima cervikalnu i lumbalnu lordozu te torakalnu kifozu bez ikakvih

krivina u frontalnoj ravnini. Inspekcijom kralježnice zapaža se promjena fizioloških krivina (cervikalna hiperlordoza, skolioza, torakolumbalna kifoza, izravnanje lumbalne lordoze) što je prvi korak evaluacije posture. Također je bitno uočiti postoji li devijacija cijele kralježnice u jednu stranu ili nagib zdjelice. Održavanje fizioloških krivina kralježnice presudno je za puni opseg bezbolnih pokreta i bezbolnu toleranciju svakodnevnih opterećenja pa i manja patologija krivina kralježnice može biti uzrokom otežanog provođenja rehabilitacije bolesnika s prijelomom femura, zbog aktivne boli. Na donjim udovima treba promatrati položaj kukova i koljena (kontrakture, varus i valgus položaj koljena), peta i stopala (spuštena stopala) te debljinu natkoljenica i potkoljenica, ako bolesnik šteti nogu ili kod lezija perifernih živaca kada nastaje hipotrofija mišića. I manja hipotrofija vidljiva je golim okom ako se promatraju oba uda. Palpacija se radi posebno za svaki segment. Svrha palpacije je otkriti deformaciju i ispitati osjetljivost na bol. Ako se pojavi jasno lokalizirana bol u nekom segmentu vrlo je vjerojatan uzrok ozbiljni patološki supstrat (fraktura). Nakon palpacije koštanih dijelova treba provjeriti tonus miškulature. Mišići su hipertonični na razini patoloških promjena što je još jedan objektivni klinički pokazatelj [12].

7.6. Procjena u ležećem položaju

Na leđima se pregledavaju donji udovi. Prvo se promatra položaj zdjelice i spontano držanje nogu u ležećem položaju. U nekim stanja pozicija noge može jasno pokazati patologiju (skraćanje i vanjska rotacija noge kod frakture vrata femura ili drugih promjena kuka). Dužina udova određuje se mjerenjem udaljenosti umbilikus – medijalni maleol i spina ilijaka anterior superior – medijalni maleol. Nakon toga pregledava se svaki zglob, bilježi opseg pokreta, tonus i trofika mišića s mjerenjima obujma na natkoljenici i potkoljenici. Funkcija kuka ispituje se „rolanjem“ cijeloga uda po podlozi i ocjenjuje se sloboda pokreta; oba se koljena savijaju maksimalno i pomiču prema prsima što pokazuje fleksiju kuka. Kod fleksijske kontrakture kuka stvara se kompenzacijska lumbalna hiperlordoza, pa se kod pregleda maksimalno flektira kontralateralni kuk da se ispravi hiperlordoza, a od bolesnika traži da maksimalno ispruži nogu u kuku. Na koljenu je bitno odrediti mobilnost patele i mogućnost pune ekstenzije jer je za kinematiku kretanja važnija potpuna ekstenzija od fleksije, za hod po ravnom dovoljna je fleksija kuka 30° i koljena 60°. Gornji nožni zglob odgovoran je za fleksiju i ekstenziju (hod po ravnom), a donji nožni zglob za inverziju i everziju stopala (hod po neravnom). Na gležnjevima valja razlikovati perimaleolarni edem od izljeva u talokruralni zglob. Stopala su često deformirana i spuštена, a posebno se palpira svaki zglob. U položaju

na trbuhu ispituje se bolnost kralježnice, sakroilijakalnih zglobova i zdjelice na palpaciju Mennellovim hvatom [12].

7.7. Testovi i mjerenja

U objektivnom pregledu na opservaciju se nadovezuju brojni klinički i standardizirani testovi, mjerenja ili protokoli procjene primjenjivi u radu fizioterapeuta kod procjene prijeloma bedrene kosti. Tako se izdvajaju mjerenja i testovi putem kojih se procjenjuje opseg i kvaliteta pokreta zgloba kuka, stabilnost zgloba kuka, dužina i opseg ekstremiteta, mjerenje snage mišića, analiza hoda i procjena kompenzacije [2].

Opseg pokreta mjeri se kutomjerom ili goniometrom i uvijek označava pasivnu pokretljivost jer je aktivna ovisna o mišićnoj funkciji. U tablici 7.7.1. prikazan je normalan i funkcionalni opseg pokreta kod bolesnika s prijelomom femura koji dopušta aktivnosti svakodnevnoga života. Nakon mjerenja opsega pokreta slijedi ocjena ukupne funkcionalne sposobnosti u aktivnostima svakodnevnoga života. Svako odstupanje od normale zahtijeva dijagnostički postupak i ciljanu fizioterapiju usmjerenu na aktualni problem koji bolesnika onemogućuje u uobičajenim aktivnostima [12].

Tablica 7.7.1. Opseg pokreta potreban za normalno provođenje aktivnosti svakodnevnog života kod bolesnika s prijelomom femura., Izvor: Ćurković B. Fizikalna i rehabilitacijska medicina. Medicinska naklada. Zagreb. 2004

	KUK	KOLJENO
Fleksija	120°	130°
Ekstenzija	-10°	0°
Unutrašnja rotacija	35°	
Vanjska rotacija	45°	
Abdukcija	60°	
Adukcija	30°	

Kod procjene pokreta zgloba kuka prvo se procjenjuje aktivni pokret tj. spremnost pacijenta za pokretanje. Procjenjuje se može li pacijent određeni pokret izvesti sam, kakav je obrazac i kvaliteta pokreta, postoje li ograničenja i javlja li se bol prilikom izvođenja pokreta, te kakvi su pokreti u susjednim zglobovima. Kada je testirani aktivni pokret izvodi se test pasivnog pokreta na temeljem kojeg se dobivaju informacije o mobilnosti zgloba, krajnjem osjetu i obrascima ograničenja [2]. Zatim se izvodi mjerenje i bilježenje opsega pokreta u zglobu

kuka. Početni položaj je ležeći na leđima za sve pokrete osim ekstenzije gdje je pacijent u proniranom položaju, ležeći na trbuhu. Zglob kuka se dovede u nulti početni položaj. Kod prijeloma vrata bedrene kosti mjeri se fleksija, ekstenzija, te abdukcija. Nije preporučljivo raditi i mjeriti unutarnju i vanjsku rotaciju natkoljenice radi rizika od dislokacije proteze kuka. Isto tako u prvim tjednima nakon ugradnje endoproteze kuka ne preporuča se fleksija natkoljenica više od 90 stupnjeva [2]. Mjerni instrument je goniometar ili kutomjer. Položaj goniometra prilikom mjerenja prati orijentacijske točke tijela. Tijelo goniometra uglavnom je u ravnini u kojoj se izvodi pokret, a njegov centar odgovara projekciji osi oko koje se izvodi pokret. Fiksni (proksimalni) krak paralelan je s uzdužnom osi proksimalnog segmenta. Pomični krak (distalni) prati uzdužnu os segmenta koji se pokreće [2].

Mišićna jakost i snaga promatraju se kod pripadajućih mišićnih skupina. Inspekcijom mišića vidljivo je propadanje mišićne mase i atrofija. Mišići mogu biti bolni na palpaciju i pritisak. Snaga mišića određuje se manualnim mišićnim testom (Tablica 7.7.2.). Ispituje se snaga jednog mišića ili mišićne skupine. Manualni mišićni test uvijek izvodi ista osoba kako bi rezultati bili što objektivniji. Ova metoda važna je zbog procjene napretka terapije [2].

Tablica 7.7.2. Manualni mišićni test.

Izvor: Ćurković B. Fizikalna i rehabilitacijska medicina. Medicinska naklada. Zagreb. 2004.

Ocjena	Mišićna kontrakcija (snaga mišića)
0	Mišić bez ikakvih znakova kontrakcije (0%)
1	Fibrilacije ili kontrakcija pojedinih mišićnih vlakana (10%)
2	Aktivni pokret moguć uz eliminaciju gravitacije (25%)
3	Aktivni pokret moguć protiv gravitacije (50%)
4	Aktivni pokret moguć protiv gravitacije i otpora ispitivača (75%)
5	Aktivni pokret moguć u punom opsegu protiv maksimalnog otpora ispitivača – normalna mišićna snaga (100%)

Kod manualnog mišićnog testa snaga mišića ocjenjuje se ocjenama od 0 do 5. Tim postojećim ocjenama dodaju se predznaci plus i minus. Položaj bolesnika je precizno određen za svaki pokret, da se izbjegnju kompenzirajući pokreti. Fizioterapeut stabilizira proksimalni dio tijela, dok se distalni testira. Svako mjerenje započinje srednje teškim testom, odnosno s ocjenom 3. Ovisno o stanju mišića testiranja nastavljaju s većim ili manjim otporima ili rasterećenjem [2]. Ocjenom 3 (50% snaga) ocjenjuje se agonist ukoliko je u stanju da savlada težinu vlastitog

segmenta u okomitom položaju, antigravitacijski kroz puni opseg pokreta. Ako se taj pokret izvede s lakoćom mišić se ocjenjuje s plus tri, a javi li se zamor ili se pokret izvodi naročitim naporom mišić se ocjenjuje ocjenom minus tri [2]. Ocjenom 4 (75% snage) ocjenjuje se agonist ukoliko savlada slabiji manualni otpor antigravitacijski u punom opsegu pokreta. Ako je manualni otpor savladan s lakoćom, mišić se ocjenjuje s ocjenom plus četiri, a ukoliko se otpor savlada jačim naporom agonist se ocjenjuje s ocjenom minus četiri. Ocjenom 5 (100% snage) ocjenjuje se agonist ukoliko savlada jak manualni otpor antigravitacijski u punom opsegu pokreta. Ako se dodatni otpor savlada s dodatnom lakoćom mišić se ocjenjuje s ocjenom plus pet, a ako mišić savlada otpor s dodatnim naporom ocjenjuje se s minus pet. Ocjenom 2 (25% snage) ocjenjuje se mišić koji je u stanju savladati težinu vlastitog segmenta u horizontalnom, rasterećenom položaju u punom opsegu pokreta. Ako je takav horizontalan pokret samo djelomičan, agonist se ocjenjuje ocjenom minus dva, dok se mišić koji takav pokret savlada s naročitom lakoćom ocjenjuje ocjenom plus dva [2]. Ocjenom 1 (10% snage) ocjenjuje se mišić koji nije u stanju da izvede pokret, ali se pri pokušaju pokreta može vizualno ili palpatorno evidentirati kontrakcija. U slučaju da agonist izvede pokret veoma malog obima ili pokret u tragovima, ocjenjuje se s ocjenom plus jedan, a ukoliko se prilikom palpacije ustanovi slaba kontrakcija, ocjena je minus jedan [2]. Ocjenom 0 ocjenjuje se agonist kod kojeg se pri pokušaju pokreta ne mogu ni vizualno ni palpatorno ustanoviti tragovi kontrakcije [2].

U svakodnevnoj praksi u uporabi je i dinamometar kao preciznija metoda, a u svrhu posebnih ispitivanja snage mišića služe sofisticirani izokinetički uređaji kojima se elektroničkim ispisom dobiva slika mišićne kontrakcije, snage i izdržljivosti [12].

Aktualna funkcionalna sposobnost može se odrediti neformalnim odgovorima bolesnika na ciljane pitanja ili ispunjavanjem unaprijed priređenog upitnika. Postoji niz generičkih i za bolest specifičnih upitnika koji se mogu koristiti. Periodična procjena funkcionalnoga statusa na isti način ima neprocjenjivu vrijednost u praćenju dinamike stanja bolesnika, pri ocjeni uspjeha terapije i konačno za prognozu. Bez obzira na odabrani način ispitivanja pitanja se moraju odnositi na aktivnosti kod kuće i na poslu, rekreacijske i socijalne aktivnosti. Najbolje je s bolesnikom analizirati njegove aktivnosti kroz 24 sata jednoga tipičnoga dana s naglaskom na samostalno kretanje i samozbrinjavanje i mogućnost zaposlenja pa prema nesposobnosti i interesu bolesnika kreirati program fizikalnog i rehabilitacijskog liječenja. Nakon postavljanja medicinske i rehabilitacijske dijagnoze moguća je prognoza stanja koje može biti prolazno, progresivnog tijeka, u fazi liječenja ili konačno [12].

Mjerenje duljine donjih ekstremiteta vrši se ukoliko se primijete odstupanja u dužini bolesne noge u odnosu na zdravu. Mjeri se dužina obje noge. Mjerenje duljine donjih ekstremiteta izvodi se u supiniranom položaju s nogama razdvojenim 10-15 cm. Mjerenje se izvodi centimetarskom trakom. Prvo se označi olovkom spina ilijaka anterior superior. Zatim se označi lateralni maleol te se centimetarskom trakicom od označenih točaka mjeri dužina ekstremiteta [2].

7.8. Funkcionalno testiranje

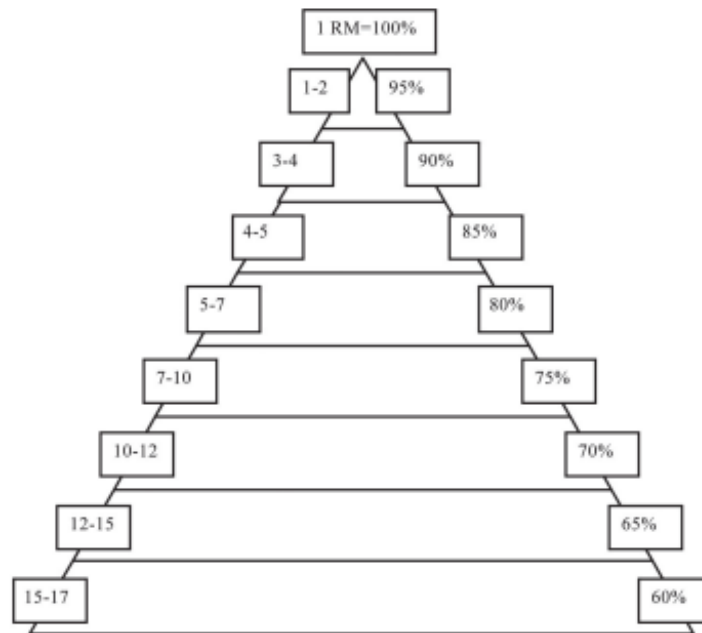
Funkcionalno testiranje provodi se posebnim instrumentima kako bi se procijenila funkcija mišićno-koštanog sustava. Specijalni testovi služe nam za ispitivanje pojedinih segmenata. Testovi koji se koriste za funkcionalnu procjenu pacijenta uključuju:

- Harris Hip Score (HHS) – Harrisov upitnik za kuk
- Oxford Hip Score (OHS) – Oxfordski upitnik za kuk
- Iowa Auxiliary Rating Scale (ILAS) – Iowa ljestvica pomoćnih ocjena
- Wake up and walk test – probudi se i hodaj test
- 5 minute walk test – test hoda od 5 minuta [12].

Dinamometar se koristi za mjerenje jakosti mišića. Predstavlja aktualan, jeftin, praktičan, točan i prenosiv instrument. Pouzdanost mjerenja postiže se korištenjem standardnih mjernih protokola [13].

Timed standing test, odnosno test ustajanja predstavlja test globalne mišićne jakosti ekstenzora nogu koji se najčešće koristi i koji je vrlo jednostavan. Fizioterapeut bilježi vrijeme koje je potrebno da pacijent ustane 10 puta iz sjedećeg položaja. Za vrijeme izvođenja testa ne smiju se koristiti ruke [13].

Piramidalni dijagram (Slika 7.8.1.) prikazuje maksimalnu jakost mišića pacijenta bez korištenja testa s maksimalnim otporom. Repetitio maximum, odnosno maksimalna jakost definirana je kao otpor kojeg pacijent može savladati odjednom. Za piramidalni dijagram potrebno je odabrati otpor kojeg osoba može savladati barem deset puta. Zatim se test izvede i zabilježi se broj ponavljanja podizanja tereta, te se uspoređi vrijednostima u dijagramu. Na taj je način moguće odrediti maksimalnu jakost mišića. Za fizioterapiju je indicirana mišića jakost 70% ili manje od očekivane jakosti mišića [13].



Slika 7.8.1. Piramidalni dijagram. Izvor: Grubišić M. *Kliničke smjernice u fizikalnoj terapiji*. Hrvatska komora fizioterapeuta. Zagreb, 2011.

Kutomjerom mjerimo opseg pokreta. Korištenje takve metode je jeftino, jednostavno i neinvazivno. Dobiveni rezultati ukoliko se poštuju standardizirani protokoli su veoma pouzdani. Indikacija pacijenta za fizioterapijskim postupkom postoji ukoliko je njegova mobilnost manja od standardno propisanih opsega pokreta koji su potrebni za izvođenje svakodnevnih normalnih aktivnosti. Mogućnost izvođenja raznih pokreta, povezanih s ravnotežom i hodom govori o ukupnom općem dojmu pacijenta i njegovom riziku za pad [13].

Tinetti test koristi se za procjenu ravnoteže. Sastoji se od 2 dijela. Prvi dio, koji služi za procjenu ravnoteže sastoji se od devet zadataka, a drugi služi za procjenu hoda i sadrži sedam zadataka. Neki od zadataka iz procjene ravnoteže su: održavanje ravnoteže prilikom okreta za 360°, održavanje ravnoteže u položaju sjedenja i održavanje ravnoteže u položaju stajanja. U procjeni hoda promatra se simetrija koraka, visina koraka i stabilnost. Prvi dio ima maksimalan zbroj bodova 16, a u drugom dijelu je maksimalan rezultat 12. Ukupan zbroj bodova koji se može postići je 28 [12].

Test Get Up and Go (TUG) ocjenjuje sposobnost bolesnika da obavlja slijed pokreta koji su sačinjeni od ustajanja iz stolice koja nema naslon za ruke, zatim hoda 3 metra prema zidu, nakon toga okreta od zida bez njegova doticanja, vraćanja nazad na stolicu i naposljetku sjedenja u stolicu. Rezultatima ovog testa moguće je razlikovati visok i nizak rizik za pad. Ukoliko se test izvodi više od 20 sekundi osoba ima visok rizik od pada [13]. TUG test je

jednostavni test koji se može provesti kod osoba u već kroničnom stadiju prijeloma bedrene kosti. Koristi se za procjenu mobilnosti osobe. Tijekom testiranja očekuje se da će osoba nositi pomagala za mobilnost koju bi inače normalno trebali. Vrijeme do 10 sekundi pokazuju normalnu pokretljivost, 11-20 sekundi je unutar normalnih granica za starije osobe, više od 20 sekundi znači da osoba treba pomoć druge osobe, dok 30 i više sekundi ukazuje da je osoba nestabilna i sklona padu [13]

Single Leg Stance Test, odnosno test stajanja na jednoj nozi predstavlja brzi i jednostavni test ravnoteže. Ispitanik treba biti u cipelama, te treba što je duže moguće stajati na dominantnoj nozi. Postupak se ponavlja kroz tri puta, a bilježi se najbolji rezultat [13].

Berg Balance Scale je instrument pomoću kojeg se kvantificira funkcionalna ravnoteža. Test provjerava 14 aktivnosti, a bodovi za svaku su u rasponu od 0 do 4. 0 označuje potpuno nemogućnost izvedbe aktivnosti a 4 potpunu mogućnost izvođenja iste. Neke od aktivnosti koje se ispituju su: ustajanje bez potpore uz zatvorene oči, ustajanje iz položaja sjedenja, stajanje na jednoj nozi i druge. Zbroj bodova koji je maksimalan je 56. Prema gruboj podijeli instrument mjerenja sadržava tri komponente: održavanje posture, pokret iz neke posture i reakciju na egzogene faktore remećenja [13].

Modified Harris hip score (mHHS), modificirani Harrisov upitnik za kuk razvijen je za procjenu rezultata operacije kuka, a namijenjen je za procjenu invalidnosti u zglobu kuka i postupke liječenja. mHHS je danas jedan od najčešće korištenih upitnika evaluacije nakon artroplastike zgloba kuka. Sastoji se od osam pitanja koja se odnose na bol i funkcije, no nije određeno na koje se vremensko razdoblje pitanja odnose. Najniži mogući rezultat kojeg pacijent može imati je 0, a najviši 100. Odličnim se smatra zbroj iznad 90, dobrim između 80 i 89, neutralnim između 70 i 79, a lošim zbroj bodova manji od 27 [13].

Funkcionalna mjera neovisnosti (FIM), upitnik je aktivnosti svakodnevnog života. Sastoji se od 6 dijelova. Test obuhvaća aktivnosti samozbrinjavanja (hranjenje, higijena, odijevanje gornjeg dijela tijela, odijevanje donjeg dijela tijela i toaleta), kontrola sfinktera (kontrola mjehura i stolice), mobilnost (transfer, krevet-stolica kolica, toalet, kada i tuš), pokretanje (hodanje, kolica, stolica, stepenice), komunikacija (primjena, ekspresija), socijalne spoznaje (socijalna interakcija, rješavanje problema, pamćenje). Navedeni dijelovi sastoje se od ukupno 18 stavaka koji se boduju od 1 do 7. Najmanji broj bodova je 18 i označava minimalnu aktivnost te veliku invalidnost osobe, a suprotno tome je maksimalni broj bodova je 126. Broj bodova dobiven testiranjem govori o razini aktivnosti [13].

Sit to stand (STS) test je jednostavan i potreban je stolac i štoperica. Izvodi se na način da osoba sjedi na stolici, potom fizioterapeut na siguran način da znak da osoba ustane i sjedne na stolicu u vremenu od 30 sekundi [2].

7.9. Analiza i plan terapije

Na temelju provedenog subjektivnog i objektivnog pregleda fizioterapeut postavlja ciljeve koje će ostvariti kroz fizioterapijsku intervenciju. Cilj nakon operacije prijeloma bedrene kosti je povratak svakodnevnim aktivnostima te edukacija pacijenta o pravilnom izvođenju vježbi. Najprije se određuju dugoročni ciljevi, a potom kratkoročni s kojima se nastoji u određenom vremenskom periodu doći do dugoročnog cilja. Kada se odrede ciljevi pristupa se izradi plana i programa. Plan i program se sastoje od vrsta procedura koje će se primjenjivati u određenom vremenskom tretmanu i intenzitetu, što će se tretirati i s kojom opremom. Određuje se progresija tretmana, edukacija pacijenta i obitelj i planira se kada će se ponovno procijeniti pacijentovo stanje, odnosno planira se otpust i završetak tretmana [2]. Pacijenti s prijelomima bedrene kosti trebaju preventivne upute za fizioterapiju o treningu hoda i općim programima vježbi koji se odnose na jačanje mišića kako bi se spriječile komplikacije. Uobičajeno, prijelomi bedrene kosti zacjeljuju se unutar 12-16 tjedana, za to vrijeme pacijent se može potpuno oporaviti. Trening hodanja i jačanje obično su neophodni dio rehabilitacije. Ne preporučuje se korištenje tople vode iznad 26°C. Nakon operacije, pacijenti se obično otpuštaju iz bolnice u roku od 5-7 dana, kada mogu samostalno i sigurno hodati. Potrebne su im fizioterapeutske poduke o hodu s ozlijeđenim nogama, hodu sa štakama i nosivosti opterećenja (5-10 kg tzv. podražajni hod), a obično im je potreban program vježbi za održavanje općeg tonusa mišića. Nakon što prijelom zacijeli, pacijentu će možda trebati dodatna fizioterapija za treniranje hoda, jačanje mišića i poboljšanje raspona pokreta, propriocepcije, ravnoteže i koordinacije ako je potrebno [12].

8. Faze rehabilitacije pacijenta nakon frakture femura

Rano postoperativno razdoblje (0-7 dana): preporučuje se izbjegavanje abdukcije i adukcije kuka. Izvode se aktivne vježbe u rasponu pokreta fleksije i ekstenzija zglobova kuka i koljena. Također, izvode se izometrijske glutealne vježbe. Koristite se pomoćni alati, štake i hodalice za trotaktno olakšanje hodanja. U slučaju intramedularne fiksacije vijcima za liječenje stabilnih prijeloma, može se hodati s težinom prema vlastitoj toleranciji nosivosti. Kod nestabilnih prijeloma liječenih otvorenom redukcijom i unutarnjom fiksacijom počinje se s hodom bez opterećenja [14].

Drugi tjedan nakon operacije: potrebno je nastaviti vježbati aktivan i aktivno potpomognut raspon pokreta. Ako se ne dosegne cijeli raspon pokreta, moguće je primijeniti nježni pasivni raspon pokreta u fleksiji i ekstenziji kuka. Nastavlja se izometrijski trening za gluteuse i počinje izometrijski trening za kvadričepse i tetive nogu [14].

Četiri do šest tjedana nakon operacije: potrebno je nastaviti s aktivnim i aktivno potpomognutim vježbama poboljšanja opsega pokreta za fleksiju zglobova kuka i koljena, te za ekstenziju istih. Provode se aktivne vježbe adukcije i abdukcije. Izometrijski vježbe za gluteus maximus, kvadričepes i tetive nogu također se nastavljaju. Započinje se s postupnim povećanjem opterećenja prilikom hoda [14].

Osam do dvanaest tjedana nakon operacije: očekuje se da će zglobovi kuka i koljena biti pokretni u svim ravninama. U desetom tjednu započinju vježbe kvadričepsa i tetive pod opterećenjem. Aduktori i abduktori kukova jačaju se izometrijskim vježbama. Potrebno je dopustiti hodanje pod punim opterećenjem prema vlastitom kapacitetu bolesnika [14].

Dvanaest do šesnaest tjedana nakon operacije: nastaviti provoditi progresivne vježbe jačanja prema vlastitim mogućnostima. Dopustiti izokinetički trening svih mišićnih skupina donjih udova. Provodi se revizija obrasca hoda [14].

9. Kineziterapija kod bolesnika s frakturom femura

Kineziterapija (grč. kinesis - kretanje, pokret i therapeia - liječenje) znanstvena je disciplina koja čini dio aplikativne kineziologije, a iskorištava pokret u svrhu liječenja i prevencije bolesti. Iako su se vježbe koristile u prevenciji bolesti i liječenju još od Hipokrata i Galena, utemeljiteljem kineziterapije na znanstvenim osnovama smatra se Šveđanin Pehr Henrik Ling (1813. g.), kojemu se pripisuje i sam naziv discipline [15]. Neke od fizioterapijskih procedura koje se provode nakon prijeloma bedrene kosti su statičke vježbe za jačanje mišića natkoljenice, dinamičke vježbe za jačanje mišića natkoljenice, škola hoda, vježbe u bazenu.

Osnovni ciljevi kineziterapije, odnosno fizioterapije su:

- uspostavljanje, održavanje ili povećanje opsega pokreta (ROM)
- povećanje ili održavanje mišićne snage i izdržljivosti, te brzine pokreta poboljšavanje koordinacije pokreta
- poboljšanje stava ili položaja tijela te prevencija ili korekcija deformacija
- poboljšanje funkcije drugih organskih sustava osim lokomotornog, kardiovaskularnog, respiratornog i dr. [15].

Fizioterapeutske vježbe mogu se podijeliti prema cilju koji želimo postići i prema načinu izvođenja. U odnosu na cilj mogu biti vježbe opsega pokreta, vježbe snage, brzine, izdržljivosti, koordinacije, itd. Prema načinu izvođenja mogu biti aktivne i pasivne. Kod aktivnih vježbi pokret se obavlja vlastitom voljom i snagom [15]. Ovisno o zatečenoj mišićnoj snazi dijele se na:

- Aktivno potpomognute pridržavanjem oboljelog segmenta zdravim, uz pomoć fizioterapeuta, u suspenziji, vježbe u vodi i dr. Primjenjuju se u slučajevima kada mišićna snaga prema mišićnom manualnom testu iznosi 2.
- Aktivne samostalne vježbe - mišićna snaga prema mišićnom manualnom testu iznosi 3.
- Aktivne vježbe s otporom ili opterećenjem-mišićna snaga prema mišićnom manualnom testu iznosi 4 [15].

Pasivne se vježbe izvode pri mišićnoj snazi prema mišićnom manualnom testu 0 i 1. Glavni su ciljevi pasivnog vježbanja: održanje opsega pokreta u zglobovima, održavanje fiziološke

duljine mišića, poboljšanje prehrane zglobnih struktura, te mekih tkiva uz bolju cirkulaciju krvi i limfe i održavanje propriocepcije [15].

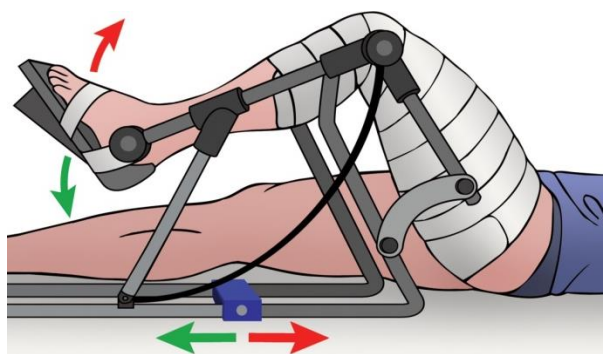
Vježbe se nadalje dijele na statičke, pri kojima je mišićna kontrakcija izometrička, te dinamičke, pri kojima je mišićna kontrakcija koncentrična ili ekscentrična. Dinamičke vježbe mogu biti izotoničkoga i izokinetičkoga tipa [15].

U svrhu propisivanja fizioterapeutskih vježba treba se voditi načinom djelovanja vježbi, mogućim nuspojavama i kontraindikacijama. Treba naglasiti da je suradljivost bolesnika kod primjene vježbi također važna [15].

9.1. Vježbe opsega pokreta

Vježbama opsega pokreta je svrha uspostaviti ili održati normalan opseg pokreta u zglobu. Kad bolesnik iz bilo kojeg razloga ne može ili ne smije aktivno pomicati dio ili dijelove tijela (koma, paraliza, bol, upala), koriste se kontrolirane pasivne vježbe opsega pokreta kako bi se smanjile posljedice imobilizacije. Pasivne vježbe neće spriječiti nastajanje mišićne atrofije, povećati snagu ili izdržljivost, niti poboljšati cirkulaciju do one mjere do koje se to zbiva pri aktivnoj mišićnoj kontrakciji [15].

Kontinuirani pasivni pokret (CPM) oblik je pasivnog vježbanja, kad se koriste mehanička pomagala (Slika 9.1.1.). Za razliku od pasivnoga vježbanja bez pomagala, pokret je neprekinut u zadanom opsegu i vremenskom periodu, ako je potrebno i do 24 sata na dan. Tehnika je razvijena na temelju istraživanja i protokola Roberta Saltera. Prema njemu, rano korištenje kontinuirano pasivnog pokreta u području bez boli djeluje korisno na cijeljenje i raniji oporavak nakon ozljeda bedrene kosti, kao i na smanjenje boli. Postoji čitav niz protokola, obično temeljen na pojedinim iskustvima terapeuta [15].



Slika 9.1.1. Vježba kontroliranog pasivnog pokreta nakon frakture kuka. Izvor: <https://www.sportsinjurybulletin.com/knee-microfracture-part-two-post-surgical-rehabilitation/>

U trenutku kad bolesnik može aktivno kontrahirati mišić prelazi se na aktivne asistirane, a potom aktivne te aktivne vježbe s otporom. Ciljevi su isti kao pri pasivnom vježbanju s dodatkom koristi od mišićne kontrakcije: održanje fiziološke kontraktilnosti mišića, senzorni biofeedback, podražaj za kosti, povećanje cirkulacije, razvoj koordinacije i motoričkih sposobnosti za funkcionalne aktivnosti. Aktivne će vježbe razviti koordinaciju i funkcionalnu sposobnost samo u onom području u kojemu se izvode, usporit će mišićnu atrofiju, te će zadržati i povećati mišićnu snagu [15].

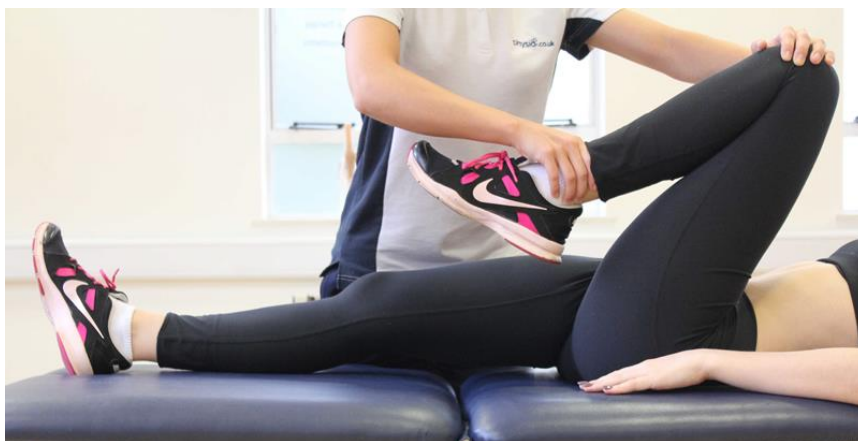Vježbe za zadržavanje postojećeg opsega pokreta izvode se tako da se nakon inicijalne rezistencije položaj zadržava 3-5s. Ukoliko je potrebno povećati opseg pokreta, nakon inicijalne rezistencije položaj se zadržava 15-20s. Fizioterapeutski značajnim smatra se povećanje opsega pokreta od 5° iz čega se može uvidjeti važnost pravilnog mjerenja na početku procesa rehabilitacije [15].

Iznimno je važno da fizioterapeut poznaje vrijednost kao i moguću opasnost korištenja vježbi opsega pokreta te da ostane u okvirima opsega, brzine i tolerancije bolesnika tijekom akutne faze oporavka da bi se izbjegla dodatna trauma. Upozoravajući znakovi tijekom provedbe terapije su povećanje boli i upale [15].

9.2. Vježbe istezanja (stretching)

Vježbe istezanja koriste se u procesu rehabilitacije za ponovno zadobivanje fleksibilnosti. Dijele se na statičke i balističke [15].

Balistički stretching predstavlja niz brzih ponavljajućih kontrakcija agonista za izazivanje brzog istezanja antagonista (Slika 9.2.1.).



Slika 9.2.1. Statičko kontrakcijsko-relaksacijska vježba.

Izvor: <https://www.physio.co.uk/what-we-treat/surgery/hip/hip-replacement.php>

Rjeđe se koristi zbog mogućnosti ozljeđivanja. Koristi se u uznapredovanim fazama rehabilitacije kada je pacijent adekvatno zagrijan, kada je prethodno provedeno statičko istezanje, pod strogom kontrolom i postupno povećavajući brzinu. Zagrijavanje struktura koje se rastežu poboljšava rezultat i prevenira ozljede. Kod manualnog rastezanja fizioterapeut mora nadići inicijalnu točku rezistencije i zadržati ekstremitet u tom položaju 15-20 sekundi i postupno opustiti. Proksimalni segment mora biti fiksiran a distalni ići u dobro usmjeren pokret. Osnovni problem pri vježbama rastezanja je mogućnost ozljede. Ona obično nastaje zbog prevelike sile ili prekomjernog opsega pokreta. To može pogoršati kontrakturu zbog krvarenja, upale ili heterotopnih osifikacija [15].

9.3. Izometričke vježbe

Sinonim je statička vježba. Mišićna kontrakcija je izometrička. Izometričke kontrakcije su kontrakcije kod kojih se udaljenost polazišta i hvatišta ne mijenja, duljina ostaje stalna, segment se ne pokreće, a razvija se sila kao posljedica stalnog porasta tonusa za vrijeme trajanja mišićne kontrakcije. Izometričke su vježbe temeljene na maksimalnoj voljnoj kontrakciji određena trajanja. Ukoliko se želi postići povećanje mišićne snage, izometrička kontrakcija treba biti zadržana najmanje 6 sekundi. Odmor između pojedinih kontrakcija iznosi 15-20 sekundi. Izvode se više puta dnevno u serijama od 5-20 ponavljanja. Broj serija ovisi o tipu ozljede i fazi rehabilitacije. Valja naglasiti da je kvaliteta izvođenja vježbi značajnija negoli kvantiteta. Najmanje su efikasne jer je povećanje snage ograničeno na kut pod kojim se zbiva kontrakcija. Zato ih kad god je to moguće, treba izvoditi pod različitim kutovima. U ranim je fazama rehabilitacije to često jedini dopušteni tip vježbi. Treba naglasiti njihovu važnost u smanjenju otekline mišića te psihološki učinak na bolesnika [15]. Kod prijeloma vrata bedrene kosti poželjno je izvoditi statičke vježbe jer se njima sprječava atrofija, ubrzava cirkulacije što posljedično utječe na brži prolazak procesa upale i povećava se mišićna snaga. Vježbe se izvode u ležećem položaju na leđima, supiniranom. Kontrakcija mišića se zadržava 6 sekundi, a 12 sekundi traje faza odmora. To je vrlo važno jer će na taj način mišić biti dobro opskrbljen kisikom i spriječit će se nastajanje upale mišića. Izometričkim vježbama jačaju se četiri mišićne skupine mišića na natkoljenici [2].

Prednosti izometričkih vježbi jesu:

- mogu se koristiti rano u rehabilitaciji povećavaju statičku mišićnu snagu
- usporavaju mišićnu atrofiju
- smanjuju oteklinu koristeći mišićnu kontrakciju kao crpku

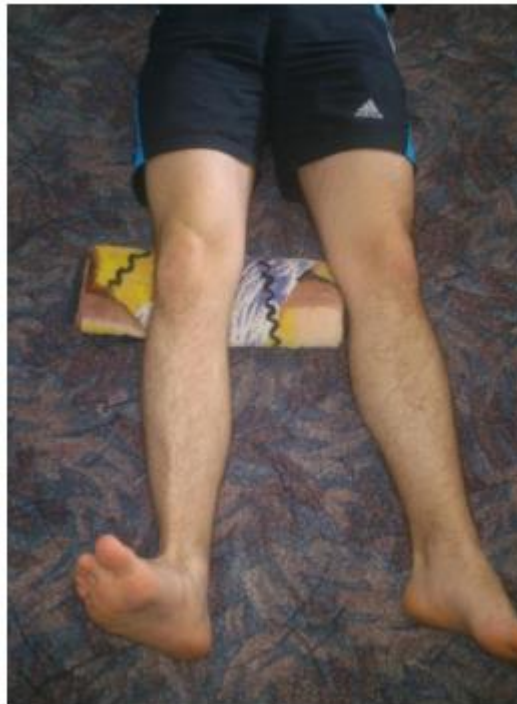
- održavaju senzorni biofeedback, mogu se izvoditi posvuda
- nema potrebe za posebnim uređajima (izuzevši CPM) [15].

Nedostatci izometričkih vježbi jesu:

- mišićna se snaga povećava pod kutom izvođenja te do 10 stupnjeva u svakom smjeru
- psihološki status bolesnika važan je za učinak
- teško održavanje motivacije bolesnika
- minimalno ili nikakvo povećanje mišićne izdržljivosti
- ishemični odgovor mišića i moguća posljedična bol, porast krvnoga tlaka [15].

Vježba 1.

Prvom vježbom jača se prednja skupina mišića. Pacijent je u supiniranom položaju, s mekanim jastučićem ili ručnikom ispod koljena (Slika 9.3.1.). Pri tom ga se uputi da zategne stopalo prema sebi i napne mišiće prednje strane natkoljenice. U tom položaju se zadržava 6 sekundi, nakon čega slijedi relaksacija od 12 sekundi [2].



Slika 9.3.1. Statička vježba za jačanje prednjih natkoljениčnih mišića, Izvor:

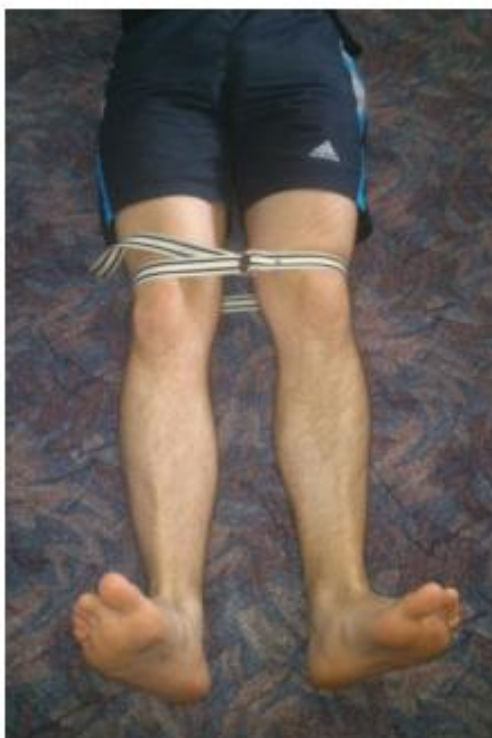<https://zir.nsk.hr/islandora/object/zvu%3A2706>

Vježba 2.

Drugom vježbom jača se stražnja skupina mišića natkoljenice. Pacijent je u supiniranom položaju, s jastučićem ili ručnikom ispod koljena. Pri tom ga se uputi da zategne stopalo prema sebi i stisne nogom u jastučić pri čemu će se jačati stražnja skupina mišića natkoljenice. U tom položaju se zadržava 6 sekundi, nakon čega slijedi relaksacija od 12 sekundi [2].

Vježba 3.

Trećom vježbom jača se lateralna strana natkoljenice, abduktori. Pacijent je u supiniranom položaju, s remenom stegnutim iznad koljena. Pri tom ga se uputi da zategne stopala prema sebi i pokuša raširiti noge pri čemu će remen pružati otpor. U tom položaju se zadržava 6 sekundi, nakon čega slijedi relaksacija od 12 sekundi (Slika 9.3.2.) [2].



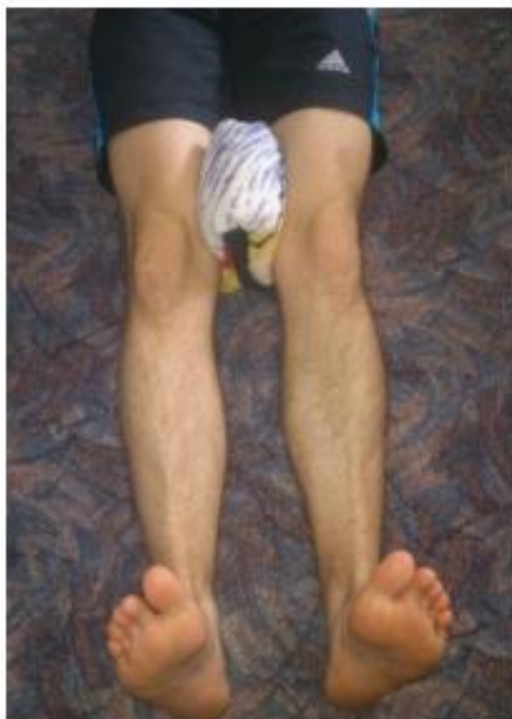Slika 9.3.2. Vježbe za jačanje abduktora natkoljenice, Izvor:

<https://zir.nsk.hr/islandora/object/zvu%3A2706>

Vježba 4.

Četvrtom vježbom jača se medijalna strana natkoljenice, aduktori. Pacijent je u supiniranom položaju, s jastučićem ili ručnikom između koljena. Pri tom ga se uputi da

zategne stopala prema sebi i stisne jastučić. U tom položaju se zadržava 6 sekundi, nakon čega slijedi relaksacija od 12 sekundi (Slika 9.3.3.) [2].




Slika 9.3.3. Statička vježba za jačanje medijalnih natkoljениčnih mišića, Izvor: <https://zir.nsk.hr/islandora/object/zvu%3A2706> (19.01.2022.)

Često su korištene kratke izometrijske vježbe koje se ponavljaju (BRIME; eng. brief repetitive isometric exercise). Prema BRIME sustavu dnevno se izvodi do 20 maksimalnih kontrakcija i svaka zadržava 6 sekundi. Odmor između pojedinih kontrakcija iznosi 20 sekundi. Posebna se pozornost obraća disanju zbog prevencije povećanja krvnog tlaka. Ovaj se način vježbanja pokazao efikasnijim uz bolju motivaciju bolesnika. Ukoliko se želi povećavati snaga kroz cijeli opseg pokreta, ili barem neke dijelove, koristi se tehnika vježbanja pod različitim kutovima (multiple angle isometrics). Fiziološki se učinci zbivaju u rasponu od po 10 stupnjeva u svakom smjeru od početne pozicije vježbanja. Stoga se i različite pozicije moraju namještati u razmacima od 20 stupnjeva. Otpor se može povećati tako da bolesnik gura nepomičan objekt pri kontrakciji [15].

Učinak izometričkih vježbi na izdržljivost je zanemariv. U pacijenata sa srčanim oboljenjima ili povišenim tlakom treba biti oprezan pri vježbanju te paziti na ritmičko disanje [15].

9.4. Izotonične vježbe

Pripadaju dinamičkom tipu vježbi. Provode se uz konstantan ili varijabilan otpor kroz raspoloživ, poželjno cijeli opseg pokreta, koncentričnom ili ekscentričnom kontrakcijom mišića (Slika 9.4.1.).



Slika 9.4.1. Primjer izotoničkih vježba.

Izvor: Ćurković B. Fizikalna i rehabilitacijska medicina. Medicinska naklada. Zagreb. 2004.

Njihovim izvođenjem povećava se dinamička snaga mišića i izdržljivost. Termin izotonički, doslovno preveden, znači konstantnoga tonusa. U stvarnosti, napetost nije konstantna već varira kako se mišić skraćuje ili produžuje. Mogu se provoditi uz manualni ili mehanički otpor. Tradicionalno su se provodile koristeći fiksno opterećenje. Također se mogu koristiti uz varijabilan mehanički otpor (npr. uređaj Eagle, Nautilus s hidrauličnim ili pneumatičnim sustavima), gdje se mišić koji se kontrahira susreće s različitom količinom otpora kroz opseg pokreta [16].

Izotonične vježbe mogu biti izvođene uz koncentričnu i ekscentričnu mišićnu kontrakciju. Većina ih se koristi kombinacijom obiju. U ranim fazama rehabilitacije, kad je pokret u zglobu dopušten ali je mišić još veoma slab, bolesniku će biti lakše izvoditi ekscentričnu nego koncentričnu kontrakciju. Ekscentrična kontrakcija troši manje energetske zaliha i kisika, nego koncentrična pri istom opterećenju. Nakon intenzivne vježbe bez adekvatne pripreme ili bilo kojeg mišićnog prenaprezanja, mišićna bol i ukočenost počinju se pojavljivati 12 do 24 sata nakon završetka vježbanja, dosežu vrhunac obično 24 do 48 sata nakon završetka vježbe i mogu trajati 5-7 dana [16].

Dinamičke vježbe se koriste za jačanje mišića oko zgloba koji je operiran. Za razliku od statičkih, kod dinamičkih vježbi se događa pokret vidljiv okom te kao takav obično je lakši za objasniti pacijentu. Cilj je ovih vježbi poboljšanje cirkulacije u nogama i stopalima, sprečavanje stvaranja krvnih ugrušaka, jačanje mišića i poboljšanje pokretljivosti. U suradnji sa fizioterapeutom, pacijentu se objašnjava koje vježbe treba raditi i kako. U početku je potrebno izbjegavati nagle pokrete. Vježbe povećanja opsega pokreta ne smiju biti pretjerane, pogotovo odmah nakon operacije. Treba i imati na umu da je puni opseg pokreta nakon operacije teško vratiti. Naučene vježbe treba provoditi i godinama nakon zahvata, kako bi se očuvala povraćena funkcija umjetnog zgloba. Potrebno je vježbati više puta dnevno, lagano bez žurbe sa kratkim odmorima, da ne dođe do zamora, iscrpljenja mišića. Nakon operacije femura, vježbe se izvode u ležećem položaju na leđima. Svaka vježba ponavlja se po 10 do 15 puta, 3 do 4 puta dnevno [2].

Prva vježba je povlačenje noge po podlozi. Savija se kuk povlačenjem pete prema stražnjici, pri tome zadržavajući petu na podlozi [2].

Druga vježba je ista kao i prva, no tu se radi sa obje noge istovremeno. Ovom vježbom aktivirat će se mišići trbuha koji su potrebni za stabilnost trupa u uspravnom položaju [2].

Treća vježba je povlačenje ispružene noge u stranu koliko god pacijent može pa vraćanje noge u početni položaj. Prilikom ove vježbe potrebno je pripaziti da se ne događa rotacija stopala koja bi mogla djelovati kontraindicirano na zarastanje kosti [2].

Četvrta vježba je podizanje ispružene noge gdje pacijent savine zdravu nogu sa stopalom na podlozi, a bolesnu odiže do visine koljena zdrave noge [2]

9.5. Izokinetičke vježbe

Koncept izokinetičkih vježbi razvili su Hislop i Perrin 1967. godine. Umjesto vježbi koje se izvode uz konstantan ili varijabilan otpor, a promjenjivom brzinom, izokinetičke vježbe izvode se fiksnom brzinom, ali promjenjivim otporom pokretanja udova ili trupa. To je ujedno jedna od najvećih prednosti izokinetičkoga nad izotoničnim vježbanjem - mišićna skupina je pod maksimalnim naporom kroz čitav opseg pokreta, jasno, pod uvjetom da je bolesnik u mogućnosti doseći zadanu brzinu jer će u suprotnom jednostavno „gurati“ ud kroz opseg pokreta. Pri izvođenju izotoničke vježbe gdje je opterećenje fiksno, dolazi do utjecaja sustava poluga, opterećenje je mehanički u prednosti na ekstremima opsega pokreta. Bliže sredini opsega pokreta poluga je najefikasnija i stoga je zahtjev na mišić proporcionalno

manji. Za vrijeme izokinetičke vježbe, opterećenje se akomodira te mišić zadržava maksimum snage kroz cijeli opseg pokreta, odnosno, opterećenje se prilagođuje količini sile koju proizvodi mišićna skupina. Učinci treninga ovisni su o brzini na kojoj se trening provodi jer se i snaga zadobiva za brzinu na kojoj je trenirana [16].

Prednosti izokinetičkih vježbi su:

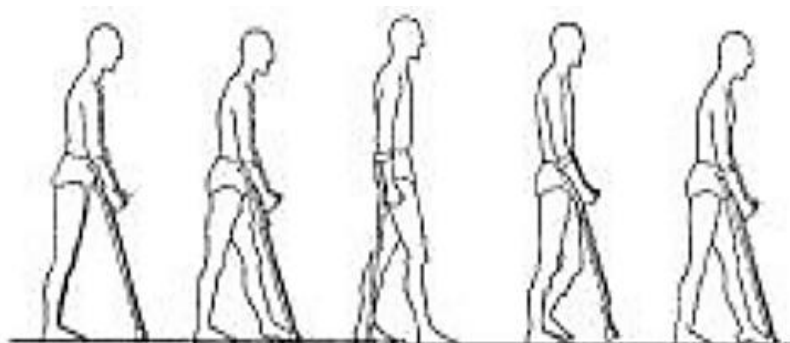
- akomodirajući otpor osigurava maksimalno opterećenje kroz vježbani opseg pokreta
- sigurnost od ozljeđivanja
- kvantificiranje rada, snage i obrtnog momenta
- obnovljivost [16].

Nedostatci izokinetičkih vježbi su:

- odgovarajuće praćenje ograničeno je na izolirane mišićne skupine kroz glavne ravnine tijela
- vježba se ponajviše u otvorenom kinetičkom lancu (OKC)
- cijena uređaja
- manjak izvježbanog osoblja jer i najmanja pogreška u kalibraciji uređaja, pozicioniranju, korekciji gravitacije itd. dovodi do potpuno pogrešnih rezultata [16].

9.6. Škola hoda

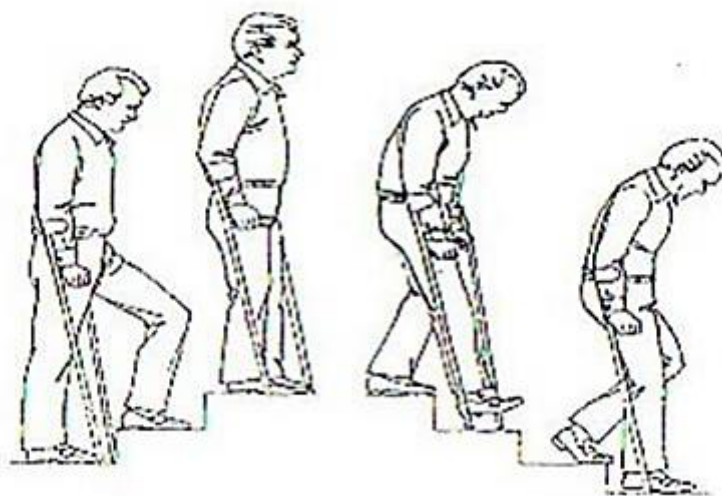
Za normalan hod potrebna je određena jačina mišića. Fizioterapeut podupire pacijenta, svojom prisutnošću pruža mu određenu sigurnost te stoji uz pacijentovu bolesnu stranu. Pacijent s operiranim kukom izvodi hod uz pomoć podlakatnih štaka. Prvo se ispruže štake oslanjajući se nogama na podlogu. Zatim se ispruži bolesna noga do podlakatnih štaka te se potom primakne zdrava noga uz bolesnu. To vrijedi za hod po ravnome i niz stepenice (Slika 9.6.1.) [2]



Slika 9.6.1. Pravilan hod uz pomoć štaka po ravnome, Izvor:

<https://zir.nsk.hr/islandora/object/zvu%3A2706>

Uz stepenice poredak izvođenja pravilnog hoda uz pomoć pomagala je drugačiji. Pacijent prvo podiže zdravu nogu na stepenicu iznad, zatim bolesnu nogu te zatim dolakratne štike. (Slika 9.6.2.) Također pazi se na to da pacijent okret čini na zdravu stranu [2].



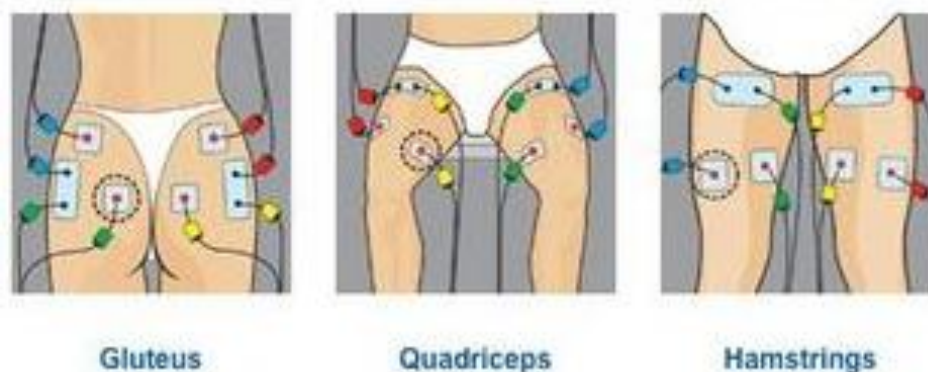
Slika 9.6.2. Prikaz pravilnog hoda sa štakama uz i niz stepenice, Izvor:
<https://zir.nsk.hr/islandora/object/zvu%3A2706>

10. TENS (transkutana električna živčana stimulacija)

Transkutana električna živčana stimulacija (TENS) terapijski je postupak primjene kontrolirane, niskovoltazne električne stimulacije (frekvencije 1 do 150 Hz, trajanja stimulacijskog impulsa 0,04 do 0,3 ms, intenziteta od 0 do 6 mA), za podraživanje živčanog sustava preko kože sa svrhom izazivanja analgetičkog učinka. U primjeni je posljednjih 30-ak godina i to ponajprije u kontroli bola u tretmanu mišićno-koštanih i neuroloških bolesti [7].

S obzirom na parametre stimulacije razlikuje se više vrsta TENS-a. To su standardni, visokofrekventni TENS, zatim niskofrekventni ili *acupuncture like* TENS i, u novije vrijeme, TENS s primjenom struja male jakosti tzv. MENS. Stimulatori produciraju konstantnu struju, valove asimetričnoga i bifazičnoga oblika, frekvencije 1 do 150 Hz, trajanja impulsa od 0,04 do 0,30 ms, a intenziteta od 0 do 6 mV [7].

Postavljanje elektroda ovisi o vrsti kao i o lokalizaciji boli, a najčešće se primjenjuju na mjestu najjače boli, zatim duž perifernoga živca tj. neurotropno ili po radikularnoj i dermatomskoj distribuciji u bolnom području (Slika 10.1.) [7].



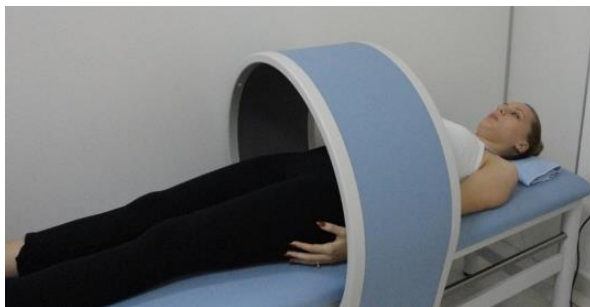
Slika 10.1. Primjena TENS kod prijeloma femura.

Izvor: <https://www.pinterest.com/pin/22306960629326951/>

Trajanje liječenja je oko 30 minuta. Intenzitet se prilagođava svakom bolesniku individualno po načelu snažno, ali ugodno. Poseban oprez treba imati kod ljudi kojima je nakon kirurškog zahvata narušen osjet kože u području oko reza, jer tada ne dobivamo povratne informacije za prilagođavanje jakosti intenziteta struje [7].

11. Magnetoterapija

Primjena magnetne terapije u medicini poznata je više od tisuću godina, ali tek u drugoj polovini 19. stoljeća počela su ispitivanja o djelovanju visokofrekventnih struja na organizam. Impulsna kratkovalna diatermija temeljena je na kratkotrajnim skupinama impulsa (65-400 us) i desetke puta duljim stankama kako bi se izbjegao termički učinak visokofrekventnog (27,12 MHz) kontinuiranog izlaza. Sedamdesetih se godina u Europi razvijaju niskofrekventni uređaji frekvencije do 50 Hz i relativno slabim impulsnim magnetnim poljem (do 10 mT) [8]. Magnetno polje nastaje intermolekularnim kružnim strujanjem zbog brze promjene električnoga polja. Ono prodire kroz tijelo i svaku stanicu u pokretu. Magnetoterapija može imati učinke u svježim traumama, nesraslim frakturama, zglobnim bolestima, bolovima različite etiologije [18] (Slika 11.1.).



Slika 11.1. Magnetoterapija nakon frakture kuka.

Izvor: <http://natus.hr/Magnetoterapija>

(09.09.2021.)

Doziranje magnetne terapije nije definirano i kreće se od 10 minuta do višesatnog trajanja primjene u odnosu na prosječnu snagu. Danas je prihvaćeno da učinci elektromagnetnog polja nisu ovisni o dozi kao što je to slučaj s ionizirajućim zračenjem. Određene amplitude magnetnog polja mogu dovesti do boljega biološkog odgovora (biološki prozori). Doziranje je bolje provoditi individualno nego prema aplikacijskim protokolima često pridodanim uređajima. Načelno se može preporučiti primjena manjeg intenziteta, nižih frekvencija i kraćeg trajanja u akutnim slučajevima i površnim lezijama. U kroničnim slučajevima mogu se upotrijebiti veći intenziteti, viša frekvencija i dulje trajanje, ali postupnim pojačavanjem zbog izbjegavanja mogućih neugodnih senzacija u bolesnika. Kontraindikacije za primjenu magnetoterapije jesu akutni cirkulacijski poremećaji, koronarna insuficijencija, pace maker, akutne infekcije i gljivične bolesti [6].

12. Hidroterapija

Hidroterapija se koristi tekućim medijem za prijenos toplinskih i mehaničkih učinaka na tijelo. Hidroterapija daje pozitivne učinke pri izvođenju vježbi zbog tri ključna svojstva vode. Voda ima sposobnost transfera toplinske energije i vrlo visok i specifičan toplinski kapacitet. Mehanizmom konvekcije i kondukcije toplina se prenosi na tijelo što uzrokuje analgetski učinak i rezultira smanjenjem muskulaturnog spazma i boli. Također, kada je osoba u vodi sila uzgona dovodi do osjećaja prividnog smanjenja tjelesne težine. Tijelo koje se nalazi uronjeno u vodi gubi onoliko koliko je težak volumen istisnute količine tekućine [9]. Upravo takvo fizikalno svojstvo omogućuje olakšano izvođenje aktivnog pokreta uz znatno manji mišićni angažman. Nadalje, hidrostatski tlak, odnosno tlak stupca vode na četvorni centimetar površine tijela ima dvojno djelovanje. Pošto je veći od kapilarnog tlaka, djeluje kompresivno i utječe na smanjenje edema. No, isto tako povećan je i priljev krvi u desnu klijetku, pa se posebna pažnja posvećuje na indikaciju pacijenata hidrogimastikom koji su inače kardiološki bolesnici. Ukupno gledajući, hidroterapija pozitivno djeluje na sve organske sustave, uključujući lokomotorni, mišićnokoštani, renalni, respiratorni, kardiovaskularni i endokrini sustav [9].

Vježbe se provode u terapijskom bazenu, asistirane od fizioterapeuta za pojedine dijelove. Opća je pokretljivost povećana zbog smanjenja pritiska na zglobove, smanjenja boli i manje aktivnosti mišića zbog sile uzgona. Angažman mišića može se povećati izvođenjem kontinuiranih pokreta, promjenom smjera pokreta ili promjenom brzine. Isti pokret ako se izvede većom brzinom zahtijeva veći napor mišića. Primjena pomagala u vodi, poput utega također zahtijeva pojačan angažman mišića. U dubokoj vodi pri vježbanju donjih udova angažiraju se praktično sve mišićne skupine (trbušna, leđna muskulatura) zbog kontrole posture i centralne stabilizacije. Kombinirani pokreti u različitim smjerovima poboljšavaju funkcionalnu reedukaciju. Temperature vode određuje se u odnosu prema svrsi i cilju vježbi, te dijagnozi [9].

13. Krioterapija

Krioterapija je lokalna primjena hladnoće sa svrhom liječenja. Izravni je učinak hlađenja pad temperature kože i potkožnog tkiva, a manje mišića i zgloba. Aplikacijom hladnoće postiže se analgetski i spazmolitički učinak, facilitira mišićna kontrakcija, smanjuje upala i krvarenje. Hladnoća prodire dublje u tkiva i ima duži učinak od topline. Ako se za vrijeme ili nakon krioterapije provode vježbe brži je povratak temperature na početne vrijednosti. Važno je da se nakon ozljede primjeni hladnoća, napravi bandaža i podigne ozlijeđeni dio uz mirovanje. Akronim rest-mirovanje, ice-led, compression-kompresija i elevation-elevacija (REST) označuje postupak pri ozljedi donjih ekstremiteta [2].

Kriomasaža je najčešći način primjene. Tijekom tretmana bolesnik osjeća 4 različite senzacije: intenzivnu hladnoću, pečenje, bolnost i na kraju analgeziju. Osjećaj pečenja i pojačane osjetljivosti kratko traje. Nakon lokalne vazokonstrikcije slijedi refleksna vazodilatacija. Kožna temperatura pada do 15 °C pa nema opasnosti smrzavanja [2].

Led i hladna voda indicirani su za tretman natkoljenice. Pri afekciji distalnih dijelova udova odabiru se hladne kupke u kojima je cijeli ud uronjen u hladnu kupku. Temperatura vode treba iznositi 13-18 °C. Što je temperatura niža kraća je ekspozicija hladnoj kupki. Obično je kupka od 13 °C vrlo neugodna [2].

Kriokompresijska jedinica je mehanizam s manšetom poput one na tlakomjeru kroz koju struji hladna tekućina temperature 10-25 °C. Manšeta se intermitentno napuhuje do 70-90 mmHg da bi se postigla kompresija i smanjio edem. Optimalna je za ozljede bedrene kosti jer se može kombinirati krioterapija, kompresija i elevacija [2].

Kriokinetička metoda je učinkovit način rehabilitacije nakon traume u kojem se istodobno primjenjuje hladnoća i vježbe u hladnoj vrtložnoj kupki 13-18 °C [2].

Sprejeve za hlađenje upotrebljavaju se za umanjene boli i to na mjestima s malo potkožnoga tkiva. Nakon aplikacije spreja prestaje učinak hlađenja, posljedično se povećava lokalni krvni protok i dobiva potpuno suprotan učinak. I pri ovom načinu postoji opasnost oštećenja kože hladnoćom [2].

Klinička primjena temelji se na fiziološkim promjenama koje nastaju zbog pada temperature tkiva. [2].

14. Preporuke za vježbe kod kuće

Opće preventivne mjere u ranoj postoperativnoj fazi uključuju zaštitu integriteta kirurške strukture kako bi se stvorili dobri preduvjeti za ozdravljenje (Tablica 14.1.). U ovoj fazi odmor je sastavni dio liječenja. Vježbe i aktivnosti koje uzrokuju veću bol svakako treba izbjegavati jer je to znak preopterećenja i iritacije. Ovisno o specifičnim potrebama pacijenta, za rasterećenje operiranog ekstremiteta koriste se ortopedska pomagala poput štaka ili pomagala za hodanje [10] (Tablica 14.2.).

Tablica 14.1. *Postoperativne preporuke*

Izvor: Nikolić T. Smjernice za rehabilitaciju bolesnika nakon prijeloma, Zagreb, 2015.

POSEBNE MJERE OPREZA NAKON UGRADNJE TOTALNE ENDOPROTEZE KUKA <i>(8. tj. ili ovisno o procjeni operatera)</i>
• NE križati noge
• NE naginjati se prema naprijed pri ustajanju ili sjedanju
• NE podizati predmete s tla
• NE pregibati se u kuku više od 90°
• NE klečati na koljenu zdrave noge

Tablica 14.2. *Preporuke za korištenje štaka*

Izvor: Nikolić T. Smjernice za rehabilitaciju bolesnika nakon prijeloma, Zagreb, 2015.

PRAVILNO NAMJEŠTANJE ŠTAKA
• gornji rub štaka 5 cm ispod lakta
• rukohvati u ravnini zdjelice
• laktovi blago flektirani
• oslonac na šakama, ne na laktovima

Prilikom ustajanja i sjedenja preporuča se staviti ruke na naslone za ruke i ispraviti noge. Opreznost je potrebna i pri odlasku uz stepenice. Rasterećenje operiranog segmenta se postiže korištenjem štaka uz odgovarajući način (Tablica 14.3.)

Tablica 14.3. Preporuke za hod po stubama

Izvor: Nikolić T. Smjernice za rehabilitaciju bolesnika nakon prijeloma, Zagreb. 2015.

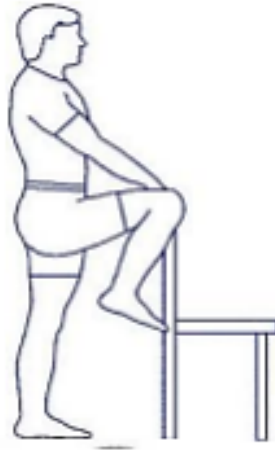UPUTE ZA RASTERETNI HOD PO STUBAMA	
Uza stube hodajte tako da:	Niza stube hodajte tako da:
<ul style="list-style-type: none"> iskoračite zdravom nogom na višu stubu 	<ul style="list-style-type: none"> prebacite štake na nižu stubu
<ul style="list-style-type: none"> prebacite štake 	<ul style="list-style-type: none"> iskoračite operiranom nogom na nižu stubu
<ul style="list-style-type: none"> operiranom nogom zakoračite na istu stubu. 	<ul style="list-style-type: none"> zdravom nogom zakoračite na istu stubu.

Nakon završetka oporavka preporučuje se izvođenje ciljanih vježbi svaki dan, nekoliko puta dnevno, hodajući 2-3 puta dnevno, svaki put po pola sata ili prema toleranciji. Preporučuje se da bolesnici s dobrim općim stanjima i bez kontraindikacija postupno nastave umjerenu tjelesnu aktivnost. Preporučene aktivnosti su plivanje, hodanje, vožnja biciklom i tenis za parove. Treba izbjegavati trčanje, skijanje i skakanje po teškim terenima, izravan kontakt i nagle promjene smjera [2].

14.1. Vježbe kod kuće

Vježba 1

Vježba fleksije kuka izvodi se na način da pacijent stoji uspravno uz naslon stolice na koji se nasloni rukama. Potom se koljeno operirane noge podiže prema prsima do fleksije od 90° u kuku, te se noga vraća u početni položaj. Dnevno se izvode dva seta vježba. Jedan set sadrži 10 ponavljanja (Slika 14.1.1.) [17].

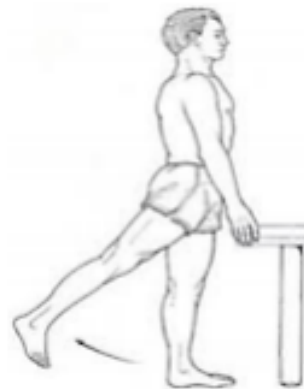

Slika 14.1.1. Fleksija kuka,

Izvor: <https://repozitorij.mef.unizg.hr/islandora/object/mef%3A1810/datastream/PDF/view>

Vježba 2

Vježba ekstenzije kuka izvodi se na način da pacijent stoji uspravno uz naslon stolice ili stola na koji se nasloni rukama. Potom polaganim pokretima pomiče nogu na kojoj je izvršena operacija prema unazad koliko može i potom ju vraća u početni položaj. Vježba se izvodi u dva seta dnevno. Jedan set sadrži deset ponavljanja (Slika 14.1.2.) [17].



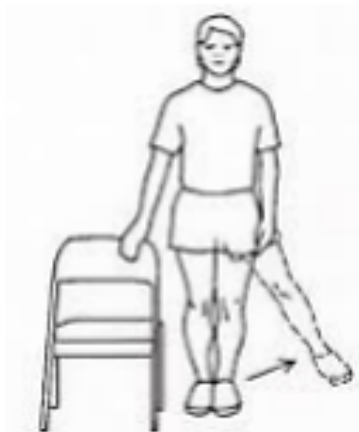Slika 14.1.2. Ekstenzija kuka,

Izvor: <https://repozitorij.mef.unizg.hr/islandora/object/mef%3A1810/datastream/PDF/view>

Vježba 3

Vježba abdukcije u zglobu kuka u uspravnom položaju izvodi se na način da pacijent stoji uspravno uz naslon stolice ili stola na koji se nasloni rukama. Potom polaganim pokretima pomiče nogu na kojoj je izvršena operacije u stranu koliko može. Pritom je potrebno paziti da

su prsti stopala tijekom cijelog pokreta usmjereni naprijed. Zatim se noga vraća u početni položaj. Vježbe se rade u dva seta dnevno. Svaki set sadrži 10 ponavljanja (Slika 14.1.3.) [17].

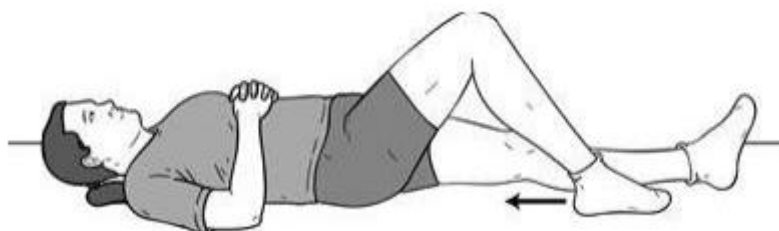

Slika 14.1.3. Abdukcija u kuku,

Izvor: <https://repositorij.mef.unizg.hr/islandora/object/mef%3A1810/datastream/PDF/view>

Vježba 4

Vježba klizanja pete izvodi se na način da pacijent leži na leđima, te približuje petu operirane noge prema stražnjici, povlačeći stopalo po podlozi. Izvode se dva seta dnevno. Jedan set sadrži deset ponavljanja (Slika 14.1.4.) [17].

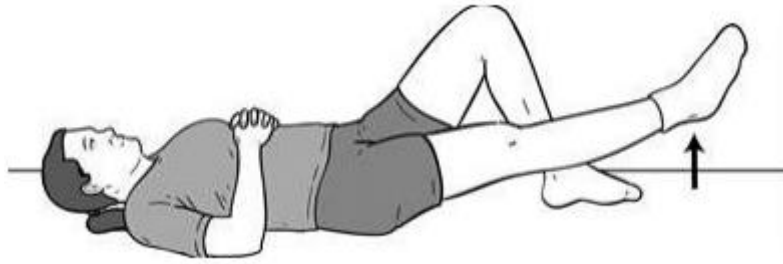


Slika 14.1.4. "Klizanje pete",

Izvor: <https://repositorij.mef.unizg.hr/islandora/object/mef%3A1810/datastream/PDF/view>

Vježba 5

Vježba elevacije ispružene noge izvodi se na način da pacijent leži na leđima s ispruženom operiranom nogom. Druga noga savijena je u koljenu. Mišiće operirane noge potrebno je napeti te polaganim pokretima podići do razine koljena druge noge. Izvode se dva seta dnevno, svaki set sastoji se od 10 ponavljanja (Slika 14.1.5.) [17].

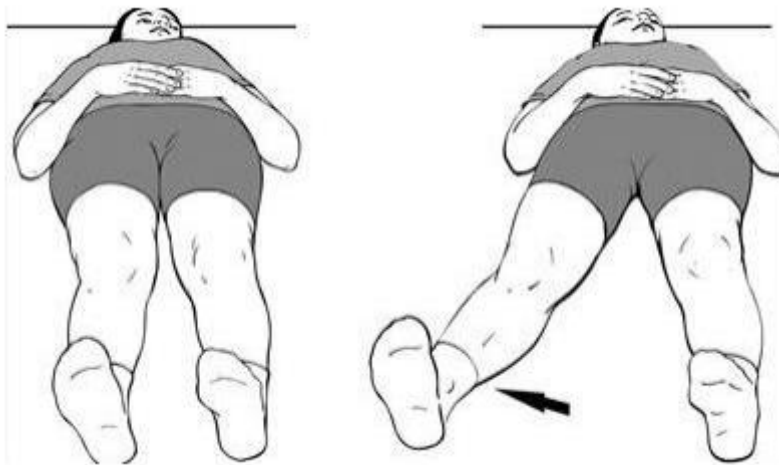


Slika 14.1.5. Elevacija ispružene noge,

Izvor: <https://repozitorij.mef.unizg.hr/islandora/object/mef%3A1810/datastream/PDF/view>

Vježba 6

Vježba abdukcije i adukcije u zglobu kuka izvodi se na način da pacijent leži na leđima s ispruženim nogama. Prsti stopala usmjereni su prema stropu. Potom se laganim pokretima vrši abdukcija i adukcija operirane noge u kuku prema drugoj, zdravoj nozi. Zdrava noga treba ostati nepomična, odnosno potrebno je paziti da ne prelazi mediosagitalnu ravninu (Slika 14.1.6.) [17]



Slika 14.1.6. Abdukcija/adukcija kuka,

Izvor: <https://repozitorij.mef.unizg.hr/islandora/object/mef%3A1810/datastream/PDF/view>

15. Zaključak

Cilj fizioterapije kod osoba starije životne dobi nakon prijeloma bedrene kosti je smanjiti bol, izbjeći komplikacije, poboljšati zacjeljivanje i povećati raspon pokreta i snage za postizanje funkcionalnosti i provođenje društvenih aktivnosti koje je pacijent prethodno bez poteškoća obavljao. Budući da se većina prijeloma događa u starijoj dobi, obično zbog poteškoća u motoričkom sustavu ili komorbiditeta, produljeno je vrijeme ozdravljenja i ubrzan pad funkcionalnih sposobnosti. Odgovarajuća multimodalna skrb vrlo je važna za smanjenje visoke smrtnosti i invaliditeta uzrokovanih ovim ozljedama. Kako bi se postigao cilj, program fizioterapije počinje odmah nakon akutne njege. Uključuju edukaciju bolesnika, pozicioniranje, vježbe, korištenje pomagala, proceduru fizikalne terapije, lijekove, prilagodbu okoline i drugo. Važan je kontinuitet kroz čitavo razdoblje rehabilitacije, bez obzira na to gdje se postupci odvijaju, u akutnoj bolnici, općem ili specijaliziranom rehabilitacijskom centru, stacionarno, dnevnoj bolnici, ambulantno, u bolesnikovu domu ili instituciji u koju je smješten. Postupci su u početku individualni, ali mogu biti provedeni i u grupi, što ima pozitivne učinke kao što su motiviranje bolesnika, izmjena iskustava i informacija iz prve ruke i povezivanje. Kako bi se spriječile moguće pogreške u komunikaciji pošto u skrbi za bolesnika sudjeluje čitav niz stručnjaka iz različitih profesija potrebno je težiti interdisciplinarnom pristupu. Određene preporuke, ciljeve, nalaze, planove, evaluacije i postupke treba dokumentirati sukladno pravilima struke. Uspješno provedenom rehabilitacijom, bolesnik se vraća u svoju novo prilagođenu okolinu i nastavlja vježbati uz redovne kontrole.

16. Literatura

1. B. Ćurković: Fizikalna i rehabilitacijska medicina, Medicinska naklada, Zagreb, 2004.
2. D. Mik: Prijelom vrata bedrene kosti, Završni rad, Zdravstveno veleučilište u Zagrebu, 2018.
3. I. Jajić: Fizikalna medicina i opće rehabilitacija, Medicinska naklada, Zagreb, 2001.
4. A. Rukavina: Osteosinteze dugih kostiju, Naklada Slap, Zagreb, 2000.
5. I. Komanov: Liječenje loma kosti. Medicinski fakultet sveučilišta u Zagrebu, 2000.
6. T. Savić, V. Koščak: Duration of Nursing Care in Patients with Hip Fractures, Croat Nurs, br. 3, 2019, stri 71-77
7. L. Alerić: Utjecaj oblika trupa na dinamičku izdržljivost endoproteze zgloba kuka, Diplomski rad, Fakultete strojarstva i brodogradnje, Zagreb, 2018.
8. Z. Ljolje: Specifičnosti njege bolesnika s pertrohanternim prijelomom bedrene kosti, Završni rad, Visoka tehnička škola u Bjelovaru, 2018.
9. F. Pamuković: Osteosinteza prijeloma i fraktura, Diplomski rad, Fakultet strojarstva i brodogradnje, Zagreb, 2010.
10. T. Nikolić, A. Aljinović, A. Filipčić, M. Jakšić: Smjernice za rehabilitaciju bolesnika nakon prijeloma u području proksimalnog okrajka bedrene kosti, Pregledni rad, Hrvatsko društvo za fizikalnu i rehabilitacijsku medicinu, Zagreb, 2015.
11. M. Grubišić: Kliničke smjernice u fizikalnoj terapiji, Hrvatska komora fizioterapeuta, Zagreb, 2011, str. 269-295
12. I. Kovač, V. Mužić, M. Abramović, Z. Vuletić: Rehabilitacija osoba s amputacijom donjih udova, Hrvatsko društvo za fizikalnu i rehabilitaciju medicinu, Zagreb, 2015, str. 183-211
13. F. Grubišić: Fizikalna i rehabilitacijska medicina, Hrvatsko društvo za fizikalnu i rehabilitacijsku medicinu, Zagreb, 2015, str. 97-103
14. S. Stasi: Physical Therapy Rehabilitation after Surgical Treatment of acetabulum fractures and upper femur fractures, CHAP, 2014, str. 50-76

15. <https://www.rwjbh.org/documents/sbmc/SBMC-Hip-Fracture-Program-Guidebook-2019.pdf>, dostupno 08.09.2021.
16. S. Karinkanta, M. Piirtola, H. Sievänen: Physical therapy approaches to reduce fall and fracture risk among older adults, *Nat Rev Endocrinol*, br. 6, 2010, str. 396–400
17. K. Škugor: Izometričke, izotoničke i izokinetičke vježbe u fizikalnoj medicini, Diplomski rad, Sveučilište u Zagrebu, 2018.

17. Popis slika

Slika 2.1. Bedrena kost.....	Error! Bookmark not defined.
Slika 2.2.1. Zglob kuka	Error! Bookmark not defined.
Slika 2.2.2. Kretnje u zglobovima kuka	6
Slika 3.1.1. Podjela prijeloma prema tijeku frakturne pukotine.....	8
Slika 3.1.1. Femur sa segmentima.....	Error! Bookmark not defined.
Slika 4.1.1. Proksimalni segment femura s osnovnim tipovima prijeloma.....	Error! Bookmark not defined.
Slika 7.2.1. VAS skala	18
Slika 7.8.1. Piramidalni dijagram	26
Slika 9.1.1. Vježba kontroliranog pasivnog pokreta nakon frakture kuka.....	31
Slika 9.2.1. Statičko kontrakcijsko-relaksacijska vježba.	32
Slika 9.3.1. Statička vježba za jačanje prednjih natkoljениčnih mišića.....	34
Slika 9.3.2. Vježbe za jačanje abduktora natkoljenice	35
Slika 9.3.3. Statička vježba za jačanje medijalnih natkoljениčnih mišića	36
Slika 9.4.1. Primjer izotoničkih vježba.	37
Slika 9.6.1. Pravilan hod uz pomoć štaka po ravnome	39
Slika 9.6.2. Prikaz pravilnog hoda sa štakama uz i niz stepenice	40
Slika 9.6.1. Primjena TENS kod prijeloma femura.....	Error! Bookmark not defined.
Slika 9.6.1. Magnetoterapija nakon frakture kuka.	42
Slika 14.1.1. Fleksija kuka	Error! Bookmark not defined.
Slika 14.1.2. Ekstenzija kuka	47
Slika 14.1.3. Abdukcija u kuku	48
Slika 14.1.4. "Klizanje pete"	48
Slika 14.1.5. Elevacija ispružene noge.....	49
Slika 14.1.6. Abdukcija/adukcija kuka.....	49

18. Popis tablica

Tablica 7.7.1. Opseg pokreta potreban za normalno provođenje aktivnosti svakodnevnog života kod bolesnika s prijelomom femura	22
Tablica 7.7.2. Manualni mišićni test.	23
Tablica 14.1. Postoperativne preporuke	Error! Bookmark not defined.
Tablica 14.2. Preporuke za korištenje štaka	45
Tablica 14.3. Preporuke za hod po stubama.....	46



IZJAVA O AUTORSTVU
I
SUGLASNOST ZA JAVNU OBJAVU

Završni/diplomski rad isključivo je autorsko djelo studenta koji je isti izradio te student odgovara za istinitost, izvornost i ispravnost teksta rada. U radu se ne smiju koristiti dijelovi tuđih radova (knjiga, članaka, doktorskih disertacija, magistarskih radova, izvora s interneta, i drugih izvora) bez navođenja izvora i autora navedenih radova. Svi dijelovi tuđih radova moraju biti pravilno navedeni i citirani. Dijelovi tuđih radova koji nisu pravilno citirani, smatraju se plagijatom, odnosno nezakonitim prisvajanjem tuđeg znanstvenog ili stručnoga rada. Sukladno navedenom studenti su dužni potpisati izjavu o autorstvu rada.

Ja, PAULA MIROVIĆ (ime i prezime) pod punom moralnom, materijalnom i kaznenom odgovornošću, izjavljujem da sam isključivi autor/ica završnog/diplomskog (obrisati nepotrebno) rada pod naslovom FIZIOTERAPIJSKI POSTUPCI KOD OSOBA STARIJE ŽIVOTNE DOBI (upisati naslov) te da u navedenom radu nisu na nedozvoljeni način (bez pravilnog citiranja) korišteni dijelovi tuđih radova.
(NAKON FRAKTURE FEMURA)

Student/ica:
(upisati ime i prezime)

Paula

(vlastoručni potpis)

Sukladno Zakonu o znanstvenoj djelatnosti i visokom obrazovanju završne/diplomske radove sveučilišta su dužna trajno objaviti na javnoj internetskoj bazi sveučilišne knjižnice u sastavu sveučilišta te kopirati u javnu internetsku bazu završnih/diplomskih radova Nacionalne i sveučilišne knjižnice. Završni radovi istovrsnih umjetničkih studija koji se realiziraju kroz umjetnička ostvarenja objavljuju se na odgovarajući način.

Ja, PAULA MIROVIĆ (ime i prezime) neopozivo izjavljujem da sam suglasan/na s javnom objavom završnog/diplomskog (obrisati nepotrebno) rada pod naslovom FIZIOTERAPIJSKI POSTUPCI KOD OSOBA STARIJE ŽIVOTNE DOBI (upisati naslov) čiji sam autor/ica. ŽIVOTNE DOBI NAKON FRAKTURE FEMURA

Student/ica:
(upisati ime i prezime)