

Kontinuirana sestrinska skrb kod pacijenata sa privremenom kolostomom

Kičinbaći, Petra

Undergraduate thesis / Završni rad

2022

Degree Grantor / Ustanova koja je dodijelila akademski / stručni stupanj: **University North / Sveučilište Sjever**

Permanent link / Trajna poveznica: <https://um.nsk.hr/um:nbn:hr:122:583223>

Rights / Prava: [In copyright](#) / [Zaštićeno autorskim pravom.](#)

Download date / Datum preuzimanja: **2024-08-09**



Repository / Repozitorij:

[University North Digital Repository](#)





**Sveučilište
Sjever**

Završni rad br. 1443/SS/2021

**Kontinuirana sestrinska skrb kod pacijenata sa
privremenom kolostomom**

Petra Kičinbaći, 0336032760

Varaždin, ožujak 2022. godine



Sveučilište Sjever

Odjel za sestrinstvo

Završni rad br. 1443/SS/2021

Kontinuirana sestrinska skrb kod pacijenata sa privremenom kolostomom

Student

Petra Kičinbaći, 0336032760

Mentor

Vesna Sertić, dipl.med.techn.


Varaždin, ožujak 2022. godine


Prijava završnog rada

Definiranje teme završnog rada i povjerenstva

ODJEL	Odjel za sestrinstvo		
STUDIJ	preddiplomski stručni studij Sestrinstva		
PRISTUPNIK	Petra Kičinbaći	JMBAG	0336032760
DATUM	14.07.2021.	KOLEGIJ	Zdravstvena njega u kući
NASLOV RADA	Kontinuirana sestrinska skrb kod pacijenata sa privremenom kolostomom		
NASLOV RADA NA ENGL. JEZIKU	Continuous nursing care in patients with temporary colostomy		
MENTOR	Vesna Sertić, dipl.med.techn.	ZVANJE	viši predavač
ČLANOVI POVJERENSTVA	1. Ivana Herak, pred., predsjednik 2. Vesna Sertić, v.pred., mentor 3. doc.dr.sc. Irena Canjuga, član 4. Valentina Novak, pred., zamjenski član 5.		

Zadatak završnog rada

BROJ	1443/SS/2021
OPIS	<p>Stoma predstavlja otvor na trbušnoj stjenici koji se izvodi kirurškim putem uslijed određenih komplikacija zbog kojih je neizbježno takav zahvat napraviti. Stoma može biti privremena ili trajna, što zavisi od vrste ozljede ili bolesti zbog koje je indiciran kirurški zahvat za formiranje stome. Svrha privremene stome je pomoći organizmu da zacijeli od određene traume ili komplikacija uslijed bolesti te omogućavanje uspostavljanja ponovnog normalnog funkcioniranja organizma. Život s privremenom kolostomom velika je i iznenadna promjena u životu za mnoge pacijente. Osim fizičke promjene, kod pacijenata sa kolostomom dolazi i do promjene psihičkog blagostanja i smanjenja kvalitete života. Kontinuirano zbrinjavanje može biti učinkovit pristup rješavanju nesigurnosti i straha kod pacijenata. Zdravstvenu njegu stome uglavnom obavlja medicinska sestra ili enterostomalni terapeut.</p> <p>U radu je potrebno:</p> <ul style="list-style-type: none"> - navesti kirurške postupke izvedbe stoma - objasniti kompetencije enterostomalnog terapeuta u zdravstvenom timu i radu sa pacijentom i obitelji - naglasiti važnost edukacije i podrške u radu sa pacijentima sa privremenom kolostomom, - kroz proces zdravstvene njege obraditi slučaj pacijenata sa privremenom kolostomom
ZADATAK URUČEN	06.09.2021.
POTPIS MENTORA	



Predgovor

Veliko hvala mentorici dipl.med.techn. Vesni Sertić, na neizmjernom strpljenju, usmjeravanju i pomoći tijekom izrade ovoga rada.

Također, zahvaljujem svim profesorima Sveučilišta Sjever na strpljivom učenju, pomaganju i raspolaganju tijekom studiranja.

Hvala mojim prijateljima i prijateljicama na dobroj energiji i konstantnoj podršci, bez kojih studij ne bi prošao tako lako i zabavno.

Zahvaljujem svim kolegama i kolegicama OB Koprivnica koji su bili neizmjerne potpora i izlazili u susret tijekom svakog izostanka poradi fakultetskih obaveza.

Najviše zahvaljujem svojoj obitelji na neizmjernoj podršci, potpori i motivaciji tijekom cijelog studiranja. Hvala mojem suprugu na razumijevanju, sestri na svim korisnim savjetima, te baki i kumi na svakoj toploj riječi.

Veliko hvala mojem sinu na svakom trenutku u kojem mi je bio najveća utjeha; ne postoji jači lijek od djetetovog zagrljaja.

Veliko hvala!

Sažetak

Kolostoma je grčka riječ sastavljena od dvije riječi, gdje *colon* znači debelo crijevo, a *stoma* otvor ili usta. To označava kirurški otvor gdje je debelo crijevo izvedeno na prednju stijenu abdomena te predstavlja novi izlaz za stolicu. Kolostoma se izvodi u općoj anesteziji prilikom operativnog zahvata. Postoje dva načina pristupa operativnom polju: laparoskopija i laparatomija. Prema trajanju, kolostoma može biti kratkotrajna ili trajna ovisno o uzroku bolesti. Prema mjestu, kolostoma može biti uzlazna, poprečna, silazna i sigmoidna.

Najčešći razlozi za izvođenje privremene kolostome su: opstrukcija debelog crijeva, urođene anomalije, karcinomi debelog crijeva, traume, upalne bolesti debelog crijeva te jatrogena perforacija crijeva endoskopom.

Glavni razlog za kreiranje privremene stome je karcinom debelog crijeva. Drugi je po pojavnosti i smrtnosti od zloćudnih novotvorina kod muškaraca i žena. Najčešći simptomi kod raka debelog crijeva su: pojava krvi u stolici, nadutost, gubitak težine u kratkom vremenskom periodu, pojava umora i slabosti.

Vrlo je bitna psihička i fizička priprema bolesnika prije operativnog zahvata da bi se prevenirale poslijeoperacijske poteškoće i komplikacije. Nakon operativnog zahvata, vrlo je bitna edukacija pacijenta za daljnji nastavak njege privremene stome u kućnim uvjetima. Također, naglasak treba staviti na prehranu, zbog veće osjetljivosti na određene namirnice.

Pacijentima uvelike pomaže razgovor sa bližom obitelji, liječnikom, enterostomalnim terapeutom i prijateljima. Svaki pacijent ima pravo na besplatnu upotrebu stoma pomagala koja se prema Pravilniku ortopedskih pomagala uručuje besplatno po odlasku iz bolnice. Bez obzira na dob i spol, svi osiguranici, nakon složenog operativnog zahvata koji zahtjeva previjanje rane i skrb za stomu, imaju pravo na zdravstvenu njegu u kući.

Ključne riječi: kolostoma, karcinom debelog crijeva, pacijent, psihička i fizička priprema, zdravstvena njega u kući

Summary

Colostoma is a Greek word made up of two words, where *colon* means colon, and *stoma* means opening or mouth. This marks the surgical opening where the colon is performed on the anterior abdominal wall and represents a new outlet for the stool. The colostomy is performed under general anesthesia during surgery. There are two ways to approach the operative field: laparoscopy and laparotomy. Depending on the duration, a colostomy can be short-lived or permanent depending on the cause of the disease. Depending on the site, the colostomy can be ascending, transverse, descending, and sigmoid.

The most common reasons for performing a temporary colostomy are: colon obstruction, congenital anomalies, colon cancer, trauma, inflammatory bowel disease, and iatrogenic bowel perforation with an endoscope.

The main reason for creating a temporary stoma is colon cancer. It is second in incidence and mortality from malignant neoplasms in men and women. The most common symptoms of colon cancer are: the appearance of blood in the stool, bloating, weight loss in a short period of time, the appearance of fatigue and weakness.

Psychological and physical preparation of patients before surgery is very important in order to prevent postoperative difficulties and complications. After the operation, it is very important to educate the patient to continue the care of temporary stoma at home. Also, emphasis should be placed on diet, due to greater sensitivity to certain foods.

Patients are greatly helped by talking to close family, a doctor, an enterostomal therapist, and friends. Every patient has the right to free use of stoma aids, which according to the Regulations of Orthopedic Aids are delivered free of charge upon departure from the hospital. Regardless of age and gender, all insured persons, after a complex surgical procedure that requires wound dressing and stoma care, are entitled to home health care.

Key words: colostomy, colon cancer, patient, mental and physical preparation, home health care

Popis korištenih kratica

lat.	latinski
cm	centimetar
ml	mililitar
CT	Kompjuterizirana tomografija
RH	Republika Hrvatska
%	postotak
tzv.	takozvano
CRP	C-reaktivni protein
EKG	elektrokardiogram
RTG	radiografija
UZV	ultrazvuk
MSCT	višeslojna kompjuerizirana tomografija
PHD	patohistološka dijagnoza
itd.	i tako dalje
HZZO	Hrvatski zavod za zdravstveno osiguranje
HAK	Hrvatski autoklub

Sadržaj

1. Uvod.....	1
1.1. Anatomija i fiziologija	2
2. Kolostoma.....	5
2.1. Hartmannov postupak	5
2.2. Indikacije za postavljanje privremene kolostome	6
2.2.1. Opstrukcija debelog crijeva	7
2.2.2. Jatrogena perforacija debelog crijeva endoskopom	7
2.2.3. Urođene anomalije	8
2.3. Karcinom debelog crijeva	9
2.3.1. Znakovi i simptomi kolorektalnog karcinoma	9
3. Vrste kolostome	11
3.1. Prema trajanju	11
3.2. Prema mjestu.....	12
4. Zdravstvena njega pacijenata sa privremenom kolostomom	15
4.1. Prijeoperacijska njega	15
4.1.1. Psihička priprema.....	15
4.1.2. Fizička priprema	16
4.2. Dan prije operacije.....	17
4.2.1. Obilježavanje stome.....	17
4.3. Na dan operacije	18
4.3.1. Tijekom operacijskog zahvata	19
4.4. Poslijeoperacijska njega.....	19
4.5. Proces zdravstvene njege	20
5. Izgled zdrave stome	23
5.1. Poteškoće	23
5.2. Komplikacije.....	25
5.2.1. Rane komplikacije	25
5.2.2. Kasne komplikacije.....	28
6. Edukacija pacijenata sa privremenom kolostomom.....	30
6.1. Pomagala za kolostomu	30
6.1.1. Jednodijelni sustav	31
6.1.2. Dvodijelni sustav	31

6.2.	Ostala stoma pomagala	32
6.3.	Važnost sestrinske dokumentacije u njezi kolostome	34
7.	Period života sa privremenom kolostomom.....	35
7.1.	Prehrana	36
8.	Roditelji i djeca sa privremenom stomom	38
8.1.	Psihosocijalna pitanja.....	39
8.2.	Njega stome djeteta.....	39
8.3.	Povratak djeteta u školu	40
9.	Udruge pacijenata sa kolostomom	41
9.1.	Prava pacijenata	41
10.	Zdravstvena njega u kući	42
11.	Utjecaj Covid-19 na pacijente sa kolostomom	43
12.	Zdravstvena njega kod zatvaranja privremene kolostome	44
12.1.	Prijeoperacijska priprema	45
12.2.	Poslijeoperacijska njega.....	45
12.3.	Povratak rada crijeva.....	46
12.4.	Moguće sestrinske dijagnoze nakon zatvaranja stome:	47
13.	Prikaz slučaja	49
14.	Zaključak	51
15.	Literatura.....	52
16.	Popis slika	61
17.	Prilozi	62

1. Uvod

Svu hranu koju konzumiramo, probavni sustav obrađuje u našem tijelu. Prvi dio probavnog sustava, želudac i tanko crijevo uz pomoć jetre, žučnog mjehura i gušterače, obrađuje hranu za dobivanje energije, dok posljednji dio, debelo crijevo i rektum upijaju tekućinu stvarajući čvrsti otpad (stolicu, izmet) koji odlazi iz tijela [1].

Enterostome su crijevne stome koje se dijele na ileostome i kolostome [2]. Stoma je grčka riječ koja u prijevodu znači otvor ili usta [3].

Riječ kolostoma sastavljena je od dvije riječi. *Colon* znači debelo crijevo, a *stoma* znači otvor. Kolostoma je kirurški otvor gdje je debelo crijevo izvučeno na prednju stjenku abdomena, pričvršćeno šavovima, te je to novi izlaz za stolicu (feces). Na taj način zaobilazi se anus (čmar), a probavni sustav i dalje funkcionira normalno. Otvor je ružičast, okrugao i ovalan. Stoma nema živčane nastavke ni osjetljivost na bol, stoga tokom higijene treba paziti da ne dođe do krvarenja [4].

Izvedeni kirurški otvor se izvodi kada osoba, iz medicinskih razloga, ne može imati stolicu. Izvođenje kolostome se provodi kod karcinoma crijeva, upalnih bolesti crijeva, anomalija pri rođenju, ozljeda crijeva, peritonitisa, gubitka kontrole anusa. Zahvat kreiranja stome je jednako bitan kao i ostali operativni zahvati. Kreiranje stome omogućava opstanak u životu, odnosno povratak svakodnevnom životu nakon bolesti. Nakon formiranja privremene stome, teško se priviknuti na novonastalu situaciju, kako pacijentu, tako i njegovoj obitelji. Stoma nema prstenast mišić kojim se regulira protok stolice, već stolica izlazi samovoljno. Najčešće se pojavljuje osjećaj potištenosti, nemoći te slabosti zbog čega osobe misle da su nositelji hendikepa. Pacijenti izražavaju ljutnju i postaju tjeskobni. Treba dobro sagledati i uzeti u obzir pacijentove emocije te reagirati na njih. Za pacijenta je važno saznanje o stomi, čemu služi te kako se priviknuti na novonastalu situaciju. Kvalitetno izveden otvor olakšava kvalitetu života pacijenata. Zbog toga je bitna kvalitetna psihička i fizička priprema prije i nakon operativnog zahvata [2].

Privremeni otvor iliti privremena stoma višestruko utječe na život pacijenta, uključujući fizičku, psihološku, društvenu i duhovnu razinu kvalitete života. Medicinske sestre moraju shvatiti i obratiti pozornost na više aspekata kvalitete života pacijenata sa stomom. Zdravstvena

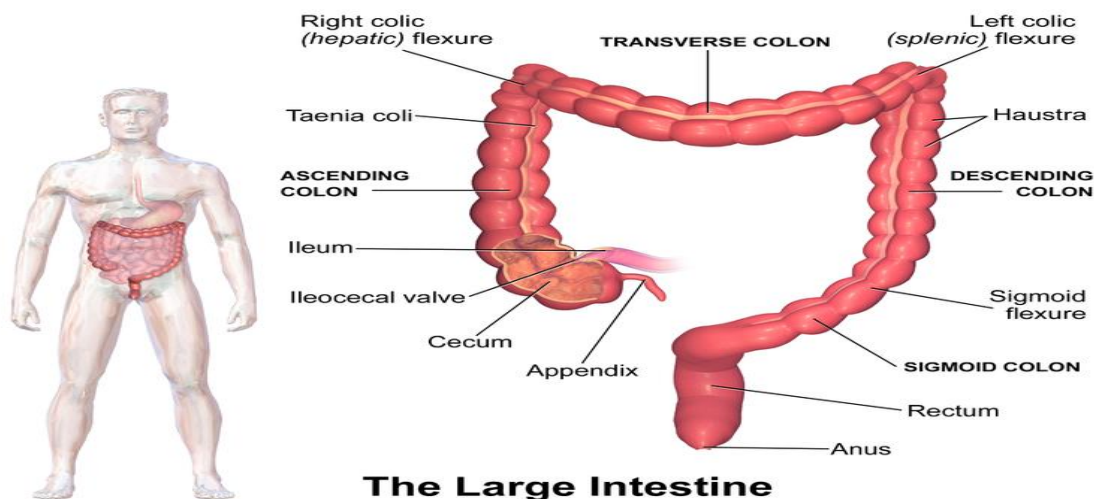
skrb i edukacija ne treba se usredotočiti samo na njegu stome, već se holistički mora razmotriti zadovoljavanje psiholoških, društvenih i duhovnih potreba pacijenata [5].

1.1. Anatomija i fiziologija

Debelo crijevo je distalni dio probavnog trakta, koji je širi od cekuma. Dobiva probavljenu hranu iz tankog crijeva, iz kojega upija vodu i elektrolite tvoreći fekalije. Anatomski se debelo crijevo može podijeliti na četiri dijela - uzlazni, poprečni, silazni i zavojiti dio. Ovi dijelovi tvore luk (obod), koji okružuje tanko crijevo [6].

Debelo crijevo (lat. *intestinum crassum*) dugačko je oko metar i pol. Nastavlja se na tanko crijevo u desnom donjem dijelu abdomena. Na tom mjestu je oblikovan okvir koji obuhvaća vijuge tankog crijeva. Debelo crijevo izlazi iz tankog crijeva desno, u donjem dijelu abdomena, gdje se nalazi crijevna vrećica nazvana slijepo crijevo (*caecum*) te se pri dnu nalazi uski crvuljak (lat. *appendix vermiformis*). Debelo crijevo se usmjeruje prema gore uzlazno (lat. *colon ascendens*) [7]. Dopire do desnog režnja jetre gdje se presavija (lat. *flexura hepatica*). Zakretanjem na lijevu stranu i sezanjem do ošita lijevo od želuca naziva se poprečnim crijevom (lat. *colon transversum*), koje seže pod rep gušterače i blizine slezene gdje se ponovo presavija (lat. *flexura lienalis*). U nastavku je spuštenu dio crijeva lijevom silaznom stranom (lat. *colon descendens*). Uzlazno i silazno debelo crijevo podržano je peritonealnim naborima koji se nazivaju mezenterij [8].

Debelo crijevo, prije ulaza u malu zdjelicu, zavojitog je oblika slova s (lat. *colon sigmoideum*). Završetak je ravnim crijevom (lat. *rectum*) koje se nalazi ispred križne kosti i otvara se prema van čmarom (lat. *anus*) [9]. (Slika 1.1.1)



Slika 1.1.1 Prikaz debelog crijeva

Izvor: <https://teachmeanatomy.info/abdomen/gi-tract/colon/>

Debelo crijevo je povezano sa tankim crijevom, šire je i naborano te seže sve do rektuma [10]. Tanko crijevo probavlja hranjive tvari (ugljikohidrate, proteine, masti) i apsorbira ih u krvne žile. Preostala hrana koja se ne može probaviti prelazi iz tankog u debelo crijevo. Debelo crijevo upija vodu iz otpada i skladišti otpad do sljedećeg pražnjenja crijeva [10,11].

U stjenci debelog crijeva nalazi se uzdužno mišićje raspoređeno u tri snopa zbog čega na vanjskoj crijevnoj površini nastaju tri uzdužne trake (*taeniae*). Mišićne su trake kraće od crijeva te se mjestimično nabiru poprečne izbočine (*haustra*) između kojih se nalaze brazde. Uzlazno i silazno debelo crijevo učvršćeno je uz stražnju trbušnu stjenku, dok poprečno i zavojito crijevo ima dug opornjak (mezenterij) pa je njihova gibljivost znatna. Stezanje kružnog mišićja oblikuje prstenast oblik crijeva koji nepotpuno odjeljuje odsječke debelog crijeva te pomaže u miješanju crijevnog sadržaja koji se potpuno potiskuje [7,9]. Dvije osnovne kretnje u debelom crijevu su kretnje miješanja i kretnje potiskivanja. Stvaranjem haustra postiže se miješanje, a potiskivanju sadržaja debelog crijeva prema čmaru pridonose haustralne kontrakcije. Peristaltički valovi tzv. masovne kontrakcije, dogode se kada se stegne oko 20 cm debelog crijeva pa se cijeli sadržaj tog dijela pomakne prema rektumu. Nakon obroka se pojačava kretanje debelog crijeva [9].

Dospijeće fekalnih masa u rektum potiče defekacijski refleks (pod kontrolom autonomnog živčanog sustava). U debelom crijevu se nalaze samo sluzne žlijezde koje izlučuju sluz. Sluz štiti crijevnu sluznicu i oblikuje fekalnu masu. Izlučivanje sluzi potiče se podraživanjem stanica koje izlučuju sluz. Kako debelo crijevo ne izlučuje enzime, probava se

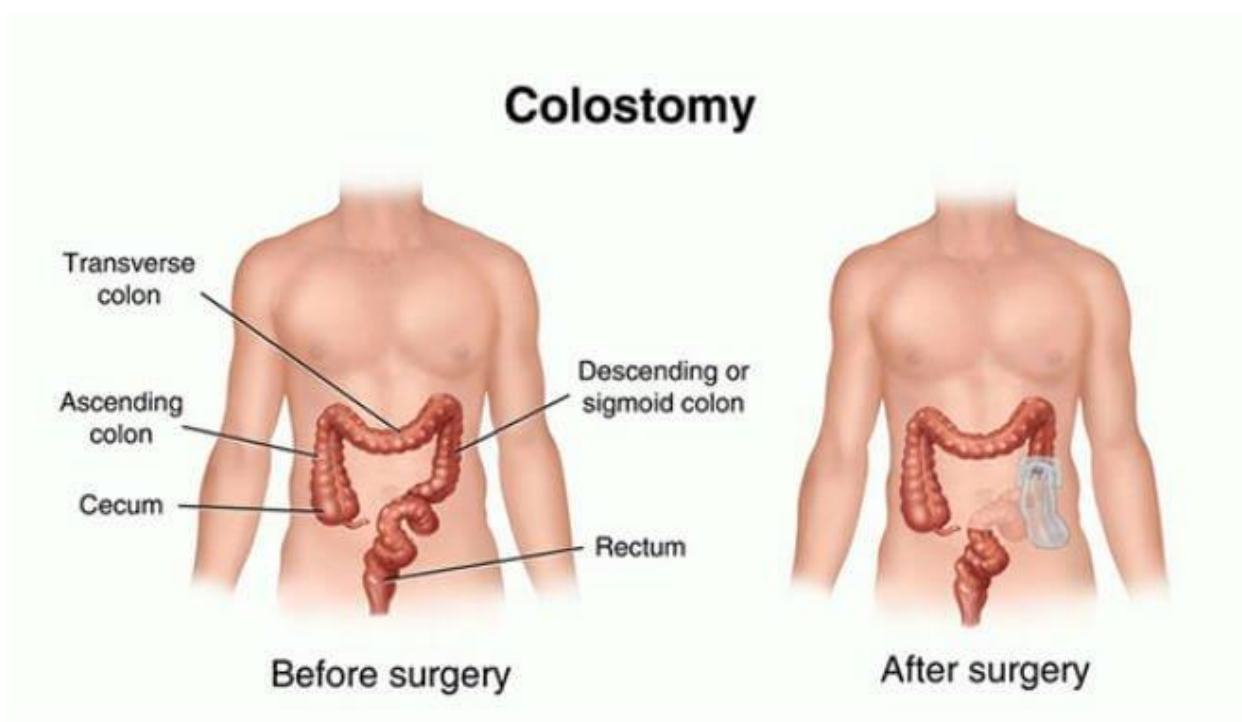
dovršava pomoću enzima koji su dospjeli zajedno sa kašastim sadržajem iz viših dijelova crijeva te apsorbiranjem vode i elektrolita, makar nema crijevnih resica. Nakon apsorpcije ostaju samo zgusnuti ostaci otpada koji čine izmet (*faeces*), što se nakuplja u ravnome crijevu te se otvaranjem čarnog mišića zapirača (*sfinkter*) izbacuje kroz čmar (*defecatio*) [7,9].

Defekacija je pražnjenje izmeta (fecesa). Konzistencija i sastav fecesa je kod svake osobe različit. U fecesu je mnoštvo bakterija, a neke od njih proizvode tvari važne za mikroorganizam kao što su riboflavin, tiamin, vitamin B12, vitamin K. Neugodan miris potječe od produkta djelovanja bakterija, dok boja fecesa potječe od žučnog pigmenta (sterkobilina) [9].

Crijeva podliježu različitim poremećajima i bolestima, kao što su proljevi, opstipacije, zapletaj crijeva (ileus) upale (kolitis, apendicitis), te zarazne i parazitne bolesti [12].

2. Kolostoma

Kolostomija je operacija kojom se učini privremeni ili trajni otvor koji se naziva stoma. Kolostoma je izvedeni put od debelog crijeva prema van na kožu abdomena. Taj postupak pomaže da plinovi i kruti otpad izađu iz tijela bez prolaska kroz rektum. Otpad i plinovi se sakupljaju u vrećici koja se nosi sa vanjske strane tijela na abdomenu [10]. (Slika 2.1)



Slika 2.1 Prikaz - prije i poslije operativnog zahvata

Izvor: <https://www.krenizdravo.hr/zdravlje/bolesti-zdravlje/kolostoma-i-ileostoma-operacija-izgled-stoma-vrecice-njega-stome-komplikacije-i-prehrana>

Izvodi se isključivo kirurškim putem u općoj anesteziji. U planirane operativne zahvate izvođenja kolostome najčešće spada resekcija kolona po Hartmannu, uz mogućnost kasnije uspostave kontinuiteta [13].

2.1. Hartmannov postupak

S obzirom da se operativni zahvat isključivo izvodi u općoj anesteziji, pristup operativnom polju moguć je na dva načina:

1. laparotomija

Neki će pacijenti imati otvorenu (klasičnu) operaciju, gdje operativni zahvat započinje rezom na abdomenu, te se takav pristup operativnom području naziva se laparotomija [13].

2. laparoskopija

Ovo je relativno novi pristup kirurgiji crijeva u kojem se operacija izvodi kroz male rezove pomoću laparoscopa. Neke prednosti ovoga mogu biti rani oporavak, upotreba manje količine analgetika, manji ožiljci na abdomenu i manja pojavnost respiratornih problema. Ponekad se, s obzirom na uviđaj u trbušnu šupljinu, uradi konverzija, odnosno operativni se zahvat dalje nastavlja laparatomijom, što ne znači neuspjeh u zahvatu [14].

Hartmannov postupak je kirurško liječenje koje se izvodi u akutnoj fazi bolesti debelog crijeva ili rektuma, u svrhu uklanjanja oboljelog područja te stvaranja neprirodne rupe za pražnjenje fecesa. Obično se izvodi otvorenom operacijom, gdje se oboljelo područje uklanja i izvodi se privremena stoma na prednju stjenku trbušnog zida. Kod privremenih kolostoma, nakon oporavka, potrebna je još jedna ili dvije operacije za vraćanje crijevne funkcije u normalan način. Zatvaranje privremene kolostome, odnosno vraćanje crijevnog kontinuiteta, vrši se obično tri do dvanaest mjeseci nakon prvog operativnog zahvata [13].

Laparoskopski pristup zatvaranja kolostome siguran je i izvediv te može rezultirati smanjenjem komplikacija i duljine boravka, kao i kod drugih minimalno invazivnih postupaka [14].

2.2. Indikacije za postavljanje privremene kolostome

Kolostomija je jedan od najčešćih postupaka spašavanja života koji se provodi u cijelom svijetu s namjerom dekompresije začepljenog crijeva ili preusmjeravanja stolice. Stope mortaliteta i morbiditeta su visoke. Treba staviti naglasak na ranu brzu operaciju i naknadno praćenje nakon operacije [15].

Indikacije za privremenu kolostomu:

- opstrukcija debelog crijeva
 - Ileus - najčešći razlog; izazvano je uklještenjem dijela debelog crijeva ili je uzrok tumorska tvorba koja blokira put crijevnom sadržaju

- Volvulus - kada se petlja crijeva zavrti oko sebe i mezenterija koji ga podupire, što rezultira začepljenjem crijeva
- perforacija debelog crijeva
- peritonitis
- fistule, polipi
- urođene anomalije (deformacija anusa, poremećaji rada crijeva)
- upalne bolesti crijeva (ulcerozni kolitis, Chronova bolest)
- divertikuloza crijeva
- ozljeda debelog crijeva ili rektuma (trauma abdomena)
- rak rektuma ili debelog crijeva [10,11].

2.2.1. Opstrukcija debelog crijeva

Opstrukcija debelog crijeva obično izaziva blaže simptome koji se razvijaju postupno, za razliku od opstrukcije tankog crijeva. Napredujuća konstipacija vodi u opstipaciju i distenziju abdomena. Javlja se mučnina, povraćanje, grčevi u donjem abdomenu, ali bez stvaranja stolice, a rektum je prazan. Fizikalnim pregledom se uočava distenzija abdomena i čuje glasno „kruljenje“ u abdomenu. Snimanje pomoću radiografije abdomena ili računalne tomografije može potvrditi dijagnozu. Na mjestu opstrukcije moguće je napipati tvorbu koja može odgovarati tumoru [16].

Liječenje nekompliciranih opstrukcija uključuje intravenoznu nadoknadu tekućinom s korekcijom metaboličkih poremećaja, nazogastričnu dekompresiju i odmor crijeva. Dokazi o perforaciji ili neuspjehu u konzervativnom liječenju, indikacija su za kiruršku intervenciju [16].

Volvulus često počinje naglo. Bol je stalna, a ponekad se na nju nadoveže bol poput kolika koja se javlja na mahove. Opstrukcija debelog crijeva karcinomom često se može razriješiti resekcijom ili anastomozom. Ponekad je potrebna zaobilazna kolostomija s odgođenom resekcijom [17].

Kad je uzrok opstrukcije divertikulitis, često nastaje perforacija. Izvodi se resekcija i kolostomija, a anastomoza se odgađa [17].

2.2.2. Jatrogena perforacija debelog crijeva endoskopom

Jatrogena perforacija gastrointestinalnog trakta povezane s dijagnostičkom ili terapijskim endoskopom je rijedak, ali ozbiljan problem povezan sa značajnim morbiditetom i mortalitetom [18].

Rani znakovi jatrogene perforacije su neuobičajeni bolovi u trbuhu s distenzijom, bolovi u prsima, potkožni emfizem ili nedostatak daha. Teži simptomi ili znakovi: sustavni upalni odgovor, hipotenzija i mentalna konfuzija [18].

Ulazak zraka ili plina u peritonealnu šupljinu znak je jatrogene perforacije, ali ne mora nužno uzrokovati infektivni peritonitis. Ako simptomi ili znakovi upućuju na perforaciju nakon endoskopskog zahvata, treba pažljivo procijeniti i dokumentirati, po mogućnosti kompjutoriziranom tomografijom (CT) skenirati, kako bi se spriječilo kašnjenje u dijagnostici. Brza endoskopska intervencija s postavljanjem kopče može ograničiti istjecanje tekućine, a zatim i potrebu za operacijom. Međutim, ako je prisutan fekalni sadržaj, optimalno liječenje je operativni zahvat sa izvedenom privremenom stomom do oporavka crijeva. Jasna indikacija za operaciju je komplicirano ili neuspješno endoskopsko zatvaranje s istjecanjem fekalnog sadržaja što dovodi do peritonitisa [18].

2.2.3. Urođene anomalije

Kao ključni dio liječenja nekih kongenitalnih anomalija debelog crijeva, kod djece može biti potrebna privremena kolostoma [19].

Anomalija debelog crijeva, kao što je Hirschsprungova bolest (*Megacolon congenitum*), je urođena mana koja uključuje nedostatak živaca koji kontroliraju kontrakcije mišića u debelom crijevu dok je analna atrezija (*atresi ani*), „nezupčani anus“ urođena mana u kojoj je rektum nenormalno sužen [20,21].

Hirschsprungova bolest je urođena mana koja uzrokuje začepljenje ili suženje crijeva. Novorođenčad s tom manom rađaju se bez crijevnih živčanih stanica koje se nazivaju ganglijske stanice, koje omogućuju crijevima da se opuste i stegnu, tako da stolica može proći kroz tijelo i iz njega van. Bez ovih živčanih stanica crijevo se sužava, nema peristaltike, a iznad suženog dijela je lumen crijeva proširen (megakolon). Kad se crijevo suzi, stolica ne može lako proći, a novorođenče ne može samostalno potisnuti stolicu, što rezultira teškim zatvorom. Češća je u dječaka nego u djevojčica [21]. Liječenje uključuje uklanjanje dijela crijeva bez ganglijskih stanica. Hirschsprungova bolest pogađa oko 1 od 5.000 novorođenčadi. Kirurškim putem uklanja se dio crijeva bez ganglijskih stanica i izvede se privremena stoma [20].

Analna atrezija najčešće je urođena mana kada je analni dio deformiran ili je u pogrešnom položaju [21]. Pogađa otprilike jedno od svakih 5000 novorođenčadi i nešto je češća među dječacima nego djevojčicama. Može se pojaviti samo ili zajedno s drugim

abnormalnostima. Nema poznatih uzroka bolesti. Liječenje zahtjeva hitnu kiruršku operaciju, što podrazumijeva odstranjenje zahvaćenog dijela crijeva i izvođenjem privremene kolostome do uspostave normalne funkcije crijeva [20].

2.3. Karcinom debelog crijeva

Karcinom debelog crijeva glavni je razlog za kreiranje stome. Karcinom debelog crijeva je drugo po pojavnosti i smrtnosti od zloćudnih novotvorina u muškaraca i žena. U Republici Hrvatskoj od raka debelog crijeva u prosjeku godišnje obolijeva oko 3000 osoba muškog i ženskog spola, a oko 2000 osoba umire, što se smatra „stabilnim trendom“ u posljednjih nekoliko godina. Godine 2015. karcinom debelog crijeva je otkriven u 3229 osoba. U 2017. godini, karcinom debelog crijeva otkriven je u 3659 osoba, od čega su 2143 muškaraca i 1516 žena. U 2019. godini od te bolesti umrlo je 2095 osoba (1258 muškaraca i 837 žena). To znači da svaki dan deset osoba sazna da ima rak debelog crijeva, a šest umire od ove bolesti. Po tome je karcinom debelog crijeva peti uzročnik smrtnosti u Republici Hrvatskoj [22].

Nacionalni program ranog otkrivanja karcinoma debelog crijeva usvojen je odlukom vlade RH krajem 2007. godine. Prema preporukama Europske komisije, načinjen je dobni raspon i način provedbenog programa. Program uključuje pismene pozive, svake 2 godine, za sve žene i muškarce u dobnom rasponu od pedesete do sedamdeset i četvrte navršene godine života da urade gvajakov kartični test na nevidljivo okultno krvarenje u stolici. Pozitivan nalaz upućuje na probirnu kolonoskopiju [23].

Terenski rad patronažnih sestara te trajna prosvjećenost građana pokazuje na visok porast odaziva što je postignuto u nekoliko županija. Procjena testiranih osoba unutar programa je 21% [23].

2.3.1. Znakovi i simptomi kolorektalnog karcinoma

Rak debelog crijeva možda neće odmah izazvati simptome, no uobičajeni simptomi mogu biti:

- stalna promjena u pražnjenju crijeva koja traje više od nekoliko dana (proljevi, zatvor ili osjećaj da se crijevo ne isprazni u potpunosti)
- stolice koje su sužene nego inače

- pojava krvi u stolici (tamna ili svijetlocrvena stolica)
- rektalno krvarenje sa pojavom svijetlocrvene krvi
- nadutost, plinovi, sitost ili grčeviti bolovi u abdomenu
- gubitak težine bez poznatog razloga u kratkom roku
- osjećaj umora i slabosti [24].

Nužno je kod pojave bilo kakvih simptoma staviti naglasak na važnost posjete liječniku u svrhu postavljanja dijagnoze. Kod odlaska k liječniku u potpunosti treba objasniti simptome. Od velike je važnosti koji su simptomi primijećeni, kada su počeli, kada se i koliko često pojavljuju [24].

3. Vrste kolostome

Kolostoma se stvara kada se ukloni dio debelog crijeva ili rektuma, bilo to zbog procesa bolesti ili uklanjanje oštećenog područja debelog crijeva [25].

3.1. Prema trajanju

Razlog za izvođenje kolostome pomaže zdravstvenom radniku u odluci hoće li kolostoma biti kratkotrajna ili trajna. Na primjer, neke infekcije ili ozljede zahtijevaju privremeni odmor crijeva, a zatim ga ponovno pričvršćuju. Trajna kolostomija može biti potrebna za ozbiljniji ili neizlječivi problem, poput raka koji zahtijeva uklanjanje rektuma ili zatajenje mišića koji kontroliraju eliminaciju [11].

Mjesto gdje je debelo crijevo prekinuto određuje koliko će stolica iritirati kožu. Ako je stolica tekuća, važno je zaštititi kožu trbuha nakon kolostomije [11].

Većina ljudi koji imaju karcinom, kojima je potrebna kolostomija, potrebna je samo privremena kolostoma, na nekoliko mjeseci dok se debelo crijevo ili rektum liječi. No, nekima će možda trebati trajna kolostoma [10].

Privremena kolostomija:

Privremena kolostoma se učini kada je potrebno osigurati dijelu crijeva odmor i da zacijeli nakon operativnog zahvata. Idealno vrijeme za zatvaranje stome je oko 3 do 12 mjeseci nakon operacije. Također je moguće pričekati i do nekoliko godina da se napravi preokret. Najčešća indikacija za zatvaranje stome je dobro pacijentovo zdravstveno stanje te rad mišića crijeva. Kada dođe do ozdravljenja, kolostoma se zatvara i vraća se normalna funkcija crijeva. Spajaju se krajevi crijeva, uspostavlja kontinuitet, te se zatvara privremena stoma. Isto tako, razlog izvedene privremene stome može biti u svrhu zaštite operativnog područja od kontaminacije stolice. Obično se privremena kolostoma izvodi zbog divertikulitisa, upalne bolesti crijeva, raka, začepljenja, ozljede ili urođene mane [11].

Trajna kolostomija:

Može biti potrebna kada bolest zahvati krajnji dio debelog crijeva ili rektuma. Razlozi za operaciju: Rak, divertikulitis, urođene mane, trauma itd. [25].

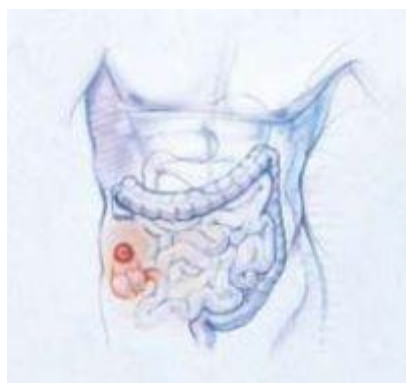
3.2. Prema mjestu

Svaka vrsta kolostome nazvana je prema dijelu crijeva u kojem je potrebna [11].

3.2.1. Uzlazna kolostoma (stoma ascendentnog kolona/cekostoma)

Uzlazno debelo crijevo prolazi od početka debelog crijeva desnom stranom trbuha. U ovom postupku samo dio debelog crijeva još uvijek radi. Zbog toga se iz otpada apsorbira malo vode [10]. To znači da je stolica obično tekuća, kiselija, te sadrži probavne enzime. Kod tih kolostoma izrazito je važno pratiti i nadoknaditi izgubljenu tekućinu [11].

Ova vrsta kolostomije je rijetka, te je privremenog tijeka. Za ovaj dio debelog crijeva prikladnija je ileostomija [11]. (Slika 3.2.1.1)



Slika 3.2.1.1 Uzlazna kolostoma

Izvor: <http://www.pabukimekartu.lt/stomos-operaciju-tipai>

3.2.2. Poprečna kolostoma (stoma transverzalnog kolona/transverzostome)

Poprečno debelo crijevo prelazi preko gornjeg dijela abdomena, a stoma je izvučena pretežno na sredini debelog crijeva, za pet do šest poprečnih prstiju iznad pupka. Stolica je na ovom području mekana zato što je samo mali dio debelog crijeva apsorbirao vodu iz neprobavljivog materijala [10]. (Slika 3.2.2.1)

Ova uobičajena vrsta kolostome ima 3 verzije:

Kolostomska petlja

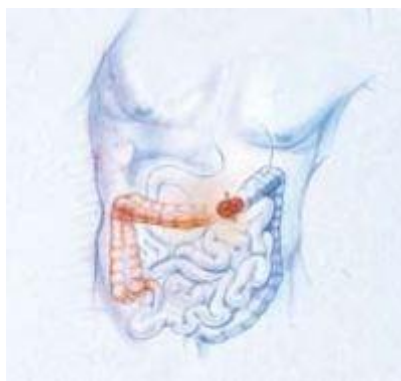
U ovom tipu debelo crijevo ostaje povezano s rektumom. Kao rezultat toga, pacijenti će ponekad ispuštati stolicu ili plinove kroz rektum. Koristi se u situacijama kada je moguće uspostaviti kontinuitet crijeva.

Kolostoma s jednom cijevi

Ova operacija uklanja debelo crijevo ispod kolostomije, uključujući rektum i analni otvor. Ova vrsta kolostomije je trajna.

Dvocijevna kolostoma

Time se debelo crijevo dijeli na 2 kraja koji tvore zasebne stome. Stolica izlazi iz jedne stome. Sluz koju stvara debelo crijevo izlazi iz drugog. Ova vrsta poprečne kolostomije privremenog je tipa [10].

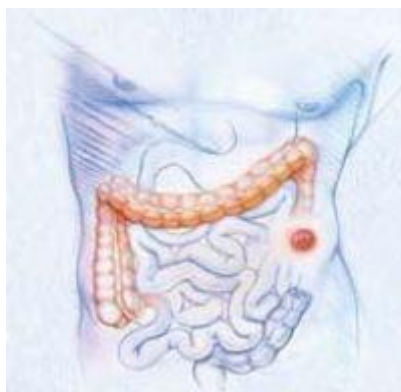

Slika 3.2.2.1 Poprečna kolostoma

<http://www.pabukimekartu.lt/stomos-operaciju-tipai>

3.2.3. Silazna kolostoma

Silazno debelo crijevo odvodi otpad niz lijevu stranu trbuha. Stolica je obično čvrsta [10]. (Slika 3.2.3.1)

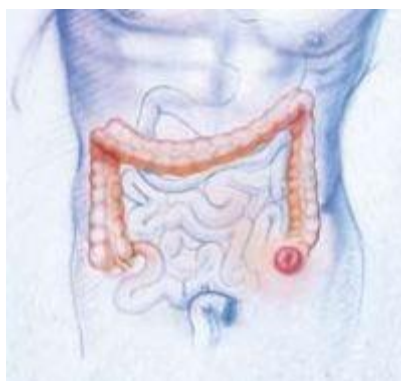

Slika 3.2.3.1 Silazna kolostoma

Izvor: <http://www.pabukimekartu.lt/stomos-operaciju-tipai>

3.2.4. Sigmoidna kolostoma

Najčešći je tip izvođenja kolostome. Nalazi se u donjem lijevom dijelu debelog crijeva. Sigmoidno crijevo premješta otpad u rektum te proizvodi stolicu koja je čvršća i pravilnija od ostalih kolostoma [10]. (Slika 3.2.4.1)



Slika 3.2.4.1 Sigmoidna kolostoma

Izvor: <http://www.pabukimekartu.lt/stomos-operaciju-tipai>

4. Zdravstvena njega pacijenata sa privremenom kolostomom

Zdravstvena skrb se sastoji od prijeoperacijske, neposredne prijeoperacijske i poslijeoperacijske zdravstvene njege pacijenata. Svrha je umanjiti pacijentov strah, tjeskobu i smanjen osjećaj dostojanstva te postići prihvaćanje samoga sebe, usvajanje poželjnog ponašanja te prepoznavanja komplikacija [26].

4.1. Prijeoperacijska njega

Prijeoperacijsko zbrinjavanje pacijenta dio je kontinuirane skrbi što utječe na oporavak pacijenta [26].

Prijeoperacijska priprema pacijenta i obitelji važna je u planiranju procesa zdravstvene njege pacijenata sa stomom. Planiranje je kritična komponenta za postizanje pozitivnih ishoda za pacijenta koji je podvrgnut operaciji radi stvaranja stome. Prilagodbe nastavnom sadržaju i metodama prezentacije trebaju se prilagoditi stilu i sposobnostima učenja pacijenta i obitelji [27]. Uloga enterostomalnog terapeuta vrlo je bitna u prijeoperacijskoj pripremi i poslijeoperacijskoj skrbi ostomata [28].

Svaki susret s pacijentom treba individualizirati. Svaka sumnja na negativan ishod trebala bi biti razlog za odgodu ili otkazivanje [28].

Prijeoperacijska evaluacija treba:

- izgraditi odnos povjerenja između pacijenta i liječnika, pacijenta i medicinske sestre
- identificirati potencijalne probleme tako da se mogu riješiti prije operacije
- potvrditi i postaviti dijagnozu i pristup liječenja
- omogućiti pravilnu edukaciju pacijenata
- osigurati najbolji mogući ishod za pacijenta [29].

4.1.1. Psihička priprema

Svrha psihičke pripreme je omogućiti najbolju moguću spremnost za operativni zahvat. Dokazano je da nakon dobre psihičke pripreme, pacijenti bolje podnose operativan zahvat, trebaju manje analgetika i smanjuju se dani boravka u zdravstvenoj ustanovi (jedan do dva dana manje borave u bolnici) [30].

Dolaskom na odjel, pacijenti uglavnom iskazuju strah, zabrinutost, tjeskobu i potištenost. Način na koji ljudi razmišljaju i što osjećaju prije operativnog zahvata, može utjecati na to kako se osjećaju i što rade nakon operativnog zahvata. Na primjer, istraživanja pokazuju da ljudi koji prije operativnog zahvata osjećaju strah i tjeskobu, izražavaju jaču bol nakon operativnog zahvata [31].

Priprema se provodi od prijema na odjel pa sve do odlaska na operativni zahvat. Kod prijema, pacijenta upoznajemo s ostatkom tima koji će brinuti o njemu tijekom hospitalizacije (radi stvaranja ugodne atmosfere). Nadalje, upoznaje ga se sa rasporedom soba na odjelu, bolesničkom sobom u kojoj će boraviti te drugim pacijentima u sobi. Pacijenta je također važno upoznati s aktivnostima na odjelu (vrijeme vizite, vrijeme obroka, planirane pretrage). Razgovorom procjenjujemo razinu straha, anksioznosti te njegovo znanje o samoj bolesti. Na temelju dobivenih podataka formiramo sestrinsku anamnezu te izradu planova zdravstvene njege. Najveći broj postupaka odnosi se na davanje informacija o samom operativnom zahvatu, mogućim posljedicama te o načinu sprječavanja mogućih komplikacija. Obavijesti se pružaju individualno, radom u grupi, putem pisanih, video i audio materijala kao i učenje vještina kojima se mogu ublažiti postupci operacije (tehnike relaksacije, disanja, odabir najboljeg položaja) [30].

Operativan zahvat za djecu i roditelje može biti iznimno stresan [31]. Poznavanje normalnog razvoja djeteta i raznovrsne aktivnosti primjerene dobi potrebne su za provedbu učinkovite pripreme. Priprema primjerena dobi može pomoći u olakšavanju pozitivnog iskustva koje može smanjiti tjeskobu i utjecati na pogled djeteta i njegove obitelji. U komunikaciji s djetetom treba se približiti u razini djetetovih očiju, a djetetu dopustiti da bude u fizičkom kontaktu s roditeljima. S djetetom treba razgovarati čisto, razumljivo, bez tepanja. Dopustiti da dijete ponese omiljenu igračku, fotografiju, dekiću ili jastuk zbog osjećaja sigurnosti. Na igrački ilustrirati mjesto operacijskog reza te dati primjer da urade postupke poput previjanja medvjedića [32,33].

Potrebno je procijeniti uspješnost i vrednovati naučene postupke. Procjenjuje se tako da pacijent verbalizira i demonstrira naučeno [30].

4.1.2. Fizička priprema

Sve kolorektalne operacije nose značajan rizik. Kako bi se postigli najbolji ishodi, prije operacije potrebno je provesti opsežnu procjenu rizika za pacijenta. Uzima se detaljna anamneza, daju se upute i pristanci na operativni zahvat. Nakon što se identificiraju čimbenici rizika,

moraju se poduzeti odgovarajući koraci kako bi se njihovi učinci sveli na minimum. Procjena pacijenta može se raščlaniti na organske sustave kao što su srčani, plućni, jetreni, bubrežni i gastrointestinalni. Osim toga, može se procijeniti je li pacijent u opasnosti od infekcije, hiperglikemije, pothranjenosti, venske tromboembolije i anemije. Postoje mnogi preventivni koraci koji se mogu poduzeti za poboljšanje ishoda pacijenata u svim tim kategorijama.[34]

Od laboratorijskih pretraga rade se rutinske pretrage – kompletna krvna slika, urin, biokemijske pretrage (natrij, kalij, urea, kreatinin, hepatogram, CRP), koagulacijske pretrage, tumorski markeri, KG i Rh faktor [34].

Od specijalnih pretraga radi se – EKG, RTG srca i pluća, UZV abdomena, MSCT abdomena, kolonoskopija. Na temelju mišljenja anesteziologa, mogu se uraditi dodatne pretrage, ovisno o komorbiditetu pacijenta [34].

4.2. Dan prije operacije

Uz opću pripremu, dan prije operacije priprema se probavni trakt. Obavlja se čišćenje crijeva prema uputama liječnika. Daju se rektalne klizme u kombinaciji sa supozitorijima i/ili prašcima za čišćenje. U svrhu trombopofilakse daje se heparin niske molekularne težine (subkutano u nadlakticu ili trbuh). Markira se mjesto stome u kojem aktivno je uključen pacijent, operater i medicinska sestra, a u svrhu lakše prilagodbe na nadolazeću stomu [35].

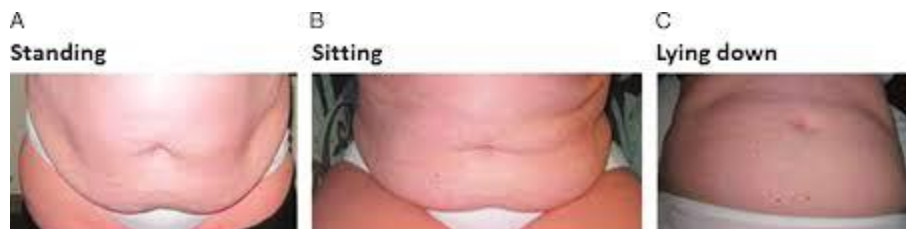4.2.1. Obilježavanje stome

Provodi se praksa preoperacijskog označavanja stome kod osoba kojima će operativni zahvat rezultirati stvaranjem stome. Obilježavanje, odnosno „markiranje“, treba obaviti prije operacije bilo za elektivnu ili za neelektivnu/hitnu operaciju kad god je to moguće. Obilježavanje mjesta treba izvesti stručni tim, liječnik i medicinska sestra/enterostomalni terapeut koji/koja je educiran/a o tome kako odabrati odgovarajuće mjesto stome i o samoj njezi kože i stome [36].

Dostupni podaci ukazuju na to da prijeoperacijsko obilježavanje stome i edukacija od strane medicinske sestre i enterostomalnog terapeuta značajno umanjuje pojavu ranih komplikacija povezanih sa stomom, smanjuje tjeskobu te povećava kvalitetu života. Suprotno tome, nedostatak prijeoperacijskog označavanja mjesta stome je značajan faktor rizika za nastanak problematične stome. Prijeoperacijsko označavanje mjesta stome ključno je za

poboljšanje poslijeoperacijske kvalitete života pacijenata, promicanje njihove neovisnosti i smanjenja stope poslijeoperacijskih komplikacija [37].

Markiranje mjesta stome zahtjeva znanje i vještinu. Glavni principi uključuju promatranje pacijentovog trbuha dok stoji, sjedi, saginje se i leži [38]. (Slika 4.2.1.1)



Slika 4.2.1.1 Markiranje stome stojeći, sjedeći i ležeći

Izvor: <https://cme.lww.com/files/PracticeImplicationsforPeristomalSkinAssessmentandCarefromthe2014WorldCouncilofEnterostomalTherapistsInternationalOstomyGuideline-1432737935681.pdf>

Na trbuhu se pregledavaju izbočine, nabori i ožiljci. Mjesto stome treba označiti dalje od trbušnih nabora, ožiljaka, nabora kože i linije pojasa. Dobro postavljena stoma, lakša je za njegu i manja je vjerojatnost da će izazvati određene probleme s kožom naspram one koja je loše postavljena. Posebno je izazovno označiti mjesto stome kod pacijenata čiji je trbuh iznimno napet sa stanjima poput opstrukcije crijeva. Enterostomalni terapeut, pomoću svojeg znanja te na temelju iskustva sa sličnim pacijentima, okvirno može pretpostaviti kakve će konture trbuha biti postoperativno i prema tome označiti mjesto [27].

Pacijenta treba poticati da igra aktivnu ulogu u ovom procesu. Također treba dopustiti pacijentu da isproba vrećicu za stomu, kako bi se moglo saznati je li odabrani položaj optimalan [37].

4.3. Na dan operacije

Operativno polje priprema se na dan operacije. Šišaćem se odstranjuju dlake te se provodi detaljna higijena tijela i dezinfekcija operativnog polja. Zamoli se pacijenta da skine nakit, zubnu protezu, isprazni mokraćni mjehur. Po odredbi liječnika postavlja se centralni venski kateter, urinarni kateter i nazogastrična sonda. Stave se elastični zavoji na donje ekstremitete te se premedicira pacijenta po pisanoj odredbi od strane anesteziologa (30 do 45 minuta prije početka anestezije). Ako je indicirana profilaktička primjena antibiotika, daje se

neposredno prije operativnog zahvata. Dužnost medicinske sestre je sve evidentirati i poslati pravilno ispunjenu dokumentaciju sa pacijentom u operacijsku salu [39].

4.3.1. Tijekom operacijskog zahvata

Tijekom operativnog zahvata mogu se uzeti uzorci za citološku i patohistološku analizu:

1. Citološka analiza

Tijekom laparatomije ukapava se 200 ml fiziološke otopine u abdomen. Nakon što je otopina 5 minuta u kontaktu s površinama u abdomenu, aspirira se i šalje na citološku analizu. Ovaj se postupak koristi za utvrđivanje/isključivanje prisutnosti tumora u abdomenu.

2. Phd – patohistološka analiza

Tokom operativnog zahvata uzima se uzorak tkiva, šalje na patohistološku pretragu kojom se postavlja konačna dijagnoza, u svrhu utvrđivanja vrste tumora (tvorba primarnog tipa ili metastaza).

Zadatak medicinske sestre je pravilno pohraniti materijal u kemijski čistu posudicu, označiti uzorak te uz ispunjenu uputnicu dostaviti materijal u laboratorij [40].

4.4. Poslijeoperacijska njega

U poslijeoperacijskom periodu dužnost medicinske sestre je stalno praćenje vitalnih znakova (monitoring). Prati se respiracija, krvni tlak i puls svakih 15 do 20 minuta, a nakon 2 sata prati se svaki 30 minuta, ako su vitalni parametri stabilni. Praćenje i skrb odnosi se na:

- disanje - održava se prohodnost i čistoća dišnih puteva
- položaj bolesnika - bolesnik leži u polusjedećem (Fowlerovom) položaju ili postrance, optimalno mijenjanje položaja je svakih 8 do 12 sati
- mokrenje - prati se satna diureza
- nazogastričnu sondu - mora biti prohodna, sadržaj se mjeri u dnevne gubitke tekućine
- intravensku nadoknadu tekućine i elektrolita - na temelju dnevnih gubitaka tekućine i općeg stanja, provodi se 2 do 4 dana dok se ne uspostavi rad želuca i crijeva
- drenažu - redovito se nadgleda, prati i mjeri količina i izgled sadržaja te posebno pratiti mjesto operativnog polja zbog mogućeg krvarenja
- stomu - izgled okoline kože i šavova prišivenih na koži

- lijekove - analgetici, sedativi i antibiotici se daju u točno određeno vrijeme u određenoj dozi [39].

Ranom vertikalizacijom pacijenta i provođenjem vježbi disanja osigurava se bolja ventilacija i oksigenizacija krvi, a iskašljavanjem se izbacuje sekret koji pogoduje stvaranju mikroorganizma. Pacijenta treba poticati da provodi postupke svaka dva sata. Kod iskašljavanja pacijentu se napomene da pritisne rukama mjesto operativnog reza da manje boli, a istovremeno da ne bi došlo do popuštanja šavova radi jakog naprezanja trbušne stjenke [39].

Bolovi su najjači nakon abdominalnog operativnog zahvata. Dokazano je da pacijenti lakše podnose bol danju nego noći, zato bi bilo pogodno da je večernja doza veća o jutarnje. Samim time, pacijentima je potrebno da se dobro odmire te se manje osjećaju anksiozno kad su odmorniji [39].

Nazogastrična sonda se uklanja drugi ili treći dan kada se uspostavi peristaltika. Nakon toga pacijent dobiva postepeno tokom dana čaja, te prati stanje. Ako je sve u redu tokom sljedećeg dana dobiva tekuću hranu, dan nakon toga kašastu pa krutu hranu [39].

Većina ljudi ostaje u bolnici do tjedan dana nakon zahvata. Potpuni oporavak od operativnog zahvata može potrajati do 2 mjeseca. Za to vrijeme se ograničava što pacijent može jesti dok debelo crijevo zacjeljuje. Zahvat zatvaranja privremene kolostome obično se dogovara 3 mjeseca nakon oporavka [39].

Kontinuirana sestrinska skrb dalje se nastavlja u izvanbolničkim uvjetima, odnosno provodi se zdravstvena skrb u kući. Koža oko stome trebala bi izgledati isto kao i drugdje na trbuhu [11].

4.5. Proces zdravstvene njege

Utvrđivanje individualiziranih sestrinskih dijagnoza za svakog bolesnika ponaosob i planiranja adekvatnih intervencija koje su usmjerene najviše na edukaciju bolesnika i njegovo osposobljavanje za samostalno tretiranje stome i apliciranje stoma pomagala ključni su faktori u procesu zdravstvene njege. Edukacijom bolesnika i njegove obitelji medicinska sestra organizirano pomaže u što boljem upoznavanju promjena koje su nastale, te da što kvalitetnije savladaju moguće poteškoće i spriječe komplikacije. Poticanjem samostalnosti pacijenta održava se adekvatna kvaliteta života [41].

Sestrinske dijagnoze vezane uz privremenu kolostomu:

1. Neprihvatanje vlastitog tjelesnog izgleda u/s privremenom kolostomom

Cilj:

- Pacijent će izreći svoje osjećaje i prepoznati problem
- Pacijent će surađivati sa zdravstvenim timom

Intervencije:

- Poticati pacijenta da izreče svoje osjećaje u vezi fizičkog izgleda
- Poticati pacijenta da se aktivno uključi u njegu stome
- Ohrabrivati pacijentica da vidi izgled stome i dodiruje ju
- Omogućiti pacijentu da postavlja pitanja na koja dobiva adekvatan odgovor
- Poticati pacijenta da se uključi u suport grupe, te da stupi u kontakt s drugim osobama koji također imaju stomu

Evaluacija:

- Pacijent prihvaća privremenu kolostomu
- Pacijent gleda, dodiruje i njeguje stomu
- Pacijent vrši toaletu kolostome bez nelagode [41].

2. Socijalna izolacija u/s privremenom kolostomom što se očituje izjavom pacijentice “Što ako mi se vrećica odlijepi?”, “Što ako netko primijeti stomu i/ili osjeti neugodne mirise?”

Cilj:

- Pacijent će znati identificirati razloge osjećaja usamljenosti i verbalizirati ih
- Pacijent će razviti odnos suradnje sa medicinskom sestrom

Intervencije:

- Poticati obitelj da provodi više vremena sa pacijenticom
- Razviti adekvatan odnos s pacijenticom u pozitivnom i suradničkom duhu
- Poticati obitelj da više komunicira s pacijentom
- Poticati obitelj da navode pacijenta u uspostavljanju međuljudskih odnosa

Evaluacija:

- Pacijent aktivno surađuje s medicinskom sestrom

- Pacijent provodi više vremena s obitelji
- Pacijent uspostavlja međuljudske odnose [41].

3. Neupućenost u toaletu privremene stome u/s nedostatkom specifičnog znanja i iskustva

Cilj:

- Pacijent će verbalizirati i demonstrirati specifična znanja
- Obitelj će aktivno sudjelovati u skrbi i pružati podršku pacijentu

Intervencije:

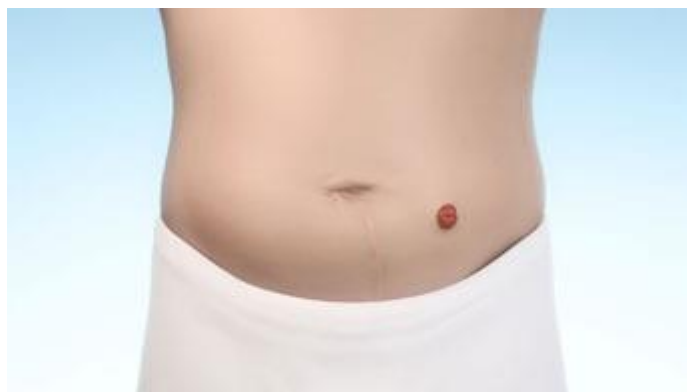- Poticati pacijenta na usvajanje novih znanja i vještina
- Prilagoditi učenje njegovim kognitivnim sposobnostima
- Podučiti pacijenta i obitelj specifičnom znanju
- Osigurati pomagala tijekom edukacije
- Poticati pacijenticu i obitelj da postavljaju pitanja
- Osigurati vrijeme za verbalizaciju i demonstraciju naučenog
- Pohvaliti pacijenta za usvojeno znanje

Evaluacija:

- Pacijent verbalizira i demonstrira naučena znanja
- Obitelj aktivno sudjeluje u skrbi i pružanju podrške pacijentu [41].

5. Izgled zdrave stome

Tkivo koje čini stomu je sluznica debelog crijeva. Zdrava stoma je vlažna, sjajna, ružičaste ili crvene boje, a koža oko stome je normalnog izgleda. Izgledom je vrlo slična sluznici unutrašnjosti usta (Slika 5.1). Nakon operativnog zahvata uobičajeno je da može doći do pojave natečenosti, tamnocrvene boje, s modricama, no u roku od nekoliko tjedana boja će posvijetliti i modrice će nestati [11].



Slika 5.1 Izgled zdrave stome

Izvor: https://www.coloplast.com.au/Global/2_Stoma/consumer/BodyCheck_Regular_Illustration_344x194.jpg

Jednocjevna kolostoma ima jedan crijevni otvor te je pravilnog kružnog ili elipsastog oblika na stjecni koži. Debelo crijevo je šavovima pričvršćeno na sam rub otvora, tako da viri 1 do 2 cm iznad kože abdomena. Sluznica je ružičaste boje u čijem središtu je otvor za pražnjenje stolice [10].

Dvocjevna (bipolarna) kolostoma ima dva crijevna otvora te je većeg elipsastog oblika. Dovodni otvor je aktivni otvor na kojemu se odvija proces pražnjenja stolice, dok je drugi neaktivni otvor koji vodi u dio crijeva prema prirodnom anusu. Često se postavlja tzv „jahač“ koji je privremena plastična ili gumana cjevčica, čija je uloga da nakon operativnog zahvata spriječi upadanje debelog crijeva natrag u otvor. Obično se jahač uklanja nakon petog postoperativnog dana [10].

5.1. Poteškoće

Postoje brojne poteškoće koje se pojavljuju nakon postavljanja kolostome.

5.1.1. Rektalni iscjedak

Sluznica crijeva nastavlja proizvoditi sluz, iako više nema nikakvu svrhu. Može iscuriti iz dna ili se nakupiti, što može postati neugodno. Neki imaju rektalni iscjedak svakih nekoliko tjedana, dok drugi imaju nekoliko epizoda dnevno. Posebnu pozornost treba obratiti ako u iscjetku ima krvi ili gnoja - to može biti znak infekcije ili oštećenja tkiva [42].

5.1.1.1. Upravljanje iscjetkom

Jedan od načina je postupak sjedenja na toalet te izazivanje reakcije defekacije. To bi trebalo ukloniti svu sluz i spriječiti njeno pretvaranje u nakupinu. No, nekima je to teško jer operacija može smanjiti osjećaj u anusu. Čepići s glicerinom koji se umetnu u rektum često mogu pomoći. Kad se čepić otopi, sluz postane rjeđa pa lakše prolazi. Sluz ponekad može nadražiti kožu oko dna. Preporuča se korištenje zaštitne kreme za kožu [42].

5.1.2. Opstipacija

Ponekad se stoma može blokirati komadom neprobavljene hrane i ožiljnim tkivom. To znači da stolica i plin ne mogu proći u vrećicu. Opstipacija može uzrokovati bol u truhu, mučninu i povraćanje. To se može riješiti izbjegavanjem čvrste hrane i unošenjem više tekućine, uključujući topla pića poput čaja. Također pomaže masaža trbuha oko stome [10].

5.1.3. Veliki izlaz stolice

Tijekom prvih nekoliko dana nakon operacije može se izlučiti količinski više stolice. Kako se tijelo navikava na stomu, tako će se količina stolice smanjivati. Izbacivanje velike količine stolice može prouzročiti gubitak tekućine. To može dovesti do neravnoteže u razini elektrolita [10].

5.1.4. Upravljanje plinom

Kao i kod stolice, također će doći do pojave plinova koji se moraju osloboditi iz vrećice za kolostomu. Način na koji se to radite ovisi o vrsti vrećice. Neke vrećice imaju filter koji dezodorira i odvodi plin. Time se sprječava da se vrećica previše rastegne, odlijepi s trbuha ili pukne. Količine plina koje se taloži u vrećici razlikovat će se ovisno o vrsti kolostome i prehrani. Normalni tijek je pojava vjetrova nakon operativnog zahvata što upućuje na pojavu peristaltike. Hrana i piće poput graha, luka, mlijeka i alkohola mogu uzrokovati višak plinova. Gutanje zraka također može povećati količinu plina u debelom crijevu [10].

5.2. Komplikacije

Najveća učestalost komplikacija zabilježena je nakon završetka kolostome (62,6%). Komplikacije nastaju zbog neprikladnog mjesta stome, nepravilne kirurške tehnike izvođenja stome te neadekvatne skrbi. Najčešće su zabilježene kožne peristomalne komplikacije, parastomalna hernija i povlačenje stome [43].

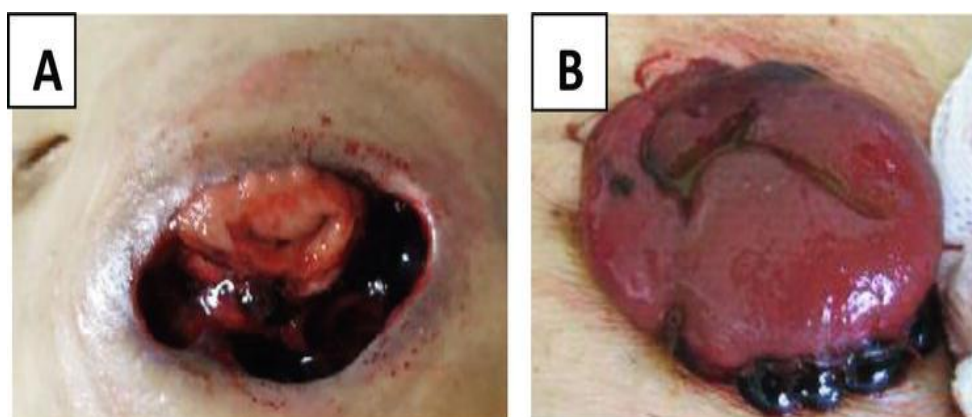
Većina ranih komplikacija pretežno se liječi konzervativno, dok kasne komplikacije pretežno zahtijevaju kiruršku reviziju. Optimalna edukacija pacijenta, uz uključivanje enterostomalnog terapeuta/sestre, poboljšava funkciju stome, smanjuje komplikacije povezane sa stomom, povećava prihvaćanje stome od strane pacijenta te popravljiva kvalitetu života nositelja stome [44].

5.2.1. Rane komplikacije

Rane komplikacije, u prvih 30 dana, uključuju krvarenje, stvaranje hematoma, kožnu iritaciju, nekrozu stome i edem stome [45].

5.2.1.1. Krvarenje i stvaranje hematoma

Obilna vaskularizacija stome s osjetljivim krvnim žilama pospješuje krvarenje. Može se pojaviti zbog neadekvatne hemostaze tijekom izgradnje stome [46]. (Slika 5.2.1.1.1)



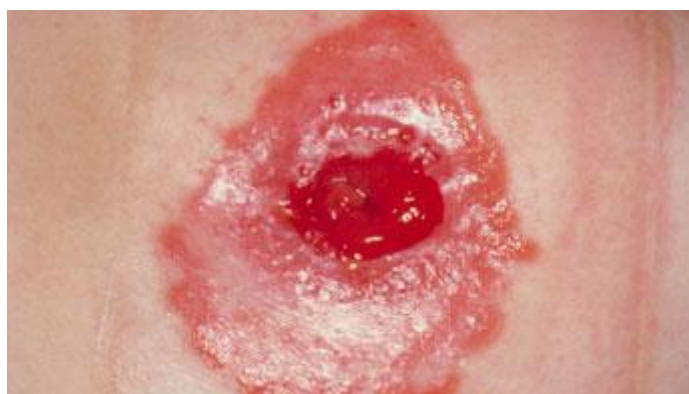Slika 5.2.1.1.1 Krvarenje (A) i stvaranje hematoma (B)

Izvor: <https://www.intechopen.com/chapters/67036>

Liječi se konzervativno laganom kompresijom uz upotrebu hladnih obloga te nestaje spontano. No međutim, uslijed jakog krvarenja potrebna je kirurška intervencija [46].

5.2.1.2. Kožna iritacija

Kožna iritacija je najčešća peristomalna komplikacija koja utječe na kvalitetu života. Kada je stolica u kontaktu sa kožom, koža se upali. U početku je koža crvena, sjajna i jako bolna [46]. (Slika 5.2.1.1.1)



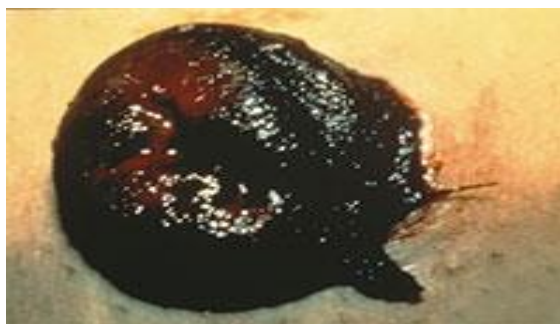
Slika 5.2.1.2.1 Kožna iritacija

Izvor: <https://www.coloplast.co.uk/stoma/people-with-a-stoma/living-with-a-stoma/irritated-sore-skin/>

Prevenција i rana identifikacija komplikacija uz odgovarajući tretman od vitalne su važnosti za njegu kože osobe sa stomom [46].

5.2.1.3. Nekroza stome

To je opasna komplikacija koja se javlja u prvih 24 do 72 sata nakon operativnog zahvata zbog poremećenog ili prekinutog dotoka krvi u ili iz stome. U početku sluznica blijedi razvijajući se u ljubičastu, smeđu i crnu boju [46]. (Slika 5.2.1.3.1)



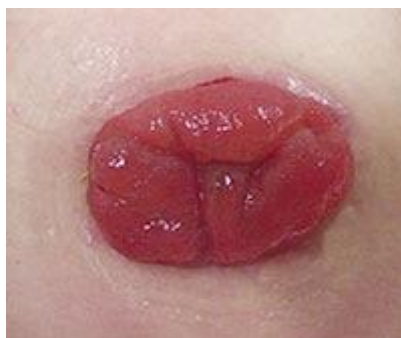Slika 5.2.1.3.1 Nekroza stome

Izvor: https://www.coloplast.com.au/ostomy/professional/stoma-surgery/#section=Early-complications-following-stoma-surgery_92763

Zabilježena je veća stopa nekroze u pretilih i akutno bolesnih pacijenata. Liječenje je isključivo kirurško [46].

5.2.1.4. Edem stome

Normalno je da stoma nakon operacije izgleda otečeno u roku od 4 do 6 sati. Otok napreduje prva 2 dana, a do petog dana značajno se smanjuje. Edem se nastavlja smanjivati prvih 6 do 8 tjedana nakon operacije. Dok je edematozna, sluznica je blijeda i prozirna, a tkivo stome ostaje mekano [46]. (Slika 5.2.1.4.1)



Slika 5.2.1.4.1 Edem stome

Izvor: https://www.coloplast.com.au/ostomy/professional/stoma-surgery/#section=Early-complications-following-stoma-surgery_92763

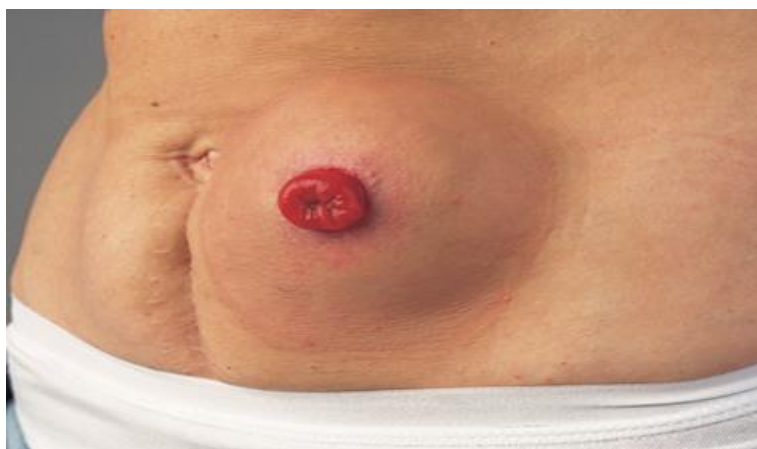Glavni pristup liječenju edema je promatranje i pravilna primjena stoma sustava podloga i vrećica, kako bi se izbjegla mehanička trauma [46].

5.2.2. Kasne komplikacije

Kasne komplikacije su one koje se javljaju više od 30 dana nakon operacije. Najčešći među njima su parastomalna hernija, prolaps, povlačenje i stenoza stome. Glavni čimbenici rizika su pretilost pacijenata i operativni zahvat [45].

5.2.2.1. Parastomalna hernija

To je najčešća kasna komplikacija koja se javlja zbog izbočenja crijeva ili petlji crijeva kroz fascijalni otvor u potkožno tkivo oko stome [45]. (Slika 5.2.2.1.1)



Slika 5.2.2.1.1 Parastomalna hernija

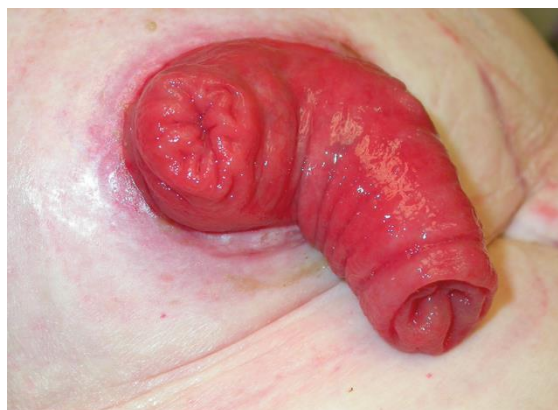
Izvor: [https://www.dansac.com/en-](https://www.dansac.com/en-GB/LivingWithAStoma/RecoveryAfterStomaSurgery/PreventingAPeristomalHernia)

[GB/LivingWithAStoma/RecoveryAfterStomaSurgery/PreventingAPeristomalHernia](https://www.dansac.com/en-GB/LivingWithAStoma/RecoveryAfterStomaSurgery/PreventingAPeristomalHernia)

Javlja se mjesecima nakon operativnog zahvata, a liječenje se provodi konzervativno nošenjem pojasa, izbjegavanjem podizanja tereta te sprečavanje opstipacije upotrebom laksativa. Ako postoje znakovi opstrukcije ili perforacije, liječi se kirurškim putem [45].

5.2.2.2. Prolaps

Uzrok tome je nedovoljna fiksacija zbog koje stoma ispada iz svojeg otvora. Povećava se veličina i duljina stome što otežava pacijentu sposobnost sakrivanja stome ispod odjeće [45]. (Slika 5.2.2.2.1)



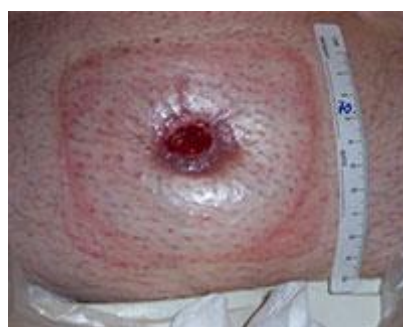Slika 5.2.2.2.1 Prolaps

Izvor: https://link.springer.com/chapter/10.1007/978-3-319-65942-8_77

Također edematozna stoma krvari i sklone je traumi. Konzervativno liječenje uključuje nježnu manualnu kompresiju u svrhu smanjenja prolapsa, hladno previjanje za izazivanje suženja krvnih žila, korištenje šećera za izazivanje osmotske sile za smanjenje količine tekućine u crijevnim slojevima [46].

5.2.2.3. Povlačenje stome

Uobičajeno je da stoma strši do 1 cm iznad razine kože. Povučena stoma prepoznaje se kada je ravno uz kožu ili je ispod razine površine kože [46]. (Slika 5.2.2.3.1)



Slika 5.2.2.3.1 Povlačenje stome

Izvor: https://www.coloplast.com.au/ostomy/professional/stoma-surgery/#section=Complications-later-on_92764

Uvučena stoma uzrokuje učestalo curenje sadržaja iz vrećice što može uzrokovat oštećenje peristomalne kože. Cilj liječenja je zaštititi integritet kože pomoću pojasa za pričvršćivanje vrećice i pastama ispuniti prostor između podloge i kože [46].

6. Edukacija pacijenata sa privremenom kolostomom

S kolostomom se susreće većina medicinskih sestara. Edukacija uključuje niz postupaka, od obrazovanja osoba sa stomom, njihovoj tehnici njege stome do uporabe pribora za stomu. Zadatak medicinske sestre je osposobiti pacijenta za daljnji nastavak njege stome u kućnim uvjetima te uključiti obitelj u zajedničke razgovore [47].

6.1. Pomagala za kolostomu

Nakon izvedene stome, pacijentu će biti neophodan pribor i pomagala, koje će mu uz edukaciju, omogućiti da se nesmetano odvija funkcija pražnjenja crijeva, a pritom da se ne remeti svakodnevni život. Suvremena pomagala su diskretna te se ne primjećuju u socijalnom kontaktu. Tanka su, ne propuštaju neugodne mirise te se ne vide pod odjećom [48].

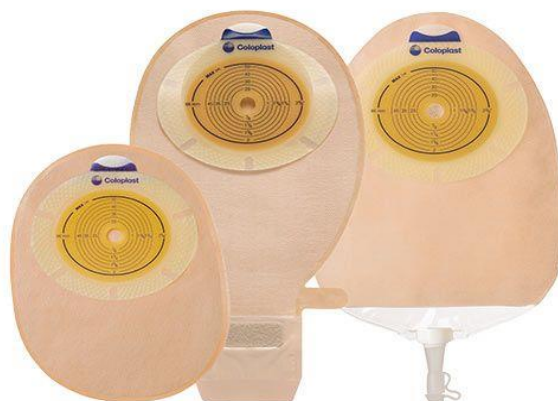Pomagala za stomu trebaju:

- dobro prijanjati uz kožu
- biti jednostavna za upotrebu
- biti nepropusna i dovoljno velika
- ne smiju izazivati alergijsku reakciju kože i stome
- dopustiti tjelesne i sportske aktivnosti
- neutralizirati širenje neugodnog mirisa [47].

Prvi korak skrbi o stomi sastoji se od odgovarajućeg izbora stoma sustava pogodnog za pacijenta. Obično se nosi sustav vrećica. Vrećice su bez mirisa, a različiti proizvođači imaju sorte za jednokratnu ili višekratnu uporabu koje odgovaraju nečijem načinu života. Stoma zalihe dostupne su u trgovinama medicinske opreme i pokrivena su pomoću zdravstvenog osiguranja. Kolostomske vrećice dolaze u mnogim veličinama i oblicima, ali postoje 2 glavne vrste: jednodijelni i dvodijelni sustav. Druge mogućnosti uključuju vrećice otvorenog ili drenažnog tipa, zatvorenog tipa ili za jednokratnu upotrebu [48].

6.1.1. Jednodijelni sustav

Tanji je i manje uočljiv ispod odjeće. Jednostavan za upotrebu jer se pričvršćuje izravno na kožnu barijeru i u cijelosti uklanja pri svakoj zamjeni. Vrećice mogu biti zatvorenog tipa ili otvorenog tipa sa ispustom i kvačicom za zatvaranje vrećice [48]. (Slika 6.1.1.1)

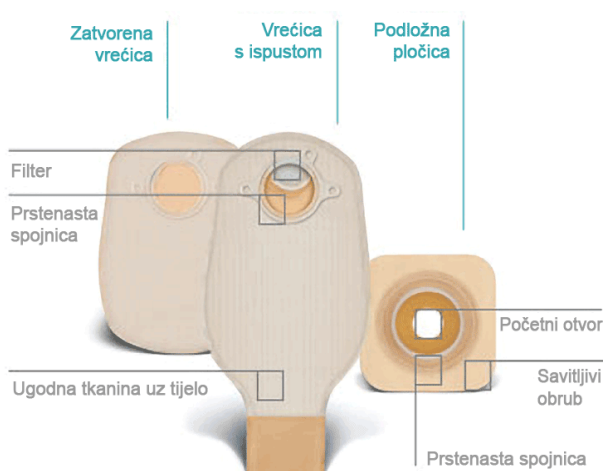


Slika 6.1.1.1 Jednodijelni sustav

Izvor: <https://www.coloplast.hr/proizvodi/vrecice-i-dodatni-pribor-za-stomu/>

6.1.2. Dvodijelni sustav

Dvodijelne vrećice napravljene su od neprozirne plastike, a podložne pločice od čvrstog materijala. Podložne pločice su proizvedene sa prstenastom spojnicom i otvorom, na koju se stavljaju vrećice koje se mogu odvojiti ili isprazniti. Pločica lijepljenjem na kožu štiti okolinu stome od sadržaja koji izlazi iz debelog crijeva. Pločice mogu ostati na koži 3 do 5 dana, a vrećica se mijenja ili isprazni dok se trećina vrećice napuni sadržajem [48]. (Slika 6.1.2.1)



Slika 6.1.2.1 Dvodijelni sustav

Stoma kapa (čep za stomu) pokriva otvor, a spremnik za stolicu vrlo mali. Pogodan je za kupanje u bazenu ili u moru [48].

Važno je provjeriti je li podloga ispravno plasirana na kožu. Podloge koje ne pristaju dobro mogu iritirati kožu. Kožu treba održavati čistom i suhom. Ako je koža mokra, svrbi ili je bolna, znak je oštećenja. Moguće je da je područje inficirano [48].

6.2. Ostala stoma pomagala

Rupčići za uklanjanje ljepljivosti – pomažu pri čišćenju te uklanjaju ostatak ljepljivosti ispod podloge ili samoljepljive vrećice.

Pasta za stomu – nanosi se na kožu oko stome kako bi se ispunile udubine i nabori na koži. Također štiti od istjecanja sadržaja stome.

Puder za stomu – koristi se za njegu kože oko stome, održava ju suhom i štiti od iritacije.

Zaštitni sprej – nanosi se na kožu ispod podloge ili samoljepljive vrećice, stvara zaštitnu podlogu te pospješuje lijepljenje podloge za kožu.

Modelirajuće pločice – oblikuju se prema stomi, osigurava potpuno lijepljenje podloge na kožu, popunjava neravnine na koži te sprječava curenje sadržaja iz stome.

Elastični remen – koristi se samo kod dvodijelnog sustava, radi dodatne sigurnosti da je vrećica bolje fiksna na podlogu.

Trbušni pojas – koristi se preventivno u svrhu sprječavanja pojave parastomalne hernije nakon operativnog zahvata kada je trbušna stjenka oslabljena [48].

Postavljanje podložne pločice

Kako bi se spriječilo propuštanje ili odvajanje podložne pločice, važno je da se podložna pločica točno namjesti oko stome, a pritom pastom popuni neravnina između podloge i kože. Česta ili prerijetka zamjena podložne pločice može naštetiti koži [48].

Postupak postavljanja podložne pločice:

- izmjeri se šablonom točna veličina stome
- izreže se podložna pločica na točnu mjeru i oblik stome kako bi savršeno pristajala oko stome (za izrezivanje koriste se škare sa savinutim vrhom)
- koža oko stome treba biti čista i suha kako bi se podložna pločica bolje pričvrstila
- nakon uklanjanja zaštitne folije postavlja se podložna pločica oko stome, zatim se prstima odozgo prema dolje pritisne i poravna na kožu [48].

Zamjena stoma vrećice

Nakon što se pacijent oporavi od operativnog zahvata, morat će naučiti prazniti kolostomsku vrećicu nekoliko puta dnevno. Neće moći kontrolirati stolicu i plin kada se počinje nakupljati u vrećicu. Dobro pravilo je isprazniti vrećicu kad je napunjena jedna trećina vrećice. Važno promijeniti vrećicu prije nego što sadržaj iscuri [48].

Postupak je sljedeći:

- provjeri se da li je prstenasti zatvarač u otvorenom položaju
- postavlja se vrećica na podložnu pločicu tako da se prstima odozdo prema gore blago pritisne prsten
- zatvaranje je potpuno kada se čuje blagi „klik“ [48].

Sadržaj promijenjene vrećice baca se u toalet, a prazna vrećica se omota u papir i baca u kantu za otpad. Materijal modernih stoma vrećica savršeno prijanjaju, stoga miris stolice ostaje unutar vrećice. Imaju ugrađeni filter za mirise koji imaju otvor kroz koji iz vrećice mogu izići neutralizirani plinovi iz crijeva. Važno je upoznati pacijenta kako se održavanjem čiste vrećice miris osjeti isključivo tijekom zamjene ili pražnjenja vrećice [48].

6.3. Važnost sestrinske dokumentacije u njezi kolostome

Pravilno i pravodobno vođenje sestrinske dokumentacije je bitan aspekt zdravstvene skrbi za bolesnika sa stomom. Važno je zabilježiti vrijeme i datum izmjene vrećice te izgled sadržaja, uključujući količinu, boju, vrstu i konzistenciju. Potrebno je dokumentirati izgled peristomalne kože i same kolostome. Upisuju se sve sestrinske dijagnoze vezane za bolesnika, intervencije koje su provedene i provedena edukacija i evaluacija. Sestrinska dokumentacija glavni je pokazatelj kvalitete skrbi i rada medicinske sestre. Dokumentiranjem se omogućuje sustavno praćenje stanja pacijenata tokom liječenja, osigurava kontinuitet kvalitete zdravstvene skrbi i dijagnosticiranje sestrinskih dijagnoza, potrebu za količinom sestrinske skrbi i poboljšanje kvalitete zdravstvene njege pružene pacijentu. Predstavlja pravnu zaštitu te je temeljni dokaz u mogućim sudskim procesima. Treba sadržavati vremenski period pružene skrbi i potpuni pregled dobivenih rezultata [41].

7. Period života sa privremenom kolostomom

Operacija stome je spasonosni zahvat koji omogućuje tjelesnom otpadu da prođe kroz kirurški stvorenu stomu na trbuhu u protetiku poznatu kao vrećica plasirana s vanjske strane tijela. Može se dogoditi u bilo kojoj dobi i ne smanjuje očekivano trajanje života, već je početak „novog normalnog“ života [49].

Posao

Uz moguću iznimku poslova koji zahtijevaju dizanje teških tereta, kolostoma ne bi trebala ometati rad. Ljudi s kolostomom uspješni su poslovni ljudi, učitelji, stolari, zavarivači itd. [49].

Spolni i društveni život

Fizički stvaranje kolostome obično ne utječe na spolnu funkciju. Sama kolostoma ne bi trebala ometati normalnu spolnu aktivnost ili trudnoću. To ne bi trebalo spriječiti nekoga da se zabavlja i nastavlja veze i prijateljstva. Grupe za podršku dostupne su pojedincima i partnerima koji traže emocionalnu podršku [49].

Odjeća

Ovisno o mjestu izvedene stome obično se može nositi slična odjeća kao i prije operacije, uključujući kupaće kostime. Torbice su dizajnirane tako da se stapaju i priliježu uz tijelo. Također imaju film koji sprječava neugodne mirise. Miris se oslobađa samo kad se prazni vrećica za stomu [49].

Kupanje

Koža oko stome mora se održavati čistom i suhom. Izbjegava se nanošenje proizvoda koji sadrže alkohol jer mogu uzrokovati kožu suhom. Ne koriste se proizvodi za kožu na uljnoj bazi jer otežavaju zadržavanje vrećice. Dlačice na koži koje okružuju stomu, moraju se redovno obrijati kako bi se vrećica zalijepila. Kupanje i tuširanje može se obaviti sa ili bez vrećice [49].

Izbjegavanje nesreća

Vrećica za stomu prazni se i do nekoliko puta tijekom dana. Vrećicu je najbolje isprazniti kad je napunjena trećina vrećice. Zalihe za stomu uvijek treba nositi sa sobom, te su pomoć u slučaju curenja ili nekog drugog problema. Planiranje obroka i unos tekućine smanjuje

moguće procurivanja stome uoči velikog ili dugotrajnog događaja. To može uključivati dugi radni sastanak ili putovanje automobilom ili avionom [49].

Sportovi i aktivnosti

Svrha edukacije je staviti naglasak na svakodnevnim aktivnostima. Sa sigurno pričvršćenom torbicom može se plivati i sudjelovati u gotovo svim vrstama sportova. Razumna aktivnost neće ozlijediti stomu. Savjetuje se oprez u sportovima s teškim tjelesnim kontaktom, a za zaštitu se može nositi štitnik ili pojas. Putovanja nisu ograničena. Znojenje može uzrokovati popuštanje trake koja drži vrećicu na mjestu. Ako se to dogodi, postoje specijalizirane torbice za vježbanje [49].

Lijekovi

Neki lijekovi koji se uzimaju na usta možda neće biti tako učinkoviti kod osoba s kolostomom. To je zato što je lijekovima potrebno duže vrijeme da se apsorbiraju. Tekući lijekovi se brže apsorbiraju i mogu djelovati bolje. Treba izbjegavati lijekove koji mogu utjecati na učestalost pražnjenja crijeva. Neki sedativi i lijekovi protiv bolova mogu uzrokovati zatvor, a neki antibiotici i antacidi mogu uzrokovati proljev [25].

Emocionalna podrška

Neki se ljudi mogu osjećati potišteno ili neugodno zbog stome. Treba poticati na uključivanje u grupe za podršku ljudi sa stomom. Ti odnosi mogu pomoći odgovoriti na pitanja i pružiti emocionalnu podršku [10,25].

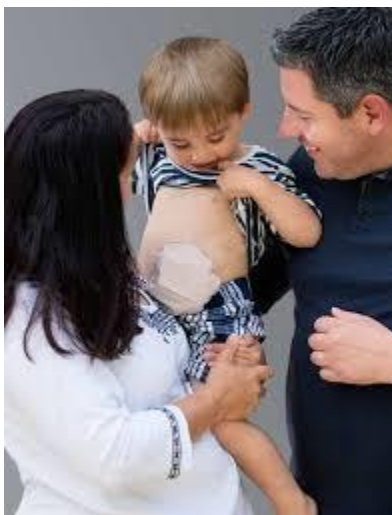7.1. Prehrana

Individualna osjetljivost na određene namirnice uvelike varira, ali mnogi mogu jesti kao i prije operacije. Stolica i plinovi koji izlaze iz stome ne mogu se kontrolirati, no mogu varirati o unesenoj količini i vrsti hrane koju pacijent konzumira. Izbjegava se hrana koja često uzrokuje plinove. To uključuje grah, kupus, luk i začinjenu hranu. Neka hrana može uzrokovati grčeve ili može teško proći kroz stomu ako se ne žvače dobro. To uključuje orahe, kokice i kukuruz. Također, neke namirnice mogu uzrokovati proljev ili zatvor. U formiranju učestalih stolica i u smanjenu broja stolica pomaže prehrana bogata tjesteninom, bijelim kruhom, grizom, rižom, krumpirom, čokoladama, bananama, grožđicama i voćem koje sadrži pektin, kao što su: jabuka s korom, marelice, dunje. Svježe povrće, voće, suhe smokve, šljive, mahunarke, integralni proizvodi od žitarica, sjemenke lana, sjemenke indijskog trpuca i adekvatan unos vode omekšava

stolicu i pomaže kod zatvora. Dobra praksa za sve je temeljito žvakanje i pravilna hidratacija [49,50]. Zabrinutost oko prehrane uobičajena je kod osoba sa stomomom i njihovih njegovatelja. Za zdravstvene djelatnike koji se bave njegom pacijenata s kolostomom važno je shvatiti da operacija stome mijenja uobičajene tjelesne procese apsorpcije i izlučivanja hrane, kako bi se mogla pružiti pravilna informirana podrška i savjet o prehrani. Pregled i praćenje prehrambenog statusa pojedinaca sa stomomom trebao bi biti stalan proces, koji počinje prije operacije i nastavlja se nakon otpusta iz bolnice [51].

8. Roditelji i djeca sa privremenom stomom

Za roditelje predstavlja veliki izazov kad imaju dijete sa stomom. Ako dijete ima stomu, roditelji si postavljaju mnogo pitanja i imaju mnogo nedoumica. Kada operater postavi indikaciju da je djetetu potrebna operacija, prva reakcija kod roditelja može biti: "Je li to jedini izbor?" "Zašto nam se to dogodilo?" [52]. (Slika 8.1)



Slika 8.1 Roditelji i dijete sa kolostomom

Izvor: <https://www.coloplast.us/Global/US/Ostomy/Life%20After%20Your%20Child%27s%20Stomy%20Surgery.pdf>

Kod takvih situacija, roditeljima je od velike pomoći razgovor sa bližnjom obitelji, liječnikom, enterostomalnim terapeutom ili sa roditeljima koji također imaju dijete sa stomom. To je dobra priprema za pomoć djetetu da se prilagodi novonastaloj situaciji i životu sa stomom. Djetetu je bitna dobra emocionalna podrška od strane roditelja, te da se dobro nosi sa svojim osjećajima [52].

Kolostoma kod pedijatrijskih pacijenata nosi visoku učestalost komplikacija, problema i zahtijeva pažljivu tehniku. Liječnici i medicinski djelatnici prvi su izvori pomoći. Klinike za njegu stome i enterostomalni terapeuti pomažu u sprječavanju problema povezanih s stomom. Zdravstveni tim će roditelje i dijete naučiti kako brinuti o stomi, te educirati i opskrbiti sve potrebne zalihe pomagala, pružiti podršku za sve probleme koji se pojave ili pitanja koja imaju [53].

8.1. Psihosocijalna pitanja

Kako se dijete počinje oporavljati od operacije stome, postoji mnogo načina na koje roditelji mogu biti podrška svojem djetetu:

Prihvatanje

Prihvatanje je ključno. Dijete se može bojati da mladi prijatelji i rodbina neće htjeti biti u njegovoj blizini. Roditelj treba potaknuti svoje dijete da razgovara o tim osjećajima. Kako roditelj reagira na stomu tako će i dijete reagirati na to [52].

Suosjećanje

Dijete mora osjećati da i roditelj razumije kako je imati stomu. Teško je ne zaštititi i ne razmaziti dijete koje se oporavlja od teške operacije. Dijete treba ohrabrivati u razgovoru. Ako je dijete vrlo malo, vjerojatno će lakše prihvatiti stomu nego roditelj. Djetetu će to postati njihov prirodni dio. Ako je dijete tinejdžer koji se suočava sa svim problemima koji dolaze s pubertetom i adolescencijom, ova operacija dolazi u posebno teškom trenutku. Promjene u imidžu tijela uzrokovane stomom mogu pogoršati stres adolescencije. Tinejdžer se može osjećati neprivlačnim, odbačenim i drugačijim zbog stome. Ako se javljaju problemi poput promjena u ponašanju, pada ocjena, razdražljivosti ili gubitka interesa za aktivnosti potraju, treba provesti razgovor s liječnikom ili enterostomalnim terapeutom djeteta o potrebi pomoći stručnjaka za mentalno zdravlje [52].

8.2. Njega stome djeteta

Čak i vrlo malo dijete može naučiti da se brine za stomu. Starije dijete može nabaviti zalihe i naučiti korake brige o stomi dok cijeli proces ne počne obavljati sam. U nastavnom procesu učenja njege stome korisno je da dijete pokaže roditelju naučeno. Kasnije roditelj može pomoći u trenutku kada ga dijete zatreba [52].

Medicinska sestra za kućnu njegu će pomoći kad dijete bude kod kuće. Pomoći će djetetu da se nauči samostalno brinuti o sustavu stome i vrećica. Djetetu će u početku trebati pomoć i podrška. U početku nisu sigurni kako koristiti nove zalihe, osjećaju se fizički slabo i lako se umore. Smisao za humor i pozitivan stav pomoći će obitelji kroz ovo vrijeme. Vrlo je važno da dijete ima podršku i pomoć od enterostomalne sestre. One imaju posebnu obuku u upravljanju stomom i emocionalnim potrebama koje se mogu pojaviti u vrijeme promjene. Bitna je spremnost na pokušaje i pogreške u njegovanju stome djeteta. Promjene koje će dogode na početku, su dosta neugodne i dijete se teško nosi s time. Od prilagodbe na drugačiju prehranu na

koju dijete nije naučeno, problemi s kožom, problemi s vrećicama i još mnogo toga. Sve te promjene s vremenom postaju lakše i ugodnije [52].

8.3. Povratak djeteta u školu

Najveći je strah roditelja prilagodba djeteta u školi i svakodnevnom životu. Djeca se boje predrasuda i odbačenosti. Dobar plan u slučaju neugodne situacije i problema olakšava djeci to razdoblje. Školska medicinska sestra trebala bi biti svjesna stome djeteta i kako se brinuti za sve probleme koji se pojave. Zalihe bi trebale biti dostupne u školi i na aktivnostima. Oprema za njegu stome trebala bi sadržavati sve što dijete koristi kod kuće, npr., zalihe vrećica ako sadržaj procuri u školi. Ako se to dogodi, dijete može otići školskoj medicinskoj sestri ili roditelj pokupi dijete radi promjene sustava pakiranja kod kuće, a zatim ga odvede natrag u školu. Bitno je obavijestiti ravnatelja, učitelja razredne nastave, tjelesnog odgoja i školsku sestru, objasniti potrebe djeteta te što učiniti kada se pojave problemi dok je dijete u školi [52].

Ovisno o vrsti stome i dobi, djeca mogu sudjelovati u većini sportova, ići na putovanja, kampirati i uživati u aktivnostima kao i prije. Edukacija je potrebna da dijete zna kako se najbolje nositi sa svim problemima koji se mogu pojaviti te da mu ne treba nikakav poseban tretman jer će se osjećati drugačijim od bilo koje druge djece. Razgovor sa djetetom pomaže kako će o tome reći drugima. Možda će htjeti reći bliskim prijateljima i voljenima. Dijete će ponavljati ono što i roditelj govori. Ako roditelj sa drugima razgovara o operativnom zahvatu na prirodan način, i dijete će tako razgovarati. Ako mu se pristupi otvoreno, čvrsto i sa smislom za humor, otkrit će da stoma nije prepreka u sudjelovanju svakodnevnim životnim aktivnostima. Druženje sa drugom djecom koji također imaju stome, od velike je pomoći [52].

U Americi, „Rally Youth“ je kamp za mlade u dobi od 11 do 17 godina koji imaju stome gdje nude planirane sesije učenja o samopoštovanju, imidžu tijela, higijeni i stomi, te rasprave, zanatske projekte, obilasku i sportove [52].

9. Udruge pacijenata sa kolostomom

U Zagrebu, 1983. godine, osnovano je prvo Hrvatsko udruženje osoba sa kolostomom CRO ILCO. Nakon zagrebačke udruge, diljem Hrvatske organizirana su i registrirana invalidska društva i klubovi učlanjeni u Savez invalidskih društava ILCO Hrvatske (Varaždin, Koprivnica, Čakovec, Karlovac, Sisak, Osijek, Nova Gradiška, Požega, Slavonski Brod, Split, Pula). U Hrvatskoj je registrirano preko 7000 osoba sa stomom. Aktivnosti se provode u svrhu promicanja, i unaprjeđenja kvalitete života. Na druženjima se izmjenjuju osobna iskustva sa stomom, iznose svoje poteškoće i probleme te se organiziraju stručna predavanja od strane nutricionista, medicinskih sestara, doktora i enterostomalnih terapeuta. U radu su uključeni stručnjaci poput psihologa i onkologa [54].

Dan plavog irisa obilježava se zadnju subotu u svibnju u cilju podupiranja udruge osoba sa stomom, obavještavanjem javnosti o problemima ovih osoba, među kojima je najveći udio oboljelih od raka debelog crijeva [54].

9.1. Prava pacijenata

Svaki pacijent ima prava na besplatnu upotrebu stoma pomagala, koja se prema Pravilniku o ortopedskim pomagalima, uručuju besplatno po odlasku iz bolnice. Kirurg na otpusnom pismu opisuje preporuku za stoma pomagala koje pacijent uzima bez ikakvih troškova preko HZZO-a [54].

Tjelesno oštećenje postoji kod osiguranika kada nastane gubitak, značajnije oštećenje ili onesposobljenost pojedinog organa ili dijela tijela što otežava normalnu aktivnost organizma te zahtjeva veće napore u obavljanju životnih potreba, bez obzira uzrokovalo to invalidnost ili ne. Kod pacijenata sa kolostomom, rješenjem od strane HZZO-a invalidnost se procjenjuje na 80%. Osigurana osoba ostvaruje prava na brojna stoma pomagala, a članovi obitelji imaju pravo na doplatu za pomoć i njegu. Uz nabrojena prava, valja spomenuti i pravo na godišnje oslobađanje naknade za uporabu javnih cesta, koja se plaća pri registraciji osobnog automobila, pravo na 15% popusta kod plaćanja obaveznog osiguranja osobnog automobila prilikom registracije. Popusti se isto tako odnose i na fiksnu telefonsku liniju pod uvjetom da priključak glasi na ime invalida ili člana uže obitelji, pravo na znak pristupačnosti za osobni automobil, pogodnosti u HAK-u te pravo na ne plaćanje boravišne pristojbe [54].

10. Zdravstvena njega u kući

Zdravstvena njega u kući je specifična djelatnost primarne zdravstvene zaštite. Nakon otpusta pacijenta iz zdravstvene ustanove, daljnja skrb se nastavlja u njihovom domu. Bez obzira na dob i spol, pravo na zdravstvenu njegu u kući imaju svi osiguranici nakon složenog operativnog zahvata koji zahtjeva previjanje rane te skrb za stomu. Zdravstvena njega u kućnim uvjetima je kontinuiranog tijeka, te zahtjeva maksimalnu, stručnog znanja i vještine za prilagodbu u posebnim uvjetima rada. Dužnost medicinske sestre je provoditi zdravstvenu njegu prema protokolu i stručnim standardima te je ona odgovorna za provedene postupke i ishode provedenog [55].

Zdravstvena njega pacijenta sa kolostomom u kućnim uvjetima uključuje održavanje higijene stome i okoline stome te izmjena i/ili pražnjenje sustava za stomu. Sam postupak u kućnoj njezi obavlja medicinska sestra, a traje do 45 minuta. Patronažna služba je obavezna tijekom 14 dana, barem jednom običi osiguranu osobu, te izvijestiti liječnika opće prakse o zdravstvenom stanju pacijenta, rezultatima provedene zdravstvene njege i o potrebi daljnjeg provođenja [56].

Svrha postupaka je:

- osigurati čistu i zdravu stome te okolinu kože
- eliminirati stolicu umjetnim putem
- bez komplikacija osigurati eliminaciju stolice
- smanjiti bolesnikovu tjeskobu i osjećaj ugroženog dostojanstva [56].

Medicinska sestra podučava i potiče pacijenta na što raniju samostalnost njege vlastite stome, savjetuje o izboru najprikladnijeg pomagala, o načinu prehrane te provjerava naučeno što pridonosi vraćanju samopouzdanja, samopoštovanja i želji za brзом prilagodbom stilu života u novonastaloj situaciji. Zdravstvena njega u kući ima nezamjenjivu ulogu u zdravstvenom sustavu. Njome se smanjuje cjelokupan trošak koji bi mogao nastati izostankom kontinuirane skrbi [55].

11. Utjecaj Covid-19 na pacijente sa kolostomom

Tijekom pandemije Covid-19 provodila su se istraživanja o dostupnosti zdravstvenog tima pacijentima sa kolostomom. U međuvremenu, ostvarenjem virtualnih zdravstvenih medicinskih portala, omogućile su se virtualne posjete koje su pružale skrb pacijentima. Sve više djelatnika na području medicine (doktori, medicinske sestre, enterostomalni terapeuti) imalo je svoj virtualni portal putem kojeg su bili dostupni tijekom 24 sata za pružanje edukacije pacijentu i njegovoj obitelji. Zdravstveni djelatnik je putem virtualnih portala odgovarao na postavljena pitanja od strane pacijenata, educirao o samim postupcima, što je omogućilo bolju skrb onima koji su bili zakinuti za određene fizičke postupke skrbi. To se pretežno odnosilo na pacijente koji su se zbog bojazni od moguće zaraze uslijed fizičkog kontakta ustručavali odlaziti zdravstvenim ustanovama, nisu imali dostupnu zdravstvenu njegu u kući te na pacijente u izolaciji, a koji zbog svojeg zdravstvenog stanja nisu imali indikaciju za bolničkim liječenjem. Putem virtualnih portala komunikacija je bila individualna i/ili grupno omogućena, gdje su se dijelila osobna iskustava među drugim pacijentima. Istraživanja su pokazala da izvođenjem virtualnih posjeta za osobe s novim stomama, 90% pacijenata je smatralo da su ti posjeti bili od pomoći u upravljanju njihovom stomom. Međutim, jedno drugo istraživanje pokazalo je da je samo 32% ispitanika znalo da je virtualno zdravstvo opcija. Nadalje, 71% nije smatralo da je njihov problem dovoljno ozbiljan da zatraži pomoć od zdravstvenog djelatnika, iako je 57% prijavilo pojavu oštećenja peristomalne kože tijekom pandemije. Prijavljeni tipovi kožnih problema bili su crvenilo ili osip, svrbež, otvorena rana na koži, krvarenje i drugi problemi [38].

Virtualnu medicinu su najviše koristili pacijenti u dobi od 20 do 44 godine. Pandemija Covid-19 potaknula je brzo širenje upotrebe virtualne medicine za njegu i posjete u izvanbolničkim uvjetima. To ukazuje na važnost napretka u medicini koju bi trebale upotrebljavati sve zdravstvene institucije suočene s pandemijom Covid-19 [56].

12. Zdravstvena njega kod zatvaranja privremene kolostome

Privremena stoma ima negativan učinak na kvalitetu života. To se pripisuje činjenici da se pacijenti ne prilagođavaju dobro životu sa stomom. Pacijenti imaju negativnu sliku svojega tijela, osjećaju se zabrinuto, stigmatizirano, seksualno neprivlačno i ograničavaju se u izboru odjeće zbog punjenja i otpuštanja vrećice. Sve ove brige akreditirane su zbog nedostatka znanja, nedostatka samopouzdanja u rukovanju stomom, straha od ozljede stome i društvenog tabua da je na tijelu „neobična stvar” [57]. Zbog toga se mnogi pacijenti raduju operaciji zatvaranju privremene kolostome, jer tada pacijent ima priliku ponovno živjeti normalan život i ispuniti svoje potrebe pražnjenja crijevnog sadržaja, smještenog ne na trbuhu, već na pravom mjestu. Bez sumnje je zatvaranje (preokretanje) privremene stome nešto što željno iščekuje svaki pacijent sa kolostomom. Mnogi to vide kao pokazatelj vraćanja u normalu. Operacija zatvaranja privremene kolostome naziva se rekonstruktivna operacija uklanjanja prije nametnute stome. Operaciju provodi kvalificirani i iskusni kirurg i odvija se u roku od 100 do 110 minuta. U nekim slučajevima operacija može trajati i do tri sata. Takva se operacija izvodi pod općom anestezijom, a ako se pacijentovo zdravstveno stanje ne može nositi s općom anestezijom, zatvaranje privremene kolostome se odgađa. Kod kolostome s jednom cijevi spajaju se dva kraja crijeva, a s dvocijevnom kolostomom otvori se jednostavno zavežu [58].

Bit rekonstruktivne kirurgije je zatvaranje stome, odnosno rekonstrukcija bez prekida crijeva do kraja crijevnog trakta stvaranjem tzv. anastomoze [59]. Zatvaranje kolostome se provedi samo ako je pacijent dobrog zdravlja i potpuno oporavljen. Tijek ove operacije je jednostavniji i mnogo kraći od prvotne operacije. Obično mora proći najmanje 3 mjeseca nakon početne operacije kolostomije. Najbolje vrijeme za preokret kolostomije obično je 3 do 12 mjeseci nakon kolostomije. To omogućuje vrijeme za zacjeljivanje debelog crijeva i uklanjanje kirurškog oticanja. Međutim, predugo čekanje može dovesti do toga da debelo crijevo ne funkcionira normalno zbog slabosti mišića uzrokovano dugotrajnom neaktivnošću [60]. Za neke ljude, odgoda zatvaranja privremene kolostome može proći i do tri godine od prve operacije. No, nema vremenskog ograničenja za zatvaranje, neki ljudi žive sa svojom kolostomijom nekoliko godina prije nego što se zatvori. Preokret se može odgoditi na dulji period ako je potrebno daljnje liječenje, poput kemoterapije ili ako se pacijent nije oporavio od izvorne operacije [61]. Operacija uključuje rezanje oko stome, do oslobađanja stome od trbušne stijenke i spajanje crijeva za vraćanje kontinuiteta (anastomoza). Spojeno crijevo se vraća unutra u trbušnu šupljinu. Nakon toga slijedi šivanje mišića trbušne stijenke i kože [62].

12.1. Prijeoperacijska priprema

Po dolasku u bolnicu postavlja se pitanje o općem zdravstvenom stanju te procjena anastomotskog integriteta prije zatvaranja kolostome [58].

Prijeoperacijska priprema uključuje:

- Rtg toraksa, EKG i uzimanje uzoraka krvi
- kompletan pregled debelog crijeva (irigoskopija ili kolonoskopija), uključujući kontrastni pregled rektuma i digitorektalni pregled funkcije rektalnog sfinktera
- CT skeniranje kako bi se potvrdilo da ne postoji aktivna bolest koja bi mogla ugroziti zatvaranje stome
- MRI zdjelice (posebno važno za pacijente operirane zbog malignih novotvorina, kako bi se isključila ponovna pojava tumora i metastaze)
- kompletna mehanička priprema crijeva
- antibiotska profilaksa [58,63].

Nekoliko dana prije operacije pacijentu se propisuje dijeta bez troška i oralni antibiotici, a crijeva se prazne što je moguće potpunije, važno je da pije puno tekućine i manje jede tijekom prethodnog dana. Dan prije operacije vrši se višestruko ispiranje kolostome kako bi se ispraznilo debelo crijevo. Na dan operacije pacijent ništa ne pije i ne jede. Medicinska sestra pacijenta postavlja u udoban ležeći položaj. Ukloni se podložna pločice i vrećica, koža oko umjetnog anusa pažljivo se brije, pere sa sapunom i vodom te se na otvor za kolostomu stavlja čista gaza [62,64].

Sam operativni zahvat zatvaranja stome traje obično oko 90 minuta [64]. Nakon uklanjanja stome, rana se opere mnogo puta, a oko rane se stave čisti ručnici. Svi instrumenti i materijali se uklanjaju, rukavice se mijenjaju, a rana se zatvara samo čistim instrumentima [65].

12.2. Poslijeoperacijska njega

Isti stupanj njege koji se provodi tijekom kolektomije, neophodan je za optimalne rezultate nakon zatvaranja kolostomije. Nakon operacije, pacijenta se premješta u odjel za intenzivno liječenje, gdje se potiče pacijenta na rano buđenje i oporavak od anestezije. Daljnji oporavak provodi se na kirurškom odjelu. Pacijentu se pomaže da se prebaci iz kreveta u stolac, a zatim počne hodati, jer to potiče brzi oporavak. Pruža se odgovarajuća terapija ublažavanja boli i primjena antibiotika [65].

Važno je pripremiti pacijenta na sve moguće nuspojave koje bi se mogle razviti nakon operacije i educirati ga što učiniti ako se pojave. Kao i kod svake operacije, operacija zatvaranja stome ima neke rizike [62]. Neke su komplikacije moguće i nakon zatvaranja kolostome, osobito ako se pacijent loše ponaša. To uključuje: krvarenje, infekciju rane, crijevnu opstrukciju, crijevnu parezu, curenje anastomoze koje se pojavljuje unutar 30 dana. Incizijska kila i opstruktivne adhezije najčešće su uočene nakon više od 30 dana nakon operacije [66].

Zatvaranje stome smatra se minimalno invazivnom operacijom; međutim, infekcija na mjestu kirurškog zahvata česta je komplikacija. Učestalost infekcije rane nakon zatvaranja stome kreće se između 2 i 41% u različitim studijama. Najčešći uzrok infekcije rane je bakterijska kontaminacija kože koja okružuje kolostomu zbog produljenog kontakta sa sadržajem crijeva ili zbog popuštanja sadržaja anastomoze [67].

Prosječni boravak u bolnici traje između tri do pet dana, otpust kući se provodi nakon što se vrati rad crijeva, počne izlaziti stolica na prirodni anus te se ne pojave nikakve komplikacije u tom periodu. U prva 24 sata apstinira se uzimanje hrane. Nakon 24 sata uvodi se tekućina na usta, a nakon 2 dana kašasta prehrana. Potiče se rano ustajanje i kretanje zbog aktivacije peristaltike crijeva [68].

Nakon otpusta kući, uobičajeno je da se nakon operacije pacijent osjeća umorno i slabo. Redovite kratke šetnje mogu pomoći da povrate energiju i da se vrate na noge. Predlaže se izbjegavati podizanje tereta oko 6-8 tjedana i pacijent možete ponovno voziti kada bude siguran da može zaustaviti vozilo u nuždi. Opet, za većinu ljudi to može biti i nakon 6-8 tjedana od operacije. Crijevne navike mogu biti nestabilne neko vrijeme nakon operacije. Može se pojaviti proljev ili zatvor, bolna peristaltika crijeva, bolna koža oko stražnjeg prolaza, nepotpuno pražnjenje i stupanj inkontinencije do nekoliko mjeseci nakon operacije [68].

12.3. Povratak rada crijeva

Nakon zatvaranje stome, pacijentima se daju preporuke kako da kontroliraju rad crijeva [68].

Dijeta

Jesti male obroke s malo vlakana i postupno povećavati količinu i raznolikost tijekom vremena. Piti puno tekućine kako bi se izbjegao zatvor (oko 8 čaša dnevno). Pire od krumpira, banane, žele slatkiši i bijeli sljez dobri su za učvršćivanje rijetke stolice. Gazirana pića, alkohol, povrće bogato vlaknima kofeina, začinjena i masna hrana imaju veću vjerojatnost da uzrokuju

proljevanje pa je potrebno ograničiti ih na početku oporavka. Kod vjetrova ili grčeva, čaj od komorača ili paprene metvice mogu pomoći ublažiti bol i zarobljeni vjetar. U ovom trenutku također može biti od pomoći voditi dnevnik hrane i bilježiti sve reakcije na određenu hranu [68].

Zaštita analne kože

S obzirom da pacijent duže vrijeme nije imao stolicu na prirodni anus, tokom prvih stolica može se pojaviti peckanje, svrbež i iritacija kože oko anusa. Preporuča se koristiti vlažne maramice bez mirisa nakon svakog pražnjenja crijeva. Zaštitne kreme kao što su Sudocrem, mast s cinkom, ricinusovo ulje i vazelin mogu spriječiti pucanje i iritaciju kože [68].

Treniranje crijeva

Mišići rektuma i dna zdjelice vjerojatno će biti slabiji nego prije operacije stome. To je zato što su neko vrijeme bili neaktivni. Vježbe za dno zdjelice mogu pomoći u jačanju i toniranju ovih mišića, što će pomoći za stjecanje bolje kontrole nad radom crijeva [68].

Također ih treba savjetovati i dati im pisane upute o njezi rane, upotrebi analgetika i o tome kada treba potražiti pomoć zbog mogućih komplikacija te kako ih prepoznati. Pacijenti često zaborave verbalne upute ili ih ignoriraju te se daju pisane upute. S obzirom na dostupnost sofisticiranih informacijskih sustava, uvelike pomažu video prezentacije s uputama prikazane u edukaciji pacijenata [69].

12.4. Moguće sestrinske dijagnoze nakon zatvaranja stome:

1. Strah od boli u/s defekacijom

Ciljevi:

- Pacijent će održavati prolaz meke, formirane stolice frekvencijom koju pacijent percipira kao „normalnu“
- Pacijent će navesti olakšanje od nelagode zatvora
- Pacijent će identificirati mjere koje sprječavaju ili liječe zatvor
- Pacijent će verbalizirati mjere koje će spriječiti ponovnu pojavu zatvora

Intervencije:

- Potaknite pacijenta da uzima tekućinu od 2000 do 3000 mL/dan

- Pomoći pacijentu da uzima manje i češće obroke
- Potaknuti pacijenta na obavljanje redovite eliminacije stolice
- Preporučiti farmakološke preparate u suzbijanju opstipacije
- Educirati pacijenta o upotrebi farmakoloških preparata u svrhu suzbijanja opstipacije

Evaluacija:

- Pacijent provodi uravnoteženu prehranu, te unosi dovoljnu količinu tekućine
- Pacijent provodi vježbe jačanja trbušne muskulature u svrhu stimuliranja peristaltike
- Pacijent kratkoročno koristi farmakološke preparate u svrhu suzbijanja opstipacije [69].

2. Spremnost za poboljšano upravljanje samoozdravljenjem o čemu svjedoči verbalizirana želja za upravljanjem postoperativnom skrbi i smanjenjem čimbenika rizika od komplikacija

Ciljevi

- Pacijent će opisati postupke kućnog liječenja kirurške rane i boli
- Pacijent će identificirati znakove i simptome koji se moraju prijaviti zdravstvenom djelatniku

Intervencije

- Procjena pacijenta, trenutnu razinu znanja i razumijevanja
- Naučiti pacijenta i/ili njegovatelja kako se brinuti za rez, uključujući prepoznavanju znakova i simptome infekcije
- Omogućiti pacijentu vrijeme za postavljanje pitanja i raspravu o nedoumicama

Evaluacija

- Pacijent provodi režim liječenja prema propisanim naputcima
- Pacijent prepoznaje i prijavljuje moguće simptome i znakove infekcije zdravstvenom djelatniku [70].

13. Prikaz slučaja

Pacijentica Š.S., u dobi od 21 godine, 12. srpnja 2021.godine, javlja se na hitni bolnički odjel zbog bolova u abdomenu, te unazad 2 dana povraća smeđi smrdljivi sadržaj. Navodi kako nema vjetrova, a stolicu ima samo ako upotrijebi Dulcolax čepić na koje se pojavi malo proljevasto-sluzave stolice, bez primjese krvi. Slabog je apetita zbog čega navodi kako ima osjećaj da je puno izgubila na tjelesnoj masi unazad tri tjedana (oko 10kg). Učinjeni su laboratorijski nalazi te RTG snimka abdomena koji prikazuje formiranje ileusa. Hitno se premješta na odjel gastroenterologije. Na odjelu se postavi nazogastrična sonda i urinarni kateter. Dana 13.srpnja, pacijentica obilno povraća mimo sonde, žali se na jake bolove u abdomenu, te je zabilježen pad krvnog tlaka. Pozvana je kirurška služba koja postavlja indikaciju za operativnim zahvatom. Izvade se laboratorijski nalazi, krvna grupa i naručuju se 2 doze krvi koje su u pripremi u slučaju potrebe tijekom operacijskog zahvata. Po odluci anesteziologa, pacijenticu se vodi u Jedinicu intenzivnog liječenja na postavljanje centralnog venskog katetera, te nakon toga u operacijsku salu.

Tijekom operativnog zahvata pacijentica dobiva privremenu stomu (učinjena je laparotomija s formacijom kolostome). Po završetku zahvata premješta se na odjel intenzivnog liječenja radi trajnog praćenja stanja i vitalnih funkcija. Tri dana nakon operativnog zahvata, pacijentica se premješta na odjel abdominalne kirurgije, uz propisanu antibiotsku terapiju od strane infektologa zbog sumnje na bakterijsku infekciju probavnog trakta, zbog čega je došlo do kliničke slike ileusa.

S obzirom na dobru fizičku i psihičku pripremu prije, tijekom i nakon operacijskog zahvata, pacijentica pokazuje zainteresiranost za suradnju te prihvaća novonastalu situaciju. Tijekom hospitalizacije uz medicinsko osoblje, uključuje se i enterostomalni terapeut u edukaciji pacijentice i njezinih članova obitelji o njezi stome i kontroliranoj prehrani koje će provoditi do termina ponovnog zatvaranja stome. Pacijentici se daje sva potrebna brošura, procjenjuje se znanje naučenog te se potiče na samostalnost u higijeni i njezi stome. Nakon otpusta kući, pacijenticu posjećuje patronažna služba i medicinska sestra iz zdravstvene njege u kući koji provode daljnje savjetovanje i njegu stome. 2 tjedna nakon otpusta, pacijentica se javlja kirurgu na kontrolu, koji ustanovljuje da je stoma pravilno negovana. Tijekom redovnih kirurških kontrola, pacijentica je općeg dobrog stanja, nema nikakvih komplikacija koje bi bile prepreka za zatvaranje stome, te dobiva termin za planirani zahvat.

Nakon 4 mjeseca od prvog operacijskog zahvata, pacijentica se javlja na odjel abdominalne kirurgije. Medicinsko osoblje pacijentici pruža veliku potporu tijekom hospitalizacije. Od fizičke pripreme, učine se kontrolni krvni nalazi, RTG pluća, EKG i CT abdomena. Pregledom od strane anesteziologa, nema kontraindikacije za navedeni zahvat. Pacijentici se učini mehanička priprema crijeva, te se provodi apstinencija od uzimanje hrane. Na dan operacije učini se prijeoperacijska priprema i pacijenticu se vozi na operativni zahvat uz svu potrebnu dokumentaciju. Nakon zahvata, premješta se na odjel intenzivnog liječenja gdje se nadoknađuje parenteralni unos tekućine u prva 24 sata. Nakon 24 sata, pacijentica je dobrog općeg stanja te se vraća na odjel abdominalne kirurgije gdje se polagano uvodi enteralni unos tekućine, a drugi dan se uvodi kašasta prehrana. Pacijenticu se potiče na rano ustajanje i kretanje zbog aktivacije peristaltike crijeva. Nakon 3 dana pojavi se prva stolica na prirodni anus. Bez ikakvih poteškoća, uz redovita pražnjenja crijeva, otpušta se kući 7.dan od operativnog zahvata, uz preporuku na važnost prepoznavanja mogućih komplikacija, o vođenju pravilne prehrane i vođenje aktivnosti. Daljnje kontrole vrše se po dogovoru sa kirurgom.

14. Zaključak

Najčešći razlog za kreiranje stome je karcinom debelog crijeva, što se može potvrditi činjenicom da je karcinom debelog crijeva drugi po pojavnosti i smrtnosti od zloćudnih bolesti kod muškaraca i žena. Vrlo je bitno staviti naglasak na prevenciju ove bolesti, odnosno naglasak na pravilnu prehranu, provođenje tjelesne aktivnosti, te odazivu Nacionalnom programu ranog otkrivanja karcinoma debelog crijeva ukoliko osoba ima pozitivnu obiteljsku anamnezu. Ukoliko osoba primijeti sumnjive simptome (krv u stolici, nadutost, bolovi u abdomenu, gubitak težine u kratkom vremenu), bitno je javiti se svom liječniku. Terenski rad patronažnih sestara pozitivno utječe na prosvjećenost građana.

Svaki operacijski zahvat za pacijenta u početku predstavlja strah i neizvjesnost. Stoga, kirurg bolesniku mora predočiti izvođenje postupka, u ovom slučaju kolostome, te zašto je taj zahvat važan. Medicinska sestra ima važnu ulogu u skrbi i edukaciji pacijenta prije i poslije operacijskog zahvata. Ona ga priprema psihički i fizički kako bi sam zahvat i oporavak što bolje prošao. Dobra priprema umanjuje strah i anksioznost, oporavak je brži i upotreba analgetika je manja. Pristup pacijentima s kolostomom je vrlo složen, stoga su zadovoljstvo pomagalom, podrškom i izborom najvažniji čimbenici pri održavanju samopouzdanja, sigurnosti i voljom pacijenta da nastavi živjeti normalan život kao prije. Kvaliteta života pacijenta nakon operacijskog zahvata izuzetno ovisi o tome koliko je pacijent spreman za suradnju.

Edukacija je vrlo bitna kod roditelja čija djeca imaju stomu da bi se djeca osjećala sigurno, prihvaćena u društvu, sposobna za obavljanje raznovrsnih aktivnosti. Najvažnije je da djeca imaju podršku obitelji u cijelom procesu od nastanka stome, sve do ponovnog zahvata zatvaranja stome.

Kako je bitna edukacija pacijenata kod stvorene privremene stome, ujedno je tako bitna edukacija i po zatvaranju stome kako bi se spriječile moguće komplikacije tijekom hospitalizacije i nakon otpusta kući. Uvelike pomažu usmene i pismene upute o njezi rane, daljnjoj prehrani, aktivnostima te prepoznavanju mogućih komplikacija.

Iz svega navedenoga može se zaključiti kako je uloga medicinske sestre neizostavna od samog postavljanja dijagnoze, pa sve do kvalitete života nakon zahvata. Medicinske sestre su nezaobilazna i neizostavna karika ka „novom normalnom“ životu. Njihove su uloge višestruke i složene, a da bi se postiglo zadovoljstvo pacijenata pruženom zdravstvenom skrbi, one ih moraju stručno, vješto i adekvatno obavljati.

15. Literatura

[1] Digestive cancers Europe: Colorectal cancer; Belgium.

Dostupno: <https://digestivecancers.eu/colorectal-what/> (pristupljeno: 10.08.2021.)

[2] Hrvatsko udruženje za crohnovu bolest i ulcerozni kolitis: Stoma; Zagreb, 2015.

Dostupno: <http://hucuk.hr/stoma-stoma/kolostoma-stoma.html> (pristupljeno: 18.08.2021)

[3] J. Burch: Stoma care; John Wiley & sons ltd, Blackwell publishing, United Kingdom, 2008.

Dostupno: https://books.google.hr/books?hl=hr&lr=&id=oYg1t5a-RdoC&oi=fnd&pg=PR5&dq=stoma&ots=ZCJslYqioY&sig=vcbSrXBhpWC29Z_sjJUoWnA7sIs&redir_esc=y#v=onepage&q=stoma&f=false (pristupljeno: 16.08.2021.)

[4] Klinička bolnica Dubrava: Kolostoma; Zavod za abdominalnu kirurgiju, Zagreb, 2012.

Dostupno: <http://www.kbd.hr/odjeli/kirurgija/zavod-za-abdominalnu-kirurgiju/informacije-za-pacijente/kolostoma-najcesca-pitanja-i-odgovori/> (pristupljeno: 17.08.2021.)

[5] I. Kusman: Quality of life and characteristics of colostomy patients; Jurnal Ners, Vol. 12, No. 2, 2017.

Dostupno: <https://www.e-journal.unair.ac.id/JNERS/article/view/6026> (pristupljeno: 19.08.2021.)

[6] D. Aubrey-Jones: The colon; Teach me anatomy, England, 2018.

Dostupno: <https://teachmeanatomy.info/abdomen/gi-tract/colon/> (pristupljeno: 12.08.2021.)

[7] P. Keros, M. Pećina, M. Ivančić-Košuta: Temelji anatomije čovjeka; Medicinska biblioteka, Zagreb, 1999.

[8] National cancer institute: Anatomy of colon and rectum; Seer training, USA.

Dostupno: <https://training.seer.cancer.gov/colorectal/anatomy/> (pristupljeno: 05.08.2021.)

[9] P. Keros i sur.: Anatomija i fiziologija; Školska knjiga, Zagreb, 2006.

[10] American society of clinical oncology: Colostomy; Asco Journals, Alexandria, 2019.

Dostupno: <https://www.cancer.net/navigating-cancer-care/how-cancer-treated/surgery/types-ostomy/colostomy> (pristupljeno: 07.08.2021.)

[11] Johns Hopkins medicine: Colostomy; The Johns Hopkins university, Maryland, 2021.

Dostupno: <https://www.hopkinsmedicine.org/health/treatment-tests-and-therapies/colostomy>

[12] Hrvatska enciklopedija: Crijevo; Leksikografski zavod Miroslav Krleža, Zagreb, 2021.

Dostupno: <https://www.enciklopedija.hr/natuknica.aspx?id=12728> (pristupljeno: 10.08.2021.)

[13] District health board: Hartmann's Procedure; Dept Surgery; Ref: 3049, Canterbury, 2015.

Dostupno: <https://www.cdhb.health.nz/Patients-Visitors/patient-information-pamphlets/Documents/Hartmann's-Procedure-3049.pdf> (pristupljeno: 11.08.2021.)

[14] M. Rosen, W. Cobb, K. Kercher, R. Sing, B. Heniford: Laparoscopic restoration of intestinal continuity after Hartmann's procedure; Am J Surg. 189(6):670-4., 2005.

Dostupno: <https://pubmed.ncbi.nlm.nih.gov/15910718/> (pristupljeno: 16.08.2021.)

[15] A. Engida, T. Ayelign: Types and indications of colostomy and determinants of outcomes of patients after surgery; Ethiopian journal of health sciences, Vol. 26 No. 2, 2016.

Dostupno: <https://www.ajol.info//index.php/ejhs/article/view/132880> (pristupljeno:05.08.2021.)

[16] P. Jackson, V. Cruz: Intestinal obstruction: evaluation and management; Am fam physician, 98(6):362-367, 2018.

Dostupno: <https://pubmed.ncbi.nlm.nih.gov/30215917/> (pristupljeno: 09.08.2021.)

[17] MSD priručnik dijagnostike i terapije: Opstrukcija crijeva; Hrvatski liječnički zbor, Split, 2014.

Dostupno: <http://www.msd-prirucnici.placebo.hr/msd-prirucnik/bolesti-probave/akutni-abdomen-i-kirurska-gastroenterologija/opstrukcija-crijeva> (pristupljeno: 10.08.2021.)

[18] A. Gregorios Paspatis et al.: Diagnosis and management of iatrogenic endoscopic perforations: European society of gastrointestinal endoscopy (ESGE) Position Statement, Gastroenterology department, Endoscopy, 2014.

Dostupno: https://www.esge.com/assets/downloads/pdfs/guidelines/2014_s_0034_1377561.pdf (pristupljeno: 10.08.2021.)

[19] Ekenze SO, Agugua-Obianyo NE, Amah CC.: Colostomy for large bowel anomalies in children: a case controlled study. Int J Surg., 5(4):273-7.,2007

Dostupno: <https://pubmed.ncbi.nlm.nih.gov/17660135/> (pristupljeno: 12.08.2021.)

[20] UCSF Benioff children's hospitals: Stoma care for children and their families; University of California, San Francisco, 2021.

Dostupno: <https://www.ucsfbenioffchildrens.org/education/stoma-care-for-children-and-their-families> (pristupljeno: 13.08.2021.)

[21] I. Prpić i suradnici: Kirurgija; udžbenik za učenike srednjih medicinskih škola, III.izdanje, Školska knjiga, Zagreb, 2006.

[22] Hrvatski zavod za javno zdravstvo: Mjesec svjesnosti o raku debelog crijeva; Središnja medicinska ustanova javnog zdravstva u Hrvatskoj, Zagreb; 2021.

Dostupno: <https://www.hzjz.hr/aktualnosti/mjesec-svjesnosti-o-raku-debelog-crijeva/> (pristupljeno: 15.08.2021.)

[23] Hrvatski zavod za javno zdravstvo: Program probira raka debelog crijeva; Središnja medicinska ustanova javnog zdravstva u Hrvatskoj, Zagreb; 2021.

Dostupno: <https://www.hzjz.hr/sluzba-epidemiologija-prevenција-nezaraznih-bolesti/program-probira-raka-debelog-crijeva/> (pristupljeno: 10.08.201.)

[24] Digestive cancers Europe: Colorectal cancer (bowel cancer) symptoms, screening and diagnosis; Belgium, 2021.

Dostupno: <https://digestivecancers.eu/colorectal-symptoms/> (pristupljeno: 12.08.2021.)

[25] United ostomy associations of America: Colostomy facts; Kennebunk, 2021.

Dostupno: <https://www.ostomy.org/colostomy/> (pristupljeno: 10.08.2021.)

[26] D. McAneny: Current Diagnosis & Treatment: Surgery; 14th edition, Chapter3, Mc Graw Hill, 2021.

Dostupno:

<https://accessmedicine.mhmedical.com/content.aspx?bookid=1202§ionid=71515556>

(pristupljeno: 11.08.2021.)

[27] S. Stelton, K. Zulkowski: Practice Implications for Peristomal Skin Assessment and Care from the 2014 World Council of Enterostomal Therapists International Ostomy Guideline; *Advances in Skin & Wound Care*: Volume 28, Issue 6, p 275-284, 2015.

Dostupno:

https://journals.lww.com/aswcjournal/Fulltext/2015/06000/Practice_Implications_for_Peristomal_Skin.6.aspx (pristupljeno: 07.08.2021.)

[28] B. Person, R. Ifargan, J. Lachter, Sd. Duek, Y. Kluger, A. Assalia: The impact of preoperative stoma site marking on the incidence of complications, quality of life, and patient's independence; *Dis Colon Rectum.*;55(7):783-7., 2012.

Dostupno: <https://pubmed.ncbi.nlm.nih.gov/22706131/> (pristupljeno: 11.08.2021.)

[29] S. McGillis, U. Stanton-Hicks: The preoperative patient evaluation: preparing for surgery. *Dermatol Clin.*;16(1):1-15., 1998.

Dostupno: <https://pubmed.ncbi.nlm.nih.gov/9460574/> (pristupljeno: 07.08.2021.)

[30] R. Powell , Scott NW, Manyande A, Bruce J, Vögele C, Byrne-Davis LMT, Unsworth M, Osmer C, Johnston M.: Psychological preparation and postoperative outcomes for adults undergoing surgery under general anaesthesia.; *Cochrane database of systematic reviews*, Issue 5. Art. No.: CD008646., 2016.

Dostupno: <https://orbilu.uni.lu/bitstream/10993/27391/1/CD008646-4.pdf> (pristupljeno: 07.08.2021.)

[31] Judy J. Panella: Preoperative Care of Children: Strategies From a Child Life Perspective; *AORN Journal*, Vol. 104, Issue 1, p.11-22, 2006.

Dostupno: <https://www.sciencedirect.com/science/article/abs/pii/S0001209216302009> (pristupljeno: 09.08.2021.)

[32] Z. Mojsović: *Sestrinstvo u zajednici; Priručnik za studij sestrinstva - drugi dio, Zdravstveno veleučilište Zagreb*, 2006.

[33] *The Royal children's hospital Melbourne: Kids health information*; Australia, 2019.

Dostupno: https://www.rch.org.au/kidsinfo/fact_sheets/Preparing_your_child_for_hospital/ (pristupljeno: 10.08.2021.)

[34] Parsons DP.: Preoperative evaluation and risk management.; Clin colon rectal surg., 22(1):5-13., 2009.

Dostupno: <https://pubmed.ncbi.nlm.nih.gov/20119550/> (pristupljeno: 10.08.2021.)

[35] A. Zambouri: Preoperative evaluation and preparation for anesthesia and surgery; Hippokratia, 11(1):13-21, 2007.

Dostupno: <https://www.ncbi.nlm.nih.gov/pmc/articles/PMC2464262/> (pristupljeno: 12.08.2021.)

[36] S. Stelton, K. Zulkowski: Practice Implications for Peristomal Skin Assessment and Care from the 2014 World Council of Enterostomal Therapists International Ostomy Guideline; Advances in Skin & Wound Care: Volume 28, Issue 6, p 275-284, 2015.

Dostupno:

https://journals.lww.com/aswcjournal/Fulltext/2015/06000/Practice_Implications_for_Peristomal_Skin.6.aspx (pristupljeno: 07.08.2021.)

[37] Kugler, C.M., Breuing, J., Rombey, T. et al.: The effect of preoperative stoma site marking on risk of stoma-related complications in patients with intestinal ostomy—protocol of a systematic review and meta-analysis. Syst Rev 10, 146, 2021.

Dostupno: <https://systematicreviewsjournal.biomedcentral.com/articles/10.1186/s13643-021-01684-8> (pristupljeno: 10.08.2021.)

[38] L. Chabal, J. Prentice, E. Ayello: Practice Implications from the WCET® International Ostomy Guideline 2020, Advances in Skin & Wound Care: Volume 34, Issue 6, p 293-300, 2021.

Dostupno:

https://journals.lww.com/aswcjournal/Fulltext/2021/06000/Practice_Implications_from_the_WCET_International.4.aspx#JCL-P-30 (pristupljeno: 12.08.2021)

[39] I. Prpić i sur.: Kirurgija; udžbenik za učenike srednjih medicinskih škola, Školska knjiga, 2009.

[40] National cancer institute: Pathology; Seer training, USA, 2021.

Dostupno: <https://training.seer.cancer.gov/diagnostic/pathology.html> (pristupljeno: 10.08.2021.)

[41] SHOCK - Stručno informativno glasilo Hrvatskog društva medicinskih sestara anestezije, reanimacije, intenzivne skrbi i transfuzije; godina XIII, broj 2.

Dostupno: <http://www.shock-onlineedition.hr/magazines/42/d2dfb9e94148b6b3b1441746f8f9c1f2.pdf> (pristupljeno: 12.11.2021.)

[42] NHS News website: Complications-colostomy; England, 2020.

Dostupno: <https://www.nhs.uk/conditions/colostomy/risks/> (pristupljeno: 10.08.2021.)

[43] T. Malik, et al.: The incidence of stoma related morbidity - a systematic review of randomised controlled trials; Annals of the Royal College of Surgeons of England vol. 100,7: 501-508, 2018.

Dostupno: <https://www.ncbi.nlm.nih.gov/pmc/articles/PMC6214073/> (pristupljeno: 10.08.2021.)

[44] A.C. Marinez: Stoma-related complications: a report from the Stoma-Const randomized controlled trial; Colorectal disease, Volume23, Issue5, Pages 1091-1101, 2020.

Dostupno: <https://onlinelibrary.wiley.com/doi/10.1111/codi.15494> (pristupljeno: 08.08.2021.)

[45] Ambe, P. C., Kurz, N. R., Nitschke, C., Odeh, S. F., Möslin, G., & Zirngibl, H.: Intestinal Ostomy; Deutsches Arzteblatt international, 115(11), 182–187, 2018.

Dostupno: <https://www.ncbi.nlm.nih.gov/pmc/articles/PMC5913578/> (pristupljeno: 10.08.2021.)

[46] F. Rodrigues, JA. Vieira Novaes, M. Monteiro Pinheiro, P. Martins and J. Renan Cunha-Melo: Intestinal ostomy complications and care; Gastrointestinal Stomas, IntechOpen, 2019.

Dostupno: <https://www.intechopen.com/chapters/67036> (pristupljeno: 10.08.2021.)

[47] J. Burch: Caring for peristomal skin: what every nurse should know; British Journal of Nursing Vol. 19, No. 3, 2013.

Dostupno: <https://www.magonlinelibrary.com/doi/abs/10.12968/bjon.2010.19.3.46538> (pristupljeno: 08.08.2021.)

[48] Stomamedical: Sustav stoma pomagala; ConvaTec, Zagreb, 2021.

Dostupno: <https://stoma-medical.hr/sustavi-stoma-pomagala/> (pristupljeno: 12.08.2021.)

[49] United Ostomy Associations of America: What is an ostomy?; Kennebunk, 2021.

Dostupno: <https://www.ostomy.org/what-is-an-ostomy/> (pristupljeno: 12.08.2021.)

[50] Coloplast: Nakon operacije izvedbe stome- kolostoma prehrana; Medikal Lux, Zagreb, 2021.

Dostupno: <https://medikal-lux.hr/nakon-operacije-ugradnje-stome/kolostoma-prehrana/> (pristupljeno: 10.08.2021.)

[51] Fulham J.: Providing dietary advice for the individual with a stoma; Br J Nurs., 13;17(2):S22-7., 2008.

<https://pubmed.ncbi.nlm.nih.gov/18418933/> (pristupljeno: 10.08.2021.)

[52] American cancer society: For parents of children with ostomies; American Cancer Society, Inc., 2021.

Dostupno: <https://www.cancer.org/treatment/treatments-and-side-effects/treatment-types/surgery/ostomies/stomas-or-ostomies/getting-help-info-and-support1.html> (pristupljeno: 10.08.2021.)

[53] Sheikh MA, Akhtar J, Ahmed S.: Complications / problems of colostomy in infants and children; J Coll Physicians Surg Pak.;16(8):509-13., 2006.

Dostupno: <https://pubmed.ncbi.nlm.nih.gov/16899177/> (pristupljeno: 11.08.2021.)

[54] Savez invalidskih ILCO društava Hrvatske

Dostupno: <https://www.ilco.hr/> (pristupljeno: 15.08.2021.)

[55] V. Mrzljak i sur.: Smjernice za postupke u zdravstvenoj njezi bolesnika u kući; Hrvatska komora medicinskih sestara udruga medicinskih sestara zdravstvene njege u kući; 2018.

Dostupno: <https://znjuk.hr/wp-content/uploads/2018/11/Smjernice-za-postupke.pdf> (pristupljeno: 12.08.2021.)

[56] Hrvatski zavod za zdravstveno osiguranje: pravilnik o uvjetima i načinu ostvarivanja prava iz obveznog zdravstvenog osiguranja na zdravstvenu njegu u kući osigurane osobe; NN 88/2010.

Dostupno: https://narodne-novine.nn.hr/clanci/sluzbeni/2010_07_88_2474.html (pristupljeno: 15.08.2021.)

[57] Jiayin Ruan, et al., Experiences of Body Image Changes in Chinese Patients Living with Inflammatory Bowel Disease: A Descriptive Qualitative Study, Asian Nursing Research; Volume 14, Issue 4, 2020, Pages 196-205,

Dostupno: <https://www.sciencedirect.com/science/article/pii/S1976131720300517> (pristupljeno: 20.12.2021.)

[58] Dostupno: <https://hrv.rainsclinic.com/operacija-po-vosstanovljenju-tolstoj-kishki.php> (pristupljeno: 12.11.2021.)

[59] Zakrytie kolostomy rekonstruktivnaya operaciya hirurgiya chto takoe i kak; Irleta, 2020.

Dostupno: <https://irleta.ru/bs/design/zakrytie-kolostomy-rekonstruktivnaya-operaciya-hirurgiya-chto-takoe-i-kak.html> (pristupljeno: 20.11.2021.)

[60] K. Spader, Reversing your colostomy: What you need to know; HealthgradesMarketplace, 2020.

Dostupno: <https://www.healthgrades.com/right-care/colostomy/reversing-your-colostomy-what-you-need-to-know> (pristupljeno: 22.12.2021.)

[61] NHS website

Dostupno: <https://www.nhs.uk/conditions/colostomy/reversal/> (pristupljeno: 20.11.2021.)

[62] Reversal of stoma (Ileostomy or Colostomy); North Bristol NHS Trust. January 2019.

Dostupno:

https://www.nbt.nhs.uk/sites/default/files/attachments/Reversal%20of%20Stoma_NBT002926.pdf (pristupljeno: 22.11.2021.)

[63] Shah, Mansi et al., Preoperative Bowel Preparation before Elective Bowel Resection or Ostomy Closure in the Pediatric Patient Population Has No Impact on Outcomes: A Prospective Randomized Study; The American surgeon vol. 82,9 (2016): 801-6.

Dostupno: <https://www.ncbi.nlm.nih.gov/pmc/articles/PMC5171233/> (pristupljeno: 20.11.2021.)

[64] Kumar, Anjali S et al. "Bowel Preparation before Elective Surgery." Clinics in colon and rectal surgery vol. 26,3 (2013): 146-52.

Dostupno: <https://www.ncbi.nlm.nih.gov/pmc/articles/PMC3747288/> (pristupljeno: 02.01.2022.)

[65] Wound home skills kit: Surgical wounds; Surgical patient education program, American college of surgeons, 2018.

Dostupno: https://www.facs.org/~media/files/education/patient%20ed/wound_surgical.ashx
(pristupljeno: 02.01.2022.)

[66] Zakrytie ileostomy kishechnika hod operacii zakrytie ileostomy; Habitts.

Dostupno: <https://habitts.ru/hr/nicotine/zakrytie-ileostomy-kishechnika-hod-operacii-zakrytie-ileostomy.html> (pristupljeno: 02.12.2021.)

[67] Wada, Yuma et al. "Comparison of surgical techniques for stoma closure: A retrospective study of purse-string skin closure versus conventional skin closure following ileostomy and colostomy reversal." Molecular and clinical oncology vol. 3,3 (2015): 619-622.

Dostupno: <https://www.ncbi.nlm.nih.gov/pmc/articles/PMC4471550/> (pristupljeno: 02.12.2021.)

[68] Stoma Reversal; Bladder and Bowel Community, UK.

Dostupno: <https://www.bladderandbowel.org/bowel/stoma/stoma-reversal/> (pristupljeno: 20.12.2021.)

[69] G. Wayne, Constipation Nursing Care Plan; Nursing diagnosis; Nurseslabs, 2021.

Dostupno: <https://nurseslabs.com/constipation/> (pristupljeno: 20.12.2021.)

[70] C. Hoch, Nursing Management: Postoperative Care; Chapter 20, 2016.

Dostupno: <https://nursekey.com/nursing-management-postoperative-care/> (pristupljeno: 20.12.2021.)

16. Popis slika

Slika 1.1.1 Prikaz debelog crijeva	3
Slika 2.1 Prikaz - prije i poslije operativnog zahvata	5
Slika 3.2.1.1 Uzlazna kolostoma	12
Slika 3.2.2.1 Poprečna kolostoma	13
Slika 3.2.3.1 Silazna kolostoma.....	14
Slika 3.2.4.1 Sigmoidna kolostoma	14
Slika 4.2.1.1 Markiranje stome stojeći, sjedeći i ležeći.....	18
Slika 5.1 Izgled zdrave stome.....	23
Slika 5.2.1.1.1 Krvarenje (A) i stvaranje hematoma (B)	25
Slika 5.2.1.2.1 Kožna iritacija	26
Slika 5.2.1.3.1 Nekroza stome	27
Slika 5.2.1.4.1 Edem stome	27
Slika 5.2.2.1.1 Parastomalna hernija	28
Slika 5.2.2.2.1 Prolaps	29
Slika 5.2.2.3.1 Povlačenje stome	29
Slika 6.1.1.1 Jednodijelni sustav	31
Slika 6.1.2.1 Dvodijelni sustav	31
Slika 8.1 Roditelji i dijete sa kolostomom.....	38

17. Prilozi

Sveučilište
Sjever

UNIVERSITY
NORTH



SVEUČILIŠTE
SJEVER

IZJAVA O AUTORSTVU I SUGLASNOST ZA JAVNU OBJAVU

Završni/diplomski rad isključivo je autorsko djelo studenta koji je isti izradio te student odgovara za istinitost, izvornost i ispravnost teksta rada. U radu se ne smiju koristiti dijelovi tuđih radova (knjiga, članaka, doktorskih disertacija, magistarskih radova, izvora s interneta, i drugih izvora) bez navođenja izvora i autora navedenih radova. Svi dijelovi tuđih radova moraju biti pravilno navedeni i citirani. Dijelovi tuđih radova koji nisu pravilno citirani, smatraju se plagijatom, odnosno nezakonitim prisvajanjem tuđeg znanstvenog ili stručnoga rada. Sukladno navedenom studenti su dužni potpisati izjavu o autorstvu rada.

Ja, PETRA KIČINBAČI (ime i prezime) pod punom moralnom, materijalnom i kaznenom odgovornošću, izjavljujem da sam isključivi autor/ica završnog/diplomskog (obrisati nepotrebno) rada pod naslovom KONTINUIRANA SESTRINSKA SKRB KOD PACIJENATA SA PRIVREMENOM KOLOSTOMOM (upisati naslov) te da u navedenom radu nisu na nedozvoljeni način (bez pravilnog citiranja) korišteni dijelovi tuđih radova.

Student/ica:

(upisati ime i prezime)

Kičinbači

(vlastoručni potpis)

Sukladno Zakonu o znanstvenoj djelatnosti i visokom obrazovanju završne/diplomske radove sveučilišta su dužna trajno objaviti na javnoj internetskoj bazi sveučilišne knjižnice u sastavu sveučilišta te kopirati u javnu internetsku bazu završnih/diplomskih radova Nacionalne i sveučilišne knjižnice. Završni radovi istovrsnih umjetničkih studija koji se realiziraju kroz umjetnička ostvarenja objavljuju se na odgovarajući način.

Ja, PETRA KIČINBAČI (ime i prezime) neopozivo izjavljujem da sam suglasan/na s javnom objavom završnog/diplomskog (obrisati nepotrebno) rada pod naslovom KONTINUIRANA SESTRINSKA SKRB KOD PACIJENATA SA PRIVREMENOM KOLOSTOMOM (upisati naslov) čiji sam autor/ica.

Student/ica:

(upisati ime i prezime)

Kičinbači