

Fizioterapijska rehabilitacija najčešćih ozljeda u sportskoj gimnastici

Pavlov, Angela

Undergraduate thesis / Završni rad

2022

Degree Grantor / Ustanova koja je dodijelila akademski / stručni stupanj: **University North / Sveučilište Sjever**

Permanent link / Trajna poveznica: <https://um.nsk.hr/um:nbn:hr:122:405228>

Rights / Prava: [In copyright](#)/[Zaštićeno autorskim pravom.](#)

Download date / Datum preuzimanja: **2024-08-12**



Repository / Repozitorij:

[University North Digital Repository](#)





**Sveučilište
Sjever**

Završni rad br. XX/MM/2022

**Fizioterapijska rehabilitacija najčešćih ozljeda u sportskoj
gimnastici**

Angela Pavlov, 3233/336

Varaždin, ožujak 2022. godine



Sveučilište Sjever

Odjel za fizioterapiju

Završni rad br. XX/MM/2022

Fizioterapijska rehabilitacija najčešćih ozljeda u sportskoj gimnastici

Student

Angela Pavlov, 3233/336

Mentor

Doc.dr.sc. Željko Jeleč, dr.med

Varaždin, ožujak 2022. godine

Prijava završnog rada

Definiranje teme završnog rada i povjerenstva

ODJEL	Odjel za fizioterapiju		
STUDIJ	prediplomski stručni studij Fizioterapija		
PROFESOR	Angela Pavlov	IMBRAG	0336031560
DATUM	07.03.2022.	KOLEGIJ	Klinička medicina I
NASLOV RADA	Fizioterapijska rehabilitacija najčešćih ozljeda u sportskoj gimnastici		

NASLOV RADA NA ENGL. JEZIKU **Physiotherapy rehabilitation of the most common injuries in gymnastics**

MENTOR	dr. sc. Željko Jeleč	ZVANJE	docent
ČLANOVI POVJERENSTVA	1. Jasminka Potočnjak, mag. physioth., pred., predsjednik		
	2. doc. dr. sc. Željko Jeleč, mentor		
	3. Ivana Herak, mag. med. tech., član		
	4. Anica Kuzmić, mag. physioth., pred., zamjenski član		
	5.		

Zadatak završnog rada

BR. 094/FIZ/2022

Sportska gimnastika je najpopularnija disciplina koja se ubraja u konvencionalno-estetske sportove. Obuhvaća izvođenje iznimno fizički zahtjevnih elemenata na tlu, ali i na spravama kao što su karike, konj s hvataljkama, ruče, preskok i gređa. Kako bi gimnastičar uspješno izveo zadane elemente, potrebna mu je značajna fizička priprema kao i rad na fleksibilnosti, stabilnosti te jačosti ruku i nogu. Ukoliko neki aspekt fizičke pripreme bude narušen ili preopterećen dolazi do ozljede. Tematika rada obuhvaća fizioterapijsku rehabilitaciju najčešćih ozljeda u sportskoj gimnastici. Najčešće ozljede nastaju zbog posljedica prenaprezanja ili krivog izvođenja pojedinih vježbi. To su subakromijalni eraz, patelarni tendinitis koljena, upala Ahilove tetive, prijelom zamora radijalne epifize, spondiloliteza te ruptura Ahilove tetive do koje dolazi zbog krivog doskoka. Cilj rada je prikazati fizioterapijsku rehabilitaciju navedenih ozljeda kao uspješnu metodu liječenja. Rehabilitacija počinje procjenom stanja sportaša koju provodi fizioterapeut, koja se sastoji od subjektivne procjene, provođenja testova, analize stanja i izrade plana terapije. Kineziterapija, odmor i modaliteti kao što su elektroterapija, ultrazvuk i magnetoterapija daju zadovoljavajuće rezultate u liječenju ozljeda i uspješan povratak sportu.

ZADATAK PRIJEMEN 08.03. 2022



Željko Jeleč

Zahvala

Zahvaljujem se svom mentoru doc.dr.sc. Željku Jeleču, na iznimnoj pomoći pri radu, sugestijama i strpljivosti, od srca Vam hvala mentore!

Dugujem zahvale profesorima na pruženom znanju tijekom studija te svojoj obitelji i prijateljima koji su mi bili velika podrška na ovom putu da privedem kraju ovo poglavlje.

Sažetak

Sportska gimnastika je specijalna grana opće gimnastike. Ubraja se u skupinu natjecateljskih sportova u kojoj muškarci sudjeluju u šest, dok žene sudjeluju u četiri discipline. Karakteristika sportske gimnastike je način izvođenja vježbi pri čemu se poštuju biomehaničke zakonitosti. Kao i u svakom sportu, ozljede su neizbježne. Ozljede najčešće nastaju pri izvođenju doskoka i skoka sa sprava, ali i kao posljedica prenaprezanja. Najčešći sindromi prenaprezanja kod gimnastičara jesu subakromijalni sraz ramena, patelarni tendinitis koljena, upala Ahilove tetive, prijelom zamora radijalne epifize i spondilolisteza. Česta ozljeda nastala uslijed izvođenja raznih gimnastičkih elemenata je ruptura Ahilove tetive koja se može liječiti operacijski ili konzervativno, fizikalnom terapijom. Fizikalna terapija kao konzervativna metoda liječenja pokazala se iznimno učinkovitom. Prije početka fizikalne terapije, potrebno je provesti subjektivnu i objektivnu procjenu provođenjem specijaliziranih testova, analizu stanja i plan terapije. Uz prvobitno mirovanje te primjenu krioterapije, vježbi snaženja, elektroterapije i magnetoterapije kroz nekoliko tjedana mogući je povratak trenažnom procesu.

Ključne riječi: fizioterapija, najčešće gimnastičke ozljede, rehabilitacija gimnastičkih ozljeda

Summary

Sport gymnastics is a special branch of general gymnastics. It belongs to the group of competitive sports in which men participate in six, while women participate in four disciplines. The characteristic of sports gymnastics is the way of performing exercises, while respecting biomechanical laws. As in any sport, injuries are inevitable. Injuries most often occur when landing and jumping off gymnastic equipment, but also as a result of overuse. The most common overuse syndromes in gymnasts are subacromial shoulder injury, patellar knee tendinitis, Achilles tendonitis, overuse injury of the distal radial epiphysis and spondylolisthesis. A common injury caused by performing various gymnastic elements is an Achilles tendon rupture, that can be treated surgically or conservatively with physical therapy. Physical therapy as a conservative method of treatment has proven to be extremely effective. Before starting physical therapy, it is necessary to conduct a subjective and objective assessment by conducting specialized tests, condition analysis and treatment plan. With the initial rest, the application of cryotherapy, strengthening exercises, electrotherapy and magnetotherapy for a few weeks, it should be possible to return to the training process.

Key words: physiotherapy, most common gymnastic injuries, rehabilitation of gymnastic injuries

Popis korištenih kratica

m. – lat.musculus/mišić

mm. – lat. musculorum/mišići

tzv. – takozvani

TENS - transkutana električna živčana stimulacija

VAS – vizualna analogna skala

UZV – ultrazvuk

Sadržaj

1.	Uvod.....	1
2.	Specifičnost sportske gimnastike	3
3.	Najčešće ozljede u sportskoj gimnastici	5
4.	Fizioterapijska rehabilitacija najčešćih ozljeda u sportskoj gimnastici	7
4.1.	Sindrom subakromijalnog sraza – impingement sindrom ramena	7
4.1.1.	Fizioterapijska rehabilitacija sindroma subakromijalnog sraza	8
4.2.	Skakačko koljeno (patelarni tendinitis).....	14
4.2.1.	Fizioterapijska rehabilitacija skakačkog koljena	15
4.3.	Ruptura Ahilove tetive	20
4.3.1.	Fizioterapijska rehabilitacija rupture Ahilove tetive.....	21
4.4.	Upala Ahilove tetive.....	25
4.5.	Spondilolisteza	28
4.5.1.	Fizioterapijska rehabilitacija spondilolisteze	30
4.6.	Gimnastičarski ručni zglob – prijelom zamora distalne radijalne epifize	33
4.6.1.	Fizioterapijska rehabilitacija gimnastičarskog ručnog zgloba	34
5.	Zaključak.....	38
6.	Literatura.....	39

1. Uvod

Tematika završnog rada obuhvaća prikaz rehabilitacije nekoliko najčešćih ozljeda u sportskoj gimnastici. Gimnastika je aktivnost koja razvija i pospješuje agilnost, ravnotežu i snagu. Posebna podvrsta je sportska gimnastika. Sportska gimnastika je natjecateljska disciplina u kojoj sudjeluju muškarci i žene izvođenjem raznih vježbi na spravama i parteru. Specifičnost sportske gimnastike je u visokom intenzitetu izvođenja kao i načinu izvođenja pojedinih elemenata [1]. Neke od biomehaničkih zakonitosti gimnastike su kutni moment, moment inercije i kinetička energija koje objašnjavaju gibanje gimnastičara pri izvođenju pokreta, kao što je salto [2]. Kao i u svakom sportu moguće su ozljede. U gimnastici nastaju pri doskoku i skoku sa sprava kao i uslijed prenaprezanja. Ozljede su posljedica nedovoljne fleksibilnosti, smanjene snage u rukama i nogama ali i loše ravnoteže. Cilj završnog rada je prikazati fizioterapijsku rehabilitaciju pojedinih ozljeda te naglasiti važnost fizioterapeuta kao dio rehabilitacijskog tima u liječenju sportaša i omogućavanju njihovog ponovnog povratka treninzima i natjecanjima [3,4].

Gimnastičar se za pravilnu izvedbu elemenata na parteru ili konju s hvataljkama oslanja na svoje ruke, pri čemu mu je potrebna stabilnost u ramenu. Rame kao zglob jedan je od najpokretljivijih u tijelu, moguće su kretanje u sve tri ravnine a stabilnost mu pružaju mišići rotatorne manšete. Ako dolazi do ponavljajućih oštećenja mišića, razvija se subakromijalni sindrom sraza. Za točno postavljene dijagnoze koriste se specijalni testovi kao što su Yocumov i Hawkinsov test, te Neerov znak [5,6,7,8,9]. U radu je prikazana fizikalna terapija koja se sastoji od provođenja vježbi istezanja, vježbi jačanja, elektroterapije, magnetoterapije i odmora. Cilj fizikalne terapije je smanjiti bolnost i upalu te uspostaviti mišićnu ravnotežu [10,11,12,13,14,15].

Ukratko je prikazana i ozljeda koljenskog zgloba kod gimnastičara. Najčešća ozljeda koljena je patelarni tendinitis a simptomi su bol i preosjetljivost. Dijagnoza se postavlja kliničkim pregledom te provođenjem Bassetovog testa [16,17,18]. Fizikalna terapija se primjenjuje kao izbor liječenja. Prije početka provođenja terapije ključno je provesti edukaciju pacijenta i naglasiti kako je u oporavku ključno mirovanje. Cilj rehabilitacije je smanjenje bolnosti, upale i povećanje opsega pokreta te povratak treninzima koji se može očekivati nakon četiri mjeseca [19,20,21].

U radu su objašnjene i dvije vrlo česte ozljede Ahilove tetive. Gimnastičari su skloni ozljedi tetive zbog čestih i ponavljajućih pokreta kao što su skakanje i naglo zaustavljanje kojim se slabi tetiva. Teža ozljeda, koju karakterizira bol, gubitak funkcije i oteklina je ruptura Ahilove tetive. Dijagnostika se provodi pomoću Thompsonovog testa, a za odluku o daljnjem liječenju koristi se

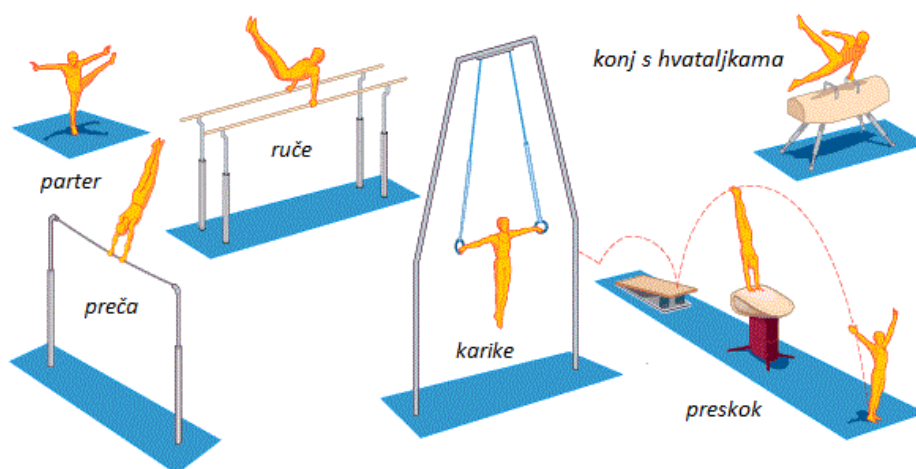
ultrazvučna dijagnostika. Najčešće se provodi kirurško liječenje nakon kojeg slijedi fizikalna terapija, dok je i u nekim slučajevima indicirana samo fizikalna terapija [22,23]. Cilj rehabilitacije je povratak treninzima te svakodnevnim aktivnostima [24,25,26,27]. Nešto češća pojava kod gimnastičara je upala Ahilove tetive, koja uključuje konzervativno liječenje. Savjetuje se smanjenje aktivnosti, primjenu lijekova i prilagodba obuće uz provođenje kineziterapije [28,29,30].

Većina ozljeda kod gimnastičara je lokalizirana u lumbalnom dijelu kralježnice. Razlog ozljeda je visok intenzitet, rotacije ali i hiperekstenzija koja je najčešći mehanizam nastanka ozljede. Ozljeda koja pri dijagnostici ima karakterističnu sliku tzv. znak „škotskog terijera“ je spondilolisteza, koja je detaljnije opisana u radu. Slabost glutealne i abdominalne muskulature također može pridonijeti nastanku ozljede [31,32]. Fizikalna rehabilitacija uključuje edukaciju, vježbe jačanja glutealnih i leđnih mišića te primjenu elektroterapije i ultrazvuka [33,34].

Prikazana je i karakteristična ozljeda gimnastičara tzv. gimnastičarski ručni zglob odnosno, prijelom zamora distalne radijalne epifize. Ozljeda nastaje kao posljedica prenaprezanja pri čemu su oštećeni ligamenti i kosti ručnog zgloba. Simptom ozljede je bol na dorzalnoj strani radiokarpalnog zgloba kada se izvode pokreti na gimnastičkim spravama. Dijagnostika se postavlja na temelju rendgenske snimke [35,36,37,38,39]. U početku rehabilitacije primjenjuje se imobilizacija tzv. gimnastičarska manžeta, ali i krioterapija za bolno područje. Primjenjuje se laser i elektroterapija, naglasak je na vježbama istezanja i jačanja, posebice fleksora ručnog zgloba [40,41,42,43,44].

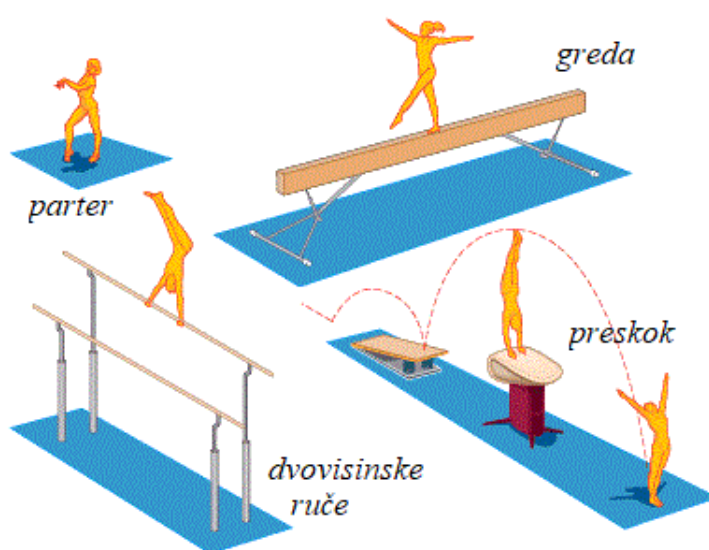
2. Specifičnost sportske gimnastike

Sportska gimnastika oblikovala se i razvila kao zasebna grana opće gimnastike. Gimnastika bi se mogla definirati kao način vježbanja kojim vježbač razvija vlastitu snagu, agilnost i ravnotežu uporabom raznih gimnastičkih rekvizita ili sprava. Međunarodna gimnastička organizacija je definirala sportsku gimnastiku kao natjecateljski sport u kojem muškarci sudjeluju u šest različitih disciplina koje obuhvaćaju vježbe na tlu (parter), karikama, preči, ručama, konju s hvataljkama i preskoku, dok žene sudjeluju u četiri discipline koje obuhvaćaju vježbe na gredi, preskoku, dvovisinskim ručama i na tlu. Gimnastičari svoje vještine prikazuju gimnastičkim vježbama koje su sastavljene od mnogobrojnih gimnastičkih elemenata [1].



Slika 2.1. Šest sprava muške gimnastike

(izvor: <https://www.stk-sport.co.uk/images/gymnastics-intro-events-mag.gif>)



Slika 2.2. Sprave ženske gimnastike

(izvor: <https://www.stk-sport.co.uk/images/gymnastics-intro-events-wag.gif>)

Prema složenosti izvođenja različitih struktura gibanja, sportsku gimnastiku ubrajamo u konvencionalno-estetske sportove. S obzirom da se kvaliteta određene vježbe ocjenjuje po definiranim pravilima ubraja se u konvencionalne sportove, dok složenost i acikličke strukture daju prepoznatljivost i estetsku kvalitetu sportske gimnastike. Ono što je specifično za navedeni sport jest izvođenje aktivnosti vrlo visokim intenzitetom u trajanju dvije minute, zbog čega se ubraja u anaerobne sportove. Karakteristično je da se vježbe izvode uvijek na isti način, poštujući biomehaničke zakonitosti [1].

Jedna od biomehaničkih zakonitosti u gimnastici je kutni moment koji opisuje količinu kutnog gibanja koju posjeduje gimnastičar, a ovisi o brzini rotacije gimnastičara. U aktivnostima u zraku kao što je salto, kutni moment je konstantan odnosno očuvan. Kao rezultat, kada se konfiguracija tijela promijeni, mijenja se kutna brzina. Na primjer, gimnastičar usporava kada se "otvori" prije doskoka. Kada dio tijela uspori prema dolje, drugi dio tijela ubrzava, ili obrnuto što se naziva kutni zamah. Moment inercije opisuje razinu otpornosti na promjene brzine vrtnje. To ovisi o masi gimnastičara i kako je ta masa raspoređena oko točke rotacije. Gimnastičarev moment inercije progresivno raste kako on/ona prelazi u krajnji položaj tijekom salta. Kinetička energija opisuje količinu energije koju gimnastičar ima zbog svoje linearnosti i/ili kutno gibanje. Što se brže kreće, posjeduje više energije [2].

Učenje gimnastičkih elemenata započinje akrobatskim elementima na tlu, a često se koriste i pomagala kao što su: odrazna daska, trampolin, švedske klupe i ljestve kako bi se lakše svladali pokreti. Za žene vježba na tlu se izvodi u trajanju od 70 do 90 sekundi, dok je za muškarce od 50 do 70 sekundi. Akrobatski elementi na tlu su kolutovi, stoj, premeti i salta, dok ritmički elementi uključuju korake, okrete, poskoke, skokove, izdržaje i valovita gibanja. Uz elemente akrobatike, važna je i snaga, fleksibilnost te točna tehnika izvedbe. Kako bi se akrobatski elementi tehnički ispravno izveli potrebna je značajna tjelesna priprema koja podrazumijeva dobru pokretljivost zglobova, pravilno držanje tijela te snagu mišićnog sustava [1].

3. Najčešće ozljede u sportskoj gimnastici

U sportskoj gimnastici prevladavaju ozljede koje nastaju kod doskoka i skoka sa sprave. Česta je pojava i ozljeda kože dlanova, s obzirom da sprava pritišće kožu, pojavljuju se plikovi i žuljevi. Pravilno održavanje sprava ali i korištenje zaštitnih kožica najbolja su prevencija [3]. U tablici 3.1 sažeto su prikazane najčešće ozljede gimnastičara.

Tablica 3.1. Ozljede u sportskoj gimnastici. Prema: Z.Gjurić: *Ozljede u sportu, Sportska tribina, Zagreb, 1989.*

OZLJEDE MIŠIĆA	OZLJEDE GORNJIH EKSTREMITETA	OZLJEDE DONJIH EKSTREMITETA	OSTALE OZLJEDE
Ruptura duge glave <i>m.biceps brachii</i>	Bolovi na medijalnom epikondilu lakta	Ozljede ligamenta koljena, meniska	Potres mozga, prijelomi i rupture
Ozljeda <i>m.pectoralisa</i> i <i>m.rectus abdominis</i>	Bolnost šake uslijed prenaprezanja	Tendinitis tetive i ligamenta patele	
Parcijalne rupture <i>m.triceps</i>		Mb. Osgood Schlatter Skakačko koljeno	
Kontuzije mišića bedara, ramena, nadlaktice i trbušne stijenke		Ozljeda Ahilove tetive	

Među najčešćim ozljedama mišića nalaze se ruptura duge glave *m.biceps brachii*, ozljede *m.pectoralisa* i *m.rectus abdominis* koje nastaju uslijed vježbi na karikama i ručama. Kontuzije mišića nastaju često uslijed nezgodnog pada. Ozljede prenaprezanja rezultat su ponavljajućih pokreta, često od okretanja na jednu stranu više nego na drugu. To dovodi do neravnoteže mišića ili fleksibilnosti, povećavajući mogućnost ozljeda [4]. Kao posljedica prenaprezanja javljaju se bolovi na medijalnom epikondilu lakta, dok je česta pojava i kontuzija ulnarnog živca koja može izazvati neurološke smetnje. Šaka je gotovo uvijek u hiperekstenziji pri čemu su istegnuti fleksori i volarna strana karpusa što izaziva bolnost.

Vježbe na parketu kao i doskok često su uzrok ozljeda ligamenata koljena ali i patelofemoralnog zgloba. Najčešće ozljede donjih ekstremiteta nastaju uslijed pada s grede. Skakačko koljeno se najčešće razvija u starijih gimnastičara. Pri padu na savijeni lakat nastaje tzv. "prijelom gimnastičara" pri čemu se lomi nadlaktična kost [3].

Ozljeda odnosno ruptura Ahilove tetive nastaje uslijed doskoka petom na pod umjesto strunjače te kod izvođenja salta. Ozljeda Ahilove tetive smatra se jednom od najtežih kod

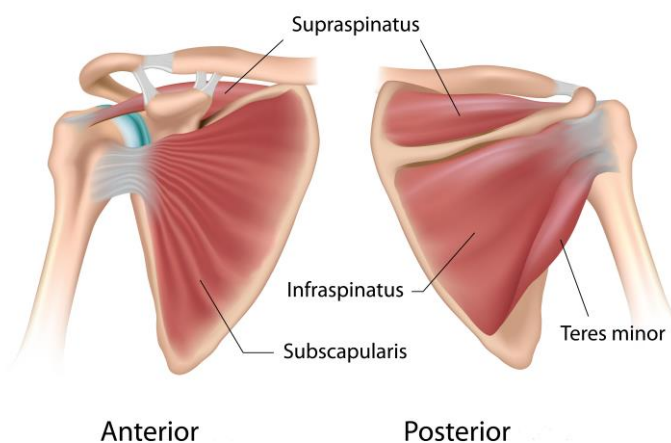
gimnastičara. Tetiva najčešće puca na mjestu mišićno-tetivnog prijelaza, par centimetara iznad hvatišta za kost [3].

Od ostalih ozljeda zbog nespretnog doskoka ili pada sa sprave dolazi do potresa mozga, prijeloma, ruptura nekih organa. Nerijetko dolazi i do pojave „gimnastičke grbe“ koja je karakterizirana nastankom kifotičnog iskrivljenja kralježnice [3]. Uzroke gimnastičkih ozljeda možemo pripisati nedovoljnoj fleksibilnosti, smanjenoj snazi u rukama i nogama, lošoj ravnoteži i neravnoteži u snazi ili fleksibilnosti (jedna strana jača od druge) [4].

4. Fizioterapijska rehabilitacija najčešćih ozljeda u sportskoj gimnastici

4.1. Sindrom subakromijalnog sraza – impingement sindrom ramena

Gimnastičarke i gimnastičari redovito koriste svoje ruke kako bi poduprli svoje tijelo tijekom izvođenja određenih elemenata na podu, gredi i konju s hvataljkama. Gimnastičari trebaju ramena koja su i stabilna i fleksibilna. To se postiže mišićima rotatorne manšete, ali ponavljajuća oštećenja mogu uzrokovati sindrom subakromijalnog sraza. Do sindroma subakromijalnog sraza dolazi zbog kompresije rotatorne manšete i tetive bicepsa između nadlaktične kosti i akromiona tijekom pokreta. Rameni zglob smatra se najpokretljivijim u tijelu, građen je od konkavnog zglobnog tijela (*cavitas glenoidalis*), te konveksnog zglobnog tijela (*caput humeri*). Rameni zglob nije osiguran snažnim svezama, već ga osiguravaju mišići oko zgloba. Nalazi se između nadlaktične kosti (*humerus*) i lopatice (*scapula*). Tetive mišića rotatorne manšete (*m.supraspinatus*, *m.infraspinatus*, *m.subscapularis* i *m.teres minor*) se nalaze između *humerusa* (nadalaktične kosti) i *akromiona* (vrha ramena) u području koje se naziva subakromijalni prostor, to su dinamički stabilizatori ramena. Kretnje u ramenom zglobu izvode se u tri ravnine pa su tako u frontalnoj ravnini moguće abdukcija i adukcija, uz pokrete antefleksije i retrofleksije u sagitalnoj ravnini a u horizontalnoj ravnini izvodi se vanjska i unutarnja rotacija [5,6].



Slika 4.1.1. Mišići rotatorne manšete

(izvor: <https://www.fitness.com.hr/images/clanci/Rotatorna-manseta-anatomija.jpg>)

Najčešći simptomi subakromijalnog sraza ramena koji se javljaju su bol koja nastaje kada se rame podiže između 70 i 120 stupnjeva, a javlja se i slabost mišića pri pokretu antefleksije. Bolnost

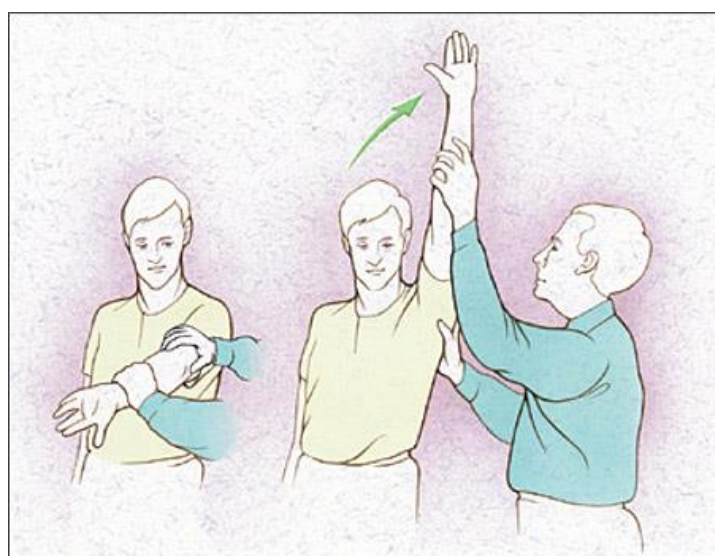
se nastavlja i tijekom noći, gdje se bol može širiti niz ruku, sama bol je prisutna tijekom obavljanja svakodnevnih aktivnosti. Uzroci nastanka sindroma kod gimnastičara su razni, kao na primjer trauma, ponavljajući pokreti iznad glave, slabost mišića ili prethodne ozljede. Zbog ponavljajućih pokreta dolazi do slabosti i upale mišića rotatorne manšete [5].

Dijagnostika se temelji na procjeni funkcionalnog statusa sustava za kretanje, pa tako ukoliko se javlja bolnost pri pasivnoj i aktivnoj elevaciji ramena uz bezbolnu vanjsku rotaciju sumnja se na subakromijalni sindrom sraza. Neizbježno je provođenje specijalnih testova ali i slikovnih pretraga kao što su rendgen, ultrazvuk i magnetska rezonanca [7]

Kao opcija liječenja uglavnom se koristi fizikalna terapija, dok se kod težih slučajeva pristupa artroskopiji ramena. Kod gimnastičara koji ima ovakvu vrstu ozljede savjetuje se da ne izvodi elemente koji zahtijevaju oslanjanje ruku iznad glave, te smanjenje aktivnosti kod kuće koje zahtijevaju podizanje ruku [5].

4.1.1. Fizioterapijska rehabilitacija sindroma subakromijalnog sraza

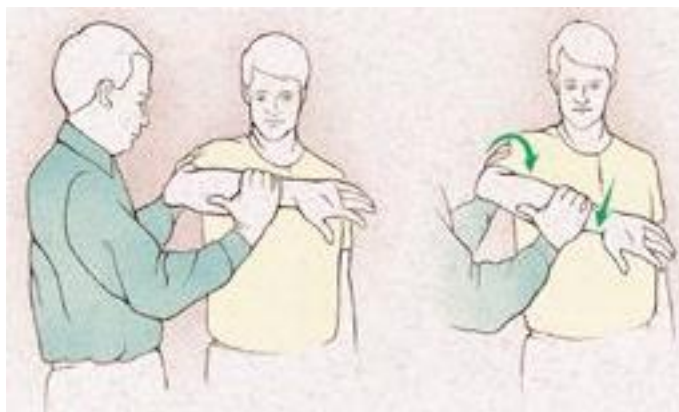Za postavljanje dijagnoze koriste se testovi za ispitivanje snage rotatorne manžete kao što su Jobeov i Gerberov test i testovi koji upućuju na prisutnost subakromijalnog sindroma sraza: Yocumov test, Hawkinsov test i Neerov znak. Opseg pokreta ramena obično bude smanjen, posebice vanjska rotacija kao i antefleksija. Od fizikalnih čimbenika u terapiji se koristi ultrazvuk na bolno mjesto, interferentna struja ili transkutana električna živčana stimulacija (TENS) i magnetoterapija. Primjenjuju se vježbe istezanja rotatorne manšete uz oprez, savjetuje se rasterećenje i poštediti lokalna primjena protupalnih gelova [8].



Slika 4.1.1.1. Neerov znak

(izvor: <https://www.aafp.org/afp/2005/0901/afp20050901p811-f5.jpg>)

Kod Neerovog znaka ispitivač podiže ruku bolesnika u ramenu, dok mu drugom rukom fiksira lopaticu, ako se javi bolnost test je pozitivan zbog sraza velikog trohantera o akromion [9]. Hawkinsovim testom utvrđujemo uklještenje tetiva rotatorne manšete, pacijent se nalazi u sjedećem položaju, ispitivač podiže njegovu bolesnu ruku do 90 stupnjeva fleksije ramena s laktom savijenim do 90 stupnjeva uz unutarnju rotaciju ramena. Test je pozitivan ako pacijent osjeća bol pri unutarnjoj rotaciji [10].



Slika 4.1.1.2. Hawkinsov test

(izvor: <https://i.pinimg.com/600x315/95/85/10/95851031ee9fc9f78546fdb604256fbf.jpg>)

Yocumov test ili manevar također upućuje na prisustvo subakromijalnog sindroma sraza ramena. Izvodi se tako da pacijenta zamolimo da dlan ruke bolnog ramena postavi na suprotno rame, te podigne lakat prema gore. Test smatramo pozitivnim ako pacijent pokazuje nelagodu ili osjeća bol [11]. Jobeov test služi za testiranje snage rotatorne manžete, pacijent se nalazi u ležećem položaju, rukom ide u abdukciju s flektiranim laktom do 90 stupnjeva. Ispitivač jednu ruku postavlja na rame, a drugu na zglob šake te pacijentu polako gura ruku prema dolje. Ako je pacijent pokazao nelagodu ili bol test se smatra pozitivnim [12]. Gerberovim testom pouzdano možemo dijagnosticirati ili isključiti rupturu tetive subscapularisa. Provodi se u stojećem položaju, ispitivač se nalazi iza pacijenta te traži od njega da svoju bolnu ruku postavi iza leđa, točnije na lumbalni dio kralježnice. Zatim, ispitivač traži od pacijenta da odmakne ruku od leđa prema njemu, dok on vrši pritisak na istu. Test se smatra pozitivnim ako se pacijent ne može oduprijeti, podići ruku s leđa ili ako nemogućnost kompenzira ispružanjem lakta i ramena [13].

Rehabilitacija u početnoj fazi prema određenim vremenskim okvirima za prvu (akutnu) fazu ima za cilj [14,15]:

- ublažiti bol i upalu
- ponovno uspostaviti mišićnu ravnotežu
- usporiti atrofiju mišića

Savjetuje se izbjegavanje [14,15]:

- elevacije skapule
- vanjske i unutarnje rotacije pri abdukciji od 45 stupnjeva
- abdukcija od 90 stupnjeva
- horizontalna abdukcija i addukcija

Od modaliteta liječenja se savjetuje krioterapija, laser, TENS (transkutana električna stimulacija) i ionoforeza. Vježbe koje se preporučuju su one za jačanje ramenog obruča, vježbe za stabilizaciju ramena, jačanje mišića rotatorne manšete, između ostalog jačanje vanjskih i unutarnjih rotatora, posebno *m. biceps brachii* i *m. deltoideus* [9,14].

Druga faza u cilju ima normalizirati snagu mišića, smanjiti upalu i bol, povećati aktivnosti ruke, povećati opseg kretnje u ramenu, fleksiju, vanjsku i unutarnju rotaciju od 45 na 90 stupnjeva abdukcije, također i horizontalnu abdukciju i addukciju na 90 stupnjeva. Pacijent treba nastaviti s tehnikama mobilizacije ramena. Od modaliteta liječenja prema potrebi nastaviti s krioterapijom, ultrazvukom i ionoforezom, nastaviti s izometričkim vježbama, nastaviti s vježbama jačanja rotatorne manšete. Postupno težiti povećanju funkcionalnih aktivnosti, te i dalje izbjegavati aktivnosti podizanja ruke iznad glave [14,15].

U trećoj fazi rehabilitacije teži se povećanju opsega pokreta ramena, smanjenju poteškoća pri izvođenju pokreta, daljnjem jačanju mišića. Pacijentu se savjetuje da izvodi vježbe u supiniranom položaju pri čemu izvodi vanjsku i unutarnju rotaciju nadlaktice, zatim u proniranom položaju ekstenziju i horizontalnu abdukciju, te u stojećem položaju izvodi fleksiju i jača *m. supraspinatus*. U četvrtoj fazi rehabilitacije radi se na povećanju snage i izdržljivosti, te se vrši izokinetičko testiranje jakosti mišića. U daljnjem tekstu navesti ćemo nekoliko primjera vježbi jačanja muskulature ramena.

Vježba 1.



Slika 4.1.1.3. Vježba unutarnje rotacije

(izvor: <https://www.performancehealth.com/media/wysiwyg/blog/articles/shoulder-internal-rotation-towel-stretch.jpg>)

Izvođeći ovu vježbu pacijent drži ručnik iza leđa zdravom rukom, a drugi kraj hvata bolnom rukom, zatim, zdravom rukom povlači prema gore, a bolnom prema leđima, pacijent treba zadržati taj položaj istežanja, nakon čega lagano popušta i vraća u prvobitni položaj [5].

Vježba 2.



Slika 4.1.1.4. Vježba za vanjsku rotaciju

(izvor: <https://www.performancehealth.com/media/wysiwyg/blog/articles/theraband-shoulder-external-rotation-at-0.jpg>)

Pacijent izvodi vježbu u stojećem položaju, uz pomoć rastezljive trake koja je jednim krajem pričvršćena za stabilnu podlogu. Bolesnom rukom drži drugi kraj trake, pri čemu je lakat savijen pod 90 stupnjeva i unutarnjoj rotaciji, te izvodi pokret vanjske rotacije i dalje držeći lakat savijen pod 90 stupnjeva [5].

Vježba 3.



Slika 4.1.1.5. Vježba abdukcije ramena

(izvor:<https://www.performancehealth.com/media/wysiwyg/blog/articles/theraband-shoulder-abduction.jpg>)

Rastezljiva traka se osigura jednim krajem za stabilnu podlogu, dok drugi kraj pacijent drži u ruci te iz opuštenog položaja ruke uz tijelo povlači u abdukciju pri čemu se želi postići ravnomjerni položaj ruke i ramena, odnosno postiže se 90 stupnjeva abdukcije [5].

Vježba 4.

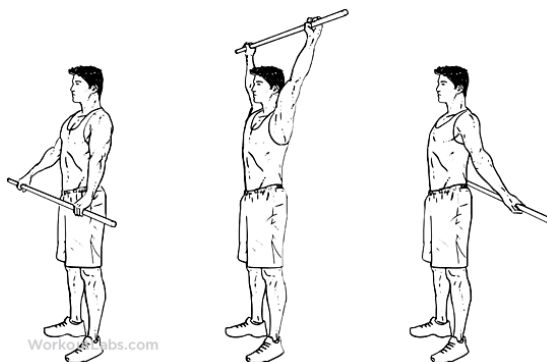


Slika 4.1.1.6. Vježba za retrakciju ramena

(izvor: <https://www.performancehealth.com/media/wysiwyg/blog/articles/theraband-scapular-retraction.jpg>)

Vježba se izvodi na način da pacijent u rukama drži rastezljivu traku koja je blago napeta, te je rasteže, laktovi su savijeni pod 90 stupnjeva, a lopatice se spajaju. Kratko zadržati i vratiti u početni položaj [5].

Vježba 5.



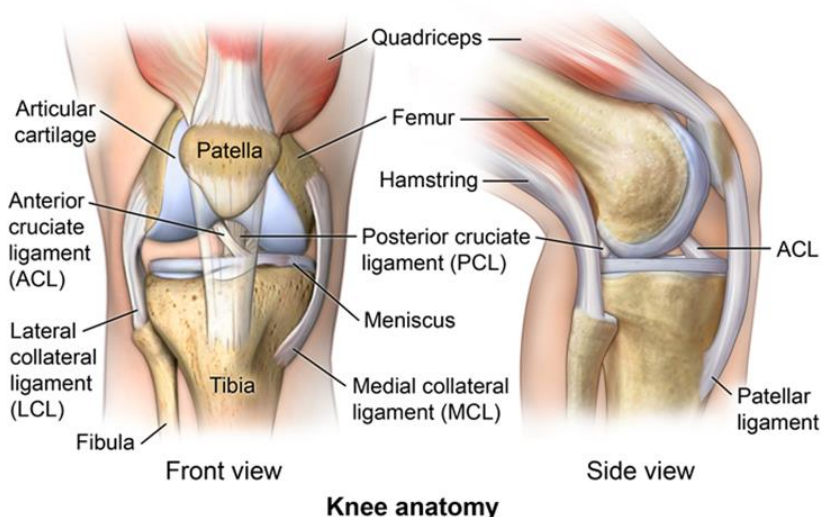
Slika 4.1.1.7. Vježbe sa štapom za jačanje m.triceps

(izvor: <https://i.pinimg.com/originals/ba/55/0d/ba550d67a8a44af46219d671d46bbc26.png>)

Pacijent ispred sebe drži u rukama štap, zatim s ispruženim rukama štap podiže prema gore preko glave te stavlja iza leđa i odvađa se od tijela. Ovom vježbom aktivira se *m.triceps* ali i leđni mišići [5].

4.2. Skakačko koljeno (patelarni tendinitis)

Koljeno je česta lokacija ozljede kod gimnastičara. Glavni je tjelesni amortizer za skakanje i doskok. Zbog djelovanja velikih sila na koljeno moguća je ozljeda u obliku mikrotraume ili ozljede ligamenata i tetiva [16]. Koljeno se smatra najvećim zglobovom u ljudskom tijelu, građeno je od konveksnih (*condyli femoris*) i konkavnih (*condyli tibiae*) zglobnih tijela a čini ga donji dio bedrene kosti, gornji dio goljenične kosti, gornji dio lisne kosti a s prednje strane nalazi se patela. Koljenski zglob po svojoj građi je kutni i obrtni zglob, a čine ga tri zgloba (patelofemoralni, femorotibijalni i tibiofibularni zglob). U koljenskom zglobu oko poprečne osi mogući su pokreti fleksije i ekstenzije, a pokreti vanjske i unutarnje rotacije mogući su uz flektirano koljeno od 90 stupnjeva oko uzdužne osi. Najvažniji pasivni stabilizatori zgloba su ligamenti, pa tako stabilnost koljenskom zglobu osiguravaju prednji i stražnji ukriženi ligament, unutarnji i vanjski pobočni (kolateralni) ligamenti, dok se *m.quadriceps femoris* i aduktori smatraju važnim aktivnim stabilizatorima koljena [6].



Slika 4.2.1. Anatomija koljena

(izvor: <https://comportho.com/wp-content/uploads/2016/07/328031.jpg>)

Patelarni tendinitis ili skakačko koljeno nastaje zbog unutarnjih i vanjskih čimbenika, kao što su neravnoteža u snazi, posturalni problemi, smanjena dorzalna fleksija gležnja i nedostatak snage ili fleksibilnosti mišića. Međutim, čini se da je primarni uzrok povezan s vanjskim čimbenikom, a to je prenaprezanje nastalo uslijed povećanog broja ponavljanja, te načina na koji će se gimnastičar dočekati na tlu, a najčešća greška pri doskoku koja uzrokuje ozljedu je skok s koljenima naprijed preko nožnih prstiju [16,17]. Simptomi koji mogu upućivati na ozljedu jesu pojava boli i

osjetljivosti, oteklina, bol kod skakanja, trčanja ili hodanja, bol prilikom savijanja ili opružanja noge [18].

Dijagnoza se postavlja na temelju napravljenog kliničkog pregleda koljena koji uključuje anamnezu, ortopedski pregled i specijalne testove. Jedan od testova koji se provodi je Bassetov znak, kod kojeg dolazi do pojave boli pri palpaciji vrška patele kada je noga ekstendirana, dok pri savijenom koljenu pod 90 stupnjeva bolnost nestaje. Uz navedeni test, može se izvesti 5 skokova na mjestu sa zahvaćenom nogom. Ako to reproducira bol na istom mjestu kao i palpacijski test (bol neposredno ispod patele), test je pozitivan [18,19]. Uz test je svakako korisno učiniti i rentgensku snimku koljena [18].

4.2.1. Fizioterapijska rehabilitacija skakačkog koljena

Mirovanje je ključno u oporavku patelarne tendinopatije. Zbog toga se sportaš treba suzdržati od sportskih aktivnosti te može vježbati samo bez opterećenja. Edukacija pacijenata o dopuštenim aktivnostima je neophodna, pa je bitno naglasiti kako nije dopušteno skakanje ili duboki čučanj [17]. Kako bi se sportaš što prije vratio natrag svojim treninzima, moramo obaviti ciljanu fizikalnu rehabilitaciju i smiriti lokalnu upalu. Vrlo je bitno kod prve faze dok je upalni proces još prisutan stavljati hladne obloge, primjenjivati ostale fizikalne procese poput, elektroterapije, lasera, udarnog vala i magnetoterapije. Nažalost, sindrom skakačkog koljena sportašu može duže vrijeme stvarati nelagodu. Zato je vrlo važno početi s vježbama za jačanje mišića koljena i istežati mišiće stražnje lože. Kao jedan od dobrih pokazatelja u stabilizaciji i jačanju koljenskog zgloba iskazale su se ekscentrične vježbe. Konzervativno liječenje sindroma zahtijeva odricanje i upornost kako pacijenta tako i fizioterapeuta [19].

S obzirom da je kod većine sportaša sa skakačkim koljenom u pitanju neoperativno liječenje, nužno je provesti kvalitetan rehabilitacijski protokol. Rehabilitacija se provodi u tri faze. Značajan napredak u rehabilitaciji ostvaren je uz pomoć ekscentričnih vježbi kod kojih dolazi do produljivanja mišića, točnije udaljavaju se polazište i hvatište mišića. Rehabilitacijski program provodi se 12 tjedana uz prekid sportske aktivnosti prvih 6 tjedana vježbanja [17,20].

U početnoj fazi najvažnija stavka u rehabilitaciji skakačkog koljena je odmor. U ovoj fazi, sportaš se treba suzdržati od sportskih aktivnosti (posebno skakanje i duboki čučanj) te izvoditi vježbe bez opterećenja. Također važno je educirati sportaša o tome koje vježbe treba izbjegavati kako se ne bi iritiralo upaljeno područje. Relativno bezbolne vježbe koje pomažu održati izdržljivost i rasteretiti tetivu tijekom oporavka su statičko bicikliranje, vježbe na spravama, vježbe u vodi te ekscentrične vježbe za kvadriceps. Istezanje mišića donjih ekstremiteta, masaža, jačanje mišića kuka i koljena, korištenje patelarne ortoze (ako je potrebno) te krioterapija također su dio početne faze rehabilitacije. Prije početka vježbi preporučeno je zagrijavanje i

istezanje sportaša. Kao dio aktivnog zagrijavanja izvodi se statičko bicikliranje 5-10 minuta uz minimalan otpor. Slijedi istezanje koje se izvodi prije i poslije vježbanja te uključuje istezanje donjih ekstremiteta 15, 30, 45 ili 60 sekundi ili dvije minute te statičko istezanje od 30 sekundi koje se izvodi najmanje tri do četiri puta dnevno. Masaža pomaže kod mobilizacije mekog tkiva te se preporuča 5-10 minuta dva puta dnevno [17].

Ozlijeđeni sportaš spreman je za daljnji napredak kada uspije lako i bezbolno izvršiti 3 serije po 15 ponavljanja ekscentričnog čučnja. Osim ekscentričnog čučnja, bitno je i jačanje kuka koje uključuje vježbe poput podizanja ispružene noge te abdukcija kuka ležeći na boku. Vježba podizanja noge se izvodi na način da se noga podiže 2 sekunde, a spušta 4 sekunde. Prije vježbi može se izvoditi krioterapija 5-10 minuta [17].

Nakon što se smanje simptomi boli započinje se s drugom fazom rehabilitacije. Ekscentrične vježbe napreduju od djelomičnog opterećenja tjelesne mase do korištenja potpune tjelesne mase, uz mogući dodatak utega. Kada se koristi težinski otpor kod čučnja započinje se s 10% tjelesne težine te se dodaje po 5 kg. Osim čučnja s utezima, sportaši počinju raditi i čučanj sa skokom. Kod vježbi za jačanje kuka dodaju se utezi na nožnim zglobovima jednom do dva puta tjedno, a kod primjene masaže i krioterapije nema promjena. U četvrtom tjednu rehabilitacije započinje se s laganim trčanjem na ravnoj podlozi kao i bicikliranjem s otporom te trčanjem u vodi. Za uspješan oporavak ključno je izbjegavanje sportskih aktivnosti tijekom prvih osam tjedana rehabilitacije [17].

U idućoj fazi sportaš nastavlja s rehabilitacijom kao i u drugoj fazi samo što povećava težinu utega tijekom izvođenja ekscentričnog čučnja. U rehabilitaciju se dodaje duboki čučanj tri serije po 20 ponavljanja s povećanjem težine utega. Uz nastavak provođenja i drugih fizikalnih postupaka, ultrazvuka, lasera i udarnog vala [19]. Povratak potpunim sportskim aktivnostima slijedi nakon četiri mjeseca, dok je kod težih slučajeva povratak očekivan tek nakon godine dana [19]. Slijedi nekoliko vježbi koje se mogu provoditi u rehabilitaciji:

Vježba 1.

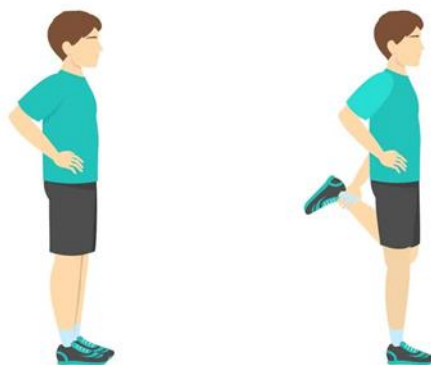


Slika 4.2.1.1. Iskorak

(izvor: <https://www.fizioterapeut.hr/wp-content/uploads/2020/09/spustanje-koljena-prema-napred-iskorak.jpg>)

Izvodi se iz stojećeg položaja, zatim radimo iskorak prema naprijed jednom nogom, dok drugu nogu savijamo u koljenu te dodirujemo podlogu, treba pripaziti na uspravno držanje tijela, te se polako vraćamo u početni položaj [21].

Vježba 2.



Slika 4.2.1.2. Istezanje kvadricepsa

(izvor: <https://www.fizioterapeut.hr/wp-content/uploads/2020/09/istezanje-koljena-stojeci-1.jpg>)

Iz stojećeg položaja pacijent hvata jednu nogu u gležnju, te je privlači prema stražnjici, zadrži položaj istezanja, pa polako vraća natrag, cijelo vrijeme treba paziti na uspravno držanje tijela [21].

Vježba 3.

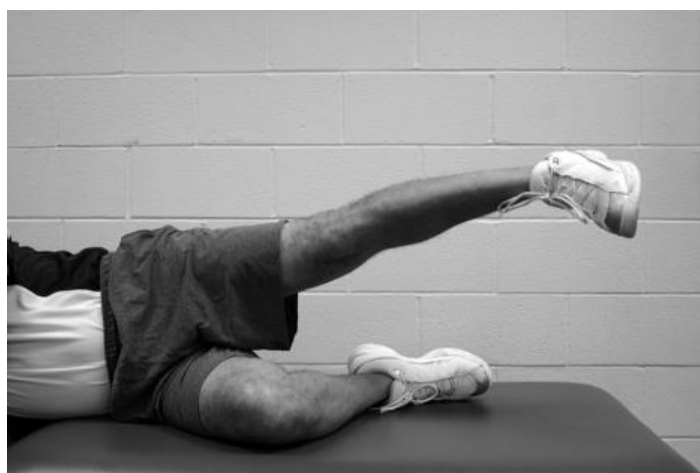

Slika 4.2.1.3. Istezanje stražnje lože

(Izvor: <https://www.fizioterapeut.hr/wp-content/uploads/2020/09/Istezanje-hamstringsa-sjedeci.jpg>)

U sjedećem položaju s ispruženim nogama rukama se hvata za nožne prste pritom pazeći da se koljena ne odižu od podloge, čime se isteže stražnja loža [21].

Vježba 4.

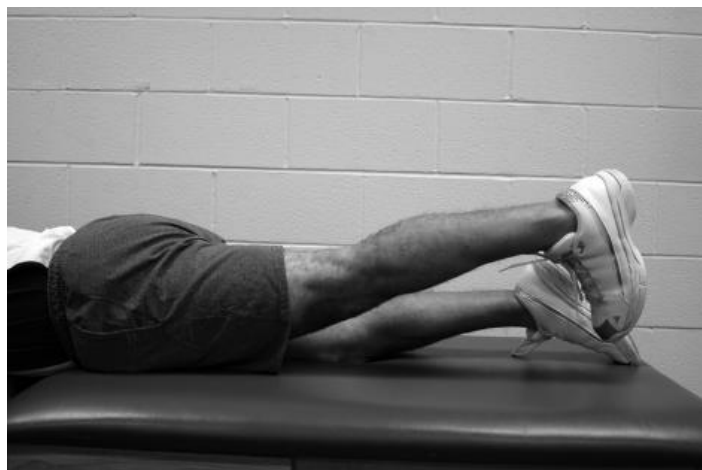

Slika 4.2.1.4. Abdukcija kuka s odignutom nogom

(izvor: <https://www.ncbi.nlm.nih.gov/corecgi/tileshop/tileshop.fcgi?p=PMC3&id=353282&s=23&r=1&c=2>)

Izvodi se pokret abdukcije u kuku pri čemu se odiže noga sa zategnutim stopalom. Na taj način aktiviraju se abduktori kuka kao i natkoljeni mišići [17].

Vježba 5.



Slika 4.2.1.5. Jačanje m. gluteus maximus

(Izvor: <https://www.ncbi.nlm.nih.gov/corecgi/tileshop/tileshop.fcgi?p=PMC3&id=353282&s=23&r=5&c=1>)

U ovoj vježbi izvodi se ekstenzija u kuku sa zategnutim koljenom, pri čemu se aktivira glavni ekstenzor kuka m. gluteus maximus uz mišiće stražnje lože [17].

Navedene vježbe koriste se u početnim fazama rehabilitacije, a kako rehabilitacija napreduje preporuča se uvođenje rekvizita kao što su lopta i rastezljiva traka, pri čemu lopta ima dvojaku ulogu, uz jačanje mišića ima i proprioceptivnu ulogu.

Vježba 6.

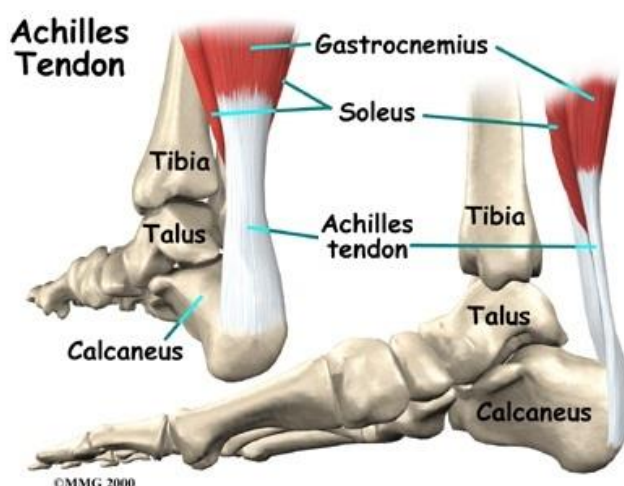


Slika 4.2.1.6. Vježba jačanja abduktora i aduktora kuka s loptom

(izvor: <https://www.fitness.com.hr/images/clanci/podizanje-noge-pilates.jpg>)

4.3. Ruptura Ahilove tetive

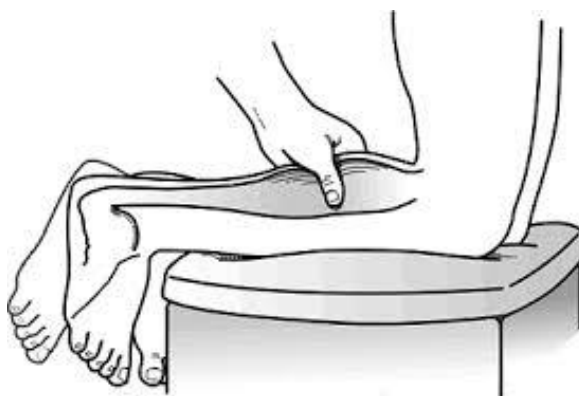Ahilova tetiva (*tendo Achillis*) dio je troglavoga mišića potkoljenice (*m. triceps surae*) i hvata se na donji dio stražnje strane petne kosti (*calcaneus*). Smatra se najdužom i najjačom tetivom u cijelom tijelu i sastoji se od jakog, neelastičnog vlaknastog vezivnog tkiva. Potkoljeni mišić *m. triceps surae* je glavni plantarni fleksor gležnja [22]. Ahilova tetiva daje snagu prilikom odgurivanja od poda, pri čemu dolazi do snažne kontrakcije mišića. Gimnastičari su pod povećanim rizikom od ozljede Ahilove tetive zbog prirode svog sporta: ponavljajući i iznenadni pokreti kao i naglo zaustavljanje te skakanje može znatno oslabiti tetivu. Smatra se kako s vremenom dolazi do promjena u tetivi, odnosno zadebljanja, čime gležanjski zglob može postati manje fleksibilan [23].



Slika 4.3.1. Anatomija Ahilove tetive

(Izvor: <https://www.fitness.com.hr/images/clanci/ahilova-tetiva.jpg>)

U momentu kada se ozljeda dogodi sportaš osjeti oštru bol u donjem dijelu *m. triceps surae* koja uzrokuje nemogućnost kretanja. Bol, gubitak funkcije kao i otekline prvi su simptomi puknuća Ahilove tetive. Dijagnostika se provodi tako da pacijent kleči na rubu stola sa stopalima koja vise, a često se može i odmah napipati mjesto puknuća. Pri kliničkom pregledu provodi se Thompsonov test koji je pozitivan ukoliko se na stisak *m. triceps surae* stopalo ne pomakne, odnosno plantarno flektira. Često se pacijent ne može niti otići na prste uslijed puknuća tetive a za odluku o daljnjem liječenju ultrazvučna dijagnostika smatra se pouzdanom i bitnom. Liječenje se najčešće provodi kirurški, šavom tetive koji se može izvesti i perkutano, posebice kod mlađih pacijenata [6].



Slika 4.3.2. Thompsonov test

(Izvor: https://encrypted-tbn0.gstatic.com/images?q=tbn:ANd9GcQxMGoWc_UX53Lc4yiw-SmBkjryHe7z_iDdtg&usqp=CAU)

4.3.1. Fizioterapijska rehabilitacija ruptуре Ahilove tetive

Za pregled ruptуре Ahilove tetive, terapeut može promatrati pacijenta u nekoliko položaja. U stojećem promatra posturalne komplikacije. U ležećem položaju promatraju se promjene kao što su zadebljanje, crvenilo i oticanje, pri hodanju promatra postoji li pretjerana pronacija, te postoji li otečenost u području tetive.

Kod operacijskog liječenja postoje dva načina koja možemo provesti, a to su minimalno invazivni ili otvoreni zahvat, još uvijek se vode polemike koji je oblik liječenja najbolji za pacijenta, operacijski ili konzervativni. Akutna ruptura, koja je nastala unutar šest tjedana do operacije ili pak popravak nakon što nije uspio minimalno invazivni zahvat su indikacije za otvoreni tip operacije. S druge strane, minimalno invazivni zahvat se iskazao kvalitetnijim za brži oporavak pacijenta, te se pokazalo manje površinskih infekcija, pojavnost komplikacija je također manja i klinički rezultati su jako dobri kod ovakvog zahvata. Neoperacijski oblik liječenja baziran je na fizikalnu rehabilitaciju i terapiju [24].

Neoperacijsko liječenje ruptуре Ahilove tetive započinje s fizikalnom terapijom, gdje se pacijentu daje udloga s položajem noge u ekvinusu, te korištenje štaka bez opterećenja noge. Drugi do šesti tjedan se prelazi na izmjenjivu udlogu, ako pacijentu stopalo visi stavljamo položaj plantarne fleksije od 20 stupnjeva. Štaku koristi dok ne prestane šepati i ne prođe bolnost, a na udlogu se smije oslanjati samo djelomično, nikako punom težinom. Aktivna dorzifleksija do neutralnog položaja je dopuštena, kao i everzija i inverzija bez otpora. Krioterapija se koristi za kontrolu otekline, također se preporučaju po potrebi vježbe za kuk i koljeno, te hidroterapija. Pacijent nosi udlogu konstantno, samo prilikom izvođenja vježbi i kupanja je potrebno skinuti. Šesti do osmi tjedan rehabilitacije stavlja se izmjenjiva udloga sa položajem stopala u neutralnoj poziciji. Udloga se i dalje skida prilikom kupanja i vježbanja. Oslanjati se i dalje smije samo

djelomično na udlagu. Preporuča se lagano istezanje stopala prema dorzifleksiji, uključuju se i vježbe s polaganim povećanjem otpora te vježba podizanja na prste oba stopala. Pacijent započinje s vožnjom stacionarnog bicikla i vježbama propriocepcije. Od osmog do dvanaestog tjedna skidamo udlagu, pacijentu se preporuča nošenje cipele s petnim uloškom od 1 centimetra, nastavlja s vježbama propriocepcije, snage, te radi na povećanju opsega pokreta. Dvanaesti tjedan nastavljamo s vježbama propriocepcije, snage i opsega pokreta. Također, provode se dinamičke vježbe s opterećenjem i uključuju pliometrijske vježbe [25,26].

Poslijeoperacijski protokol započinje s prvom fazom, odmah nakon operacije (0-3 tjedan), ciljevi su održavati snagu kuka i koljena, te smanjiti oteklinu. Pacijent koristi štake bez opterećenja noge, te mu se stavlja udлага (čizma). Radi se na povećanju opsega pokreta i mobilnosti, pasivnom istezanju hamstringsa, jačanju *m.quadriceps femoris*, izvode se pokreti antefleksije, abdukcije u kuku. Kriterij za napredak u drugu fazu je da je bol pacijenta po VAS skali boli 5/10 [27].

Druga faza obuhvaća period od 4 do 6 tjedana u kojoj se radi na smanjenju boli, otekline i poboljšanju pokretljivosti ožiljka nakon što je rez zacijelio. Provode se vježbe za povećanje opsega pokreta u stopalu koje uključuju pokrete plantarne fleksije, inverzije i everzije stopala. Provodi se i mobilizacija gležnja. Kod hoda sa štakama započinje se s djelomičnim prijenosom težine na operiranu nogu do 25% tjelesne težine. Pacijentu se još u ovoj fazi daju vježbe propriocepcije. Kriterij za napredak u sljedeću fazu je da je bol pacijenta po VAS skali 3/10 i optimalan hod sa štakama [27].

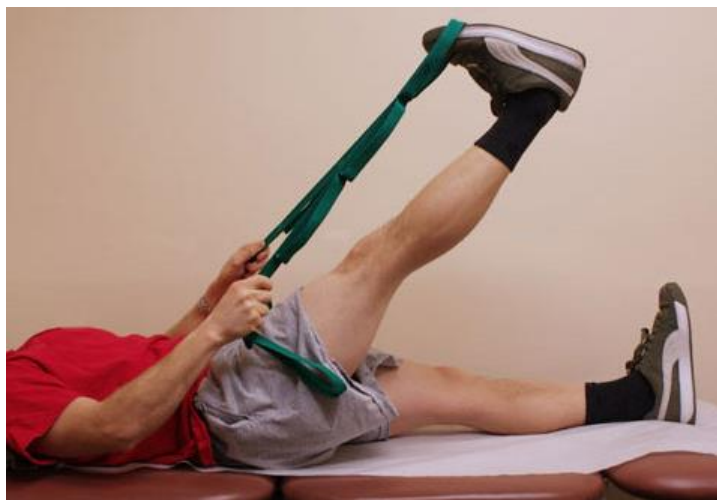Treća faza traje u periodu od 7. do 8. tjedna nakon operacije. Cilj je pacijentu vratiti puni opseg pokreta, uključujući i dorzalnu fleksiju stopala, jačati miškulaturu, nastojati da ne dolazi do boli i oticanja nakon vježbanja, te postići normalan obrazac hoda do osmog tjedna. U ovoj fazi kod hoda se može opteretiti bolesna noga, te ovisno o pacijentu hod nastaviti s jednom štakom ili čak bez. Pacijent i dalje radi na mobilizaciji gležnja. Provode se vježbe za jačanje gležnja s elastičnim trakama, u vježbe se još dodaju rekviziti poput pilates lopte. Od kriterija za napredak u sljedeću fazu spominje se da nakon vježbanja nema prisutne boli i otekline, te normalan hod bez štaka [27].

Četvrta faza, koja obuhvaća 9. do 10. tjedan rehabilitacije, može započeti s plivanjem u bazenu i vježbom na stacioniranom biciklu. Izvode se vježbe propriocepcije i može započeti s vježbanjem na spravama u teretani. U petoj fazi koja traje od 11. do 12. tjedna, uključuje rad na jačanju miškulature, proprioceptivne vježbe, povećanje opsega pokreta, te usavršavanju hoda. Šesta faza obuhvaća period od tri do šest mjeseci poslije operacije, a napreduje do pliometrijskih vježbi i treninga agilnosti. Izvode se vježbe za jačanje zdjelice i donjih ekstremiteta. Za prelazak u završnu fazu koja je ujedno i posljednja za pacijenta, trebalo bi imati dobru reakciju nakon izvođenja pliometrijskih vježbi, da nakon trideset minuta brzog hodanja nema boli niti otekline.

Posljednja sedma faza koja uključuje vremenski period od šest mjeseci poslije operacije, potiče pacijenta da nastavi s vježbama jačanja i propriocepcije te započne s trčanjem. Pacijent također može početi sa specifičnim vježbama koje su mu potrebne za povratak treninzima [27].

U daljnjem dijelu teksta slijede neke od vježbi koje se primjenjuju u rehabilitaciji ruptуре Ahilove tetive:

Vježba 1.

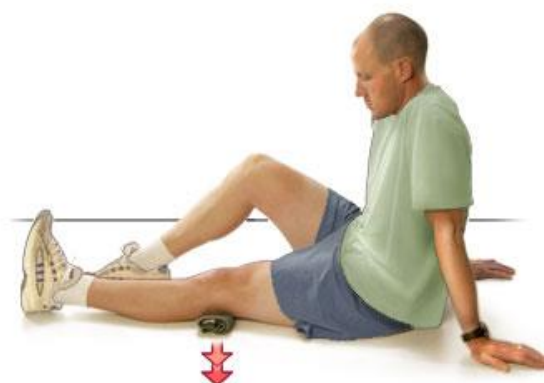

Slika 4.3.1.1. Istezanje stražnje lože

(izvor: <https://www.hss.edu/images/corporate/OA-exercise-hamstring.jpg>)

Pacijent se nalazi u ležećem položaju, obje noge su mu ispružene, te elastičnu traku stavlja na bolesnu nogu krajeve trake drži u rukama, te bolesnu nogu odiže prema gore [27].

Vježba 2.

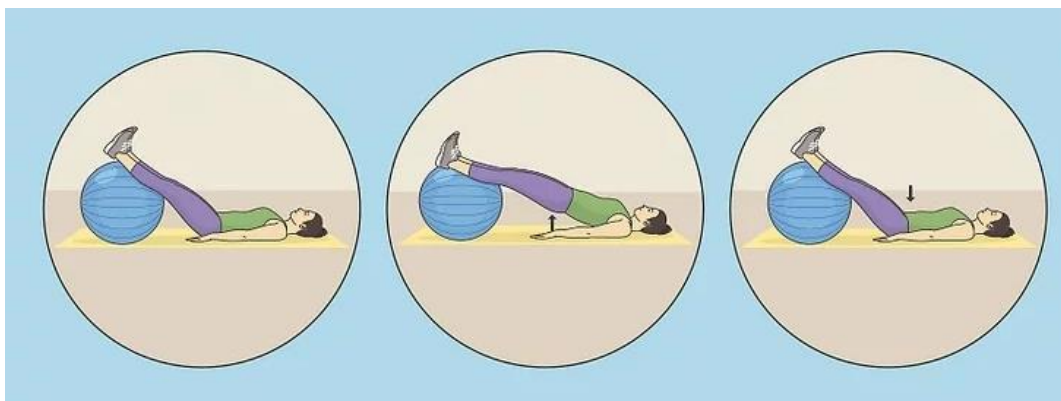


Slika 4.3.1.2. Vježba jačanja m. quadriceps femoris

(izvor: <https://content.ca.healthwise.net/resources/12.8/en-ca/media/medical/hw/h9991138.jpg>)

Pacijent se nalazi u sjedećem položaju, zdrava noga mu je flektirana u koljenu, dok je bolesna ispružena, ispod bolesne noge stavljen je ručnik, te pacijent mora pritisnuti taj ručnik prema podu [27].

Vježba 3.

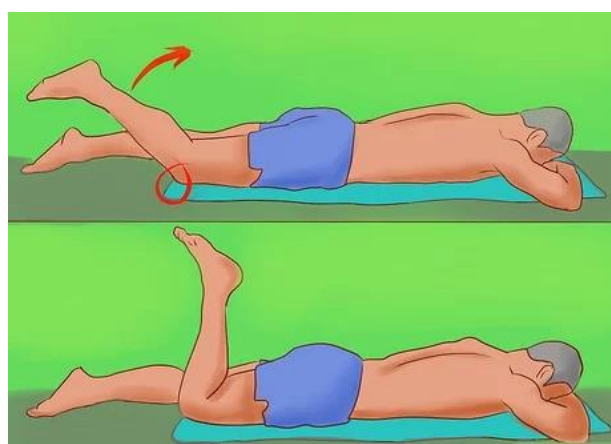


Slika 4.3.1.3. Vježba jačanja glutealnih mišića

(izvor: <https://www.wikihow.com/images/thumb/f/f4/Do-a-Bridge-Exercise-With-an-Exercise-Ball-Step-6.jpg/v4-460px-Do-a-Bridge-Exercise-With-an-Exercise-Ball-Step-6.jpg>)

Pacijent se nalazi u ležećem položaju stopala su mu položena na loptu, zdjelicu odiže prema gore, te ju polagano spušta prema dolje [27].

Vježba 4.



Slika 4.3.1.4. Vježba za jačanje stražnje strane natkoljenice

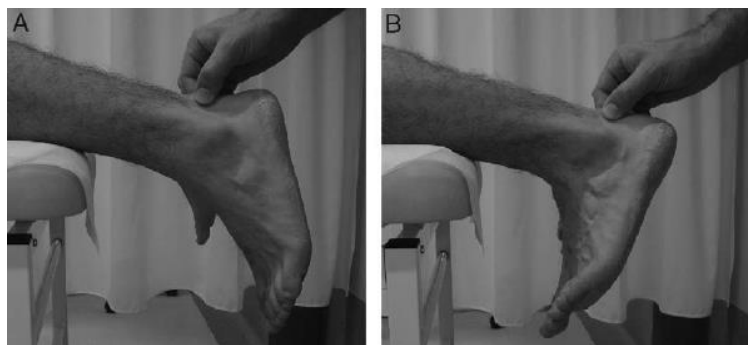
(izvor: <https://www.wikihow.com/images/thumb/8/8c/Perform-a-Hamstring-Curl-Step-2-Version-2.jpg/v4-460px-Perform-a-Hamstring-Curl-Step-2-Version-2.jpg.webp>)

Pacijent se nalazi u ležećem položaju na trbuhu, bolesnu nogu flektira u koljenu, zadrži, te polako vraća natrag [27].

4.4. Upala Ahilove tetive

Upala Ahilove tetive je kronična, uobičajena ozljeda kod gimnastičara do koje dolazi zbog višestrukih ponavljanja elemenata i vježbi na tlu i gredi te tijekom zaleta na preskoku. Do upale dolazi zbog naprezanja dijela tetive koji se hvata na petnu kost. Prilikom izvođenja vježbi gimnastičarima su mišići potkoljenice i Ahilova tetiva pod velikim opterećenjem zbog učestalog hodanja na prstima i odgurivanja od tla. Najčešći simptomi upale su otekлина, osjetljivost prilikom palpiranja, smanjen opseg pokreta u gležnju, bol je prisutna prilikom podizanja pete od tla, hodanja, penjanja po stepenicama te vježbanja [28].

Upalu dijagnosticiramo uz pomoć kliničkog pregleda, UZV i magnetske rezonance. Također možemo primjeniti i sljedeći test, Royal London Hospital test [29].



Slika 4.4.1. Royal London Hospital test

(izvor: https://www.researchgate.net/figure/Royal-London-Hospital-Test-Once-the-tester-has-elicited-local-tenderness-by-palpating_fig1_24425353)

Test provodimo na način da pacijenta smjestimo u potrbušni položaj, zatim opipavamo Ahilovu tetivu dok se stopala nalaze u neutralnom položaju. Tetivu opipavamo dok ne pronađemo područje u kojem je tetiva mekana. Potom tražimo od pacijenta da napravi dorzifleksiju te ponovno opipavamo područje gdje se tetiva pokazala mekanom. Posljednje što tražimo od pacijenta je položaj plantarne fleksije gdje terapeut opipava prethodno navedeno područje. Test smatramo pozitivnim ako je bol potpuno odsutna prilikom dorzifleksije stopala, a prisutna prilikom plantarne fleksije [30].

Konzervativno liječenje upale Ahilove tetive uključuje smanjenje aktivnosti, primjenu lijekova i pacijentu se savjetuje prilagodbu obuće. Rehabilitaciju poboljšava manualna terapija te ekscentrične vježbe istezanja [29]. Od fizikalne terapije provodi se imobilizacija, krioterapija te se preporuča hodanje, trčanje i skakanje pri minimalnoj boli [28]. Ako konzervativno liječenje ne

usprije nakon šest mjeseci prelazi se na operacijsko liječenje, ali je vrlo mali broj takvih slučajeva [29]. Primjeri vježbi koje se provode za liječenje upale Ahilove tetive su:

Vježba 1.




Slika 4.4.2. Ekscentrično podizanje pete

(izvor: <https://www.athletico.com/wp-content/uploads/2020/01/achilles-tendinitis-gymnasts-blog-2.jpg>)

Vježba se izvodi tako da pacijent stoji na samom rubu stepenice te se podigne na prste. Nakon toga flektira jednu nogu u koljenu te spušta petu suprotne noge. Pacijent izvodi 10-20 ponavljanja na svakoj nozi [28].

Vježba 2.




Slika 4.4.3. Istezanje m.gastrocnemius

(izvor: <https://www.athletico.com/wp-content/uploads/2020/01/achilles-tendinitis-gymnasts-blog-4.jpg>)

Prilikom izvođenja ove vježbe istežemo *m. gastrocnemius*, na način da je jedna noga savijena u koljenu te se nalazi ispred druge, dok se u drugoj nozi treba osjetiti istežanje. Pacijent zadrži ovaj položaj 30 sekundi, te istežanje ponovi 2-3 puta s obje noge [28].

Vježba 3.



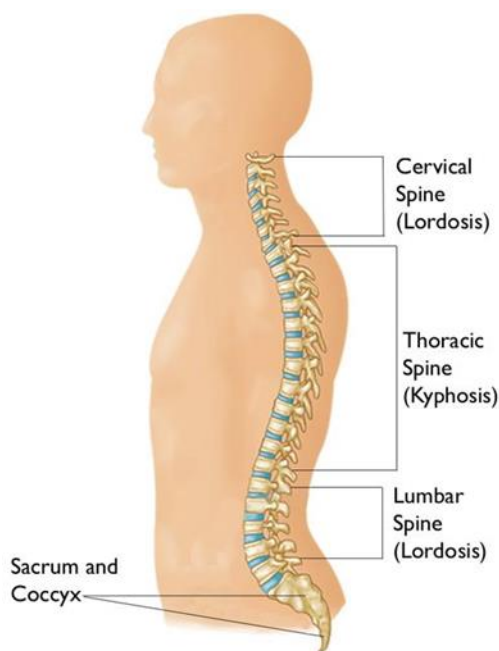
Slika 4.4.4. Istežanje *m. soleus*

(izvor: <https://www.athletico.com/wp-content/uploads/2020/01/achilles-tendinitis-gymnasts-blog-5.jpg>)

Prilikom izvođenja ove vježbe isteže se *m. soleus*. Pacijentu su oba koljena flektirana, pete trebaju biti na podu. Istežanje se osjeti u stražnjoj nozi, niže prema peti u odnosu na prethodnu vježbu. Potrebno je zadržati ovaj položaj 30 sekundi i napraviti 2-3 ponavljanja s obje noge [28].

4.5. Spondilolisteza

Kralježnica (*columna vertebralis*) čini osnovu tijela. Građena je od 33 do 34 kralješka, od kojih je sedam vratnih kralježaka, dvanaest prsnih, pet slabinskih, pet križnih i četiri ili pet trtičnih kralježaka. Kralježnica ima nekoliko bitnih funkcija. Omogućuje potporu tijelu koja osigurava uspravni stav tijela, mobilnost trupa i pruža zaštitu leđnoj moždini u kralježničnom kanalu. Dodatnu stabilnost osiguravaju paravertebralni mišići, odnosno duboki leđni mišići (*m. erector spinae*, *m. spinalis thoracis*, *mm. transversospinalis* i *m. multifidus*). Pokreti kralježnice mogući su u tri smjera: oko frontalne osi izvodi se pretklon; oko sagitalne osi naginjanje trupa u stranu a oko longitudinalne osi izvodi se pokret rotacije. Kralježnica ima svoje prirodne zavoje, tzv. fiziološke krivine: vratna i lumbalna lordoza i torakalna i sakralna kifoza. [6,31]



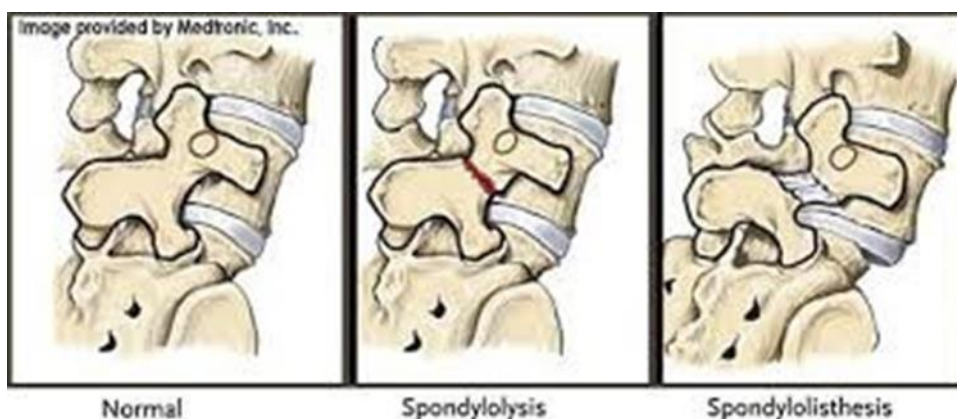
Slika 4.5.1. Prikaz kralježnice

(izvor: <https://orthoinfo.aaos.org/globalassets/figures/a00423f01.jpg>)

Većina ozljeda leđa koje se javljaju kod gimnastičara lokalizirane su u lumbalnoj kralježnici. Uobičajeno je da gimnastičari razviju hiperlordotičnu zakrivljenost u lumbalnoj kralježnici kao posljedicu poremećaja držanja, neravnoteže u snazi i napete muskulature što može rezultirati ozljedom kralježnice. Postoji nekoliko čimbenika koji predisponiraju gimnastičare na ozljede donjeg dijela leđa. Ti čimbenici uključuju visoki intenzitet i veliki broj ponavljanja u vježbanju, izvođenje pokreta rotacije i hiperekstenzije. Uobičajene ozljede leđa koje zadobiju gimnastičari

uključuju spondilolizu, spondilolistezu i ozljede intervertebralnih diskova. Najčešći mehanizam nastanka ozljede je hiperekstenzija, uzrokovana udarcem o tlo pri doskoku sa sprava [32,33].

Spondiloliza je jedna od najčešćih ozljeda gimnastičara. Spondiloliza je posljedica prijeloma kralješka zbog zamora u *pars interarticularis*. Ovaj prijelom nastaje zbog ponavljajuće hiperekstenzije i rotacijskih aktivnosti. Gimnastičar će početi osjećati simptome pri izvođenju određenih elemenata, kao što su most i doskok. Ovi elementi zahtijevaju značajnu količinu hiperekstenzije i/ili rotacije koja će opteretiti ozlijeđenu strukturu. Potencijalna posljedica neprikladnog liječenja spondilolize je nastanak spondilolisteze. Spondilolisteza nastaje kada jedan kralježak sklizne anteriorno (naprijed) u odnosu na kralježak koji se nalazi ispod njega. Najčešće to bude četvrti ili peti lumbalni kralježak. Dijagnoza se potvrđuje putem rentgenskih snimka na kojima je vidljivo klizanje kralježaka koji daju karakterističnu sliku tzv. „znak škotskog terijera“ na mjestu gdje se prekida kontinuitet kosti [7].



Slika 4.5.2. Prikaz spondilolisteze

(izvor: <https://3stepsolutions.s3.amazonaws.com/assets/custom/000013/images/blogs/lbp-gymnastics4.jpg>)

Klizanje jednog kralješka u odnosu na drugi može stvoriti opsežnije simptome uz lokaliziranu bol u leđima. Gimnastičar sa spondilolistezom može osjetiti utrnulost i trnce u jednoj ili obje noge i smanjenu fleksibilnost koljena. Gimnastičari s predispozicijom za razvoj spondilolize ili spondilolisteze mogu pokazati povećanu fleksibilnost lumbalne kralježnice, manju pokretljivost u gornjem dijelu torakalne kralježnice i zategnute fleksore kuka. Drugi čimbenici koji mogu dovesti do ozljede mogu biti smanjena fleksibilnost ramena i slabost glutealnih i abdominalnih mišića [32].

4.5.1. Fizioterapijska rehabilitacija spondilolisteze

Program fizikalne terapije kao konzervativan način liječenja smatra se izrazito učinkovitim. Pomaže u jačanju mišića koji podupiru kralježnicu i educira pacijenta kako spriječiti daljnje i buduće ozljede. Program rehabilitacije trebao bi uključivati jačanje mišića trupa, gluteusa i leđa. Glavni cilj jačanja mišića trupa (transverzalni trbušni mišići i multifidusi) je poboljšanje dinamičke stabilnosti trupa koje je ključno u gimnastici kako bi se održala normalna posturalna usklađenost pri izvođenju raznih elemenata. Drugo važno područje na koje se treba usredotočiti je poboljšanje fleksibilnosti i snage ramena ali i jačanje fleksora kuka i gluteusa [33]. Kako bi se potvrdila navedena problematika, pri provođenju fizioterapijske procjene koristi se test koji se smatra pozitivnim ako se javi bolnost duž noge, a to je test pasivnog podizanja noge ili Lasegue test.

U prvim tjednima rehabilitacije (do šest tjedana) ključan je odmor. U navedenom periodu želi se smanjiti mišićni spazam ali i bolnost. Mirovanje je indicirano kako bi popustio mišićni spazam, no ne preporuča se ležanje dulje od tri dana. U prvih 24 sata od ozljede preporuka je primjena krioterapije koja usporava cirkulaciju, pomaže u smanjenju upale, mišićnih grčeva i boli. Od modaliteta se uz krioterapiju može koristiti i TENS kao pomoć u regulaciji boli. Preporuka je izbjegavati dodatno opterećenje kralježnice kao i položaje u kojem je lumbalni dio u pretjeranoj ekstenziji. Po prestanku boli mogu se uključiti vježbe istezanja bez opterećenja u rasteretnom položaju [34].

U narednoj fazi rehabilitacije koja obuhvaća period od šestog do devetog tjedna, cilj je vraćanje snage uz provođenje pokreta bez boli i poboljšanje izdržljivosti trupa. Od modaliteta se i dalje koristi TENS, a može se primijeniti i ultrazvuk koji povećanjem cirkulacije pomaže u smanjenju mišićnih grčeva, ukočenosti i boli. Uz vježbe istezanja iz prošle faze, dodaju se i vježbe jačanja za stabilizaciju trupa kao što je izdržaj te vježbe zatvorenog kinetičkog lanca za glutealne mišiće uz pomoć rastezljive trake. Naglasak je na izometrijskom izvođenju kako bi se poboljšala izdržljivost trupa i gluteusa. U ovoj fazi poželjno je uključiti i aerobni trening, ukoliko ne izaziva bolnost preporuča se hodanje na traci ili bicikliranje [34,35].

Od devetog do dvanaestog tjedna rehabilitacije i dalje se provode vježbe jačanja, no uz dodatak nestabilne podloge. Moguće je izvođenje vježbi uz dodavanje težine, dok se smanjuje broj ponavljanja. Nakon ovog perioda potrebno je uvesti pokrete specifične za gimnastiku te nastaviti postupno dodavati opterećenje. Manualna terapija mobilizacije mekog tkiva uvodi se po potrebi, savjetuje se nastaviti s gore navedenim vježbama jačanja [34].

Vježba 1.



Slika 4.5.1.1. Istezanje

(izvor: https://fitstop24.com/media/child-pose_3.jpg.400x330_q95_crop-%2C_filters-detail.jpg)

Pacijent prilikom izvođenja ove vježbe isteže *m. latissimus dorsi*, sjedne na stopala, zadrži položaj nekoliko sekundi te otpusti.

Vježba 2.



Slika 4.5.1.2. Istezanje fleksora kuka

(izvor: <https://cdn.prod.openfit.com/uploads/2020/12/17095206/lying-quad-stretch-side-lying-quad-stretch.png>)

Pacijent izvođenjem ove vježbe isteže fleksore kuka i kvadriicepsa, izvodi je na boku, dok je jedna noga ispružena drugu nogu hvata za stopalo i zadrži u položaju istezanja te otpusti.

Vježba 3.



Slika 4.5.1.3. Istezanje *m.piriformisa*

(izvor: <https://cdn.prod.openfit.com/uploads/2019/08/09125750/Reclined-figure-4-stretch-1-1.jpg>)

Pacijent prilikom izvođenja ove vježbe isteže *m.piriformis*, izvodi je u ležećem položaju tako da jednu nogu flektira u koljenu, dok drugu prekriži, zadrži položaj istezanja te otpusti.

Vježba 4.



Slika 4.5.1.4. Izdržaj

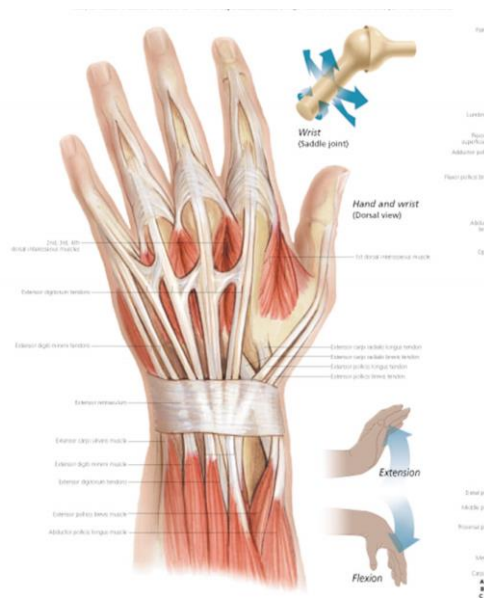
(izvor: <https://image.dnevnik.hr/media/images/868x567/Jul2020/61918641-plank-tjelovjeba-vjezbanye.jpg>)

Pacijent izvođenjem ove vježbe jača mišiće kuka, trbuha i duboke mišiće leđa (*m.erector spinae* i *m.multifidus*). Pacijent izvodi izdržaj skleka na način da su mu laktovi savijeni pod pravim kutom na podlozi i oslonjen na nožne prste.

4.6. Gimnastičarski ručni zglob – prijelom zamora distalne radijalne epifize

Ručni zglob ima složenu građu te povezuje šaku s podlakticom. Kostí koje tvore ručni zglob, uključuju distalne krajeve radijusa i lakatne kosti, 8 karpalnih kostiju i proksimalne dijelove 5 metakarpalnih kostiju. Zglob je formiran između distalnog dijela radijusa i *os scaphoideum*, *os lunatum* i *os triquetrum*. Na proksimalnom dijelu zgloba nalazi se konkavno tijelo koje se sastoji od distalnog kraja radijusa i zglobnog diska, dok se na distalnom kraju nalazi konveksno zglobno tijelo i sastoji se od *os scaphoideum*, *os lunatum* i *os triquetrum*. Za održavanje stabilnosti zgloba odgovorni su palmarni i dorzalni radiokarpalni ligamenti te ulnarni i radijalni kolateralni ligamenti. Najjaču potpornu ulogu daju radiokarpalni ligamenti dlana, a osim stabilnosti, ligamenti također osiguravaju da se šaka i podlaktica pomiču zajedno tijekom supinacije [36, 37].

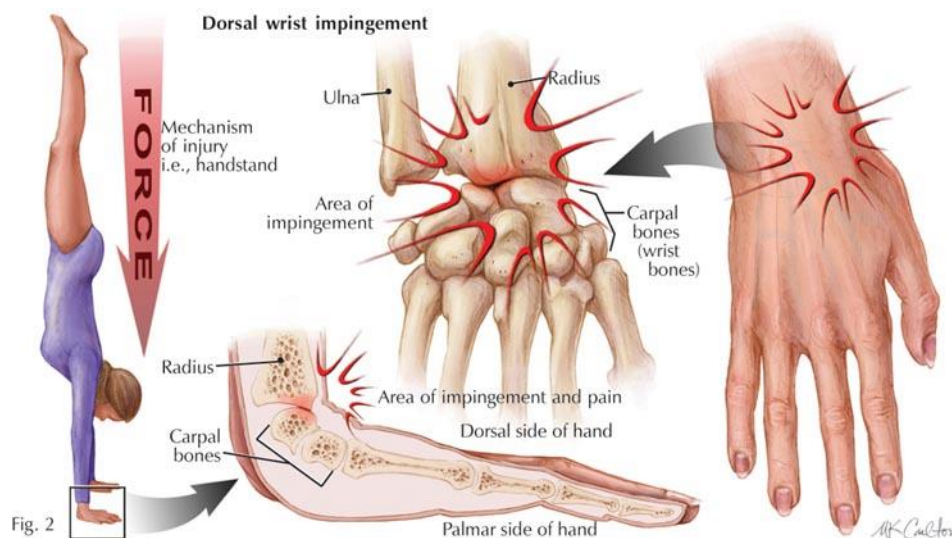
Ručni zglob se po svojoj građi ubraja u elipsoidne zglobove. Omogućuje kretanje duž dvije osi te uključuje pokrete fleksije i ekstenzije u sagitalnoj ravnini oko poprečne osi i radijalnu i ulnarnu devijaciju u frontalnoj ravnini oko sagitalne osi. U radiokarpalnom i mediokarpalnom zglobu odvijaju se glavne kretnje. Mišići koji omogućuju određene pokrete u šaci možemo podijeliti u tri skupine. Prvu skupinu čine mišići tenara: *m. abductor pollicis brevis*, *m. opponens pollicis*, *m. flexor pollicis brevis* i *m. adductor pollicis*, zatim mišići hipotenara: *m. abductor digiti minimi*, *m. flexor digiti minimi brevis* i *m. opponens digiti minimi* te mišići u sredini šake: *mm. lumbicales*, *mm. interossei palmares* i *mm. interossei dorsales* [6].



Slika 4.6.1. Anatomski prikaz šake

(izvor: <https://www.scientificpublishing.com/wp-content/uploads/2017/05/understanding-the-hand-and-wrist-anatomical-wall-chart-1.jpg>)

Karakteristična ozljeda gimnastičara javlja se u šaci, naziva se i „gimnastičarski ručni zglob“ odnosno prijelom zamora distalne radijalne epifize. Navedena ozljeda ubraja se u sindrome prenaprezanja. Česta je pojava u adolescenata gimnastičara. To je kombinacija ozljeda kosti i ligamenata ručnog zgloba.



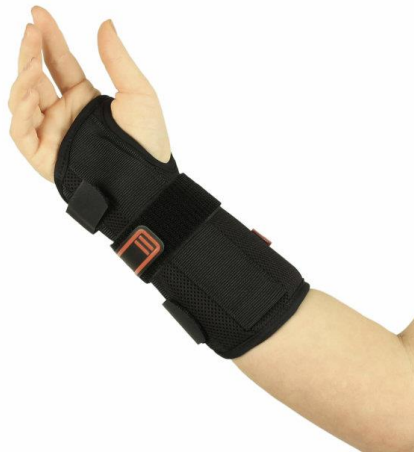Slika 4.6.2. Prikaz mehanizma nastanka ozljede gimnastičarskog ručnog zgloba

(izvor: <https://hybridperspective.files.wordpress.com/2013/10/wrist-force-picture.jpg>)

Najčešći simptom je bol na dorzalnoj strani radiokarpalnog zgloba pri izvođenju aktivnosti na spravama kao što je greda ili konj s hvataljkama gdje je naglašena dorzifleksija zgloba. Tijekom ovih aktivnosti zapešće može biti podvrgnuto silama koje su do 16 puta veće od tjelesne težine sportaša. Također može doći do pojave otekline i smanjenog opsega pokreta. [38,39]. S obzirom da se ozljeda javlja najčešće kod djece koja su u fazi rasta, važno je objasniti roditeljima kako je bitno ne izlagati podlakticu daljnjem naporu kako ne bi došlo do prestanka rasta radijusa. Dijagnoza se najčešće postavlja na temelju rendgenske snimke [39].

4.6.1. Fizioterapijska rehabilitacija gimnastičarskog ručnog zgloba

Prije početka provođenja fizikalne terapije može se ispitati jakost mišića šake upotrebom dinamometra ili provođenjem mišićnog manualnog testa za specifične mišiće skupine. Kod već nastalog sindroma prenaprezanja očekuju se snižene vrijednosti na navedenim testovima, što je svakako indikacija za uvođenje vježbi jačanja. U početku se primjenjuju modaliteti kao što je krioterapija bolnog područja, nesteroidni protuupalni lijekovi te imobilizacija. Imobilizacija se primjenjuje tako dugo dok pacijent ne prestane osjećati bolnost podlaktice pri opterećenju.



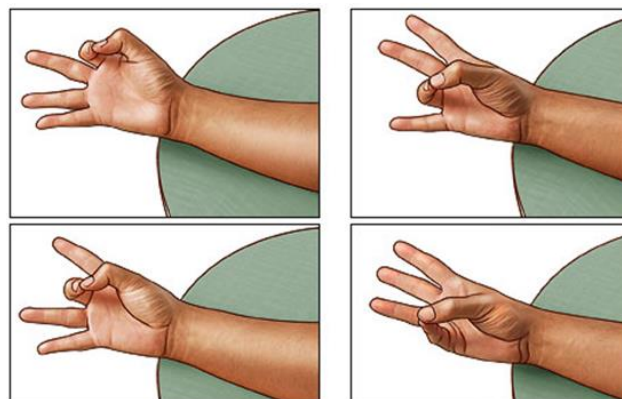
Slika 4.6.1.1. Imobilizacija ručnog zgloba

(izvor: https://otos.hr/upload/catalog/product/261/thumb/V5140331_3_640x640r.jpg)

Primjenjuje se dorzalna imobilizacija ručnog zgloba tzv. gimnastičarska manžeta za ručni zglob [40]. Od ostalih modaliteta savjetuje se terapija ultrazvukom, laserom i elektroterapijom (TENS). Uz navedene modalitete smatra se kako bi naglasak u rehabilitaciji trebao biti na vježbama istezanja i vježbama jačanja fleksora ručnog zgloba, dok se vježbe otvorenog i zatvorenog kinetičkog lanca uvode postupno kroz narednih nekoliko mjeseci [41,39]

Prvih šest tjedana rehabilitacije kada je najčešće još prisutna imobilizacija u obliku ortoze, provodi se rehabilitacija prstiju. Fokus je na rješavanju otekline i pasivnim i aktivnim pokretima prstiju. Provode se vježbe opozicije palca i vježbe istezanja mišića. Nakon uklanjanja ortoze, najčešće nakon osam tjedana, kreće se s aktivnim vježbama šake [42,43].

Vježba 1.




Slika 4.6.1.2. Vježba opozicije palca

(izvor: https://content.healthwise.net/resources/13.1/enus/media/medical/hw/h9991567_002.jpg)

Vježba opozicije palca služi za jačanje prstiju u ruci. Pacijent je izvodi tako da palac dodiruje ostalim prstima ruke po redu, na svakom prstu se zadrži nekoliko sekundi.

Vježba 2.

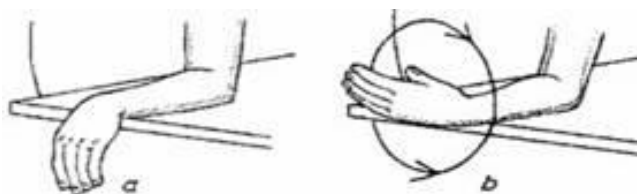


Slika 4.6.1.3. Vježba jačanja ručnog zgloba

(izvor: <https://cdn2.stylecraze.com/wp-content/uploads/2013/09/5.-Resistance-Band-Wrist-Extensor-Exercise-2.jpg>)

Vježba jačanja ekstenzije ručnog zgloba sa elastičnom trakom. Pacijent u jednoj ruci drži traku dok je s druge strane traka pričvršćena te je povlači prema gore, zadrži nekoliko sekundi i polako vraća natrag.

Vježba 3.

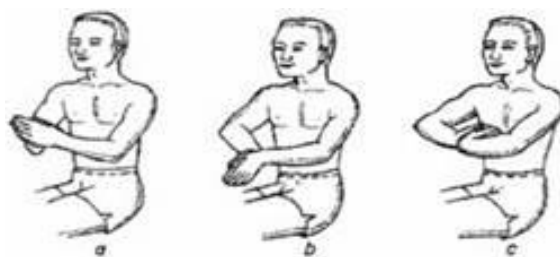

Slika 4.6.1.4. Vježba kruženja šake

(izvor: <https://www.fizioterapeut.hr/wp-content/uploads/2020/04/vjezbe-za-sake-4.jpg>)

Pacijent se nalazi u sjedećem položaju sa šakom položenom na rubu stola. Vježbu izvodi tako da kruži šakom prvo u jednom smjeru, zatim u drugom. [44].

Vježba 4.



Slika 4.6.1.5. Vježba istezanja ručnog zgloba

(izvor: <https://www.fizioterapeut.hr/wp-content/uploads/2020/04/vjezbe-za-sake-6.jpg>)

Pacijent je u sjedećem položaju s uspravnim leđima. Vježbu izvodi na način da dlanove spoji te ih lagano okreće prema sebi, zadrži taj položaj i polako vraća prema početnom položaju [44].

Vježba 5.



Slika 4.6.1.6. Vježba jačanja ručnog zgloba i prstiju

(izvor: <https://www.fizioterapeut.hr/wp-content/uploads/2020/04/vjezbe-za-sake-7.jpg>)

Pacijent se nalazi u sjedećem položaju sa šakama u supinaciji. Vježbu izvodi tako da prste polako savija dok ne stisne šaku. Stisnutu šaku zadrži nekoliko sekundi i polako opusti [44].

5. Zaključak

Sportska gimnastika je zahtjevna natjecateljska i sportska aktivnost. Upravo ova vrsta gimnastike smatra se jednom od najpopularnijih. Odlike gimnastičara/ki su njihova fleksibilnost i izdržljivost, no česta je pojava ozljeda. Ozljede u sportskoj gimnastici su uglavnom posljedica prenaprezanja koje se mogu pojaviti u kralježnici, ramenu, šaci, koljenu i gležnju. Smatram kako je fizioterapijska rehabilitacija od iznimne važnosti kako bi se sportaš vratio u trenažni proces i nastavio s natjecanjem. Za oporavak je ključna kvalitetna suradnja fizioterapeuta i sportaša. Fizioterapeut kao dio rehabilitacijskog tima educira sportaša o njegovoj ozljedi, posljedicama, ali i kako prevenirati nastanak nove ozljede. Fizioterapeut provođenjem fizikalne terapije koja uključuje kineziterapiju i razne fizikalne čimbenike pomaže sportašu u vraćanju opsega pokreta i jačanju mišića. Uz fizikalnu terapiju, angažiranost sportaša kao i njegova motivacija za daljnjim napretkom je neophodna kako bi oporavak bio potpun. Uspješno provedena rehabilitacija te upornost sportaša osigurava povratak treninzima već kroz nekoliko tjedana.

6. Literatura

- [1] K.Ž. Marković, T. Krstičević: Osnove sportske gimnastike, Kineziološki fakultet Sveučilišta u Zagrebu, Zagreb, 2016.
- [2] S. Prassas, R. Sanders: ISBS '99: XVII International Symposium on Biomechanics in Sports; (1999.), Edith Cowan University, Perth, Western Australia: Acrobatics [Internet]. Dostupno na: <https://ro.ecu.edu.au/cgi/viewcontent.cgi?referer=https://scholar.google.hr/&httpsredir=1&article=8130&context=ecuworks#page=10> [pristupljeno: 10.11.2021.]
- [3] Z. Gjurić: Ozljeđe u sportu, Sportska tribina, Zagreb, 1989.
- [4] UPMC Sports medicine: Common Gymnastics Injuries: Treatment and Prevention [Internet]. Dostupno na: <https://www.upmc.com/services/sports-medicine/for-athletes/gymnastics> [pristupljeno: 13.11.2021.]
- [5] Performance Health: How to Treat Shoulder Impingement in Gymnasts [Internet]. Dostupno na: <https://www.performancehealth.com/articles/how-to-treat-shoulder-impingement-in-gymnasts> [pristupljeno: 13.11.2021.]
- [6] W. Platzer: Priručni anatomske atlas, Medicinska naklada, Zagreb, 2011.
- [7] M. Pećina i suradnici: Ortopedija, treće izmijenjeno i dopunjeno izdanje, Naklada Ljevak, Zagreb, 2004.
- [8] A. Jurinić: Fizio info: Informativno glasilo Hrvatskog zbora fizioterapeuta 2005;6(1) [Internet]. Dostupno na: http://www.hzf.hr/src/assets/fizioinfo/Fizioinfo1_2005.pdf [pristupljeno: 26.11.2021.]
- [9] Mokrović H, Gulan G, Jotanović Z, Dragičević M. Bolno rame. Medicina Fluminensis 2009 45(4):332-337. [Internet]. Dostupno na: <https://hrcak.srce.hr/file/70932> [pristupljeno: 3.12.2021.]

- [10] Physiopedia: Hawkins/ Kennedy Impingement Test of the Shoulder [Internet]. Dostupno na: https://www.physiopedia.com/Hawkins / Kennedy Impingement Test of the Shoulder?utm_source=physiopedia&utm_medium=search&utm_campaign=ongoing_internal [pristupljeno: 28.1.2022.]
- [11] Physiopedia: Yocum's Test [Internet]. Dostupno na: https://www.physiopedia.com/Yocum's_Test?utm_source=physiopedia&utm_medium=search&utm_campaign=ongoing_internal [pristupljeno: 28.1.2022.]
- [12] Physiopedia: Jobs Relocation Test [Internet]. Dostupno na: [https://www.physiopedia.com/Jobs Relocation Test?utm_source=physiopedia&utm_medium=search&utm_campaign=ongoing_internal](https://www.physiopedia.com/Jobs_Relocation_Test?utm_source=physiopedia&utm_medium=search&utm_campaign=ongoing_internal) [pristupljeno: 28.1.2022.]
- [13] Physiopedia: Gerbers Test [Internet]. Dostupno na: https://www.physiopedia.com/Gerbers_Test [pristupljeno: 28.1.2022.]
- [14] R. R. Tabaddor, A. D. Kavanagh: South County Orthopedics; Nonsurgical Shoulder Impingement Rehabilitation Protocol [Internet]. Dostupno na: <https://www.orthopedicsri.com/wp-content/uploads/2016/10/Nonsurgical-Shoulder-Impingement-Rehabilitation-Protocol.pdf> [pristupljeno: 4.12.2021.]
- [15] Advanced Continuing Education Institute: Rehabilitation Protocol for Shoulder Impingement [Internet]. Dostupno na: <https://www.drgarrettkerns.com/pdfs/rehabilitation-protocols/shoulder/shoulder-impingement.pdf> [pristupljeno: 10.12.2021.]
- [16] Athletico physical therapy: Knee Injury Prevention For Gymnasts. [Internet]. Dostupno na: https://www.athletico.com/2018/07/31/knee-injury-prevention-for-gymnasts/?fbclid=IwAR2FatngUEehPRsvtHIj7NU1PFOXn0Qk_RBsUZ-MMg06P_9aqO2wNH2oSjQ [pristupljeno: 17.12.2021.]
- [17] Rutland M, O'Connell D, Brismée JM, Sizer P, Apte G, O'Connell J. Evidence-supported rehabilitation of patellar tendinopathy. *N Am J Sports Phys Ther.* 2010;5(3):166-178.

- [18] Johns Hopkins Medicine: Patellar Tendonitis (Jumper's Knee) [Internet]. Dostupno na: <https://www.hopkinsmedicine.org/health/conditions-and-diseases/patellar-tendonitis-jumpers-knee> [pristupljeno: 3.1.2022.]
- [19] Rath E, Schwarzkopf R, Richmond JC.: Clinical signs and anatomical correlation of patellar tendinitis. Indian J Orthop. 2010. [Internet]. Dostupno na: <https://www.ncbi.nlm.nih.gov/pmc/articles/PMC2947732/> [pristupljeno: 3.1.2022.]
- [20] Central Performance: Jumper's Knee Vs Runner's Knee Part 2: Testing [Internet]. Dostupno na: <https://www.centralperformance.com.au/blog/jumpers-knee-vs-runners-knee-part-2-testing> [pristupljeno: 3.1.2022.]
- [21] Fizioterapeut HR: Portal o fizikalnoj terapiji i rehabilitaciji: Skakačko koljeno – jumper's knee [Internet]. Dostupno na: <https://www.fizioterapeut.hr/bolesti/skakacko-koljeno-jumpers-knee/> [pristupljeno: 3.1.2022.]
- [22] H. Heitzman, MS, LAT, ATC, PTA: St. Vincent Sports Performance Center: Achilles Tendonitis in gymnastics [Internet]. Dostupno na: https://usagym.org/pages/home/publications/technique/2010/01/28_tendonitis.pdf [pristupljeno: 6.1.2022.]
- [23] Athletico physical therapy: Achilles Tendinitis in Gymnasts [Internet]. Dostupno na: <https://www.athletico.com/2020/02/03/achilles-tendinitis-in-gymnasts/> [pristupljeno: 6.1.2022.]
- [24] A. Jakelić: Rehabilitacija nakon ozljede Ahilove tetive, Medicinski fakultet, Zagreb, 2018. [Internet] dostupno na: <https://repozitorij.mef.unizg.hr/islandora/object/mef%3A1753/datastream/PDF/view> [pristupljeno 6.1.2022.]
- [25] Physiopedia: Achilles Rupture [Internet]. Dostupno na: https://www.physio-pedia.com/Achilles_Rupture [pristupljeno: 6.1.2022.]
- [26] C. Giangarra, R. Manske: Clinical Orthopaedic Rehabilitation: A Team Approach, PA: Elsevier, Philadelphia, 2017.

[27] Mass General Brigham: Rehabilitation Protocol for Achilles Rupture Repair [Internet]. Dostupno na: <https://www.massgeneral.org/assets/MGH/pdf/orthopaedics/sports-medicine/physical-therapy/rehabilitation-protocol-for-achilles-tendon-repair.pdf> [pristupljeno: 6.1. 2022.]

[28] Athletico physical therapy: Achilles Tendinitis in Gymnasts [Internet]. Dostupno na: https://www.athletico.com/2020/02/03/achilles-tendinitis-in-gymnasts/?fbclid=IwAR1E06l4ykTKqFHUmmog6DQoEUqchFjwndLDt9f_dkdgxBCe4XJ_ytPLtO8 [pristupljeno: 23.1.2022.]

[29] Miguel A. Medina Pabón; Usker Naqvi: National Center for Biotechnology Information (NCBI): Achilles Tendonitis [Internet]. Dostupno na: <https://www.ncbi.nlm.nih.gov/books/NBK538149/> [pristupljeno: 10.2.2022.]

[30] Physiopedia: Achilles Tendinopathy [Internet]. Dostupno na: https://www.physio-pedia.com/Achilles_Tendinopathy?utm_source=physiopedia&utm_medium=search&utm_campaign=ongoing_internal [pristupljeno: 10.2.2022.]

[31] M. Batinić: Deformiteti sustava organa za kretanje: Izravnati i oblikovati [Internet]. Dostupno na: <http://www.zzjzpgz.hr/nzl/63/oblikovati.htm> [pristupljeno: 24.1.2022.]

[32] Rafael Mohriak, Pedro Debieux Vargas Silva, Miguel Trandafilov, Jr, Délio Eulálio Martins, Marcelo Wajchenberg, Moisés Cohen, and Eduardo Barros Puertas: PubMed Central (PMC): Spondylolysis and spondylolisthesis in young gymnasts [Internet]. Dostupno na: <https://www.ncbi.nlm.nih.gov/pmc/articles/PMC4799125/> [pristupljeno: 24.1.2022.]

[33] Nicole Ellis, DPT, BS: Achieve Orthopedic Rehab Institute: Low back pain in the sport of gymnastics [Internet]. Dostupno na: <https://www.achieveorthosports.com/articles/2017/2/3/low-back-pain-the-the-sport-of-gymnastics/> [pristupljeno: 24.1.2022.]

[34] Sanford orthopedics sports medicine: Lumbar Spondylolysis/isthesis Rehabilitation Guideline [Internet]. Dostupno na: <https://www.sanfordhealth.org/-/media/org/files/medical-professionals/resources-and-education/spondylolysis-non-operative-rehabilitation-guideline.pdf> [pristupljeno: 24.1.2022.]

- [35] UW Health sports rehabilitation: Rehabilitation Guidelines for Lumbar Spondylolysis/Spondylolisthesis [Internet]. Dostupno na: https://www.uwhealth.org/files/uwhealth/docs/sportsmed/Spondy_Rehab_Guide.pdf [pristupljeno: 24.1.2022.]
- [36] J.Krmpotić-Nemanić, A.Marušić: Anatomija čovjeka, Medicinska naklada, Zagreb, 2007.
- [37] Jurdana, Hari; Gulan, Gordan; Mihelić, Radovan; Rubinić, Dušan; Hero, Mario: Prijelomi distalnog radijusa: Medicina, 2003,40,88–96 [Internet]. Dostupno na: https://repository.medri.uniri.hr/islandora/object/medri%3A1308/datastream/FILE0/view?fbclid=IwAR38d_bHles7EJglpVa1K7zdGU142Hr1thTTP9Ih1dU5LdJaWTzo5YyqQ_I [pristupljeno: 10.2.2022.]
- [38] Tara Hackney, PT, DPT, OCS, KTTTP: Athletico physical therapy: Gymnast Wrist: Risk Factors, Symptoms and Treatment Options: (2018.) [Internet]. Dostupno na: <https://www.athletico.com/2018/11/27/gymnast-wrist-risk-factors-symptoms-and-treatment-options/> [pristupljeno: 25.1.2022.]
- [39] Ann & Robert H. Lurie, Children's Hospital of Chicago: Gymnast's Wrist (Distal Radial Epiphysitis) [Internet]. Dostupno na: <https://www.luriechildrens.org/en/specialties-conditions/gymnast-wrist-distal-radial-epiphysitis/> [pristupljeno: 25.1.2022.]
- [40] V. Ivančev, J. Macan, M. Matulić, M. Rakovac, Z. Rusan, T. Trošt Bobić, M. Vazdar Rohde, J. Zgombić: Promocija zdravlja na radnom mjestu: Vježbe za prevenciju profesionalnih sindroma prenaprezanja gornjih ekstremiteta: Zagreb, 2016. [Internet]. Dostupno na: <https://www.hdmr.hr/DesktopModules/EasyDNNNews/DocumentDownload.ashx?portalid=0&moduleid=404&articleid=27&documentid=9> [pristupljeno: 25.1.2022.]
- [41] Đapić T, Antičević D, Čapin T. Overuse Injuries in Children and Adolescents. Arh Hig Rada Toksikol. [Internet]. 2001 [pristupljeno 25.01.2022.];52(4):483-489. Dostupno na: <https://hrcak.srce.hr/501>
- [42] Bilić R, Kolundžić R, Jelić M. Sindromi prenaprezanja u šaci, podlaktici i laktu. Arh Hig Rada Toksikol. [Internet]. 2001 [pristupljeno 25.01.2022.];52(4):403-414. Dostupno na: <https://hrcak.srce.hr/471>

[43] David J. Slutsky, MD, FRCS(C), Mojca Herman, MA, OTR/L, CHT: Rehabilitation of Distal Radius Fractures: A Biomechanical Guide: Hand Clin 21 (2005) 455–468 [Internet]. Dostupno na: http://drdavidslutsky.com/publications/rehab_distal_radius.pdf [pristupljeno: 25.1.2022.]

[44] Fizioterapeut HR: Portal o fizikalnoj terapiji i rehabilitaciji: Vježbe za šaku – 10 vježbi za zdravlje šake [Internet]. Dostupno na: <https://www.fizioterapeut.hr/fizikalna-terapija/medicinska-gimnastika/vjezbe-za-saku-10-vjezbi-za-zdravlje-sake/> [pristupljeno: 25.1.2022.]

Popis slika

Slika 2.1. Šest sprava muške gimnastike	3
Slika 2.2. Sprave ženske gimnastike	3
Slika 4.1.1. Mišići rotatorne manšete	7
Slika 4.1.1.1. Neerov znak.....	8
Slika 4.1.1.2. Hawkinsov test	9
Slika 4.1.1.3. Vježba unutarnje rotacije.....	11
Slika 4.1.1.4. Vježba za vanjsku rotaciju	11
Slika 4.1.1.5. Vježba abdukcije ramena	12
Slika 4.1.1.6. Vježba za retrakciju ramena	13
Slika 4.1.1.7. Vježbe sa štapom za jačanje m.triceps	13
Slika 4.2.1. Anatomija koljena	14
Slika 4.2.1.1. Iskorak	17
Slika 4.2.1.2. Istezanje kvadricepsa.....	17
Slika 4.2.1.3. Istezanje stražnje lože.....	18
Slika 4.2.1.4. Abdukcija kuka s odignutom nogom.....	18
Slika 4.2.1.5. Jačanje m.gluteus maximus	19
Slika 4.2.1.6. Vježba jačanja abduktora i aduktora kuka s loptom.....	19
Slika 4.3.1. Anatomija Ahilove tetive	20
Slika 4.3.2. Thompsonov test	21
Slika 4.3.1.1. Istezanje stražnje lože.....	23
Slika 4.3.1.2. Vježba jačanja m. quadriceps femoris.....	23
Slika 4.3.1.3. Vježba jačanja glutealnih mišića	24
Slika 4.3.1.4. Vježba za jačanje stražnje strane natkoljenice	24
Slika 4.4.1. Royal London Hospital test.....	25
Slika 4.4.2. Ekscentrično podizanje pete	26
Slika 4.4.3. Istezanje m.gastrocnemius.....	26
Slika 4.4.4. Istezanje m.soleus.....	27
Slika 4.5.1. Prikaz kralježnice	28
Slika 4.5.2. Prikaz spondilolisteze.....	29
Slika 4.5.1.1. Istezanje.....	31
Slika 4.5.1.2. Istezanje fleksora kuka	31
Slika 4.5.1.3. Istezanje m.piriformisa	32
Slika 4.5.1.4. Izdržaj	32

Slika 4.6.1. Anatomski prikaz šake	33
Slika 4.6.2. Prikaz mehanizma nastanka ozljede gimnastičarskog ručnog zgloba.....	34
Slika 4.6.1.1. Imobilizacija ručnog zgloba	35
Slika 4.6.1.2. Vježba opozicije palca.....	35
Slika 4.6.1.3. Vježba jačanja ručnog zgloba.....	36
Slika 4.6.1.4. Vježba kruženja šake.....	36
Slika 4.6.1.5. Vježba istezanja ručnog zgloba.....	37
Slika 4.6.1.6. Vježba jačanja ručnog zgloba i prstiju	37

Popis tablica

Tablica 3.1. Ozljede u sportskoj gimnastici. Prema: Z.Gjurić: Ozljede u sportu, Sportska tribina, Zagreb, 1989.....	5
---	---



IZJAVA O AUTORSTVU
I
SUGLASNOST ZA JAVNU OBJAVU

Završni/diplomski rad isključivo je autorsko djelo studenta koji je isti izradio te student odgovara za istinitost, izvornost i ispravnost teksta rada. U radu se ne smiju koristiti dijelovi tuđih radova (knjige, članaka, doktorskih disertacija, magistarskih radova, izvora s interneta, i drugih izvora) bez navođenja izvora i autora navedenih radova. Svi dijelovi tuđih radova moraju biti pravilno navedeni i citirani. Dijelovi tuđih radova koji nisu pravilno citirani, smatraju se plagijatom, odnosno nezakonitim prisvajanjem tuđeg znanstvenog ili stručnog rada. Sukladno navedenom studenti su dužni potpisati izjavu o autorstvu rada.

Ja, ANGELA PAVLOV (ime i prezime) pod punom moralnom, materijalnom i kaznenom odgovornošću, izjavljujem da sam isključivi autor/ica ~~završnog/diplomskog~~ (obrisati nepotrebno) rada pod naslovom FIZIOTERAPIJSKA REHABILITACIJA NAJČEŠĆIH (upisati naslov) te da u navedenom radu nisu na nedozvoljeni način (bez pravilnog citiranja) korišteni dijelovi tuđih radova.

Student/ica:

(upisati ime i prezime)

ANGELA PAVLOV
Pavlov

(vlastoručni potpis)

Sukladno Zakonu o znanstvenoj djelatnosti i visokom obrazovanju završne/diplomske radove sveučilišta su dužna trajno objaviti na javnoj internetskoj bazi sveučilišne knjižnice u sastavu sveučilišta te kopirati u javnu internetsku bazu završnih/diplomskih radova Nacionalne i sveučilišne knjižnice. Završni radovi istovrsnih umjetničkih studija koji se realiziraju kroz umjetnička ostvarenja objavljuju se na odgovarajući način.

Ja, ANGELA PAVLOV (ime i prezime) neopozivo izjavljujem da sam suglasan/na s javnom objavom ~~završnog/diplomskog~~ (obrisati nepotrebno) rada pod naslovom FIZIOTERAPIJSKA REHABILITACIJA (upisati naslov) čiji sam autor/ica. NAJČEŠĆIH OBYEDA U SPORTSKOJ GIMNASTICI

Student/ica:

(upisati ime i prezime)

ANGELA PAVLOV
Pavlov

(vlastoručni potpis)