

Specifičnosti zbrinjavanja bolesnika sa osteosarkomom

Humeljak, Nikolina

Master's thesis / Diplomski rad

2022

Degree Grantor / Ustanova koja je dodijelila akademski / stručni stupanj: **University North / Sveučilište Sjever**

Permanent link / Trajna poveznica: <https://um.nsk.hr/um:nbn:hr:122:434719>

Rights / Prava: [In copyright](#)/[Zaštićeno autorskim pravom.](#)

Download date / Datum preuzimanja: **2024-12-22**

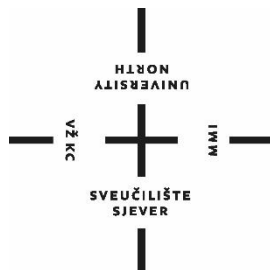


Repository / Repozitorij:

[University North Digital Repository](#)



**SVEUČILIŠTE SJEVER
SVEUČILIŠNI CENTAR VARAŽDIN**



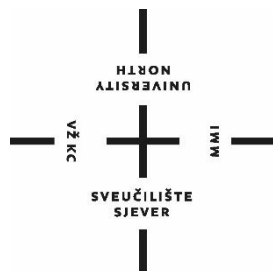
DIPLOMSKI RAD br. 137/SSD/2021

**SPECIFIČNOSTI ZBRINJAVANJA BOLESNIKA SA
OSTEOSARKOMOM**

Nikolina Humeljak

Varaždin, studeni 2021. godine

SVEUČILIŠTE SJEVER
SVEUČILIŠNI CENTAR VARAŽDIN
DIPLOMSKI SVEUČILIŠNI STUDIJ SESTRINSTVO –
MENADŽMENT U SESTRINSTVU



DIPLOMSKI RAD br

SPECIFIČNOSTI ZBRINJAVANJA BOLESNIKA SA
OSTEOSARKOMOM

Student

Nikolina Humeljak, 1313/336D

Mentor

Doc.dr.sc. Ivan Milas

Varaždin, studeni 2021. godine

Sveučilište
SjeverSVEUČILIŠTE
SIEVERIZJAVA O AUTORSTVU
I
SUGLASNOST ZA JAVNU OBJAVU

Završni/diplomski rad isključivo je autorsko djelo studenta koji je isti izradio te student odgovara za istinitost, izvornost i ispravnost teksta rada. U radu se ne smiju koristiti dijelovi tuđih radova (knjiga, članaka, doktorskih disertacija, magistarskih radova, izvora s interneta, i drugih izvora) bez navođenja izvora i autora navedenih radova. Svi dijelovi tuđih radova moraju biti pravilno navedeni i citirani. Dijelovi tuđih radova koji nisu pravilno citirani, smatraju se plagijatom, odnosno nezakonitim prisvajanjem tuđeg znanstvenog ili stručnoga rada. Sukladno navedenom studenti su dužni potpisati izjavu o autorstvu rada.

Ja, Nikolina Humeljak pod punom moralnom, materijalnom i kaznenom odgovornošću, izjavljujem da sam isključiva autorica diplomskog rada pod naslovom **SPECIFIČNOSTI ZBRINJAVANJA BOLESNIKA S OSTEOSARKOMOM** te da u navedenom radu nisu na nedozvoljeni način (bez pravilnog citiranja) korišteni dijelovi tuđih radova.

Student/ica:
Nicolina Humeljak

(vlastoručni potpis)

Sukladno Zakonu o znanstvenoj djelatnosti i visokom obrazovanju završne/diplomske radove sveučilišta su dužna trajno objaviti na javnoj internetskoj bazi sveučilišne knjižnice u sastavu sveučilišta te kopirati u javnu internetsku bazu završnih/diplomskih radova Nacionalne i sveučilišne knjižnice. Završni radovi istovrsnih umjetničkih studija koji se realiziraju kroz umjetnička ostvarenja objavljuju se na odgovarajući način.

Ja Nicolina Humeljak neopozivo izjavljujem da sam suglasna s javnom objavom diplomskog rada pod naslovom **SPECIFIČNOSTI ZBRINJAVANJA BOLESNIKA S OSTEOSARKOMOM** čija sam autorica.

Student/ica:
Nicolina Humeljak

(vlastoručni potpis)

Prijava diplomskog rada

Definiranje teme diplomskog rada i povjerenstva

ODJEL Odjel za sestrinstvo

STUDIJ diplomski sveučilišni studij Sestrinstvo – menadžment u sestrinstvu

PRISTUPNIK Nikolina Humeljak

MATIČNI BROJ 1313/336D

DATUM 29.9.2021.

KOLEGIJ Prevenција i rana dijagnostika malignih oboljenja

NASLOV RADA Specifičnosti zbrinjavanja bolesnika sa osteosarkomom

NASLOV RADA NA ENGL. JEZIKU Specific of care for patients with osteosarcoma

MENTOR doc.dr.sc.Ivan Milas

ZVANJE docent

ČLANOVI POVJERENSTVA

1. izv.prof.dr.sc. Karlo Houra, predsjednik
2. doc.dr.sc.Ivan Milas, mentor
3. doc.dr.sc. Duško Kardum, član
4. doc.dr.sc. Rosana Ribić, zamjenski član
5. _____

Zadatak diplomskog rada

BROJ 137/SSD/2021

OPIS

Osteosarkom ili osteogeni sarkom je jedan od najčešćih oblika primarno malignih tumora kostiju. U svome se primarnome obliku javlja tijekom rasta, najčešće u dobi između desete i dvadesete godine života, dok se u sekundarnome obliku javlja i u starijoj životnoj dobi te je povezan s fibroznom displazijom, Pagetovom bolesti ili nastaje nakon zračenja. Prognoze za ovu dijagnozu, načini liječenja te kakvoća života oboljelih znatno su napredovali u posljednjih četrdesetak godina zahvaljujući napretku medicine, dijagnostičkih i kirurških tehnika te razvoju kemoterapije i iradijacijske terapije. Liječenje osteosarkoma primarno se provodi kemoterapijom kojom se novotvorina i bol koju pacijenti osjećaju smanjuje, a zatim se izvodi operacija kojom se tumor odstranjuje. Nakon operacije najčešće slijedi nastavak kemoterapije. Već iz navedenoga uočavaju se specifičnosti kod zbrinjavanja pacijenata s ovom dijagnozom. Cilj rada je opisati i prikazati specifičnosti zbrinjavanja pacijenata s osteosarkomom te prikazati ulogu medicinske sestre u liječenju te pružanju potrebne zdravstvene njege (prijeoperacijska, postoperacijska, boravak na odjelu). Prikazat će se proces dijagnosticiranja bolesti, njenog liječenja te pružanja zdravstvene njege i nužnih sestrinskih intervencija kojima je cilj povlačenje bolesti i uspješan oporavak pacijenta.

ZADATAK URUČEN

POTPIS MENTORA

SVEUČILIŠTE
SIEVER

Predgovor

S obzirom na to da je osteosarkom rijetka zloćudna bolest, koja se većinom veže uz djecu i mlade, smatram da se o njoj nedovoljno piše u odnosu na neke druge zloćudne bolesti. Kako bi se probudila svijest o ovoj bolesti, o načinima njezina dijagnosticiranja, liječenja i izlječenja te rehabilitacije, kao i o mogućnosti nastanka recidiva i nažalost čestih smrtnih ishoda, odlučila sam za završni rad odabrati upravo ovu temu s naglaskom na specifičnosti zbrinjavanja pacijenata na bolničkome liječenju.

Sažetak

Osteosarkom je bolest koja spada u skupinu primarno malignih tumora kostiju. Iako je rijedak, smatra se jednim od najčešćih zloćudnih tumora kostiju. Većinom se javlja u dječjoj i adolescenskoj dobi u zamahu rasta, no može nastati i u drugim dobnim skupinama. U tom je slučaju vrlo često povezan s drugim bolestima ili nastankom nakon zračenja pa se tada govori o sekundarnom osteosarkomu.

Prema Svjetskoj zdravstvenoj organizaciji (engl. World Health Organization - WHO) osteosarkom se može svrstati u dvije skupine: središnji i površinski osteosarkom. Svaka od tih skupina razlikuje još nekoliko podtipova.

Iako su prognoze za ovu bolest nekoć bile poprilično loše, a amputacija gotovo neizbježna, u današnje su se vrijeme, napretkom medicine i pojavom novih metoda i načina liječenja, šanse za preživljavanje i oporavak oboljelih povećale, a samim time se poboljšala i kvaliteta njihovih života. No kako bi liječenje bilo što uspješnije, vrlo je važno dijagnosticirati osteosarkom na vrijeme kako ne bi metastazirao na druge organe i kosti. Za uspješan oporavak također je vrlo važno raditi s pacijentom, motivirati ga i bodriti, a upravo je u tome vidljiva uloga medicinskih sestara koje su uz pacijente tijekom hospitalizacije svakodnevno. One ne samo da pružaju odgovarajuću zdravstvenu njegu oboljelima, već su im i velika podrška u svim fazama liječenja.

Ključne riječi: osteosarkom, maligni tumor kostiju, liječenje osteosarkoma, podtipovi osteosarkoma, zdravstvena njega oboljelih od osteosarkoma

Abstract

Osteosarcoma is a disease that belongs to the group of primarily malignant bone tumors. Although rare, it is considered one of the most common malignant bone tumors. It mostly occurs in childhood and adolescence in growth, but it can also occur in other age groups. In that case it is often associated with other diseases or arising after radiation, so it is called secondary osteosarcoma.

According to the World Health Organization (WHO), osteosarcoma can be classified into two groups: central and superficial osteosarcoma. Each of these groups distinguishes several other subtypes.

Although the prognosis for this disease in past were quite poor, and amputation was almost inevitable, nowadays, with advances in medicine and the emergence of new methods and treatments, the chances of survival and recovery have increased.

In order for treatment to be successful it is very important to diagnose osteosarcoma in time to prevent metastasis to other organs and bones. For a successful recovery it is also very important to work with the patients, motivate and encourage them. This is the main role of nurses who are with patients during hospitalization. They are not providing only appropriate health care to patients, but they are also a great support at all stages of treatment.

Key words: osteosarcoma, malignant bone tumor, osteosarcoma treatment, osteosarcoma subtypes, osteosarcoma health care

Popis korištenih kratica

AJCC	American Joint Committee on Cancer
CT	kompjutorizirana tomografija
FDG18-PET/CT	fluorodeoksiglukoza-18 pozitronska emisijska tomografija s kompjuteriziranom tomografijom
ISOLS	International Society of Limb Salvage
MR	magnetska rezonanca
MSCT	višeslojna kompjutorizirana tomografija
PET/MR	pozitronska emisijska tomografija s magnetskom rezonancom
RDG snimka	rendgenska snimka
WHO	World Health Organization

Sadržaj

1. UVOD	1
2. KOŠTANI SUSTAV	3
2.1. Nastanak i osnovna podjela kostiju	4
2.2. Građa kostiju	5
3. TUMORI KOSTIJU	7
4. OSTEOSARKOM – MALIGNI TUMOR KOSTIJU	9
4.1. Najčešća mjesta nastanka osteosarkoma	9
4.2. Podtipovi osteosarkoma	12
4.2.1. Klasični ili konvencionalni osteosarkom	12
4.2.2. Teleangiektatični osteosarkom	12
4.2.3. Osteosarkom malih stanica	13
4.2.4. Osteosarkom niskog stupnja	13
4.2.5. Parostealni osteosarkom	13
4.2.6. Periostealni osteosarkom	14
4.2.7. Osteosarkom visokog stupnja	14
4.3. Najčešći simptomi osteosarkoma	14
4.3.1. Bol	14
4.3.2. Otok ili edem	15
4.3.3. Smanjena pokretljivost	15
4.3.4. Patološka fraktura	15
4.3.5. Zglobni izljev	15
4.3.6. Ostali simptomi	15
4.4. Dijagnosticiranje osteosarkoma	15
4.5. Liječenje osteosarkoma	19
4.5.1. Kemoterapija	20
4.5.2. Odstranjivanje tumora kirurškim putem	21
4.5.3. Radioterapija	24
4.6. Moguće komplikacije tijekom liječenja	25
4.6.1. Infekcija	25
4.6.2. Mehanički nedostaci endoproteze	26
4.6.3. Nesrastanje i prijelomi	26

4.6.4. Lokalni recidiv	26
4.7. Rehabilitacija i fizioterapija tijekom liječenja	27
4.8. Novi načini liječenja u budućnosti	28
5. SPECIFIČNOSTI ZBRINJAVANJA PACIJENATA OBOLJELIH OD OSTEOSARKOMA	29
5.1. Uloga medicinskih sestara i tehničara u liječenju i zbrinjavanju oboljelih od osteosarkoma	29
5.2. Sestrinske dijagnoze i intervencije tijekom liječenja kemoterapijom	31
5.3. Prijeoperacijska priprema bolesnika, sestrinske dijagnoze i intervencije	33
5.4. Postoperacijska njega bolesnika, dijagnoze i intervencije	35
5.5. Sestrinske intervencije tijekom rehabilitacije	36
5.6. Palijativna skrb	37
6. ZAKLJUČAK	39
7. LITERATURA	41
Popis slika	46

1. UVOD

Tumori kostiju čine oko 5 posto ukupnog broja tumora koji se javljaju u dječjoj dobi (1) i oko 0,2 posto svih zloćudnih bolesti u ukupnoj populaciji (2). Pod pojmom primarnog tumora kostiju misli se na tumore koji se samostalno javljaju u kosti, to jest na one koji se nisu proširili na kost s drugog organa poput dojke, pluća, debelog crijeva,...odnosno one koji nisu nastali metastaziranjem drugih tumora.

Osteosarkom je jedna od bolesti koja se ubraja u skupinu primarnih zloćudnih tumora kostiju. Osim što je jedan od najčešćih malignih tumora kostiju, u literaturi se navodi i kao najstariji zabilježeni ljudski tumor. (3)

Kod pacijenata se uglavnom pojavljuje u fazi rasta u dječjoj i adolescentskoj dobi s nešto češćom pojavnošću kod dječaka nego djevojčica (1), no može se pojaviti bilo kada. Primijećeno je da se često pojavljuje i u sedmom desetljeću (4). Tada je uglavnom povezan s Pagetovom bolesti i fibroznom displazijom, a povezuje ga se i s zračenjem. Kod takvih stanja govorimo o sekundarnom osteosarkomu.

U velikome broju slučajeva osteosarkom nastaje u području koljenskog zgloba (1) koji čine tri kosti: potkoljenica ili goljenica (lat. tibia), natkoljenica ili bedrena kost (lat. femur) te iver (lat. patela), no može nastati i u drugim dugim kostima, osobito u metafizama dugih kostiju (5). Ponekada, iako dosta rjeđe, ova se vrsta tumora kostiju može pojaviti i na čeljusti, zdjelici, lubanji ili kojoj drugoj kosti.

Vrlo česti simptomi koji mogu ukazivati na osteosarkom su oticanje tumorom zahvaćenog mjesta (edem) i pojava boli (5). Navedena dva simptoma dosta su općenita, tako da je za potvrdu dijagnoze potrebno napraviti nekoliko pregleda. Pregledi za postavljanje dijagnoze osteosarkoma mogu biti: rendgenska snimka, kompjutorizirana tomografija, odnosno CT, magnetska rezonancija (MR), scintigrafija i biopsija.

S obzirom na to da se simptomi mogu pripisati drugim zdravstvenim stanjima, ozljedama, padovima ili slično, osobe na pregled dođu tek kada shvate da se simptomi dulje vrijeme ne povlače. Odgađanjem pregleda povećava se mogućnost nastanka metastaza koje se najčešće šire na pluća i druge kosti. Nažalost, u vrlo velikome broju slučajeva upravo se to i dogodi jer ova vrsta tumora brzo metastazira.

Unazad nekoliko desetljeća, zahvaljujući napretku medicine i terapijskih metoda, u velikoj je mjeri postignuto liječenje ove maligne bolesti, a samim time šanse za oporavak i preživljavanje postale su puno veće nego što su bile nekoć.

Samo liječenje osteosarkoma podrazumijeva nekoliko segmenata u kojima sudjeluje cijeli tim stručnjaka specijaliziranih na području onkologije (ukoliko je riječ o djeci i osobama adolescentske dobi), ortopedije, kirurgije, radiologije. Na početku liječenja kreće se s kemoterapijom, kojom se želi postići propadanje tumora, odnosno nekroza. Što je veći postotak nekroze, to su šanse za preživljavanje i izlječenje veće. Nakon kemoterapije uglavnom slijedi kirurško liječenje, odnosno operacija kako bi se spasio zahvaćeni dio. Nekoć su amputacije bile gotovo neizbježne, no danas se njihov broj uvelike smanjio. Umjesto amputacije uda zahvaćenog tumorom, izvodi se operacija očuvanja udova pod uvjetom da je prije operacije utvrđeno kako je kirurškim putem moguće potpuno ukloniti tumor. (6) Na kraju, nakon obavljene kemoterapije i operacije slijedi zračenje. Također je važno napomenuti kako izlječenje uz gorenavedno ovisi i o veličini tumora, dobi bolesnika i podtipu osteosarkoma.

Već se iz navedenog daju naslutiti specifičnosti zbrinjavanja, liječenja i oporavka pacijenata sa ovom dijagnozom. S obzirom na to da je u određenome broju slučajeva, ishod ove bolesti koban, medicinski djelatnici, a osobito medicinske sestre i tehničari koji provode zdravstvenu njegu bolesnika i koji su s njima u svakodnevnom kontaktu, moraju biti prisebni i razumni. Također bolesnici se tijekom boravka u bolnici mogu osjećati uplašeno, žalosno ili mogu biti u bolovima, pa im je potrebna adekvatna podrška, razumijevanje i pomoć koju im medicinske sestre i tehničari mogu i trebaju pružiti.

U nastavku rada na samome početku bit će detaljnije objašnjeno što to osteosarkom je, gdje nastaje, koji su potencijalni uzroci njegova nastanka i koji sve tipovi postoje. Istaknut će se glavna obilježja koja karakteriziraju ovu bolest, odnosno najčešći simptomi te važnost pravovremenog prepoznavanja i dijagnosticiranja osteosarkoma kako bi se povećala šansa za oporavak.

U središnjem će se dijelu navesti specifičnosti zbrinjavanja pacijenata oboljelih od osteosarkoma i važnost medicinskih sestara i tehničara u samom liječenju i oporavku bolesnika. Navest će se osnovne zadaće i ciljevi te proces pružanja zdravstvene njege (na odjelu, postoperativno) i izazovi s kojima se tijekom svog rada susreću. Pokušat će se dati i savjeti za uspješno nošenje medicinskih sestara i tehničara sa ovakvom vrstom bolesti, koja u određenom broju slučajeva vodi ka smrtnom ishodu. Zdravstvenom je osoblju u tim slučajevima bitno pružiti psihološku podršku i pomoć ukoliko je trebaju.

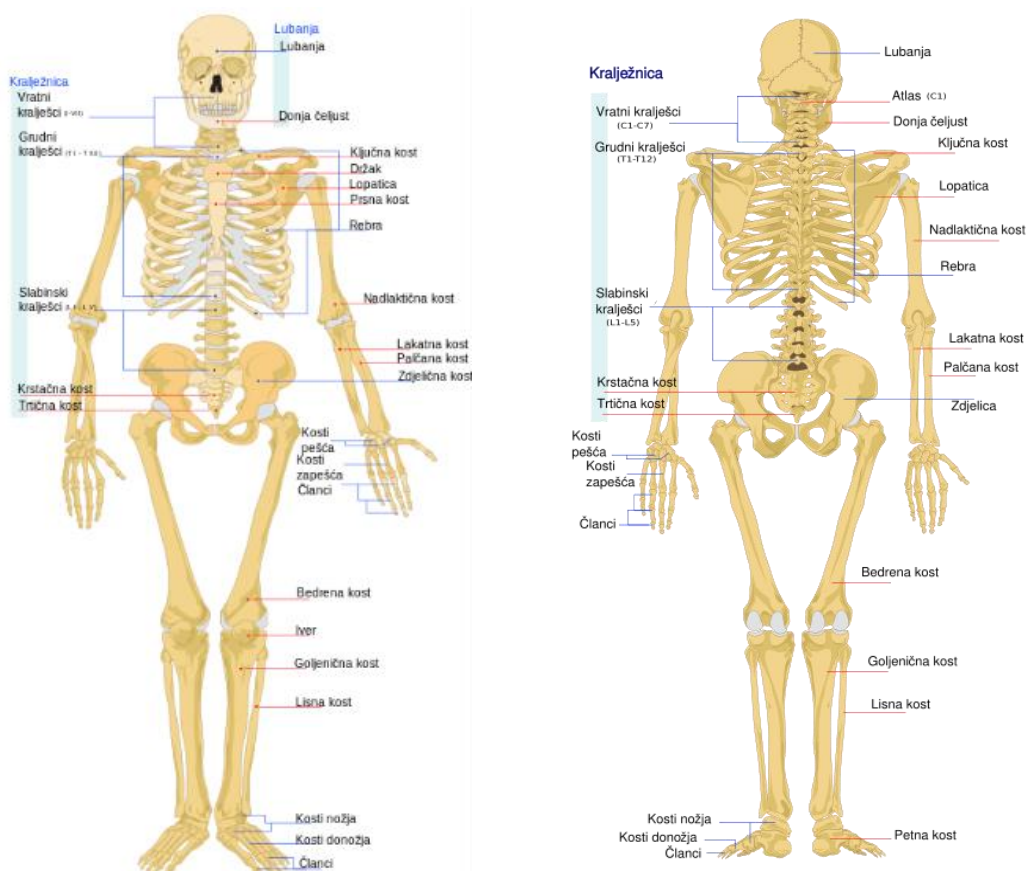
Na samome kraju donijet će se zaključak o ovoj temi. Rezimirat će se najvažnije informacije i pokušat će se dati kvalitetan osvrt na cijeli rad.

2. KOŠTANI SUSTAV

Koštani sustav predstavlja organski sustav koji se sastoji od kostiju čiji se broj tijekom života mijenja. (Slika 1)

Dojenčad obično ima oko 270 kostiju u tijelu, dok odrasle osobe imaju od 206 do 213 kostiju. Razlika između broja kostiju u dojenčeta i odraslog čovjeka povezana je sa spajanjem kostiju koje su kod dojenčeta razdvojene, a razlika između broja kostiju kod odraslih povezana je s različitim brojem rebara, kralježaka ili članaka među ljudima. (7)

Slika 1. Kostur čovjeka prikazan sprijeda i straga



Izvor: Wikipedia. [Internet], <raspoloživo na:

https://hr.wikipedia.org/wiki/Popis_kostiju_kostura_čovjeka, [pristupljeno: 23.10.2021.]

Same kosti dvije osnovne uloge: biomehaničku i metaboličku. (8) Kako bi obje uloge uspješno obavljale, razlikuju se po veličini, snazi i obliku.

Biomehanička uloga je primarna uloga koja podrazumijeva da su kosti potpora tijelu, da sudjeluju u njegovom oblikovanju, omogućuju pokretanje te štite unutarnje organe stvarajući obruče poput prsnog koša, lubanje, zdjelice. (8)

Metabolička funkcija je povezana s čuvanjem, odnosno skladištenjem energije, kalcija i fosfora koji služe za održavanje sistemske mineralne homeostaze. Također u koštanoj matrici nalaze se i lokalni činitelji rasta, ali isto tako u njemu se talože teški metali koje kosti eliminiraju iz krvi. Na taj način kosti imaju ulogu i detoksikacijskog sustava. Osim toga, kosti osiguravaju mikrookoliš za odvijanje hematopoeze te se kontrolom metabolizma fosfata i glukoze ponašaju kao organ sustava s unutarnjim lučenjem (endokrini sustav). (8)

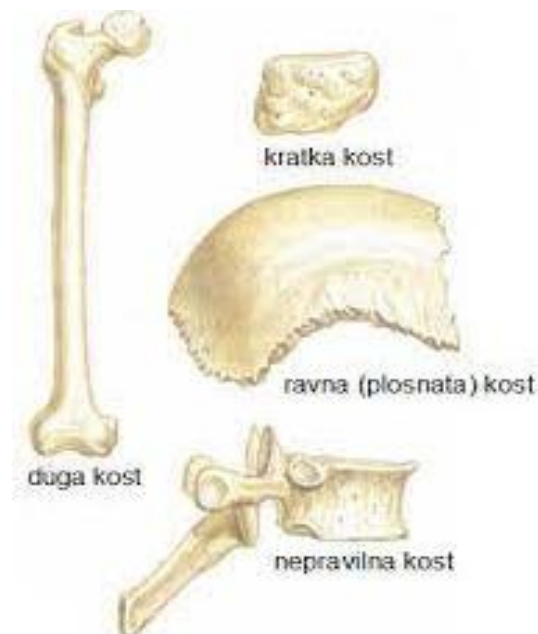
2.1. Nastanak i osnovna podjela kostiju

Kosti i koštano tkivo mogu nastati na dva načina. Neke kosti nastaju intramembranskom osifikacijom, a druge endohondralnom osifikacijom. (8)

Intramembranska osifikacija podrazumijeva direktnu transformaciju mezenhimalnog tkiva u koštano tkivo, dok se endohondralna osifikacija odnosi na kosti koje nastaju na temelju hrskavičnog modela. (8) Sam proces osifikacije, odnosno okoštavanja traje do 25. godine kada osificira posljednja kost u ljudskom tijelu – ključna kost.

Same kosti mogu se podijeliti u tri skupine: ravne kosti, kratke kosti i duge kosti. (7) (Slika 2)

Slika 2. Podjela kosti



Izvor: Šentija, D. (2014) Osnove funkcionalne anatomije. [Internet], <raspoloživo na: <https://hns-cff.hr/files/documents/4368/anatomija%20%20uefa%20b.pdf>>, [pristupljeno: 23.10.2021.]

Ravne kosti oblika su poput ploča, stoga ih se često naziva i pločastim kostima. Na njima se jasno uočavaju vanjska i unutrašnja strana i rubovi kosti. Ove kosti nastaju postupkom intramembranskog okoštavanja i nalaze se u prsnom košu, lubanji i zdjelici, odnosno u koštanim obručima. (7)

Kratke kosti nalaze se na stopalu, šaci, kralježnici, odnosno mjestima koja se izložena stalnome gibanju. One nastaju procesom endohondralne osifikacije. Često su različitih oblika (7) što je najbolje vidljivo na primjeru karpalnih kostiju koje mogu biti kvadratne, ovalne, trokutaste.

Duge ili cjevaste kosti variraju u veličini. U ovu skupinu spada duga bedrena kost, ali i falanga, odnosno članci koji se nalaze u šaci i stopalu. Duge se kosti sastoje od tri dijela: epifize (proksimalna i distalna), metafize i dijafize. Epifiza predstavlja krajeve dugih kostiju koja nose zglobna tijela. Metafiza je dio kosti koji je kod djece građen kao hrskavica i odgovoran je za rast. Nakon okoštavanja služi za prijenos opterećenja s epifize na dijafizu. Dijafiza sadrži medulu kosti u kojoj se nalazi koštana srž koja je odgovorna za proizvodnju krvnih stanica. Ove kosti nastaju kao i kratke, procesom endohondralne osifikacije. (7)

2.2.Građa kostiju

Makroskopski gledano, kosti su građene od nekoliko tvari: kompaktne tvari ili kompakta, spužvaste tvari ili spongioze, periosta ili periosteuma te koštane srži ili medule. (7, 8) (Slika 3)

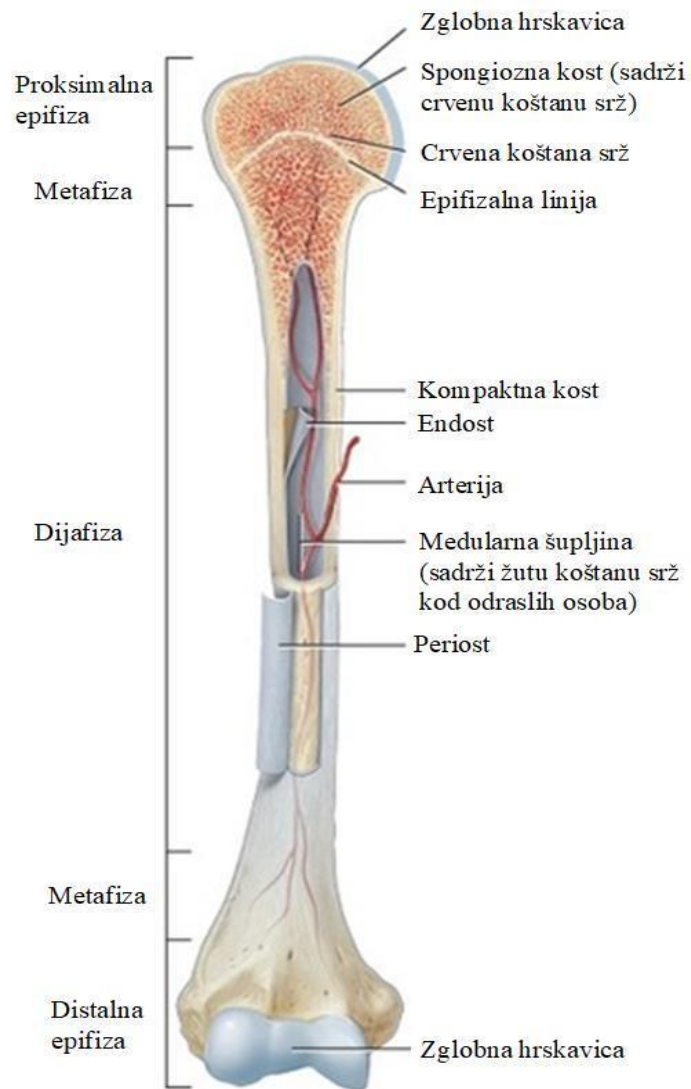
Kompaktna tvar nalazi se na površini kostiju, ona čini površinski dio kosti. Čvrsta je, homogena i gusta. Građena je od kanalića kroz koje prolaze živci i krvne žile.

Spužvasta ili spongiozna tvar nalazi se u unutrašnjosti kosti. Za ovu je tvar karakterističan veliki broj šupljina koje nastaju zbog velikog broja malih koštanih pregrada koje se nazivaju trabekulama. Te male gredice zbog svojih pozicija, odnosno orijentiranosti u različitim smjerovima, to jest smjerovima djelovanja sila, čine kost čvrstom. (8)

Periost ili pokosnica gusto je i meko vezivno tkivo koje prekriva vanjsku površinu kosti. Njegova zadaća je obnavljanje, odnosno regeneracija kosti te opskrbljivanje kostiju i skeletnih mišića krvlju. (9)

Koštana srž nalazi se u spužvastoj tvari. Njena uloga u mladosti je hematopoetska. Starenjem njena funkcija polako slabi, dok potpuno ne prestane, a tijekom tog perioda dolazi do stvaranja masnog tkiva.

Slika 3. Građa i presjek kosti



Izvor: Adamović, P. (2019). Novi sustav zaključavnja za kutno stabilne pločice. [Internet],
<raspoloživo na: <https://apps.unizg.hr/rektorova-nagrada/javno/radovi/652/preuzmi>>
[pristupljeno: 23.10.2021.]

3. TUMORI KOSTIJU

S obzirom na rasprostranjenost i brojnost kostiju u ljudskome tijelu, ne čudi postojanje mogućnosti za nastanak tumora kostiju. Točan uzrok nastanka tumora kostiju nije poznat, najčešće ga se povezuje s radijacijom, ozljedom ili nasljeđenim defektima. Također je primjećeno kako se najčešće pojavljuje u kostima koje brzo rastu.

Koštani tumori mogu biti zloćudni (maligni) i dobroćudni (benigni), a razlikujemo još i primarne i sekundarne. Za zloćudne je tumore karakterističan brzi rast, tako da kost ne može ograničiti tumor, dok je kod dobroćudnih taj rast spor pa ga kost može s normalnim koštanim tkivom ograničiti. (1)

Pod primarnim tumorima kostiju misli se na tumore koji se samostalno javljaju u kosti, odnosno one koji se nisu proširili na kost s drugih organa. Sekundarni ili metastatski tumori nastaju kao širenjem tumora s drugih organa. Na jedan primarni tumor, nalazi se oko 25 metastatskih. (10) Prema histološkoj klasifikaciji primarni se tumori kostiju dijele u nekoliko kategorija. U prvoj su skupini tumori koji stvaraju kost. Dobroćudni tumori u ovoj skupini su osteom, osteoid-osteom i osteoblastom, a zloćudni su osteogeni sarkom, parostealni osteosarkom i periostealni osteosarkom.

U idućoj se skupini nalaze tumori koji stvaraju hrskavicu. Dobroćudni tumori ove skupine su hondrom, osteohondrom, hondroblastom i hondromiksoidni fibrom, dok su zloćudni hondrosarkom, jukstakortikalni hondrosarkom, mezenimalni hondrosarkom.

Treću skupinu čine isključivo gigantocelularni tumori kostiju.

Četvrta skupina obuhvaća tumore koštane srži poput Ewingova sarkoma, retikulosarkoma, limfosarkoma kosti i mijeloma.

Vaskularni tumori dijele se na dobroćudne, poluzloćudne i zloćudne tumore. U dobroćudne se ubrajaju hemangiom, limfangiom, glomus-tumor; u poluzloćudne spadaju hemangioendoteliom, hemangiopericitom, dok je u ovoj skupini jedini zloćudan tumor angiosarkom.

Tumori vezivnog tkiva također se dijele u dobroćudne i nešto brojnije, zloćudne. Dobroćudni tumori vezivnog tkiva su dezmoplastični fibrom, lipom, fibrozni kortikalni defekt ili neosificirajući fibrom, dok su zloćudni fibrosarkom, zloćudni fibrozni histiocitom, liposarkom, zloćudni mezenhimom i nediferencirani sarkom.

Iduće tri skupine podijeljene su na ostale tumore koje čine hondrom, adamantinom dugih kostiju, neurilemom i neurofibrom, na neklasificirane tumore i na lezije slične tumorima. (10)

Pri liječenju tumora koštano-mišićnog sustava vrlo je važan timski rad više stručnjaka s različitih područja medicine (obiteljska medicina, onkologija, radiologija, kirurgija, ortopedija, fizioterapija) kako bi se pravovremeno mogle donijeti ispravne odluke i kako bi ishod liječenja bio što bolji.

4. OSTEOSARKOM – MALIGNI TUMOR KOSTIJU

Osteosarkom je jedan od najčešćih primarno malignih tumora kostiju. U literaturi se ponekad navodi i pod nazivom osteogeni sarkom (5, 10), iako treba uzeti u obzir da se tada misli samo na jedan podtip ovoga tumora. U svome se primarnome obliku najčešće javlja tijekom faze rasta i to vrlo često u dobi između desete i dvadeset pete godine života i češće kod dječaka nego kod djevojčica. (1)

Godišnje se pojavljuje u 5,6 djece na milijun djece mlađe od 15 godina (11) te čini oko 2,4 % pedijatrijskih karcinoma što ga čini osmom najčešćom malignom bolesti u dječjoj dobi (12). Kod odraslih se pojavljuje u 3,4 osobe na milijun (11) što ukazuje na to da je ova bolest relativno rijetka.

Ovaj tumor nešto češće pogađa mušku populaciju. Na milijun osoba 3-5 osoba muškoga spola dobije osteosarkom, dok je kod žena na istom broju osoba zabilježeno 2-4 slučaja. (12)

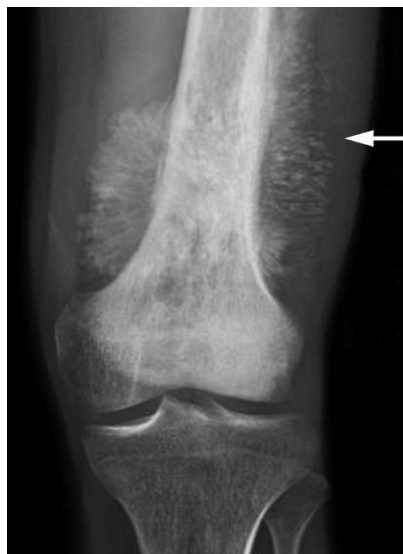Bolest se ponekad javlja i u sekundarnome obliku. Tada ga se povezuje s fibroznom displazijom, Pagetovom bolesti ili nastanku nakon zračenja (najčešće deset do dvadeset godina nakon zračenja). (13) U ovom se obliku osteosarkom uglavnom javlja kod osoba starije životne dobi i to najčešće na zdjelici te je zbog toga kod njih zabilježena najlošija prognoza za preživljavanje.

Tijekom dvadesetog stoljeća petogodišnja šansa za preživljavanje bila je otprilike 20%, no to se sedamdesetih godina pojavom adjuvantne kemoterapije povećalo na 50% (7), dok je današnja šansa za preživljavanje oko 65% (1) bez obzira na spol i pod uvjetom da tumor nije metastazirao. Neka istraživanja pokazuju kako se stopa smrtnosti od ove bolesti konstantno smanjuje – otprilike za 1,3% godišnje (12) što svjedoči o brzom napretku medicine i terapijskih metoda.

4.1. Najčešća mjesta nastanka osteosarkoma

Osteosarkom uglavnom nastaje u dugim kostima, a najčešće u distalnom okrajku bedrene kosti (lat. femur) (Slika 4) ili proksimalnom okrajku goljenične kosti (lat. tibia) (Slika 5), odnosno u predjelu koljenskog zgloba tijekom faze rasta. (1) Osim u bedrenoj kosti i goljenici, osteosarkom se javlja i u ramenoj kosti (lat. humerus) (Slika 6), te rjeđe u malim kostima stopala i šake, u lubanji (lat. cranium), donjoj čeljusti (lat. mandibula), zdjelici (lat. pelvis) (12) te drugim kostima.

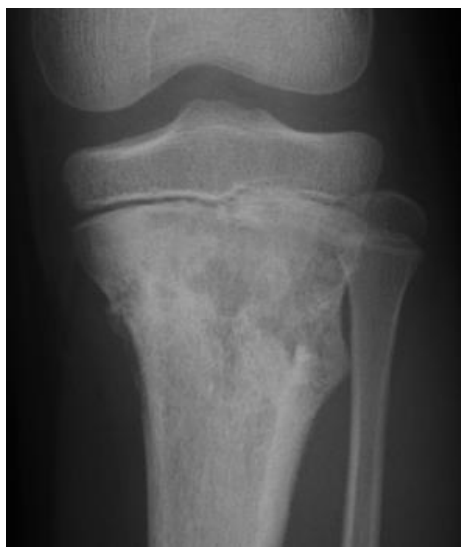Slika 4. Osteosarkom bedrene kosti



Izvor: Izvor: American Academy of Orthopaedic Surgeons. (2014) Osteosarcoma. [Internet], <raspoloživo na: <https://orthoinfo.aaos.org/en/diseases--conditions/osteosarcoma/>> [pristupljeno: 13.10.2021.]

Nastanak ovoga tumora je u određenom broju slučajeva povezan s nasljednim defektima u regulaciji staničnog ciklusa, no većinom je povezan s kromosomskim abnormalnostima poput mutacija u DNK heliazama ili mutacija u tumor supresorskim genima čija je funkcija sprječavanje maligne preobrazbe stanice i nastanka tumora. (11)

Slika 5. Osteosarkom u potkoljenici

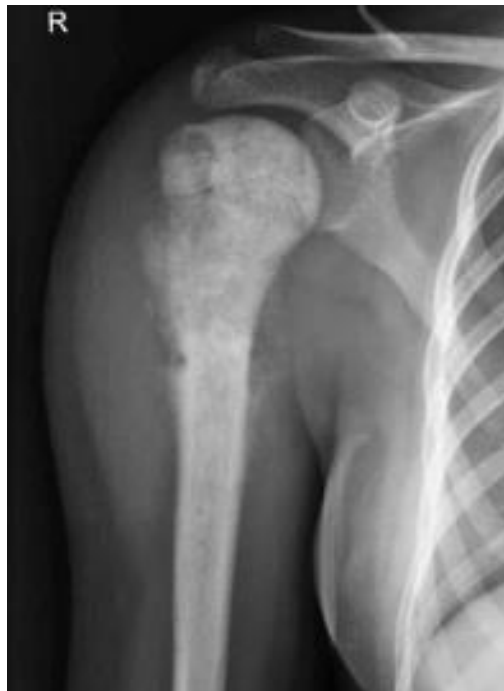

Izvor: Futani, H. et. Al (2012). Small cell osteosarcoma successfully treated by high-dose ifosfamide and methotrexate, combined with carboplatin and pirarubicin. [Internet], <raspoloživo na: <https://ar.iiarjournals.org/content/32/3/965>> [pristupljeno: 13.10.2021.]

Od rizičnih čimbenika također su važni nasljedni sindromi kao što je Li-Fraumenijev sindrom, Wernerov sindrom, Bloomov sindrom te retinoblastom. (14) U 2 do 3% slučajeva nastanak je povezan i s izlaganjem osoba ultraljubičastom i ionizirajućem zračenju. (15)

Ova se bolest razvija kada dođe do bujanja malignih mezenhimalnih stanica koje proizvode osteoid i nezrelo koštano tkivo. (16) Sami proces nastanka tumora započinje u području spongiozne, odnosno spužvaste kosti, a zatim dolazi do uništavanja kortikalisa, to jest čvrstog, kompaktnog tkiva koji je tvrdi vanjski omotač kosti (1) te postupnog širenja u okolne dijelove mekog tkiva. (10) Za ovu je bolest karakterističan nastanak periostalnih kalcifikacija te njihovo zrakasto širenje od kortikalisa prema periferiji. (10)

Slika 6. Osteosarkom u ramenoj kosti



Izvor: Bonevski, A. et al. (2021) Multidisciplinarni pristup u liječenju tumora koštano-mišićnog sustava. [Internet], <raspoloživo na: <https://www.hpps.com.hr/sites/default/files/Dokumenti/2021/lijecnici/9%20MULTIDISCIPLINARNI%20PRISTUP%20U%20LIJE%20C4%8CENJU%20TUMORA%20KO%20C5%A0TANO-MI%20C5%A0I%20C4%86NOG%20SUSTAVA.pdf>> [pristupljeno: 13.10.2021.]

4.2. Podtipovi osteosarkoma

Nekoliko je različitih tipova i podtipova osteosarkoma koji se određuju ovisno o lokaciji i stupnju tumora te tipu stanica (17). Velika većina osteosarkoma nalazi se u središtu koštane šupljine duge kosti, ali može zahvatiti i periost (ovojnicu kosti), kortekst (čvrsti dio kosti), meko tkivo. (17) Tako razlikujemo podjelu osteosarkoma na središnji i površinski koja je navedena u histološkoj klasifikaciji koštanih tumora Svjetske zdravstvene organizacije (WHO). (11)

Unutar skupine središnjih osteosarkoma razlikuju se: klasični ili konvencionalni, teleangiektatični, osteosarkom malih stanica, osteosarkom niskog stupnja, dok se u skupinu površinskih osteosarkoma ubrajaju: parostealni i periostealni osteosarkom te osteosarkom visokog stupnja. (11)

4.2.1. Klasični ili konvencionalni osteosarkom

Klasični ili konvencionalni osteosarkom, odnosno osteogeni sarkom maligni je tumor kostiju visokog stupnja malignosti unutar kojega se razlikuju tri podtipa osteosarkoma: osteoblastični, hondroblastični i fibroblastični osteosarkom. (16)

Njegov rast započinje iz sredine kosti pa ga se svrstava u središnje tumore. Tumorom su uglavnom zahvaćene duge kosti, iako je moguće da tumor nastane i u drugim kostima.

Vrlo često i jako brzo metastazira i to najčešće na pluća i druge kosti. U svome prirodnome tijeku, ova vrsta osteosarkoma unutar otprilike godinu dana završava smrtnim ishodom, ali zahvaljujući multidisciplinarnom pristupu u liječenju bolesti, stopa preživljavanja se povećala. (18)

Ovaj osteosarkom smatra se najčešćim tipom osteosarkoma i pojavljuje se u 80% do 90% slučajeva svih osteosarkoma koji pogađaju bolesnike između 10 i 30 godina. (11, 20)

4.2.2. Teleangiektatični osteosarkom

Teleangiektatični osteosarkom također spada u skupinu središnjih osteosarkoma. Po svojoj je kliničkoj prezentaciji i prognozi vrlo sličan konvencionalnom osteosarkomu, iako se nekoć smatralo da je prognoza za ovaj tip osteosarkoma lošija. (19)

Može se prepoznati po proširenim šupljinama ispunjenima krvlju i nekrotičnim tkivom na perifernom dijelu kosti i septama (11, 20), dok se tumorske stanice nalaze na periferiji lezije (20). Po svojim radiografskim i mikroskopskim značajkama vrlo je sličan aneurizmatsoj cisti

kostiju (19) i gigantocelularnim tumorima (20) pa ga se ponekad može zamjeniti s navedenim bolestima.

Ovaj je oblik osteosarkoma rijedak. Javlja se u manje od 4% slučajeva osteosarkoma. (19)

4.2.3. Osteosarkom malih stanica

Ovaj podtip osteosarkoma sličan je konvencionalnom osteosarkomu po kliničkoj slici, no mikroskopski se razlikuju. Osteosarkom malih stanica građen je od vretenastih ili okruglih zloćudnih stanica između kojih je vidljiv osteoidni matriks. (18) Po histološkom izgledu sličan je Ewingovu sarkomu, ali razlika je u malignom osteoidnom matriksu i postojanju nove tumorske kosti što nije karakteristično za Ewingov sarkom. (20)

Ovaj osteosarkom vrlo je rijedak i javlja se u oko 1 do 2% svih osteosarkoma. (11)

4.2.4. Osteosarkom niskog stupnja

Osteosarkom niskog stupnja najčešće pogađa osobe u tridesetim i četrdesetim godinama života. Ponekad ga je teško prepoznati jer je niskog stupnja i vrlo sličan parostealnom osteosarkomu i fibroznoj displaziji. Prognoza za ovaj oblik osteosarkoma puno je bolja nego kod konvencionalnog iako postoji određeni rizik da dođe do transformacije u konvencionalni osteosarkom. (11)

Učestalost ovoga tumora jednaka je kao i kod osteosarkoma malih stanica.

4.2.5. Parostealni osteosarkom

Parostealni osteosarkom nastaje na površini kosti i uglavnom je niskog stupnja malignosti te rijetko metastazira. (20) Uglavnom pogađa bolesnike u tridesetim godinama ili starije, češće ženskoga spola. Najčešće ga se locira u stražnjem dijelu bedrene kosti (21), no može se pojaviti i na gornjem (proksimalnom) dijelu nadlaktične kosti i potkoljenice (11). Radiološka slika pokazuje sklerotičnu leziju (neobično zadebljanje) na površini kosti uz zadebljanje korteksta te prisutnost periostalne linije između tumora i normalne kosti. (21)

Ovaj se oblik tumora javlja u 4 do 6% oboljelih od osteosarkoma. (11)

4.2.6. Periostealni osteosarkom

Periostealni osteosarkom također nastaje na površini kosti, no maligniji je od parostealnog osteosarkoma. (20) Iako je manje malignan od konvencionalnog osteosarkoma može doći do dediferencije te može postati visokomalignan i početi se ponašati kao konvencionalni. Pojavljuje se kod pacijenata starosti između 18 i 20 godina s većom pojavnosću u osoba muškog spola (u usporedbi s parostealnim osteosarkomom). Uglavnom zahvaća metafizno-dijafizni dio potkoljenice. (22) Histopatološkim pregledom uočava se tumor srednjeg stupnja koji sadrži hrskavični matriks s područjima kalcifikacije. (11)

4.2.7. Osteosarkom visokog stupnja

Ova se vrsta osteosarkoma manifestira kao površinska lezija s histološkim izgledom visokog stupnja te je lokalni rast ubrzan i tumor se može proširiti na okolna meka tkiva. Što se tiče malignosti, sličan je konvencionalnom tipu osteosarkoma.

Vrlo je rijedak i čini manje od 1% svih osteosarkoma. (11)

4.3. Najčešći simptomi osteosarkoma

Simptomi koji se vežu i upućuju na nastanak i razvoj osteosarkoma nisu uvijek jasni jer su poprilično općeniti. Uglavnom su prisutni dulje vrijeme – ponekad tjednima ili mjesecima prije nego što oboljela osoba odluči potražiti liječničku pomoć i sazna dijagnozu. Što se više odgađa pregled, veća je šansa da osteosarkom metastazira i da se oboljelom uvelike smanji šansa za preživljavanjem.

Najčešći simptomi osteosarkoma su bol, edem, odnosno otok, smanjena pokretljivost, patološka fraktura i u nekim slučajevima, iako rijetko, zglobni izljev. (16)

4.3.1. Bol

Bol je najčešći simptom ove bolesti i najizraženija je noću tijekom mirovanja. Javlja se u 90% slučajeva osteosarkoma (16) kod oboljelih, a često ju sami pacijenti pripisuju drugim stanjima, udarcima ili ozljedama, smatrajući da nema potrebe za odlazak na pregled.

4.3.2. Otok ili edem

Otok je također čest simptom i prisutan je u 50% slučajeva. (16) Može biti dobro ograničen, ali može biti i takav da neznatno poveća opseg ekstremiteta. Također u nekim slučajevima može biti bolan na palpaciju. (23)

4.3.3. Smanjena pokretljivost

S obzirom na mjesto nastanka osteosarkoma i jačinu boli (ukoliko je prisutna kod oboljelog), jedan od simptoma može biti i smanjena pokretljivost koja se javlja nešto rjeđe od oticanja (23), no i dalje u vrlo visokom postotku (45%) (16).

4.3.4. Patološka fraktura

Patološka fraktura javlja se u 8% slučajeva (16) što je povezano sa slabljenjem kosti ulijed nastanka i razvoja tumora. Iako fraktura ne mora nužno biti simptom osteosarkoma, na nju bi bilo dobro obratiti pažnju kada nastane nakon beznačajne traume ili spontano. (23)

4.3.5. Zglobni izljev

Osteosarkoma se ponekad može manifestirati i izljevom zahvaćenog zgloba. (16) Do njega dolazi ukoliko se tumor nalazi blizu zglobova ili ukoliko je riječ o tumorima sinovijalne membrane. (23)

4.3.6. Ostali simptomi

Uz gore navedene simptome, u nekim slučajevima, osobito kod djece, mogući su i umor, anemija, gubitak tjelesne težine i povišena tjelesna temperatura (16).

4.4. Dijagnosticiranje osteosarkoma

Dijagnosticiranje osteosarkoma najčešće započinje odlaskom bolesnika k liječniku nakon što počne osjećati prve simptome bolesti. Na samome početku liječniku radi fizikalni pregled.

Ukoliko je simptom zbog kojeg je osoba došla na pregled otok, liječnik obraća pozornost na mjesto nastanka otekline, provjerava je li ono bolno pri palpaciji, pacijenta ispituje o simptomima, vremenu kada je počeo primjećivati nastanak otekline i/ili drugih simptoma

(temperatura, znojenje, bol, gubitak tjelesne težine,...), je li to mjesto bilo izloženo zračenju ili kakvoj ozljedi, kakva je pokretljivost,... Liječnik tada uzima detaljnu anamnezu, osobnu i obiteljsku.

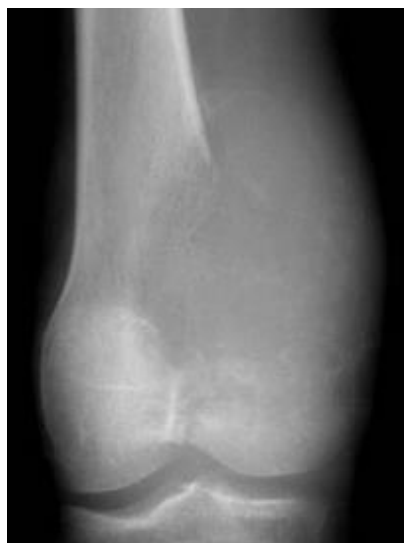Pacijenta može poslati na vađenje krvi, no iz krvnih se nalaza ne može iščitati da je riječ o tumoru kostiju. Ukoliko liječnik ipak posumnja na osteosarkom ili kakav drugi tumor ili nasljednu bolest, bolesnika šalje na daljnu obradu i gensko testiranje. (14) Laboratorijski test kojim bi se mogao dijagnosticirati osteosarkom ne postoji

Osobe kod kojih postoji sumnja na tumor kostiju, šalju se u bolnički centar u kojemu je moguće oformiti tim različitih stručnjaka (radiologa, onkologa, kirurga, ortopeda, patologa, anesteziologa) (16) za liječenje tumora, kako bi se napravila daljna obrada.

Na početku obrade radi se RTG snimka kako bi se utvrdila koštana lezija. Ukoliko je riječ o tumoru kostiju, snimka pokazuje leziju (koja je slabo definirana) pri metafizi kosti s osteoblastičnim ili osteolitičnim dijelovima, periostalnom reakcijom i masom mekog tkiva. (11) Za svaku sumnju na tumor kostiju, bitno je napraviti snimanje u dva smjera tako da je obuhvaćena cijela kost i susjedni zglob. Kod bolesnika s osteosarkomom, također je potrebno napraviti i snimku pluća kako bi se na vrijeme otkrile metastaze koje kod se kod ovog tumora najčešće šire na pluća. (Slika 7)

Ukoliko postoje problemi vezani uz postavljanje dijagnoze ili se želi dobiti bolji prikaz kalcifikacija ili nekog drugog, za dijagnozu, bitnog dijela, idući postupak u obradi biti će (MS)CT ili MR cijelog ekstremiteta.

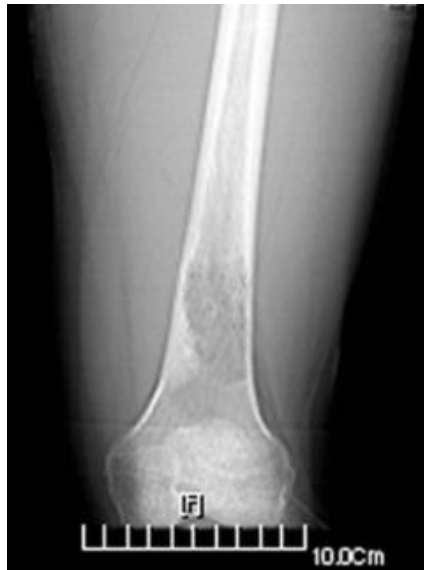Slika 7. RTG snimka lezije distalnog okrajka bedrene kosti



Izvor: Jovičić, S. (2020) Onkolitička viroterapija osteosarkoma visokog stupnja malignosti. [Internet], <raspoloživo na: <https://repozitorij.pharma.unizg.hr/islandora/object/pharma%3A1302/datastream/PDF/view>>, [pristupljeno: 17.10.2021.]

CT-om se kost prikazuje trodimenzionalno, a samim time se bolje vidi i veličina i mjesto nastanka tumora. Ona vrlo dobro prikazuje kortikalne nepravilnosti te mjesta neurovaskularne zahvaćenosti tumorom i mineralizacije. (11) Ova pretraga pokazuje više informacija od RTG snimke, no i više zrači, a kod djece se treba obaviti u općoj anesteziji (1). Također se koristi i kako bi se provjerila proširenost bolesti kod oboljelih. Tada se najčešće rade CT prsnog koša (pluća), zdjelice i trbuha. (Slika 7)

Slika 8. CT snimka osteosarkoma bedrene kosti

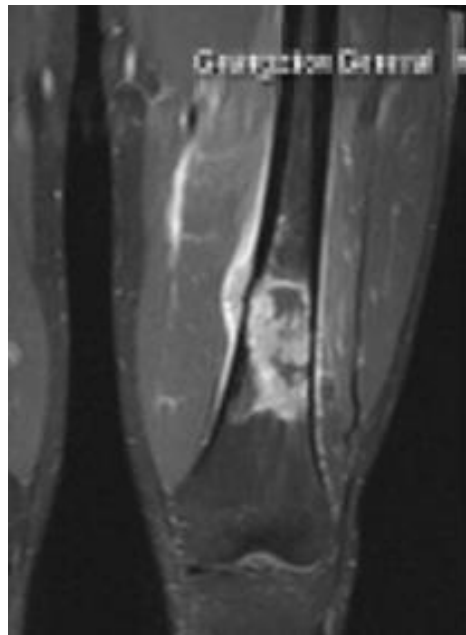


Izvor: Ma L, Zhou Y, Zhu Y, Lin Z, Wang Y, Zhang Y, Xia H, Mao C. (2016) 3D-printed guiding templates for improved osteosarcoma resection. Scientific Reports, 21 (6) [Internet], <raspoloživo na: <https://www.ncbi.nlm.nih.gov/pmc/articles/PMC4800413/>>, [pristupljeno: 17.10.2021.]

MR je radiološka pretraga koja se koristi kada se želi procijeniti širenje tumora ili stanje okolnog mekog tkiva, mišića, ligamenata, tetiva, krvnih žila i živaca. Njome se može dobro prikazati ukoliko je tumor probio kompaktni dio kosti i zahvatio okolna meka tkiva. Ona bolje i detaljnije od CT-a daje informacije o mekim tkivima koja se nalaze oko tumorom zahvaćene kosti. (1) (Slika 8)

Kako bi se procijenio stupanj proširenosti osteosarkoma i drugih tumora kostiju, radi se i scintigrafija kostiju. Ova se metoda izvodi tako da se osobi najprije injektira radiofarmatik kojemu je obično potrebno dva sata da se nakupi u kostima. (24)

Slika 9. MR snimka osteosarkoma bedrene kosti



Izvor: Ma L, Zhou Y, Zhu Y, Lin Z, Wang Y, Zhang Y, Xia H, Mao C. (2016) 3D-printed guiding templates for improved osteosarcoma resection. Scientific Reports, 21 (6) [Internet], <raspoloživo na: <https://www.ncbi.nlm.nih.gov/pmc/articles/PMC4800413/>>, [pristupljeno: 17.10.2021.]

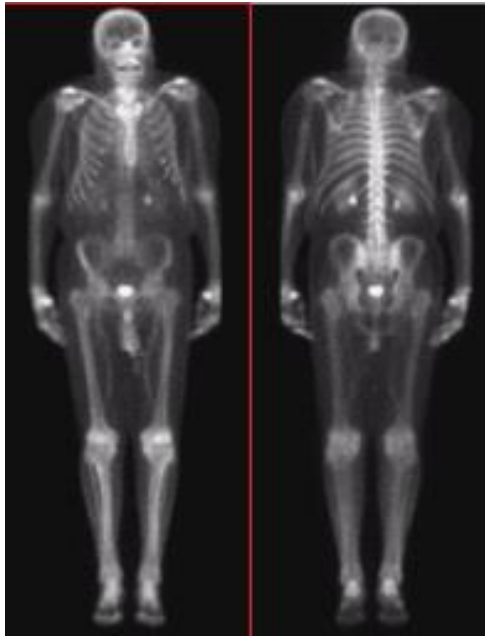
Nakon što prođe taj vremenski period, osoba se polegne na krevet ispod gama kamere koja ga u prvome dijelu snima otprilike 30 minuta, nakon čega slijedi pauza. U drugome dijelu snimanje traje oko sat i pol. Tijekom pauze i nakon pretrage posebno je piti što više tekućine kako bi se injektirana tvar čim prije izlučila iz organizma. (24, 25) (Slika 10)

Osim scintigrafije rade se i pretraga FDG18-PET/CT i PET/MR koje su također korisne tijekom praćenja tumora te planiranja i provođenja liječenja. (16)

Na samome kraju, da bi se potvrdila dijagnoza i da bi se odredilo o kojoj vrsti tumora je riječ, potrebno je napraviti biopsiju. Ona se može izvesti na dva načina: pomoću igle (punkcijska biopsija – pod kontrolom CT-a ili ultrazvuka) ili kroz mali rez (otvorena biopsija), a odabir ovisi o analizi kirurga i/ili radiologa i lokaciji tumora. (1, 16)

U slučajevima kad je tumor manji od 3 cm i kada se nalazi na površini kosti (ili kakvog drugog organa), moguće je napraviti kiruršku eksciziju cijelog tumora. (14) Nakon biopsije procjenjuje se kvaliteta uzorka, te slijede obrada i na kraju pisanje nalaza te postavljanje konačne dijagnoze. U tom procesu sudjeluju ortoped i patolog.

Slika 10. Scintigrafija kostiju



Izvor: Bočina, I. (2010). Scintigrafija : korisno zračenje. [Internet], <raspoloživo na: https://www.zzjzpgz.hr/nzl/61/nzl_1_2_2010.pdf>, [pristupljeno: 25.10.2021.]

4.5. Liječenje osteosarkoma

Odluku o načinu liječenja donosi onkološki konzilij na osnovu kliničkih nalaza te dobivenih rezultata dijagnostičkih pretraga (RTG snimke, CT-a, MR-a, scintigrafije) i rezultata dobivenih analizom uzorka biopsije. Osim navedenoga odluka uvelike ovisi i o veličini i podtipu osteosarkoma, njegovom smještaju te postojanju ili nepostojanju metastaza. (1, 16)

Liječenje osteosarkoma u medicinskoj je literaturi opisano još sredinom 19. stoljeća, no od tada se mnogo toga promijenilo. Danas su, zahvaljujući suradnji brojnih liječničkih skupina iz Europe i Sjedinjenih Američkih Država, strategije liječenja objedinjene, a kao tri osnovna tipa liječenja navode se: kemoterapija, operacija i zračenje (26).

Samo liječenje ovisi o nekoliko faktora. Važno je mjesto na kojemu se tumor nalazi, njegova veličina i brzina širenja, dob oboljele osobe i njezino zdravstveno stanje. Loša prognoza predviđa se za tumore ključne kosti, lopatice, kralježaka, rebara, zdjelice, kao i za tumore koji su veći (kod djece je prognoza lošija ako je osteosarkom veći od 15 centimetara). (29) Liječenje je uspješnije kod mlađih i zdravih osoba, nego kod starijih kod kojih je smrtni ishod češći. Za samo liječenje važno je i je li se tumor proširio na druga tkiva i organe, odnosno je li metastazirao. Liječenje je uspješnije ako tumor nije metastazirao.

S obzirom na to da osteosarkom nije česta bolest, mali broj liječnika ima veliko iskustvo u liječenju ovog tipa tumora. Kako je već navedeno, u liječenju ove bolesti jako je važan timski pristup jer liječenje, baš kao i dijagnosticiranje, obuhvaća više čimbenika. Tako je za davanje kemoterapije i nadziranje njene uspješnosti potreban onkolog, za operaciju uklanjanja tumora je potreban kirurg specijaliziran za mišiće i kosti, odnosno ortopedski kirurg, za liječenje radioterapijom je ključan onkolog radijacije. Nakon operacije važna je rehabilitacija i fizikalna terapija koja je u nadležnost fizijatra, a provode ju fizioterapeuti. Također, tijekom liječenja važne su i medicinske sestre koje sudjeluju u procesu liječenja pružajući zdravstvenu njegu pacijentima na odjelima ili koje sudjeluju na operaciji, psiholozi, socijalni radnici,...svi navedeni su vrlo bitne karike u procesu liječenja osteosarkoma.

4.5.1. Kemoterapija

Prije početka primjene kemoterapije bolesnik bi najprije trebao napraviti kompletnu krvnu sliku, testove funkcije bubrega, jetre, srca i analizu urina, te se treba provjeriti tjelesna težina i visina kako bi se dobio uvid u funkcioniranje njegovih organa i kako bi se odredila doza lijekova (27). Osim toga na temelju rezultata navedenih testova, moguće je naslutiti potencijalne nuspojave koje bi tijekom procesa kemoterapije mogle nastati te se donekle mogu predvidjeti rezultati liječenja.

Na samome početku liječenja kod bolesnika oboljelih od osteosarkoma, započinje se s neoadjuvantnom kemoterapijom kojoj je osnovna svrha smanjiti tumor kako bi se mogao operirati. Ukoliko tijekom primjene kemoterapije dođe do smanjenja boli i radiološkog smanjenja osteosarkoma, može se pretpostaviti da je odgovor na nju bio dobar. Neoadjuvantno se primjenjuju dva do četiri ciklusa kemoterapije. (28)

Tijekom kemoterapije se koriste citostatici (antineoplastični ili antitumorski lijekovi) koji djeluju na tumorske stanice u različitim fazama ciklusa te utječu na njihovu diobu zaustavljajući širenje tumora. S obzirom na to da citostatici ne mogu djelovati selektivno, odnosno na točno određeno mjesto, osim tumorskih stanica stradavaju i zdrave stanice. (29) Iz tog razloga nastaju brojne nuspojave (povraćanje, mučnina, ispadanje kose,...) koje se mogu ublažiti potpornom terapijom. Ovo je razdoblje najčešće vrlo iscrpljujuće za bolesnika, ali značajno utječe na daljnji tijek liječenja.

Nakon početne primljene kemoterapije, najčešće slijedi odstranjivanje tumora kirurškim putem. Određeni postotak bolesnika, osobito onih s metastatskim oblikom bolesti, ne uspije preživjeti ovu fazu liječenja zbog velike proširenosti tumora i slabog odgovora na kemoterapiju.

Kada se tumor odstrani, potrebno je primijeniti adjuvantnu kemoterapiju kojoj je glavni cilj uništiti moguće ostatke tumorskih stanica kako ne bi došlo do recidiva. Ona se najčešće provodi kada rana zacijeli, uglavnom dva do tri tjedna nakon operacije, u četiri do osam ciklusa. (28, 33) Uz nju se može provoditi i radioterapija.

Od 1950-ih kada se kemoterapija počela češće primjenjivati u liječenju tumora (29), o njoj se često raspravljalo. Tijekom 80-ih godina postojale su sumnje u njenu učinkovitost nakon operativnog zahvata u liječenju osteosarkoma. Smatralo se da je samo kirurško odstranjivanje tumora dovoljno. Iz tog je razloga napravljena multi-institucionalna studija osteosarkoma (MIOS) koja se provodila dvije godine na 113 pacijenata koji su bili raspoređeni u dvije skupine. Jedna skupina je nakon operacije primala kemoterapiju, dok je druga skupina imala samo operaciju. Rezultati su pokazali da je u prvoj skupini stopa preživljavanja u 6 godina iznosila 61%, a u drugoj samo 11%. (30) Studija je pokazala da je uz primjenu adjuvantne kemoterapije postotak preživjelih znatno veći, nego bez nje.

Upravo su se zahvaljujući uvođenju kemoterapije u liječenje ove bolesti, dugoročne stope preživljavanja

4.5.2. Odstranjivanje tumora kirurškim putem

Iako je kemoterapija vrlo važna u liječenju osteosarkoma, kirurško uklanjanje osteosarkoma je ključno kako bi se postigla remisija bolesti i povećale šanse za preživljavanje. Operacija bi se trebala izvesti unutar tri tjedna nakon završetka primanja kemoterapije, a indikacije za njezino izvođenje podrazumijevaju dobar odgovor na kemoterapiju, dobro sveukupno stanje bolesnika, dobra pokrivenost mekim tkivima, nezahvaćenost tumorom glavnog vaskularnog živca, kirurška granica široke ekscizije može se postići ili se očekuje da će se postići te bolesnikova želja za zadržavanjem uda i njegovih funkcija. (31)

Do 1970. godine, liječenje osteosarkoma prvenstveno se izvodilo kirurškim putem, (30) a pod time se podrazumijevala isključivo amputacija. Ona je i danas u određenom broju slučajeva neizbježna, no trenutačna je tendencija operacija spašavanja ekstremiteta. Hoće li se kirurg odlučiti za amputaciju ili za operaciju spašavanja uda, ovisi o više čimbenika, a svakako su vrlo važni elementi veličina i mjesto tumora. Zbog velikog napretka u kirurškim tehnikama, protetici, anesteziji, dijagnostici i patologiji, više od 90 % pacijenata s osteosarkomom podvrgava se operaciji spašavanja udova koja podrazumijeva resekciju i rekonstrukciju. (32)

S obzirom na operativne rubove i vrstu tkiva koja se odstranjuje s tumorom, razlikuju se četiri načina odstranjivanja tumora, a to su: široka, rubna, intrakapsularna i radikalna

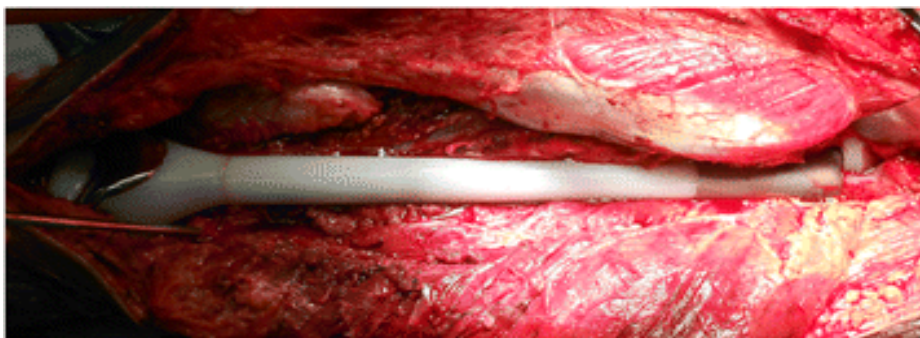
resekcija. (1, 32) Kod liječenja osteosarkoma cilj je široka resekciji kojom se tumor ne odstranjuje kroz reaktivnu zonu, već se to radi kroz zdravo tkivo što podrazumijeva da će se uz tumor ukloniti i otprilike 2 centimetra zdravog, normalnog tkiva te mjesto biopsije i biopsijskog trakta koji mogu biti potencijalno kontaminirani tumorskim stanicama. (32)

Nakon što se tumor odstrani, slijedi rekonstrukcija defekta, a patološki se uzorak odnosi u laboratorij kako bi se vidjelo koliko je kemoterapija bila djelotvorna (bez obzira na prethodne radiološke snimke napravljene tijekom kemoterapije). Ukoliko se pokaže da je nekroza tumora jednaka ili veća od 90%, smatra se da je tijelo dalo dobar odgovor na kemoterapiju i pacijentu se predviđa dobra prognoza. (33)

Sama rekonstrukcija jako je zahtjevan zadatak jer da bi bio uspješan potrebno je zadovoljiti nekoliko vrlo važnih kriterija koji uključuju: izdržljivost, nadoknadu gubitka rasta zahvaćenog uda kod djece i mladih koji su još u fazi rasta, funkcionalnost, normalan izgled, kompatibilnost s ranom rehabilitacijom te isplativost i dostupnost. (32)

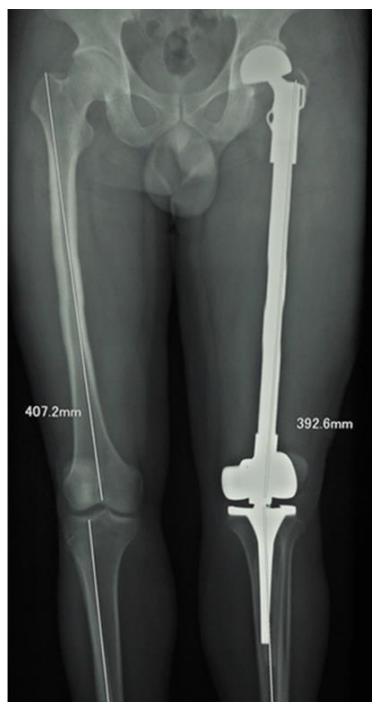
Rekonstrukcija se može izvesti na nekoliko načina, korištenjem različitih tehnika samostalno ili u kombinaciji, a odabir ovisi o bolesnikovoj dobi, mjestu i opsegu resekcije. S obzirom na korišteni materijal tijekom rekonstrukcije, razlikuju se rekonstrukcija stranim materijalima i biološka rekonstrukcija. (1, 10, 31) Od stranih materijala najčešće se koristi endoproteza (Slika 11, Slika 12), koštani cement i polietilen, a za biološku rekonstrukciju koriste se autotransplantat (tada kost najbrže zacijeli), homotransplantat (presadak od druge osobe), kombinacija homotransplantata i endoproteze, rekonstrukcija mekog tkiva.

Slika 11. Totalna endoproteza bedrene kosti



Izvor: Liu, T, Zhang, X, Zhang, Q, Guo, X. (2016). Total femoral reconstruction with custom prosthesis for osteosarcoma. World journal of surgical oncology, 14 (93), [Internet], <raspoloživo na: <https://wjso.biomedcentral.com/articles/10.1186/s12957-016-0852-2>>, [pristupljeno: 28.10.2021.]

Slika 12. Totalna endoproteza bedrene kosti – rendgenska snimka



Izvor: Liu, T, Zhang, X, Zhang, Q, Guo, X. (2016). Total femoral reconstruction with custom prosthesis for osteosarcoma. World journal of surgical oncology, 14 (93), [Internet], <raspoloživo na: <https://wjso.biomedcentral.com/articles/10.1186/s12957-016-0852-2>>, [pristupljeno: 28.10.2021.]

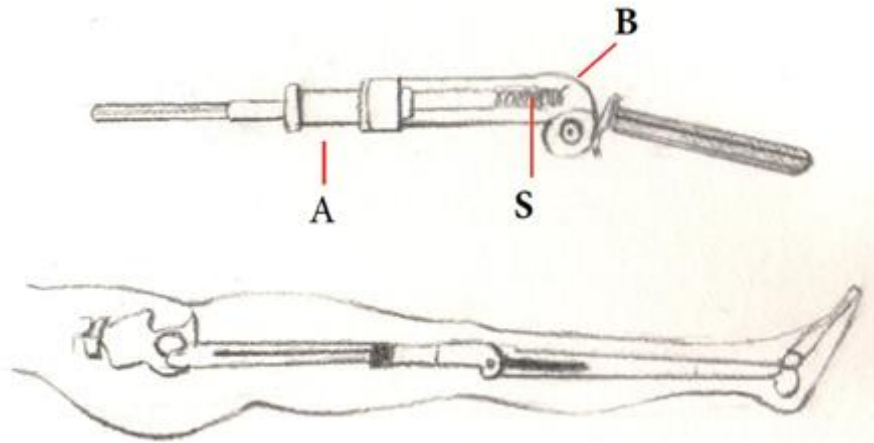
Rekonstrukcija mekog tkiva radi se na mjestu resekcije tumora i treba ju izvesti istodobno s rekonstrukcijom kosti i zgloba, a meko tkivo bi trebalo obuhvati u jednoj fazi koliko je to moguće. (31)

Kod djece i mladih koji su još uvijek u fazi rasta, jedna od mogućnosti je i ugradnja rastuće endoproteze. Na Slici 13 prikazan je jedan od mogućih oblika i izgleda produljive endoproteza bedrene kosti na kojoj slovo A označava titansku cijev koja je produljiva, slovo B polimernu cijev, odnosno kućište unutar kojega se nalazi opruga (slovo S) zahvaljujući kojoj se endoproteza može produljivati. Dijete s rastućom, odnosno produljivom endoprotezom mora proći kroz nekoliko manjih zahvata kako bi se endoproteza svaki put za nekoliko centimetara produljila i pratila djetetov rast. Današnje endoproteze jako su kvalitetne i izdržljive zbog materijala koji se koriste u njihovoj proizvodnji.

Unatoč dobroj prognozi nakon operativnog zahvata nastavlja se s kemoterapijom. Njezina primjena započinje nakon što rana zacijeli, najčešće kroz dva do tri tjedna. Bolesnicima kod kojih je tijelo razvilo slab odgovor na neoadjuventnu terapiju nakon operacije se daje

drugačija kombinacija lijekova kako bi se pokušao spriječiti recidiv, no određene studije pokazuju kako je kod takvih bolesnika, unatoč novoj kombinaciji lijekova, šansa za oporavak manja. (31)

Slika 13. Produljiva endoproteza



Izvor: Tontanahal, S. (2021). Endoprosthetic Reconstruction in Limb Salvage for Malignant Bone Tumours in Children. [Internet], <raspoloživo na: <https://www.orthojournal.org/articles/endoprosthetic-reconstruction-in-limb-salvage-for-malignant-bone-tumours-in-children.html>>, [28.10.2021.]

4.5.3. Radioterapija

Nakon odstranjivanja tumora i rekonstrukcije, kako bi se uništilo preostale tumorske stanice, pacijent ponovno mora proći nekoliko ciklusa kemoterapije uz koju se može provoditi i zračenje.

Radioterapija koristi snopove ionizirajućih zraka koje prodiru u tijelo na točno zadanom mjestu. Ona se provodi u malim dnevnim dozama nekoliko tjedana. S druge strane, radioterapija može uzrokovati oštećenja kože i mekih tkiva, a može prouzročiti i razvoj sekundarnih tumora (koji se javljaju nakon nekoliko godina) te, kod djece, utjecati i na rast. (1)

Radioterapija se može koristiti i predoperativno u kombinaciji s kemoterapijom i tada su rezultati nekroze veći nego kod samostalne primjene kemoterapije. Kombinacija ovih tretmana liječenja također omogućuje resekciju metastatskih lezija. (34)

4.6. Moguće komplikacije tijekom liječenja

Kao i kod svake druge bolesti, tijekom liječenja osteosarkom postoji mogućnost da se pojave određene komplikacije, odnosno neželjeni učinci liječenja. One se u 20% do 30% slučajeva manifestiraju nakon operacije spašavanja udova i rekonstrukcije (31) i mogu biti brojne. Neke od najuobičajenijih komplikacija su: infekcije, mehanički nedostaci proteze (npr. labavost, prijelom), nesrastanje i prijelomi biološke rekonstrukcije, lokalni recidiv, a moguće su i ozljede okolnih tkiva, gubitak osjeta u operiranom udu i druge. (1, 31, 32)

Neželjene nuspojave prisutne su i tijekom primanja kemoterapije, no s prestankom primanja iste, one nakon određenog vremena nestaju, dok kod gore navedenih to nije slučaj, već je potrebno dodatno liječenje usmjereno na samu komplikaciju.

4.6.1. Infekcija

Nastanak infekcije nakon operacije spašavanja udova relativno je česta komplikacija koja je uglavnom posljedica narušenog zdravstvenog stanja bolesnika te dugotrajnih i čestih operacija. Također ju se povezuje i sa širokom resekcijom, produljivim protezama koje iziskuju veći broj zahvata kako bi se mogao pratiti pacijentov rast te radioterapijom i kemoterapijom koja često dovodi do pada leukocita i trombocita (35).

Najveći rizik za nastanak infekcije zabilježen je nakon resekcije proksimalnog (gornjeg) dijela potkoljenice. (31, 32) Pacijenti kod kojih je rađena biološka rekonstrukcija, kao i oni kod kojih su ugrađene endoproteze, imaju podjednaku šansu za nastanak infekcije, iako je ona ipak nešto češća kod biološke rekonstrukcije. (31)

Infekcija se liječi antibioticima, a ukoliko se ni nakon njih ne uspije izliječiti, u velikome broju slučajeva kao jedino rješenje ostaje amputacija. Prema jednoj studiji koja se provodila 15 godina, pokazalo se da je čak 42% pacijenata s endoprotezom unutar 10 godina od rekonstrukcije moralo na amputaciju ili reoperaciju (reviziju) endoproteze, a kao glavni razlozi navode se upravo infekcija (33%) i mehanički kvar (51%). (33)

Prema studiji koju su proveli Harges i suradnici smanjen broj postoperativnih infekcija zabilježen je korištenjem posebnih proteza u rekonstrukciji (u odnosu na proteze od titanske legure bez površinskog premaza), a o njezinom profilaktičkom učinku se raspravljalo i na Šesnaestoj međunarodnoj konferenciji o spašavanju ekstremiteta (u organizaciji ISOLS-a). (35) Za pretpostaviti je da će se u budućnosti broj infekcija nastalih zbog endoproteza uvelike smanjiti.

4.6.2. Mehanički nedostaci endoproteze

Mehanički nedostaci endoproteze odnose se na njezino ograničeno trajanje i na moguće mehaničke kvarove koji utječu na funkcionalnost. Najčešći problemi zabilježeni su kod endoproteza distalnog dijela bedrene kosti. (31)

Kao prosječno vrijeme trajanja navodi se razdoblje od otprilike 10 godina (32) jer u tom razdoblju velik broj endoproteza počne gubiti svoju čvrstoću i postaju klimave zbog potrošnih dijelova koje je moguće zamijeniti.

Što se tiče mehaničkih kvarova, oni ne nastaju često. Pojavljuju se u 3% do 6% slučajeva i uglavnom se odnose na prijelom ili oštećenje određenog dijela endoproteze. (31)

Zbog navedenih razloga pacijent može osjećati bolove prilikom kretanja ili može doći do opterećenja zgloba koji ne bi trebao biti opterećen. U takvim je slučajevima potrebno izvesti reoperaciju kojom će se istrošeni dio zamijeniti novim ili će biti potrebno kakvo drugo rješenje. S obzirom na napredak protetike i nove tehnologije, za pretpostaviti je da će u budućnosti bilo koja vrsta proteze biti dugotrajnija.

4.6.3. Nesrastanje i prijelomi

Kod biološke rekonstrukcije najčešće komplikacije su nesrastanje i prijelom autotransplantata ili homotransplantata. Učestalost nesrastanja iznosi od 12% do 63%, dok je prijelom nešto rjeđi i pojavljuje se kod 17% do 34% pacijenata. (31)

Glavni rizični faktori za nastanak ovih komplikacija su dob (pacijenti stariji od 18 godina), duljina alograftne kosti (kost veća od 15 centimetara), transplantacija dijafize. (31) Smatra se da pojavu ove komplikacije također pospješuju i adjuvantna kemoterapija i radioterapija. (32)

4.6.4. Lokalni recidiv

Lokalni recidiv se pojavljuje u 5 do 10% slučajeva nakon operacije spašavanja udova (31, 32) i postoji nekoliko rizičnih čimbenika uz koje se veže njegova pojava. Ti čimbenici su: loš odgovor na kemoterapiju ili rast tumora tijekom primanja kemoterapije te nepostizanje sigurnog kirurškog ruba. (31)

Liječenje recidiva ovisi o vremenu nastanka, povezanosti s udaljenim metastazama te o resektabilnosti, odnosno mogućnosti da ga se kirurški odstrani. U njegovom liječenju mogu se ponovno koristiti sve već navedene metode liječenja osteosarkoma (kemoterapija, operacija

spašavanja udova i/ili amputacija). Ukoliko se osteosarkom ponovno pojavio unutar dvije godine od prvotno izvedene operacije (kod liječenja konvencionalnog osteosarkoma visokog stupnja), prognoza za bolesnika je vrlo loša. (31, 32)

4.7. Rehabilitacija i fizioterapija tijekom liječenja

Rehabilitacija je vrlo važan faktor u liječenju osteosarkoma koji pacijentima pomaže osigurati bolju kvalitetu života i veće zadovoljstvo. S njome se kreće čim se postavi dijagnoza, a najpotrebnija je nakon operacije tumora. Njezin glavni zadatak je postići maksimum psihičkih, fizičkih, društvenih, profesionalnih, duhovnih i ostalih potencijala u odnosu na nastalo oštećenje, na želje i planove, (36) a cilj joj je da omogući pacijentu ostvarenje pune kvalitete života. (37)

Fizioterapija kao dio medicinske rehabilitacije podrazumijeva pružanje pomoći pacijentu kako bi mogao održati, razviti ili obnoviti (ukoliko je moguće) funkcionalnu sposobnost određenog dijela tijela (npr. ruke, noge, trupa,...) te mu omogućava lakši povratak u radnu, obiteljsku i društvenu sredinu. (37)

Na samome početku rehabilitacije, odnosno u prijeoperacijskoj fazi potrebno je napraviti procjenu stanja pacijenta i osteosarkomom zahvaćenog dijela te postaviti određene, realne ciljeve koje će pacijent ostvariti u suradnji sa fizioterapeutom. U toj je fazi vrlo važna i edukacija pacijenta i njegove obitelji kao i priprema na sve izazove s kojima će se morati nositi tijekom liječenja te na promjene s kojima će se susresti nakon operacije, a na kojima će biti potrebno puno raditi. Prije operacije također je potrebno ojačati dio tijela koji će biti povrgnut operaciji i održavati aerobni kapacitet kako bi pacijentovo stanje bilo što pogodnije za operaciju, bez ikakvih znakova komplikacija (poput infekcija). (37)

Nakon operacije rehabilitacija je usmjerena na pacijentovo fizičko i psihičko stanje. Loše psihičko stanje, odnosno osjećaj straha i depresije, osobito ukoliko je pacijent imao amputaciju, može utjecati na daljnji tijek rehabilitacije i na pacijentovu angažiranost u samom procesu oporavka. Iz tog je razloga vrlo važno pacijentu tijekom cijele rehabilitacije pružati potporu i, ukoliko treba, poticati ga na prihvaćanje novonastale situacije te mu pomoći da se lakše nauči nositi sa njom.

S obzirom na to da se nakon kirurškog zahvata nastavlja s kemoterapijom, važno je da postoji oprez prilikom izvođenja određenih terapijskih postupaka kako ne bi došlo do dodatnih komplikacija jer rana sporije zacjeljuje. Sama poslijeoperacijska terapija obuhvaća brojne aktivnosti i vježbe. Kako bi se održao ili postepeno povećao opseg pokreta kod npr. operirane

bedrene kosti, potrebno je provoditi aktivne i pasivne vježbe. Njih je potrebno izvoditi i kako bi se spriječile kontrakture, poboljšala cirkulacija ili ojačali mišići. Osim aktivnih i pasivnih vježbi, izvode se i druge vježbe kojima se nastoje ojačati mišići (snaga, izdržljivost), kao i vježbe istezanja, disanja i cirkulacije.

Ukoliko je pacijentovo stanje vrlo loše, odnosno ukoliko je riječ o terminalnom stadiju tumora, rehabilitacija je tada dio palijativne skrbi (36) i cilj joj je pacijentu olakšati posljednje trenutke života.

4.8. Novi načini liječenja u budućnosti

Bez obzira na to što se primjenom kemoterapije i napretkom kirurgije i protetike povećala stopa preživljavanja kod pacijenata oboljelih od ove zloćudne bolesti i dalje je potrebno tražiti i razvijati nove, još sigurnije i bolje načine i metode liječenja.

Upravo iz toga razloga rade se istraživanja koja se odnose na gensku i ciljanu terapiju (koje su usmjerene na određene gene i elemente tumorskih stanica) te na lijekove (kao što su bisfosfonati) kojima bi se mogao potisnuti rast tumora i metastaza ili čak spriječiti nastanak ovako zloćudnih bolesti. (1, 33)

5. SPECIFIČNOSTI ZBRINJAVANJA PACIJENATA OBOLJELIH OD OSTEOSARKOMA

S obzirom na to da je osteosarkom onkološka bolest, pacijenti koji s postavljenom dijagnozom dolaze na bolničko liječenje smještaju se na odjel onkologije. Ondje uz onkologe za njih brinu i onkološke medicinske sestre i tehničari koji pacijentu tijekom njegovog boravka u bolničkoj ustanovi pokušavaju osigurati potrebnu njegu i omogućiti mu što bolju kvalitetu života.

Kod pacijenata oboljelih od osteosarkoma bitno je na samome početku procijeniti njihovo fizičko i psihološko stanje kako bi se zdravstvena njega mogla prilagoditi njegovim potrebama i kako bi ga se moglo adekvatno zbrinuti.

Zbrinjavanje i pružanje njege oboljelima od osteosarkoma specifično je upravo zbog različitih oblika liječenja kroz koje pacijenti moraju proći u borbi s ovom bolešću (od kemoterapije, preko operacije, do ponovne kemoterapije i zračenja (ukoliko je potrebno)), ali i zbog rehabilitacije koja je prisutna od samog početka, ali i koja u velikoj mjeri slijedi nakon liječenja (bilo da je riječ o amputaciji određenog uda ili ugradnji endoproteze ili kakvog biološkog transplantata).

Svaki oblik liječenja i rehabilitacije može biti psihički i fizički naporan za pacijente te iziskuje drugačiji pristup u pružanju njege i sestričkih intervencija. Upravo se u tome jasno vidi važnost medicinskih sestara i tehničara koji zajedno s timom doktora sudjeluju u procesu liječenja, dok su u procesu rehabilitacije vrlo važni članovi rehabilitacijskoga tima zajedno sa fizioterapeutima i fizijatrima.

5.1. Uloga medicinskih sestara i tehničara u liječenju i zbrinjavanju oboljelih od osteosarkoma

Kod medicinskih sestara i medicinskih tehničara zaposlenih na odjelu onkologije ističe se nekoliko vrlo bitnih osobina. Kako bi mogli pomoći i olakšati pacijentu njegove dane provedene na bolničkome liječenju, važno je da su izrazito stručni, da posjeduju vrlo visok stupanj empatije prema pacijentu i njegovoj obitelji te da su izrazito moralne osobe. (38)

Stručnost se odnosi na brzinu uočavanja, razumijevanja i reagiranja na promjene ili nove simptome (poput infekcija, bolova, promjena na koži,...) koji mogu nastati tijekom liječenja osteosarkoma ili drugih malignih bolesti. Zbog toga je izrazito važno da medicinske sestre

konstantno uče, iščitavaju novu literaturu na području sestринства i onkologije te, ukoliko imaju mogućnost, sudjeluju na stručnim skupovima.

Empatija je vrlo važan, možda čak i ključan element pomoću kojeg sestra može stvoriti odnos povjerenja s pacijentom i njegovom obitelji. Ona joj pomaže i u razumijevanju i prihvaćanju pacijentovih potreba, briga, slutnji koje ga muče te u pružanju potrebne pomoći kako samom pacijentu, tako i njegovoj obitelji.

Moralne vrijednosti bi trebale posjedovati sve medicinske sestre bez obzira na kojem mjestu rade kako bi mogle pacijenta uvažavati kao osobu i kako bi se mogle humano, dostojanstveno i odgovorno ponašati u svome poslu.

Na samome početku hospitalizacije sa ciljem adekvatnog zbrinjavanja pacijenta, medicinska sestra planira proces zdravstvene njege. Sami proces zdravstvene njege podrazumijeva utvrđivanje potreba za zdravstvenom njegom, planiranje, provođenje i evaluaciju zdravstvene njege. (39) Svaki od navedenih elemenata je vrlo važan.

Utvrđivanje potreba za njegom provodi se na način da medicinska sestra koristi Eastern cooperative oncology group skalu ili Karnofsky Performance skalu kojom procjenjuje pacijentovo tjelesno stanje i njegove funkcionalne sposobnosti. Na temelju stečene procjene, sestra postavlja sestriinske dijagnoze (38) i planira zdravstvenu njegu koja je idući element u procesu. Osim tjelesnog stanja pacijenta oboljelog od osteosarkoma, dobro je i potrebno procijeniti i njegovo psihološko, socijalno i duhovno stanje.

Tijekom planiranja potrebno je utvrditi i definirati ciljeve i prioritete te odabrati intervencije pomoću kojih će se riješiti postavljeni problemi i ostvariti zadani ciljevi. Upravo su one ključan faktor u procesu zdravstvene njege jer podrazumijevaju pružanje fizičke pomoći, pružanje psihološke pomoći (kroz vođenje, motiviranje i osiguranje socijalne podrške) te edukaciju. (39) Svaka od ovih intervencija jako je važna kod pacijenata oboljelih od osteosarkoma ili bilo kojeg drugog zloćudnog tumora, a za njihovo psihičko i fizičko zdravlje možda su najvažnije socijalna podrška i edukacija.

Socijalna podrška pacijentu podrazumijeva da će mu medicinska sestra znati pružiti utjehu i razumijevanje kada su mu potrebni, dok je edukacija osim za pacijenta vrlo važna i za njegovu obitelj koja je u strahu (kao i sami pacijent). Medicinska sestra može im razgovorom i savjetima pomoći nadvladati poteškoće koje ih muče, a vezane su uz nerazumijevanje bolesti, daljnjih koraka, uz mogući nastanak komplikacija i drugo.

Idući element procesa zdravstvene njege je samo provedene njege koje podrazumijeva validaciju plana i analizu uvjeta koji su potrebni kako bi se postavljeni plan mogao ostvariti i kako bi se zdravstvena njega uspješno provela. (39) Ponekada je u ovoj fazi dobro čuti i

mišljenje starijih i iskusnijih kolega koji imaju više iskustva u liječenju onkoloških bolesnika pa mogu svojim savjetima pomoći mlađim članovima medicinskog tima i uputiti ih u dobre i loše strane njihova plana.

U posljednjem segmentu, odnosno evaluaciji potrebno je napraviti evaluacija plana i ciljeva koji su zadani. Ponekad je moguće da zadani cilj neće biti postignut pa je potrebno pronaći razlog i ukoliko je moguće i potrebno promijeniti plan. S druge strane, ako je cilj ispunjen, potrebno je provjeriti jesu li se javili novi problemi i postoji li mogućnost da će se pojaviti isti problem (npr. recidiv bolesti kod osteosarkoma).

Iako se većina medicinskih sestara maksimalno trudi svoj posao obavljati profesionalno i humano, sami pacijenti ponekad su u strahu da će ostati zakinuti za određeni segment njege (možda zbog loših iskustava ili nepovjerenja), tako da imaju određena očekivanja koja se odnose na znanje i kompetentnost sestara u njihovom poslu (da znaju što treba učiniti u određenom trenutku), dostupnost (da su tu kad ih pacijent treba), prihvaćanje razlika (da se prema svim pacijentima odnose jednako bez obzira na rasu, spol, nacionalnost, vjeru), osiguranje privatnosti, slušanje i objašnjavanje (da aktivno slušaju i objasne pacijentu razumljivim rječnikom određene postupke i procedure) te podučavanje pacijenta i omogućavanje pacijentovog sudjelovanja u donošenju odluka. (40)

Unatoč očekivanjima, većini onkoloških pacijenata medicinske sestre su puno više nego osobe koje samo brinu o njima, one su im često poput prijatelja koji je tu za njih kad njihovi bližnji nisu. Zbog toga i samim sestrama jako teško može pasti smrt pacijenata o kojima su brinule. Iako trebaju ostati profesionalne i njih mogu obuzeti razni osjećaji. Vrlo je važno da se nauče nositi sa time i da pronađu određenu utjehu koja će im pomoći da se odupru od loših osjećaja. Ukoliko je potrebno, mogu potražiti i pomoć drugih osoba ili kolega.

5.2. Sestrinske dijagnoze i intervencije tijekom liječenja kemoterapijom

Primanje kemoterapije najčešće je izrazito fizički i psihički zahtjevno za pacijenta. U tome razdoblju mnogi pacijenti prolaze kroz značajne fizičke promjene poput ispadanja dlaka (kosa i ostale dlake na tijelu), alergijskih reakcija, gubitka tjelesne mase zbog učestalih mučnina i povraćanja. Neki dobiju upalu sluznice usne šupljine i jednjaka, dok drugi mogu osjećati bolove. Fizičke promjene najčešće vode k psihičkim problemima jer osoba može početi osjećati da nestaje, da više nije lijepa, može se početi preispitivati zašto je baš ona dobila tu bolest, i drugo.

Medicinske sestre koje rade na onkološkim odjelima, već su dobro upoznate s potencijalnim problemima na koje pacijenti mogu naići, tako da dijagnoze mogu vrlo brzo postaviti. Neke od najčešćih dijagnoza u ovoj fazi liječenja su: mučnina, povraćanje, otežano gutanje, umor, duševni nemir, strah, neprihvatanje vlastitog tjelesnog izgleda, visok rizik za infekciju, akutna bol.

Mučnina i povraćanje vrlo su česte nuspojave kemoterapije koje se u velikome broju slučajeva pojavljuju jedna uz drugu. S obzirom na to da su mnogi pacijenti dječjeg uzrasta i ne razumiju zašto im se takve stvari događaju, medicinska sestra im treba njima poznati rječnikom objasniti zašto dolazi do mučnine i povraćanja. Sestra treba jednako postupiti i kod odraslih pacijenata. Vrlo je važno da ne koristi pacijentima nerazumljive, stručne termine koji ih mogu dodatno uplašiti ili zbuniti. Zbog straha ili zbunjenosti, pacijenti se mogu loše osjećati, stoga im je potrebno pružati potporu i bodriti ih. Tada je također dobro koristiti i tehnike relaksacije poput slušanja glazbe ili distrakcije, npr. gledanje TV-a. Neki pacijenti ne žele da ih drugi gledaju u tako lošem stanju pa im je potrebno osigurati privatnost i mirnu okolinu. A kod svih je pacijenata potrebno u prostoriji osigurati dobre mikroklimatske uvjete, prozračiti prostoriju i ukloniti neugodne mirise koji mogu dodatno poticati mučninu ili povraćanje, omogućiti im položaj koji im najviše odgovara te izbjegavati nagle pokrete ili premještanja. (41)

Mučnina i povraćanje mogu jako iscrpiti pacijenta, kao i sama kemoterapija, tako da mnogi pacijenti osjećaju umor, a neki imaju i probleme s otežanim gutanjem koje može nastati zbog oštećene sluznice usne šupljine i jednjaka.

Kod dijagnoze umora trebalo bi paziti da pacijent izbjegava nepotrebno naprezanje i aktivnosti koje ga dodatno umaraju, potrebno je osigurati mu neometani odmor, mirnu okolinu, potaknuti ga na izbjegavanje dugotrajnog stajanja ili sjedenja, izraditi plan prehrane. Kod konzumiranja hrane potrebno je također osigurati mir i smjestiti pacijenta u odgovarajući položaj. Ukoliko je potrebno, sestra mu treba pomoći tijekom hranjenja. Ako pacijent to ne želi ili ne treba, sestra ga tijekom jela mora nadgledati kako ne bi došlo do gušenja. Ako primijeti umor tijekom hranjenja, važno je napraviti kratku pauzu. Odmor je potreban i prije početka uzimanja obroka. (42)

Tijekom primanja kemoterapije moguć je visok rizik za oštećenje tkiva kože ili sluznice, stoga je potrebno svakodnevno procjenjivati njihova stanja, sestra treba pacijenta poticati na optimalan unos pića i hrane, treba provoditi njegu usta, osigurati udoban položaj u krevetu, provoditi pasivne vježbe, podučiti pacijenta i njegovu obitelj o znakovima oštećenja kože ili sluznice i metodama za sprječavanje njihovog nastanka. (41)

Duševni nemir i strah su za pacijentovo psihičko stanje najopasnije dijagnoze jer pacijenti mogu početi gubiti nadu, duhovnu snagu i smisao života. Sve im se može čini jako crno i negativno. Takvo stanje može biti prisutno tijekom cijelog liječenja, a osobito postoperativno. Ove dijagnoze teške su ne samo pacijentu, već i njegovoj obitelji i cijelom medicinskom timu. Medicinske sestre kod ovakvih dijagnoza moraju pružiti maksimalnu podršku i aktivno slušati pacijente, moraju im dopustiti da izraze svoje negativne osjećaje ako im to pomaže, ali isto tako ih moraju poticati na pozitivno razmišljanje. Sestrinska je pomoć također usmjerena prema razvijanju vještina suočavanja s bolešću te educiranju pacijenta o utjecaju bolesti na životni stil i druge aspekte života. Tu je jako važna i edukacija obitelji o promjenama u pacijentovu emocionalnom i psihološkom stanju kao i poticanje pacijenta na ostvarenje društvenih kontakata koji mu mogu pomoći da se lakše snađe u trenutnoj situaciji ili barem malo ublaži negativne osjećaje. (42)

Duševni nemir i strah mogu proizaći i iz nezadovoljstva i neprihvatanja vlastitog izgleda koji se tijekom primanje kemoterapije može značajno promijeniti. Pacijent se u tome razdoblju može osjećati ranjivo, beznadno, može izbjegavati kontakte s drugim ljudima, ali i sa samim sobom (ne želi se gledati, dodirnuti određeni dio tijela), može postati autodestruktivan. Intervencije kojima medicinska sestra pokušava smanjiti te osjećaje i ostvariti ciljeve koje je postavila su ohrabrivanje i slušanje pacijenta, kao i ohrabrivanje pacijentove obitelji, poticanje druženja pacijenta s drugima (obitelji, prijateljima, drugim pacijentima). Osim toga može s pacijentom pokušati naći i odabrati način da se prilagodi novome izgledu (npr. odabrati periku, maramu), ali i novonastaloj situaciji. Važno je poticati ih na sudjelovanje u planiranju i izvođenju zdravstvene njege kako bi dobili osjećaj da oni sami mogu upravljati svojim životom, a ne bolest što im može pomoći u ponovnom dobivanju samopouzdanja i važnosti. (42)

S obzirom na to da su visok rizik za infekciju i akutna bol češće prisutne postoperativno, o njima će više riječi biti rečeno u idućim potpoglavljju.

5.3. Prijeoperacijska priprema bolesnika, sestrinske dijagnoze i intervencije

Sama priprema bolesnika za operativni zahvat započinje dan prije operacije, a podrazumijeva više stvari. Medicinska sestra tada mora dovršiti pripremu dokumentaciju za operaciju, mora provjeriti vitalne funkcije pacijenta, po potrebi ponoviti neke laboratorijske nalaze (ukoliko je liječnik tako odredio), treba izvaditi krv, ako je liječnik odredio, treba pacijentu dati lijek kako bi se spriječila moguća tromboza.

Također, s obzirom da se bliži trenutak kada će se tumor odstraniti, pacijent može osjećati strah, neizvjesnost i tjeskobu, stoga ga je potrebno umiriti i dati mu podršku i savjete kako da se smiri i ostane smiren tijekom noći. Ovaj proces može biti i vrlo težak za medicinsku sestru, osobito ako joj je ovo prvi posao s onkološkim bolesnicima.

Na dan operacije medicinska sestra ponovno provjerava pacijentove vitalne znakove, kontrolira dokumentaciju, osigurava mirovanje pacijenta do trenutka njegovog prijevoza i primopredaje u operacijsku salu. Uzimanje sestrinske anamneze, uzoraka krvi, RTG pluća i srca, mjerenje vitalnih funkcija, promatranje bolesnika i njegovog stanja svijesti, kao i odijevanje pacijenta u bolničku pidžamu, skidanje nakita, zubne proteze, leća i ostalo spadaju u fizičku pripremu pacijenta koja je jako važna jer smanjuje mogućnost pojave komplikacija i ubrzava oporavak. (43)

Prije same operacije pacijent također može osjećati strah, duševni nemir i beznade. Sama pomisao na zahvat može uzrokovati nekoliko reakcija kod pacijenata, na koje može reagirati povlačenjem, regresijom ili hiperaktivnošću. (43)

Povlačenje se očituje odbijanjem komunikacije, nezainteresiranosti i šutljivosti bolesnika. Regresija podrazumijeva da se pacijent potpuno prepustio u ruke medicinskih sestara ili članova obitelji i ponaša se kao dijete koje ovisi o drugima i ne može bez tuđe pomoći. Hiperaktivnost pak podrazumijeva pretjeranu razgovorljivost, kako ne bi morao misliti o onome što slijedi, no zato često takvi pacijenti imaju noćne more, glavobolju. Upravo je u tim trenucima jako važna već spomenuta empatija koja je ključna u poslu medicinske sestre. S obzirom da je prije same operacije pacijent odvojen od svojih najbližih, sestra je ta koja ga potiče da prepozna vlastitu snagu, da misli pozitivno i da mu pomogne suočiti se sa stresom i strahom s kojima se možda u toj situaciji nosi. Ukoliko je riječ o pacijentima dječje dobi, sestra bi im trebala pružati podršku, šaliti se s njima da im skrene misli od operacije i straha te ih hrabriti i bodriti. Ta psihološka prijeoperacijska priprema u literaturi se navodi kao tehnika inokulacije stresom i pripada tehnikama racionalno-emotivne terapije. (43)

U ovoj je fazi također važno da je pacijent razumio i da je upućen u sve moguće ishode operacije i daljnje metode rehabilitacije. Medicinska sestra ga mora upoznati s procedurom koja će u operacijskoj sali biti izvedena, a ukoliko pacijent ima pitanja, ona mu mora u skladu sa svojim kompetencija odgovoriti na njih. (43)

5.4. Postoperacijska njega bolesnika, dijagnoze i intervencije

Nakon operacije bolesnik se iz sale premješta u sobu za buđenje odakle se vraća na odjel. (43) Prva stvar koju medicinska sestra radi tijekom povratka bolesnika na odjel je uvid u medicinsku dokumentaciju. U njoj se nalaze svi podaci koji ukazuju na stanje bolesnika i svi postupci koji su provedeni tijekom operacijskog zahvata. (40)

Kada bolesnik stigne na odjel, sestra prati vitalne funkcije, neurološki status i razinu svijest te vanjski izgled bolesnika. Također kontrolira položaj operiranog ekstremiteta, stanje drenaže i boli. (40, 43) Potpuno mirovanje je potrebno osigurati 48 sati nakon operacijskog zahvata. (43)

Prvi do treći dan nakon operacije vadi se drenaža, a rana se previja svaki dan. (40, 43)

Kao što je već spomenuto, pacijent postoperativno, osobito ako je rađena amputacija tumorom zahvaćenog dijela tijela, može osjećati prazninu, očaj, ljutnju, zabrinutost, a sve to može utjecati i na fizičke promjene – na gubitak apetita, spavanje, bol.

Moguće sestrinske dijagnoze u ovome razdoblju su: visok rizik za infekciju, bol, smanjena pokretljivost i smanjeno podnošenje napora, visok rizik za poremećaj venske cirkulacije, beznađe, strah, duševni nemir, nisko samopoštovanje...

Kako bi medicinska sestra uspjela na vrijeme uočiti ili spriječiti znakove infekcije, potrebno je da pacijentu redovito mjeri vitalne znakove, prati izgled izlučevina (iz rane), aseptično previjati ranu, provoditi mjere sprečavanja respiratornih komplikacija izvodeći s pacijentom vježbe disanja, provoditi moguće vježbe ekstremiteta, održavati optimalne mikroklimatske uvjete u sobi. (44)

Bol je vrlo vjerojatna nakon operacijskog zahvata, a kod amputacije moguća je i takozvana fantomska bol amputiranog dijela tijela koja može potrajati dulje vrijeme. Medicinska sestra pacijente koji osjećaju bol ohrabruje, podučava tehnikama relaksacije i pacijenta potiče da koristi naučene metode. Ona također pokušava odvratiti pacijentovu pažnju od boli, obavještava liječnika o eventualnom pojačanju boli, te mjeri vitalne funkcije.

Visok rizik za smanjeno podnošenje napora i smanjenu pokretljivost potpuno su uobičajene postoperacijske dijagnoze kod pacijenata kod kojih je operacijom odstranjen tumor (osteosarkom) jer je pacijent prošao ili kroz operaciju spašavanja udova ili kroz amputaciju, a oporavak od istih može potrajati.

Visok rizik za poremećaj venske cirkulacije moguć je kod bilo kojeg operacijskog zahvata jer je osoba nakon operacije najčešće slabo pokretna i zbog toga joj je cirkulacija

usporena i postoji veći rizik za nastanak tromboze. Zbog toga je potrebno izvoditi vježbe dubokog disanja, vježbe ekstremiteta, poticati pacijenta na promjenu položaja.

Sve navedene dijagnoze itekako utječu na bolesnika i na njegov negativan odnos i mišljenje o samome sebi ili svojim mogućnostima. Bolesnik može osjećati sram, krivnju, neprihvatanje. Kao i kod većine drugih dijagnoza glavna intervencija medicinskih sestara je da slušaju pacijenta, da mu pokažu razumijevanje i zanimanje za problem, važno je da i one same uoče promjene u pacijentovom ponašanju i potiču ga na razgovor. Također ga trebaju poticati i na druženje s drugim pacijentima i obitelji, a ukoliko je potrebno trebaju mu omogućiti i razgovor sa psihologom. (42)

Kod svih dijagnoza važno je pacijentima ponuditi pozitivnu povratnu informaciju, pružiti im ohrabrenje, razumijevanje i toplinu koja im vjerojatno nedostaje.

5.5. Sestrinske intervencije tijekom rehabilitacije

Na samome početku rehabilitacije kod većine se bolesnika, koji su prošli amputaciju ili operaciju spašavanja uda i ugradnje (potpune) endoproteze, kao dvije najčešće emocije pojavljuju bijes i osjećaj krivnje, stoga je glavni zadatak medicinskih sestara i ostalih medicinskih radnika (fizioterapeuta, fizijataru) da razgovorom s bolesnikom pokušaju smanjiti njegove negativne emocije, misli i strahove. Vrlo je važno da bolesnik tijekom cijele rehabilitacije osjeća i dobiva potporu od cijelog tima. Zbog toga se u samu rehabilitaciju uključuje i bolesnikova obitelj kako bi uvidjela bolesnikove mogućnosti i pripomogla mu u ostvarenju istih. (43)

Cilj rehabilitacije, medicinskih sestara i cijelog rehabilitacijskog tima koji sudjeluju u procesu rehabilitacije je pomoći bolesnicima osigurati što bezbolnije funkcioniranje, prihvaćanje novonastale situacije kako bi im se povećala kvaliteta života, a to se čini sprječavanjem i uklanjanjem mogućih nedostataka (bilo psiholoških, bilo socijalnih, bilo emocionalnih). (40)

U ovoj fazi oporavka, zbog operacije, boli, ali i zbog straha pacijent ima visok rizik za smanjeno podnošenje napora i smanjenu pokretljivost. Nakon operacije to je potpuno normalno jer je potrebno određeno vrijeme da rana zacijeli i da se vježbama raspon pokreta poveća. Kod osoba kojima je amputirana noga, rehabilitacija je usmjerena na to da se pacijentu olakša prilagodba na novo stanje, a to se čini vježbama pomoću kojih osoba uči staviti i skinuti protezu, također se pokušavaju umanjiti negativne emotivne reakcije, jača se motivacija bolesnika,

pomaže mu se prihvatiti novi način života. Tijekom izvođenja svih vježbi potrebno je bodriti pacijenta, pohvaliti ga za svaki napredak i omogućiti mu odmor kada ga treba.

Kod pacijenata s endoprotezom rehabilitacija je usmjerena na vježbe disanja, na aktivne vježbe kojima se aktivira cijelo tijelo ili na pasivne vježbe koje izvodi fizioterapeut. Na samom početku bolesnik može osjećati strah i nesigurnost pa mu je i zbog toga smanjena mobilnost liječenog ekstremiteta te postoji strah od oslanjanja na nogu da endoproteza ne bi puknula ili mogu postojati drugi slični strahovi. Zbog toga treba poticati bolesnika na izvođenje vježbi i jačanje mišića kako bi čim prije ostvario svoj puni potencijal.

Bilo da je riječ o bolesnicima koji su imali amputaciju ili o onima kojima je ugrađena endoproteza cilj bolničke rehabilitacije je postignut kada pacijent postigne kretanje bez straha i bez razmišljanja o samim pokretima.

No izlaskom iz bolnice, odnosno u takozvanoj posthospitalnoj rehabilitaciji pacijent se vraća u izvanbolničko okruženje, u svoju obitelj, među prijatelje i tada može početi osjećati depresiju ili se može osjećati napuštenim i prepuštenim samome sebi, može mu nedostajati bolnička njega ili slično. Kako bi se ti osjećaji smanjili, vrlo je važan utjecaj obitelji, društva, kolega s posla koji trebaju poput medicinskih sestara na bolničkom liječenju znati pružiti podršku, razumijevanje i poticati ga da se trudi i da daje sve od sebe u svakome trenutku, a osobito kada mu je teško.

5.6. Palijativna skrb

S obzirom na to da je osteosarkom zloćudna bolest, neki bolesnici neće dobiti šansu za oporavak. U tome razdoblju medicinske sestre trebaju bolesnicima pomoći ublažiti patnju i sve do smrti osigurati im najbolju moguću kvalitetu života, odnosno trebaju im pružiti palijativnu skrb. (45) Palijativna skrb se bolesnicima pruža bez obzira na to gdje se bolesnik nalazi (u svojoj kući, bolnici, domu ili nekoj drugoj ustanovi).

S obzirom na to da je pružanje palijativne skrbi izrazito zahtjevan i psihički težak posao, sve medicinske sestre koje pružaju takvu skrb, prema Europskom društvu za palijativnu skrb (EAPC), trebaju imati deset ključnih kompetencija, a one su:

1. omogućiti bolesniku da se osjeća što ugodnije, da nema bolove i druge simptome bolesti; bolesniku pružiti pomoć, a njegovoj obitelji podršku,
2. primjenjivati osnovne elemente palijativne skrbi ondje gdje se nalaze bolesnik i njegova obitelj,

3. udovoljiti psihološkim potrebama bolesnika (npr. imati obzira prema njegovim osjećajima i podupirati ih),
4. udovoljiti socijalnim potrebama bolesnika (npr. informirati ga o pravima iz područja zdravstvene i socijalne skrbi te o raspoloživim potporama),
5. udovoljiti duhovnim potrebama bolesnika (npr. uključiti duhovne, vjerske i egzistencijalne potrebe bolesnika u plan skrbi),
6. znati odgovoriti na potrebe pacijentove obitelji u odnosu na ciljeve skrbi o bolesniku, kao i u odnosu na poteškoće s kojima se nose u ovoj situaciji te biti podrška kod gubitka, u žalovanju,
7. znati odgovoriti na kliničke i etičke dvojbe u palijativnoj skrbi (npr. surađivati s bolesnikom i njegovom obitelji kako bi se prepoznale i razmotrile takve dvojbe i problemi),
8. provoditi sveobuhvatnu skrb i interdisciplinarni timski rad,
9. razvijati potrebne komunikacijske vještine (npr. stvoriti terapijski odnos s bolesnikom i njegovom obitelji i pravilno shvaćati različite oblike komunikacije),
10. biti samosvjesni i profesionalno se usavršavati. (46)

Osnovna načela palijativne skrbi podrazumijevaju autonomiju, dostojanstvo, kvalitetu života, odnos između pacijenta i zdravstvenih radnika, komunikaciju, multiprofesionalan pristup te tugu i žalovanje. (46)

Bolesnici koji su svjesni da će brzo umrijeti mogu se početi povlačiti u sebe, mogu postati dezorijentirani, imati poremećenu sposobnost pamćenja, primanja i procesuiranja informacija (delirij), mogu postati nemirni, uplašeni. Isto tako mogu početi krvariti, mogu imati mučninu i povraćati, mogu dobiti infekciju, sve češće spavaju i teško drže oči otvorenima, imaju inkontinenciju urina i stolice. (45)

Sve navedene simptome vrlo je teško za gledati i za pomiriti se s njima, stoga je vrlo važno da medicinska sestra radi na sebi, da bude psihički jaka i da se educira kako bi mogla s ljubavlju i humano čak i u teškim trenucima dati svoj maksimum i pritom pomoć i pacijentu i njegovoj obitelji.

6. ZAKLJUČAK

Osteosarkom je zloćudni tumor kostiju koji najčešće nastaje u dugim kostima (u bedrenoj kosti, potkoljenici ili u ramenoj kosti) tako što dođe do bujanja malignih mezenhimalnih stanica koje proizvode osteoid i nezrelo koštano tkivo koje uništava kost i postupno se širi u okolne dijelove mekog tkiva. Uglavnom se javlja tijekom faze rasta što znači da vrlo često pogađa djecu i mlade.

Iako su djeca i mladi najčešća pogođena populacija ovim tumorom, osteosarkom se može pojaviti bilo kada, a u starijoj ga se dobi može povezati s Pagetovom bolesti ili nastanku nakon zračenja (uglavnom deset do dvadeset godina nakon).

Nekadašnje šanse za petogodišnje preživljavanje iznosile su otprilike 20%, no to se promijenilo pojavom kemoterapije te napretkom medicine, kirurških zahvata, protetike i drugih oblika liječenja, tako da se procjenjuje da je današnja stopa 65%.

U liječenju osteosarkoma najčešće se koriste ove metode liječenja: kemoterapija (neoadjuvantna – kojoj je osnovna svrha smanjiti tumor kako bi se mogao operirati i adjuvantna – kojoj je glavni cilj uništiti moguće ostatke tumorskih stanica kako ne bi došlo do recidiva nakon operacije), operacija spašavanja uda ili amputacija (danas je amputacija rijetka u odnosu na prošlost kada je bila standard, no i dalje se u određenim slučajevima izvodi) i radioterapija (ukoliko je potrebna).

Ponekad je unatoč svim naporima, smrtni ishod neminovan, osobito ako je riječ o uznapređaloj, metastatskoj bolesti. Kod takvih je bolesnika potrebna palijativna skrb kojom će im se osigurati najbolja moguća kvaliteta života sve do smrti i smanjiti patnju.

Nakon liječenja slijedi dugotrajan proces rehabilitacije koji pacijentu može pomoći da poboljša kvalitetu života i da se nauči nositi sa novonastalom situacijom. U tom periodu pacijenti mogu biti izrazito uplašeni, ljuti jer je došlo do velike promjene u njihovim životima. Iako je tumor odstranjen, moraju naučiti kako hodati pomoću endoproteze ili proteze (ukoliko su imali amputaciju), a sve to ih može činiti nesigurnima i nezadovoljni samima sobom. Upravo zbog toga razloga treba ih motivirati, poticati na daljnje korake i na samostalnost.

Ukoliko su tijekom rehabilitacije odbijali suradnju ili nisu pokazivali dovoljno zanimanje kada izađu iz bolnice mogu se osjećati kao da su prepušteni sebi samima, a to ih dodatno može učiniti nesigurnima. Takav ishod ne samo da utječe na njih, već utječe i na njihovu obitelj.

Iz svega navedenoga vidi se specifičnost zbrinjavanja pacijenata koji boluju od osteosarkoma. Ne samo da je u njihovom liječenju i zbrinjavanju potreban cijeli tim

zdravstvenih stručnjaka iz brojnih područja, od onkologa, kirurga, radiologa, fizijatara, fizioterapeuta, medicinskih sestara, već je vrlo važna i uloga obitelji koja je uz pacijenta tijekom cijelog procesa liječenja.

Kada obitelj nije u blizini, bolesnik je prepušten brizi medicinskih sestara koje su prve osobe s kojima pacijent može razgovarati kada ga nešto muči, kada se osjeća nesigurnim ili manje vrijednim, one su te koje prepoznaju prve simptome mogućih komplikacija, surađuju s liječnicima, postavljaju dijagnoze i pomoću pomno odabranih intervencija ostvaruju zadane ciljeve. Njihova uloga, kao i uloga svih ostalih sudionika u procesu liječenja i zbrinjavanja oboljelih od osteosarkoma iznimno je važna i nju osjećaju kako pacijenti tako i njihove obitelji.

7. LITERATURA

1. Roganović, J. (2010) Tumori kosti u djece : Neprijatelj u tijelu. Narodni zdravstveni list, 52 (604/605), umetak.
2. Franchi, A. (2012) Epidemiology and classification of bone tumors. Clinical Cases in Mineral and Bone Metabolism, 9 (2), str. 92–95. Dostupno na: <https://www.ncbi.nlm.nih.gov/pmc/articles/PMC3476517/>. Datum pristupa: 10.10.2021.
3. Honoki, K., Weiss, KR. (2017) Precision medicine in osteosarcoma. U: Honoki, K, Weiss, KR., ed. Osteosarcoma : biology, behavior and mechanisms. Rijeka: Intech, str. 3-10
4. Ferrari, D, Moneghini L, Allevi, F, Bulfamante, G, Biglioli, F. (2017) Osteosarcoma of the jaw : Classification, diagnosis and treatment. U: Honoki, K, Weiss, K. R., ed. Osteosarcoma : biology, behavior and mechanisms. Rijeka: Intech, str. 197-213
5. Ivančević, Ž., ur. (2010) MSD priručnik dijagnostike i terapije. 2. hrv. izd. Split: Placebo.
6. Ferrari, S., Bertoni, F., Mercuri, M., Picci, P., Giacomini, S., Longhi, A., Bacci, G (2001). Predictive factors of disease-free survival for non-metastatic osteosarcoma of the extremity: an analysis of 300 patients treated at the Rizzoli Institute. Annals of Oncology, 12, str. 1145–1150. Dostupno na: <https://pubmed.ncbi.nlm.nih.gov/11583198/>
7. Cowan, PT, Kahai, P. (2021) Anatomy, Bones. Treasure Island (FL): StatPearls Publishing. Dostupno na: <https://www.ncbi.nlm.nih.gov/books/NBK537199/>. Datum pristupa: 23.10.2021.
8. Zoričić Cvek, S., Bobinac, D., Đudarić, L., Cvijanović, O. (2015) Pregradnja koštanog sustava. Medicina Fluminensis, 51 (4), str. 482-493.
9. Dwek, JR. (2010) The periosteum: what is it, where is it, and what mimics it in its absence?. Skeletal radiology, 39 (4), str. 319-23. Dostupno na: <https://www.ncbi.nlm.nih.gov/pmc/articles/PMC2826636/>. Datum pristupa: 23.10.2021.
10. Orlić, D., Smerdelj, M., Koluđić, R. (2001) Tumori koštanog sustava. Medicus, 10 (2), str. 225-236

11. Misaghi, A, Goldin, A, Awad, M, Kulidjian, AA. (2018) Osteosarcoma: a comprehensive review. *SICOT J*, 4 (12). Dostupno na: <https://www.ncbi.nlm.nih.gov/pmc/articles/PMC5890448/>. Datum pristupa: 13.10.2021.
12. Prater, S, McKeon, B. (2021) Osteosarcoma. Treasure Island (FL): StatPearls Publishing. Dostupno na: <https://www.ncbi.nlm.nih.gov/books/NBK549868/>. Datum pristupa: 13.10.2021.
13. Union for international cancer control. Osteosarcoma : 2014 review of cancer medicines on the who list of essential medicines. Dostupno na: https://www.who.int/selection_medicines/committees/expert/20/applications/Osteosarcoma.pdf. Datum pristupa: 17.10.2021.
14. Dedić Plavetić, N, Silovski, T, Tečić Vuger, A, Pavlović, M, Vazdar, Lj, Herceg, D, Simetić, L, et al. (2018) Smjernice za provođenje dijagnostičkih pretraga prije početka liječenja onkološkog bolesnika – kliničke preporuke Hrvatskog društva za internističku onkologiju HLZ-a. II. dio: rak dojke, ginekološki tumori (rak jajnika, rak tijela maternice, rak vrata maternice), rak pluća, maligni melanom, sarkomi, tumori središnjega živčanog sustava, rak glave i vrata. *Liječnički vjesnik* 140 (3/4). Dostupno na: <https://hrcak.srce.hr/201092>. Datum pristupa: 17.10.2021.
15. Broadhead, M. L., Sivaji, S, Balogh, Z., Choong, P.F.M. Osteosarcoma: From Molecular biology to mesenchymal stem cells. U: Honoki, K, Weiss, K. R., ed. *Osteosarcoma : biology, behavior and mechanisms*. Rijeka: Intech, str. 53
16. Bonevski, A, Kolundžić, R, Pavlović, M, Seiwert, S, Tripalo Batoš, A, Jadrijević-Cvrlje, F, et al. (2021) Multidisciplinarni pristup u liječenju tumora koštano-mišićnog sustava. *Paediatrica Croatica*, 65 (Supl 1), str. 45-52
17. Zhao, X, Wu, Q, Gong, X, Liu, J, Ma, Y. (2021) Osteosarcoma: a review of current and future therapeutic approaches. *Biomedical Engineering Online*. 20 (1), str. 24. Dostupno na: <https://www.ncbi.nlm.nih.gov/pmc/articles/PMC7923306/>. Datum pristupa: 17.10.2021.
18. Jovičić, S. (2020) Onkolitička viroterapija osteosarkoma visokog stupnja malignosti. Specijalistički rad. Zagreb: Farmaceutsko-biokemijski fakultet. Dostupno na: <https://repositorij.pharma.unizg.hr/islandora/object/pharma%3A1302/datastream/PDF/view>. Datum pristupa: 18.10.2021.

19. Limaiem, F, Kuhn, J, Khaddour, K. (2021) Telangiectatic Osteosarcoma. Treasure Island (FL): StatPearls Publishing. Dostupno na: <https://www.ncbi.nlm.nih.gov/books/NBK537309/>. Datum pristupa: 21.10.2021.
20. Balenović, A. (2011) Trovremenska scintigrafija kosti u utvrđivanju lokalnog recidiva bolesti kod osteosarkoma i sarkoma Ewing donjih ekstremiteta. Disertacija. Zagreb: Medicinski fakultet Dostupno na: <https://core.ac.uk/download/11700382.pdf>. Datum pristupa: 22.10.2021.
21. Kumar, VS, Barwar, N, Khan, SA. (2014) Surface osteosarcomas: Diagnosis, treatment and outcome. Indian Journal of Orthopaedics, 48 (3), str. 255-261. Dostupno na: <https://www.ncbi.nlm.nih.gov/pmc/articles/PMC4052023/>. Datum pristupa: 18.10.2021.
22. Liu, XW, Zi, Y, Xiang, LB, Han, TY. (2015) Periosteal osteosarcoma: a review of clinical evidence. International Journal of Clinical and Experimental Medicine, 8 (1), str. 37-44. Dostupno na: <https://www.ncbi.nlm.nih.gov/pmc/articles/PMC4358427/>. Datum pristupa: 18.10.2021.
23. Gulan, G, Rubinić, D, Legović, D, Šantić, V, Jurdana, H, Salamon, R, Ravlić-Gulan, J. (2003) Klinička i radiološka prezentacija koštanih tumora i tumorima sličnih lezija. Medicina 40, str. 144-152. Dostupno na: <https://repository.medri.uniri.hr/en/islandora/object/medri%3A1319/datastream/FILE0/view>. Datum pristupa: 22.10.2021.
24. Bočina, I. (2010) Korisno zračenje. Narodni zdravstveni list, 52 (600/601). Dostupno na https://www.zzjzpgz.hr/nzl/61/nzl_1_2_2010.pdf. Datum pristupa: 25.10.2021.
25. Klinička bolnica Dubrava. Scintigrafija kosti. Dostupno na: <http://www.kbd.hr/odjeli/centar-za-nuklearnu-medicinu/odsjek-za-dijagnostiku-in-vivo/scintigrafija-kosti/>. Datum pristupa: 25.10.2021.
26. Isakoff, MS, Bielack, SS, Meltzer, P, Gorlick, R et al. (2015) Osteosarcoma: Current Treatment and a Collaborative Pathway to Success. Journal of clinical oncology : official journal of the American Society of Clinical Oncology, 33 (27), str. 3029-3035. Dostupno na: <https://www.ncbi.nlm.nih.gov/pmc/articles/PMC4979196/>. Datum pristupa: 25.10.2021.
27. Roganović, J. (2004) Kemoterapija : moderni lijekovi pobjeđuju rak. Narodni zdravstveni list, 46: str. 532-533. Dostupno na: <https://www.zzjzpgz.hr/nzl/27/kemo.htm>. Datum pristupa: 27.10.2021.

28. Kemoterapija u liječenju zloćudnih bolesti. Dostupno na: <https://www.plivazdravlje.hr/aktualno/clanak/27160/Kemoterapija-u-lijecenju-zlocudnih-bolesti.html>. Datum pristupa: 25.10.2021.
29. Femić, R, Rajić, Lj, Bilić, E, Konja, J. (2006) Tumori kosti i mekih tkiva. *Paediatrica Croatica*, 50 (Supl 1), str. 265-273.
30. Isakoff MS, Bielack SS, Meltzer P, Gorlick R. (2015) Osteosarcoma: Current Treatment and a Collaborative Pathway to Success. *Journal of Clinical Oncology*, 33 (27), str.3029-3035. Dostupno na: <https://www.ncbi.nlm.nih.gov/pmc/articles/PMC4979196/>. Datum pristupa: 1.11.2021.
31. Xu, M, Wang, Z, Yu, XC, Lin, JH, Hu, YC (2020) Guideline for Limb-Salvage Treatment of Osteosarcoma. *Orthopaedic Surgery*, 12 (4), str. 1021-1029. Dostupno na: <https://onlinelibrary.wiley.com/doi/10.1111/os.12702>. Datum pristupa: 28.10.2021.
32. Tiwari, A. (2012) Current concepts in surgical treatment of osteosarcoma. *Journal of Clinical Orthopaedics and Trauma*, 3 (1), str. 4-9. Dostupno na: [https://www.journal-cot.com/article/S0976-5662\(12\)00015-X/fulltext](https://www.journal-cot.com/article/S0976-5662(12)00015-X/fulltext). Datum pristupa: 28.10.2021.
33. Durfee, RA, Mohammed, M, Luu, HH. (2016) Review of Osteosarcoma and Current Management. *Rheumatology and Therapy*, 3 (2), str. 221-243. Dostupno na: <https://www.ncbi.nlm.nih.gov/pmc/articles/PMC5127970/>. Datum pristupa: 27.10.2021.
34. Hiz, M, Karaismailoglu, B, Ulutas, S., Camurdan VB, Gorgun, B, Dincbas, FO. (2021) The effect of preoperative radiotherapy on local control and prognosis in high-grade non-metastatic intramedullary osteosarcoma of the extremities. *Archives of Orthopaedic and Trauma Surgery*, 141 (7), str. 1083–1089. Dostupno na: <https://pubmed.ncbi.nlm.nih.gov/32506177/>. Datum pristupa: 28.10.2021.
35. Yichun, Y, Lei, H, Zewei, H, Xiaojuan, L, Suping, Y, Jifei, Y, Ya, Z. et al. (2018). Advances in limb salvage treatment of osteosarcoma. *Journal of Bone Oncology*, 10, str. 36-40. Dostupno na: <https://www.sciencedirect.com/science/article/pii/S221213741730132X#!>. Datum pristupa: 3.11.2021.
36. Klinički bolnički centar Sestre milosrdnice. Fizikalna medicina i rehabilitacija onkoloških bolesnika. Dostupno na: <https://www.kbcm.hr/klinike/klinika-za-tumore/sluzbe/rehabilitacija-onkoloskih-bolesnika/>. Datum pristupa: 4.11.2021.

37. Gudlin, H. (2015) Ewingov sarkom i fizioterapija kao dio medicinskog tretmana u rehabilitaciji onkoloških bolesnika. *Journal of Applied Health Sciences (JAHS)*, 1 (1), str. 51-56. Dostupno na: <https://hrcak.srce.hr/162910>. Datum pristupa: 4.11.2021.
38. Predovan, V., Stipaničić, S. (2015) Uloga medicinske sestre u zbrinjavanju onkološkog pacijenta. *Medicina fluminensis*, 51 (3), str. 413-417. Dostupno na: <https://hrcak.srce.hr/144079>. Datum pristupa: 4.11.2021.
39. Fučkar, G. (1995) *Proces zdravstvene njege*. Zagreb: Medicinski fakultet Sveučilišta u Zagrebu.
40. Jurišković, M. (2019) Zdravstvena njega bolesnika poslije ugradnje endoproteze zgloba kuka. *Sestrinski glasnik*, 24 (2), str. 90-93.
41. Kadović, M, Aldan, DA, Babić, D, Kurtović, B, Piškorjanac, S. Vico, M. (2013) *Sestrinske dijagnoze II*. Zagreb: Hrvatska komora medicinskih sestara. Dostupno na: https://www.bib.irb.hr/783634/download/783634.Sestrinske_dijagnoze_2.pdf. Datum pristupa: 4.11.2021.
42. Aldan, DA, Babić, D, Kadović, M, Kurtović, B, Režić, S, Rotim, C, Vico, M. (2015) *Sestrinske dijagnoze III*. Zagreb: Hrvatska komora medicinskih sestara. Dostupno na: https://bib.irb.hr/datoteka/783638.Sestrinske_dijagnoze_3.pdf. Datum pristupa: 4.11.2021.
43. Gudlej-Velaga, I. (2018) Psihosocijalna prilagodba bolesnika poslije amputacije donjeg ekstremiteta. *Sestrinski glasnik*, 23 (1), str. 36-45.
44. Šepec, S, Kurtović, B, Munko, T, Vico, M, Aldan DA, Babić, D, Turina, A. (2011) *Sestrinske dijagnoze*. Zagreb: Hrvatska komora medicinskih sestara. Dostupno na: http://www.hkms.hr/data/1316431501_827_mala_sestrinske_dijagnoze_kopletno.pdf. Datum pristupa: 4.11.2021.
45. Lončarek, K. ur. (2015) *Nacionalne smjernica za rad izvanbolničke i bolničke hitne medicinske službe s pacijentima kojima je potrebna palijativna skrb*. Zagreb: Hrvatski zavod za hitnu medicinu.
46. Marđetko, R, Dumbović, N., Živković, A, Kovačević, B, Marković, L, Lovrić, S. (2018) *Kompetencije medicinske sestre u specijalističkoj palijativnoj skrbi*. Zagreb: Hrvatska komora medicinskih sestara. Dostupno na: <http://www.hkms.hr/wp-content/uploads/2019/01/Kompetencije-medicinske-sestre-u-specijalisti%C4%8Dkoj-palijativnoj-skrbi.pdf>. Datum pristupa: 5.11.2021.

Popis slika

- Slika 1. Kostur čovjeka prikazan sprijeda i straga.
Izvor: Wikipedia. [Internet], <raspoloživo na: https://hr.wikipedia.org/wiki/Popis_kostiju_kostura_čovjeka>, [pristupljeno: 23.10.2021.]
- Slika 2. Podjela kosti.
Izvor: Šentija, D. (2014) Osnove funkcionalne anatomije. [Internet], <raspoloživo na: <https://hns-cff.hr/files/documents/4368/anatomija%20%20uefa%20b.pdf>>, [pristupljeno: 23.10.2021.]
- Slika 3. Građa i presjek kosti.
Izvor: Adamović, P. (2019). Novi sustav zaključavnja za kutno stabilne pločice. [Internet], <raspoloživo na: <https://apps.unizg.hr/rektorova-nagrada/javno/radovi/652/preuzmi>> [pristupljeno: 23.10.2021.]
- Slika 4. Osteosarkom bedrene kosti.
Izvor: American Academy of Orthopaedic Surgeons. (2014) Osteosarcoma. [Internet], <raspoloživo na: <https://orthoinfo.aaos.org/en/diseases--conditions/osteosarcoma/>> [pristupljeno: 13.10.2021.]
- Slika 5. Osteosarkom u potkoljenici.
Izvor: Futani, H. et. Al (2012). Small cell osteosarcoma successfully treated by high-dose ifosfamide and methotrexate, combined with carboplatin and pirarubicin. [Internet], <raspoloživo na: <https://ar.iiarjournals.org/content/32/3/965>> [pristupljeno: 13.10.2021.]
- Slika 6. Osteosarkom u ramenoj kosti.
Izvor: Bonevski, A. et al. (2021) Multidisciplinarni pristup u liječenju tumora koštano-mišićnog sustava. [Internet], <raspoloživo na: <https://www.hpps.com.hr/sites/default/files/Dokumenti/2021/lijecnici/9%20MULTIDISCIPLINARNI%20PRISTUP%20U%20LIJE%20C4%20CENJU%20TUMORA%20KO%20C5%A>>

OTANO-MI%C5%A0I%C4%86NOG%20SUSTAVA.pdf> [pristupljeno:
13.10.2021.]

Slika 7. RDG snimka lezije distalnog okrajka bedrene kosti.
Izvor: Jovičić, S. (2020) Onkolitička viroterapija osteosarkoma visokog stupnja malignosti. [Internet], <raspoloživo na: <https://repozitorij.pharma.unizg.hr/islandora/object/pharma%3A1302/datastream/PDF/view>>, [pristupljeno:
17.10.2021.]

Slika 8. CT snimka osteosarkoma bedrene kosti.
Izvor: Ma L, Zhou Y, Zhu Y, Lin Z, Wang Y, Zhang Y, Xia H, Mao C. (2016) 3D-printed guiding templates for improved osteosarcoma resection. Scientific Reports, 21 (6) [Internet], <raspoloživo na: <https://www.ncbi.nlm.nih.gov/pmc/articles/PMC4800413/>>, [pristupljeno:
17.10.2021.]

Slika 9. MR snimka osteosarkoma bedrene kosti
Izvor: Ma L, Zhou Y, Zhu Y, Lin Z, Wang Y, Zhang Y, Xia H, Mao C. (2016) 3D-printed guiding templates for improved osteosarcoma resection. Scientific Reports, 21 (6) [Internet], <raspoloživo na: <https://www.ncbi.nlm.nih.gov/pmc/articles/PMC4800413/>>, [pristupljeno:
17.10.2021.]

Slika 10. Scintigrafija kostiju.
Izvor: Bočina, I. (2010). Scintigrafija : korisno zračenje. [Internet], <raspoloživo na: https://www.zzjzpgz.hr/nzl/61/nzl_1_2_2010.pdf>, [pristupljeno:
25.10.2021.]

Slika 11. Totalna endoproteza bedrene kosti.
Izvor: Liu, T, Zhang, X, Zhang, Q, Guo, X. (2016). Total femoral reconstruction with custom prosthesis for osteosarcoma. World journal of surgical oncology, 14 (93), [Internet], <raspoloživo na: <https://wjso.biomedcentral.com/articles/10.1186/s12957-016-0852-2>>, [pristupljeno: 28.10.2021.]

- Slika 12. Totalna endoproteza bedrene kosti – rendgenska snimka
Izvor: Liu, T, Zhang, X, Zhang, Q, Guo, X. (2016) Total femoral reconstruction with custom prosthesis for osteosarcoma. World journal of surgical oncology, 14 (93), [Internet], <raspoloživo na: <https://wjso.biomedcentral.com/articles/10.1186/s12957-016-0852-2>>, [pristupljeno: 28.10.2021.]
- Slika 13. Produljiva endoproteza
Izvor: Tontanahal, S. (2021). Endoprosthetic Reconstruction in Limb Salvage for Malignant Bone Tumours in Children. [Internet], <raspoloživo na: <https://www.orthojournal.org/articles/endoprosthetic-reconstruction-in-limb-salvage-for-malignant-bone-tumours-in-children.html>>, [pristupljeno: 28.10.2021.]



**IZJAVA O AUTORSTVU
I
SUGLASNOST ZA JAVNU OBJAVU**

Završni/diplomski rad isključivo je autorsko djelo studenta koji je isti izradio te student odgovara za istinitost, izvornost i ispravnost teksta rada. U radu se ne smiju koristiti dijelovi tuđih radova (knjiga, članaka, doktorskih disertacija, magistarskih radova, izvora s interneta, i drugih izvora) bez navođenja izvora i autora navedenih radova. Svi dijelovi tuđih radova moraju biti pravilno navedeni i citirani. Dijelovi tuđih radova koji nisu pravilno citirani, smatraju se plagijatom, odnosno nezakonitim prisvajanjem tuđeg znanstvenog ili stručnoga rada. Sukladno navedenom studenti su dužni potpisati izjavu o autorstvu rada.

Ja, NIKOLINA HUMEJAK (ime i prezime) pod punom moralnom, materijalnom i kaznenom odgovornošću, izjavljujem da sam isključivi autor/ica završnog/diplomskog (obrisati nepotrebno) rada pod naslovom Specifičnost zbirivanja biljaka sa (upisati naslov) te da u navedenom radu nisu na nedozvoljeni način (bez pravilnog citiranja) korišteni dijelovi tuđih radova.

Student/ica:

(upisati ime i prezime)

NIKOLINA HUMEJAK
Nikolina Humejak N.
(vlastoručni potpis)

Sukladno Zakonu o znanstvenoj djelatnosti i visokom obrazovanju završne/diplomske radove sveučilišta su dužna trajno objaviti na javnoj internetskoj bazi sveučilišne knjižnice u sastavu sveučilišta te kopirati u javnu internetsku bazu završnih/diplomskih radova Nacionalne i sveučilišne knjižnice. Završni radovi istovrsnih umjetničkih studija koji se realiziraju kroz umjetnička ostvarenja objavljuju se na odgovarajući način.

Ja, NIKOLINA HUMEJAK (ime i prezime) neopozivo izjavljujem da sam suglasan/na s javnom objavom završnog/diplomskog (obrisati nepotrebno) rada pod naslovom Specifičnost zbirivanja biljaka sa (upisati naslov) čiji sam autor/ica. ostvaravanjem

Student/ica:

(upisati ime i prezime)

Nikolina Humejak N.
(vlastoručni potpis)