

Uloga medicinske sestre u liječenju osteoartritisa koljena

Artić, Hela

Undergraduate thesis / Završni rad

2022

Degree Grantor / Ustanova koja je dodijelila akademski / stručni stupanj: **University North / Sveučilište Sjever**

Permanent link / Trajna poveznica: <https://um.nsk.hr/um:nbn:hr:122:708102>

Rights / Prava: [In copyright](#) / [Zaštićeno autorskim pravom.](#)

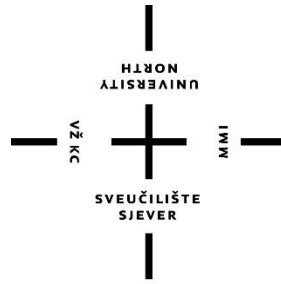
Download date / Datum preuzimanja: **2025-02-23**



Repository / Repozitorij:

[University North Digital Repository](#)





**Sveučilište
Sjever**

Završni rad br. 1524/SS/2022

Uloga medicinske sestre u liječenju osteoartritisa koljena

Hela Artić, 2498/336

Varaždin, svibanj 2022. godine



**Sveučilište
Sjever**
Odjel za Sestrinstvo

Završni rad br. 1524/SS/2022

Uloga medicinske sestre u liječenju osteoartritisa koljena

Student

Hela Artić, 2498/336

Mentor

Izv. prof dr. sc. Zoran Peršec

Varaždin, svibanj 2022. godine

Prijava završnog rada

Definiranje teme završnog rada i povjerenstva

ODJEL	Odjel za sestrinstvo		
STUDIJ	preddiplomski stručni studij Sestrinstva		
PRISTUPNIK	Hela Artić	MATIČNI BROJ	2498/336
DATUM	12.2.2022.	KOLEGIJ	Kirurgija, traumatologija i ortopedija
NASLOV RADA	Uloga medicinske sestre u liječenju osteoartritisa koljena		
NASLOV RADA NA ENGL. JEZIKU	Role of the nurse in the treatment of knee osteoarthritis		
MENTOR	Zoran Peršec	ZVANJE	izv.prof.dr.sc.
ČLANOVI POVJERENSTVA	<ol style="list-style-type: none">Ivana Herak, pred., predsjednikizv.prof.dr.sc. Zoran Peršec, mentordoc.dr.sc. Željko Jeleč, članValentina Vincek, pred., zamjenski član		

Zadatak završnog rada

BROJ	1524/SS/2022
------	--------------

OPIS

Osteoartritis je jedna od najraširenijih bolesti, te je čest uzrok invaliditeta. Bilo koji zglob može biti zahvaćen, ali najčešće zahvaća zglob koljena, kuka, stopala, kralježnicu, te zglobove šake. Zglob koljena najveći je zglob u ljudskom tijelu. OA predstavlja kroničnu, degenerativnu, progresivnu bolest zglobova kojoj je osnovni uzrok propadanje zglobne hrskavice. Procjenjuje se da se gonartroza javlja iznad 60-te čak kod 90% ljudi, češće zahvaća žene nego muškarce. Dijagnoza se postavlja na temelju RTG snimke i kliničkog pregleda koljena kojim se utvrđuje stupanj oštećenja zglobne hrskavice. Liječenje osteoartritisa uključuje kirurške i nekirurške metode liječenja. Medicinska sestra mora pružati zdravstvenu njegu najbolje kvalitete, te odluke koje donosi se moraju bazirati na prioritetima. Opća prijeoperacijska priprema može biti psihička i fizička. Edukacija pacijenta i prijeoperacijskom periodu je važna jer smanjuje mogućnost nastanka komplikacija u poslijeoperacijskom periodu, dok je uloga medicinske sestre u intraoperacijskom periodu priprema bolesnika na operacijski zahvat. U poslijeoperacijskom periodu potrebno bolesniku objasniti i reći za važnost provođenja vježbi disanja i iskašljavanja.

ZADATAK URUČEN

04.03.2022.



Predgovor

Zahvaljujem se mentoru izv. prof dr. sc. Zoranu Peršecu na ukazanom povjerenju i na znanju koje mi dao time što mi je bio mentor. Zahvaljujem se profesorima sa Sveučilišta Sjever te veliko hvala svim mentorima u svim ustanovama na prenesenom znanju i iskustvu.

Najveće hvala mami koja je uz sve nedaće bila uz mene, uspone, padove i kroz cijeli moj život. Također se zahvaljujem prijateljima koji su slušali o mojem studiranju i pomagali kada je trebalo i vjerovali u mene.

SAŽETAK

Osteoartritis (OA) je jedna od najraširenijih bolesti u našem društvu, odmah iza kardiovaskularnih bolesti i čest je uzrok invaliditeta kod starijih osoba u zapadnom svijetu. Bilo koji zglob može biti zahvaćen, ali najčešće zahvaća zglob koljena, kuka, stopala, kralježnicu, te zglobove šake. Zglob koljena (*articulatio genus*) je najveći zglob u tijelu čovjeka. Povezuje donji kraj bedrene kosti s gornjim krajem goljenične kosti. Strukture koljena mogu biti podijeljene u nekoliko kategorija. Menisci (*menisci articulaires*) odnosno ploče vezivne hrskavice, trokutastog oblika na poprečnom presjeku, osiguravaju ujednačenost zglobnih površina bedrene i goljenične kosti. Postoje medijalni i lateralni menisk, a odgovaraju obliku slova C ili srpa. Koljeno je zglob koji ima mnogo ligamenata koji jačaju zglobnu čahuru, a najvažnija su dva kolateralna i dva križna ligamenta. Ligamenti, svi zajedno su najvažnije strukture koje kontroliraju stabilnost koljena. Mišiću su aktivni stabilizatori koljena. U njemu se događa fleksija, ekstenzija, ali i unutarnja i vanjska rotacija. Za stabilnost i mehaniku koljenskog zgloba vrlo su bitne pobočne i ukrižene sveze. OA je degenerativna, kronična progresivna bolest zglobova čiji je glavni uzrok degeneracija zglobne hrskavice. Procjenjuje se da se gonartroza javlja iznad 60-te čak kod 90% ljudi, češće zahvaća žene nego muškarce. U primarne ili idiopatske gonartroze spada više od 50% artroza koljena, odnosno artroze kojima se ne može objasniti nastanak poznatim uzročnim čimbenicima. Sekundarni OA usko je vezan uz bolest ili neki poznati događaj. Razumijevanje promjena u ranoj fazi bolesti je bitno kako bi se lakše moglo liječiti. Prvi znak nastanka gonartroze je bol koja se javlja nakon mirovanja, te potom postupno nestaje, a pacijenti ju opisuju kao tupu ili muklu. Dijagnoza se postavlja na temelju RTG snimke i kliničkog pregleda koljena kojim se utvrđuje stupanj oštećenja zglobne hrskavice. Liječenje osteoartritisa uključuje kirurške i nekirurške metode liječenja. Medicinska sestra mora pružati zdravstvenu njegu najbolje kvalitete, te odluke koje donosi se moraju bazirati na prioritetima. Opća prijeoperacijska priprema može biti psihička i fizička. Prijeoperacijska edukacija bolesnika je važna jer smanjuje mogućnost nastanka poslijeoperacijskih komplikacija. Medicinska sestra u intraoperacijskom periodu ima ulogu pripremiti pacijenta za operaciju te pripremiti aparate i instrumente za anesteziju. Tijekom poslijeoperacijskog razdoblja potrebno je pacijentu objasniti i informirati ga o važnosti vježbi disanja i iskašljavanja. Osteoartritis je bolest koja napada starije osobe, te samim time faza opravka traje duže.

Ključne riječi: osteoartritis, koljeno, liječenje, medicinska sestra

Summary

Osteoarthritis (OA) is one of the most prevalent diseases in our society, right behind cardiovascular diseases and is often the reason for disability in the elderly of the Western world. Any joint can be affected, but it most commonly affects the knee, hip, foot, spine, and wrist joints. The knee joint (articulatio genus) is the largest joint in the human body. It connects the lower end of the femur and the upper end of the tibia. Knee structures can be divided into several categories. Menisci (menisci articularis) or connective cartilage plates, triangular in cross section, they ensure the conformity of the articular surfaces of femur and tibia. There are medial and lateral menisci, and they correspond to the shape of the letter C or sickle. The knee is a joint rich with ligaments that strengthen the joint capsule, the most important being two collaterals and two cruciate ligaments. Ligaments, all together are the most important structures that control the stability of the knee. Active knee stabilizers are muscles. Flexion, extension, but also internal and external rotation occur in it. Lateral and cruciate ligaments are very important for the stability and mechanics of the knee joint. OA is a chronic, degenerative, progressive disease of the joints, the main cause of which is the deterioration of the articular cartilage. It is estimated that gonarthrosis occurs above 60 in as many as 90% of people, affecting women more often than men. Primary or idiopathic gonarthrosis includes more than 50% of knee arthrosis, or arthrosis where the occurrence cannot be explained with the known causative factors. Secondary OA is closely related to a known event or disease. Understanding the changes in the early stages of the disease is essential to make it easier to treat. The first sign of gonarthrosis is pain that occurs after rest, and then gradually disappears, also patients describe it as dull or numb. The diagnosis is made on the basis of X-rays and a clinical examination of the knee to determine the degree of damage to the articular cartilage. Treatment of osteoarthritis includes surgical and non-surgical methods of treatment. Nurses must provide best quality health care, and the decisions nurses make must be based on the priorities of a patient. General preoperative preparation can be mental and physical. Education of patients in the preoperative period is important because it reduces the possibility of complications in the postoperative period. In the intraoperative period roles of the nurse are: prepares the patient for surgery, preparation of apparatus and instruments for anesthesia. In the postoperative period, the patient should be explained and told about the importance of conducting breathing and coughing exercises. Osteoarthritis is a disease that attacks the elderly and therefore the recovery phase lasts longer.

Key words: osteoarthritis, knee, treatment, nurse

POPIS KORIŠTENIH KRATICA

MCL- medijalni kolateralni ligament

LCL- lateralni kolateralni ligament

ACL- anterior cruciate ligament

PCL- posterior cruciate ligament

m. - musculus

SIAI- spina illiaca anterior inferior

SIAS- spina illiaca anterior superior

OA- osteoartritis

MR- magnetska rezonanca

RTG- radiografija

NSAR- nesteroidni antireumatici

SADRŽAJ

1.UVOD	1
2.KOLJENSKI ZGLOB	3
2.1. Anatomija koljenskog zgloba.....	3
2.1.1. Menisci	4
2.1.2. Ligamenti koljenskog zgloba	4
2.2. Mišići koljenskog zgloba.....	5
2.3. Biomehanika i pokreti koljenskog zgloba	8
3.OSTEOARTRITIS	9
3.1. Uzroci osteoartritisa	9
3.2. Primarne i sekundarne gonartroze	10
4.PATOFIZIOLOGIJA OSTEOARTRITISA.....	11
5.KLINIČKA SLIKA OSTEOARTRITISA	11
6.DIJAGNOSTIKA	13
6.1. RTG snimke i pregled koljena.....	13
6.2. Magnetska rezonanca	14
7.LIJEČNJE OSTEOARTRITISA	15
7.1. Konzervativno liječenje.....	16
7.2. Kirurško liječenje	16
7.2.1. Kauzalno liječenje	17
7.2.2. Palijativno liječenje	17
7.2.3. Aloartroplastika i artodeza	18
8.ULOGA MEDICINSKE SESTRE U LIJEČENJU OSTEOARTRITISA KOLJENA	18
8.1. Prijeoperacijska priprema pacijenta	19
8.1.1. Priprema pacijenta dan prije operacije	20
8.1.2. Priprema pacijenta na dan operacije.....	21
8.2. Intraoperacijski period.....	22
8.3.Poslijeoperacijska zdravstvena njega	23
8.3.1.Faze poslijeoperacijskog perioda	23
8.3.1.1.Prva faza	23
8.3.1.2.Druga faza	24
8.3.2.Poteškoće i komplikacije u poslijeoperacijskom periodu.....	25
9.ZAKLJUČAK	28
10.LITERATURA	29

1. UVOD

Osteoartritis (OA) je bolest koja napreduje vrlo sporo, ali dovodi do aktivne degeneracije zglobne hrskavice uzrokujući simptome bolova u zglobovima, ograničenje kretanja i ukočenost. Karakteristično je da se simptomi pogoršavaju sa podnošenjem težine i aktivnosti, a poboljšavaju se mirovanjem. Bilo koji zglob može biti zahvaćen, ali najčešće zahvaća zglob koljena, kuka, stopala, kralježnicu, te zglobove šake. OA je jedna od najraširenijih bolesti u našem društvu, odmah iza kardiovaskularnih bolesti i čest je uzrok invaliditeta kod starijih osoba u zapadnom svijetu. Zbog promjene načina života, s kojim se mijenjaju i životne navike, kao što su smanjeno kretanje i povećana tjelesna težina, OA će postati značajniji u sljedećih nekoliko desetljeća [1].

Razvoj našeg kostura omogućuje nam samo da nepotpuno podnesemo težinu, a zglobovi donjih udova moraju neprestano podnositi težinu gornjeg dijela tijela pri hodu ili čak i dok stoje. Nošenje tereta stvara pritisak na kukove, koljena i kralježnicu. Bipedalizam bi tada mogao biti „mehanički“ čimbenik rizika za OA, no ono što se suprotstavlja ovoj hipotezi je činjenica da su neki četveronošci jednako pogođeni osteoartritisom, što govori da su mehanizmi bolesti ipak malo složeniji [2]. Vrlo je bitno razumjeti povijest bolesti i liječenje kako bismo joj znali pristupiti u budućnosti. Ljudi nisu jedina vrsta zahvaćena tom bolešću. Tim istraživača u Ujedinjenom Kraljevstvu izvijestio je o otkriću fosila dinosaura starog 150 milijuna godina koji je pokazivao stanje slično artritisu, čak je i impresivni *Tyrannosaurus rex* identificiran kao meta OA. U našoj evolucijskoj povijesti je zabilježeno da je naša neandertalska rodbina uznemirena od strane OA [1]. Mnogi prijelomi uočeni na kosturima neandertalca ukazuju na opasan život, vjerojatno prekratak da bi se dosegla dob u kojoj se ova bolest počinje manifestirati.

Dok mnogi tekstovi o bolestima kostiju i zglobova koje su napisali očevi utemeljitelji zapadne medicine (Hipokrat, Celsus, Galen) detaljno opisuju kako smanjiti broj prijeloma i iščašenja, te kako liječiti rane, niti jedno poglavlje nije posvećeno reumatskim bolestima. Oticanje i bolovi u zglobovima, giht, čirevi i naprezanje mišića obično se poboljšavaju hladnom vodom koja smanjuje oticanje i uklanja bol. Neki savršeno očuvani kosturi koji potječu iz egipatskog doba doista daju vrijedne podatke o postojanju nekoliko reumatskih bolesti. Zaključno tome znamo da ankilozantni spondilitis i upalna bolest koja pogađa uglavnom zglobove lumbalnog područja postoji barem od trećeg tisućljeća prije Krista.

Egipatski dokumenti otkrivaju da su se za liječenje koristile masti koje sadrže masnoću, ulje, med ili koštanu srž u koju su se mogli dodati različiti sastojci [2]. Francuski paleontolog Marcelline Boule, rekonstruirao je cijeli kostur čovjeka na kojem se jasno vidi značajan artritis. Krajem 18. st. liječnik William Heberden opisao je „digitorum nodi“ koji se sada nazivaju Heberdenovi čvorovi i klasična su značajka osteoartritisisa. Shodno tome došao je do zaključka da oni predstavljaju progresiju bolesti koja se razlikuje od gihta. Sam izraz osteoartritis dolazi iz 1886. kada ga je skovao engleski liječnik John Kent Spender. Klinička procjena zbog razlikovanja osteoartritisisa od reumatoidnog artritisa postala je prihvaćena u 20. st. zahvaljujući Archibladu E. Garrodu, engleskom liječniku i profesoru medicine na Oxfordu. Sredinom 20 st. Jonas Kellgren je također vidio detaljne rendgenske abnormalnosti povezane s osteoartritisom, kao i razgraničavanje podskupina kao što su erozivni, upalni i generalizirani OA. Liječenje se pokušavalo tisućama godinama s različitim uspjesima. Stari Egipćani i Grci su koristili stare ploče i vrbino lišće kako bi liječili bolest. Naime, 1763. godine, velečasni Edmund Stone istražio je uporabu ekstrakta kore vrbe za terapiju mišićno-koštane bolesti. Korištenje tog lijeka dovelo je do lijekova koje danas poznajemo kao aspirin. Modifikacija lijekova dovela je do uvođenja prvog nesteroidnog protuupalnog lijeka [1]. Proučavanje kostura ekshumiranih iz kriptе Kristove crkve koja se nalazila u istočnom Londonu dokazano je da su muškarci više patili od OA nego žene. Primjetila se pojava nekih novih lijekova (kinin protiv groznice, ipakekuana (biljka) koja se koristila kod proljeva, te kava i čaj kao psihostimulansi). No, sve to nije učinilo mnogo za pacijente oboljele od osteoartritisisa, koji su da bi ublažili bol pribjegli liječenju korom vrbe, te bogatim termalnim lijekovima. Ljudi oboljeli od osteoartritisisa pribjegli su homeopatiji, prvoj „alternativnoj“ medicini, koju je 1796. godine predložio Christian Samuel Hahnemann. Osteoartritis se može nazvati najstarijom poznatom bolešću na svijetu [2]. Javljanje osteoartritisisa na zglobo koljena naziva se gonartroza, dolazi od grčke riječi „gonato“ što znači koljeno, te „arthritida“ što znači artritis. Kada se koristi riječ artroza, odnosi se na bolest koja se javlja na jednom ili više zglobova. Sve promjene koje se događaju povezane su s jakom boli, deformitetom zgloba i ograničenom pokretljivošću. Osteoartritis može zahvatiti svaki zglob, ali najčešće su zahvaćeni potporni zglobovi, što uključuje osteoartritis koljena (gonartroza). Zglob koljena najstroženiji je zglob u ljudskom tijelu, a osim toga spada u zglobove u opterećenju tj. nosi težinu tijela. Što znači da je izloženo djelovanju mehaničkih sila, te je prilikom hodanja i stajanja stalno opterećeno. Simptomi gonartroze su promjenjivi. Na početku se mogu pojaviti blagi simptomi poput boli, a kako bolest napreduje može doći do blokade kolenskog zgloba [13]. U nastavku je opisana anatomija koljena, spomenut je i osteoartritis, te gonartroza.

Naglasak je na ulozi medicinske sestre i njezinom radu sa pacijentima oboljelima od gore navedenog stanja.

2. KOLJENSKI ZGLOB

Da bi se bolje razumjelo kako nastaju problemi s koljenom, bitno je razumjeti njegovu anatomiju, te zajednički rad njegovih dijelova kako bi održali normalnu funkciju. Zglob koljena (*articulatio genus*) je najveći zglob u ljudskom tijelu, a povezuje donji kraj bedrene kosti (*femura*) i gornji kraj goljениčne kosti (*tibie*). Najčešće se ozljeđuje i najkompliciranije je građe. Sastoji se od 3 kosti, koje čine 2 različita zgloba: natkoljениčna kost (*femur*) i potkoljениčna kost (*tibia*) čine jedan zglob, a natkoljениčna kost i iver (*patela*) čine drugi zglob. Zglob koljena služi za prijenos težine gornjeg dijela tijela na potkoljениcu i stopalo. Dobro funkcionirajući koljenski zglob krucijalan je za pokretljivost, uključujući hodanje, trčanje i stajanje [3,4].

2.1. Anatomija koljenskog zgloba

Strukture koljena mogu biti podijeljene u nekoliko kategorija. One uključuju: ligamente, tetive, hrskavicu, živce, mišiće, sinovijalnu tekućinu i krvne žile. Sinovijalna tekućina je viskozna tekućina koju izlučuju sinovijalne stanice smještene u unutarnjoj membrani. Ona sadrži hijaluronsku kiselinu koja se izlučuje u zglobni prostor koljena zbog povećanja elastičnosti i viskoznosti zglobne hrskavice, te pomaže u smanjenju trenja u zglobu koljena podmazivanjem površine između sinovije i hrskavice [4].

U ovom se zglobu uzglobljava distalni dio natkoljениčne kosti (*condyli femura*), proksimalni dio goljениčne kosti (*condyli tibie*), te iver (*patela*). Obložene su hrskavicom kako bi bilo što manje trenja između kostiju. Zglobne plohe tibije i fibule imaju doticaj jedna sa drugom samo u sredini, dok se drugdje dodiruju vezivnohrskavične pločice (menisci). Patela ili sezamska kost ostvaruje kontakt s prednje strane koljena dajući njezinoj stražnjoj površini dorzalni (zglobni) oblik, sa medijalnom i lateralnom fasetom klizi duž patelarne površine (*facies patellaris*) na kondilima natkoljениčne kosti (*femura*) [5]. Kondili se oslanjaju na vrh površine tibije. Patela klizi kroz poseban utor koji tvore femoralni kondili, a naziva se patelofemoralni utor. Manja kost potkoljениce, fibula, nikada zapravo ne ulazi u zglob koljena. Ima mali zglob koji se sa strane spaja sa tibiom, no taj se zglob pomiče vrlo malo.

Zglobna hrskavica je materijal koji pokriva krajeve kostiju bilo kojeg zgloba. To je skliska tvar koja omogućuje površinama da klize jedna uz drugu bez da oštete bilo koju drugu površinu. U koljenu, zglobna hrskavica pokriva krajeve bedrene kosti, vrh potkoljenice i stražnji dio patele [5].

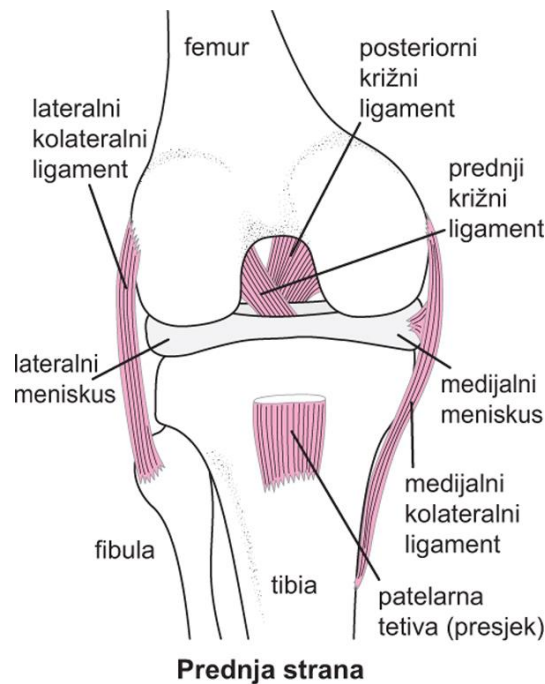
2.1.1. Menisci

Menisci (*menisci articulaires*) ili vezivnohrskavične ploče, trokutastog oblika na poprečnom presjeku, osiguravaju sukladnost zglobnih ploha femur i tibije. Postoje medijalni i lateralni menisk, a odgovaraju obliku slova C ili srpa. Medijalni menisk je u obliku otvorenog slova C, a uspoređujući ga sa lateralnim on je manje pokretljiv, ali se hvata dalje. Lateralni menisk je u obliku zatvorenog slova C i pokretljiviji je zbog neposredne blizine hvatišta. Lateralni i medijalni menisk povezuje poprečna veza s prednje strane (*lig. transversum genus*), što dodatno povećava snagu meniska [6]. Menisci u koljenu imaju zadaću elastičnih jastučića, oni sprječavaju da kondili femura dodiruju glavu tibije tijekom fleksije. Vanjski rub meniska je zadebljan i spaja se sa zglobnom čahuricom, te se prema sredini stanjuje i tvori tanak slobodni rub [6,7].

2.1.2. Ligamenti koljenskog zgloba

Koljeno je zglob koje je bogato ligamentima koji jačaju zglobnu čahuru, najvažnija su dva kolateralna i dva križna ligamenta. Kolateralni ligamenti su oni ligamenti koji učvršćuju zglobnu čahuru medijalno i lateralno, te stabiliziraju zglob kad je on u ekstenziji jer se u tom položaju zategnu i omogućavaju samo fleksiju koljena. Medijalni kolateralni ligament (MCL) polazi od medijalnog epikondila bedrene kosti i ima dvije trake, od kojih se jedna hvata na medijalnu plohu tijela tibije, a kraći, tj. drugi se hvata dijelom na medijalni kondil i na medijalni menisk tibije. Lateralni kolateralni ligament (LCL) ima polazište od lateralnog epikondila femura i pričvršćuje se na glavu fibule (*caput fibulae*) [3]. Unutar koljenskog zgloba, između tibije i fibule protežu se još dva bitna ligamenta: stražnji križni ligament (PCL) i prednji križni ligament (ACL). ACL ograničava ekstenziju, dok PCL ograničava fleksiju. Ligamenti su najvažnije strukture koje kontroliraju stabilnost koljena [5].

- **S prednje strane koljenskog zgloba:** *lig.patellae*
- **Sa stražnje strane koljenskog zgloba:** *lig. popliteum obliquum, lig. popliteum arcuatum*
- **Sa medijalne i lateralne strane koljenskog zgloba:** *lig. collaterale lateralis, lig. collaterale medialis*[7].



Slika 2.1.2.1. Anatomija koljena

(Izvor: <http://www.msd-prirucnici.placebo.hr/msd-prirucnik/ozljede-i-trovanja/prijelomi-iscasenja-uganuca/uganuca-koljena-i-ozljede-meniskusa>)

2.2. Mišići koljenskog zgloba

Mišići su aktivni stabilizatori koljena, a najvažniji je kvadriceps (*m. quadriceps*), četveroglavi mišić, a nalazi se prednje strane, grupa ishiokruralne muskulature sa stražnje strane, te grupa adduktora s unutarnje strane koljena. Koljeno je vrlo pokretljiv zglob. U njemu se događa fleksija, ekstenzija, ali i unutarnja i vanjska rotacija. Ozljede koljena su česte zbog toga što su oba zglobna tijela konveksna [6].

- **Prednja skupina natkoljeničnih mišića:** *m. quadriceps femoris, m. sartorius, m. tensor fasciae latae*

M. quadriceps femoris 4 glave (*m. rectus femoris*, *m. vastus intermedius*, *m. vastus medialis*, *m. vastus lateralis*), a opisuju se kao zasebni mišići.

M. rectus femoris polazi s donjeg prednjeg trna bočne kosti (SIAI), a hvatište mu je na gornji rub ivera (*patella*) i dalje tetivom na hrapavost goljenične kosti (*tuberositas tibiae*).

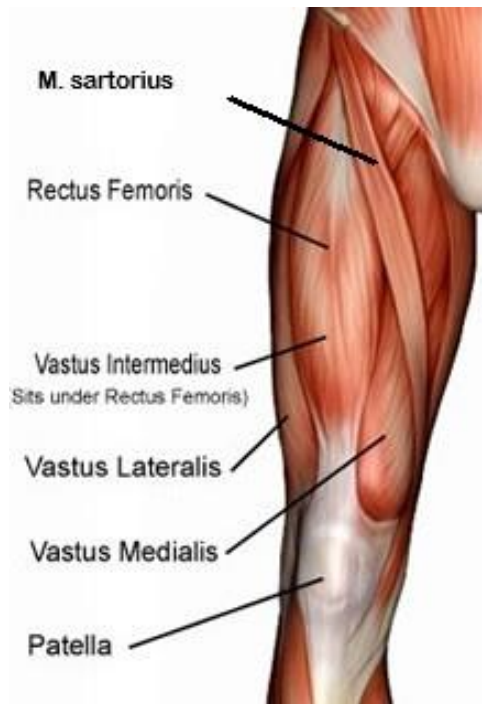
M. vastus intermedius polazi s gornje dvije trećine prednje ploštine kosti, te se hvata na gornji rub ivera i dalje tetivom na hrapavost goljenične kosti.

M. vastus medialis polazi s donje polovine linije intertrohanterike i s medijalne usne hrapave pruge (*linea aspera*), hvatište mu je distalno na medijalni suprakondilarni dio femura i na medijalni rub ivera i dalje na hrapavost goljenične kosti.

M. vastus lateralis polazi s gornje polovine linije intertrohanterike i s lateralne usne hrapave pruge. Mišić se hvata distalno na lateralni rub ivera i dalje na hrapavost goljenične kosti.

M. sartorius polazi s prednje trnaste izbočine grebena bočne kosti (SIAS). On ide dolje i medijalno ukoso preko prednje strane natkoljenica, malo zavija iza medijalnog kondila bedrene kosti, te se veže na medijalnu plohu goljenične kosti ispod medijalnog kondila.

M. tensor fasciae latae polazi s vanjskog dijela bočnog grebena (*crista iliaca*), te s prednje trnaste izbočine grebena bočne kosti (SIAS). U razini velikog obrtača prelazi u snažnu tetivu koja čini traktus iliotibialis zajedno s *m. gluteus maximus*. Tetiva se hvata na lateralni kondil goljenične kosti [8].



Slika 2.2.1. Prednja skupina natkoljениčnih mišića

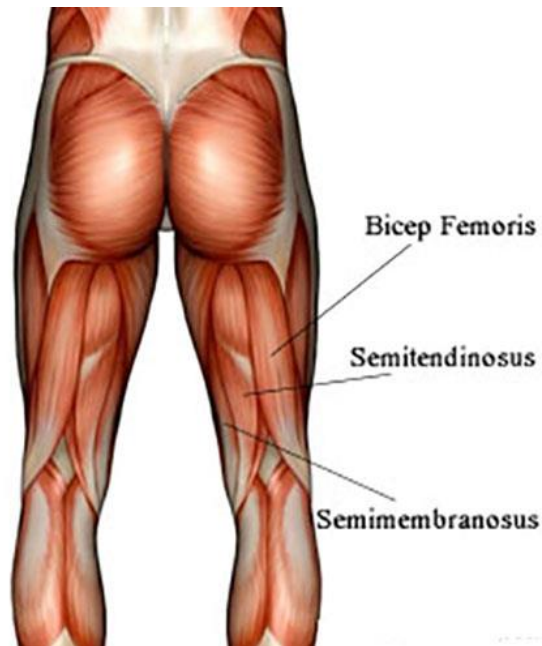
(Izvor: <https://www.fitness.com.hr/vjezbe/vjezbe/Video-vjezbe-za-kvadriiceps.aspx>)

- **Stražnja skupina natkoljениčnih mišića:** Hamstringsi- *m. biceps femoris*, *m. semitendinosus*, *m. semimembranosus*

M. biceps femoris se sastoji od dvije glave: kratka glava (*caput breve*) polazi s donjeg dijela hrapave pruge (*linea aspera*) bedrene kosti, a duga glava (*caput longum*) polazi s lateralne strane sjedne izbočine (*tuber ischiadicum*). Mišićna vlakna prelaze u trbuh i spuštaju se po stražnjoj lateralnoj strani bedrene kosti i tetivom se vežu na lateralni dio glave lisne kosti (*fibula*) i lateralni kondil goljениčne kosti (*tibia*).

M. semitendinosus polazi od sjedne izbočine (*tuber ischiadicum*), te prelazi u trbuh u kojem je umetnuta tetiva i veže se na medijalni kondil goljениčne kosti na stražnjoj strani.

M. semimembranosus polazi od sjedne izbočine (*tuber ischiadicum*), te se nalazi ispod polutetivnog mišića, te se hvata tetivno na medijalni kondil goljениčne kosti i na poplitealnu fasciju [8].



Slika 2.2.2. Stražnja skupina natkoljениčnih mišića

(Izvor: <http://fitness.bluegym.hr/skraceni-hamstringsi-ili-zadnja-loza/>)

2.3. Biomehanika i pokreti koljenskog zgloba

Pobočne i ukrižene sveze važne su za stabilnost i mehaniku koljena (*lig. collaterale mediale et laterale, lig. cruciatum anterius et posterius*). Osim što su primarni nositelj stabilnosti koljena, ligamenti određuju vrstu i ograničenje raspona pokreta koljena. Pokreti pobočnih i ukriženih sveza usklađeni su kroz cijeli raspon pokreta koljenskog zgloba, a sve u skladu s funkcijom meniska koljena [9,10].

Stabilizatore u koljenu dijelimo na aktivne i pasivne. Aktivnim stabilizatorima nazivamo mišiće koji su među najjačima u ljudskom tijelu, te oni ujedno i pokreću zglob, dok su pasivni stabilizatori zglobna čahura, ligamenti i menisci. Uz ligamente veliku zadaću imaju i menisci. Njihov cilj je zaštititi zglobnu hrskavicu kako bi se smanjilo trenje između kondila femura i tibije, povećala kontaktna površina između zglobnih tijela na različitim točkama u koljenu, te prijenos opterećenja s bedrene kosti na tibiju. Svakim pokretom koljena menisk se pomiče i ispravlja nedosljednost tibijalnih i fibularnih kondila.

Koljenski zglob je kutnoobrtni zglob, što znači da su kretnje u ovom zglobu fleksija (0° - 135°) i ekstenzija (135° - 0°), te rotacija (unutarnja rotacija (0° - 10°) i vanjska rotacija (0° - 40°) koja se izvodi dok je koljeno u fleksiji tj. flektiranom položaju. Kod ekstenzije, menisci se pomiču prema naprijed, a kod fleksije prema natrag, te značajno sudjeluju u prenošenju opterećenja s femura na tibiju. U uspravnom stavu i kod ispruženog koljena rotacija potkoljenice je nemoguća jer su zategnute pobočne sveze, koje kod fleksije koljena olabave [6,7].

3. OSTEOARTRITIS

Osteoartritis (OA) je poznat i pod nazivom osteoartroza ili samo artroza. OA predstavlja kroničnu, degenerativnu, progresivnu bolest zglobova, a osnovni uzrok je propadanje zglobne hrskavice. Nakon kardiovaskularnih bolesti, drugi je najčešći uzrok kronične onesposobljenosti, zato je prevencija vrlo bitna [11].

Najčešća je degenerativna bolest s konačnim ishodom gubitka funkcije u zglobovima i jedan od vodećih uzroka invalidnosti. Ova degenerativna bolest zahvaća oko 250 milijuna ljudi diljem svijeta, otprilike 35% je pacijenata starijih od 65 godina, te više od 27 mil. ljudi u SAD-u. U Kellgren-Lawrence sustavu, opisanom 1957. godine smatra se da je OA degenerativna bolest hrskavice, ali nedavni dokazi sugeriraju da je OA zapravo multifaktorski entitet koji uključuje više uzročnih čimbenika. Dobro je poznato da tkivo hrskavice nije jedino uključeno tkivo. Dakle, izvor boli većinom dolazi iz promjena nehrskavičnih komponenti zgloba kao što je zglobna kapsula, subhondralne kosti, ligamenata, sinovije i periartikularnih mišića. Kako bolest napreduje stvaraju se osteofiti, slabe periartikularni mišići, te ligamenti postaju labaviji. Brzina napredovanja bolesti različita je od osobe do osobe [12].

3.1. Uzroci osteoartritisa

Koljenski zglob svakodnevno je izložen opterećenjima, te zbog toga nije čudno da se ono „izliže“ kod većine ljudi prije vremena. Procjenjuje se da se gonartroza javlja iznad 60-te čak kod 90% ljudi, češće zahvaća žene nego muškarce [13].

U nastanku osteoartritisa koljena javlja se više rizičnih čimbenik, a to su većinom nasljeđe, trauma, hormonalni faktori, djelovanje određenih kemijskih spojeva, bolest, dob, nejednakost duljine donjih ekstremiteta, te životne navike i aktivnost. Zbog starenja organizma ili zbog prisutnih čimbenika rizika na površini hrskavice dolazi do trganja vlakana, te tako gube svoju glatkoću. Artrozu koljena dijelimo na primarni i sekundarni oblik. OA kuka i koljena glavni je zdravstveni problem u starijoj populaciji, a kod zglobova koji nose težinu, dovodi do teškog invaliditeta i ugrožava kvalitetu života [11].

3.2. Primarne i sekundarne gonartroze

U primarne ili idiopatske gonartroze spada više od 50% artroza koljena, odnosno artroze kojima se ne može objasniti nastanak poznatim uzročnim čimbenicima. Pacijenti kod kojih je gonartroza primarna nemaju ozljede ni upale, osovina opterećenja je uredna, te moguće da nije bio uključen u teže fizičke napore ni povećanoj tjelesnoj težini. Primarne gonartroze uključuju biokemijske, endokrinološke, metaboličke čimbenike kao i čimbenike koji mogu varirati ovisno o dobi, genetskim i bihevioralnim utjecajima, te spolu. Idiopatske gonartroze zahvaćaju medijalnu i lateralnu stranu koljena ujedno i femoropatelarni zglob. Artroze se obično javljaju na oba koljena dok je u nekim slučajevima drugo koljeno sasvim uredno. Jednostrani OA koljena češći je kod mladih muškaraca, a nerijetko je uzrokovan prethodnom ozljedom ili operacijom. Konstanta koja se javlja kod primarnih osteoartritisa koljena je to da se javlja kod pacijenata visoke dobi, a kod žena se javlja i do 3 puta češće nego kod muškaraca [14,15].

Sekundarni OA usko je vezan uz bolest ili neki poznati događaj, npr. intraartikularni prijelom, kongenitalne ili razvojne anomalije, slabost mekog tkiva i sl., točnije nastaje zbog promijenjenih mehaničkih odnosa, te zbog toga njihov nastanak smatramo objašnjivim. Posebno mjesto zauzimaju sekundarne gonartroze koje nastaju radi osovinskih deformiteta donjih ekstremiteta (O i X koljena) bilo koje etiologije. Opterećenje u koljenu je povećano i do nekoliko puta, te to dovodi do ubrzanog propadanja zglobne hrskavice unutarnjih ili vanjskih kondila (nikad oba kondila) i patele koja se kod varusa (O koljena) pomiče medijalno, a kod valgusa (X koljena) lateralno [14, 15].

4. PATOFIZIOLOGIJA OSTEOARTRITISA

Artroza se na početku smatrala bolešću zglobne hrskavice, no kasnije se dokazalo da zahvaća čitav zglob. Razumijevanje promjena u ranoj fazi OA važno je, jer te promjene još uvijek mogu biti reverzibilne, pa se stoga može započeti preventivno liječenje kako bi se usporilo ili preokrenulo daljnje napredovanje bolesti. Osteoartritis je najčešća kronična bolest zglobova, učestalost raste s dobi. Zglobna hrskavica se sastoji od kolagena tipa II, proteoglikana i tkivne tekućine. Nije poznato što uzrokuje neravnotežu između degradacije i popravka hrskavice. Trauma koja uzrokuje mikrofrakturu ili upalu koja uzrokuje blagi porast enzimske aktivnosti može dopustiti stvaranje čestica „trošenja“, koje bi potom mogli progutati rezidentni makrofagi. Degenerativne promjene u zglobnoj hrskavici dovode do omekšavanja hrskavice, fibrilacijske zone površinskih slojeva, pucanja i smanjenja debljine hrskavice, ali te promjene postaju sve izraženije s vremenom. Sve se te promjene u zglobnoj hrskavici nazivaju hondropatijom [16].

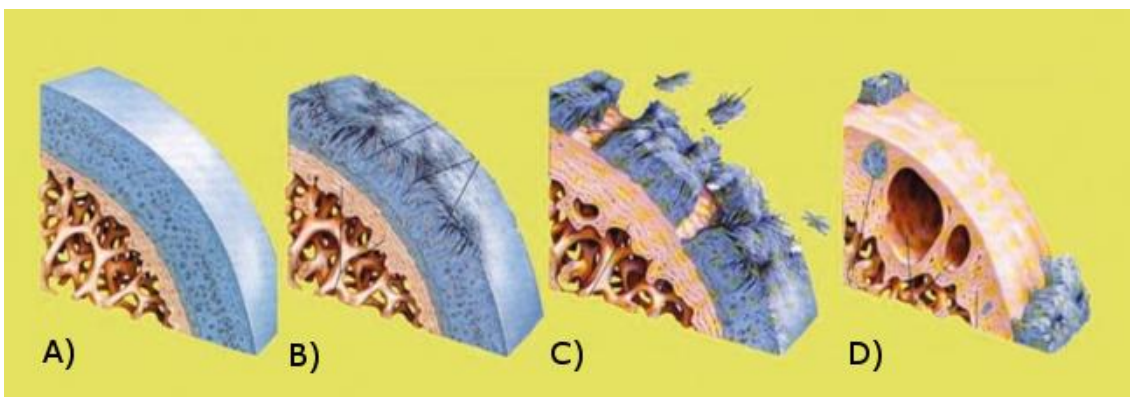
Degenerativni proces počinje pojavom malenih pukotina koja se nalaze na površini zglobne hrskavice, te propadanjem kolagenih vlakana u koje su zamotane. Pukotine koje se nalaze na zglobnoj hrskavici postaju sve dublje, pa se zbog toga pojedina vlakna otkidaju, a kasnije dolazi do fibrilacije tj. otkidanja komadića hrskavice od podloge. Zbog nemogućnosti regeneracije hijaline hrskavice, hondrociti ne mogu nadoknaditi gubitke, te se njezino propadanje nastavlja. Međutim, propadanje hijaline hrskavice nije uzrok boli kod OA. Daljnje propadanje hrskavice i pritisak pri opterećenju i kretanju dovode do reaktivnog zgušnjavanja. Također u zglobu može doći do reaktivne prolazne upale, sinovitisa [17].

5. KLINIČKA SLIKA OSTEOARTRITISA

Artroza je u ranom stadiju rijetko praćena simptomima, no prvi se simptomi javljaju kod opterećenja zgloba i kasnije napreduju. Prvi znak nastanka gonartroze je bol koja se javlja nakon mirovanja, te potom postupno nestaje, a pacijenti ju opisuju kao tupu ili muklu. Naime, ukočenost je isto jedan od simptoma OA, obično je najuočljivija rano ujutro, ali se može pojaviti i kasnije kroz dan, obično nakon razdoblja neaktivnosti. Jutarnja ukočenost obično je kratkotrajna (od 10 do 30 minuta). Također se javlja osjećaj umora koji se javlja na početku prilikom jačeg opterećenja zgloba. Degeneracija zgloba koljena klinički je kasna i nastaje

postupno. Kroz vrijeme se bol javlja prilikom hoda po neravnim površinama ili uz i niz stepenice. Bol je izrazito jaka nakon rada koji zahtjeva čučanje ili klečanje. Karakteristična bol se javlja prilikom ustajanja i početka hodanja dok se koljeno ne razgiba, nakon toga popušta, ali se s vremenom ponovno javi tako da pacijent mora stati. Bol se također može javiti prilikom dugog sjedenja, no može se javiti i kroz noć. Noćna bol ometa san, pacijent se budi umoran, te postaje osjetljiviji na bol. Kretanje u koljenu postaju manjeg opsega, pacijent ne može do kraja saviti koljeno ili ga do kraja ispružiti. Bol koja proizlazi iz osteoartrisa koljena osjeća se točno oko koljena, dok kod OA kuka bol zrači u tijelo. Karakteristike artroze i njezin nastanak, te progresija patoloških procesa drugačije su kod svake osobe, pa je zbog toga važno individualno pristupiti pacijentu. Ako je veće oštećenje zgloba, to su i češći bolovi prilikom mirovanja. Postoje 4 stupnja oštećenja koja se javljaju kod artroze koljena [18]:

1. Neoštećena hrskavica
2. Blage degenerativne promjene
3. Uznapredovale degenerativne promjene (osteofiti)
4. Završni stadij degenerativnih promjena



Slika 5.1. Stupnjevi oštećenja hrskavice

(Izvor: <https://lumbalis.net/2020/11/30/artroza-koljena-gonartroza/>)

Pokreti koljena praćeni su krepitacijama koje pacijent osjeća, ali ih i drugi mogu čuti, one se mogu osjetiti stavljanjem ruke na koljeno prilikom izvođenja fleksije i ekstenzije koljena. Krepitacije mogu biti izraženije tijekom aktivnog kretanja, nego tijekom pasivnog kretanja. Deformacija i nestabilnost koljenskog zgloba znakovi su izrazitog oštećenja zgloba. Kvadriceps je u hipotrofiji kod koljena zahvaćenog artrozom, koje je i deformirano.

Deformitetu pridonosi poremećena osovina (X i O koljena). Koljeno, točnije, koljenski zglob zbog izljeva može zadebljati, a nerijetko dolazi do lokalne upale. Artroza koljena se s vremenom pogoršava što povećava pacijentovu bol i šepanje je izraženije, stoga pacijent počinje koristiti štake ili štap. Zbog bolova se pacijent sve manje kreće, dobiva na tjelesnoj težini, te samim time pogoršava stanje gonartroze [14].

6. DIJAGNOSTIKA

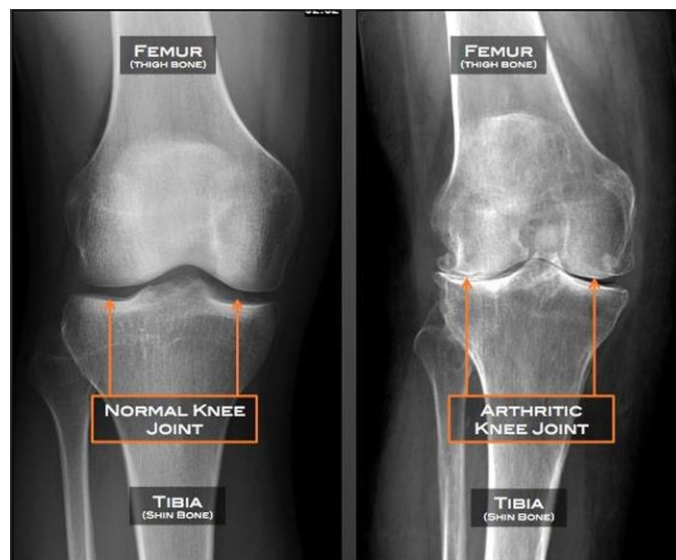
Dijagnoza se temelji na rendgenskim snimkama i kliničkom pregledu koljena kojim se utvrđuje stupanj oštećenja zglobne hrskavice. Kliničkim pregledom javljaju se karakteristike kao što su: bol pri palpaciji, bol pri pokretu, krepitacije kod pokreta, zglobni izljev, zadebljanje zgloba, ograničeni pokreti i trofičke promjene na okolnoj muskulaturi, te radiološki vidljivi osteofiti i ciste u subhondralnoj kosti, reaktivna subhondralna sklerozai suženje zglobne pukotine [18].

Rezultati laboratorijskih testova uglavnom su u granicama normale, te se zbog toga koriste više kod isključivanja ostalih bolesti. Na rendgenskoj snimci mogu se naći sva obilježja gonartroze, a opisuju se kao tipične patološke promjene. Na RTG snimkama osteofiti se mogu uočiti najranije, zatim slijede suženja zglobne pukotine, subhondralne koštane ciste i osteoskleroza. No, ne pokazuju sve osobe koje imaju bolove u zglobovima jasne radiološke nalaze, stoga često postoji nesklad između rendgenskih nalaza i simptoma. U dijagnostici artroze koljena se mogu koristiti i druge metode (artrografija, magnetska rezonanca, scintigrafija i termografija), oslanjamo se najčešće na klinički nalaz i rendgenske snimke koljena u oba smjera [19,20].

6.1. RTG snimke i pregled koljena

RTG snimanje se obično radi u ležećem položaju, no ako je poremećena os koljena, najbolje je pretragu raditi u stojećem položaju i to oba koljena istovremeno. RTG koljena nezamjenjiva je dijagnostička pretraga. Prilikom snimanja je potrebno prikazati najmanje polovinu natkoljenice i polovinu potkoljenice, da bi se lakše odredila osovina noge i izmjerili femorotibijalni kutevi. Narušen kut (valgus ili varus koljeno) ukazuje na to radi li se o primarnoj ili sekundarnoj artrozi. Kod artroze zglobne pukotine su kontinuirano sužene, no

ukoliko je osovina noge uredna, suženje se nalazi na medijalnoj (unutarnjoj) ili lateralnoj (vanjskoj) strani. Što je degenerativni proces jači, to je suženje zglobne hrskavice jače. Identifikacija OA na običnim rendgenskim snimkama znači da već postoji gubitak pune debljine hrskavice, pa čak i kontakt kosti na kosti. Česta pojava je sklerozacija kosti uz degenerativne ciste kod uznapredovalih gonartroza. U koljenom se zglobu često vide slobodna zglobna tijela, okruglasta, koštano-hrskavične građe, obično smještena u koljenoj jami [14].

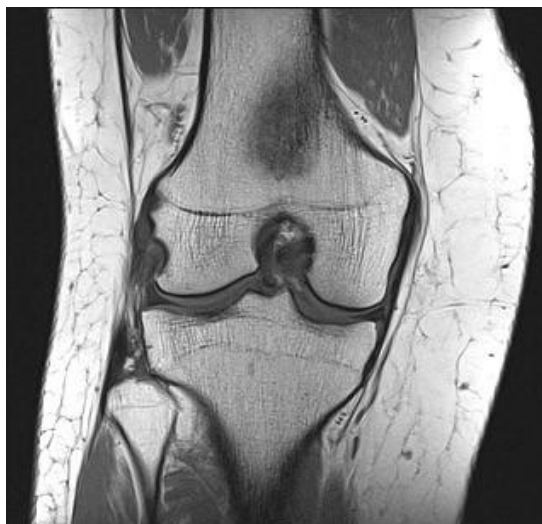

Slika 6.1. RTG snimka koljena

(Izvor: <https://hr.medicineh.com/61-runners-knee-osteoarthritis-facts-25774>)

6.2. Magnetska rezonanca

Snimanje magnetskom rezonancom (MR) je neinvazivna radiološka dijagnostička pretraga sa slojevitim prikazom tijela i s vrlo malo neugodnosti za pacijenta. U oslikavanju MR ne koristi se ionizirajuće zračenje i jasnije se razlikuju meka tkiva. Magnetska rezonanca pruža bolji uvid u određene dijelove tijela i promjene koje se događaju uvjetovanjem različitih bolesti. Često se koristi prilikom procjene ili oštećenja koljena jer se veoma dobro prikazuje sama hrskavica koljena i promjene na njoj. Magnetska rezonanca može otkriti velike žarišne lezije zglobne hrskavice koje se ne mogu otkriti na običnim filmovima [21,22].



Slika 6.2. Magnetska rezonanca koljena

(Izvor: <https://www.akromion.hr/usluge/radiologija/magnetska-rezonanca/>)

7. LIJEČNJE OSTEOARTRITISA

Liječenje osteoartritisa uključuje kirurške i nekirurške metode liječenja. Nekirurški ili konzervativni tretmani također uključuju modalitete poput mršavljenja i vježbanja kao fizikalna terapija. Farmakološki tretmani usmjereni su na smanjenje boli i upale. Ponekad je potrebno provoditi simptomatsko liječenje budući da se osteoartritis koljena treba smatrati progresivnom bolešću koja se može usporiti, a simptomi se mogu ublažiti [3].

Naime, liječenje treba prilagoditi svakom pacijentu posebno, gledajući njihovu dob, opće stanje, očekivanja, te tjelesnu aktivnost. Također, liječenje prilagođavamo prema zglobovima, ovisno o stupnju oštećenja, fazi bolesti i lokalizaciji. Budući da OA ima raznoliku kliničku sliku, važno je usmjeriti terapijsku intervenciju na pacijenta i simptome. Edukacija pacijenta, odgovarajući savjeti i tjelovježbi i aktivnosti i izbjegavanje štetnih čimbenika su srž liječenja OA [22].

7.1. Konzervativno liječenje

Konzervativno se liječenje sastoji od mjera koje rasterećuju koljeno. Pacijent treba sam sebi regulirati tjelesnu težinu, način života, smanjiti fizičku aktivnost i prilagoditi ju mogućnostima koljena. Osoba bi trebala izbjegavati hod po stepenicama, klečanje, čučanje i sl., a kod predugog sjedenja treba raditi vježbe ekstenzije koljena. Konzervativno liječenje može se još podijeliti na medikamentozno liječenje i liječenje fizikalnom terapijom, dok se konzervativnom liječenju mogu još pridružiti primjena štapa i/ili štaka. Neoperacijskim načinom liječenja izbjegava se poprilično naporna operacija i dugotrajan oporavak [22].

Kod korištenja lijekova, odnosno medikamentoznog liječenja se koriste nesteroidni antireumatici (NSAR), a u trenucima kada oni ne djeluju koristite se i intraartikularne injekcije depo preparata kortikosteroida zajedno sa lokalnim anestetikom. Najčešće se primjenjuju jednostavni neopidni analgetici, paracetamol, slabi opiodi i NSAR. Paracetamol je učinkovit kao početni analgetik za blagu do umjerenu bol. Nesteroidni antireumatici postižu veći analgetski učinak i koriste se kod umjerene boli, a kod većih doza može doći do nastanka nuspojava. Ako dođe do predoziranja kortikosteroidima, hrskavica omekšava i dolazi do pogoršanja stanja. Mlađim se pacijentima ne preporuča davanje kortikosteroida, već intraartikularnih injekcija na bazi hijaluronske kiseline [14].

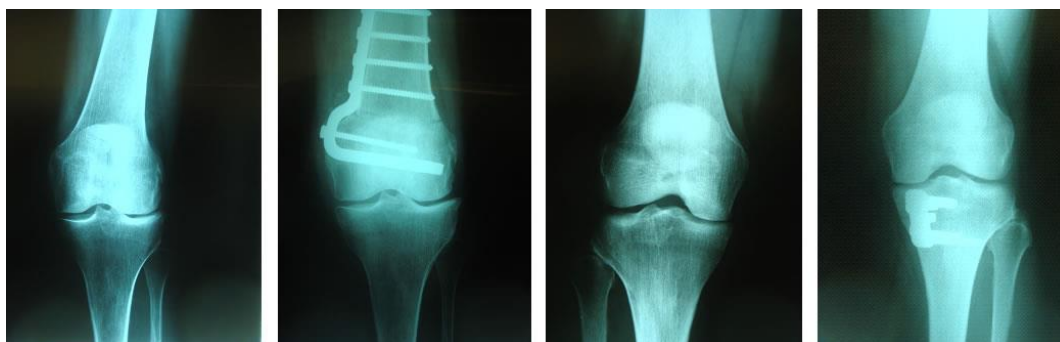
Fizioterapija je područje medicine koja koristi različita fizikalna sredstva u svrhu liječenja, te je tako vrlo bitna u liječenju gonartroze. Ova vrsta terapije koristi različite metode u liječenju kao što su kineziterapija, termoterapija, hidroterapija i elektroterapija. Kineziterapija je terapija korištenja vježbi pomoću kojih se jača mišićna masa što doprinosi poboljšanju kliničke slike, stoga je vrlo bitna stavka prijeoperacijskog i poslijoperacijskog liječenja [20,22]. Uz gore spomenute metode, jedna od važnijih je i sama edukacija pacijenta.

7.2. Kirurško liječenje

Kirurškom liječenju se pristupa ako konzervativno nije dalo zadovoljavajuće rezultate. Kod mlađih se osoba može pristupiti operacijskom liječenju i prije većih degenerativnih promjena. Ova vrsta liječenja također uključuje kauzalno liječenje, palijativno liječenje, aloartroplastiku, te artrodezu [14]. Operacija se može provesti u regionalnoj, općoj i rjeđe u lokalnoj anesteziji. Prije operacije se primjenjuje antibiotska i tromboembolijska profilaksa.

7.2.1. Kauzalno liječenje

Korektivna osteotomija ispravlja aksijalni deformitet nogu, "X" i "O" noge, čime se u cijelom ekstremitetu uspostavljaju normalni anatomske odnosi. Na početku se prvo radi crtež temeljen na rendgenogramu koljena i točnog izračuna osi koljena, te se potom pristupa kirurškom zahvatu. Kirurškim se zahvatom izrezuje klin s bazom medijalno (genu valgum) ili lateralno (genu varum) u distalnom dijelu bedrene kosti ili proksimalnom dijelu goljenične kosti. Preporuča se da genu varus ili genu valgum koljena treba korigirati prije pojave degenerativnih promjena [22].



Slika 7.2.1.1. Korektivna osteotomija

(Izvor: <https://www.bolnica-nemec.hr/hr/korektivne-osteotomije-koljena/35/12>)

7.2.2. Palijativno liječenje

Takva vrsta liječenja se koristi kod mlađih osoba koji imaju primarnu artrozu ili u situaciji kada su degenerativne promjene previše uznapredovale, a pacijentovo stanje ne dozvoljava veći zahvat. Palijativno liječenje se također provodi kako bi se smanjila bol i poboljšala funkcija zgloba. Metode liječenja se zasnivaju na ostranjenju degenerativnog tkiva, te na promjeni lokalne cirkulacije. To se sve može postići toaletom zgloba, abrazijom ili perforacijom zglobnih tijela, a danas se najčešće izvodi artroskopski. Artroskopija koljena je minimalno invazivan zahvat koji vraća funkciju koljenu. Izvodi se u operacijskoj sali u aseptičnim uvjetima i pod općom anestezijom ili spinalnom anestezijom, a velika prednost je to što može dati sliku i najnedostupnijeg dijela zgloba [22,23].

7.2.3. Aloartroplastika i artodeza

Aloartroplastika je postupak kod kojeg dolazi do zamjene zglobnog tijela kod značajno oštećenih struktura zgloba zbog uznapredovale artroze. Razlikujemo totalno endoprotezu koljena (TEP) gdje se mijenja cijeli zglob i parcijalnu endoprotezu koljena (PEP) gdje se mijenja samo oštećeni dio koljena [25].

Artrodeza se koristi kod teških infekcija koljena i istovremeno je jedino rješenje nakon neuspjele endoproteze koljena i posljednje sredstvo za kirurško liječenje [22].

8. ULOGA MEDICINSKE SESTRE U LIJEČENJU OSTEOARTRITISA KOLJENA

Medicinska sestra procjenjuje fizičke, psihološke, duhovne i socijalne probleme pacijenta. Da bi djelovala, treba slijediti određene principe, jer pružanje zdravstvene njege nije spontan proces koji se dešava sam od sebe. Medicinska sestra mora pružati zdravstvenu njegu najbolje kvalitete, te odluke koje donosi se moraju bazirati na prioritetima. Ključni članovi medicinskog tima su upravo medicinske sestre i liječnici. Osim što sudjeluju u postavljanju dijagnoza, liječenju i tretiranju simptoma, također im je uloga educirati pacijenta i njihovu obitelj o bolesti, te pružiti podršku kada je to potrebno[26].

Zbog sve više novih opcija liječenja, načina primjene lijekova, različitih doza, medicinske sestre su primorane stalno nadopunjavati svoje znanje i vještine kako bi pružile kvalitetnu njegu i točne informacije pošto se u njih pacijenti najviše pouzdaju. Medicinske sestre održavaju čestu i kvalitetnu komunikaciju s pacijentom, poglavice tijekom kritičnih trenutaka, pružaju podršku, daju savjete i ohrabruju pacijenta.

8.1. Prijeoperacijska priprema pacijenta

Odlukom o kirurškom liječenju gonartroze počinje prijeoperacijska priprema pacijenta, a završava premještanjem pacijenta u operacijsku salu. Opća prijeoperacijska priprema uključuje psihičku i fizičku pripremu pacijenta. Nakon što se donese odluka za operacijski zahvat, počinje se priprema za isti koja uključuje:

- Uzimanje sestrinske anamneze
- Laboratorijske pretrage
- Pregled anesteziologa i primjena propisane terapije
- Pisani pristanak pacijenta na operacijski zahvat
- Fizička i psihička priprema
- Edukacija pacijenta

Sestrinska anamneza obuhvaća niz prikupljenih podataka, a relevantni su za pružanje zdravstvene njege tijekom boravka u bolnici. se može dobiti prvenstveno od samog pacijenta i/ili pratnje, ali iz medicinske dokumentacije koja je prethodno bila u vlasništvu pacijenta [27]. Neki podaci se mogu dobiti i fizikalnim pregledom. Samo uzimanje anamneze olakšava medicinskom osoblju pružanje zdravstvene njege. Kod uzimanja anamneze upisuju se sljedeći podaci [28]:

- Opći podaci (ime, prezime, dob i spol)
- Opće zdravstveno stanje i pridržavanje uputa o zdravlju
- Situacijski podaci- lijekovi koje pacijent koristi i snalaženje u okruženju bolnice
- Način prehrane i uzimanje tekućine
- Tjelesna aktivnost
- Odmor i spavanje
- Eliminacija
- Samopercepcija
- Kognitivno percepcijski obrazac
- Obrazac uloga i odnosa
- Seksualno reprodukcijski obrazac
- Obrazac vrijednosti i vjerovanja
- Sučeljavanje i tolerancija sa stresom

Kada pacijent sazna da je potreban operacijski zahvat javlja se vrlo jaka emocija koja se zove strah. Medicinska sestra kroz razgovor i edukaciju, pacijenta priprema na daljnje pretrage te na ono što ga čeka. Komunikacija s pacijentom treba biti pozitivna, kako bi stekli povjerenje od pacijenta i pobudili osjećaj sigurnosti. Psihološka priprema uključuje čitav niz postupaka koji služe kako bi se smanjili osjećaj zabrinutosti, tjeskobe i potištenosti. Dobra psihološka priprema omogućava pacijentu najbolju moguću spremnost za operacijski zahvat, smanjuje anksioznost, osjećaj bespomoćnosti, strah od boli i smrti, te strah od anestezije. Reakcije pacijenta na hospitalizaciju su različite, a najčešće se javlja povlačenje, regresija i hiperaktivnost, stoga je komunikacija između osoblja i pacijenta bitna. Pacijenti koji su informiraniji su zadovoljniji, imaju manje dvojbi i strahova i znaju kako mogu sami olakšati situaciju [29].

Važno je educirati pacijente prije operacije jer se time smanjuje vjerojatnost poslijeoperacijskih komplikacija. Pacijente kod kojih je operacijski zahvat planiran, najčešće se educira o pravilnom načinu izvođenja vježbi iskašljavanja i dubokog disanja, te njihovoj važnosti. Nakon operacijskog zahvata, kako bi se smanjila mogućnost nastanka upale pluća, zbog bolje ventilacije pluća i oksigenacije krvi i tkiva, te radi poticanja na iskašljavanje bronhalnog sekreta iz pluća trebaju se provoditi vježbe dubokog disanja i iskašljavanja. Primjenjuju se i vježbe donjih ekstremiteta koje potiču cirkulaciju i smanjuje se mogućnost nastanka tromboze kao posljedica dugotrajnog mirovanja. Postoje dva načina kako pripremiti pacijenta na operacijski zahvat, jedan je priprema dan prije operacije, a drugi način je priprema pacijenta na dan operacije [27].

8.1.1. Priprema pacijenta dan prije operacije

Kao što je gore već navedeno, priprema pacijenta započinje samom odlukom o operacijskom zahvatu. Nakon odluke započinje se sa vađenjem krvi radi laboratorijskih (KKS, K, Na, urea, kreatinin, AST, ALT, PV, APTV, KG, interreakcija) pretraga, rade se testovi na AIDS, sifilis i hepatitis, te koagulogram. Provode se snimanja elektrokardiograma (EKG), anesteziološki pregled i pravilna primjena terapije koja je propisana [30].

Fizička priprema pacijenta za operacijski zahvat obuhvaća niz radioloških, laboratorijskih i drugih pretraga. Priprema kože i sluznice, probavnog trakta i priprema

dokumentacije [27]. Uzimanje tekućine je dozvoljeno do pola noći, odnosno nakon ponoći pacijent više ne smije uzimati ništa na usta kako ne bi tijekom operacije došlo do aspiracije želučanog sadržaja i komplikacija. Također je jedna od pripreme kupanje pacijenta germicidnim sapunom ili šamponom. Pacijent pere tijelo sa 25 ml otopine, ispire se s vodom, te taj postupak ponovi sa još 25 ml otopine uključujući kupanje i pranje kose, ponovno se ispire vodom i osuši ručnikom. Taj se postupak ponavlja i na sam dan operacije, nepokretni pacijenti se peru standardnom tehnikom pranja u krevetu. Posebno je potrebno obratiti pažnju na aksilarnu regiju, spolovilo, prepone, kosu, područje iza ušiju, nos, te prste na rukama i nogama [30].

8.1.2. Priprema pacijenta na dan operacije

Dan operacije započinje praćenjem vitalnih znakova (krvni tlak, temperatura, puls). Na zahtjev anesteziologa ponovno se ujutro vadi krv, ako pacijent ima kroničnu bolest od prije, potrebno mu je dati propisanu terapiju uz manje tekućine. Svaki nalaz treba evidentirati u sestrinsku dokumentaciju. Pacijent bi trebao biti na tašte, kao što je već spomenuto te kroz razgovor s njim trebamo provjeriti je li to doista tako, ako se pacijent nije pridržavao uputa neophodno je obavijestiti liječnika koji odlučuje o daljnjem tijeku. Potrebno je da pacijent skine sav nakit i pospremi na sigurno mjesto, zubnu protezu, perike, slušni aparat, proteze i sve ostalo što se može skinuti, ženama je još potrebno navesti da skinu lak za nokte, šminku i ostale kozmetičke preparate jer isti mogu prekriti izgled i stanje pacijenta te provjeriti imaju li menstruaciju [30].

Ponovno se provodi kupanje pacijenta germicidnim sapunom, gelom ili šamponom sa 25 ml otopine. 1 do 2 sata prije operacije provodi se šišanje operacijskog polja jer prerano brijanje (dan prije operacije) povećava rizik od infekcije. Šišanje ovisi o vrsti operacijskog zahvata, no u pravilu se brije površina 15-20 cm oko predviđenog reza. Pacijentu je potrebno reći da skine kopče i ukosnice, a pacijentima sa dugom kosom potrebno je svezati rep sa gumicom koja nema metalne dijelove i zatim staviti jednokratnu kapu. Potrebno je opet provjeriti dokumentaciju, je li propisana terapija dana i zapisana u dokumentaciju od osobe koja ju je dala [30].

Pacijenta je potrebno obući u odjeću za operacijski zahvat zbog zaštite i prljanja osobne odjeće, no ako ustanova ima drugo pravilo, pacijenta je moguće spustiti u salu i bez odjeće, ali

mora biti prekriven plahtom radi zaštite od pogleda. Također, neophodno je da pacijent isprazni mokraćni mjehur, pacijentu treba staviti elastične zavoje ili kompresivne čarape te primijeniti propisanu antibiotsku terapiju [30].

45 minuta prije operacijskog zahvata se daje premedikacija. U premedikacijsku listu potrebno je upisati vrijeme primjene lijekova, osoba koja ih je dala, te njihov naziv. Po dobivenoj premedikaciji pacijent mora ostati u ležećem položaju zbog mogućnosti pada kao posljedice djelovanja lijekova. Pacijenta je potrebno obavijestiti da će se osjećati omamljeno i žedno, a sa time ćemo postići smanjenje nesigurnosti i straha od nepoznatog. Također se može prakticirati davanje premedikacije „on call“ poziv iz sale, pošto neki operacijski zahvati mogu trajati dulje od predviđenog vremena. Nakon pripreme pacijenta, potrebno je još jednom provjeriti dokumentaciju, nalaze, temperaturnu listu i je li sve evidentirano i popunjeno. Pacijent se na poziv vozi u operacijsku salu uz pratnju medicinske sestre te time počinje intraoperacijski period [27, 30].

8.2. Intraoperacijski period

Pacijentovim dolaskom u salu započinje intraoperacijski period, gdje brigu o njemu preuzimaju anesteziolog, operater, anesteziološki tehničar i medicinska sestra sve do premještanja pacijent u sobu za buđenje [30].

U intraoperacijskom periodu uloga medicinske sestre je priprema pacijenta na operacijski zahvat, priprema aparata i instrumenata za provođenje anestezije. Ona djeluje u sklopu kirurškog tima, te kao dio njega brine o tome da operacija bude što uspješnija, sa što manje posljedica. Prije samog početka potrebno je ponovno provjeriti dokumentaciju i identificirati pacijenta [30].

Prije davanje anestezije, pacijentu još jednom treba pružiti psihološku podršku kako bi se smanjio osjećaj straha i nesigurnosti do postupka indukcije. Pacijenta se postavlja u određeni položaj, zavisi o vrsti operacijskog zahvata nakon čega se daje anestezija. Tijekom operacije vrši se „monitoring“ pacijenta kako bi se pratio tlak, puls, tjelesna temperatura, disanje, te je potrebno pratiti stanje svijesti i balans tekućina. Operacijski zahvat se provodi u

strogo aseptičnim uvjetima, uz korištenje zaštitne odjeće. Nakon završetka operacije, pacijent se seli u sobu za buđenje gdje je potrebno pratiti pacijentove vitalne funkcije i njegovo opće stanje, između ostalog se utvrđuje kvaliteta provedene skrbi tokom operacijskog zahvata. Nakon buđenja pacijenta iz anestezije i normalnih vitalnih znakova, pacijent se premješta na odjel i time počinje poslijeoperacijska zdravstvena njega [27,30].

8.3. Poslijeoperacijska zdravstvena njega

Poslijeoperacijska zdravstvena njega započinje od preseljenja pacijenta iz sobe za buđenje na odjel do odlaska pacijenta kući. Intervencije u poslijeoperacijskom periodu ovise o kakvoći prijeoperacijske pripreme i samom tijeku operacije. Cilj poslijeoperacijske zdravstvene njege je što prije postići potpuni oporavak pacijenta, te vratiti njegovu samostalnost kod obavljanja svakodnevnih aktivnosti.

8.3.1. Faze poslijeoperacijskog perioda

- Neposredno nakon operacije i anestezije
- Nakon potpunog oporavka od anestezije

Rana poslijeoperacijska zdravstvena njega započinje od premještanja bolesnika iz operacijske sale u poslijeoperacijsku jedinicu za oporavak (engl. recovery room).

8.3.1.1. Prva faza

- Pratiti vitalne znakove- RR, puls, respiracija
- Prohodnost dišnih puteva
- Položaj bolesnika u krevetu
- Kontrola mokrenja i diureze
- Nadoknada tekućine i elektrolita
- Kontrola rane i drenaže
- Kontrola boli
- Lijekovi prema odredbi

Vrsta anestezije, operacijski zahvat i opće stanje pacijenta određuju koliko će vremena pacijent provesti u jedinici za poslijeoperacijski oporavak. Po prijemu pacijenta na odjel utvrđuje se:

- puls (ritam, frekvencija, punjenost)
- disanje (dubina, ritam, frekvencija)
- boja kože
- stupanj budnosti
- kontrola zavoja
- kontrola vitalnih funkcija svakih 15 minuta
- kontrola respiratorne funkcije

8.3.1.2. Druga faza

- Pratiti vitalne znakove- RR, puls, respiracija
- Položaj bolesnika u krevetu
- Staviti pacijentu zvono na dohvat ruke
- Kontrola mokrenja i diureze
- Nadoknada tekućine i elektrolita
- Kontrola rane i drenaže
- Kontrola boli
- Lijekovi prema odredbi
- Izometričke vježbe, vježbe disanja, iskašljavanja, posjedanje, vertikalizacija
- Prevencija i uočavanje poslijeoperacijskih poteškoća

Također uz pacijenta stiže dokumentacija o provedenom zahvatu, lokaciji operacijske rane, postavljenom kateteru i drenu, ako postoje, količini izgubljene krvi i nadoknada krvnim pripravcima, te mogućim komplikacijama koje su možda nastupile. U ovom je periodu potrebno pacijentu objasniti i reći za važnost provođenja vježbi disanja i iskašljavanja. Koristi se skala za procjenu boli kako bi pacijent mogao dobiti analgetik. Jačina boli ovisi o mnogim čimbenicima i ovisi od osobe do osobe, a obično ovisi o toleranciji na bol, vrsti operacijskog

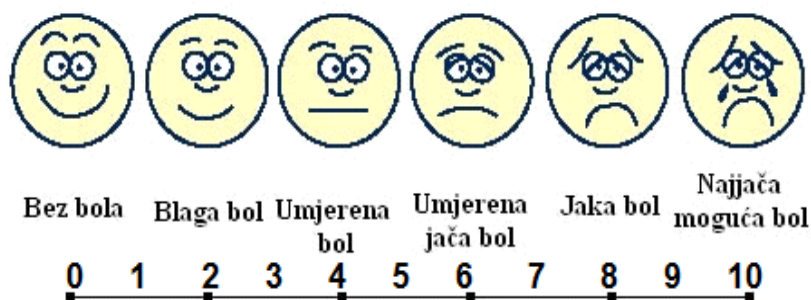
zahvata, veličini rane, anesteziji, dok najveći utjecaj imaju psihička i fizička priprema pacijenta [27].

8.3.2. Poteškoće i komplikacije u poslijeoperacijskom periodu

Poteškoće i komplikacije u poslijeoperacijskom periodu mogu otežati i produžiti oporavak, ali ne ugrožavaju pacijentov život. U poslijeoperacijskom periodu mogu se javiti neke poteškoće koje su nastale kao posljedica operacijskog zahvata, a to su:

- Bol
- Mučnina
- Povraćanje
- Štucavica
- Žeđ
- Poteškoće s mokrenjem
- Abdominalna distenzija

Bol je neugodni emocionalni i osjetni doživljaj, povezan sa mogućim ili stvarnim oštećenjem tkiva. Ako pacijent osjeća bol bit će umoran, frustriran i iscrpljen, otežane koncentracije i mogućnost donošenja pravilnih odluka bi mogla biti narušena. Pacijenti se najčešće žale na bol nakon što anestetik prestane djelovati. Zadaća medicinske sestre kod smanjenja boli je prikupljanje podataka vezanih uz jačinu, lokalizaciju i trajanje boli, nakon toga se radi procjena boli na skali namijenjenoj tome (VAS skala). Procjena boli prema VAS skali znači: 0- nema bolova, 1-3 je bol srednjeg intenziteta, 4-6 je umjereno jaka bol, 7-10 opisuje najgoru moguću bol. Svaki pacijent bol doživljava drugačije i prag tolerancije nije isto, no odgovornost medicinske sestre/tehničara je pristupiti svakom pacijentu s jednakim razumijevanjem [27].



Slika 8.3.2.1. VAS skala za određivanje boli

(Izvor: <https://azkurs.org/smjernice-za-rad-s-palijativnim-pacijentima-u-hitnim-slubama-k.html?page=7>)

Najčešća komplikacija tijekom oporavka od anestezije je mučnina i povraćanje. Javljaju se 3 vodeća simptoma: povraćanje, mučnina i nagon na povraćanje bez izbacivanja želučanog sadržaja. Uzroci koji su doveli do mučnine, a u većini slučajeva uslijed toga slijedi povraćanje su: neprimjerna ventilacija za vrijeme anestezije, uzimanje hrane i tekućine prije uspostave peristaltike, nadutost, nakupljanje tekućine u želucu i u konačnici psiha. U takvim situacijama treba provoditi i određene intervencije kao što su staviti pacijenta u povišeni položaj, zaštititi posteljinu nepropusnom kompresom, staviti bubrežastu zdjelicu ispred pacijenta i pridržavati glavu tijekom povraćanja, nakon povraćanja dati pacijentu čašu s vodom i isprati usta, oprati zube četkicom i prozračiti prostoriju. Kod pacijenata kod kojih povraćanje traje duže od 24-48 sati, sumnja se na komplikaciju sa crijevima i želucem, stoga treba uvesti nazogastričnu sondu i izvaditi želučani sadržaj[30].

Ponavljano, nevoljno grčenje ošita nakon kojeg dolazi do iznenadnog zatvaranja glotisa, koji nadzire ulaz zraka i stvara karakterističan zvuk je štućavica (singultus) [31]. Mnogo puta spontano prestaje, ali ako potraje, može izazvati povraćanje. Neugodna je i bolna za pacijenta, a posebno kod operiranih i iscrpljenih pacijenata. Naime, najpoznatiji postupak kako se riješiti štućavice je zadržavanje daha, treba zadržati dah i začepiti nos. Štućavica se također može zaustaviti disanjem u vrećicu. Vrećicu treba čvrsto stisnuti oko usta, polako i duboko disati u nju, te taj postupak ponoviti nekoliko puta. Ovaj se vrsta rješavanja štućavice ne preporuča osobama koju se pretrpjele moždani udar i pacijentima koji boluju od srčanih bolesti.

Uvjetovana fiziološkim znakovima i simptomima, te emocionalnim i nutritivnim status je žeđ, ona je jedna od poteškoća koja pacijentima teško pada. Žeđ je svjesna potreba za pijenjem vode. Zadaća medicinske sestre je pojasniti bolesniku uzrok nastanka žeđi i bitnost neuzimanja tekućine na usta. U periodu kada se još uvijek ne može uzimati ništa na usta, pacijentu se osjećaj žeđi može smanjiti stavljanjem mokre gaze na usta [27].

Bolesnici obično ne mokre 6-8 sati nakon operacije. Kod nekih vrsta anestezije, posebno spinalne anestezije, treba obratiti posebnu pozornost na javljanje nedostatka podražaja na mokrenje, ali ako se to uoči, obavijestiti liječnika i zabilježiti u dokumentaciju [27]. Navedene poteškoće javljaju se u početnom poslijeoperacijskom razdoblju i u poslijeoperacijskoj zdravstvenoj njezi. Kako je već spomenuto u tekstu, osteoartritis je bolest koja napada starije osobe, te samim time faza opravka traje duže [32].

Rezultat nakupljana plina u crijevima zbog gubitka normalne peristaltike ili „gutanja“ zraka zbog anksioznosti pacijenta naziva se abdominalna distenzija. Simptomi su osjećaj boli i nadutosti, mučnina i povraćanje, te osjećaj punoće. Medicinska sestra ima ulogu da mijenja položaj pacijenta u krevetu (ovisno o stanju), ne daje tekućinu ili hranu dok se ne uspostavi peristaltika, da uvede rektalni kateter (njem. Darmrohr), te da potiče pacijenta na kretanje. Peristaltika crijeva se uglavnom uspostavi nakon 24-48 sati nakon operacijskog zahvata, dok se stolica javi 4-5 dana nakon op. zahvata [33].

9. ZAKLJUČAK

Osteoartritis je bolest koja napreduje vrlo sporo, zahvaća stariju populaciju, te dovodi do degeneracije zglobne hrskavice. Ova se bolest spominje u svijetu već 150 milijuna godina, kada su na jednom od fosila pronađene promjene na zglobovima. OA najviše zahvaća zglobove kuka, koljena, šake, stopala, te kralježnicu. S obzirom na mijenjanje životnih navika, osteoartritis će postati značajniji u narednim generacijama.

Iz godine u godinu, u svijetu je sve više pretilih ljudi koji se time dovode u rizičnu skupinu za obolijevanje od osteoartritisa, a zaključno tome je da je to bolest kojoj se tijekom može samo usporiti. Kirurške i nekirurške metode koriste se u liječenju osteoartritisa koljena, stoga, bi liječenje trebalo prilagoditi svakom pacijentu posebno. Ako ćemo bolje razumjeti temeljne uzroke i mehanizme osteoartritisa, to ćemo bolje biti opremljeni za razvoj intervencija ove uobičajene bolesti.

U prijeoperacijskom periodu provode se postupci pripreme pacijenta za operaciju, sa ciljem smanjenja rizika za nastanak komplikacija, dok se u poslijeoperacijskom također smanjuje rizik za nastanak komplikacija, koje mogu nastati i kao posljedica dugotrajnog ležanja. Medicinska sestra treba pružati zdravstvenu njegu najbolje kvalitete. Osim zbrinjavanja i edukacije pacijenata, vrlo je bitno educirati obitelji kako bi one same znale pomoći pacijentu prilikom dolaska kući ili drugu ustanovu.

10. LITERATURA

- [1] <https://curearthritis.org/the-bare-bones-the-history-of-osteoarthritis/> dostupno: 5.4.2021.
- [2] <https://www.arthrolink.com/en/osteoarthritis-folders/all-folders/osteoarthritis-and-history> dostupno: 5.4.2021.
- [3] J. J. Munonye: Knee arthrosis, Diplomski rad, Medicinski fakultet, Zagreb, 2019.
- [4] N. Kovačić, K. I. Lukić: Anatomija i fiziologija, Medicinska naklada, Zagreb, 2006.
- [5] F. Flandry, G. Hommel: Normal anatomy and biomechanics of the knee. Sports Med Arthrosc Rev. 2011, str. 82-92.
- [6] P. Otković: Rehabilitacija nakon ozljede meniskusa kod karataša, Diplomski rad, Kineziološki fakultet, Zagreb 2016.
- [7] M. Križan: Funkcionalna anatomija koljenog zgloba, Završni rad, Sveučilište Sjever, 2018.
- [8] D. Krajašić Međeši: Kineziometrija, manulani mišićni test, Zagreb, 2001. str. 9,18
- [9] I. Ruzskowski i suradnici: Ortopedija, 4. dopunjeno izdanje, Jumena, Zagreb, 1990.
- [10] D. Pintarec: Bavljenje sportom nakon ugradnje endoproteze koljena, Diplomski rad, Zagreb, 2015.
- [11] <https://www.plivazdravlje.hr/aktualno/clanak/30657/Osteoarthritis-degenerativna-bolest-zglobova.html> dostupno: 26.5.2021.
- [12] W. R. Moskowitz, D. R. Altman, C. M. Hochberg, A. J. Buckwalter, M. V. Goldberg; Osteoarthritis, fourth edition, Philadelphia, 2007.
- [13] M. Krieger: Artoza-uzroci, dijagnoza i terapija, Nova stvarnost, Zagreb, 2007.
- [14] M. Erceg: Ortopedija za studente medicine, Medicinski fakultet, Split, 2006.
- [15] [file:///C:/Users/Korisnik/Downloads/33_45_kosor_i_grazio%20\(1\).pdf](file:///C:/Users/Korisnik/Downloads/33_45_kosor_i_grazio%20(1).pdf) dostupno: 20.9.2021.
- [16] <https://www.ncbi.nlm.nih.gov/pmc/articles/PMC3956093/> dostupno: 3.11.2021.
- [17] T. Dürrigl: Reumatologija- udžbenik za fizioterapeute i radne terapeute, Veleučilište u Zagrebu, Medicinski fakultet, Zagreb, 1997.
- [18] <https://lumbalis.net/2020/11/30/artroza-koljena-gonartroza/> dostupno: 4.11.2021.
- [19] V. Markoci: Fizioterapijski pristup u liječenju artroze koljena, Završni rad, Sveučilište Sjever, 2021.
- [20] T. Vlák, Lj. Ostojčić, I. Vlák: Liječenje gonartroze terapijskim ultrazvukom, Fizikalna i rehabilitacijska medicina, vol.10, br.3-4, str. 13-21, 1993.

- [21] https://www.svkatarina.hr/centar-izvrsnosti/1/o-magnetskoj-rezonanciji/11?krakencb_f=ef27bc0f-641b-4317-9f38-75f669739632&krakencb_visible=1&krakencb_sm=1&krakensrc=google&gclid=CjwKCAiAs92MBhAXEiwAXTi254VdR87dagdjr4wnvDdB4_LUV3u8Vagif2eQQ64U-RLmdH8eVeUB5xoCj3YQAvD_BwE dostupno: 19.11.2021.
- [22] M. Pećina i suradnici: Ortopedija, Naklada Naprijed, Zagreb, 1996.
- [23] https://www.poliklinikaribnjak.hr/ortopedija/artroskopija-koljena/?gclid=CjwKCAiAs92MBhAXEiwAXTi259lcXt8DJTIYj9AMmmCh1gRwIogPy3yMSnHYzklrY7VfHzNmqpBTFRoCMNwQAvD_BwE dostupno: 19.11.2021.
- [24] S. Grazio, T. Schnurrer-Luke-Vrbanić, F. Grubišić, M. Kadoić, N. Laktašić-Žerjavić, D. Bobek, T. Vlak: Smjernice za liječenje bolesnika s osteoartritisom kuka i/ili koljena. Fizikalna i rehabilitacijska medicina, Vol. 27 br. 3-4, 2015.
- [25] B. Halpern, L. Tucker: Kriza koljena, Stih, Zagreb, 2008.
- [26] N. Zumberi: Uloga medicinske sestre u holističkom zbrinjavanju bolesnika oboljelog od multiple skleroze, Završni rad, Sveučilište Jurja Dobrile u Puli, 2021.
- [27] R. Janušić: Zdravstvena njega bolesnika s prijelomom kuka, Završni rad, Sveučilište Sjever, 2016.
- [28] G. Fučkar, Proces zdravstvene njege, Medicinski fakultet Sveučilišta u Zagrebu, 1995.
- [29] <http://www.istrazime.com/zdravstvena-psihologija/psiholoska-priprema-za-medicinske-postupke/> dostupno: 7.1.2022.
- [30] M. Neuberg, Nastavni tekstovi, Sveučilište Sjever, 2014.
- [31] I. Benko, Specifičnosti rada medicinske sestre u jedinici intenzivnog liječenja, Nastavni tekstovi, Visoka zdravstvena škola, Zagreb, 2004.
- [32] D. Vulić, Specifičnosti zdravstvene njege nakon prijeloma bedrene kosti, Završni rad, Visoka tehnička škola u Bjelovaru, Stručni studij sestinstva, Bjelovar, 2016.
- [33] M. Ditrih, Perioperacijska zdravstvena njega bolesnika s operacijskim zahvatom na kralježnici, Diplomski rad, Sveučilište u Zagrebu, Medicinski fakultet, Zagreb, 2020.

POPIS SLIKA

Slika 2.1.2.1. Anatomija koljena.....	5
Slika 2.2.1. Prednja skupina natkoljениčnih mišića.....	6
Slika 2.2.2. Stražnja skupina natkoljениčnih mišića.....	7
Slika 5.1. Stupnjevi oštećenja hrskavice.....	11
Slika 6.1. RTG snimka koljena.....	13
Slika 6.2. Magnetska rezonanca koljena.....	14
Slika 7.2.1.1. Korektivna osteotomija.....	16
Slika 8.3.2.1. VAS skala za određivanje boli.....	24

Sveučilište
Sjever




SVEUČILIŠTE
SIEVER

IZJAVA O AUTORSTVU
I
SUGLASNOST ZA JAVNU OBJAVU

Završni/diplomski rad isključivo je autorsko djelo studenta koji je isti izradio te student odgovara za istinitost, izvornost i ispravnost teksta rada. U radu se ne smiju koristiti dijelovi tuđih radova (knjiga, članaka, doktorskih disertacija, magistarskih radova, izvora s interneta, i drugih izvora) bez navođenja izvora i autora navedenih radova. Svi dijelovi tuđih radova moraju biti pravilno navedeni i citirani. Dijelovi tuđih radova koji nisu pravilno citirani, smatraju se plagijatom, odnosno nezakonitim prisvajanjem tuđeg znanstvenog ili stručnoga rada. Sukladno navedenom studenti su dužni potpisati izjavu o autorstvu rada.

Ja, HELA ARTIĆ (ime i prezime) pod punom moralnom, materijalnom i kaznenom odgovornošću, izjavljujem da sam isključivi autor/ica završnog/diplomskog (obrisati nepotrebno) rada pod naslovom ULOGA MED. SES. U LIJEČENJU OSTEOPOROZE KOLJENA (upisati naslov) te da u navedenom radu nisu na nedozvoljeni način (bez pravilnog citiranja) korišteni dijelovi tuđih radova.

Student/ica:
(upisati ime i prezime)




(vlastoručni potpis)

Sukladno Zakonu o znanstvenoj djelatnosti i visokom obrazovanju završne/diplomske radove sveučilišta su dužna trajno objaviti na javnoj internetskoj bazi sveučilišne knjižnice u sastavu sveučilišta te kopirati u javnu internetsku bazu završnih/diplomskih radova Nacionalne i sveučilišne knjižnice. Završni radovi istovrsnih umjetničkih studija koji se realiziraju kroz umjetnička ostvarenja objavljuju se na odgovarajući način.

Ja, HELA ARTIĆ (ime i prezime) neopozivo izjavljujem da sam suglasan/na s javnom objavom završnog/diplomskog (obrisati nepotrebno) rada pod naslovom ULOGA MED. SES. U LIJEČENJU OSTEOPOROZE KOLJENA (upisati naslov) čiji sam autor/ica.

Student/ica:
(upisati ime i prezime)



(vlastoručni potpis)