

# Rehabilitacija nakon ozljede prednje ukrižene sveze

---

Vnuk, Mailinda

Undergraduate thesis / Završni rad

2022

Degree Grantor / Ustanova koja je dodijelila akademski / stručni stupanj: **University North / Sveučilište Sjever**

Permanent link / Trajna poveznica: <https://um.nsk.hr/um:nbn:hr:122:455954>

Rights / Prava: [In copyright](#)/[Zaštićeno autorskim pravom.](#)

Download date / Datum preuzimanja: **2024-07-15**



Repository / Repozitorij:

[University North Digital Repository](#)





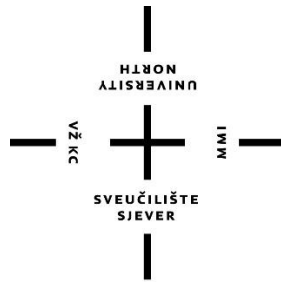
# Sveučilište Sjever

*Završni rad br. 186/FIZ/2022*

## **Rehabilitacija nakon ozljede prednje ukrižene sveze**

**Mailinda Vnuk, 3224/336**

Varaždin, rujan 2022. godine



# Sveučilište Sjever

**Odjel za Fizioterapiju**

**Završni rad br. 186/FIZ/2022**

## **Rehabilitacija nakon ozljede prednje ukrižene sveze**

**Student**

Mailinda Vnuk, 3224/336

**Mentor**

Jasminka Potočnjak, mag.physioth

Varaždin, rujan 2022. godine

# Prijava završnog rada

## Definiranje teme završnog rada i povjerenstva

ODJEL Odjel za fizioterapiju

STUDIJ preddiplomski stručni studij Fizioterapija

PRISTUPNIK MAILINDA VNUK

MATIČNI BROJ 0336031508

DATUM 14.09.2022.

KOLEGIJ FIZIOTERAPIJA U ORTOPEDIJI

NASLOV RADA Rehabilitacija nakon ozljede prednje ukrižene sveze

NASLOV RADA NA ENGL. JEZIKU Rehabilitation after ACL injury

MENTOR: Jasminka Potočnjak, mag.physioth.

ZVANJE predavac

### ČLANOVI POVJERENSTVA

- Ivana Herak, mag.med.techn. predsjednik
- Jasminka Potočnjak, mag.physioth., pred., mentor
- Željka Kopjar, mag.physioth. član
- Valentina Novak, mag.med.techn., zamjenski član
- 

## Zadatak završnog rada

BROJ 186/FIZ/2022

### OPIS

Svrha ovog rada je pregled dostupnih podataka o ozljedi prednje ukrižene sveze ligamanata koljena uključujući prikaz rehabilitacije. Ozljeda prednje ukrižene sveze ligamenata koljena u današnje vrijeme jedna je od najčešćih ozljeda današnjice. Vrlo je bitno dobro poznavati anatomiju radi lakšeg postavljanja dijagnoze, donošenja odluke o načinu liječenja i samoj rehabilitaciji. Ozljede se najčešće događaju prilikom padova, skokova, doskoka, udarca ili naglih promjena pravca jer dolazi do rotacije i forsiranog opružanja koljena prilikom čega prednja ukrižena sveza puca. Ozljeda je popraćena smanjenjem opsegom pokreta, bolovima, otokom i atrofijom kvadricepsa a posebice vastus medialis. Liječi se konzervativno ili operativno. Kod mladih i aktivnih sportaša najčešće se provodi operativno liječenje kako bi se mogli vratiti u sport. Bitnu ulogu ima fizikalna terapija koja koristi različite fizikalne energije za rehabilitaciju i kineziterapiju. Predoperativna rehabilitacija je od velike važnosti jer pridonosi puno bržem oporavku nakon operacije. Rehabilitacija traje 6 mjeseci. Ozljeda prednje ukrižene sveze može se izbjeći pa je dobro provoditi vježbe prevencije da bi se ozljeda izbjegla.

ZADATAK URUČEN

19.09.2022

STIPIS MENTORA

Jasminka Potočnjak



## **Predgovor**

Zahvaljujem se mojoj mentorici Jasminki Potočnjak, mag.physioth. na strpljenju prilikom pisanja završnog rada. Uvijek spremna pomoći i uvijek puna strpljenja za sve studente.

Isto tako, zahvale svim profesorima koji su nam prenosili svoje znanje tijekom studiranja i bili uz nas.

Zahvaljujem se i mojoj obitelji i prijateljima koji su uvijek bili spremni pomoći i bili mi najveća podrška na ovom putovanju.

## Sažetak

Kao najveći zglob u našem tijelu koljeno sudjeluje u brojnim aktivnostima. Sudjeluje u hodanju, trčanju, skakanju, čučanju, klečanju a sudjeluje još i u akceleraciji, deceleraciji, odrazu i zaustavljanju. Zbog svoje građe, koja je vrlo kompleksna, često je sklono ozljedama. Veći rizik za ovu ozljedu imaju žene koje se bave sportom zbog nepravilnog doskoka i poravnjanja nogu ali, isto tako, puknuće prednjeg križnog ligamenta često se dešava i u nogometu. Mlađi nogometaši u dobi od 15. do 22. godine imaju najveću incidenciju za ponovno ozljeđivanje nakon prve ozljede. Zanimljivo je da je velik postotak ove ozljede, čak u 70-80% slučajeva, uzrokovan ne kontaktnim mehanizmom, stoga su posebno osmišljeni skakački treninzi koji smanjuju incidenciju ove ozljede. Kod ozljede prednjeg križnog ligamenta većina pacijenata je podvrgnuta rekonstrukciji ligamenata nakon čega se pristupa rehabilitaciji. Vrlo bitnu ulogu u rehabilitaciji ima predoperativna rehabilitacija stoga se operacija često odgađa. Predoperativna rehabilitacija je ista kao i početni dio ne operacijskog liječenja a cilj joj je smanjiti oteklinu, upalu i bol te vratiti normalan opseg pokreta, normalizirati hod i prevenirati mišićnu atrofiju prije operacije.

**Ključne riječi:** Zglob koljena, prednji križni ligament, ozljeda ACL-a, rekonstrukcija ligamenata, rehabilitacija

## **Abstract**

As the largest joint in our body, the knee participates in numerous activities. It participates in walking, running, jumping, crouching, kneeling, and it also participates in acceleration, deceleration, take-off and landing. Due to its structure, which is very complex, it is often prone to injuries. Women who play sports have a greater risk of this injury due to improper landing and alignment of the legs, but rupture of the anterior cruciate ligament also often occurs in football. Younger football players aged 15 to 22 have the highest incidence of re-injury after the first injury. It is interesting that a large percentage of this injury, 70-80% cases, is caused by a non-contact mechanism, therefore jumping trainings are specially designed to reduce the incidence of this injury. In the case of anterior cruciate ligament injury, most patients undergo ligament reconstruction, after which rehabilitation is started. Preoperative rehabilitation plays a very important role in rehabilitation, which is why surgery is often postponed. Preoperative rehabilitation is the same as the initial part of non-operative treatment, and its goal is to reduce swelling, inflammation and pain, restore normal range of motion, normalize gait and prevent muscle atrophy before surgery.

**Key words:** Knee joint, anterior cruciate ligament, ACL injury, ligament reconstruction, rehabilitation

## Popis korištenih kratica

<b>ACL</b>	anterior cruciate ligament
<b>LCA</b>	ligamentum cruciatum anterior
<b>tzv.</b>	takozvani
<b>MR</b>	magnetna rezonanca
<b>art.</b>	articulatio, zglob
<b>m.</b>	musculus, mišić
<b>mm.</b>	musculorum, mišići
<b>n.</b>	nervus, živac
<b>lig.</b>	ligamentum, ligament/sveza
<b>mm</b>	milimetar
<b>npr.</b>	naprimjer
<b>kg</b>	kilogram
<b>AP</b>	aktivno potpomognute vježbe
<b>ES</b>	elektrostimulacija
<b>IFS</b>	interferentne struje
<b>DDS</b>	dijadinamičke struje



# Sadržaj

1. Uvod.....	1
2. Koljenski zglob .....	3
2.1. Mišići koljena .....	4
2.2. Ligamenti koljenskog zgloba .....	9
3.    Mehanizam ozljede .....	14
4.    Dijagnostika .....	15
4.1. Testovi.....	16
5.    Rehabilitacija .....	19
5.1. Fizikalna terapija .....	19
5.2. Kineziterapija .....	23
5.3. Rehabilitacija nakon operacije ACL-a .....	24
6.    Zaključak .....	29
7.    Literatura .....	30
Popis slika .....	32
Popis tablica.....	33

# 1. Uvod

U tijelu se nalaze pokretni i polupokretni zglobovi a zglob koljena se smatra najvećim i najsloženijim zglobom kod ljudi. Kako bi imao stabilnost, osiguran je brojnim ligamentima a glavni ligament za stabilnost koljena je prednji križni ligament (skr. LCA; *ligamentum cruciatum anterior*). LCA je glavni stabilizator koljena i posljedično tome najčešće se ozljeđuje [1].

Kao najveći zglob u čovjekovom tijelu sastoji se od dvaju konveksnih zglobnih tijela a to su femur i tibija. Njegovu stabilnost osiguravaju tzv. stabilizatori, mišićne strukture, ligamentne strukture i one se dijele na aktivne - mišićno-tetivni sustav i pasivne - ligamenti, menisci i same koštane strukture. Na medijalnoj strani koljena nalazi se medijalni kolateralni ligament a u središnjem dijelu se nalazi prednja i stražnja ukrižena sveza koje čine tzv. central pivot (središnji stožac). Prednja i stražnja ukrižena sveza imaju glavnu i veoma bitnu ulogu a to je: stabilizaciji koljena, osiguravanje djelomičnog klizanja i djelomično valjanje zglobnih tijela. Ukriženi ligamenti u koljenom zglobu su u svakom stupnju fleksije zategnuti i to tako da se u svakom stupnju fleksije zateže drugi fibrozni snopić određene sveze [2].

Prednji križni ligament građen je od dva snopa. Anteromedijalni koji sudjeluje kao stabilizator koljena ali više u sagitalnoj ravnini i posterolateralni koji sudjeluje više u vodoravnoj ravnini tako da sprječava rotacijsku nestabilnost [2].

Švedski nacionalni ACL (skr. ACL; engl. Anterior cruciate ligament) registar je objavio da ozljedu ACL-a možemo očekivati u 81/100 000 stanovnika u godini, prema objavi 2016. godine. Ozljeda ACL-a je češća kod djece od 6 godina pa do adolescenata od 18 godina, čak 121/100 000 godišnje. S tim ozljedama raste i broj rekonstrukcije prednje ukrižene sveze pa se tako prema ACL registru SAD-a rekonstrukcija povećala za 22%. Godine 2002. bilo je 61,4/100 000 rekonstrukcija dok je 2014. godine bilo 74,6/100 000 rekonstrukcija. Krajem promatranog razdoblja SAD je godišnje učinio 385 000 rekonstrukcija ACL-a [2].

Do rupture ACL-a dolazi prilikom padova, doskoka, naglih promjena pravca, udarci ili blokade potkoljenice u situaciji dok je tijelo u pokretu. Zbog rotacije i forsiranog opružanja koljena dolazi do ozljede [3]. Ozljeda je popraćena ograničenim opsegom pokreta [4]. Kod povreda koljena karakteristično je da dolazi do atrofije kvadricepsa pa rehabilitacija odmah započinje vježbama za natkoljenu [5].

Kako su prednji križni ligamenti unutarzglobni, ultrazvučni valovi ne prolaze kroz kost pa tako oni ostaju nedostupni analizi tom metodom. Kod dijagnostike rupture ACL-a koristi se klinički pregled ali i znatno dostupnija dijagnostika, magnetna rezonanca (MR). Kroz MR pregled prikazuje se cijeli spektar promjena u morfologiji i intenzitetu signala ligamenata što je bitno za određivanje stupnja ozljede i vremena nastanka ozljede. U zadnjih trideset godina se poboljšalo

poznavanje funkcionalne anatomije koljena, kinematike koljena biomehanike pa se tako uočilo koliko je važna prednja ukrižena sveza koljenog zgloba, a to se posebno odnosi na sportaše. Veliku i važnu ulogu pridonosi se ne samo u sagitalnoj ravnini nego i u frontalnoj, a posebice u vodoravnoj ravnini [2].

Liječenje ovisi o mnogima čimbenicima a neki od njih su: svježina ili starost ozljede, potpuna ili djelomična ruptura ACL-a, životna dob ozlijeđenog, prisutnosti pridruženih ozljeda, eventualnim degenerativnim promjenama koljena te motiviranosti za daljnje bavljenje sportom. Odluka o načinu liječenja se donosi na temelju svih navedenih čimbenika [2].

Kad se desi ozljeda postavlja se pitanje o liječenju. Treba li se pristupiti konzervativnom ili operativnom liječenju. Ukoliko je liječenje konzervativno postavljaju se sljedeća pitanja: je li potrebna imobilizacija i koliko dugo, je li prijeko potrebna uporaba ortoze i koliko dugo i je li potrebna uporaba štaka? Ukoliko je potrebno kirurško liječenje razmatra se vrijeme kada treba pristupiti operaciji, odmah ili nakon tri do šest tjedana? Prije operacije bitna je fizikalna procedura kako bi se koljeno razgibalo, oteklina povukla i vratila se funkcija miškulature uz nestanak bolova [2].

Danas se anatomska tehnika u rekonstrukciji prednjeg križnog ligamenta i individualni pristup smatra zlatnim standardom. Ukoliko se koristi ta tehnika, potrebno je anatomske rekonstruirati polazišta ligamenata na *tibiji i femuru*, te njihovu duljinu i napetost [6].

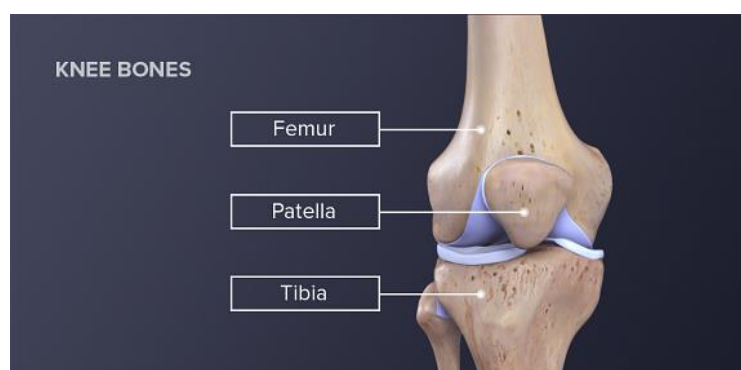
# 1. Koljeni zglob

Kako bi se znala ozljeda prednjih križnih ligamenata sanirati i pružati adekvatna rehabilitacija potrebno je poznavanje anatomije koljenog zgloba. Najveći je zglob u našem tijelu i po mehanici kretanja je *trochoginglymus* [7]. Kutni je i okretni zglob i ima dvije glavne osi gibanja, poprečnu i uzdužnu. Fleksija i ekstenzija obavljaju se u poprečnoj osi, a unutarnja i vanjska rotacija moguće su u uzdužnoj osi [8].

Isto tako, veliku važnost, u svim kretanjama koljenog zgloba, imaju menisci jer svojim pomicanjem omogućuju da konkavno zglobno tijelo može pratiti konveksno. U raščlambi pokreta, medijalnu polovicu zgloba i lateralnu polovicu zgloba, prema funkciji dijelimo na dva dijela s obzirom na uklopljene meniske. Prema tome, postoji medijalni *meniskofemoralni* i *meniskotibijalni* dio zgloba kod medijalne polovice i lateralni *meniskofemoralni* i *meniskotibijalni* dio zgloba kod lateralne polovice.

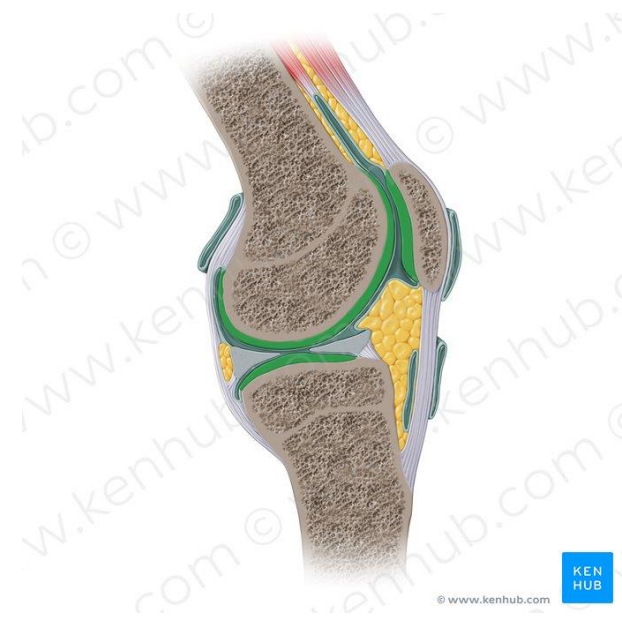
Zglobna tijela su *condyli femoris* i *condyli tibiae* koji čine *art. femorotibialis*. Njihov nesklad usklađuju debela hrskavična tijela, menisci. Isto tako, u koljenom se zglobu nalazi *femoropatelarni zglob*, zglob između *femura* i *patele*, jer se osim bedrene i koljenične kosti u koljenom zglobu nalazi i *patella*. Kondili bedrene kosti divergiraju prema natrag i distalno. Lateralni kondil je sprijeda širi nego straga dok je medijalni kondil jednolike širine [7].

Iver (*patella*) smještena je s prednje strane na patelarnoj površini. Nalazi se između *kondila* bedrene kosti, jajolike je građe i zglobna površina mu je obložena debelim slojem hrskavice i sukladna je obliku podloge [8].



Slika 1.1. Prikaz kostiju koje čine zgloba koljena

Izvor: [<https://www.arthritis-health.com/types/joint-anatomy/knee-anatomy>]



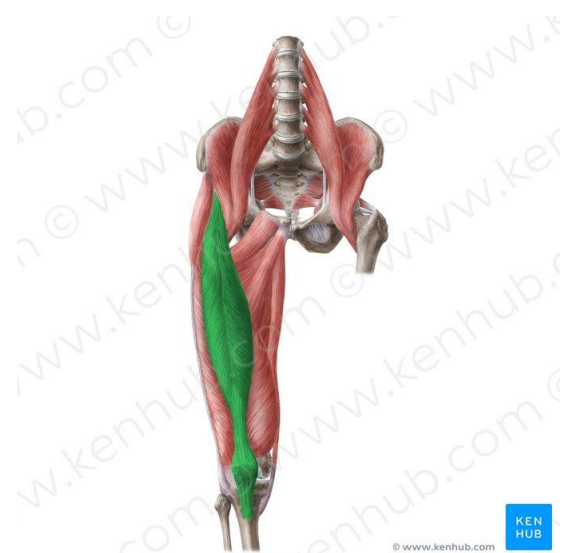
Slika 1.2. Prikaz zgloba koljena

Izvor: [<https://www.kenhub.com/en/study/anatomy-knee-joint>]

## 1.1. Mišići koljena

*M. quadriceps femoris* sastoji se od četiri dijela a jedan od njih je *m. rectus femoris*.

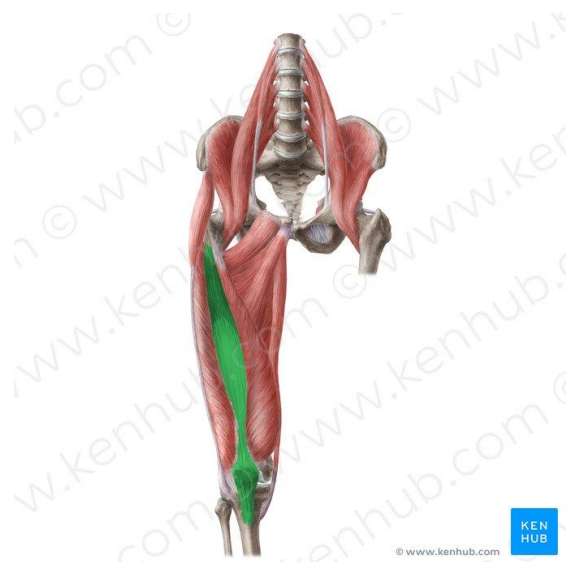
*M. rectus femoris* je mišić od dva zgloba. Nalazi se ispred ostala tri djela mišića i polazište mu je s *caput rectum* od *spina iliaca anterior inferior* dok tetiva *caput reflexum* polazi iz *sulcus supraacetabularis* na gornjem rubu *acetabuluma* [7].



Slika 1.1.1. Prikaz *m. rectus femoris*

Izvor: [<https://www.kenhub.com/en/study/main-muscles-of-lower-limb>]

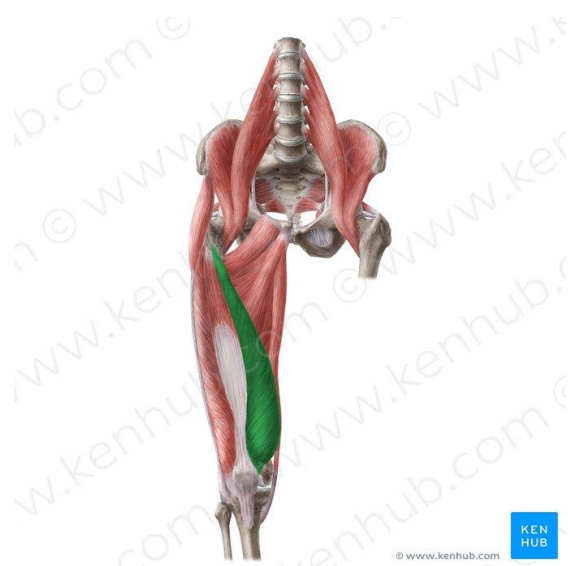
*M. vastus intermedius* ima polazište na prednjoj i lateralnoj plohi femura i jako je odvojen od *m. vastus lateralis* i malo slabije odijeljen od *m. vastus medialis*. Pokriva *m. articularis genus* koji polazi distalnije od *m. vastus intermedius* [7].



*Slika 1.1.2. Prikaz m. vastus intermedius*

*Izvor: [https://www.kenhub.com/en/study/main-muscles-of-lower-limb]*

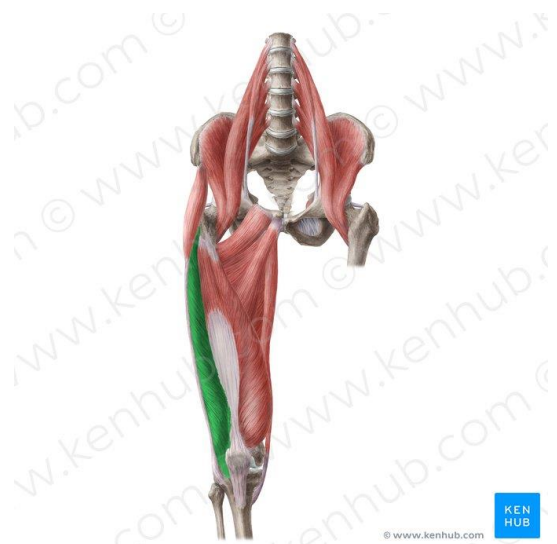
*M. vastus medialis* ima polazište s medijalne usne *lineae asperae* [7].



*Slika 1.1.3. Prikaz m. vastus medialis*

*Izvor: [https://www.kenhub.com/en/study/main-muscles-of-lower-limb]*

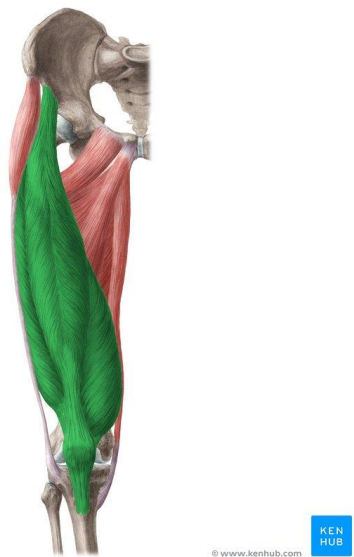*M. vastus lateralis* ima polazište s lateralne plohe velikog trohantera, s intertrohanterične linije, s *tuberositas glutea* i s *labium lateralne lineae asperae* [7].



Slika 1.1.4. Prikaz *m. vastus lateralis*

Izvor: [<https://www.kenhub.com/en/study/main-muscles-of-lower-limb>]

Sva četiri dijela *m. quadriceps femoris* spajaju se u jednu tetivu. Ona se hvata na patelu i zatim se distalno od patele produžuje kao *lig. patelae* i hvata se na *tuberositas tibiae*. Površinska vlakna tetive idu preko ivera, a dublja se vlakna tetive hvataju na gornji rub i na postranične rubove patele. *M. quadriceps femoris* radi ekstenziju u zglobu koljena i fleksiju u zglobu kuka. Inervira ga *n. femoris* [7].

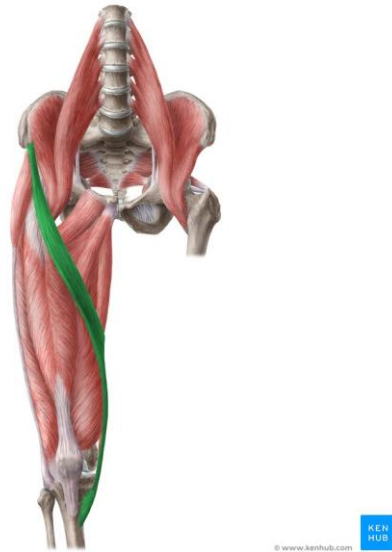


Slika 1.1.5. Prikaz *m. quadriceps femoris*

Izvor: [<https://www.kenhub.com/en/study/main-muscles-of-lower-limb>]

*M. sartorius* ima polazište od *spina iliaca anterior superior*. Omotana fascijom prelazi nakoso po natkoljenici do *pes anserinus superficialis* i na tom se mjestu veže medijalno od *tuberositas tibiae* i kreće dalje u fasciju potkoljenice. Kako je mišić dvozglobni radi fleksiju u koljenu i kod

flektiranog koljena, s ostatkom mišićima, radi unutarnju rotaciju. Isto tako, radi pokret fleksije i anteverzije u zglobu zdjelice i vanjsku rotaciju. Inervira ga *n. femoralis* [7].



Slika 1.1.6. Prikaz *m. sartorius*

Izvor: [[https://www.physio-pedia.com/images/7/77/Sartorius\\_muscle\\_-\\_Kenhub.png](https://www.physio-pedia.com/images/7/77/Sartorius_muscle_-_Kenhub.png)]

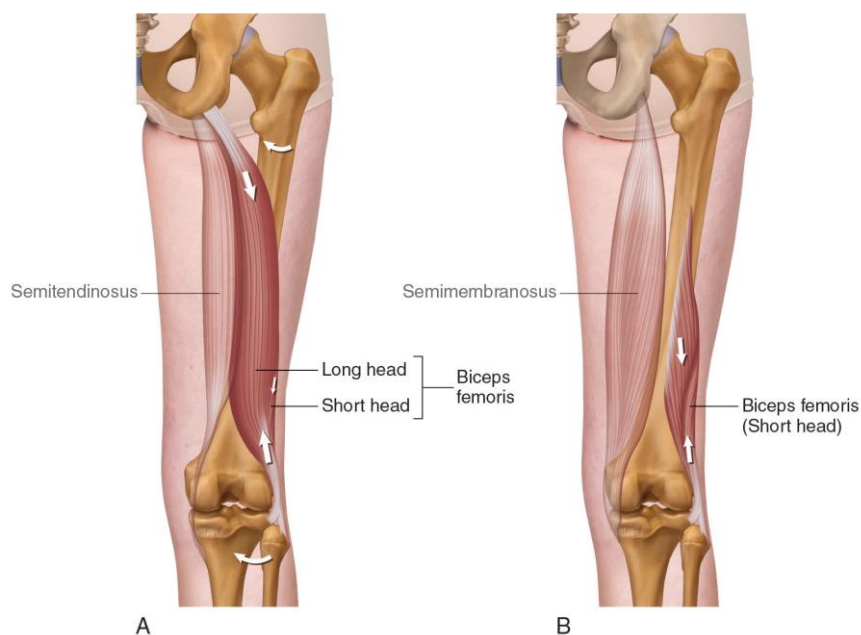
*M. biceps femoris* ima dvozglubnu i jednozglubnu glavu.

*Caput longum* je dvozglubna glava koja polazi zajedno s *m. semitendinosus* s *tuber ischiadicum* skupnom glavom, *caput commune*. Inervira ga *n. tibialis*.

*Caput breve* je jednozglubna glava koja ima polazište sa srednje trećine *labium laterale lineae asperae* i sa *semput intermusculare laterale*. Oba dvije mišićne glave se udružuju i *m. bicepsse* vežu na *caput fibulae*. Inervira ga *n. fibularis (peronaeus) comunis*.

*Caput longum* u zglobu zdjelice radi pokret retroverziju natkoljenice, dok kompletan mišić u koljenom zglobu radi fleksiju potkoljenice i kod fleksiji potkoljenici radi vanjsku rotaciju. Tako samo *m. biceps femoris* radi vanjsku rotaciju potkoljenice i u skladu je sa ostalim mišićima koji sudjeluju u unutarnjoj rotaciji potkoljenice [7].

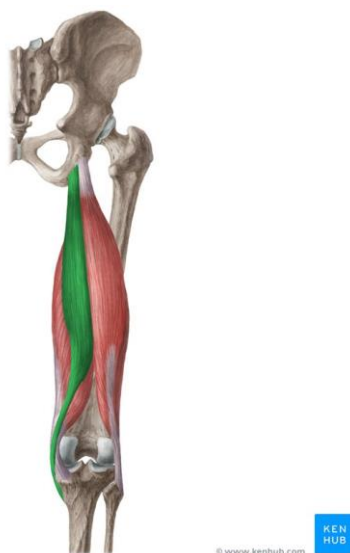



Slika 1.1.7. Prikaz *m. biceps femoris*

Izvor: [[https://learnmuscles.com/wp-content/uploads/2020/11/Biceps-femoris\\_Watermarked\\_HR.jpg](https://learnmuscles.com/wp-content/uploads/2020/11/Biceps-femoris_Watermarked_HR.jpg)]

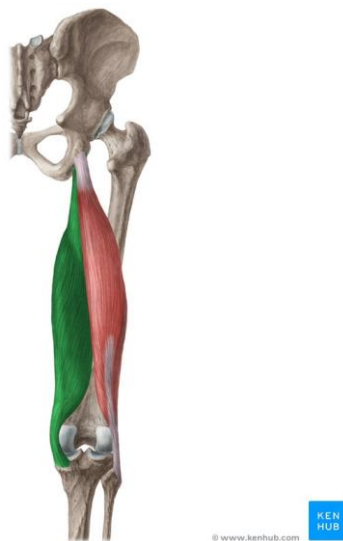*M. semitendinosus*, s zajedničkom glavom *caput longum*, polazi s *tuber ischiadicum* i ide do medijalne plohe tibije gdje tvori *pes anserinus superficialis* zajedno s *m. gracilis* i *m. sartorius*. Dvozgluban je mišić pa radi pokrete retroverzije u zdjeličnom zglobu i fleksiju i rotaciju potkoljenice prema unutra u koljenom zglobu. Inervira ga *n. tibialis* [7].



Slika 1.1.8. Prikaz *m. semitendinosus*

Izvor: [<https://www.kenhub.com/en/library/anatomy/semitendinosus-muscle>]

*M. semimembranosus* polazi s *tuber ischiadicum* i usko je povezan s *m. semitendinosus*, a njegova tetiva se ispred *lig. collaterale tibiale* dijeli a tri dijela. Smjer naprijed prema medijalnom kondilu tibije ima prvi dio mišića, u fasciju poplitealnog mišića prelazi drugi dio a treći dio završava u stražnjoj stijenki zglobne čahure kao *lig. popliteum obliquum* pa su ta tri spojena dijela nazvana *pes anserinus profundus*. Dvozglaban je mišić i ima sličnu funkciju kao i *m. semitendinosus*. Radi retroverziju u zglobu i fleksiju i rotaciju potkoljenice prema unutra u koljenskom zglobu. Inervira ga *n. tibialis* [7].



Slika 1.1.9. Prikaz *m. semimembranosus*

Izvor: [<https://www.kenhub.com/en/library/anatomy/semimembranosus-muscle>]

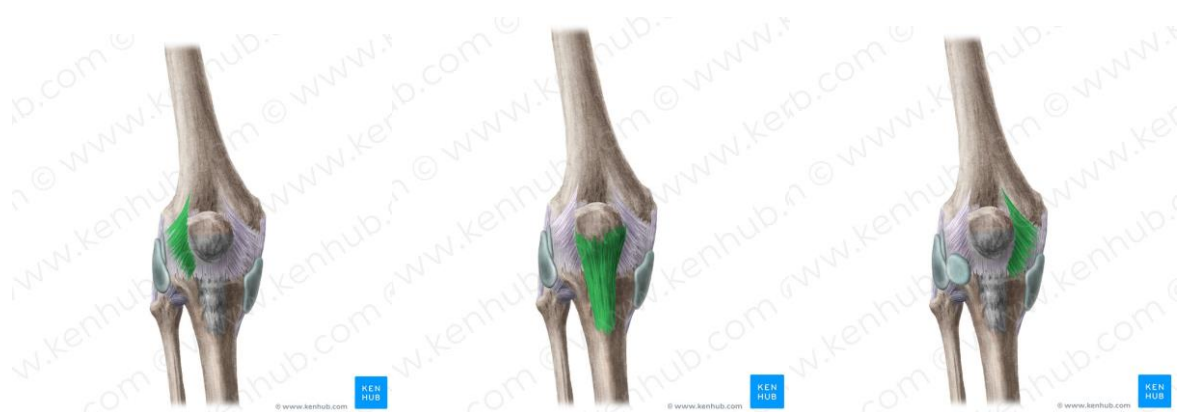## 1.2. Ligamenti koljenog zgloba

Zglobna čahura koljenog zgloba je mlohava i široka a naprijed i sa strane je tanka. Pojačavaju ju sveze koje su uz meniske te burze koje su na poseban način raspoređene [7].

Kako ukrižene sveze daju unutarnju čvrstoću, one zajedno osiguravaju stabilnost koljena u svakom pokretu dok istodobno djeluju tako da vode i ograničavaju kretnje. Isto tako, određuju granice najvećeg raspona kretnji u koljenom zglobu. Prilikom toga tibijalna kolateralna sveza pripada medijalnom dijelu zgloba, a fibularna kolateralna i prednja ukrižena sveza pripadaju lateralnom dijelu [8].

Na tetivu mišića kvadricepsa nastavlja se *lig. patellae* koji se rasteže od patele do *tuberositas tibiae*, dok se vlakna *m. vastus lateralis* i *m. rectus femoris* stvaraju u *retinaculum patellae laterale*. *Retinaculum patellae laterale* se priključuju u *tractus iliotibialis* koji se spaja na tibiju lateralno od *tuberositas tibiae*. Medijalno i distalno od *lig. patellae* nalazi se *retinaculum patellae mediale*

kojeg oblikuju vlakna *m.vastus medialis*. *Retinaculum patellae mediale* veže se na tibiju ispred *lig. collaterale mediale* [7].

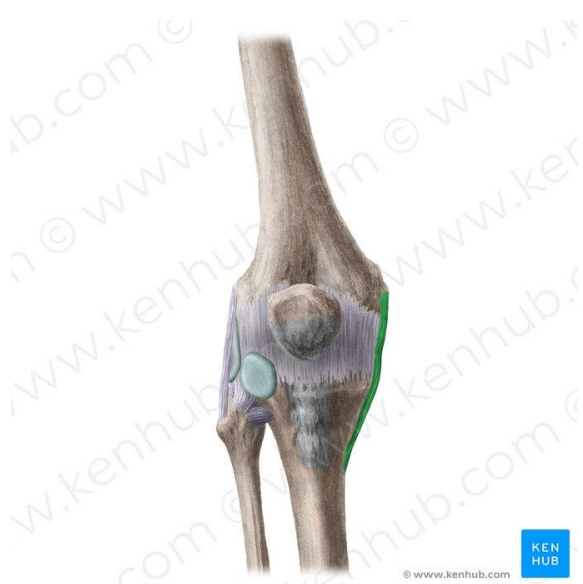

Slika 1.2.1. Prikaz *retinaculum patellae laterale*, *lig. patellae*, *retinaculum patellae mediale*

Izvor: [<https://www.kenhub.com/en/study/anatomy-knee-joint>]

*Lig. collaterale tibiale* je trokutasta sveza koja je uključena u membranozni dio zglobne čahure, jako je srasla s medijalnim meniskom i u toj se svezi razlikuju tri vrste vlakna. „

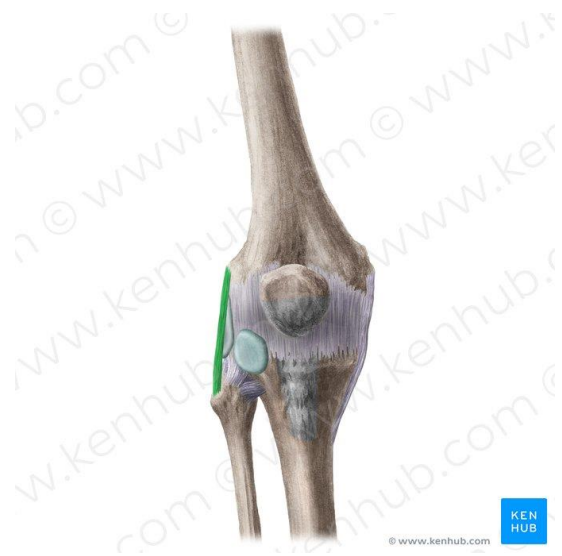Prednja duga vlakna polaze od *epicondylus medialis* i sežu do *margo medialis tibiae*. Stražnja površinska kratka vlakna odlaze u medijalni menisk, a stražnja donja vlakana polaze od medijalnoga meniskusa i vežu se na goljeničnu kost [7].“



Slika 1.2.2. Prikaz *lig. collaterale tibiale*

Izvor: [<https://www.kenhub.com/en/study/anatomy-knee-joint>]

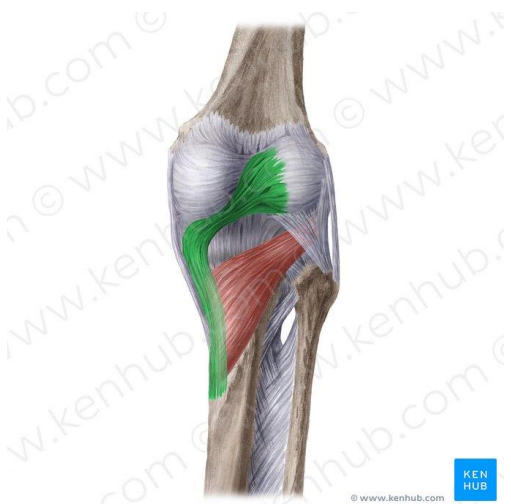
*Lig. collaterale fibulare* je okrugla sveza koja nije srasla s čahurom i s lateralnim meniskom nego polazi od lateralnog epikondila a spaja se na *caput fibulae* [7].



Slika 1.2.3. Prikaz lig. collaterale fibulare

Izvor: [<https://www.kenhub.com/en/study/anatomy-knee-joint>]

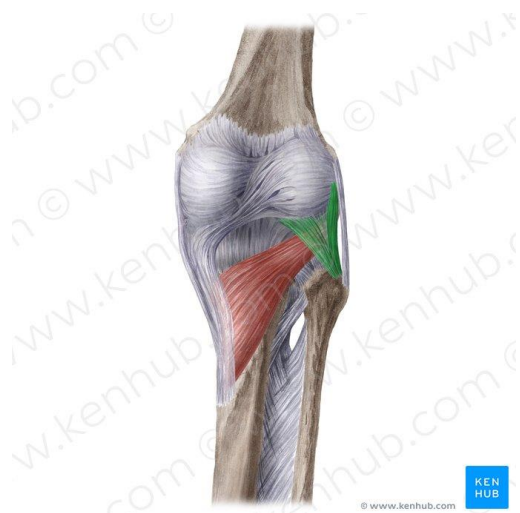
*Lig. popliteum obliquum* nalazi se stražnje strane i lateralni je izdanak tetive semimembranoznog mišića i ima smjer lateralno i proksimalno [7].



Slika 1.2.4. Prikaz lig. popliteum obliquum

Izvor: [<https://www.kenhub.com/en/study/anatomy-knee-joint>]

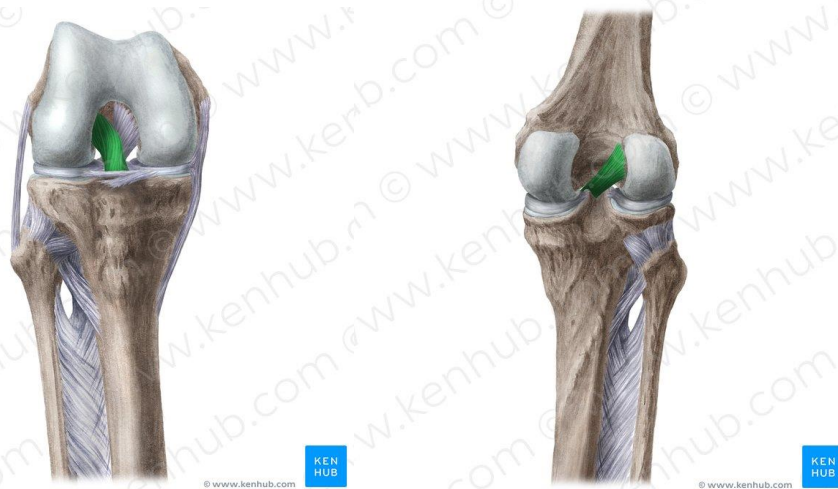
*Lig. popliteum arcuatum* ima polazište s *apex capitis fibulae*, te križa tetivu *m. popliteus* i priključuje se u zglobnu čahuru [7].



Slika 1.2.5. Prikaz lig. popliteum arcuatum

Izvor: [<https://www.kenhub.com/en/study/anatomy-knee-joint>]

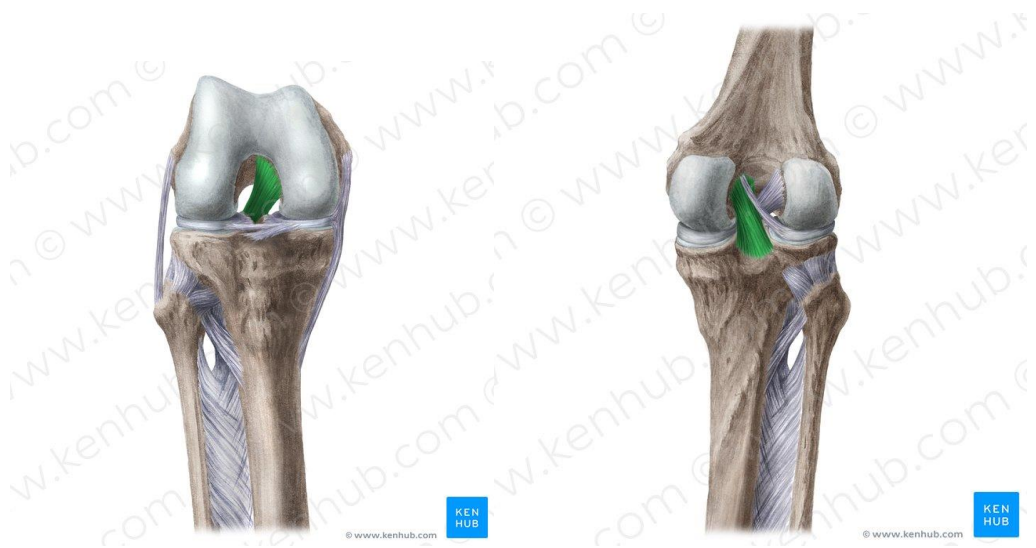
Daljnja skupina ligamenata u koljenom zglobu su ukrižene sveze, *ligg. cruciata* koji su smješteni intrakapsularno ali ekstraartikularno i zaslužni su za održavanje stalnog doticaja zglobnih ploha kod rotaciji. *Lig. cruciatum anterius* je prednja ukrižena sveza koja ima polazište od *area intercondylaris anterior tibiae* i polazi do unutrašnje strane lateralnoga kondila femura. Sastoji se od lateralnih vlakana, koje su usmjerena više prema natrag i medijalnih vlakana [7]. Vlakna su lepezasto raširena i zavijena oko svoje osi, pa se pri ekstenziji napinje njezin prednji dio, a pri fleksiji njezin stražnji dio. Kod rotacije koljena prema unutra napinje se čitava sveza dok kod rotacije prema van sveza je labava [8]. Građeni su od kolagena i elastina. Elastin je zaslužan za elastičnost a kolagen kao najzastupljeniji u našem tijelu zaslužan je za otpornost koju ligament ima prilikom nekih tenzijskih sila ili sila smicanja. Prosjek dužine ligamenta je oko 32 mm dok širina varira od 7 do 17 mm [9].



Slika 1.2.6. Prikaz lig. cruciatum anterius

Izvor: [<https://www.kenhub.com/en/study/anatomy-knee-joint>]

Stražnja ukrižena sveza, *lig. cruciatum posterius*, je snažnija od prednje ukrižene sveze i ima polazište s lateralne plohe medijalnog kondila femura, te polazi do *area intercondylaris posterior* [7]. Ova sveza je također zavijena oko vlastite osi pa ona djeluje suprotno od prednje ukrižene sveze [8].



Slika 1.2.7. Prikaz *lig. Cruciatum posterius*

Izvor: [<https://www.kenhub.com/en/study/anatomy-knee-joint>]

## 2. Mehanizam ozljede

Ozljede prednje križne sveze razlikuju se po mehanizmu ozljede. Postoji izolirana ozljeda i ona najčešće nastaje mehanizmom nagle deceleracije. Npr. kod skijaša kad izvode spust ili slalom prilikom čega se radi nagla i jaka kontrakcija mišića quadricepsa i prednja subluksacija tibije, to sve može ozlijediti LCA i bez pada. Ozljeda se isto može desiti prilikom doskoka, posebno kod sportašica jer je dokazano da one prilikom doskoka rade veću ekstenziju u koljenu nego muški rod i žene imaju slabiju kvalitetu mekih česti. Izoliranu ozljedu LCA još može izazvati hiperekstenzija koljena koja se dešava prilikom udarca lopte u prazno.

Kod udruženih ozljeda se događa slična stvar samo što je za njih karakterističan položaj semifleksije u koljenu, vanjska rotacija i abdukcija. Trup se rotira a stopalo je pričvršćeno za podlogu. Prilikom tog pokreta prvo puca medijalni kolateralni ligament, zglobna čahura i ukoliko se prenaprezanje i dalje nastavlja dolazi do puknuća i prednje ukrižene sveze te dolazi do iščašenja cijelog koljenog zloba [2].

Velika vjerojatnost, čak više od 70%, rupture prednjeg križnog ligamenta dešava se u nogometu kada sportaš navodi: *„Igrao sam nogomet. Nakon što sam doskočio u koljenu sam osjetio jaku bol i imao sam osjećaj da je iskočilo. Čuo sam prasak. Pokušao sam igrati dalje, ali koljeno je bilo nestabilno te sam izašao iz igre. U nekoliko sljedećih sati oteklo je.“*

### 3. Dijagnostika

Dijagnostika se započinje detaljnim pregledom, postavljanjem anamneze kada pacijent opisuje simptome i način ozljede te kliničkim pregledom. Dijagnostika se već može postaviti na temelju dobro uzete anamneze samo treba pomno slušati pacijenta, dati mu da sam priopći vrstu ozljede i iako često ne mogu točno opisati način ozljeđivanja, mogu ga pokazati. Vrlo je bitno pregledati sve strukture koljenog zgloba jer može biti riječ o udruženoj ozljedi [2].

Često je u akutnoj ozljedi pregledavanje ligamenata i ostalih mekih struktura jako otežan, pa iz tog razloga treba pristupiti sa oprezom da se ne bi prikrala pogreška. Koljeno bolesnika bude u semifleskiji, bolno i edematozno pa se ne dopušta grublja palpacija, a kretnje se ne mogu izvesti. Kako bi bolesnik rasteretio ozlijeđeno koljeno, postavlja ga u semifleksiju pa je u tom položaju moguće pregledati samo kolateralne ligamente, a ukrižene ligamente ne i nemoguće je izvesti test ladice. Iz tog razloga može se potkrasti greška kod dijagnoze pa valja biti oprezan [2].

Ligamenti koji se nalaze na površini zglobova dostupni su ultrazvučnoj analizi dok unutarzglobni ligamenti, kao npr. prednji križni ligamenti, nisu dostupni ultrazvučnoj analizi jer ultrazvučni valovi ne prolaze kroz kost. Iz tog se razloga kod ovih ligamenata koristi magnetska rezonanca. Preko MR dijagnostike dolazi do promjena intenziteta signala pa tako dobivamo informacije ako je riječ o edemu, krvarenju ili slobodnoj zglobnoj tekućini, a isto tako je vidljivo ukoliko je došlo do pridruženih ozljeda koštanih struktura ili koštanim fragmentima [2].

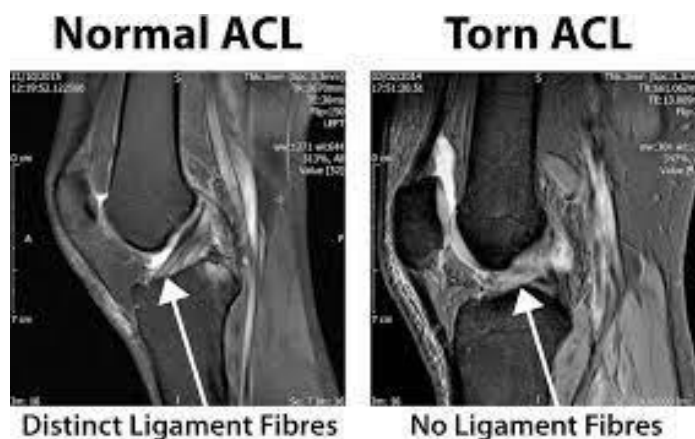Postoji klasifikacija ozljeda ligamenata koja se dijeli na 4 stupnja.

0. stupanj – normalan ligament. Kontinuitet ligamenta je održan i ligament je u cijelosti hipoehogen i nalazi se u uobičajenom položaju
1. stupanj – istegnuće ligamenta. Ligament je održanog kontinuiteta ali je zadebljan i edematozan. Isto tako, javlja se edem i hemoragija u supkutanom masnom tkivu koje je paralelno s ligamentom
2. stupanj – nepotpuna ruptura. Dolazi do nepotpunog prekida kontinuiteta vlakana ligamenta i ona su edematozna. Luči se periligamentna reaktivna tekućina koja okružuje ligament i može razdvajati vlakna ligamenta u slojevima. Tkivo oko ligamenta često je edematozno i javlja se lokalizirani hematoma. Kontura ligamenata je vijugava ili udebljana i dolazi do pomaka vlakana ligamenata od kortikalne kosti.
3. stupanj – potpuna ruptura. Kontura ligamenata je nervna, dolazi do retrakcije ligamenata . Ligament je u potpunosti prekinut a najbolji znak koji ukazuje na potpunu rupturu je nemogućnost diferencijacije ligamenta ili diskontinuitet ligamenta [2].



Stupanj ozljede određuje se putem MR pregleda jer može prikazivati cijeli spektar promjena u morfologiji i intenzitetu signala ligamenta pa se prema tome određuje stupanj ozljede i vrijeme nastanka ozljede. Isto tako, bitne su kod određivanja cjelovitosti ligamenta [2].

Ruptura prednjeg ukriženog ligamenta posebno je vidljiva u sagitalnoj i transverzalnoj ravnini a gubitak paralelnosti vlakana ligamenta s Blumensaatovom crtom, crtom međučvorne udubine ukazuje na primarne i sigurne znakove rupture ligamenta. Pomoću svih navedenih znakova ruptura prednjeg ukriženog ligamenta može se dijagnosticirati u 90% slučajeva [2].



Slika 3.1. Prikaz rupture ACL-a

Izvor: [<http://wolverhamptonhipandkneeclinic.co.uk/wp-content/uploads/2015/10/normandtorn2.jpg>]

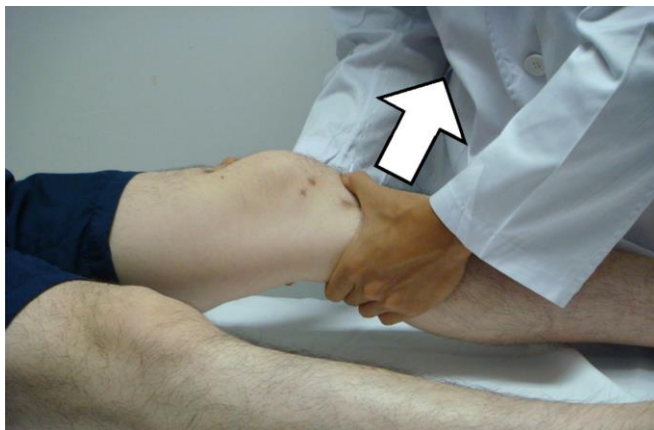### 3.1. Testovi

Prilikom pregleda koljena vrlo je bitno uvijek pregledati cijeli ligamentni aparat pa je potrebno poznavati nekoliko osnovnih testova. U tom koraku vrlo je bitna relaksacija mišića kako bi se mogao pravilno provesti test. Ponekad se zbog bolova i spazma mišića daje lokalni anestetik kako bi se mogli provesti testovi za nestabilnost. Kod procjene stabilnosti koljena koristi se „Lachman test“ koji je klinički najpouzdaniji, no mogu se primijeniti i drugi testovi kao što su „Test prednje ladice“ i „Jerk test“ [10].

#### Lachman test

Najpouzdaniji je za dijagnosticiranje ozljede. Prilikom izvođenja testa uvijek se ozlijeđeno koljeno uspoređuje sa zdravim. Izvodi se tako da je ispitanik opušten, u ležećem položaju na leđima, donji ekstremiteti su u laganoj rotaciji prema van i koljena su flektirana otprilike pod kutom od 30 stupnjeva. Ispitanik jednom rukom uhvati distalni dio femura, iznad koljena, a drugom rukom hvata proksimalni dio tibije i povlači jačim pokretom tibiju prema naprijed. Ukoliko dođe do jačeg pomaka tibije prema naprijed i ako nema čvrstoće i osjeta prilikom

povlačenja, dobiva se pozitivan Lachman test. Ponekad je zbog boli i spazma hamstringsa nemoguće izvesti test pa je potrebno ponoviti test u anesteziji [2].



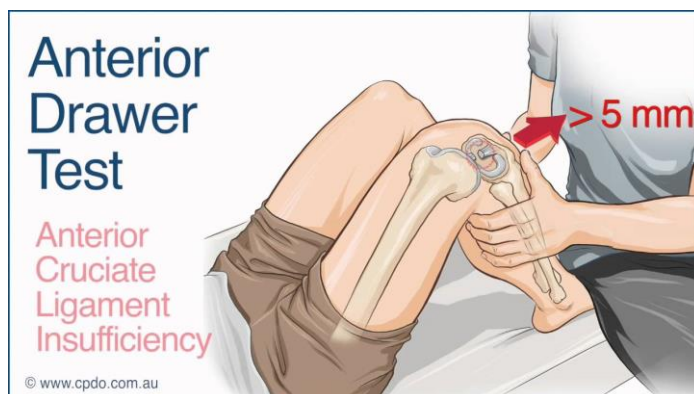
Slika 3.1.1. Prikaz Lachman testa

Izvor: [[https://en.wikipedia.org/wiki/Lachman\\_test#/media/File:ACLI\\_17.jpg](https://en.wikipedia.org/wiki/Lachman_test#/media/File:ACLI_17.jpg)]

### Test prednje ladice

Bitno je naglasiti da je test prednje ladice često negativan jer kod svježih ozljeda dolazi do spazma muskulature i prisutni su bolovi u koljenom zglobu. Test može biti negativan ili čak neizvediv ako je pacijent jače muskulature ili kod ljudi koji ne znaju opustiti muskulaturu natkoljenice [2]. Kod primjene testa on može biti nezamjetljiv a to bi značilo da se vjerojatno radi o izoliranoj ozljedi prednjeg križnog ligamenta. Ukoliko test prilikom izvođenja bude jako pozitivan to znači da je ozlijeđen i prednji križni ligament i medijalni kolateralni ligament [11].

Kod izvedbe ispitanik leži na leđima i flektira ozlijeđeno koljeno pod kutom od 90 stupnjeva. Stavi stopalo savijenog koljena na podlogu u neutralnom položaju a ispitanik prstima obje ruke prihvati proksimalni dio tibije i palčeve obavezno postavlja na prednju stranu koljena jer se tako osigurava opuštanje hamstringsa. Nakon toga se tibija, u odnosu na femur, povlači prema naprijed i ukoliko se tibija pomakne za otprilike 5 mm to se smatra granicom normale a ako dođe do prekomjernog pomaka oba kondila tibije prema naprijed, u odnosu na femur, radi se o pozitivnom testu [11].

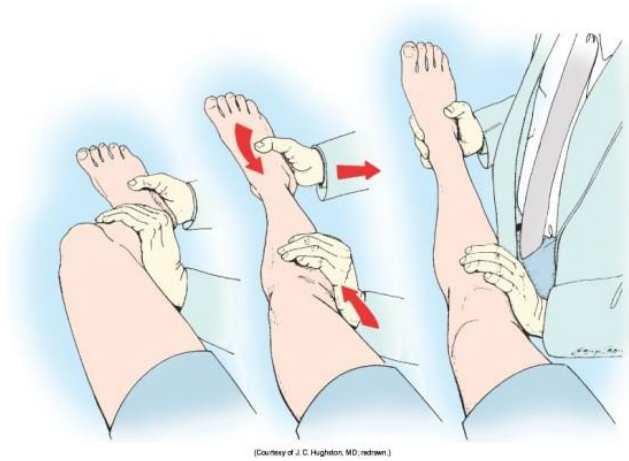


Slika 3.1.2. Prikaz testa prednje ladice

Izvor: [[https://i.ytimg.com/vi/D\\_JwJH0cNV0/maxresdefault.jpg](https://i.ytimg.com/vi/D_JwJH0cNV0/maxresdefault.jpg)]

## Jerk test

Jerk test (engl. Jerk = trzaj) kreće iz flektiranog koljena (60 - 70 stupnjeva) prema ekstenziji uz valgus i rotaciju koljena prema unutra. Kada se dođe do 30 stupnjeva fleksije, dolazi do prednje subluksacije platoa tibije i osjeća se preskok zbog vlakna traktusa iliotibijalisa koji postaje ekstenzor [2] .



*Slika 3.1.3. Prikaz jerk testa*

Izvor: [[https://m.blog.naver.com/PostView.naver?isHttpsRedirect=true&blogId=os\\_club&logNo=100124877194&view=img\\_2](https://m.blog.naver.com/PostView.naver?isHttpsRedirect=true&blogId=os_club&logNo=100124877194&view=img_2)]

## 4. Rehabilitacija

Kad se postavila dijagnoza rupture prednje ukrižene sveze, odluka o načinu liječenja zna biti vrlo teška. Bitno je da se razlikuje ako je riječ svježoj ozljedi ili o kroničnom laksitetu koljena. Isto tako, bitno je znati ako se radi o izoliranoj ili udruženoj ozljedi, u kojoj fazi karijere se osoba ili sportaš nalazi i kakve uistinu tegobe ima. Kako je ozljeda popraćena ograničenim opsegom pokreta tako je narušen obrazac hoda, dolazi do slabosti opružaća i pregibača zgloba koljena i vrlo često se desi da se pacijent ne može vratiti na razinu sportske aktivnosti kao prije ozljede [4]. Poznato je da su povrede koljena popraćene jakom atrofijom kvadricepsa, posebice *vastus medialis* pa se rehabilitacija najčešće započinje vježbama za mišić kvadricepsa da bi se održala pokretljivost koljena i snaga mišića. Vježbe kvadricepsa trebaju se primjenjivati odmah, tijekom cijele rehabilitacije. Prije operacije i nakon operacije, čak i kada je pokret koljena bolan, i izrazito je korisno kada je koljeno fiksirano. Fiksirati se može ili udlagom ili zavojem [5].

Liječenje može biti konzervativno a može biti i operativno. Ako je došlo do djelomičnog puknuća ligamenata primijenit će se konzervativno liječenje, odnosno fizioterapija i kineziterapija. Cilj je da se odstrani bol, smanji oteklina, poveća opseg pokreta i da se radi na ojačanju mišića natkoljenice. Vrlo je važno da se pacijent vrati u staro psiho-fizičko stanje, u kakvom je bio prije ozljede kako bi bio spreman ukoliko se odluči za operativno liječenje. Ta faza rehabilitacije traje otprilike 12 tjedana i u njoj se rade vježbe brzine reakcije i balansa, uključuje tehniku poboljšanja izdržljivosti i edukaciju pacijenta. Pristup svakom pacijentu je individualan pa se tako i određuje ako bude operativno liječenje. Ukoliko je pacijent mladi, sportaš u usponu karijere, motiviran i sposoban, odlučit će se za operativno liječenje [2].

### 4.1. Fizikalna terapija

Fizikalna terapija se smatra granom u medicini koja svoje liječenje izvodi preko različitih oblika fizikalne energije. Kod liječenja, odnosno rehabilitacije prednjih križnih koristi se:

#### HIDROTERAPIJA

Tekući medij koji ima 3 osnovna svojstva u rehabilitaciji: toplina, sila uzgona i hidrostatski tlak. Toplina pridonosi poboljšanju cirkulacije, smanjenju boli i mišićnog spazma i djeluje još tako da opušta ligamente. Zbog sile uzgona automatski se smanjuje tjelesna težina što pacijentu omogućava lakše izvođenje aktivnog pokreta. Hidrostatski tlak djeluje tako da poboljšava cirkulaciju iz tog razloga što je on veći od kapilarnog pa radi kompresiju zbog čega se prazne kapilare. Hidroterapija se najčešće koristi za hidro gimnastiku, odnosno za provođenje vježbi. Za to postoji bazen ili Hubbard tank [11].

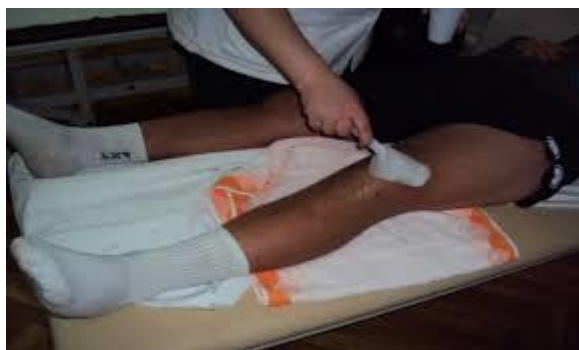

*Slika 4.1.1. Prikaz Hubbard tanka*

*Izvor: [https://www.fysiomed.eu/wp-content/uploads/t-mot-2-800x800.jpg]*

## KRIOTERAPIJA

Fizikalni čimbenik gdje se koristi hladnoća za liječenje. Pada temperatura kože i potkožnog tkiva dok u mišićima i zglobovima ne pada tako jako. Djeluje analgetski pa smanjuje grčevitost, otekline i krvarenja. Provodi se u tri oblika: kriomasaža, krioblog i kriokupka. Kriomasaža se najčešće koristi i provodi tako da se ledom 10 minuta masira određeni dio tijela kako bi se postigla analgezija. Krioblog se koristi kao oblog od kompresa ili vrećica i napune se vodom i zalede. Kriokupka se provodi tako da se dio tijela koji je ozlijeđeni uranja u hladnu vodu [12].



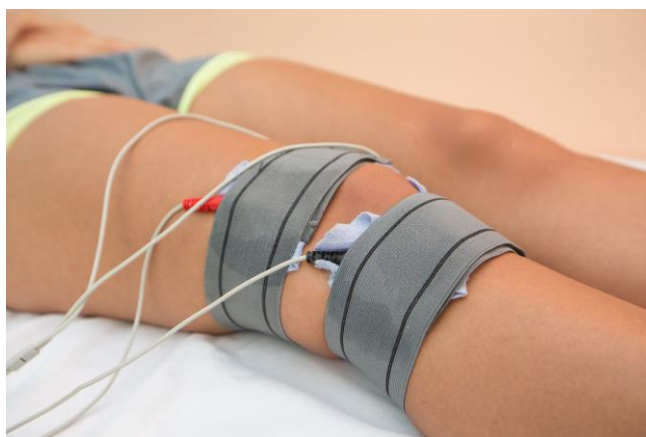*Slika 4.1.2. Prikaz krioterapije*

*Izvor: [https://epodravina.hr/wp-content/uploads/2016/09/KRIO.png]*

## ELEKTROSTIMULACIJA

Preko elektrostimulacije se uspijeva aktivirati mišić, odnosno mišićna kontrakcija, preko električnih podražaja. U ovoj terapiji postavlja se vrijeme trajanja, oblik i frekvencija pojedinog impulsa i amplituda. Postoje različiti izvori struje i različite vrste struje pa tako razlikujemo; istosmjernu koja može biti tzv. galvanska ili kontinuirana i izmjeničnu koja može biti faradska i sinusoidna. Kad se govori o impulsima oni mogu biti pravokutni i trokutasti. Pravokutni je

pogodan i koristi se u stimulaciji zdravog mišića dok se trokutasti koristi kod testiranja mlohavih pareza [12].



*Slika 4.1.3. Prikaz elektrostimulacije*

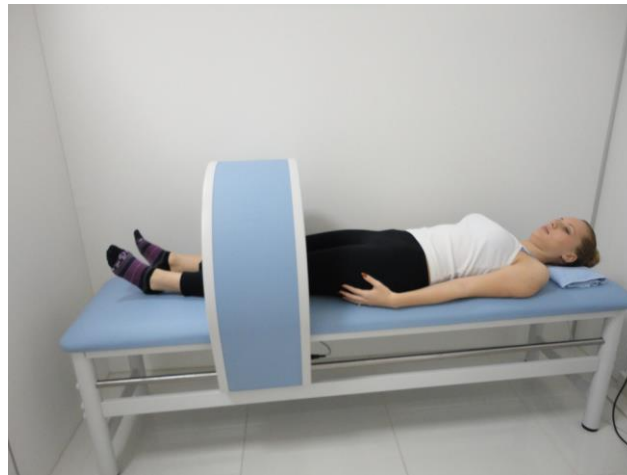*Izvor: [https://www.bioorto.hr/wp-content/uploads/2020/11/IMG-8af2cef4d7f165ffbc92b0192677e4-V.jpg]*

### INTERFERENTNE STRUJE (IFS)

Struje niske frekvencije koje se dobivaju interferencijom dviju izmjeničnih sinusoidnih struja u nekom tkivu. Nastaju tako da se preklapaju dvije srednje frekventne struje. Jedna se sastoji od fiksne frekvenciju a druga od prilagodljive, otprilike od 4000Hz do 4200Hz. Mogu se primjenjivati kvadripolarno i bipolarno. Daju veliku prednost jer imaju terapijski efekt koji prodire u dubini tkiva a slično djelovanje imaju i dijadinamičke struje (DDS). Djeluju na smanjenje boli, upale i otekline, povećanje mišićne kontrakcije i lokalne cirkulacije i ubrzava zacjeljivanje tkiva [13].

### MAGNETOTERAPIJA

Može biti visokofrekventna i niskofrekventna. Magnetno polje djeluje na povećanje energijskog metabolizma. Doziranje se postavlja individualno, od deset minuta na više. U akutnim stanjima se stavlja manji intenzitet, s nižom frekvencijom i kraćeg trajanja dok se kod kroničnih stanja stavlja veći intenzitet, više frekvencije i dužeg trajanja [12].

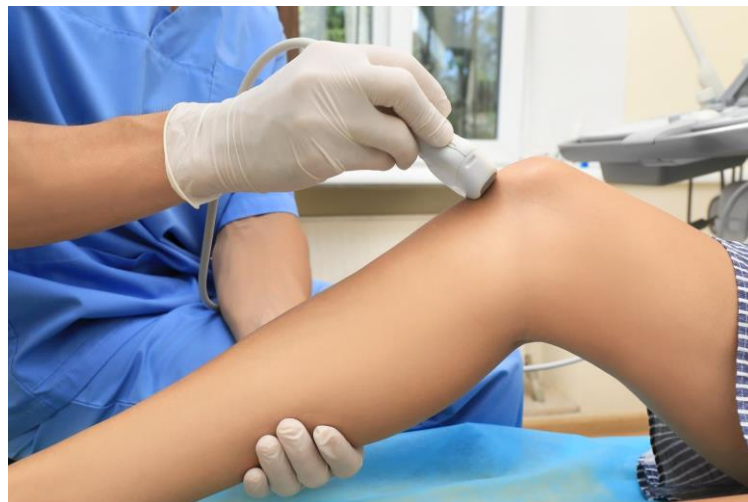

*Slika 4.1.4. Prikaz magnetoterapije*

*Izvor: [<http://natus.hr/sites/default/files/dsc01387.jpg>]*

## ULTRAZVUK

Spada pod termoterapiju zato što se ultrazvučne mehaničke vibracije transformiraju u toplinu pa je tako toplina i najvažnije djelovanje ultrazvuka. Kod provođenja terapije ultrazvukom radi se mikro masaža tkiva, oksigenacija i regeneracija tkiva, poboljšava se prokrvljenost pa dolazi do analgezije, djeluje na smanjenje spazma i bolova [12].



*Slika 4.1.5. Prikaz ultrazvuka*

*Izvor: [<https://poliklinika-kvaternik.hr/wp-content/uploads/2021/09/Problemi-s-koljenima-3-simptoma-kod-kojih-je-potreban-UZV-pregled.jpg>]*

Jedan od najvažnijih dijelova rehabilitacije je edukacija pacijenta gdje je važno uspostaviti dobar odnos s pacijentom kako bi se zadobilo pacijentovo povjerenje i poštovanje. Kod edukacije je bitno da pacijent zna svoju dijagnozu i sve o njoj. Uloga fizioterapeuta je da motivira pacijenta kako bi bio što aktivniji u sudjelovanju rehabilitacije i naučiti ga kako se suočiti sa svakodnevnim obavezama, izazovima i savladati ih uz ozljedu prije nego se povratu normalna funkcija [12].

## 4.2. Kineziterapija

Grana u medicini koja liječenje provodi preko pokreta radi prevencije, rehabilitacije i liječenja bolesti. Primjenjuje pokret kako bi povećala snagu i opseg pokreta, za istezanje miškulature, razvijanje propriocepcije, koordinaciju i povećanje neuromotoričkih sposobnosti [14].

Kod ozljede koljena odmah se započinje statičkim vježbama za kvadriceps jer medijalna glava kvadricepsa prva atrofira. Vježbe moraju početi što je ranije moguće, prije operacije i nastaviti se dalje nakon operacije. Dokazano je kako predoperativna rehabilitacija ne utječu samo na sprječavanje atrofije nego su znatno pomogle u rehabilitaciji nakon operacije tako da se prije vratila mišićna snaga [15].

1. vježba – pacijent leži na leđima sa ispruženim nogama na podlozi. Oba koljena gura u podlogu, napinje mišiće natkoljenice i prste zateže prema sebi. Zadržava kontrakciju 4-8 sekundi i isto toliko odmara. Kod ove vježbe rade potkoljenice, natkoljenice i gluteusi.
2. vježba – ima isti početni položaj kao i prva a pacijent odiže jednu nogu od podloge. Noga koju odiže je ispružena, sa zategnutim stopalima prema sebi i odiže polako kad ne dođe sa petom odignute noge do razine prstiju spuštene noge. U ovoj vježbi se radi aktivacija kvadricepsa.
3. vježba – započinje istim početnim položajem kao i prve dvije vježbe. Pacijent zateže stopalo prema sebi i lagano je počinje vući prema sebi po podlozi i raditi fleksiju u koljenu.
4. vježba – pacijent leži na zdravom boku dok na suprotnoj zateže stopalo prema sebi i polako radi abdukciju. Noga je prilikom toga ekstenzirana. Tako jača mišiće potkoljenice i natkoljenice.
5. vježba – pacijent leži na boku ozlijeđene noge a zdravu nogu savija u koljenu i u kuku i prebacuje je preko ozlijeđene. Zategne stopalo ozlijeđene noge prema sebi i lagano je odiže od podloge. Kod ove vježbe se radi aktivacija m. vastus medialis.
6. vježba – pacijent leži na trbuhu sa obje noge ekstenzirane i sa prstima na podlozi. Zategne stopala prema sebi i prstima se opire u podlogu, zateže mišiće potkoljenice i natkoljenice i lagano odiže koljena od podloge.
7. vježba – pacijent je na trbuhu u ležećem položaju, jedna noga je ispružena dok je druga, ozlijeđena noga, sa fleksiranim koljenom pod kutom od 90 stupnjeva i odiže se u zrak. Na taj se način radi aktivacija, odnosno jačanje gluteusa.
8. vježba – započinje istim položajem kao i prethodne dvije vježbe. Obje noge su ispružene, zategnu se stopala prema sebi, radi se uporište u zdravu nogu a ozlijeđena noga se ekstenzirana odiže od podloge.



### 4.3. Rehabilitacija nakon operacije ACL-a

Nakon operacije, na samome početku radi se početna procjena stanja pacijenta i funkcionalni status. U početku se odmah uočava atrofija kvadricepsa i gubitak čvrstoće koljena. Gubitak čvrstoće u prva tri mjeseca prelazi 20-30 % a smanjen opseg 10-20 %. Velik broj studija su dokazali izrazitu korist elektrostimulacije jer sprječava atrofiju mišića, pomaže u povećanju opsega pokreta i snazi mišića [15].

Postoperativna rehabilitacija vrlo je agresivna i u toj fazi se ne koristi steznik jer se prema literaturi koja je dostupna i prema iskustvima doktora ne vidi se nikakva prednost imobilizacije. Već drugi dan nakon operacije vade se drenovi i slijedi vertikaliziranje pacijenta. Pacijent lagano staje na nogu i opterećuje je do granice bola. Nakon toga slijedi razgibavanje koljena ali najbitnije od svega, inzistira se na punoj ekstenziji koljena i to od samoga početka. U roku od 7 dana pokret fleksije mora biti izvediv do 90 stupnjeva. Pacijent hoda sa dvije štake i prilikom hoda, nogu opterećuje do granice bola. Na jačanju muskulature natkoljenice se radi neprekidno a nakon četiri tjedna kreće se na puno opterećenje prilikom hoda i to bez štaka. Od šestog tjedna pa na dalje medicinska rehabilitacija se završava i pacijent nastavlja sa sportskom rehabilitacijom. U sportskoj rehabilitaciji kreće s plivanjem i to samo kraul ili leđno jer je zabranjeno plivanje "žabice", isto tako kreće sa vožnjom bicikla i vježbama u teretani ali još uvijek ne radi sa maksimalnim težinama nego kontrolirano. Poželjno je da radi izometričke vježbe a posebno sa pridaje pozornost vježbama propriocepcije. Od trećeg mjeseca kreće se sa trčanjem ali laganim, bez promjena smjerova i veoma je bitno biti pažljiv kod skokova i doskoka. Nakon šestog mjeseca kreće se sa individualnim treninzima a puno opterećenje noge, u smislu kontakta u sportu dopušta se u razdoblju od šestog do devetog mjeseca od operacije. Znakovi da tijekom rehabilitacije prolazi dobro su hladno i prazno koljeno, punog opsega pokreta uz osjećaj stabilnosti [2].

U rehabilitaciji prednje ukrižene sveze po protokolu se rehabilitacija provodi u četiri postoperativne faze. Te faze se provode radi boljeg oporavka i vrlo je bitna edukacija pacijenta o svim fazama, dati mu uputstva i zabrane što smije i ne smije raditi u svakoj fazi. Međutim, uspješnost rehabilitacije najviše ovisi odabiru vježbi i doziranju, dok će pacijentov prelazak u drugu fazu ovisiti o njegovom funkcionalnom statusu a ne o prošlim tjednima od operacije [16].

#### **Prva faza (0 – 2 tjedana)**

Nakon operacije, u fazi oporavka javlja se opasnost od pucanja presadka pa se postavlja ortoza kako bi se on zaštitio i kako bi se spriječilo njegovo pucanje. Ortoza služi kako bi se lakše mogao kontrolirati pokret u koljenu [17]. U početku se fleksija dopušta samo u ortozi, do 50 stupnjeva i postupno se povećava 5-10 stupnjeva, to ovisi o toleranciji na bol. Ortoza se skida samo kad je koljeno pod kontrolom, odnosno kada se vježbe nadziru ili kada pacijent radi vježbe u kući. U

prvom postoperativnom danu, noga se stavlja na lagano uzvišenje radi bolje cirkulacije, mobilizira se patela u svim smjerovima, potrebno je raditi izometričke vježbe za jačanje kvadricepsa, posebno m. vastus medialis i krioterapiju. Pacijent ne smije raditi hiperekstenziju. Uz postavljenu ortožu dobiva i štaku. Cilj u ovoj fazi je postignuće fleksije od 70 stupnjeva do kraja prvog tjedna. Velika se važnost pridodaje elektrostimulaciji kako bi se što prije aktivirao kvadriceps. Isto tako, vrlo je važna mobilizacija patele i ona se provodi u svim fazama rehabilitacije jer ukoliko patela ne bude mobilna, javlja se nemogućnost fleksije i ekstenzije koljena. Mobilizacija patele radi se na način da fizioterapeut kažiprstima i palčevima obuhvaća patelu i pomiče je gore-dolje i lijevo-desno [18].

### **Druga faza (3 – 6 tjedana)**

Kada se postigne puna ekstenzija u koljenu, bitno je promatrati mobilnost patele i odbacuju se sva pomagala, štaka i ortoza. Glavni cilj u ovoj fazi je jačanje muskulature i povećanje opsega pokreta. Počinju se provoditi aerobne vježbe kao što su: sobni bicikl, vježbe hodanja i ravnoteže, hod uz i niz stepenice bez štaka, hidroterapija. Sve se ove vježbe provode za postizanje normalnog hoda jer je obrazac hoda kod ove ozlijede često narušen [19].

### **Treća faza (6 – 12 tjedana)**

Tijekom ove faze je bitno držati se programa koji se napravio u prijašnjim fazama kako bi pacijent ojačao muskulaturu, postigao što veći opseg pokreta i fleksibilnost. Već u početku ove faze je poželjno da pacijent izdrži 20 minuta hodanja bez boli [19].

### **Četvrta faza (12 – 24 tjedana)**

U ovoj fazi m. quadriceps i mm. Hamstrings moraju biti na najmanje 80% snage zdrave noge, koljeno mora imati puni opseg pokreta i dobru stabilnost. I dalje se provode vježbe jačanja, uključuje se elastična traka, daje se otpor i slično [20].

*Tablica 4.3.1. rehabilitacija nakon rekonstrukcije ACL-a*

1. tjedan	<ul style="list-style-type: none"> <li>➤ Kriooblozi</li> <li>➤ Čučanj 0 – 30 ° (malo po malo povećavati)</li> <li>➤ Jastuk pod petu za dobivanje veće ekstenzije</li> <li>➤ Podizanje ekstenzirane noge, abdukcija u ležećem i stojećem položaju</li> </ul>
-----------	---

	<ul style="list-style-type: none"> <li>➤ Vježbe u proniranom položaju</li> <li>➤ Fleksija potkoljenice preko ruba kreveta (krajem tjedna 90 °)</li> <li>➤ Izometričke vježbe natkoljenice, bez opterećenja</li> <li>➤ hod s dvije štake, opterećenje 15-20 kg</li> </ul>
2. tjedan	<ul style="list-style-type: none"> <li>➤ oblozi ledom</li> <li>➤ vježbe kako bi se održala puna ekstenzija (ručnikom obuhvatiti stopalo i povlačiti ga k sebi, ispod pete staviti jastuk)</li> <li>➤ AP vježbe za fleksiju (privlačenje pete po podlozi, klizanje stopala po zidu)</li> <li>➤ Jačanje fleksora i ekstenzora potkoljenice</li> <li>➤ Upotreba štaka prilikom hoda uz postupno povećanje opterećenja</li> <li>➤ ES kvadricepsa</li> </ul>
3. – 4. tjedan	<ul style="list-style-type: none"> <li>➤ Jednostrano jačanje fleksora koljena, podizanje na prste, bicikl, vježbe na stepenicama</li> <li>➤ Plivanje (slobodan i leđni stil, izbjegavati plivanje "žabice")</li> <li>➤ Vježbe zatvorenog kinetičkog lanca - postupno opterećenje</li> <li>➤ Vježbe ravnoteže – prenositi težinu s jedne noge na drugu i blago savijati koljena</li> <li>➤ Usvojiti pravilan obrazac hoda da bi se odbacile štake na kraju četvrtog tjedna</li> </ul>
5. – 6. tjedan	<ul style="list-style-type: none"> <li>➤ Kontrola kod operatera</li> <li>➤ Opseg pokreta – terminalne ekstenzije – fleksija prema punom opsegu pokreta</li> </ul>

	<ul style="list-style-type: none"> <li>➤ Testiranje snage: nastaviti s aktivnostima u teretani, bicikl, plivanje (još uvijek NE žabice)</li> <li>➤ Vježbe s otporom, blagi čučanj uza zid 30° (koncentrična i ekscentrična kontrakcija)</li> <li>➤ Vježbe propriocepcije kroz funkcionalnu aktivnost + puno opterećenje na balans dasci</li> </ul>
8. tjedan	<ul style="list-style-type: none"> <li>➤ Nastaviti s vježbama iz prethodne faze</li> <li>➤ Nožna presa</li> <li>➤ Perturbacijski treninzi</li> <li>➤ Izokinetičke vježbe</li> <li>➤ Bicikl, kardiovaskularni trening</li> <li>➤ Balansna ploča</li> </ul>
10. – 12. tjedan	<ul style="list-style-type: none"> <li>➤ Nastaviti s vježbama istezanja i jačanja muskulature</li> <li>➤ Početi s programom trčanja</li> <li>➤ Početi sportski program: nožna presa, čučnjevi uz zid, razgibavati koljeno i kuk,</li> <li>➤ Vježbe jačanja hamstringsa i sjedeći i stojeći</li> <li>➤ Penjanje na kutiju, silazak s kutije, laterlano penjanje na kutiju, lateralni iskoraci</li> </ul>
14. – 16. tjedan	<ul style="list-style-type: none"> <li>➤ Nastaviti sa svim vježbama iz prijašnjih faza</li> <li>➤ Krenuti sa vježbama okretnosti u stranu</li> <li>➤ Početi trčanje unatrag</li> </ul>
16. do 22. tjedan	<ul style="list-style-type: none"> <li>➤ Vježbe jačanja muskulature</li> </ul>

	<ul style="list-style-type: none"><li>➤ Nastaviti neuromišićne pliometrijske treninge</li><li>➤ Progresija treninga u trčanju, agilnosti i sportskim aktivnostima specifičnih vježbi</li><li>➤ Postupno se vraćati sportskim aktivnostima</li></ul>
--	---

## 5. Zaključak

Ozljeda je svaka nepravilnost koja se desi u strukturalnom dijelu tijela i funkciji koja je nastala pod utjecajem nekog fizičkog, mehaničkog ili kemijskog uzroka pa je zbog toga narušena mogućnost izvedbe svakodnevnih radnji. Ruptura ACL-a je jedna od najčešćih ozljeda današnjice zbog složene anatomske građe i slabe zglobne kongruencije. Najčešće se liječi operativno tako da se izvodi artroskopska rekonstrukcija, rekonstrukcija patelarnim ligamentom (BPB) ili rekonstrukcija tetivama hamstringsa. Bitno je da se provodi pravilna rehabilitacija da bi se pacijent mogao vratiti svakodnevnim životnim aktivnostima jer ukoliko se ne provodi pravilna rehabilitacija sve može biti uništeno. S toga, želi se prikazati koliko je zapravo bitna uloga fizioterapeuta i cjelokupnog rehabilitacijskog tretmana. Najvažniji dio u svemu tome je zaštita ligamenata i da se zadrži njihov popravak te je vrlo bitna edukacija pacijenta i razgovor s njim kako bi se održalo njegovo psihičko i fizičko stanje. Rehabilitacija zahtijeva dugotrajan oporavak koji traje najčešće 6 mjeseci. Kako je moguće prevenirati ovu ozljedu, apelira se na sve trenere da u svoj program treninga ukomponiraju i trening za prevenciju ozljede prednje ukrižene sveze.

## 6. Literatura

- [1] Abulhasan J, Grey M. Anatomy and Physiology of Knee Stability. Journal of Functional Morphology and Kinesiology [Internet]. 2017. Sep 24. Dostupno na <http://dx.doi.org/10.3390/jfmk2040034>
- [2] Marko Pećina: Sportska medicina, Zagreb, 2019.
- [3] Anđelka Djak, Andreja Starčević. Uloga operacijske sestre kod operacije prednjeg križnog ligamenta koljena. Sestrinski oglasnik [Internet]. 2015. Dostupno na <https://hrcak.srce.hr/en/clanak/207592>
- [4] Olivera M. Knežević, Dragan M. Mirkov. Procjenjivanje jakosti nakon ozljede prednje ukrižene sveze u sportaša. Kinesiology [Internet]. 2013. Dostupno na <https://hrcak.srce.hr/en/clanak/153664>
- [5] Dr.sc. Zdenko Kosinac: Kineziterapija sustava za kretanje, Zagreb, 2008.
- [6] Leo Gulan, Ana Balenović, Hari Jurdana, Gordan Gulan. Rendgenološka analiza Blumensaatove linije i položaja lateralnog interkondilarnog grebena – doprinos anatomskoj rekonstrukciji prednjeg križnog ligamenta. Medicina Fluminensis [Internet]. 2020. Dostupno na <https://hrcak.srce.hr/clanak/350593>
- [7] Werner Platzer: Priručni anatomske atlas, Zagreb, 2011.
- [8] Predrag Keros, Marko Pećina: Funkcijska anatomija lokomotornog sustava. Zagreb, 2020.
- [9] Siebold R. i sur.: Anterior cruciate ligament reconstruction: A practical surgical guide, Springer, 2014
- [10] Matjaž Vogrin. Utjecaj faktora rasta aktiviranih trombocita na uraštanje presatka, kod rekonstrukcije prednje ukrižene sveze koljenskog zgloba [Internet]. 2010. Dostupno na [http://medlib.mef.hr/829/1/Matjaz\\_Vogrin.pdf](http://medlib.mef.hr/829/1/Matjaz_Vogrin.pdf)
- [11] Erceg M., Ortopedija: za studente medicine, Medicinski fakultet, Split 2006
- [12] Ćurković B. i suradnici, Fizikalna i rehabilitacijska medicina, medicinska naklada Zagreb, 2004.
- [13] <https://www.fizio-gp.hr/tehnike-i-nacini-fizioterapije/elektroterapija>, dostupno 29.08.2022.
- [14] Babić-Naglić Đ i sur. Fizikalna i rehabilitacijska medicina. Zagreb: Medicinska naklada; 2013.
- [15] Do Kyung Kim, Ji Hye Hwang, Won Hah Park. Effects of 4 weeks preoperative exercise on knee extensor strength after anterior cruciate ligament reconstruction. J Phys Ther Sci. 2015
- [16] Wright R.W, Haas A.K, Anderson J, Calabrese G, Cavanaugh J, Hewett T.E, Loring D, McKenzie C, Preston E, Williams G. Anterior Cruciate Ligament Reconstruction Rehabilitation. Sports Health. 2015

- [17] Sears B. Do I Need to Wear a Knee Brace After ACL Surgery? Orthopedics Assistive Devices & Orthotics. October 29, 2017
- [18] Malempati C, Jurjans J, Noehren B, Ireland M.L, Johnson D.L. Rehabilitation Concepts for Anterior Cruciate Ligament Surgery in Athletes Orthopedics
- [19] <https://www.svkatarina.hr/ortopedija-i-sportska-medicina/rekonstrukcija-prednjeg-kriznog-ligamenta-acl>, dostupno 31.08.2022.
- [20] <https://bynder.uwhealth.org/m/4e35ff6ba4ebbd2/original/Rehab-Guideline-ACL-Reconstruction-Adult.pdf>, dostupno 31.08.2022.



## Popis slika

Slika 1.1 Prikaz kostiju koje čine zglob koljena .....	3
Slika 1.2. Prikaz zgloba koljena .....	4
Slika 1.1.1. Prikaz m. rectus femoris .....	4
Slika 1.1.2. Prikaz m. vastus intermedius .....	5
Slika 1.1.3. Prikaz m. vastus medialis .....	5
Slika 1.1.4. Prikaz m. vastus lateralis .....	6
Slika 1.1.5. Prikaz m. quadriceps femoris .....	6
Slika 1.1.6. Prikaz m. sartorius .....	7
Slika 1.1.7. Prikaz m. biceps femoris .....	8
Slika 1.1.8. Prikaz m. semitendinosus .....	8
Slika 1.1.9. Prikaz m. semimembranosus .....	9
Slika 1.2.1 Prikaz retinaculum patellae laterale, lig. patellae, retinaculum patellae mediale .....	10
Slika 1.2.2 Prikaz lig. collaterale tibiale .....	10
Slika 1.2.3 Prikaz lig. collaterale fibulare .....	11
Slika 1.2.4 Prikaz lig. popliteum obliquum .....	11
Slika 1.2.5 Prikaz lig. popliteum arcuatum .....	12
Slika 1.2.6 Prikaz lig. cruciatum anterius .....	12
Slika 1.2.7 Prikaz lig. Cruciatum posterius .....	13
Slika 3.1. Prikaz rupture ACL-a .....	16
Slika 3.1.1. Prikaz Lachman testa .....	17
Slika 3.1.2. Prikaz testa prednje ladice .....	17
Slika 3.1.3. Prikaz jerk testa .....	18
Slika 4.1.1. Prikaz Hubbard tanka .....	20
Slika 4.1.2. Prikaz krioterapije .....	20
Slika 4.1.3. Prikaz elektrostimulacije .....	21
Slika 4.1.4. Prikaz magnetoterapije .....	22
Slika 4.1.5. Prikaz ultrazvuka .....	22

## **Popis tablica**

Tablica 4.3.1. rehabilitacija nakon rekonstrukcije ACL-a .....	27
--	----



**IZJAVA O AUTORSTVU  
I  
SUGLASNOST ZA JAVNU OBJAVU**

Završni/diplomski rad isključivo je autorsko djelo studenta koji je isti izradio te student odgovara za istinitost, izvornost i ispravnost teksta rada. U radu se ne smiju koristiti dijelovi tuđih radova (knjiga, članaka, doktorskih disertacija, magistarskih radova, izvora s interneta, i drugih izvora) bez navođenja izvora i autora navedenih radova. Svi dijelovi tuđih radova moraju biti pravilno navedeni i citirani. Dijelovi tuđih radova koji nisu pravilno citirani, smatraju se plagijatom, odnosno nezakonitim prisvajanjem tuđeg znanstvenog ili stručnoga rada. Sukladno navedenom studenti su dužni potpisati izjavu o autorstvu rada.

Ja, MAKLINDA VUUK (ime i prezime) pod punom moralnom, materijalnom i kaznenom odgovornošću, izjavljujem da sam isključivi autor/ica završnog/diplomskog (obrisati nepotrebno) rada pod naslovom REHABILITACIJA NAKON OLUDE PREODNE UKRIŽENE SVEZE (upisati naslov) te da u navedenom radu nisu na nedozvoljeni način (bez pravilnog citiranja) korišteni dijelovi tuđih radova.

Student/ica:  
(upisati ime i prezime)

Mailinda Vuuk  
(vlastoručni potpis)

Sukladno Zakonu o znanstvenoj djelatnosti i visokom obrazovanju završne/diplomske radove sveučilišta su dužna trajno objaviti na javnoj internetskoj bazi sveučilišne knjižnice u sastavu sveučilišta te kopirati u javnu internetsku bazu završnih/diplomskih radova Nacionalne i sveučilišne knjižnice. Završni radovi istovrsnih umjetničkih studija koji se realiziraju kroz umjetnička ostvarenja objavljuju se na odgovarajući način.

Ja, MAKLINDA VUUK (ime i prezime) neopozivo izjavljujem da sam suglasan/na s javnom objavom završnog/diplomskog (obrisati nepotrebno) rada pod naslovom REHABILITACIJA NAKON OLUDE PREODNE UKRIŽENE SVEZE (upisati naslov) čiji sam autor/ica.

Student/ica:  
(upisati ime i prezime)

Mailinda Vuuk  
(vlastoručni potpis)