

# Fizioterapijski postupci kod spine bifide

---

Škrlec, Dijana

Undergraduate thesis / Završni rad

2022

Degree Grantor / Ustanova koja je dodijelila akademski / stručni stupanj: **University North / Sveučilište Sjever**

Permanent link / Trajna poveznica: <https://um.nsk.hr/um:nbn:hr:122:041063>

Rights / Prava: [In copyright](#)/[Zaštićeno autorskim pravom.](#)

Download date / Datum preuzimanja: **2024-11-26**



Repository / Repozitorij:

[University North Digital Repository](#)





# Sveučilište Sjever

**Završni rad br. 164/FIZ/2022**

## **Fizioterapijski postupci kod spine bifide**

**Dijana Škrlec, 4484/336**

Varaždin, rujan, 2022.



**Odjel za fizioterapiju**

**Završni rad**

**Završni rad br. 164/FIZ/2022**

## **Fizioterapijski postupci kod spine bifide**

**Student**

Dijana Škrlec

**Mentor**

Doc. dr.sc. Manuela Filipec

Varaždin, rujan 2022. godine

# Prijava završnog rada

## Definiranje teme završnog rada i povjerenstva

ODJEL Odjel za fizioterapiju

STUDIJ preddiplomski stručni studij Fizioterapija

PRESTUPNIK Dijana Škrlec | IMBAG 0336041810

DATUM 31.08.2022. | KOLEGIJ Specijalne teme u fizioterapiji

NASLOV RADA Fizioterapijski postupci kod spine bifide

NASLOV RADA NA ENGL. JEZIKU Physiotherapy procedures for spina bifida

MENTOR Manuela Filipec | ZVANJE doc. dr. sc.

ČLANOVI POVJERENSTVA

1. Anica Kuzmić, mag. physioth., pred., predsjednik
2. doc. dr. sc. Manuela Filipec, mentor
3. Jasminka Potočnjak, mag. physioth., pred., član
4. Valentina Novak, mag. med. techn., pred., zamjenski član
- 5.

## Zadatak završnog rada

BRID 164/FIZ/2022

OPIS  
Spina bifida složena je kongenitalna deformacija koja obično zahvaća kralješke, leđnu moždinu i mozak. Etiologija spine bifide je nepoznata ali postoje mnogi okolišni i genetski čimbenici koji mogu biti potencijalni čimbenici rizika. Uloga fizioterapeuta u ranoj skrbi za djecu sa spinom bifidom ali i kod odraslih važna je jer pomaže razviti funkcionalne pokrete i povećati kvalitetu života. Cilj rada je prikazati fizioterapijske postupke kod spine bifide

ZADATAK URUČEN 2.09.2022. | POTPIS MENTORA M. Filipec



## **Predgovor**

Prije svega želim se zahvaliti svojim roditeljima koji su mi omogućili školovanje i ono što sam zapravo željela, a to je studij fizioterapije, bez njihove financijske i psihičke podrške to ne bi bilo moguće. Hvala mojim prijateljima koji su morali slušati kukanje zbog učenja i ispita i koji su bili velika psihička podrška. Nakon toga želim se zahvaliti svim profesorima koji su svoje znanje i vještine uz puno truda prenijeli na nas, kako bi mi bili što bolji nasljednici ove struke. Najveća zahvala ide mentorici Manueli Filipec, za pomoć oko završnog rada, koja je bila uz nas kroz ove 3 godine kao najveća podrška, s najviše razumijevanja i sa ogromnom smirenošću i tolerancijom prema nama nestašnim studentima. Hvala za svaki savjet i svaku lijepu riječ.

## Sažetak

Spina bifida složena je kongenitalna deformacija koja obično zahvaća kralješke, leđnu moždinu i mozak. Česte su kontrakture, iščašenja kuka, skolioza i kifoza, uz hidrocefalus i disfunkciju mokraćnog mjehura i crijeva. . Postoje 3 vrste spine bifide a to su: spina bifida occulta, meningokela i mijelomeningokela. Točan uzrok spine bifide nije poznat, ali postoje mnogi okolišni i genetski čimbenici koji mogu biti potencijalni čimbenici rizika. Jedan od faktora rizika je nedostatak folne kiseline. Folna kiselina, prirodni oblik vitamina B-9, važna je za zdrav razvoj djeteta. Djeca sa spinom bifidom imaju moždano deblo niže od uobičajenog koje pritišće gornji dio leđne moždine u vratu, a gotovo svi ljudi rođeni s mijelomeningokelom imaju Chiarijevu malformaciju. . Oko 85-90% ljudi sa spinom bifidom ima i hidrocefalus. Ovaj neurološki poremećaj nastaje kada se višak cerebrospinalne tekućine (CSF) nakuplja u šupljinama u mozgu koje se nazivaju ventrikuli. Gotovo sva djeca sa spinom bifidom imat će problema s mjehurom. Rad mokraćnog mjehura kontroliraju živci na dnu leđne moždine, a oštećenje živaca može prekinuti prijenos informacija iz mozga u bilo koji dio mokraćnog trakta. Kod osoba sa spinom bifidom, oštećeni živci možda neće pravilno kontrolirati mišiće. Položaj lezija na leđima određuje koji mišići u trupu i nogama rade. Kao opće pravilo, što je lezija niža, veća je vjerojatnost da će mišići nogu funkcionirati. Osobe sa SB imaju više stope anksioznosti i depresije od opće populacije. Važno je procijeniti mentalno zdravlje pacijenata koji prelaze s multidisciplinarnog modela pedijatrijske skrbi na model skrbi za odrasle. Prikaz leđne moždine ultrazvukom ili magnetskom rezonancom vrlo je važan, a čak i djeca s vrlo malim nalazima na koži mogu imati abnormalnosti leđne moždine. Oštećenje živčanog sustava može napredovati ako se kirurško liječenje ne provede odmah. Liječenje zahtijeva kombinirane napore stručnjaka na više područja; važna je početna procjena neurokirurga, urologa, ortopeda, pedijatra i socijalnog radnika. Uloga fizioterapeuta u ranoj skrbi za djecu sa spinom bifidom ali i kod odraslih važna je jer pomaže razviti učinkovite i svrhovite pokrete koji se mogu uklopiti u svakodnevne zadatke.

**Ključne riječi:** spina bifida, hidrocefalus, rehabilitacija, fizioterapija

## **Abstract**

Spina bifida is a complex congenital deformity that usually affects the vertebrae, spinal cord and brain. Contractures, hip dislocations, scoliosis and kyphosis are common, along with hydrocephalus and bladder and bowel dysfunction. . There are 3 types of spina bifida: spina bifida occulta, meningocele and myelomeningocele. The exact cause of spina bifida is unknown, but there are many environmental and genetic factors that can be potential risk factors. One of the risk factors is the lack of folic acid. Folic acid, the natural form of vitamin B-9, is important for healthy child development. Children with spina bifida have a lower-than-normal brainstem that presses on the upper part of the spinal cord in the neck, and almost all people born with myelomeningocele have a Chiari malformation. . About 85-90% of people with spina bifida also have hydrocephalus. This neurological disorder occurs when excess cerebrospinal fluid (CSF) accumulates in cavities in the brain called ventricles. Almost all children with spina bifida will have bladder problems. Bladder function is controlled by nerves at the base of the spinal cord, and nerve damage can interrupt the transmission of information from the brain to any part of the urinary tract. In people with spina bifida, the damaged nerves may not control the muscles properly. The location of the lesions on the back determines which muscles in the trunk and legs work. As a general rule, the lower the lesion, the more likely the leg muscles will function. People with SB have higher rates of anxiety and depression than the general population. It is important to assess the mental health of patients transitioning from a multidisciplinary pediatric model of care to an adult model of care. Imaging of the spinal cord by ultrasound or magnetic resonance imaging is very important, and even children with very small findings on the skin can have spinal cord abnormalities. Damage to the nervous system can progress if surgical treatment is not performed immediately. Treatment requires the combined efforts of specialists in several fields; an initial assessment by a neurosurgeon, urologist, orthopedist, pediatrician and social worker is important. The role of physiotherapists in the early care of children with spina bifida, but also in adults, is important because it helps to develop effective and purposeful movements that can be incorporated into everyday tasks.

**Keywords:** : spina bifida, hydrocephalus, rehabilitation, physiotherapy

## **Popis korištenih kratica**

**SB-** spina bifida

**SBM-** spina bifida mijelomeningokela

**NTD-** defekt neuralne cijevi, neural tube defect

**CSF-** cerebrospinalna tekućina

**MF-** mišićna distrofija

**CT-** kompjutorizirana tomografija

**MR-** magnetska rezonanca



## Sadržaj

1. Uvod .....	1
1.1. Vrste spine bifide.....	2
1.1.1. Spina bifida occulta.....	2
1.1.2. Meningokela .....	3
1.1.3. Mijelomeningokela.....	4
2. Etiologija .....	5
2.1. Faktori rizika .....	5
3. Ostali problemi povezani sa spinom bifidom .....	6
3.1. Chiarijeva malformacija.....	6
3.2. Hidrocefalus.....	7
3.3. Funkcija mjehura-mokraćni sustav.....	7
3.4. Rad crijeva-probavni sustav .....	8
3.5. Mišićni sustav .....	8
3.6. Koža i osjet.....	9
3.8. Mentalno zdravlje.....	9
3.9. Hod .....	10
4. Dijagnoza, liječenje i rehabilitacija .....	11
4.1. Dijagnoza .....	11
4.2. Liječenje.....	11
4.3. Rehabilitacija .....	12
5. Fizioterapijski postupci .....	13
5.1. Razina funkcije SB.....	13
5.2. Uloga fizioterapeuta .....	14
5.2.1. Uloga fizioterapeuta nakon operacije .....	15
5.3. Vježbe za djecu i odrasle .....	16
5.4. Cilj fizioterapije kod SB.....	23
5.5. Bobath koncept i Vojta terapija.....	24
5.5.1. Vojta terapija.....	24
5.5.2. Bobath kocept .....	25
6. Zaključak .....	26
7. Literatura .....	27

## 1. Uvod

Spina bifida ili mijelomeningokela (SBM) urođena je mana koja zahvaća središnji živčani sustav, a po učestalosti je druga nakon kongenitalne bolesti srca. Rezultati SB ostali su loši sve do polovice 20. stoljeća, kada su moderne neurokirurške metode (zatvaranje lezija i liječenje hidrocefalusa) i liječenje neurogenih mjehura riješile vodeći uzrok smrti, iako spina bifida nije čest uzrok smrti u zemljama u razvoju liječenje ostaje loše. Prvobitno liječenje ima velike učinke na dugoročnu kvalitetu života i preživljavanje[1]. SB urođena je mana kod koje se leđna moždina ne razvija pravilno zbog nepotpunog zatvaranja neuralne cijevi 28. dana trudnoće. Uz napredak u tehnologiji, liječenju i medicinskom znanju, ljudi sa SB u Sjedinjenim Državama žive u odrasloj dobi. Liječenje mijelomeningokele uključuje sveobuhvatnu cjeloživotnu neurologiju, urinarnu, mišićno-koštanu, kožnu i rehabilitaciju [2]. Spina bifida je kaotično začepljenje spinalnog kanala. Iako je nepoznat uzrok, niske razine folata tijekom trudnoće mogu povećati rizik. Neki su slučajevi asimptomatski, dok drugi uzrokuju ozbiljne neurološke bolesti ispod defekta. Otvorena spina bifida može se dijagnosticirati prenatalno ultrazvukom ili visokim razinama alfa-fetoproteina u majčinom serumu i amnionskoj tekućini. Poslije rođenja, ova promjena se javlja na leđima. Liječenje je najčešće kirurško. SB se najčešće nalazi u donjem torakalnom, lumbalnom ili sakralnom području i zahvaća 3 do 6 kralježaka [3]. Spina bifida je uzrokovana neuspješnom fuzijom kokcigealnog kanala i jedan je od najčešćih deformiteta u ljudskom tijelu. Uzroci SB su heterogeni i uključuju monogene poremećaje, kromosomske abnormalnosti i teratogenu izloženost. Naime, u većini slučajeva je nepoznat uzrok. Perinatalna dopuna folne kiseline kod majke može spriječiti čak i do 70% slučajeva spine bifide.. Osobe koje boluju od spine bifide trebaju operaciju i lijekove. Iako se kirurško zatvaranje malformacija obično provodi u perinatalnom razdoblju, u SAD-u pokrenuto je kliničko ispitivanje za procjenu zatvaranja spine bifide u maternici [4]. Pružatelji usluga primarne zdravstvene zaštite prepoznaju potrebu za protokolima za djecu sa složenim poremećajima kao što je spina bifide [4]. Pružatelji usluga primarne zdravstvene zaštite prepoznaju potrebu za protokolima za djecu sa spinom bifidom. Najbolja praksa je partnerstvo s obiteljima kako bi se odgovorilo na složene zdravstvene potrebe njihove djece koje zahtijevaju koordinaciju usluga, sveobuhvatnu skrb i resursa u zajednici, redovitu komunikaciju s interdisciplinarnim i stručnim timovima te podršku za pripremu prijelaza u razdoblje odrasle dobi [5].

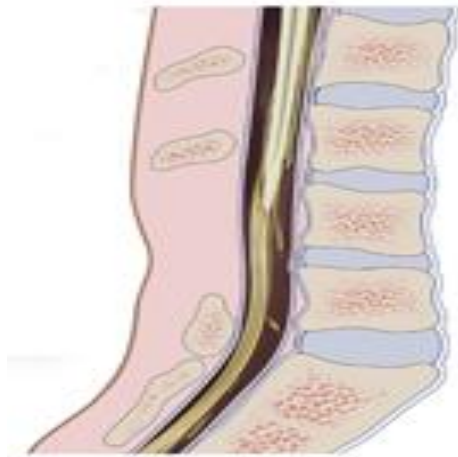Zdravstveno stanje i kvaliteta života djece sa spinom bifidom dijelom ovise o sprječavanju komplikacija ili daljnjeg invaliditeta te maksimiziranju funkcionalne neovisnosti i socijalne uključenosti. Optimalna skrb zahtijeva komunikaciju i suradničko upravljanje s pedijatrijskom medicinom i razvojnim stručnjacima, kirurškim stručnjacima, terapeutima i pružateljima usluga u zajednici [5].

## **1.1. Vrste spine bifide**

Spina bifida se obično definira kao defekt neuralne cijevi (NTD) koji nastaje kada se donji neuralni otvor ne zatvori. Točan uzrok spine bifide nije poznat, ali može biti povezan s genetskim čimbenicima, okolišnim i prehrambenim čimbenicima koji mogu izazvati predispoziciju kod nekih osoba za bolest. Najčešće proučavani čimbenik je povezanost niskih razina folata u majke. Folna kiselina je vitamin koji je prisutan u mnogim namirnicama i često se dodaje žitaricama za doručak. Može se naći i u ljekarnama kao dodatak. Smatra se da sudjeluje u razvoju i formiranju fetalnih stanica i tkiva, pa se preporučuje svakodnevno uzimanje folne kiseline u mjesecima prije začeća i tijekom trudnoće. Postoje 3 vrste spine bifide a to su: spina bifida occulta, meningokela i mijelomeningokela [6].

### **1.1.1. Spina bifida occulta**

Okultna spina bifida (slika 1.1.) opisuje se kao benigni zatvoreni vertebralni defekt nakon NTD-a samo s nedostatkom meningealne vrećice; Lokacija: lumbosakralna; Obično asimptomatska, ali može biti povezana s okultnom spinalnom disleksijom; obično bez pridruženih nedostataka. Otkriva se slučajno jer ne uzrokuje nikakve simptome. SBO se očituje udubljenjem u donjem dijelu leđa (segment L5-S1), dlakavim područjem, masnom izbočinom ili hemangiomom [6].

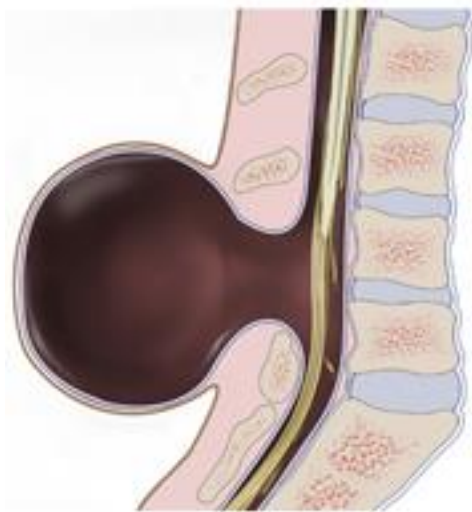


Slika 1.1. Spina bifida occulta,

[https://www.google.com/imgres?imgurl=https%3A%2F%2Fupload.wikimedia.org%2Fwikipedia%2Fcommons%2Fa%2Fa3%2FTypesofspinabifida.jpg&imgrefurl=https%3A%2F%2Fbs.wikipedia.org%2Fwiki%2FSpina\\_bifida&tbnid=covH-](https://www.google.com/imgres?imgurl=https%3A%2F%2Fupload.wikimedia.org%2Fwikipedia%2Fcommons%2Fa%2Fa3%2FTypesofspinabifida.jpg&imgrefurl=https%3A%2F%2Fbs.wikipedia.org%2Fwiki%2FSpina_bifida&tbnid=covH-)

### 1.1.2. Meningokela

Meningokela (slika 1.2.) se opisuje kao zatvorena NTD bez ekstruzije komponenata leđne moždine u meningealnu vreću. Ovaj tip nastaje kada se kosti oko leđne moždine ne zatvore i moždane opne (moždane ovojnice) budu istisnute, što rezultira stvaranjem vrećice ispunjene tekućinom. Meninge su tri sloja membrana koje prekrivaju leđnu moždinu, dura mater, arahnoidnu i pia mater. U većini slučajeva, sama leđna moždina i živci su normalni ili nisu ozbiljno zahvaćeni. Vrećica je obično prekrivena kožom i može zahtijevati operaciju. Meningokela je najrijeđi oblik spine bifide [6].

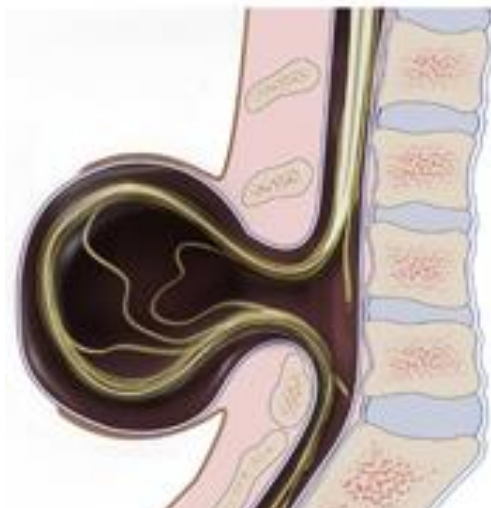

Slika 1.2. Meningokela,

[https://www.google.com/imgres?imgurl=https%3A%2F%2Fupload.wikimedia.org%2Fwikipedia%2Fcommons%2Fa%2Fa3%2FTypesofspinabifida.jpg&imgrefurl=https%3A%2F%2Fbs.wikipedia.org%2Fwiki%2FSpina\\_bifida&tbnid=covH-](https://www.google.com/imgres?imgurl=https%3A%2F%2Fupload.wikimedia.org%2Fwikipedia%2Fcommons%2Fa%2Fa3%2FTypesofspinabifida.jpg&imgrefurl=https%3A%2F%2Fbs.wikipedia.org%2Fwiki%2FSpina_bifida&tbnid=covH-)

### 1.1.3. Mijelomeningokela

Mijelomeningokela ( slika 1.3.) se opisuje kao otvoreni NTD posteriorni defekt tijela kralješka i ekstruzija elemenata leđne moždine u meningealnu vreću. Ovaj oblik čini oko 75% svih slučajeva spine bifide. To je najteži oblik bolesti kod kojeg dio leđne moždine sam od sebe strši. U nekim slučajevima, vrećica je prekrivena kožom, ali u drugim, tkivo i živci mogu biti izloženi. Stupanj oštećenja živaca izravno je povezan s mjestom i težinom defekta leđne moždine. Ako je zahvaćen donji dio leđne moždine, može doći samo do bolesti crijeva i mjehura, dok u težim slučajevima može doći do potpune paralize nogu s bolešću crijeva i mjehura. Lokacija: cervikalna, torakalna, lumbalna i/ili sakralna; manje je vjerojatna od mijelomeningokele; manje su vjerojatne strukturne abnormalnosti mozga i Chiari II malformacije [6].



Slika 1.3. Mijelomeningokela,

[https://www.google.com/imgres?imgurl=https%3A%2F%2Fupload.wikimedia.org%2Fwikipedia%2Fcommons%2Fa%2Fa3%2FTypesofspinabifida.jpg&imgrefurl=https%3A%2F%2Fbs.wikipedia.org%2Fwiki%2FSpina\\_bifida&tbnid=covH-](https://www.google.com/imgres?imgurl=https%3A%2F%2Fupload.wikimedia.org%2Fwikipedia%2Fcommons%2Fa%2Fa3%2FTypesofspinabifida.jpg&imgrefurl=https%3A%2F%2Fbs.wikipedia.org%2Fwiki%2FSpina_bifida&tbnid=covH-)

## 2. Etiologija

Mozak i leđna moždina tj. središnji živčani sustav razvijaju se unutar prvog mjeseca trudnoće [6]. Otprilike 20 dana nakon začeća, neuralni žlijeb se razvija u obliku neuralne cijevi. U normalnom razvoju, gornji bi se kraj trebao zatvoriti 25. dana, a donji bi se trebao zatvoriti 27. dana. Tri stanja mogu uzrokovati abnormalno zatvaranje neuralne cijevi [6]. Ako su matrica hijaluronske kiseline ili aktinski filamenti rano abnormalni, neuralna cijev se neće zatvoriti. Neuralna cijev se ne zatvara ako je rep prerastao, ali to se događa kasnije u razvoju. Posljednja prilika da se cijev neće pravilno zatvoriti javlja se kada glikoprotein koji inače drži stanicu na okupu ne uspije se zalijepiti za cijev tijekom procesa zatvaranja [6]. Točan uzrok spine bifide nije poznat, ali postoje mnogi okolišni i genetski čimbenici koji mogu biti potencijalni čimbenici rizika [6].

### 2.1. Faktori rizika

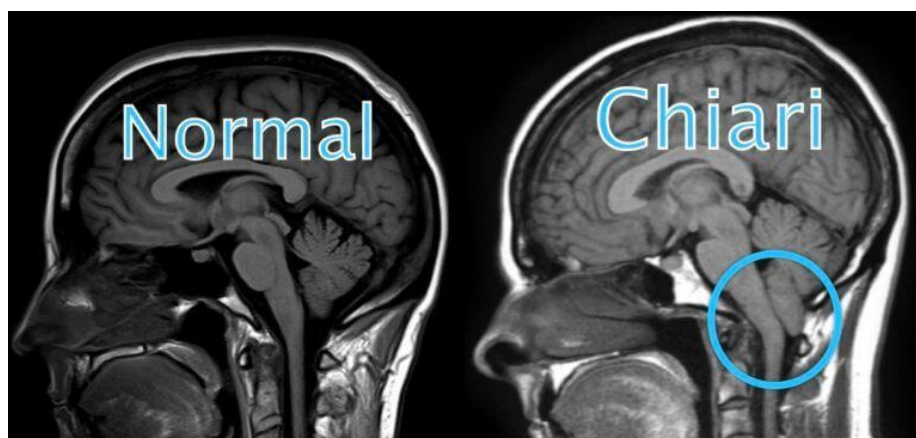
Jedan od faktora rizika je nedostatak folne kiseline [7]. Folna kiselina, prirodni oblik vitamina B-9, važna je za zdrav razvoj djeteta. Manjak folne kiseline povećava rizik od spine bifide i drugih defekata neuralne cijevi. Zatim slijedi obiteljska povijest ili nasljeđe defekata neuralne cijevi. Parovi koji su imali dijete s defektom neuralne cijevi imaju nešto veće šanse da dobiju još jedno dijete s istim defektom [7]. Ovaj rizik se povećava ako je stanje zahvatilo dvoje prethodne djece. Također, žene rođene s defektom neuralne cijevi imaju veće šanse da dobiju dijete sa spinom bifidom nego žene bez defekta neuralne cijevi [7]. Međutim, većina roditelja beba sa spinom bifidom nema poznatu obiteljsku povijest bolesti. Neki lijekovi također spadaju u faktore rizika. Na primjer, čini se da uzimanje antiepileptika kao što je valproična kiselina tijekom trudnoće uzrokuje defekte neuralne cijevi [7]. Sljedeći faktor rizika je dijabetes. Dijabetičarke s lošom kontrolom šećera u krvi imaju veći rizik da imaju djecu sa spinom bifidom. Nakon dijabetesa slijedi pretilost. Pretilost prije trudnoće povezana

je s povećanim rizikom od urođenih defekata neuralne cijevi, uključujući spinu bifidu [7]. Povišena tjelesna temperatura. Neki dokazi upućuju na to da povišena tjelesna temperatura (hipertermija) tijekom prvih nekoliko tjedana trudnoće može povećati rizik od spine bifide. Povišena središnja tjelesna temperatura zbog groznice ili korištenja saune ili vruće kade povezana je s blago povećanim rizikom od spine bifide [7].

### 3. Ostali problemi povezani sa spinom bifidom

#### 3.1. Chiarijeva malformacija

Djeca sa spinom bifidom imaju moždano deblo niže od uobičajenog koje pritišće gornji dio leđne moždine u vratu, a gotovo svi ljudi rođeni s mijelomeningokelom imaju Chiarijevu malformaciju (slika 3.1.) [8]. Mali postotak djece s Chiarievom malformacijom ima teške simptome kao što su aspiracija (kada hrana i tekućina uđu u pluća) i apneja (kada disanje prestane dulje od 5 do 10 sekundi). Simptomi Chiarijeve malformacije mogu uključivati povećanu osjetljivost na predmete u ustima, kao što su komadići hrane ili četkice za zube, te preosjetljivost na svjetlo i zvuk. Neki drugi simptomi uključuju gušenje, mučninu, povraćanje, stezanje ili slabost u rukama, savijanje glave unatrag i slabo sisanje tijekom hranjenja na bočicu ili dojenja [8].

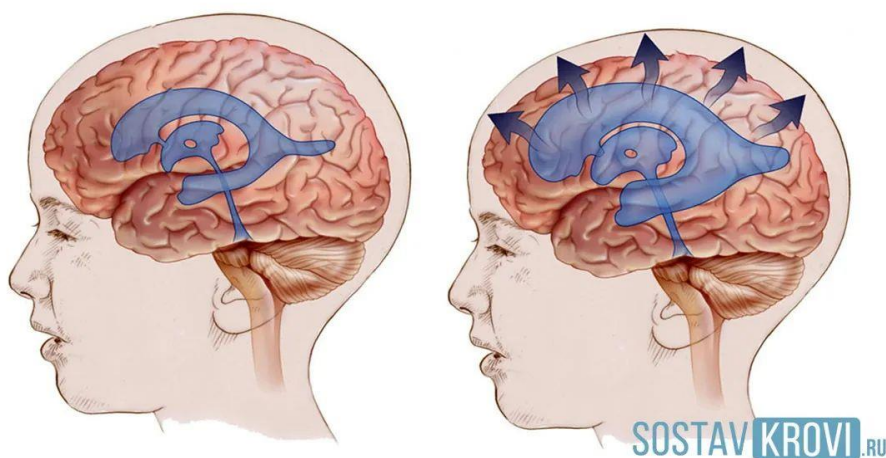


Slika 3.1. Chiarijeva malformacija

<https://virtualheadachespecialist.com/chiari-malformation-headache-and-why-you-may-still-have-a-daily-headache-following-decompression/>

### 3.2. Hidrocefalus

Hidrocefalus (slika 3.2.) se može pojaviti u maternici ili nedugo nakon rođenja [8]. Oko 85-90% ljudi sa spinom bifidom ima i hidrocefalus [8]. Ovaj neurološki poremećaj nastaje kada se višak cerebrospinalne tekućine (CSF) nakuplja u šupljinama u mozgu koje se nazivaju ventrikuli [8]. Svatko ima ovu slobodno cirkulirajuću tekućinu koja štiti mozak i leđnu moždinu. Međutim, kod hidrocefalusa, kada tijelo proizvodi više CFS-a u jednom danu nego što može reapsorbirati, tekućina se nakuplja u klijetkama [8]. Ovo nakupljanje uzrokuje povećanje ventrikula, što dovodi do hidrocefalusa. Bolesnici s hidrocefalusom često imaju fizičke posljedice, u rasponu od slabosti i spastičnosti do blage neravnoteže, ograničene kontrole fine motorike, glavobolje, mučnine i osjetljivosti oko reza šanta. Napadaji su česti, kao i osjetljivost na vanjski pritisak, problemi s osjetljivošću sluha, problemi s vidom i zatvor. Osobe s hidrocefalusom često imaju poteškoća s određenim aspektima učenja [8].



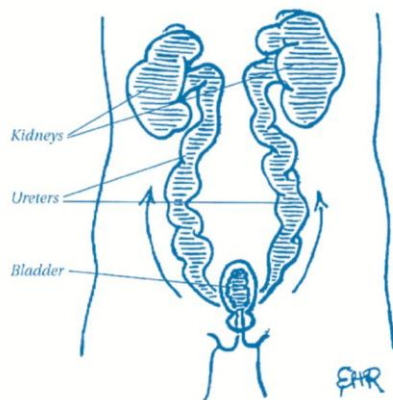
Slika 3.2. Hidrocefalus <https://healthjade.com/wp-content/uploads/2018/03/hydrocephalus.jpg>

### 3.3. Funkcija mjehura-mokraćni sustav

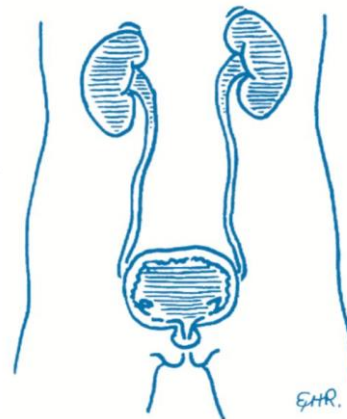
Gotovo sva djeca sa spinom bifidom imat će problema s mjehurom [8]. Rad mokraćnog mjehura kontroliraju živci na dnu leđne moždine, a oštećenje živaca može prekinuti prijenos



informacija iz mozga u bilo koji dio mokraćnog trakta. Normalno mokrenje se možda neće dogoditi jer oštećenje živaca može ograničiti funkciju mjehura i sfinktera i smanjiti osjet. Postoje dvije vrste problema s mokraćnim mjehurom: mali spastični mjehur (Slika 3.3.) i veliki mlohavi mjehur (Slika 3.4.). Kod malog grčevitog mjehura dolazi do nekontroliranih kontrakcija mišića mjehura. Može doći do povratnog toka urina u bubrege (refluks), povećanja bubrega (hidronefroza) i vlage. Mokraćni mjehur postaje abnormalno malen i sadrži malu količinu urina. Kod velikog mlohavog mjehura, mišići mjehura ne mogu se ispravno kontrahirati. Mogu se pojaviti česte infekcije uzrokovane lošom drenažom. Mokraćni mjehur postaje veći, a sfinkter se opušta [8].



Slika 3.3. Mali spastični mjehur,  
<https://hollandbloorview.ca/sites/default/files/2019-03/Understanding%20Spina%20Bifida.pdf>



Slika 3.4. Veliki mlohavi mjehur,  
<https://hollandbloorview.ca/sites/default/files/2019-03/Understanding%20Spina%20Bifida.pdf>

### 3.4. Rad crijeva-probavni sustav

Količina kontrole mišića crijeva i osjeta kod svakog pojedinca uvelike varira ovisno o opsegu lezije [8]. Kada su crijevni mišići slabiji, otpad se sporije kreće kroz crijeva i tijelo apsorbira više vode. Mišići analnog sfinktera često su slabi, što može dovesti do fekalne inkontinencije. Možda neće "osjećati" potrebu za pražnjenjem crijeva zbog smanjenog osjeta zbog oštećenja živaca [8].

### 3.5. Mišićni sustav

Kod osoba sa spinom bifidom, oštećeni živci možda neće pravilno kontrolirati mišiće. Položaj lezija na leđima određuje koji mišići u trupu i nogama funkcionirati. Kao opće pravilo, što je

lezija niža, veća je vjerojatnost da će mišići nogu funkcionirati [8]. Ako živac koji vodi do određenog mišića napušta leđnu moždinu na ili ispod razine lezije, postoji nekoliko načina na koje mišić može biti pogođen, tj. mišić ne radi, dakle zglob je labav, mišić radi, ali slab, i postoji refleksna aktivnost, to jest, mišići funkcioniraju samo kada su stimulirani [8]. Mišići koji reagiraju na živce iznad lezije obično nisu zahvaćeni i imat će uobičajnu mišićnu aktivnost [8].

### **3.6. Koža i osjet**

Koža je najveći tjelesni organ i predstavlja granicu između tijela i okoline. Glavna funkcija kože je zaštita; spriječiti sve što bi moglo naštetiti tijelu, poput bakterija ili infekcija, spriječiti gubitak vitalnih tjelesnih tvari [8]. Žlijezde znojnice i krvne žile u koži pomažu u regulaciji tjelesne temperature. Kada se pojavi spina bifida, neki se živci ne razvijaju pravilno. To može uzrokovati slab ili nikakav osjet na određenim dijelovima kože. Stupanj gubitka osjeta korelira s opsegom lezije [8]. Bez osjećaja dijete neće osjetiti toplinu, hladnoću, bol, oštre predmete, pritisak, ogrebotine ili pretjeranu vlagu [8]. Dijete neće biti svjesno oštećenja kože bez ikakvog upozorenja na nelagodu ili bol. Ako se ne liječe pravilno, rane se mogu brzo razviti i pogoršati. Zacjeljivanje je sporo kod osoba sa spinom bifidom zbog slabe cirkulacije i krhke kože [8].

### **3.8. Mentalno zdravlje**

Osobe sa SB imaju više stope anksioznosti i depresije od opće populacije [9]. Važno je procijeniti mentalno zdravlje pacijenata koji prelaze s multidisciplinarnog modela pedijatrijske skrbi na model skrbi za odrasle. Prijavljena učestalost depresije u odraslih osoba sa SB kreće se od 25% do 33%, dok je prijavljena učestalost anksioznih poremećaja čak 13% [9]. U jednoj studiji, 36% odraslih osoba sa SB-om uzimalo je antidepresive za liječenje depresije, a 63% onih sa simptomima depresije uzimalo je antidepresive [9]. Nisu zabilježene spolne razlike u anksioznosti i depresiji. Pozitivni stavovi prema nekome i zadovoljstvo funkcioniranjem obitelji navedeni su kao faktori koji poboljšavaju depresiju, dok je bol navedena kao čimbenik rizika za depresiju i anksioznost. Odrasle osobe sa SB-om možda

neće prepoznati simptome depresije i treba ih provjeriti tijekom ambulantnih posjeta kako bi se osiguralo odgovarajuće liječenje [9].

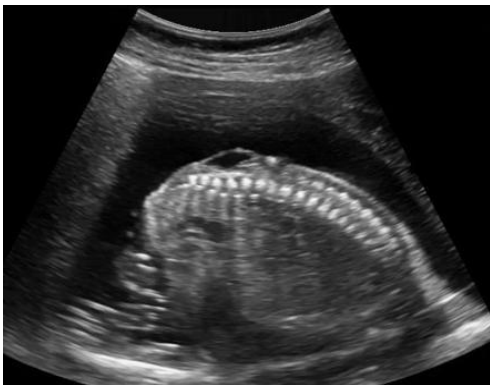### 3.9. Hod

Karakteristike hoda opisane su kod djece i adolescenata sa SB-om, ali malo je studija opisalo karakteristike hoda kod odraslih. Isto tako, sposobnost ravnoteže (preduvjet za samostalno hodanje) nije dobro karakterizirana u odraslih sa SB [10]. Složene abnormalnosti hoda s kompenzacijskim mehanizmima su česte, uključuju više zglobova i anatomskih struktura i rezultiraju karakterističnim obrascima kretanja. Tipično, djeca sa SB imaju povećanu rotaciju prsnog koša i bočno njihanje, povećano kretanje zdjelice i fleksiju koljena tijekom stajanja, što odražava odsutnost plantarne fleksije [10]. Slabost abduktora kuka je najčešći uzrok abnormalnih karakteristika hoda kod djece sa SB. Analiza hoda prvenstveno se izvodi u laboratorijskim uvjetima pomoću trodimenzionalnog sustava za analizu kretanja s pločom sile, čime se osigurava mnoštvo podataka za detaljnu analizu, ali s ograničenom ekološkom vrijednošću [10]. Danas nosivi sustavi sa sensorima nude nove mogućnosti za procjenu hoda i ravnoteže u svakodnevnim okruženjima. Hod i izvedba ravnoteže usko su povezani jer neovisan hod zahtijeva dinamičku ravnotežu i može biti veći izazov za odrasle osobe sa SB-om. Unatoč sličnim mišićnim preduvjetima, odrasli s mišićnom funkcijom (MF) stupnja 3 (tj. MF3, definirana kao smanjena fleksija koljena sa samo tragovima ekstenzije kuka, abdukcije kuka i mišića ispod koljena) povezani su s nestabilnošću i promjenama u hodu te grubom motorikom [10].

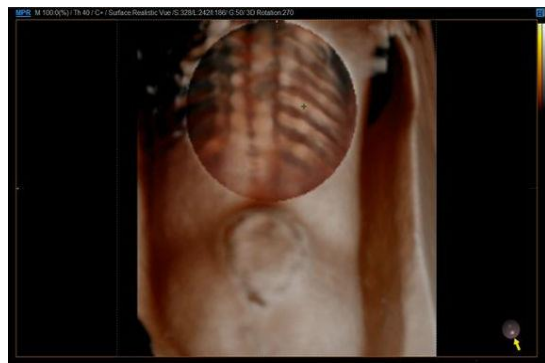## 4. Dijagnoza, liječenje i rehabilitacija

### 4.1. Dijagnoza

Krvni test alfa-fetoprotein (AFP) tijekom trudnoće može pokazati postoji li kod žene veći rizik od rođenja djeteta sa spinom bifidom [11]. Prenatalni ultrazvuk (slika 4.1. i slika 4.2.) ili fetalna magnetska rezonanca mogu pokazati ima li dijete ovaj poremećaj. Ako se ne dijagnosticira tijekom trudnoće, ponekad se javlja odmah nakon rođenja djeteta [11].



Slika 4.1. Ultrazvuk spina bifida 2D  
<https://kozaric.ba/wp-content/uploads/2016/09/spina12.jp>



Slika 4.2. Ultrazvuk spina bifida 5D  
<https://kozaric.ba/wp-content/uploads/2017/10/spina->

### 4.2. Liječenje

Liječenje novorođenčadi sa spinom bifidom ovisi o težini njihovog stanja. Osobe sa spinom bifidom obično ne trebaju nikakav poseban tretman. Neki ljudi sa spinom bifidom nemaju simptome i možda neće saznati da imaju to stanje sve dok ne budu stariji nakon rendgenske snimke [6]. Djeca s mijelomom ili mijelomeningoelom obično trebaju operaciju unutar 2-3 dana od rođenja kako bi se zatvorio prostor kralježnice i vratila leđna moždina i živci na njihov izvorni položaj unutar kralježnice. Time se sprječava infekcija i daljnje oštećenje izložene leđne moždine i spinalnih živaca. Nakon operacije, dijete će se pomno pratiti zbog

znakova uobičajenih postoperativnih problema povezanih s ovom vrstom operacije, naime hidrocefalusa i istjecanja cerebrospinalne tekućine. Liječenje spine bifide ovisi o tome koliko je osoba uključena u bolest. sa stečenom ozljedom mozga [6]. Ne postoje posebni lijekovi propisani za liječenje spine bifide. Ovisno o mjestu izbočine, pojedinac može trebati pomoćna sredstva za hodanje - kao što su proteze, hodalice, štake ili invalidska kolica [6].

### **4.3. Rehabilitacija**

Napredak medicinske znanosti omogućuje osobama sa spinom bifidom (SB) da žive dulje nego ikad prije. Produljenje očekivanog životnog vijeka zahtijeva zdravstvenu skrb koja se proteže u odraslu dob. Prije 1975. Smrt djece s mijelomeningokelom značajno je utjecala na preživljenje. Danas se očekuje da će najmanje 75-85% djece rođene sa SB doživjeti ranu odraslu dob. Međutim, očekivani životni vijek pacijenata sa SB ne može se točno odrediti iz trenutno dostupnih podataka. Sve veći broj odraslih osoba sa SB-om potaknuo je razne studije da rasvijetle medicinska i rehabilitacijska pitanja relevantna za ovu populaciju. Pokrivaju širok raspon područja, uključujući neurologiju, neurokirurgiju, kognitivnu, psihosocijalnu, bubrežnu/urologiju, upravljanje crijevima, mobilnost, mišićno-koštanu/ortopediju, seksualnu funkciju, kožu i još mnogo toga. Bubrežne, srčane i respiratorne komplikacije identificirane su kao česti uzroci smrti [12].

## 5. Fizioterapijski postupci

Fizioterapijske intervencije kod SB su Baby handling, vježbe za povećanje mišićne snage i izdržljivosti, Bobath koncept, vojta terapija, stimulacija koordinacije i balansa, terapijsko jahanje, plivanje, korištenje ortopedskih pomagala [13].

### 5.1. Razina funkcije SB

Spina bifida se može primijetiti u cervikalnoj, torakalnoj, lumbalnoj i sakralnoj regiji kralježnice, najčešće se vidi u lumbosakralnoj regiji (tablica 1.).

CERVIKALNA REGIJA	C5	Fleksori lakta; djelomična funkcija gornjih ekstremiteta
TORAKALNA REGIJA	C6	Ekstenzori zapešća; Stajanje sa stalkom/ortozom
	C7	Ekstenzori lakta
	C8	Fleksori prstiju
	T2	Potpuna funkcija gornjih ekstremiteta
	T3-T8	Stajanje sa stalkom/ortozom
	T4	Moguća pokretna vježba
	T7	Djelomična funkcija mišića trupa
	T9-T12	Vježbe ambulacije
	T10-L2	Mokraćni mjehur; simpatički ulaz iz hipogastričnog živca
	T11	Neke funkcije mišića trupa
	T12-S5	Seksualna funkcija-varira

LUMBALNA REGIJA	L1	Potpuna funkcija trupa; kretanje kroz tjelovježbu, ponekad kretanje u kućanstvu
	L2	Fleksori trupa
	L3	Ekstenzori koljena ili mišići kvadricepsa
	L4	Mendijalni fleksori koljena, dorzifleksori gležnja, 3/5 snage
	L5	Može hodati sa štakama ili bez njih kod kuće
	SAKRALNA REGIJA	S1
S2		Ekstenzori kuka, 4/5 snage, Gležanj, plantarni fleksori, može hodati sa ili bez štaka
S2-S4		Funkcija crijeva i mjehura varira
S3		Sva mišićna aktivnost je unutar normalnih granica

Tablica 1. Razine funkcije SB <https://www.spinabifidaassociation.org/resource/sb-the-spine/>

## 5.2. Uloga fizioterapeuta

Uloga fizioterapeuta u ranoj skrbi za djecu sa spinom bifidom ali i kod odraslih važna je jer pomaže razviti učinkovite i svrhovite pokrete koji se mogu uklopiti u svakodnevne zadatke. Optimiziranje i održavanje mobilnosti može pomoći djeci da postanu neovisnija kako stare. Zadatak fizioterapeuta je napraviti početnu procjenu snage bebinih mišića i raspona pokreta u određenim zglobovima. To će

omogućiti fizioterapeutu da odredi koji mišići rade ispravno, a koji su slabi. To će dati osnovno mjerenje koje će koristiti kao usporedbu kako dijete raste. To će također omogućiti fizioterapeutu da razmotri koje bi probleme dijete moglo imati kada bude starila i koja bi mu vrsta pomagala ili udlage mogla trebati kada se počne kretati [6]. Promijenjen tonus mišića čest je simptom spine bifide, pa fizioterapeuti koriste trening otpora kako bi ojačali te oslabljene mišiće. To se obično uvodi kada je dijete dovoljno staro da se samostalno kreće. Fizioterapeut može razviti program treninga snage i izdržljivosti za koji se pokazalo da poboljšava funkcionalne sposobnosti kod djece sa spinom bifidom [6]. Ovi programi treninga mogu uključivati različite vježbe za gornji i donji dio tijela i mišiće trupa koje pomažu u poboljšanju snage gornjeg dijela tijela i kardiovaskularne sposobnosti [6].

### **5.2.1. Uloga fizioterapeuta nakon operacije**

U ranim fazama nakon operacije, fizioterapeut će započeti pasivne vježbe raspona pokreta donjih ekstremiteta. To se obično radi 2-3 puta dnevno. Također će demonstrirati vježbe roditeljima ili skrbnicima kako bi mogli nastaviti s ovim vježbama kao kućnim programom vježbanja nakon što njihovo dijete bude otpušteno iz bolnice. Oni mogu koristiti ove vježbe za oponašanje funkcionalnijih pokreta povezanih s normalnim dnevnim obrascima kretanja. Konačni cilj vježbi raspona pokreta je omogućiti djeci da uče i izvode samostalno dok rastu. Stoga će vježbe pasivnog raspona pokreta pomoći u održavanju fleksibilnosti i izbjeći razvoj mišićne napetosti [6].

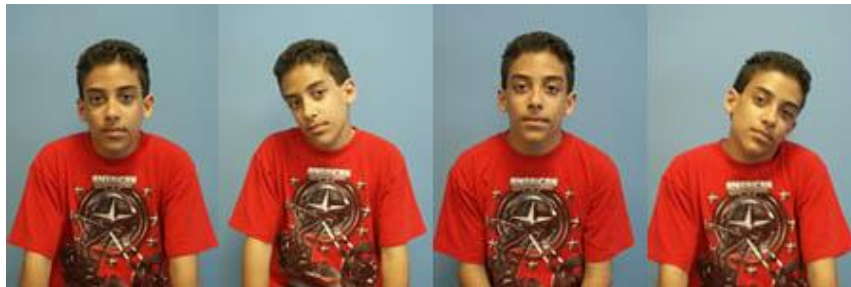Nakon prvih nekoliko dana nakon operacije, dijete se obično stavlja u ili na trbuh [6]. Kako se dijete počne stabilizirati i oporavljati od operacije, fizioterapeut će dati savjet o tome kako sigurno držati novorođenče. Ovo je vrlo važno jer će dijete biti podvrgnuto velikom kirurškom zahvatu i potrebno je pažljivo rukovati njime i uvijek ga treba pažljivo postaviti. Zbog kirurške rane na djetetovim leđima savjetuje se roditeljima ili skrbnicima da dijete drže ispod trbuha i preko podlaktice. Ova tehnika obrade može se koristiti dok sjedite ili hodate [6].



### 5.3. Vježbe za djecu i odrasle

#### Istezanje vrata

Opis vježbe: sjesti uspravno i zadržati uspravan položaj. Nagnuti glavu u stranu i pomaknuti uši na ramena. Držati 20 sekundi. Vratiti glavu u uspravan položaj. Ponoviti na drugu stranu. Time se isteže jedna strana vrata (slika 5.1.) [14].



Slika 5.1. <https://www.nchpad.org/contentimages/28.jpg>

#### Fleksija/ekstenzija zapešća

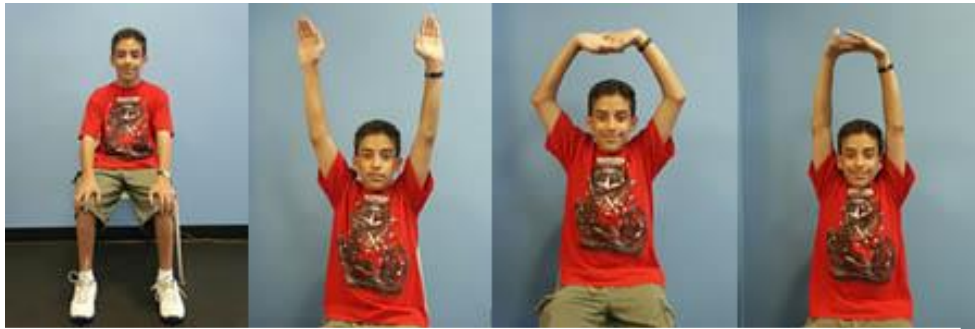Opis vježbe: ispružiti ruke i šake naprijed, dlanovi okrenuti prema van. Saviti zglob prema tijelu, pomažući pokret drugom rukom. Zadržati 10-30 sekundi. Zatim ispraviti zglob i poduprijet pokret drugom rukom. Zadržati 10-30 sekundi (slika 5.2.) [14].



Slika 5.2. <https://www.nchpad.org/contentimages/29.jpg>

#### Rastezanje iznad glave

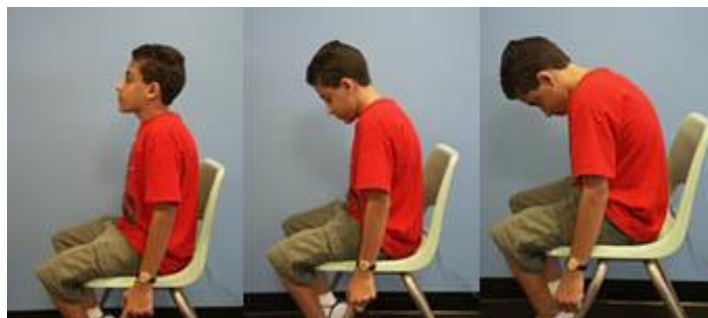Opis vježbe: sjesti na stolicu s ravnim leđima i vratom i nogama čvrsto na podu. Podignuti ruke iznad glave. Ako je moguće, prijeći prstima preko glave radi većeg istežanja. Ispraviti ruke, dlanovima prema gore i ispraviti laktove. Zadržati 10-30 sekundi. Time se istežu mišići ramena (slika 5.3.) [14].



Slika 5.3. <https://www.nchpad.org/contentimages/30.jpg>

### **Fleksija gornjeg dijela trupa**


Opis vježbe: sjesti u ispravan položaj. Gledati naprijed s očima i nogama čvrsto na podu. Privući bradu na prsa i omotati je oko gornjeg dijela trupa, držeći glavu, vrat i ramena opuštenima. Zadržati 10-30 sekundi, držati kukove čvrsto u sjedalu. Polako ispraviti leđa i vratiti glavu u neutralni/početni položaj. Ponoviti (slika 5.4.) [14].



Slika 5.4. <https://www.nchpad.org/contentimages/31.jpg>

### **Istezanje tricepsa**

Opis vježbe: Stajati ili sjedite u ispravnom položaju. Staviti jednu ruku na tijelo. Drugom rukom lagano povući lakat preko tijela. Osjetiti rastezanje u stražnjem dijelu ramena. Zadržati 10-30 sekundi. Otpustiti rastezanje i promijeniti ruke. 2 istezanja za svaku ruku (slika 5.5.) [14].



Slika 5.5. <https://www.nchpad.org/contentimages/32.jpg>

### Istezanje grudi-leptir

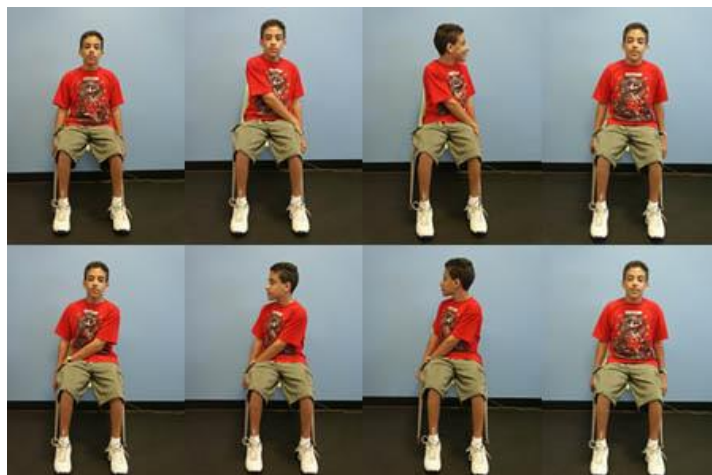Opis vježbe: sjesti u pravilan položaj s rukama iza vrata. Polako i nježno pomaknuti laktove unatrag, pazeći da ne povučete vrat. Zastati kada su laktovi što više unazad. Osjetiti rastezanje u ramenima i prsima. Zadržati 10-30 sekundi. Opustiti i vratiti u početni položaj, ponoviti (slika5.6.) [14].



Slika 5.6. <https://www.nchpad.org/contentimages/33.jpg>

### Rotacija trupa

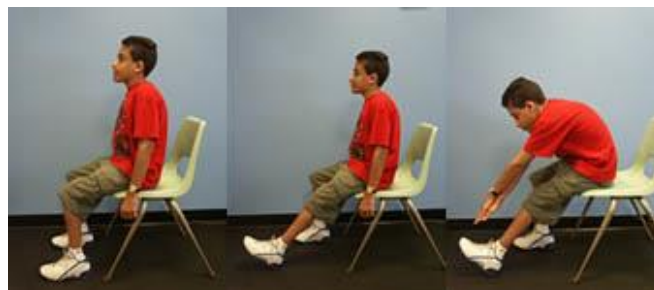Opis vježbe: sjesti na stolicu i lagano zakrenuti torzo i ramena u stranu. Rotirajti rukom. Ponoviti u suprotnom smjeru. Trebali bi osjetiti rastezanje u trupu ( slika 5.7.) [14].



Slika 5.7. <https://www.nchpad.org/contentimages/34.jpg>

### Istezanje koljena

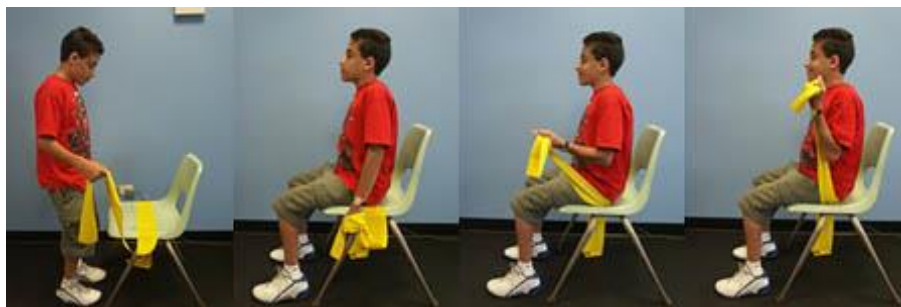Opis vježbe: sjesti na stolicu i ispružiti jednu nogu naprijed. Držeći koljena ispravljena i lagano nagnuti prema nožnim prstima, pokušajte držati leđa što ravnijim. Zadržati 10-30 sekundi. Ponoviti na drugoj nozi. Trebalo bi se osjetiti rastezanje u tetivama koljena. Ne izvoditi ovu vježbu ako pojačava bol u nogama (slika 5.8.) [14].



Slika 5.8. <https://www.nchpad.org/contentimages/35.jpg>

### Fleksija lakta

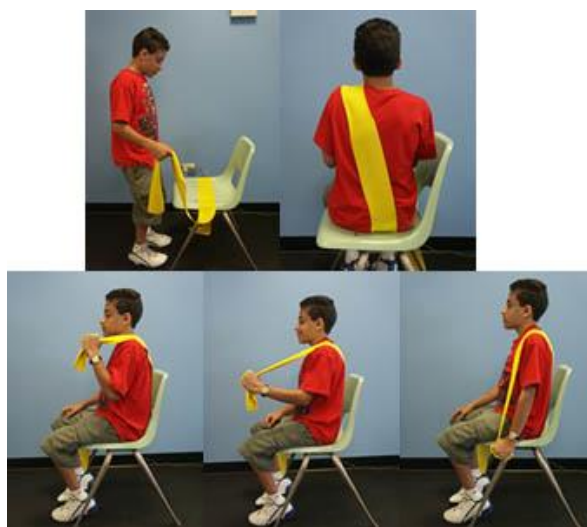Opis vježbe: postaviti traku poprijeko (s lijeva na desno) na sjedalo stolice bez ruku ili invalidskih kolica. Podesiti duljinu remena tako da budu dovoljno labavi da stvaraju otpor na strani ruke na kojoj se radi. Sjesti u stolicu ili invalidska kolica na vrhu prilaza. Omotati traku oko ruke, dlanom okrenutim prema gore. Držiti traku sa savijenim laktovima. Stop. Vratiti se u početni položaj i napraviti željeni broj ponavljanja (slika 5.9.) [14].



Slika 5.9. <https://www.nchpad.org/contentimages/37.jpg>

### Ekstenzija lakta

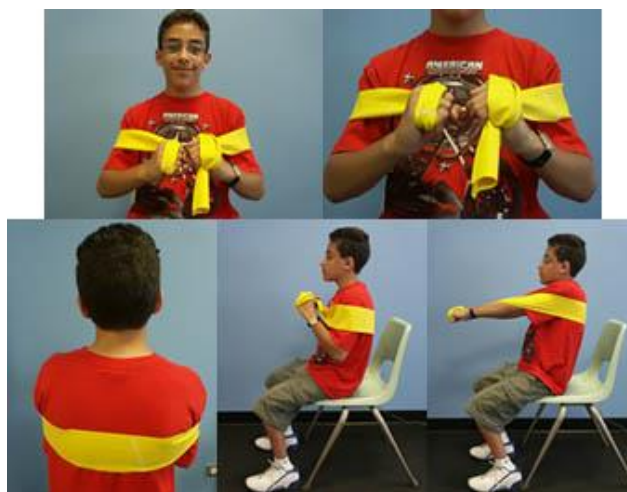Opis vježbe: polovicu remena prekriženo položiti (slijeva na desno) na sjedalo stolice bez ruku. Podesiti duljinu remena tako da bude dovoljno labav na strani ruke na kojoj se radi. Paziti da trake idu dijagonalno preko leđa. Omotati trake oko ruku sa savijenim laktovima i dlanovima okrenutim prema dolje. Ispraviti laktove. Stop. Vratiti se u početni položaj i napraviti željeni broj ponavljanja (slika 5.10.) [14].



Slika 5.10. <https://www.nchpad.org/contentimages/38.jpg>

### Doseg naprijed

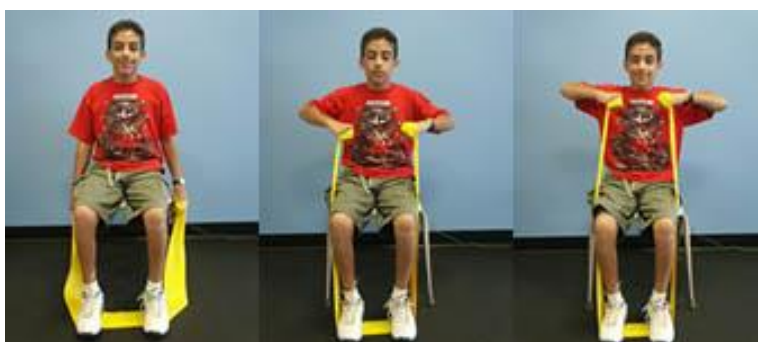Opis vježbe: početi s naramenicama koje se omotavaju oko gornjeg dijela leđa. Uхватiti oba kraja remena sa savijenim laktovima i dlanovima okrenutim prema unutra. Gurnuti remen prema naprijed, ispružiti laktove i držiti ih u razini ramena. Polako se vratiti u početni položaj i izvesti željeni broj ponavljanja (slika 5.11.) [14].



Slika 5.11. <https://www.nchpad.org/contentimages/39.jpg>

### Uspravni red

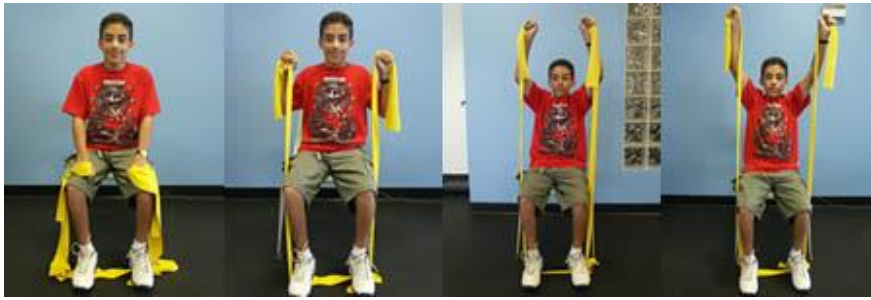Opis vježbe: staviti središte trake ispod stopala i uhvatiti krajeve trake s dlanovima okrenutim prema dolje. Povuci trake do brade i ispruziti laktove. Polako se vratiti u početni položaj i izvesti željeni broj ponavljanja (slika 5.12.) [14].



Slika 5.12. <https://www.nchpad.org/contentimages/40.jpg>

### Doseg iznad glave

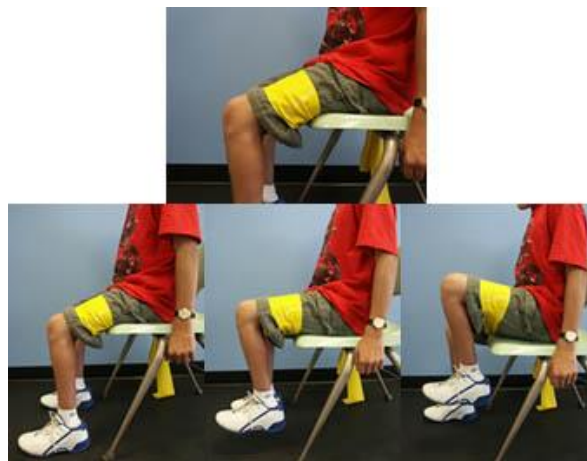
Opis vježbe: staviti središte remena ispod stopala i uhvatiti svaki kraj remena s dlanovima okrenutim prema naprijed. Podignuti ruke prema nebu, ispruziti laktove i okrenuti dlanove prema naprijed. Ako uzrokuje bol, ne podizati ramena. Vratiti se u početni položaj (slika 5.13.) [14].



Slika 5.13. <https://www.nchpad.org/contentimages/41.jpg>

### **Fleksija kuka**

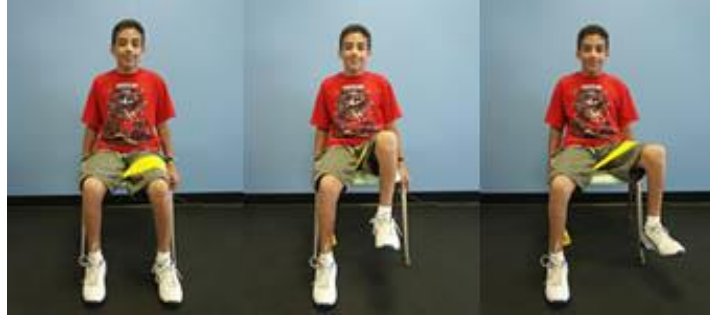Opis vježbe: sjesti na čvrstu podlogu i staviti trake za vježbanje oko oba bedra. Podignuti koljeno do prsa, držeći suprotnu nogu mirnom. Stop. Vratiti se u početni položaj i ponoviti željeni broj ponavljanja (slika 5.14.) [14].



Slikaj 5.14. <https://www.nchpad.org/contentimages/42.jpg>

### **Abdukcija kuka**

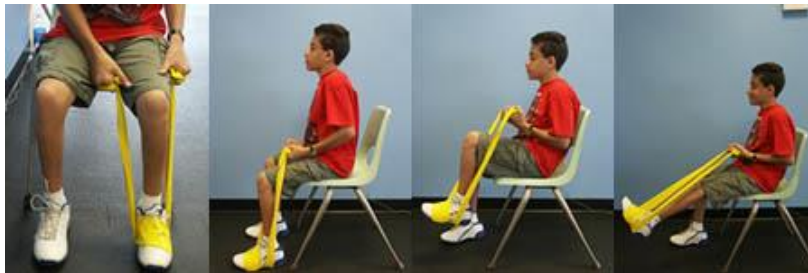Opis vježbe: sjesti na čvrstu površinu s trakom za vježbanje oko oba bedra, u blizini koljena ili pričvrstiti remenom na suprotnoj strani stolca (kao što je prikazano). Nježno podignuti jednu nogu i odvojiti je od druge. Stop. Vratiti se u početni položaj i ponoviti željeni broj ponavljanja (slika 5.15.) [14].



Slika 5.15 <https://www.nchpad.org/contentimages/43.jpg>

### **Pritisak nogom**

Opis vježbe: saviti koljena i dvaput omotati sredinu trake oko stopala. Staviti oba kraja trake oko struka. Privući krajeve naramenica do struka i ispružiti koljena da se isprave noge. Polako se vratiti u početni položaj i izvesti željeni broj ponavljanja. Ponoviti na drugoj nozi (slika 5.16.) [14].



Slika 5.16 <https://www.nchpad.org/contentimages/44.jpg>

## **5.4. Cilj fizioterapije kod SB**

Cilj fizioterapije je podržati normalan razvoj i omogućiti veći stupanj samostalnosti, čime se potiče fizički razvoj i sposobnost da osoba bude neovisna. Da bi se postigao ovaj cilj, potrebno je spriječiti razvoj deformiteta. Jako je važno facilitirati stajanje u dobi 18 mjeseci do 2 godine [13]. Važno je omogućiti iskustvo stajanja, iako neka djeca možda neće postići funkcionalni hod. Rana pokretljivost i uspravno držanje su važni za promicanje neovisnosti. smanjenje rizika od dekubitusa, do smanjenja pretilosti i kontraktura, do psihičkog razvoja djece. Djeci koja koriste hodalice važno je razviti snagu i izdržljivost gornjeg dijela tijela [13].



## 5.5. Bobath koncept i Vojta terapija

### 5.5.1. Vojta terapija

Prema Vojti, terapija se može primijeniti na pacijente bilo koje dobne skupine, sve poremećaje kretanja i različita stanja, uključujući spinu bifidu [15]. Vojta opisuje 10 različitih regija koje se mogu koristiti za stimulaciju motoričkih obrazaca refleksnih pokreta [15]. Refleksni pokreti izazvani liječenjem Vojta bili su povezani sa specifičnim promjenama u kortikalnoj i subkortikalnoj aktivaciji mozga [15]. Taktilna stimulacija unaprijed određenog područja tijela aktivira središnji živčani sustav. Ako se stimulacija izvodi pravilno i učestalo, mozak uči rezultirajuće obrasce pokreta, a pojedinac ih može dobrovoljno izvesti. Osim toga, aktivira vegetativne i autonomne reakcije poput koordinacije očiju, pokreta čeljusti i jezika, koordinacije crijeva i mjehura, sisanja, gutanja i disanja (slika 5.17.) [15].



Slika 5.17. Primjena vojta terapije, [https://www.physionedia.com/images/thumb/h/h8/Vojta\\_therapy.png/420px-Vojta\\_therapy.png](https://www.physionedia.com/images/thumb/h/h8/Vojta_therapy.png/420px-Vojta_therapy.png).

### 5.5.2. Bobath kocept

Bobathov koncept ili neurorazvojna terapija temelji se na prevladavanju problema, uključujući i liječenje poremećaja kretanja kod djece s poremećajima središnjeg živčanog sustava [16]. Dijete je cjelina i proces intervencije je individualiziran. Primarni cilj terapije je poboljšati funkcioniranje pojedinca. Liječenje uključuje aktivno sudjelovanje djeteta, pri čemu se terapeut postupno povlači iz izravnog djelovanja. Cilj neurorazvojne terapije je biti što neovisniji u pogledu kvalitete života. Za djecu s neurološkim oštećenjima to znači stjecanje što je više moguće neovisnosti kako bi se što bolje pripremila za normalan život adolescencije i odrasle osobe. [16].

„Osnovni elementi NRT po Bobathu: - Inhibicija abnormalnih refleksnih aktivnosti - Stvaranje ili olakšavanje normalnih obrazaca pokreta - Stvaranje automatiziranih pokreta - Razvoj osnovnih pokreta kao što su kontrola glave, trupa i zdjelice, sjedenje, stajanje - Normalizacija svakodnevnih vještina i samozbrinjavanje“ [16].

## 6. Zaključak

Iz ovoga rada zaključuje se da spina bifida kao bolest postavlja velike izazove za pacijenta, njegove roditelje i stručni tim liječnika i fizioterapeuta. Liječenje komplikacije nije uvijek u potpunosti izvršeno operacijom, stoga je vrlo važno osvijestiti pacijenta i njegovu okolinu o pravilnom postupanju s bolešću. Kako bi se smanjila stopa rađanja djece sa SB potrebna je dobra edukacija trudnica zbog ponašanja u trudnoći i prevencije SB. Uloga fizioterapeuta ima veliku važnost u rehabilitaciji osoba sa spinom bifidom jer doprinose većoj mobilnosti, održavanju ili povećanju mišićne mase, smanjenju rizika od pada, većoj stabilnosti i održivoj ravnoteži i još mnogo toga.

## 7. Literatura

- [1] G Fieggen, K Fieggen, C Stewart, L Padayachy, J Lazarus, K Donald, S Dix-Peek, Z Toefy, A Figaji. Spina bifida: a multidisciplinary perspective on a many-faceted condition. S Afr Med J. 2014 Mar;104(3):213-7.
- [2] Leslie A Phillips, Justin M Burton, Sarah Helen Evans. Spina Bifida Management. Curr Probl Pediatr Adolesc Health Care. 2017 Jul;47(7):173-177.
- [3] R Mühl-Benninghaus. [Spina bifida]. Radiologe. 2018 Jul;58(7):659-663.
- [4] Laura E Mitchell, N Scott Adzick, Jeanne Melchionne, Patrick S Pasquariello, Leslie N Sutton, Alexander S Whitehead. Spina bifida. Lancet. 2004 Nov 20-26;364(9448):1885-95.
- [5] SP Hoeman. Primary care for children with spina bifida. Nurse Pract. 1997 Sep;22(9):60-2, 65-72.
- [6] Physiopedia, Spina bifida, dostupno na: [https://www.physio-pedia.com/index.php?title=Spina\\_Bifida&utm\\_source=physiopedia&utm\\_medium=search&utm\\_campaign=ongoing\\_internal](https://www.physio-pedia.com/index.php?title=Spina_Bifida&utm_source=physiopedia&utm_medium=search&utm_campaign=ongoing_internal), 24.8.2022.
- [7] Mayo clinic, Spina bifida, dostupno na: <https://www.mayoclinic.org/diseases-conditions/spina-bifida/symptoms-causes/syc-20377860>, 20.8.2022.
- [8] Holland Bloorview, dostupno na: <https://hollandbloorview.ca/sites/default/files/2019-03/Understanding%20Spina%20Bifida.pdf>, 23.8.2022
- [9] Skrb za odrasle osobe sa spinom bifidom : trenutno stanje i budući smjerovi. Mukherjee S, Pasulka J. Vrhunska rehabilitacija leđne moždine. 2017 proljeće;23(2):155-167.
- [10] Martina Bendt, Emelie Butler Forslund, Göran Hagman, Claes Hultling, Åke Seiger, Erika Franzén, Hod i dinamička ravnoteža u odraslih sa spinom bifidom, Držanje hoda. Srpanj 2022;96:343-350
- [11] Kids health, dostupno na: <https://www.kidshealth.org/en/parents/spina-bifida.html> , 1.9.2022.

- [12] Brad E Dicianno. 21st century challenges to the provision of health care to adults with spina bifida: a rehabilitation approach. Arch Phys Med Rehabil. 2014 Sep;95(9):1601-2.
- [13] Hrvatski zbor fizioterapeuta, Fizio info, [http://www.hzf.hr/src/assets/fizioinfo/Fizioinfo1\\_2020\\_21.pdf](http://www.hzf.hr/src/assets/fizioinfo/Fizioinfo1_2020_21.pdf)
- [14] Exercises for Individuals with Spina Bifida, dostupno na: <https://www.nchpad.org/239/1580/Exercises~for~Individuals~with~Spina~Bifida> , 28.8.2022.
- [15] Physiopedia, Voita therapy, dostupno na: [https://www.physio-pedia.com/Voita\\_Therapy?utm\\_source=physiopedia&utm\\_medium=search&utm\\_campaign=ongoing\\_internal#](https://www.physio-pedia.com/Voita_Therapy?utm_source=physiopedia&utm_medium=search&utm_campaign=ongoing_internal#), 28.8.2022.
- [16] J. Maleš: Meningomijelocela i pristup pacijentu s meningomijelocelom , Završni rad, Sveučilište u Splitu, Sveučilišni odjel zdravstvenih studija, 2017.

## Popis slika

Slika 1.1. Spina bifida occulta, [https://www.google.com/imgres?imgurl=https%3A%2F%2Fupload.wikimedia.org%2Fwikimedia%2Fcommons%2Fa%2Fa3%2FTypesofspinabifida.jpg&imgrefurl=https%3A%2F%2Fbs.wikipedia.org%2Fwiki%2FSpina\\_bifida&tbnid=covH-Bju0Zt9BM&vet=12ahUKEwidicfa4uz5AhUcmf0HHVn3DBIQMygAegUIARCFaQ](https://www.google.com/imgres?imgurl=https%3A%2F%2Fupload.wikimedia.org%2Fwikimedia%2Fcommons%2Fa%2Fa3%2FTypesofspinabifida.jpg&imgrefurl=https%3A%2F%2Fbs.wikipedia.org%2Fwiki%2FSpina_bifida&tbnid=covH-Bju0Zt9BM&vet=12ahUKEwidicfa4uz5AhUcmf0HHVn3DBIQMygAegUIARCFaQ)

Slika 1.2. Meningokela, [https://www.google.com/imgres?imgurl=https%3A%2F%2Fupload.wikimedia.org%2Fwikimedia%2Fcommons%2Fa%2Fa3%2FTypesofspinabifida.jpg&imgrefurl=https%3A%2F%2Fbs.wikipedia.org%2Fwiki%2FSpina\\_bifida&tbnid=covH-](https://www.google.com/imgres?imgurl=https%3A%2F%2Fupload.wikimedia.org%2Fwikimedia%2Fcommons%2Fa%2Fa3%2FTypesofspinabifida.jpg&imgrefurl=https%3A%2F%2Fbs.wikipedia.org%2Fwiki%2FSpina_bifida&tbnid=covH-)

Slika 1.3. Mijelomeningokela, [https://www.google.com/imgres?imgurl=https%3A%2F%2Fupload.wikimedia.org%2Fwikimedia%2Fcommons%2Fa%2Fa3%2FTypesofspinabifida.jpg&imgrefurl=https%3A%2F%2Fbs.wikipedia.org%2Fwiki%2FSpina\\_bifida&tbnid=covH-](https://www.google.com/imgres?imgurl=https%3A%2F%2Fupload.wikimedia.org%2Fwikimedia%2Fcommons%2Fa%2Fa3%2FTypesofspinabifida.jpg&imgrefurl=https%3A%2F%2Fbs.wikipedia.org%2Fwiki%2FSpina_bifida&tbnid=covH-)

Slika 3.1. Chiarijeva malformacija <https://virtualheadachespecialist.com/chiari-malformation-headache-and-why-you-may-still-have-a-daily-headache-following-decompression/>

Slika 3.2. Hidrocefalus <https://healthjade.com/wp-content/uploads/2018/03/hydrocephalus.jpg>

Slika 3.3. Mali spastični mjehur, <https://hollandbloorview.ca/sites/default/files/2019-03/Understanding%20Spina%20Bifida.pdf>

Slika 3.4. Veliki mlohavi mjehur, <https://hollandbloorview.ca/sites/default/files/2019-03/Understanding%20Spina%20Bifida.pdf>

Slika 4.1. Ultrazvuk spina bifida 2D <https://kozaric.ba/wp-content/uploads/2016/09/spina12.jpg>

Slika 4.2. Ultrazvuk spina bifida 5D <https://kozaric.ba/wp-content/uploads/2017/10/spina->

Slika 5.1. <https://www.nchpad.org/contentimages/28.jpg>

Slika 5.2. <https://www.nchpad.org/contentimages/29.jpg>

Slika 5.3. <https://www.nchpad.org/contentimages/30.jpg>

Slika 5.4. <https://www.nchpad.org/contentimages/31.jpg>

Slika 5.5. <https://www.nchpad.org/contentimages/32.jpg>

Slika 5.6. <https://www.nchpad.org/contentimages/33.jpg>

Slika 5.7. <https://www.nchpad.org/contentimages/34.jpg>

Slika 5.8. <https://www.nchpad.org/contentimages/35.jpg>

Slika 5.9. <https://www.nchpad.org/contentimages/37.jpg>

Slika 5.10. <https://www.nchpad.org/contentimages/38.jpg>

Slika 5.11. <https://www.nchpad.org/contentimages/39.jpg>

Slika 5.12. <https://www.nchpad.org/contentimages/40.jpg>

Slika 5.13. <https://www.nchpad.org/contentimages/41.jpg>

Slikaj 5.14. <https://www.nchpad.org/contentimages/42.jpg>

Slika 5.15 <https://www.nchpad.org/contentimages/43.jpg>

Slika 5.16 <https://www.nchpad.org/contentimages/44.jpg>

Slika 5.17. Primjena vojta terapije, [https://www.physio-pedia.com/images/thumb/b/b8/Vojta\\_therapy.jpg/420px-Vojta\\_therapy.jpg](https://www.physio-pedia.com/images/thumb/b/b8/Vojta_therapy.jpg/420px-Vojta_therapy.jpg),



**IZJAVA O AUTORSTVU  
I  
SUGLASNOST ZA JAVNU OBJAVU**

Završni/diplomski rad isključivo je autorsko djelo studenta koji je isti izradio te student odgovara za istinitost, izvornost i ispravnost teksta rada. U radu se ne smiju koristiti dijelovi tuđih radova (knjiga, članaka, doktorskih disertacija, magistarskih radova, izvora s interneta, i drugih izvora) bez navođenja izvora i autora navedenih radova. Svi dijelovi tuđih radova moraju biti pravilno navedeni i citirani. Dijelovi tuđih radova koji nisu pravilno citirani, smatraju se plagijatom, odnosno nezakonitim prisvajanjem tuđeg znanstvenog ili stručnoga rada. Sukladno navedenom studenti su dužni potpisati izjavu o autorstvu rada.

Ja, DIJANA ŠKRLEC (ime i prezime) pod punom moralnom, materijalnom i kaznenom odgovornošću, izjavljujem da sam isključivi autor/ica završnog/diplomskog (obrisati nepotrebno) rada pod naslovom Fizioterapijski postupci kod spine bifide (upisati naslov) te da u navedenom radu nisu na nedozvoljeni način (bez pravilnog citiranja) korišteni dijelovi tuđih radova.

Student/ica:  
(upisati ime i prezime)

Dijana Škrlec Škrlec  
(vlastoručni potpis)

Sukladno Zakonu o znanstvenoj djelatnosti i visokom obrazovanju završne/diplomske radove sveučilišta su dužna trajno objaviti na javnoj internetskoj bazi sveučilišne knjižnice u sastavu sveučilišta te kopirati u javnu internetsku bazu završnih/diplomskih radova Nacionalne i sveučilišne knjižnice. Završni radovi istovrsnih umjetničkih studija koji se realiziraju kroz umjetnička ostvarenja objavljuju se na odgovarajući način.

Ja, DIJANA ŠKRLEC (ime i prezime) neopozivo izjavljujem da sam suglasan/na s javnom objavom završnog/diplomskog (obrisati nepotrebno) rada pod naslovom Fizioterapijski postupci kod spine bifide (upisati naslov) čiji sam autor/ica.

Student/ica:  
(upisati ime i prezime)

Dijana Škrlec Škrlec  
(vlastoručni potpis)



