

Fizioterapijski pristup kod djece sa spuštenim stopalom

Mavrin, Karla Barbara

Undergraduate thesis / Završni rad

2022

Degree Grantor / Ustanova koja je dodijelila akademski / stručni stupanj: **University North / Sveučilište Sjever**

Permanent link / Trajna poveznica: <https://um.nsk.hr/um:nbn:hr:122:675612>

Rights / Prava: [In copyright](#) / [Zaštićeno autorskim pravom.](#)

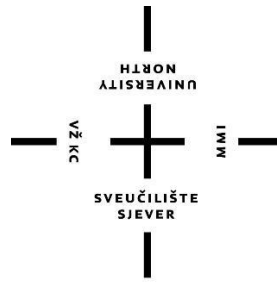
Download date / Datum preuzimanja: **2024-11-22**



Repository / Repozitorij:

[University North Digital Repository](#)





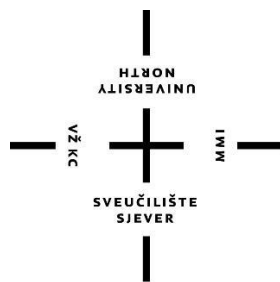
Sveučilište Sjever

Završni rad br. 115/FIZ/2022

Fizioterapijski pristup kod djece sa spuštenim stopalima

Karla Barbara Mavrin 3940/336

Varaždin, rujan, 2022.



Sveučilište Sjever

Odjel za Fizioterapiju

Završni rad br. 115/FIZ/2022

Fizioterapijski pristup kod djece sa spuštenim stopalima

Studentica

Karla Barbara Mavrin

Mentorica

Doc. dr. sc. Manuela Filipec

Varaždin, rujan, 2022.

Prijava završnog rada

Definiranje teme završnog rada i povjerenstva

ODJEL Odjel za fizioterapiju

STUDIJ preddiplomski stručni studij Fizioterapija

PRISTUPNIK Karla Barbara Mavrin

JMBAG 0336038743

DATUM 01.07.2022.

KOLEGIJ Specijalne teme u fizioterapiji

NASLOV RADA Fizioterapijski pristup kod djece sa spuštenim stopalima

NASLOV RADA NA ENGL. JEZIKU Physiotherapeutic approach in children with flat feet

MENTOR Manuela Filipec

ZVANJE doc. dr. sc.

ČLANOVI POVJERENSTVA

1. Željka Kopjar, mag. physioth, pred., predsjednik
2. doc. dr. sc. Manuela Filipec, mentor
3. dr. sc. Pavao Vlahek, dr. med., član
4. Ivana Herak, mag. med. techn., pred, zamjenski član
- 5.

Zadatak završnog rada

BROJ 115/FIZ/2022

OPIS

Stopalo je glavni oslonac ljudskog tijela te nosi njegovu cijelu težinu, stoga su česte deformacije. Spušteno stopalo je najčešća stečena deformacija lokomotornog sustava. Stopalo ima zahtjevu funkciju i kod opterećenja ima dvije vrlo bitne zadaće. Prva je nošenje tijela, a druga je iskorak. Spušteno stopalo može biti prirođeno i stečeno. Prirođeno spuštено stopalo predstavlja tešku deformaciju koja je rijetka i nepoznate etiologije, dok stečeno spuštено stopalo nastaje u pravilu progresivno tijekom života. Posve mala djeca često imaju vrlo dobro razvijeno vezivno i masno potkožno tkivo na tabanu, što daje izgled spuštеноg stopala, premda su koštani svodovi dobro razvijeni. Jedan dio dječjih spuštеноh stopala do školske dobi spontano se izliječi, ali drugi dio se pogoršava, pa je upravo zbog toga potrebna stalna kontrola. Razvoj spuštеноh stopala kod djece može se pratiti u nekoliko stupnjeva. Prvi stupanj spuštеноh stopala naziva se pes valgus, drugi stupanj je pes planovalgus, a treći stupanj je nazvan pes planus. Prije same fizioterapijske intervencije potrebno je napraviti detaljnu procjenu koja obuhvaća subjektivni i objektivni pregled, inspekciju i palpaciju stopala, te procjenu hoda kojom se analizira stav i obrazac hoda. Nakon procjene, potrebno je provoditi vježbe jačanja, istezanja te koordinacije i balansa. Sve češće se primjenjuje kinesio taping zbog stabilizacije zglobova. S obzirom da je deformacija spuštеноh stopala sve češća kod djece koriste se preventivne mjere u ranom djetinjstvu poput ortopedskih cipela ili uložaka.

ZADATAK URUČEN

04.07.2022.

POTPIS MENTORA

M. Filipec



Predgovor

Zahvaljujem se dragoj mentorici doc. dr. sc. Manueli Filipec na prihvaćenom mentorstvu, pomoći za odabir teme završnog rada, te na svim savjetima, prijedlozima i pozitivnim kritikama kod pisanja.

Najveće hvala mojim najdražima – mojoj obitelji, dečku i prijateljima na podršci, motivaciji i razumijevanju tijekom studiranja.

Sažetak

Spušteno stopalo je jedna od najčešćih deformacija stopala koja je u mnogo slučajeva zanemarena, iako može uzrokovati razna bolna stanja. Normalan anatomski položaj svoda stopala je narušen te ga je potrebno korigirati. Kod male djece vrlo je lako zamijeniti masne naslage na tabanima s deformacijom, stoga je važno utvrditi je li uistinu riječ o spušenom stopalu.

Kod procjene položaj stopala koriste se razne metode i postupci kojima se utvrđuje iskrivljenje, uglavnom plantografija ili pedobarografija. Svako odstupanje mora biti zabilježeno kako bi se lakše odredila terapija.

Prije fizioterapijske intervencije potrebno je napraviti detaljnu procjenu koja obuhvaća subjektivni i objektivni pregled, inspekciju i palpaciju stopala, te procjenu hoda kojom se analizira stav i obrazac hoda. Zatim slijede mjerenja koja uključuju mjerenja opsega pokreta u zglobovima i manualni mišićni test.

Nakon procjene, potrebno je provoditi vježbe jačanja, istezanja te koordinacije i balansa. Vježbe jačanja služe za jačanje mišića i ligamenata te je za njih karakteristično svladavanje otpora vlastitog tijela ili vanjskog opterećenja. Vježbe istezanja pomažu uspostavljanju, održavanju i poboljšanju pokretljivosti zglobova i skraćenih mišića. Vježbe koordinacije i balansa sudjeluju u realizaciji kretnje svake strukture. Koristi se i kinesio taping koji služi smanjuju boli, poboljšanju cirkulacije te stabilizacije zglobova i poboljšanju funkcije mišića. S obzirom da je deformacija spuštenih stopala sve češća kod djece koriste se preventivne mjere u ranom djetinjstvu poput ortopedskih cipela ili uložaka.

Ključne riječi: spušteno stopalo, djeca, fizioterapijska intervencija, vježbe

Abstract

Flat feet is one of the most common deformities of the foot, which is neglected in many cases, although it can cause various painful conditions. The normal anatomical position of the foot arch is disturbed and needs to be corrected. In young children it is very easy to mistake fatty deposits on the soles with deformities, so it is important to determine whether it is really a flat feet.

There are various methods and procedures which are used to assess the position of the feet and to determine the distortion: mainly plantography or pedobarography. Any discrepancy must be noted to help recommend therapy.

Prior to the physiotherapy intervention, a detailed assessment should be made which includes subjective and objective examination, inspection and palpation of the feet, and gait assessment to analyze posture and gait pattern. This is followed by measurements that include measurements of range of motion in the joints and a manual muscle test.

After the assessment, it is necessary to perform exercises of strengthening, stretching and coordination and balance. Strengthening exercises serve to strengthen muscles and ligaments and are characterized by overcoming the resistance of your own body or external load. Stretching exercises help establish, maintain and improve the mobility of joints and shortened muscles. Coordination and balance exercises participate in the realization of the movement of each structure. Kinesio taping which reduces pain, improves circulation and stabilizes joints and improves muscle function is also used. As deformity of flat feet is becoming more common in children, preventive measures are used in early childhood such as orthopedic shoes or insoles.

Key words: flat foot, children, physiotherapy intervention, exercises

Popis korištenih kratica

art. – zglob (lat. *articulatio*)

% - postotak

MTT kost – kost donožja (lat. *os metatarsalis*)

mm - milimetar

Sadržaj

1. Uvod.....	1
2. Biomehanika stopala.....	3
2.1. Pokreti stopala.....	3
2.2. Svodovi stopala.....	3
3. Metode i postupci određivanja položaja stopala.....	5
3.1. Plantografija.....	5
3.1.1. Mayerova metoda.....	6
3.1.2. Modificirana metoda ruskih autora.....	6
3.1.3. Clarkova metoda.....	7
3.1.4. Thomsonova metoda.....	7
3.2. Pedobarografija.....	8
3.2.1. F-scan sustav.....	9
4. Fizioterapijska procjena.....	10
4.1. Subjektivni pregled.....	10
4.2. Objektivni pregled.....	10
4.2.1. Inspekcija.....	10
4.2.2. Palpacija.....	12
4.2.3. Mjerenje opsega pokreta u zglobovima.....	12
4.2.4. Manualni mišićni test.....	13
5. Fizioterapijska intervencija.....	15
5.1. Vježbe jačanja.....	15
5.2. Vježbe istezanja.....	19
5.3. Vježbe koordinacije i balansa.....	21
5.4. Kinesio taping.....	24
6. Korekcija i prevencija spuštenih stopala.....	25
6.1. Ortopedske cipele.....	25
6.2. Ortopedski uložak.....	26
7. Zaključak.....	27
8. Literatura.....	28
9. Popis slika.....	29

1. Uvod

Stopalo je glavni oslonac ljudskog tijela te nosi njegovu cijelu težinu, stoga su česte deformacije. Spušteno stopalo je najčešća stečena deformacija lokomotornog sustava. Stopalo ima dva svoda koja se formiraju u trećoj godini života. Uzdužni svod stopala polazi od tubera petne kosti do baze prvog i petog prsta, a poprečni svod od baze prve do baze pete metatarzalne kosti. Stopalo ima zahtjevniju funkciju i kod opterećenja ima dvije vrlo bitne zadaće. Prva zadaća je nošenje tjelesne težine, a druga je iskorak, kada se stopalo pomiče u gležanjnom zglobu. Zbog elastičnosti stopala, svodovi se prilagođavanju podlozi te služe za ublažavanje iznenadnih opterećenja nogu. Kod opterećenja tijekom hodanja, težina tijela čovjeka se prenosi najprije na petu, zatim na vanjski dio stopala potom na prednji dio i palac [1].

Deformacija spuštenog stopala može biti stečena ili prirođena. Prirođeno spušteno stopalo, *pes planus congenitus*, predstavlja tešku deformaciju koja je rijetka i nepoznate etiologije. Kao glavni razlog se navodi nepravilan položaj stopala intrauterino. Liječenje prirođenog spuštenog stopala u odrasloj dobi je vrlo kompleksno i komplicirano. Stečeno spušteno stopalo, *pes planus acquisitus*, nastaje u pravilu progresivno tijekom života. Uzrok nastanka su razne ozljede stopala, rahitis ili zarazne bolesti. Smatra se da način života ima veliku ulogu u nastanku stečenog spuštenog stopala.

Uzroci spuštenosti stopala mogu biti unutrašnji i vanjski. Unutrašnji uzroci se odnose na slabost vezivnog tkiva, odnosno slabost mišića, dok se vanjski uzroci odnose na odraz načina života, tj. hodanje i stajanje po ravnoj i tvrdoj podlozi te nošenju neadekvatne obuće. Također, tu se svrstava i prerano opterećenje stopala kod djece, točnije prerano hodanje, ali i neke bolesti [1].

Od simptoma najprije se javlja bol u mišićima koja se naziva insuficijencija stopala. Kada svodovi ne funkcioniraju kao mehanički lukovi, nego ih podržavaju mišići, tada dolazi do kroničnog zamora i popuštanja njihove snage. Mala djeca vrlo često imaju dobro razvijeno vezivno i masno potkožno tkivo na tabanima koja daju izgled spuštenog stopala, međutim koštani svodovi su dobro razvijeni. Dio spuštenih stopala kod male djece prirodno se izliječi do školske dobi, dok se drugi dio dodatno komplicira, pa je potrebna redovita i stalna kontrola. Poseban oblik deformacije spuštenog stopala može nastati u adolescentnoj dobi te je popraćen jakim smetnjama.

Velik broj spuštenih stopala kod djece se liječi nepotrebno, a uglavnom je riječ o zdravim stopalima povećane fleksibilnosti vezivnih struktura i masnog jastučića. Nakon 6. godine života stopalo poprima uredan izgled. Kada je stopala u opterećenju, u položaju pronacije uz valgus pete, supinaciju prednjeg dijela uz gubitak medijalnog uzdužnog svoda i abdukciju tada se govori o fleksibilnom stopalu.

Razvoj spuštenih stopala kod djece prati se u nekoliko stupnjeva. Prvi stupanj spuštenih stopala naziva se *pes valgus*, drugi stupanj je *pes planovalgus*, a treći stupanj je nazvan *pes planus*. *Pes valgus* je ravno stopalo prvog stupnja, svodovi stopala su održani, stopalo je u laganoj everziji te je skočni zglob zaokrenut. Uzroci ovog stupnja stopala su slabost stražnjih tibijalnih i medijalnih ligamenata gležanjskog zgloba. Spušteno stopalo drugog stupnja je *pes planovalgus* to je najčešća stečena deformacija sustava za kretanje i iznosi od 40 do 80% gradske populacije. Uz ovaj stupanj deformacije vežu se brojni uzroci koji mogu biti urođeni i stečeni. Ovisno o razvojnoj dobi spuštena stopala nastaju zbog opterećenja, nedovoljno razvijenog potpornog tkiva, otpornosti ligamenata i mišića. Noga se oslanja pretežno unutarnjim rubom stopala, pa se bolovi osjećaju u unutrašnjem uzdužnom svodu. Labavost zglobova, hipotonija mišića i prekomjerna tjelesna težina također dovode do nastanka *pes planovalgusa*. Treći stupanj spuštenih stopala naziva se *pes planus*. Ovaj stupanj spuštenih stopala je karakteriziran potpunim spuštanjem medijalne linije stopala tj. uzdužnog svoda. Uzroci ove devijacije su skraćenje peronelanih mišića, istežanje plantarnog kalkaneonavikularnog ligamenta te strukturalno premještanje kalkaneusa, talusa i navikularne kosti [1].

2. Biomehanika stopala

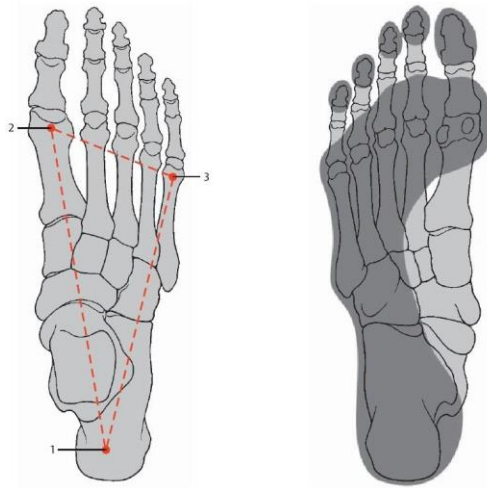
Stopalo karakterizira dvostruka funkcija, dinamička i statička. Dinamička funkcija stopala omogućuje kretanje i stajanje te ublažuje udarce o podlogu kao i mogućnost prilagodbe podlozi. Najvažniji su donji nožni i gornji nožni zglob u kojima se izvode pokreti u svim smjerovima. Čvrste sveze i građa zglobova tijela ograničavaju kretanje, ali daju stabilnost stopala i čvrstinu. Stopalni svod održavaju tri luka, unutarnji i vanjski uzdužni svod te poprečni svod stopala kojima je ulogu nošenja tjelesne težine čovjeka [1].

2.1. Pokreti stopala

Kada se govori o funkcionalnosti, najvažniji dijelovi stopala su gornji nožni i donji nožni zglob. Oni zajedno oblikuju kuglasti zglob u kojem su mogući veći ili manji pokreti u svim smjerovima. Gornji nožni zglob, *articulatio talocruralis*, podnosi puno više opterećenja od bilo kojeg drugog zgloba. Taj zglob je vrlo čvrst te su u njemu moguće dvije kretanje, dorzalna fleksija i plantarna ekstenzija. Dorzalna fleksija ili pokret vrha stopala u smjeru koljena iznosi oko 25°, dok plantarna fleksija ili pokret stopala dolje u smjeru tabana iznosi oko 45°. Zadaća donjeg nožnog zgloba, *art. subtalaris*, su pokreti everzije i inverzije koji se dešavaju kao rezultat udruženih i istodobnih pokreta dvaju ili više zglobova. Abdukcija i addukcija se vrše oko okomite osovine, u stražnjem dijelu. Donji nožni zglob omogućuje kružne pokrete oko uzdužne osi. Prilikom pokret plantarne ekstenzije dolazi do pokreta inverzije, dok se kod dorzalne fleksije izvodi pokret everzije stopala. [1,2].

2.2. Svodovi stopala

Stopalo se o podlogu opire u trima uporišnim točkama. Stražnju uporišnu točku oblikuje tuber kalkaneusa, a prednju medijalnu uporišnu točku čini baza prve metatarzalne kosti, dok prednju lateralnu čini baza pete metatarzalne kosti (slika 2.2.1.) [2]. U ranom djetinjstvu stopalo nema svoj pravi oblik te izgleda ravno zbog nerazvijenosti fizioloških svodova i masnog tkiva na tabanu [1]. Između uporišnih točaka oblikuju se uzdužni i poprečni lukovi koji čine hodanje i trčanje efikasnije, a sa strukturama (kosti, mišići i sveze) nastaju uzdužni i poprečni svodovi [3].



Slika 2.2.1. Uporišne točke stopala

Izvor: <https://fizioterra.com/2011/11/15/anatomija-gleznja>

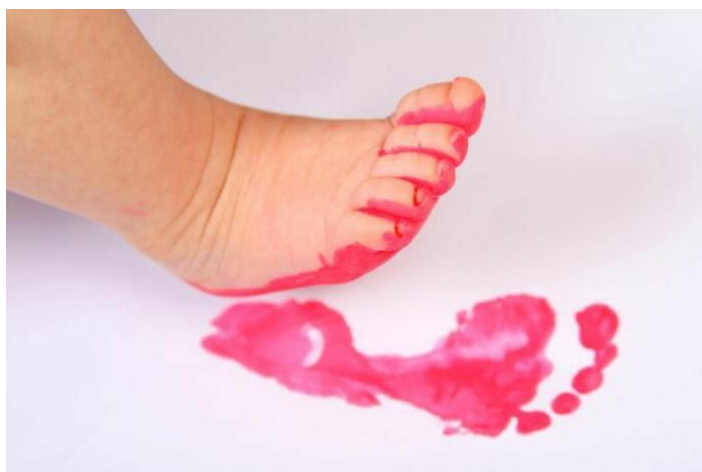Unutarnji uzdužni svod polazi od tubera petne kosti, nastavlja se preko talusa, navikularne kosti, medijalne kuneiformne kosti te se duž prve metatarzalne kosti spušta do njezine baze. Najviša točka unutrašnjeg svoda je navikularna kost, donji rub je iznad tla 15 do 20 mm i čini karakteristično udubljenje na plantogramu. Vanjski uzdužni svod polazi od tubera petne kosti preko kuboidne kosti duž pete metatarzalne kosti do njezine glavice. Najviša točka vanjskog svoda je kuboidna kost koja stoji od tla za 3 do 5 mm, zbog debljine masnog jastučića ostavlja trag na tlu, pa tako čini vanjski rub plantograma. Poprečni prednji svod stopala povezuje baze prve i pete metatarzalne kosti. Najviša točka kod odraslih osoba je baza druge metatarzalne kosti, dok je kod djece baza prve metatarzalne kosti zbog inverzije stopala [2].

3. Metode i postupci određivanja položaja stopala

Za određivanje položaj stopala koriste se razne metode. Postoje norme koje pogoduju normalnom stopalu, pa tako svako odstupanje mora biti zabilježeno radi preventivnih i terapijskih mjera. Dokazano je da se korištenjem većeg broja metoda mogu očekivati precizniji rezultati i kvalitetnija dijagnoza. [1,4].

3.1. Plantografija

Za uzimanje otisaka stopala, metoda plantografije najpogodnija je za ocjenjivanje. Ovom metodom se određuje stupanj spuštenosti stopala, prati se napredovanje deformacija te dolazi li do promjena. Otisak stopala se uzima uz pomoć specifičnih obojenih materijala, kojima se oboji taban stopala i preslika na čisti bijeli papir, vodi se briga da ne dođe do izlivanja (slika 3.1.1.). Na papiru ostane otisak stopala koji se naziva plantogram. U današnje vrijeme plantogram se može kupiti kao gotov proizvod, potrebno je umetnuti jastučić natopljen bojom [4]. Na plantogramu normalno stopalo ima neka obilježja pa je tako izgled pete kruškastog oblika, jasno je ocrtan kut između pete i prednjeg dijela stopala te su otisci svih prstiju pravilno poredani. Dok kod spuštenog stopala uzdužni unutarnji svod je sasvim spušten i dodiruje tlo, trajno sniženje fizioloških svodova i otisci prstiju nisu pravilno poredani, a ponekad ni prisutni. U jutarnjim satima treba provoditi ocjenjivanje stopala jer tada ono nije zamoreno [1].




Slika 3.1.1. Plantogram stopala

Izvor: <https://behealthiers.com/hr/posts/7365>

3.1.1. Mayerova metoda

Ova metoda upozorava na deformaciju u ranoj fazi, najprihvatljivija je za rutinsko određivanje spuštenosti stopala i najčešće se preporučuje. Povuče se linija od sredine otiska pete prema medijalnom rubu četvrtog prsta (AB). Kad širina otiska uskog, srednjeg dijela prelazi tzv. Mayerovu liniju na medijalnoj strani, radi se o spuštenom stopalu (slika 3.1.1.1.) [1,4].




Slika 3.1.1.1. Mayerova metoda

Izvor: Z. Kosinac: Posturalni problemi u djece i mladeži, dijagnostika i liječenje, Medicinska naklada, Zagreb, 2018.

3.1.2. Modificirana metoda ruskih autora

Plantogram je načinjen tako da se povuče linija kroz najširi dijametar pete i paralelno u prednjem dijelu stopala, potom se dijeli na pet jednakih segmenata. Dobivene točke se spoje uzdužnim linijama, te se dobiva pet uzdužnih polja na svakom otisku (slika 3.1.2.1.). Spuštenost stopala se ocjenjuje projekcijom unutrašnjeg stopalnog svoda. Spušteno stopalo prvog stupnja označuje liniju dodira do trećeg polja (-3), drugi stupanj označuje liniju dodira do četvrtog polja (-4), dok treći stupanj označuje medijalni otisak stopala koji zauzima svih pet prstiju (-5) [1].

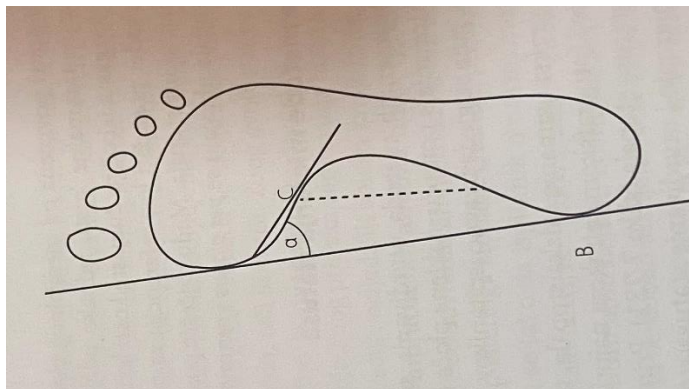


Slika 3.1.2.1. Modificirana metoda ruskih autora

Izvor: Z. Kosinac: Posturalni problemi u djece i mladeži, dijagnostika i liječenje, Medicinska naklada, Zagreb, 2018.

3.1.3. Clarkova metoda

Izvodi se tako da se povuče tangenta na medijalnu stranu plantograma (AB). Odredi se točka u kojoj prednji otisak stopala prelazi u otisak lateralnog svoda (C). Kad se točke A i C spoje dobijemo kut (α). Kod normalnog stopala dobiven kut iznosi 42 stupnja, a kod spuštenog stopala je on manji od 42 stupnja (slika 3.1.3.1) [1].

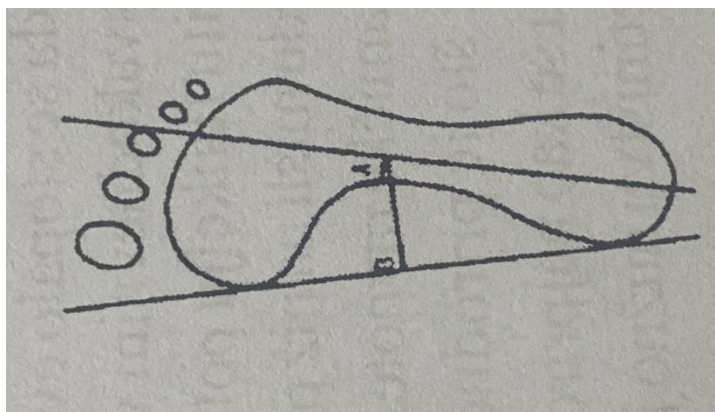


Slika 4.1.3.1. Clarkeova metoda

Izvor: Z. Kosinac: Posturalni problemi u djece i mladeži, dijagnostika i liječenje, Medicinska naklada, Zagreb, 2018.

3.1.4. Thomsonova metoda

Ovom metodom se dobiva postotak spuštenosti stopala. Izvodi se tako da se na medijalnoj strani plantograma povuče tangenta AB, nadalje se od sredine pete do medijalnog ruba četvrtog prsta povuče linija (Mayerova linija). Zatim se od Mayerove linije povuče normala do najužeg dijela spojnice te se izmjeri vrijednost. Normala se povuče od linije AB u tjeme normale i izmjeri se vrijednost (slika 3.1.4.1.). Postotak spuštenih stopala dobijemo po vrijednosti: $I = a/b \times 100 =$ % spuštenosti stopala. Od 1 do 30% je prvi stupanj, od 30 do 60% je drugi stupanj, a od 60% na dalje je treći stupanj [4].

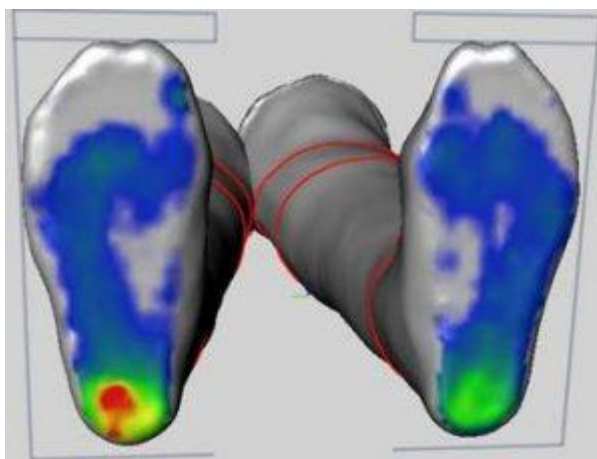


Slika 3.1.4.1. Thomsonova metoda

Izvor: Z. Kosinac: Kineziterapija sustava za kretanje, Zagreb, 2008.

3.2. Pedobarografija

Ova metoda se svrstava u jednu od najraširenijih za elektronsko mjerenje opterećenja stopala. Pedobarografija omogućuje mjerenje pritiska tlaka između poda i stopala tijekom dinamičkog ili statičkog opterećenja. Analiza pedobarografije pokazuje se raspodjela plantarnog pritiska stopala. Podaci koji se prikupljaju moraju biti standardizirani kako bi se mogli dobiveni rezultati pratiti te analizirati i na kraju usporediti. Zahvaljujući elektronskim senzorima ugrađenima u specifičnu platformu za hodanje dobivaju se informacije o stanju stopala i vrsti opterećenja u fazama hoda. Kako je sve povezano s računalnim sustavom dobiva se trodimenzionalna slika stopala (slika 3.2.1.), kao i topografska povezanost, pa se određuju "vruće" i "hladne" zone visokog i niskog tlaka [5]. Uz pomoć pedobarografije mogu se jednostavnije i kvalitetnije postaviti indikacije za izradu ortopedskih uložaka. Ovom analizom je moguće objektivnije odrediti patološke promjene položaja stopala i opterećenje prije nego što se pojave poteškoće, pa se u nekim slučajevima ova metoda koristi preventivno [6].



Slika 3.2.1. Prikaz pedobarografije stopala

Izvor: <https://sporticus.ba/usluge/dijagnostika/pedobarografija/>

3.2.1. F-scan sustav

F-scan je precizniji pedobarografski instrument za mjerenje kinetičkih obilježja hoda. Ovaj uređaj koristi iznimno tanke senzore koji se u obliku uložaka stavljaju u svakodnevnu obuću pacijenta, dobro prijanjaju uz stopala te su savitljivi. Podaci se dobivaju dok pacijent hoda, trči ili skače. Zbog velike preciznosti kvalitetno je dijagnostičko sredstvo za utvrđivanja anomalija hoda ili deformacija stopala [1,6].

4. Fizioterapijska procjena

Fizioterapijska procjena je prvi kontakt s pacijentom, obuhvaća subjektivni i objektivni pregled. Procjena se vrši s lateralne, anteriorne i posteriorne strane. Počinje se s detaljnom anamnezom, nakon koje slijedi inspekcija. Također se promatra i hodaње pacijenta. Zatim se svako područje testira dodirom ili palpacijom, te se određuju adekvatni mjerenja u svrhu evaluacije i praćenja pacijentovog funkcionalnog stanja [7].

4.1. Subjektivni pregled

Anamneza ili subjektivni pregled je kratko upoznavanje s pacijentom. Ukoliko se radi o maloljetnoj osobi tj. djetetu njegovu anamnezu daje član obitelji. Ovaj dio sadrži opće podatke poput imena, prezimena, spola i dobi pacijenta. Zatim slijede pitanja o sadašnjim simptomima kao prisutnosti boli stopala i ostalih struktura, zamoru djeteta i težini u nogama. Postavljaju se pitanja vezana uz hod djeteta, kada je dijete prohodalo, te da li koristi koje pomoćno ortopedsko pomagalo, poput ortopedskih uložaka. Ujedno ovo je najbitniji dio anamneze. Dobro je znati da li dijete koristi medikamentoznu terapiju, ako da, koji su to lijekovi i zbog čega se uzimaju. Također, moguće druge vrste oboljenja. Sva postavljena pitanja moraju biti jasna i kompletna, bez medicinske terminologije [7].

4.2. Objektivni pregled

Ovaj dio fizioterapijske procjene obuhvaća opservaciju ili inspekciju, zatim palpaciju kao i razne testove i mjerenja. Prethodno dobiveni podaci iz anamneze mogu se koristiti u svrhu objektivnog pregleda. Pregled stopala se mora uraditi bez čarapa te se uspoređuju obje strane. Kod djeteta sa spuštenim stopalima, najlakše se obavlja pregled s posteriorne strane, dakle kada se dijete gleda s leđa [7].

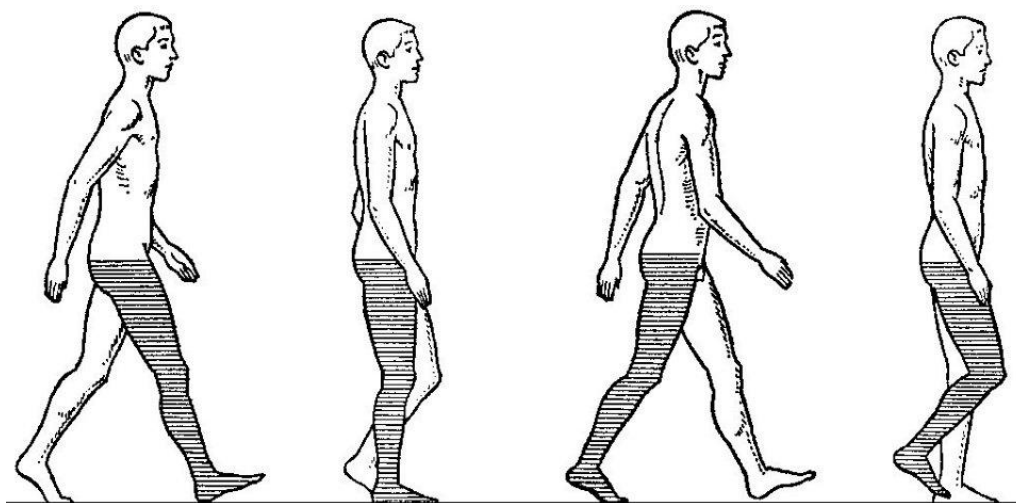
4.2.1. Inspekcija

Započinje se pregledom kad pacijent uđe u prostoriju. Promatraju se oba stopala jednako. Na samom početku inspekcije pacijentova obuća daje korisne informacije o stanju stopala zbog istrošenosti potpetice s unutrašnje strane, ukoliko cipele nisu nove. Važno je da pregled uključuje opservaciju anteriorno, posteriorno i lateralno, kako kod stajanja tako i kod hodaња. Posebnu pozornost treba obratiti na procjenu valgus pete te bilo kakve rotacijske deformacije. Kad dijete

stoji posteriorno promatra se kut Ahilove tetive koja bi kod zdravog stopala trebala biti okomita na podlogu, no u slučaju spuštenih stopala, tetiva je vidno iskrivljena prema unutra. Primjećuje se i svod stopala koji bi trebao biti blago odignut od podloge, ali je kod spuštenog stopala priljubljen uz podlogu, što se može zamijetiti ako gledamo dijete s anteriorne i lateralne strane. Kad dijete sjedi procjenjuje se boja, veličina i izgled područja stopala i gležnjeva [3].

4.2.1.1. Procjena hoda

Nakon opservacije treba analizirati stav i obrazac hoda, prvo s obućom, a zatim i bez obuće. Kod opterećenja stopala tijekom hoda, težina tijela čovjeka se prenosi preko tabana naprijed na petu, pa na vanjski dio i nakraju na prednji dio stopala i petu (slika 4.2.1.1.) Zdravo stopalo ima otiske svih prstiju, dok je prednji dio stopala povezan sa petom, pri tome je opterećenje usmjereno prema medijalno na petnu kost i na bazu prve MTT kosti. *Pes planovalgus* ima medijalno izbočen otisak koji nastaje iskrivljenjem ravnoga stopala prema medijalno, dok kod *pes valgusa* smjer opterećenja ide kroz kalkaneus i talus s obzirom na poprečnu os potkoljenice te stvara kut otvoren prema van, dok je stopalo u položaju pronacije. Takve promjene dovode do asimetričnog hoda i krutog stopala. Bol u talocruralnom zglobu dovodi do ograničenja gibljivosti pa se može javiti antalglični hod [7,8].



Slika 4.2.1.1. Normalan hod

Izvor: <https://www.enciklopedija.hr/natuknica.aspx?id=25844>

4.2.2. Palpacija

Palpacija mora biti jednostavna zbog dobivanja boljih informacija. Pacijent mora biti relaksiran. Broj prstiju kojima se palpira ovisi o veličini tetiva, mišića i ligamenta. Prvo se analiziraju površne strukture, a zatim dublje, također prvo se palpira neosjetljivo mjesto, pa zatim bolno i osjetljivo. Kod palpacije opipa se tonus ili spazam mišića, elastičnost i zadebljanja na koži. Može se utvrditi oteklina, bolnost i toplina [1].

4.2.3. Mjerenje opsega pokreta u zglobovima

Mjerenje opsega pokreta provodi se pomoću medicinskog kutomjera ili goniometra te se iskazuje u stupnjevima. Mjeri se na oba dva stopala. Početni položaj za mjerenje mora biti onaj koji je najbliži stanju fiziološkog položaja tj. nulti položaj [4].

Postoje tri vrste raspona pokreta, ovisno o svrsi procjene, a to su pasivni, aktivni i aktivno potpomognuti. Goniometar ima 3 dijela, tijelo i dva kraka.

Tijelo je dizajnirano kao kutomjer i ono tvori puni krug ili polukrug. Također, ima skalu za mjerenje kuta. Za modele s pola kruga, ljestvica ide od 0 do 180 stupnjeva, a za modele s punim krugom od 0 do 360 stupnjeva. Zatim, nepomični (statički) i pomični krak.

Statički krak je u ravnini s neaktivnim dijelom mjerenog zgloba, dok pomični krak prati pokret stopala [9].

U stopalu se mjere pokreti plantarne i dorzalne fleksije kao i pokreti everzije i inverzije. Pokret plantarne i dorzalne fleksije mjeri se u sjedećem položaju. Stopalo mora biti u nultom položaju. Kod plantarne fleksije tijelo goniometra se postavlja na zglob gležnja, dok je nepomični krak prislonjen na potkoljenu. Pomični krak je uz lateralni rub stopala i prati petu MTT kost. Pacijenta se zamoli da stopalom ide prema podu te se izmjeri i dobivena vrijednost se zabilježi, normalni pokret iznosi 40-50 stupnjeva. Dok kod dorzalne fleksije položaj goniometra je isti, a pacijent radi suprotni pokret stopalom tako da ide prema gore, fiziološki pokret iznosi 20-30 stupnjeva [4,7].

Pokret inverzije se radi u sjedećem položaju. Tijelo goniometra se postavi između medijalnog i lateralnog maleola. Nepomični krak je fiksiran uz sredinu potkoljenice s prednje strane, a pomični krak prati drugu MTT kost. Kod inverzije pacijent uvija stopalo prema unutra tj. medijalno. Normalan fiziološki pokret iznosi 35 stupnjeva. Pokret everzije radi se također u sjedećem položaju, goniometar je postavljen jednako, ali pacijent uvija stopalo prema van i pokret iznosi 25 stupnjeva [4,7].

4.2.4. Manualni mišićni test

Procjena mišićne snage ili manualni mišićni test primjenjuje se za određivanja stupnja slabosti mišića prouzročene bolešću, deformacijom ili inaktivnošću mišića. Primjenjuje se za određivanje pacijentove funkcionalnosti, zbog potrebe za ortopedskim pomagalicama, u pomaganju i određivanju dijagnoze i pacijentove prognoze. Pravila kod ovog testa su precizno određen položaj pacijenta, izbjegavanje čestih promjena položaja, potrebna je dobra stabilizacija zbog kontroliranja "trik" pokreta. Snaga mišića se ocjenjuje ocjenama od 0 do 5 koje pokazuju snagu agonističke skupine mišića u pojedinom pokretu. Testiranje počinje s ocjenom 3.

- Ocjena 3 – antigravitacijski pokret u punom obimu,
- Ocjena 4 – mišić savladava srednje jak otpor koji se pruža na distalni dio segmenta,
- Ocjena 5 – mišić savladava maksimalni otpor pružen na distalnom dijelu segmenta,
- Ocjena 2 – pokret u rasteretnom položaju uz pomoć podloge ili ruke fizioterapeuta,
- Ocjena 1 – kontrakcija mišića agonista koji se može palpirati,
- Ocjena 0 – ne postoji mišića kontrakcija.

Mjerenje snage mišića za plantarnu fleksiju stopala počinje u stojećem položaju. Pacijent stoji na testiranoj nozi koja je lagano flektirana u koljenu, dok je druga podignuta. Jednom rukom se pacijent pridržava za švedske ljestve ili stol. Podiže petu od podloge, ali zadržava ekstenziju u koljenu. Fizioterapeut obavezno stoji pored pacijenta. Zadaća pacijenta je da se podiže na prste. Za ocjenu 3 od 1 do 9 puta, za ocjenu 4 od 10 do 19 puta, a za ocjenu 5 potrebno je najmanje 20 podizanja od podloge. Ocjena 2 se testira u bočnom položaju noge koja se testira, koljeno je ekstenzirano te se izvodi rasteretni pokret po podlozi. Za ocjenu 1 pacijent je u proniranom položaju, stopala moraju obavezno biti izvan podloge, pacijent pokušava napraviti pokret, dok fizioterapeut palpira trbuhe mišića na lateralnoj i medijalnoj strani potkoljenice iznad pete.

Mjerenje snage mišića za dorzalnu fleksiju i inverziju stopala testira se u sjedećem položaju, tako da potkoljenice vise uz rub stola. Fizioterapeut je u čučućem položaju uz testiranu nogu. Pacijent za ocjenu 3 radi pokret dorzalne fleksije i inverzije u punom opsegu pokreta. Za ocjenu 2 pacijent napravi djelomični opseg pokreta. Kod ocjena 4 i 5 pacijentovo stopalo je oslonjeno na fizioterapeutovu natkoljenicu te se stabilizira distalni dio potkoljenice. Pacijent radi pokret tako da podiže i uvija stopalo. Pruža se jači ili slabiji otpor na medijalni dio metatarzusa u smjeru plantarne fleksije i everzije. Za ocjenu 1 pacijentovo stopalo se osloni na fizioterapeutovu

natkoljenicu, pri pokušaju pokreta palpira se kontrakcija mišića jednom rukom na antelateralnoj gornjoj površini tibije, a drugom rukom na medijalnoj strani metatarsusa.

Mjerenje snage mišića za inverziju stopala radi se u supiniranom položaju. Stopalo mora biti izvan podloge, potkoljenica je lateralnom stranom oslonjena na podlogu. Fizioterapeut stoji uz testiranu nogu. Za ocjenu 3 pacijent radi samostalni pokret inverzije. Za ocjenu 4 i 5 fizioterapeut jednom rukom stabilizira distalni dio potkoljenice, a drugom rukom pruža slabiji ili jači otpor na medijalnoj strani metatarsusa u smjeru everzije. Za ocjenu 2 pokušava napraviti pokret, dok je položaj isti. Kod ocjene 1 fizioterapeut jednom rukom pridržava distalni dio potkoljenice, a drugom rukom pri pokušaju kretnje palpira mišić iznad medijalnog maleola.

Mjerenje snage mišića za everziju stopala je u supiniranom položaju. Potkoljenica je medijalnom stranom oslonjena na podlogu, stopalo se nalazi izvan podloge. Fizioterapeut stoji uz testiranu nogu. Za ocjenu 3 pacijent samostalno radi pokret everzije. Za ocjenu 4 i 5 stabilizira se distalni dio potkoljenice, dok se pruža slabiji ili jači otpor na lateralnoj strani metatarsusa. Kod ocjene 2 pacijent pokušava samostalno izvesti pokret. Za ocjenu 1 jednom rukom pridržava se noga na distalnom dijelu potkoljenice, dok drugom rukom palpira ispod lateralnog maleola [10].

5. Fizioterapijska intervencija

Kako bi se spuštene svodove vratili u svoje normalne položaje, potrebno je provoditi vježbe. Ako je primarni uzrok spuštenih stopala oslabljena miškulatura, tada su fizioterapijske vježbe zajedno s ortopedskim ulošcima učinkovite te daju zadovoljavajuće rezultate. Vježbe imaju zadaću uspostaviti izgublenu funkciju, tj. uspostaviti pokretljivost zglobova, ligamenata, mišića i elastičnosti. Tijekom izvođenja vježbi fizioterapeut treba biti uz pacijenta i pratiti ga da li ispravno izvodi vježbe. Ako se vježba krivo izvodi, proces ispravljanja deformiteta će biti duži. Vježbe moraju biti kreativne i treba ih često mijenjati kako bi djetetu bilo zanimljivije te kako bi surađivalo. Vježbe se mogu provoditi u zatvorenim prostorima poput sobe, učionice, hodnika, dvorane i sl. te na otvorenim prostorima i površinama kao: terasa, igralište, travnjak i obala mora. Težina i volumen vježbi se dozira ovisno o snazi mišića djeteta, ako je vidljivo da dijete može više, zadajemo kompleksnije vježbe, a u suprotnom jednostavnije. Izbor početnog položaja treba biti odgovarajući da je dijete relaksirano, a da ne dolazi do ograničenja pokreta i smanjenje učinkovitosti vježbe [1]. Prema funkcionalnom učinku vježbe za stopala su:

- vježbe za jačanje ili toniziranje,
- vježbe za istezanje,
- vježbe koordinacije i balansa.

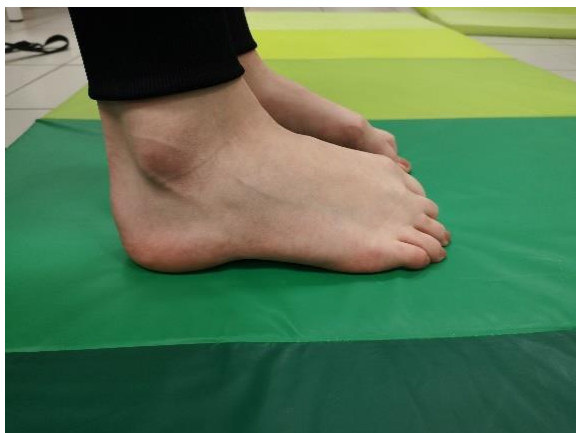Uz vježbe, važno je i usklađeno disanje, stoga se pacijentu objasni da prilikom izvođenja vježbi izdiše na usta govoreći slovo „s” ili „f” kako bi se moglo kontrolirati da li diše te da bi se stvorila usna prepreka koja služi za jačanje mišića, dok za vrijeme pauze pacijent normalno diše na nos [1].

5.1. Vježbe jačanja

Vježbe jačanja služe za jačanje mišića i ligamenata. Kod ovih vježbi karakteristično je svladavanje otpora vlastitog tijela ili vanjskog opterećenja. Pri svladavanju otpora se koristi mišića snaga. Vježbe jačanju mogu biti u dinamičnom i statičnom mišićnom režimu. Ova vrsta vježbi je korisna kod dječje dobi zbog jačanja struktura koje su odgovorne za držanje tijela i uspravan stav. Vježbe se izvode svakodnevno uz 1 do 2 ponavljanja, pokret zadržavamo do 6 sekundi, pauze su kratke. Poželjna je kombinacija dinamičkih i statičkih vježbi [1].

VJEŽBA 1.

Dijete je u sjedećem položaju, pokušava napraviti most stopalom i opružiti stopalo. Prsti i peta su na podu. Mišiće stopala treba čvrsto stisnuti. Vježbu treba ponoviti 10 puta. Prikaz na slici 5.1.1.

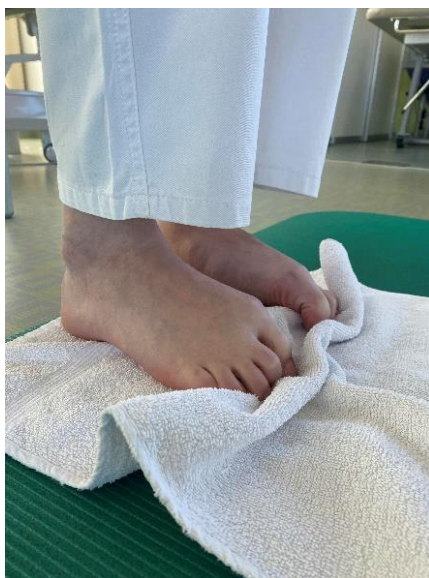

Slika 5.1.1. Vježbe jačanja

Izvor: Karla Barbara Mavrin

VJEŽBA 2.

Dijete je u sjedećem položaju, ručnik se postavi na pod te ga treba prstima stopala skupljati. Pete su na podu. Vježba se ponavlja 10 puta. Prikaz na slici 5.1.2.



Slika 5.1.2. Vježbe jačanja

Izvor: Karla Barbara Mavrin

VJEŽBA 3.

Početni položaj je sjedeći. Između stopala se stavi lopta te dijete pritišće loptu stopalima. Prikaz na slici 5.1.3.



Slika 5.1.3. Vježbe jačanja

Izvor: Karla Barbara Mavrin

VJEŽBA 4.

Dijete stane licem okrenutim prema švedskim ljestvama. Penje se i silazi. Težište je na prednjem dijelu stopala. Prikaz na slici 5.1.4.

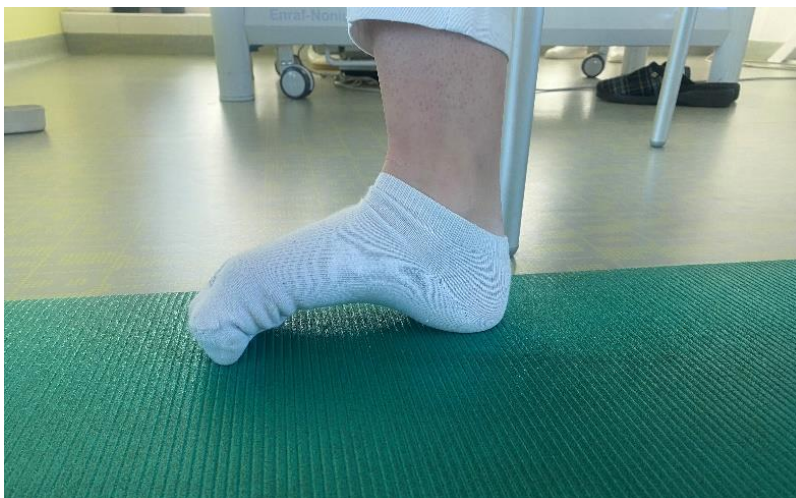

Slika 5.1.4. Vježbe jačanje

Izvor: Karla Barbara Mavrin

VJEŽBA 5.

U sjedećem položaju, dijete približi prste petama uz podizanje stopalnog svoda. Prikaz na slici 5.1.5.




Slika 5.1.5. Vježbe jačanje

Izvor: Karla Barbara Mavrin

VJEŽBA 6.

Početni položaj je sjedeći. Dijete stopalom jedne noge primi bojice i premješta ih u posudu. Prikaz na slici 5.1.6.



Slika 5.1.6. Vježbe jačanja

Izvor: Karla Barbara Mavrin

5.2. Vježbe istezanja

Vježbe istezanja služe za uspostavljanje, održavanje i podizanje pokretljivosti zglobova i skraćenih mišića. Istezanje može biti pasivno i aktivno. Vježbe se izvode 10 puta, uz što dulje zadržavanje položaja u granicama izdržljivosti [1].

VJEŽBA 1.

Dijete sjedi na strunjači s ispruženim i blago raširenim nogama. Zategne stopala i pokušava ih dohvatiti prstima. Zadrži 5-10 sekundi. Prikaz na slici 5.2.1.



Slika 5.2.1. Vježbe istezanje

Izvor: Karla Barbara Mavrin

VJEŽBA 2.

Dijete je u čučnju, jednu nogu ispruži u stranu, stopalo zategne prema sebi tako da je peta na podlozi i pokušava dohvatiti rukom prste stopala. Prikaz na slici 5.2.2.

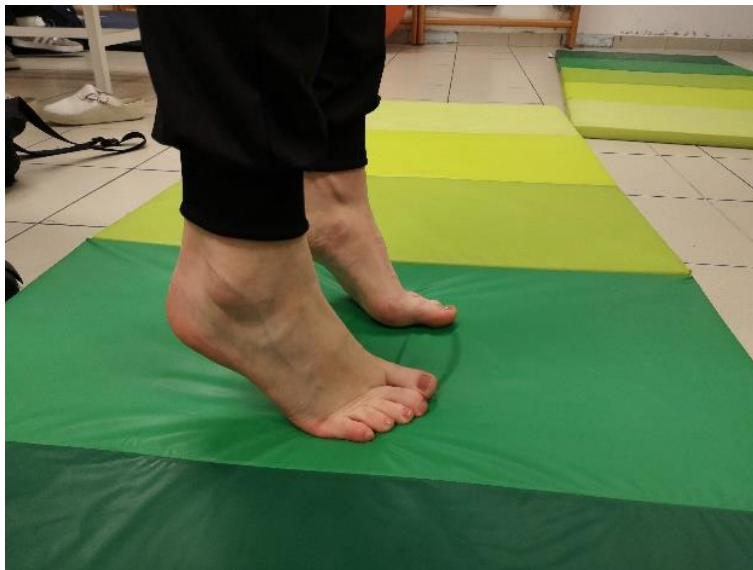

Slika 5.2.2. Vježbe istezanja

Izvor: Karla Barbara Mavrin

VJEŽBA 3.

Početni položaj je stojeći. Dijete se podiže na prste. Prikaz na slici 5.2.3.




Slika 5.2.3. Vježbe istezanja

Izvor: Karla Barbara Mavrin

VJEŽBA 4.

Početni položaj je stojeći. Dijete jednom nogom blago iskorači unaprijed, odigne stopalo tako da je samo peta na podlozi te rukom pokušava dotaknuti prste stopala. Prikaz na slici 5.2.4.

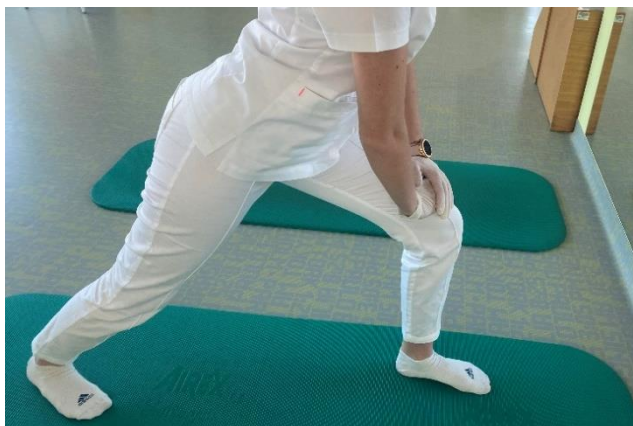

Slika 5.2.4. Vježbe istezanja

Izvor: Karla Barbara Mavrin

VJEŽBA 5.

Početni položaj je stojeći. Dijete napravi iskorak prema naprijed tako da je cijelo stopalo oslonjeno na podlogu. Položaj zadrži par sekundi. Prikaz na slici 5.2.5.



Slika 5.2.5. Vježbe istezanja

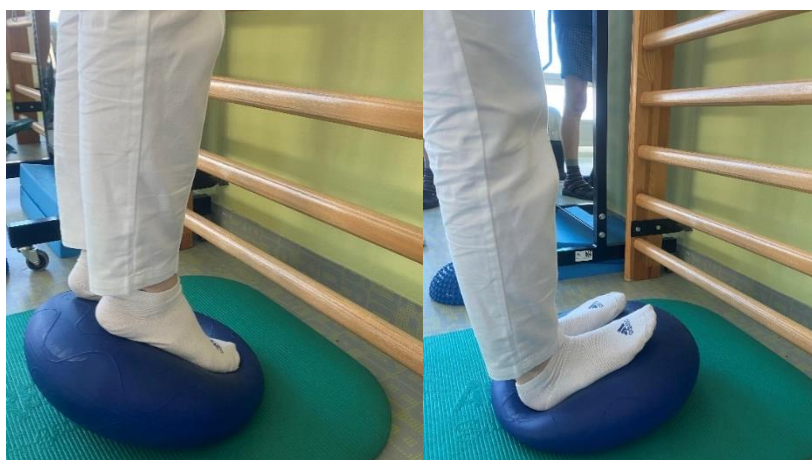Izvor: Karla Barbara Mavrin

6.3. Vježbe koordinacije i balansa

Koordinacija sudjeluje u realizaciji kretanja svake strukture, od jednostavniji do složenijih oblika kretanja. Kod vježbanja u fizioterapijskoj intervenciji mogu se naći vježbe i programi koji su povezane s ravnotežom poput vježbi koordinacije, propriocepcije i stabilnosti [11].

VJEŽBA 1.

Dijete se primi za švedske ljestve te su mu stopala na balansnoj podlozi. Odiže se na prste i pete tako da zadrži svaki položaj. Prikaz na slici 5.3.1.

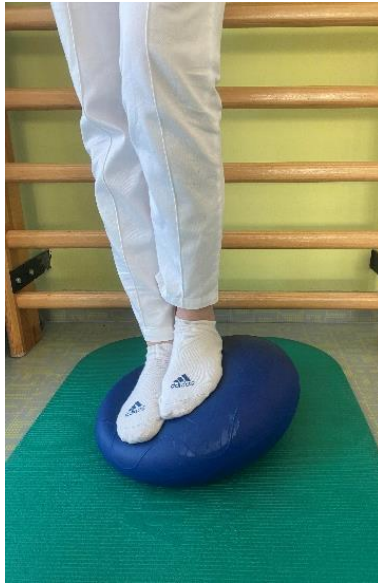

Slika 5.3.1. Vježbe koordinacije i balansa

Izvor: Karla Barbara Mavrin

VJEŽBA 2.

Dijete stoji i prenosi težinu tijela na balansnu podlogu. Prikaz na slici 5.3.2.



Slika 5.3.2. Vježbe koordinacije i balansa

Izvor: Karla Barbara Mavrin

VJEŽBA 3.

Dijete je u stojećem položaju. Stopalima je oslonjeno na spužvu, tako da su pete odignute i hoda lijevo-desno. Prikaz na slici 5.3.3.



Slika 5.3.3. Vježbe koordinacije i balansa

Izvor: Karla Barbara Mavrin

VJEŽBA 4.

Početni položaj je stojeći. Dijete stoji na švedskim ljestvama i nogom pokušava dotaknuti balansne „ježiće“. Prikaz na slici 5.3.4.



Slika 5.3.4. Vježbe koordinacije i balansa

Izvor: Karla Barbara Mavrin

VJEŽBA 5.

Početni položaj je stojeći. Dijete stoji na balansnim „ježićima“ i prenosi težinu s jedna na drugu nogu. Prikaz na slici 5.3.5.

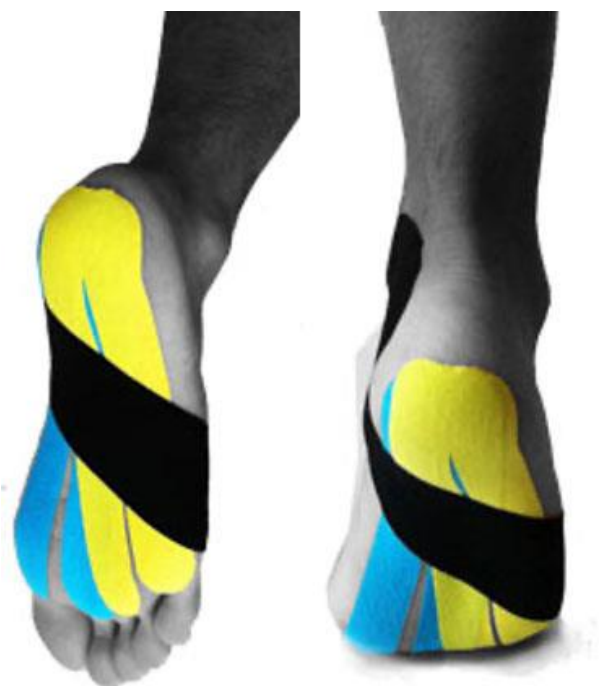

Slika 5.3.5. Vježbe koordinacije i balansa

Izvor: Karla Barbara Mavrin

5.4. Kinesio taping

Kinesio taping je jedna od često korištenih metoda u fizioterapijskoj intervenciji. To je elastična terapijska traka s biomehaničkim djelovanjem. Glavni ciljevi kinesio tapinga su smanjiti bol, poboljšati cirkulaciju, poboljšati funkciju mišića i stabilizirati zglobove. Stimulacijom proprioceptora postiže se bolji osjećaj pokreta. Kod spuštenih stopala, traka služi za potporu stopalnih lukova te smanjenje boli i pritiska. Kineziološka traka mora biti udobna bez stezanja. Obaveznom se prati izgled kože oko trake zbog mogućih iritacija ili alergija na traku. Drži se od dva do pet dana. Na slici 5.4.1. prikazan je postupak za tretman kinesio tapinga kod bolova zbog ravnih stopala. Potrebna su dva komada trake oblika slova Y i jedan komad trake u obliku slova I. Prvi korak je zalijepiti dva komada Y trake, od pete prema svakom prstu. Zatim drugi korak je postaviti I traku s vanjske strane malog prsta prema unutarnjoj strani gležnja uz lagano rastezanje [12].



Slika 5.4.1. Kinesio taping stopala

Izvor: <https://www.uciliste-lovran.hr/k-tape-tretman-za-ravna-stopala/>

6. Korekcija i prevencija spuštenih stopala

S obzirom da su spuštena stopala sve češća pojava kod djece, bitno je već u ranom djetinjstvu početi s preventivnim mjerama. Tu se misli na očuvanje statičko-dinamičke ravnoteže koštano-ligamentarnih struktura i mišićne suficijentnosti stopala. Također, od djetinjska važna je higijena stopala. Higijena podrazumijeva: pranje nogu, mijenjanje čarapa, izlaganje zraku i sl. Svakodnevna njega stopala održava stopalo zdravim i higijenskim i na taj način se čuva zdravlje. Osim higijene, vrlo je bitan odabir obuće. Pravilna obuća se temelji na obliku stopala djeteta i anatomskoj strukturi. Kod pravilne obuće misli se na obuću normalne veličine i dužine, širina osigurava prostor, tako da prsti nisu stisnuti. Za djecu kod koje postoje indikacije ili sumnje na spušteno stopalo prepisuju se ortopedske cipele ili ortopedski ulošci [1].

6.1. Ortopedske cipele

Ortopedske cipele daju se djetetu nakon treće ili četvrte godine života. Osnovno obilježje ovih cipela je to da su izrađene od specijalnih materijala koji zadovoljavaju anatomsko-fiziološke kriterije. Zaobljen đon omogućuje lakši prijenos opterećenja s pete na prste, rasterećujući metatarzofalangealne zglobove (slika 6.1.1.). Ojačana petna kapica osigurava stabilizaciju pete u srednjem položaju, dok je umetak za amortizaciju opterećenja pri hodu u petnom dijelu potplata [1].

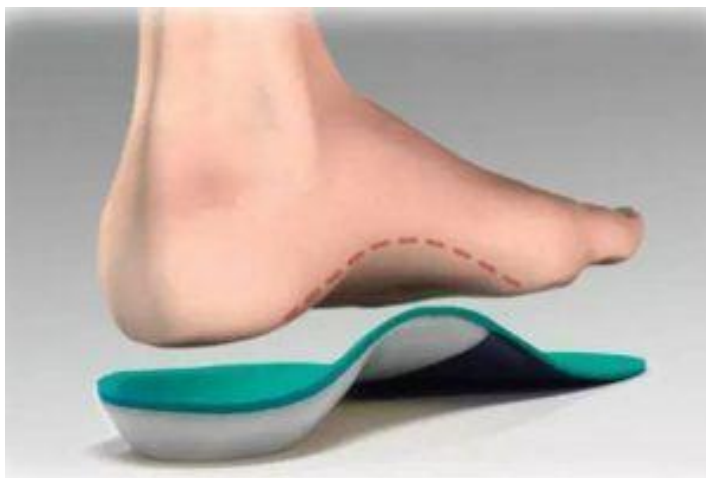

Slika 6.1.1. Ortopedske cipele

Izvor: <https://www.savjetnica.com/ortopedske-cipele-za-djecu/>

6.2. Ortopedski uložak

Kod djece svrha ortopedskog uložka je korekcija stopala. Uložak ima čvrstu bazu, svrha mu je da kod spuštenih svodova podupire stopalo (slika 6.2.1.), na taj način smanjuje rad mišića potkoljenice i ostalih smetnja. Svaki uložak se radi individualno po otisku stopala. Važno je naglasiti da se ulošci nose svakodnevno u svim cipelama. Izrada ortopedskog uložka obavlja se raznim tehnikama i raznim materijalima ovisno o potrebi djeteta. Uložak mora biti mekan i lagan, zbog toga se koristi kombinacija nekoliko materijala kod izrade. Djeca s sumnjom na spuštena stopala dobivaju uložak nakon treće godine života, kad se svodovi razvijaju [13,14].



Slika 6.2.1. Ortopedski uložak

Izvor: <https://medeor.hr/ortopedski-ulosci-s-uzimanjem-otiska/>

7. Zaključak

U suvremenom načinu života spuštena stopala kod djece su sve češća pojava. Prvo i osnovno je obraćanje pozornosti na rast i razvoj stopala već od najranijeg djetinjstva. Za razvoj dječjih svodova stopala najbolje je da dijete hoda boso i po neravnom terenu. Sprječavanje spuštenih stopala obuhvaća više mjera, pa ukoliko se utvrdi da dijete nakon treće godine života ima deformaciju potrebno je napraviti dobru fizioterapijsku intervenciju koja uključuje vježbe jačanja, istezanja te koordinacije i balansa. Za smanjenje bolova stopala ili dodatnu stabilizaciju koristi se kinesio taping kao jedna od modernih metoda fizioterapije. Za prevenciju mogu se primijeniti ortopedski ulošci ili ortopedske cipele kod izraženih spuštenih stopala. Ortopedski ulošci korigiraju deformaciju i pasivno drže svodove stopala.

8. Literatura

1. Z. Kosinac: Posturalni problemi u djece i mladeži, dijagnostika i liječenje, Medicinska naklada, Zagreb, 2018.
2. M. Pećina i suradnici: Ortopedija, Medicinska biblioteka, Zagreb, 2000.
3. C. Turner, M. D. Gardiner, A. Midgley, A. Stefanis: A guide to the management of paediatric pes planus, br. 49, 2020, 5, str. 245-249.
4. Z. Kosinac: Kineziterapija sustava za kretanje, 3. izdanje, Zagreb, 2008.
5. A. Skopljak, M. Muftić, A. Sukalo, I. Masić, L. Zunić: Pedobarography in Diagnosis and Clinical Application, Acta Inform Med., br. 22, 2014, 6, str. 374-378.
6. T. Trošt, D. Ciliga, L. Petrinović-Zekan: Klasična i elektronska dijagnostika spuštenog stopala, 14. ljetna škola kineziologa Republike Hrvatske, Zbornik radova, Rovinj, 2005, str. 249-255.
7. I. Klaić, L. Jakuš: Fizioterapijska procjena, Zdravstveno veleučilište, Zagreb, 2017.
8. W. Platzer: Priručni anatomske atlas: Sustava organa za pokretanje, 10. izdanje, Medicinska naklada, Zagreb, 2011.
9. V. N. Gandbhir, B. Cunha: Goniometer, StatPearls Publishing, National Library of Medicine, 2021.
10. D. Avers, M. Brown: Daniels and Worthingham's, Muscle Testing: Techniques of Manual Examination and Performance Testing, Saunders, 10th edition, 2018.
11. L. Bobić Lučić, A. Lučić: Koordinacija i koordinacijske sposobnosti u rehabilitaciji, Stručni rad, Pakrac, br. 28, 2015, 3-4, str. 353-363.
12. S. T. Parmar, H.R. Dhanuka, D. R. Shetty: Effectiveness of Kinesio Taping and Exercises for Pronated Feet in Children with Neurodevelopmental Disorders: A Cross Over Study, br. 25, 2022, 1, str. 21-26.
13. M. Mađarević, M. Mirković, T. Cicvara-Pećina, H. Klobučar, K. Mahečić, M. Jelić, M. Pećina: Ortopedski ulošci u prevenciji i liječenju sindroma prenaprezanja na stopalu i gležnju, Hrvatski športskomedicinski vjesnik, br. 22, 2007, 1, str. 3-9.
14. I. Vukušić: Materijali za izradu anatomske uložaka stopala, završni rad, Sveučilište u Zagrebu, 2013.

9. Popis slika

Slika 2.2.1. Uporišne točke stopala.....	4
Slika 3.1.1. Plantogram stopala.....	5
Slika 3.1.1.1. Mayerova metoda.....	6
Slika 3.1.2.1. Modificirana metoda ruskih autora.....	6
Slika 3.1.3.1. Clarkeova metoda.....	7
Slika 3.1.4.1. Thomsonova metoda.....	8
Slika 3.2.1. Prikaz pedobarografije stopala.....	8
Slika 4.2.1.1. Normalan hod.....	11
Slika 5.1.1. Vježbe jačanja.....	16
Slika 5.1.2. Vježbe jačanja.....	16
Slika 5.1.3. Vježbe jačanja.....	17
Slika 5.1.4. Vježbe jačanja.....	17
Slika 5.1.5. Vježbe jačanja.....	18
Slika 5.1.6. Vježbe jačanja.....	18
Slika 5.2.1. Vježbe istezanja.....	19
Slika 5.2.2. Vježbe istezanja.....	19
Slika 5.2.3. Vježbe istezanja.....	20
Slika 5.2.4. Vježbe istezanja.....	20
Slika 5.2.5. Vježbe istezanja.....	21
Slika 5.3.1. Vježbe koordinacije i balansa.....	21
Slika 5.3.2. Vježbe koordinacije i balansa.....	22
Slika 5.3.3. Vježbe koordinacije i balansa.....	22
Slika 5.3.4. Vježbe koordinacije i balansa.....	24
Slika 5.3.5. Vježbe koordinacije i balansa.....	23
Slika 5.4.1. Kinesio taping stopala.....	24
Slika 6.1.1. Ortopedske cipele.....	25
Slika 6.2.1. Ortopedski uložak.....	26



**IZJAVA O AUTORSTVU
I
SUGLASNOST ZA JAVNU OBJAVU**

Završni/diplomski rad isključivo je autorsko djelo studenta koji je isti izradio te student odgovara za istinitost, izvornost i ispravnost teksta rada. U radu se ne smiju koristiti dijelovi tuđih radova (knjiga, članaka, doktorskih disertacija, magistarskih radova, izvora s interneta, i drugih izvora) bez navođenja izvora i autora navedenih radova. Svi dijelovi tuđih radova moraju biti pravilno navedeni i citirani. Dijelovi tuđih radova koji nisu pravilno citirani, smatraju se plagijatom, odnosno nezakonitim prisvajanjem tuđeg znanstvenog ili stručnoga rada. Sukladno navedenom studenti su dužni potpisati izjavu o autorstvu rada.

Ja, Karla Barbara Mavrin (*ime i prezime*) pod punom moralnom, materijalnom i kaznenom odgovornošću, izjavljujem da sam isključivi autor/ica završnog/diplomskog (*obrisati nepotrebno*) rada pod naslovom Fizioterapijski pristup kod djece sa spušenim stopalima (*upisati naslov*) te da u navedenom radu nisu na nedozvoljeni način (bez pravilnog citiranja) korišteni dijelovi tuđih radova.

Student/ica:
(*upisati ime i prezime*)

Karla Barbara Mavrin
(vlastoručni potpis)

Sukladno Zakonu o znanstvenoj djelatnosti i visokom obrazovanju završne/diplomske radove sveučilišta su dužna trajno objaviti na javnoj internetskoj bazi sveučilišne knjižnice u sastavu sveučilišta te kopirati u javnu internetsku bazu završnih/diplomskih radova Nacionalne i sveučilišne knjižnice. Završni radovi istovrsnih umjetničkih studija koji se realiziraju kroz umjetnička ostvarenja objavljuju se na odgovarajući način.

Ja, Karla Barbara Mavrin (*ime i prezime*) neopozivo izjavljujem da sam suglasan/na s javnom objavom završnog/diplomskog (*obrisati nepotrebno*) rada pod naslovom Fizioterapijski pristup kod djece sa spušenim stopalima (*upisati naslov*) čiji sam autor/ica.

Student/ica:
(*upisati ime i prezime*)

Karla Barbara Mavrin
(vlastoručni potpis)