

Sindrom iliotibijalne tetive kod trkača

Rački, Damjan

Undergraduate thesis / Završni rad

2022

Degree Grantor / Ustanova koja je dodijelila akademski / stručni stupanj: **University North / Sveučilište Sjever**

Permanent link / Trajna poveznica: <https://um.nsk.hr/um:nbn:hr:122:605847>

Rights / Prava: [In copyright](#)/[Zaštićeno autorskim pravom.](#)

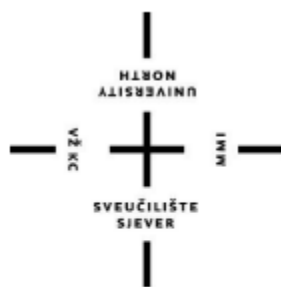Download date / Datum preuzimanja: **2024-07-14**



Repository / Repozitorij:

[University North Digital Repository](#)





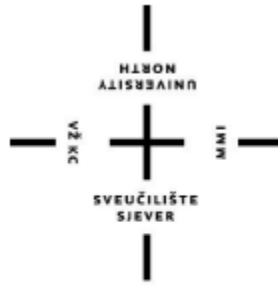**Sveučilište
Sjever**

Završni rad br. 100/FIZ/2022

Sindrom iliotibijalne tetive kod trkača

Damjan Rački, 3994/336

Varaždin, rujan 2022. godine



Sveučilište Sjever

Odjel fizioterapije

Završni rad br. 100/FIZ/2022

Sindrom iliotibijalne tetive kod trkača

Student:

Damjan Rački, 3994/336

Mentor:

dr.sc.Pavao Vlahek, dr.med.

Varaždin, rujan 2022. godine

Prijava završnog rada

Definiranje teme završnog rada i povjerenstva

ODJEL Odjel za fizioterapiju

STUDIJ preddiplomski stručni studij Fizioterapija

PRISTUPNIK Damjan Rački

MATIČNI BROJ 0336038855

DATUM 22.6.2022.

KOLEGIJ Fizioterapija u traumatologiji

NASLOV RADA Sindrom iliotibijalne tetive kod trkača

NASLOV RADA NA ENGL. JEZIKU Iliotibial band syndrome in runners

MENTOR dr.sc. Pavao Vlahek, dr.med, FEBPRM

ZVANJE viši predavač

ČLANOVI POVJERENSTVA

1. doc. dr. sc. Željko Jeleč, predsjednik
2. dr. sc. Pavao Vlahek, viši pred., mentor
3. Jasminka Potočnjak, mag. physioth., pred., član
4. Valentina Novak, mag. med. techn., zamjenski član
- 5.

Zadatak završnog rada

BROJ 110/FIZ/2022

OPIS

Sindrom iliotibijalne tetive jest sindrom koji podrazumijeva bolnost u predjelu lateralnog epicondyla femura, a najčešće se pojavljuje kod sportaša rekreativaca gdje su česti repetitivni pokreti fleksije i ekstenzije u zglobu koljena. Sindrom iliotibijalne tetive pronalazimo i kod iskusnih trkača pa tako 40% trkača koji se trčanjem bave 5 ili više godine obole od navedenog sindroma. Sama je etiologija nastanka dosta složena i u najvećem broju slučajeva multifaktoralna te je i to jedan od razloga zašto joj je teško utvrditi pravi uzrok no najčešće je to slabost mišića glutealne regije kao stabilizatora kuka. Kada govorimo o dijagnostici i prepoznavanju sindroma iliotibijalne tetive onda naravno mislimo na kombinaciju subjektivne anamneze, objektivne procjene pacijenta, korištenja raznih specifičnih dijagnostičkih testova kao što su Nobelov i Oberov test te dijagnostičkih metoda koje nam je omogućila tehnologija poput ultrazvuka i magnetne rezonance koji će zajedno dati najbolju i najkvalitetniju dijagnozu koja će potom biti odličan temelj za izradu kvalitetnog plana rehabilitacije i fizikalne terapije. Liječenje će se sindroma svoditi na istezanje iliotibijalne tetive te jačanje glutealnih mišića kao stabilizatora kuka dok je oslonac na jednoj nozi. Konzervativno je liječenje većinom uspješno no u rijetkim će se slučajevima pacijent morati podvrgnuti kirurškom liječenju kada dugoročno vježbanje i terapija nisu dali rezultata.

ZADATAK URUČEN

23.06.2022.



Pavao Vlahek

IZJAVA O AUTORSTVU
I
SUGLASNOST ZA JAVNU OBJAVU

Završni/diplomski rad isključivo je autorsko djelo studenta koji je isti izradio te student odgovara za istinitost, izvornost i ispravnost teksta rada. U radu se ne smiju koristiti dijelovi tuđih radova (knjiga, članaka, doktorskih disertacija, magistarskih radova, izvora s interneta, i drugih izvora) bez navođenja izvora i autora navedenih radova. Svi dijelovi tuđih radova moraju biti pravilno navedeni i citirani. Dijelovi tuđih radova koji nisu pravilno citirani, smatraju se plagijatom, odnosno nezakonitim prisvajanjem tuđeg znanstvenog ili stručnoga rada. Sukladno navedenom studenti su dužni potpisati izjavu o autorstvu rada.

Ja, DAMJAN RAČKI (ime i prezime) pod punom moralnom, materijalnom i kaznenom odgovornošću, izjavljujem da sam isključivi autor/ica završnog/diplomskog (obrisati nepotrebno) rada pod naslovom SINDROM ILIOTIBIJALNE TETIVE KOD TRKAČA (upisati naslov) te da u navedenom radu nisu na nedozvoljeni način (bez pravilnog citiranja) korišteni dijelovi tuđih radova.

Student/ica:
(upisati ime i prezime)

Damjan Rački
(vlastoručni potpis)

Sukladno Zakonu o znanstvenoj djelatnosti i visokom obrazovanju završne/diplomske radove sveučilišta su dužna trajno objaviti na javnoj internetskoj bazi sveučilišne knjižnice u sastavu sveučilišta te kopirati u javnu internetsku bazu završnih/diplomskih radova Nacionalne i sveučilišne knjižnice. Završni radovi istovrsnih umjetničkih studija koji se realiziraju kroz umjetnička ostvarenja objavljuju se na odgovarajući način.

Ja, DAMJAN RAČKI (ime i prezime) neopozivo izjavljujem da sam suglasan/na s javnom objavom završnog/diplomskog (obrisati nepotrebno) rada pod naslovom SINDROM ILIOTIBIJALNE TETIVE KOD TRKAČA (upisati naslov) čiji sam autor/ica.

Student/ica:
(upisati ime i prezime)

Damjan Rački
(vlastoručni potpis)

Sažetak

Sindrom iliotibijalne sveze jest sindrom koji podrazumijeva bolnost u predjelu lateralnog epicondyla femura, a najčešće se pojavljuje kod sportaša rekreativaca gdje su česti repetativni pokreti fleksije i ekstenzije u zglobu koljena. Sindrom iliotibijalne sveze pronalazimo i kod iskusnih trkača pa tako 40% trkača koji se trčanjem bave 5 ili više godine obole od sindroma iliotibijalne sveze. Sama je etiologija nastanka navedenog sindroma dosta složena i u najvećem broju slučajeva multifaktoralna te je i to jedan od razloga zašto joj je teško utvrditi pravi uzrok no najčešće je to slabost mišića glutealne regije kao stabilizatora kuka. Kada govorimo o dijagnostici i prepoznavanju sindroma iliotibijalne sveze onda naravno mislimo na kombinaciju subjektivne anamneze, objektivne procjene pacijenta, korištenja raznih specifičnih dijagnostičkih testova kao što su Nobelov i Oberov test te dijagnostičkih metoda koje nam je omogućila tehnologija poput ultrazvuka i magnetne rezonance koji će zajedno dati najbolju i najkvalitetniju dijagnozu koja će potom biti odličan temelj za izradu kvalitetnog plana rehabilitacije i fizikalne terapije. Liječenje će se sindroma svoditi na istezanje iliotibijalne sveze te jačanje glutealnih mišića kao stabilizatora kuka dok je oslonac na jednoj nozi. Konzervativno je liječenje većinom uspješno no u rijetkim će se slučajevima pacijent morati podvrgnuti kirurškom liječenju kada dugoročno vježbanje i terapija nisu dali rezultata.

Ključne riječi: Iliotibijalna sveza, stabilizacija kuka, terapija

1. Uvod	1
2. Glavni dio	2
2.1. Anatomija muskulature zgloba kuka i koljena	2
2.1.1. Anatomija muskulature zgloba kuka.....	2
2.1.1.1. Fleksorna mišićna skupina zgloba kuka	2
2.1.1.2. Ekstenzorna mišićna skupina zgloba kuka	4
2.1.1.3. Adduktorna mišićna skupina zgloba kuka.....	5
2.1.1.4. Abdukcijska mišićna skupina zgloba kuka.....	9
2.1.1.5. Mišići zaduženi za unutarnju rotaciju natkoljenice u zglobu kuka	11
2.1.1.6. Mišići zaduženi za vanjsku rotaciju natkoljenice u zglobu kuka	12
2.1.2. Anatomija muskulature koljenskog zgloba	16
2.1.2.1. Fleksorna mišićna skupina koljenskog zgloba	16
2.1.2.2. Fleksorna mišićna skupina koljenskog zgloba	21
2.2. Etiopatologija sindroma iliotibijalne sveze.....	24
2.3. Dijagnostika i klinička manifestacija sindroma iliotibijalne sveze	25
2.3.2. Dijagnostičke procedure i specifični testovi	27
2.3.2.1. Manualni mišićni test	28
2.3.2.2. Renneov test	29
2.3.2.3. Nobleov test.....	30
2.3.2.4. Oberov test.....	31
2.4. Liječenje sindroma iliotibijalne sveze	32
2.4.1. Liječenje sindroma iliotibijalne sveze pomoću fizikalnih čimbenika.....	33
2.4.2. Vježbe za jačanje i istezanje iliotibijalne sveze i abduktora natkoljenice.....	34
2.4.3. Kirurško liječenje sindroma iliotibijalne sveze	40
3. Zaključak	41
4. Literatura	42
5. Popis slika.....	44

1. Uvod

Kada govorimo o bolestima i ozljedama lokomotornog sustava, a osobito o onima koje zahvaćaju donje ekstremitete, najčešće spominjemo ozljede ligamenata, poglavito u zglobu koljena te gornjem i donjem nožnom zglobu. Neuromišićne patologije kao što je lumboishialgija, te vrlo česte mekotkivne povrede mišića koje pronalazimo na svim dijelovima donjih ekstremiteta, od fleksora kuka i mišića zdjeličnog obruča, preko mišića stražnje lože kao što su m.semitendinosus, m.semimembranosus te m.biceps femoris. Ozljede mišića kvadricepsa, aduktornih mišića, mišića lista kod kojih je najčešći problem puknuće tetive, u ovom slučaju Ahilove, te problematika koja je vrlo česta i kod profesionalnih i kod amaterskih, ali i rekreativnih sportaša, a ne spominje se gotovo nigdje te je i tema ovog završnog rada jest sindrom iliotibijalne tetive. Sindrom iliotibijalne tetive pojavljuje se gotovo u svim oblicima aktivnosti kod kojih dolazi do repetativnih obrazaca pokreta fleksije i ekstenzije femura u zglobu kuka te fleksije i ekstenzije tibie u koljenom zglobu, naravno, postoje i vanjski čimbenici koji dodatno doprinose mogućnosti razvoja ovog sindroma, a neki od najčešćih su neadekvatna obuća, dugotrajno trčanje nizbrdo te jednostavno prevelika količina trčanja odnosno nespремnost samog sportaša ili u ovom slučaju trkača[1]. Bitno je naglasiti da se sindrom iliotibijalne tetive pojavljuje i kod trkača početnika, ali i onih iskusnijih u gotovo jednakim količinama, što dodatno doprinosi zanimljivosti i kompleksnosti samog etiopatološkog procesa, a to podkrepljuje i podatak koji kaže kako 40% slučajeva sindroma iliotibijalne sveze pronalazimo kod trkača koji se aktivno bave trčanjem 5 ili više godina[1]. Jednako je važan i podatak koji kaže da 50% trkača koji imaju navedeni problem trče između 30 i 60 kilometara tjedno, a incidencija je samog sindroma nešto veća kod žena[1]. Zanjih je godina uočen i trend porasta broja pacijenata koji boluju od ovog sindroma, točan se uzrok ne zna no nagađa se kako je jedan od mogućih uzroka naglo povećanje količine kilometara koje trkači trče, iako im, objektivno, još fizički nisu dorasli, nadalje i kada osjete bol ne prestaju trčati te smatraju kako kroz tu bol moraju „protrčati“, a ustvari sebi samima rade veću štetu nego korist te širom otvaraju vrata sindromu iliotibijalne tetive[1]

2. Glavni dio

2.1. Anatomija muskulature zgloba kuka i koljena

Kako bi razumijeli samu etiologiju te različite mehanizme nastanka sindroma iliotibijalnog trakta apsolutno je ključno poznavati anatomiju te biomehaniku same iliotibijalne sveze, ali i ostalih mišićnih struktura koji ga okružuju.

2.1.1. Anatomija muskulature zgloba kuka

Kuk je najveći, ali i zglob s najvećim opterećenjem u našem tijelu, a glavna mu je funkcija prijenos opterećenja sa aksijalnog skeleta na donje ekstremitete te samim time omogućavati pokretanje tijela u željenom smjeru[2]. Sam je zglob sastavljen od acetabuluma, okoštanog i udubljenog dijela zdjelice koji se smjestio na sjecištu između 3 kosti zdjelice (os pubis, os ischi i os illium) te svojim oblikom podsjeća na čašicu, kao proksimalnog zglobnog tijela i glave femura kao distalnog zglobnog tijela. Kao dodatno poboljšanje kompatibilnosti same glave femura i acetabuluma između navedenih se smjestio labrum, vrsta hrskavično-fibroznog tkiva kojem je funkcija slična kao i kod medijalnog i lateralnog meniskusa u koljenu o kojima ćemo više nešto kasnije[2]. Sam zglob kuka pripada kuglastom tipu zglobova što nam govori kako su pokreti mogući u sve tri prostorne ravnine, fleksija i ekstenzija u frontalnoj, abdukcija i addukcija u sagitalnoj te vanjska i unutarnja rotacija u transverzalnoj ravnini. Kako bi se tako velik i zglob s popriličnim opsegom pokreta uopće mogao pokretati treba veliku mišićnu potporu, stoga kada govorimo o mišićima kojima je zadatak izvođenje pokreta u kuku spominjemo 6 različitih skupina koje su zadužene za 6 različitih pokreta koja su moguća u zglobu kuka, a to su fleksorna, ekstenzijska, abduktorna, adduktorna te skupine mišića za vanjsku i unutarnju rotaciju[2].

2.1.1.1. Fleksorna mišićna skupina zgloba kuka

Prvi predstavnik ove skupine mišića jest mišić psoas major, jedan od dubokih paravertebralnih mišića kojeg s obzirom na njegov oblik i način na koji je anatomski smješten

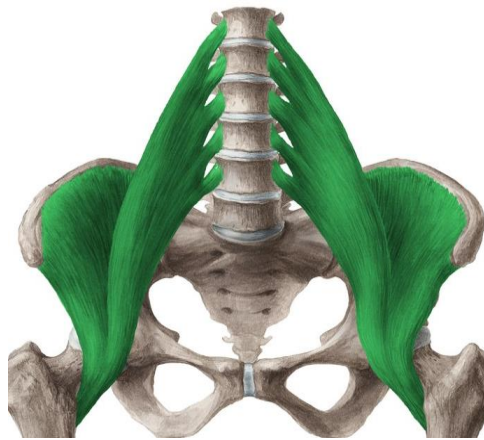
možemo podijeliti na površinski i duboki dio[3]. Njegovom se površinskom dijelu polazište nalazi na lateralnim stranama svih kralješaka i njihovih pripadajućih intervertebralnih diskova u području od T12 do L4, dok se polazišta dubokih vlakana psoasa majora nalaze na transverzalnim nastavcima kralješaka u području od L1 do L5[3]. Na ulazu u zdjelicu vlakna psoasa majora se sa svoje lateralne strane stapaju sa vlaknima m. iliocusa sa kojim tvori dugu tetivu koja se naposljetku hvata na mali trohanter femura[3]. Sam psoas major ima nekoliko bitnih funkcija koje treba naglasiti, a prva i najbitnija jest fleksija kuka gdje je, u suradnji sa m. iliocusom, glavni agonist pokreta, osim toga, vrlo bitnu ulogu ima i u stabilizaciji lumbalne kralješnice prilikom sjedenja te sprječavanju hiperlordoze u njenom navedenom dijelu[3]. Njegovu ulogu i aktivnost pronalazimo i kod laterofleksije trupa gdje njegova unilateralna kontrakcija sudjeluje u navedenom pokretu, a bitan je dio i respiratorne muskulature[3]. Povezanost sindroma iliotibijalne sveze sa psoas majorom možemo pronaći u njegovoj ulozi stabilizacije glave femura u acetabulumu prilikom inicijacije pokreta[3]. Psoas major inerviran je perifernim živcima koji izlaze iz leđne moždine u području od L1 do L3, a bitno je i reći kako je konstanto aktivan tijekom ciklusa hoda, ponajviše tijekom rane faze njihanja[3].

Psoas minor mišić je koji se smjestio neposredno ispred psoasa majora, a iako je dosta manji i fizički, ali i u funkcijskom smislu zajedno sa opisanim psoasom majorom i m. iliocusom tvori mišićno tetivnu jedinicu koju često nazivamo m. iliopsoasom te potpomaže u njegovim navedenim funkcijama[4]. Polazište mu je na lateralnim dijelovima T12 i L1 a hvatište, isto kao i psoasu majoru, mali trohanter femura[4]. Inervacija ovog mišića dolazi iz L1 živčanog korijena[4].

M. iliacus posljedni je, ali ništa manje važan mišić koji zajedno sa 2 prethodna čini poznati m. iliopsoas. Sam je mišić osebujnog izgleda a većina se njegovo polazišta nalazi na unutarnjoj strani os ileuma, po kojem je dobio i svoje ime[5]. Osim sa unutarnje os ileuma polazište se m. iliocusa širi i na lateralni dio sacruma, a nalazimo ga i na anteriornom sacroiliacalnom te inferiornom iliolumbarnom ligamentu[5]. U obliku se trokuta spušta iz zdjelice prema inferiorno gdje se također hvata za mali trohanter femura[5]. Po funkcijama je koje obavlja m. iliacus vrlo sličan psoasu majoru, a osim pokreta fleksije femura u zglobu kuka sudjeluje i u njegovoj vanjskoj rotaciji, a nadalje je i vrlo bitan mišić i u održavanju

pravilne i korektne posture[5]. Njegovu aktivaciju pronalazimo i u pokretima zdjelice ponajviše u njezinom nagibanju prema anteriorno a konstanto je aktivan i prilikom hoda jednako kao i psoas major, međutim veću aktivaciju psoasa majora pronalazimo tijekom rane faze zamaha te manjeg pokreta fleksije dok su vlakna m. iliacusa aktivnija tijekom veće stupnja fleksije femura[5]. Inerviran je živcima koji proizlaze iz L2 i L3[5].

Važno je i spomenuti kako u fleksiji natkoljenice sudjeluju i mišići poput pectineusa i rectus femorisa, međutim to nije njihova primarna funkcija stoga će detaljno biti opisani kada dođemo do njihovih primarnih uloga.

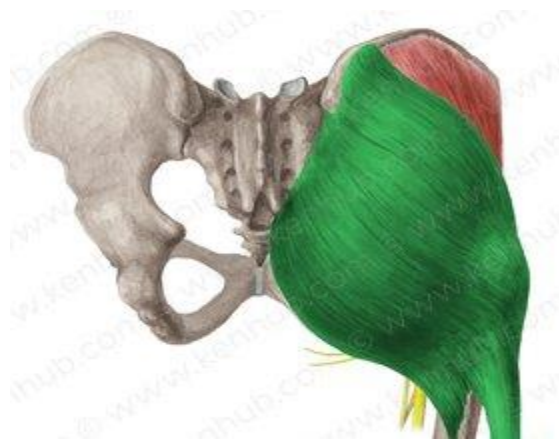

Slika 2.1. m. iliopsoas - <https://www.kenhub.com/en/library/anatomy/iliopsoas-muscle>

2.1.1.2. Ekstenzorna mišićna skupina zgloba kuka

Gluteus maximus glavni je predstavnik skupine mišića koji su zaslužni za ekstenziju femura u zglobu kuka te je ujedno i najveći, najteži i najsnažniji mišić ljudskog tijela[6]. Nalazi se najbliže površini od svih glutealnih mišića, a ima nekoliko polazišta: lateralni rub dorzalnog segmenta spine iliace, glutealna površina os ileuma, dorzalna površina inferiornog dijela sacruma, os coccyx te sacrotublarni ligament, a hvatišta su mu glutealna hrapavost koja se smjestila na dorzalnoj strani proksimalnog dijela femura i iliotibijalna tetiva zbog čega je problematika Gluteusa maximusa usko povezana i sa sindromom iste[6]. Smatra se kako je funkcija gluteusa maximusa kod današnjeg čovjeka rezultat evolucije odnosno kako je navedeni mišić jedan od glavnih razloga ljudskog bipedalnog hoda, te je i jedan od ključnih mišića zaduženih za održavanje uspravnog stava[6]. Osim navedenih funkcija ekstenzora

femura i održavanja uspravnog stava, Gluteus maximus ima bitnu ulogu u raznim pokretima donjeg ekstremiteta poput vanjske rotacije te abdukcije[6]. Sam Gluteus maximus nije toliko aktivan tijekom hoda, no prilikom zahtjevnijih zadataka kretanja poput skakanja, penjanja po stepenicama te, naposljetku trčanja jedan je od glavnih i najaktivnijih mišića, a u suradnji s mišićima stražnje lože bitnu ulogu ima i u ekstenziji trupa u stojećem stavu, kada je trup u znatnoj fleksiji[6]. Njegova inervacija dolazi od inferiornog glutealnog živca koji proizlazi u području L5 do S2[6].



Slika 2.2 m. Gluteus maximus - <https://www.kenhub.com/en/library/anatomy/gluteus-maximus-muscle>

Važnu ulogu u ekstenziji femura u zglobu kuka imaju i mišići stražnje lože, no pošto njihovu primarnu ulogu pronalazimo kod fleksije tibije u koljenom zglobu tamo ćemo ih i opisati.

2.1.1.3. Adduktorna mišićna skupina zgloba kuka

Adductor magnus najveći je, najjači i najkompliciraniji mišić adduktorne skupine, a njegova kompleksnost proizlazi iz činjenice da se sastoji od 2 funkcionalna dijela, jednog koji obnaša funkciju adduktora kojeg nazivamo pubofemoralnim, te od ischiocondylarnog dijela čija se vlakna protežu te i obnašaju funkciju mišića stražnje lože [7]. S obzirom na to sam mišić ima i 2 polazišta, adduktorni dio mišića polazi sa inferiornog dijela pubične kosti, dok se polazište dijela koji obnaša funkciju mišića stražnje lože nalazi na hrapavosti os ischi[7]. Hvatišta se adduktornog dijela adduktora magnusa nalaze na posteriornoj površini proksimalnog femura, na medijalnom dijelu linee asperae te, njegovo najdistalnije hvatište, medijalna supracondylarna linija, dok je hvatište dijela adduktora magnusa koji obnaša

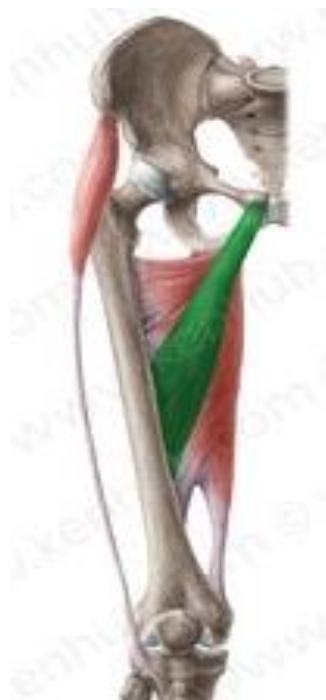funkciju mišića stražnje lože adduktorni tubercul medijalnog condyla femura i također medijalna supracondylarna linija[7]. Najosnovnija je funkcija adduktora magnusa, kao i što mu samo ime govori, addukcija femura u zglobu kuka, međutim sudjeluje i u unutarnjoj rotaciji, a vrlo važnu ulogu ima i kao dinamični stabilizator zdjelice i femura prilikom hoda i sportskih aktivnosti[7]. Osim toga zbog navedene kompleksnosti i smjera pružanja njegovih vlakana adduktor magnus aktivan je u gotovo svima pokretima u zglobu kuka, fleksiji, ekstenziji te vanjskoj i unutarnjoj rotaciji zbog svoja dva funkcionalna dijela i njihovom međusobnom suradnjom[7]. Sam se adduktor magnus često uspoređuje sa mišićem deltoideusom koji se nalazi u području ramena zbog sličnosti funkcija koje obnašaju u zglobu kuka i ramena[7]. Inervacija ovog mišića dolazi od strane dvaju živaca pa tako adduktorni dio adduktora magnusa inervira nervus obturatorius koji svoje korijene ima u području L2 do L4, dok je dio koji obnaša funkciju mišića stražnje lože inerviran od strane nervusa ischiadicusa čija vlakna izlaze iz leđne moždine u području L4 do S1[7].



Slika 2.3. m. Adductor magnus - <https://www.kenhub.com/en/library/anatomy/adductor-magnus>

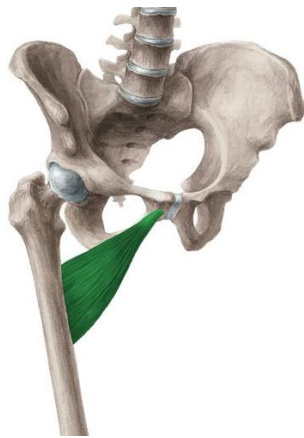Adductor longus sljedeći je mišić adduktorne skupine kojem se polazište nalazi na medijalnom i anteriornom dijelu os pubis dok mu je hvatište medijalna trećina lineae asperae[8]. Sam se mišić širi u smjeru distalno stoga je u području svog hvatišta nekoliko puta veće površine nego što je u području svog polazišta[8]. Smjestio se najanteriornije od svih

mišića adduktorne skupine te je ujedno i medijalna granica femoralnog trokuta, šupljine na medijalnoj strani natkoljenice kroz koju prolaze živci i krvne žile zadužene za opskrbu donjih ekstremiteta[8]. Primarna mu je funkcija addukcija no važnu ulogu igra i u pokretu vanjske rotacije femura u zgobu kuka te kao stabilizator zdjelice tijekom pokreta i tijekom stajanja[8]. Inervira ga nervus obturatorius (L2 do L4) [8].



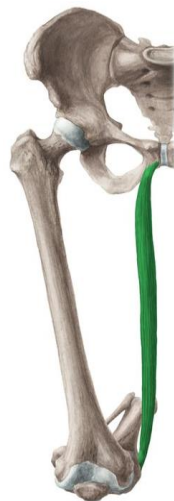Slika 2.4. m. Adductor longus - <https://www.kenhub.com/en/library/anatomy/adductor-longus-muscle>

Adductor brevis također je jedan od predstavnika adduktorne skupine mišića donjih ekstremiteta te mu je polazište inferiorni medijalni dio os pubis dok mu je hvatište također linea aspera koja se nalazi na posteriornoj strani femura, međutim njegovo je hvatište proksimalno od hvatišta adductora longusa[9]. Primarna mu je funkcija addukcija femura u zglobu kuka, a također sudjeluje i u vanjskoj i unutarnjoj rotaciji te fleksiji femura[9]. Tijekom hoda bilježimo aktivaciju svih adduktornih mišića, pa tako i adduktora brevisa, kojima je zadatak povlačenje nogu prema medijalno kako bi održavali željeni smjer kretanja te adekvatan balans[9]. Ulogu adduktora brevisa prepoznamo i u stabilizaciji zdjelice i femura tijekom kretanja i stajanja kao i kod ostalih adduktornih mišića[9]. Također ga inervira nervus obturatorius (L2 do L4) [9].



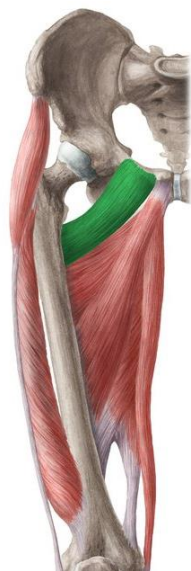Slika 2.5. m. Adductor brevis - <https://www.kenhub.com/en/library/anatomy/adductor-brevis-muscle>

Musculus gracilis dugački je mišić koji se smjestio s površne medijalne strane natkoljenice, a polazište mu se nalazi na medijalnoj inferiornjoj strani pubične kosti na granici s os ischi[10]. Sam se mišić potom proteže vertikalno prema tlu, prolazi pored medijalne strane koljenskog zgloba te se hvata za pes anserinus na medijalnoj strani tibie[10]. Kao mišić relativno jednostavne anatomske građe sudjeluje u 3 pokreta, njegova glavna funkcija odnosno addukcija femura u zglobu kuka, potpomaganje tijekom fleksije tibije u zglobu koljena i izvođenje minimalne unutarnje rotacije tibije u koljenom zglobu kada je koljeno u fleksiji[10]. Izvođenje minimalnih rotacija u koljenu moguće je samo u njegovoj fleksiji kada dolazi do opuštanje kolateralnih ligamenata. Njegova inervacija također dolazi od nervusa obturatoriusa (L2 do L4) [10].



Slika 2.6 m. Gracilis - <https://www.kenhub.com/en/library/anatomy/gracilis-muscle>

Musculus pectineus posljednji je mišić adduktorne skupine natkoljenice te se također, kao i ostali mišići skupine, smjestio na njezinoj medijalnoj strani, samo je polazište mišića na pektinealnom grebenu os pubis na njezinoj superiornoj strani dok njegovo hvatište pronalazimo na kosoj liniji koja se nalazi na posteriornj strani femura, a kreće se u smjeru lineae asperae[11]. Zbog smjera pružanja njegovih vlakana pectineus aktivno sudjeluje i u fleksiji i u addukciji femura u zglobu kuka, a dok su donji ekstremiteti u anatomsom položaju, prije nego dođe do addukcije, njegova kontrakcija uzrokuje fleksiju, a tek onda addukciju[11]. Aktivan je tijekom hoda te vuče donji ekstremitet ka medijalnoj liniji hoda[11]. Inerviraju ga nervus femoralis i nervus obturatorius[11].

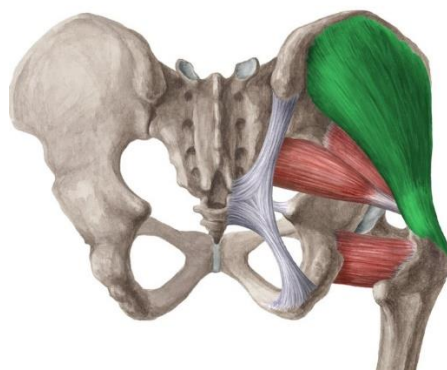


Slika 2.7. m. Pectineus - <https://www.kenhub.com/en/library/anatomy/pectineus-muscle>

2.1.1.4. Abdukcijska mišićna skupina zgloba kuka

Gluteus medius mišić je koji se smjestio na posteriornj i superiornj strani zdjelice, odnosno odmah ispod spine iliace na posteriornj strani zdjelice, širi je na području svog polazišta koje se nalazi na glutealnoj površini os ileuma[12]. Sam se mišić dijeli na 3 djela koja se zajedno vežu u usku tetivu koja se naposljetku hvata na posteriorni dio velikog trohantera femura[12]. Gluteus medius je gotovo u potpunosti prekriven gluteusom maximusom[12]. Glavna i primarna funkcija Gluteusa mediusa jest abdukcija femura u zglobu kuka, no, kao i ostali mišić, njegova različita vlakna sudjeluju u različitim pokretima,

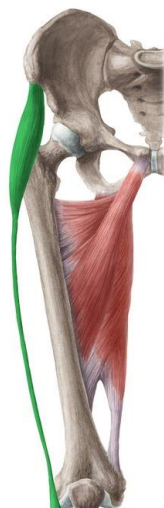
stoga njegova anteriorna vlakna potpomažu u fleksiji i unutarnjoj rotaciji dok mu posteriorna vlakna bitnu ulogu igraju u ekstenziji i vanjskoj rotaciji[12]. Bitno je naglasiti kako sva vlakna gluteusa mediusa sudjeluju u abdukciji bez obzira na trenutni položaj kuka[12]. Njegova aktivnost tijekom hoda i tijekom stajanja je izuzetno bitna u smislu održavanja balansa, naime zajedno sa quadratusom lumborumom kontralateralne strane te tensorom fasciae late ipsilateralne strane održava uspravan stav i sprečava naginjanje u stranu[12]. Također je bitno reći kako Gluteus medius sprječava propadanje one strane zdjelice koja je pod opterećenjem tijekom hoda ili trčanja, odnosno pruži joj potporu i stabilizaciju kako bi se mogli kretati u normalnom, fiziološkom obrascu[1]. Musculus Gluteus medius inervira nervus glutealis superior čiji se korijeni nalaze u području od L4 do S1[12].



Slika 2.8. m. Gluteus medius - <https://www.kenhub.com/en/library/anatomy/gluteus-medius-and-minimus-muscles>

Tensor fasciae late dugi je i tanki mišić koji se smjestio na lateralnoj strani natkoljenice te je spoj između površinskih i dubokih vlakana iliotibijalne sveze, polazište mu je anteriorni superiorni dio spine iliace dok se distalno stapa sa aponeurozom iliotibijalne sveze koja je sačinjena od dijelova vlakana gluteusa maximusa te samog tensora fasciae late koja će se naposljetku hvatati za lateralni condyl tibie[13]. Funkcija tensora fasciae late ima mnogo, ona najosnovnija jest izvođenje pokreta abdukcije femura u zglobu kuka, no kao i većina mišića u području natkoljenice, sinergist je u mnogim pokretima, pa tako njegovu aktivaciju bilježimo i tijekom fleksije i vanjske rotacije i kuka, ali i koljena no važno je napomenuti kako njegovu aktivnost pri fleksiji koljena najviše zamijećujemo kada je ono u fleksiji većoj od 30°[13]. Održavanje stabilnosti zdjelice možda je i najbitnija uloga tensora fasciae late gdje, zajedno sa iliotibijalnom svezom, prilikom njezinog opterećenja povlači ipsilateralnu

stranu zdjelice prema inferiorno kako bi se kuk kontralateralne strane mogao slobodno gibati i omogućavati fiziološki obrazac pokreta[13]. Vrlo je važna karika i u stabilizaciji koljena gdje potpomaže kolateralne ligamente dok je koljeno u punoj ekstenziji[13]. Inervacija tensora fascie late dolazi od nervusa glutealisa superior(L4 do S1)[13].

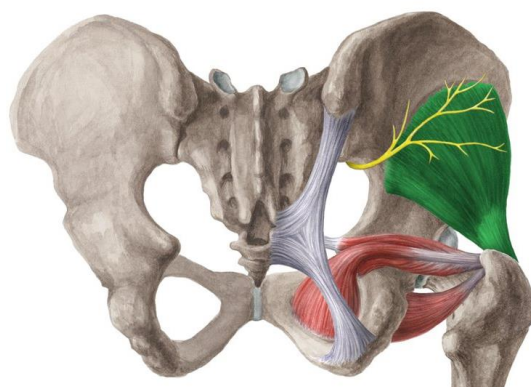


Slika 2.9. m. Tensor fasciae latae - <https://www.kenhub.com/en/library/anatomy/tensor-fasciae-latae-muscle>

2.1.1.5. Mišići zaduženi za unutarnju rotaciju natkoljenice u zglobu kuka

Mnogi mišići u području zdjelice, kuka, natkoljenice i koljena imaju više funkcija te ih je dosta teško smjestiti u određenu kategoriju mišića. Unutarnju rotaciju u zglobu kuka izvode i mišići adduktorne skupine te Gluteus maximus i medius no jedino se mišić Gluteus minimus može navesti kao mišić kojem je donekle primarna funkcija unutarnja rotacija natkoljenice u zglobu kuka

Gluteus minimus najmanji je mišić glutealne skupine te se od sva tri mišića smjestio i najdublje na vanjskoj površini os ileuma kao i druga dva glutealna mišića[14]. Njegova se vlakna skupljaju u smjeru inferiorno te mu je hvatište na antero-lateralnom dijelu velikog trohantera femura, a po svojoj je funkciji i građi vrlo sličan gluteusu mediusu koji se smjestio njemu superiorno[14]. Aktivno sudjeluje u abdukciji te unutarnjoj rotaciji dok istovremeno stabilizira kuk i zdjelicu tijekom kretanja i stajanja.[14]. Također je inerviran od strane nervusa glutealisa superior (L4 do S1).

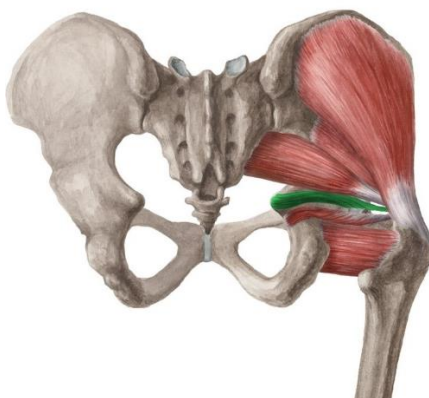


Slika 2.10. m. Gluteus minimus - <https://www.kenhub.com/en/library/anatomy/gluteus-minimus-muscle>

2.1.1.6. Mišići zaduženi za vanjsku rotaciju natkoljenice u zglobu kuka

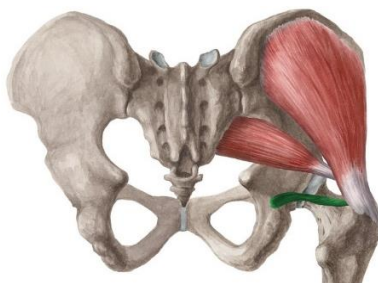
Mišićna skupina zadužena za vanjsku rotaciju ujedno je i najveća skupina mišića koji pokreću kuk. U nju primarno ubrajamo 7 mišića uključujući i Gluteus maximus koji je ranije naveden stoga u ovom dijelu neće biti opisan iako igra bitnu ulogu u navedenom pokretu.

Gemellus superior mali je mišić koji se smjestio na posteriornjoj i lateralnoj strani zdjelice te mu je polazište vanjski rub os ischi[15]. Sama mu se tetiva stapa sa tetivom musculus obturatora internusa koja se naposljetku hvata za medijalnu površinu velikog trohantera femura[15]. Primarna mu je funkcija vanjska rotacija femura, ali bitno je naglasiti kako sa mišićima obturator internus i gemellusom inferiorom čini mišićnu jedinicu triceps coxae koji osim vanjske rotacije imaju i stabilizacijsku ulogu zgloba kuka[15].



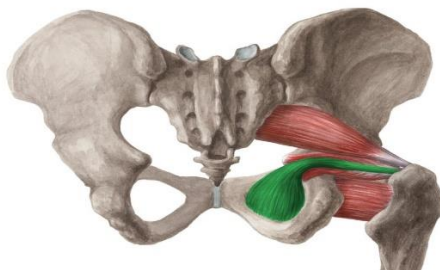
Slika 2.11. m. Gemellus superior - <https://www.kenhub.com/en/library/anatomy/superior-gemellus-muscle>

Gemellus inferior mišić je vrlo sličan gemellusu superioru i po anatomskoj građi i po njegovoj funkciji, stoga se i njihovo ime s latinskoga jezika prevodi kao „blizanci“[16]. Smjestio se nešto inferiornije od gemellusa superiora stoga mu je polazište sa tubera os ischi, a svojom se tetivom stapa sa musculusom obturatorom internusom koja će se kasnije uhvatiti za medijalnu površinu velikog trohantera femura[16]. Također je član mišićne jedinice triceps coxae zajedno sa gemellusom superiorom i obturatorom internusom te je aktivan prilikom vanjske rotacije femura u zglobu kuka[16].



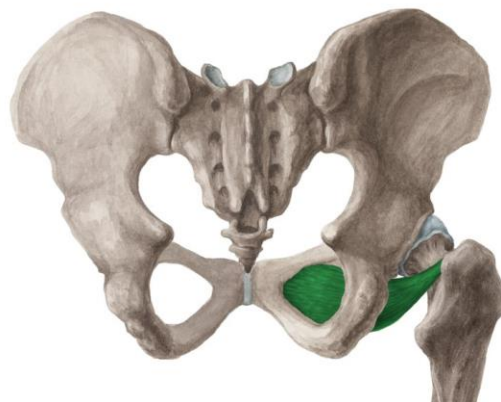
Slika 2.12. m. Gemellus inferior - <https://www.kenhub.com/en/library/anatomy/inferior-gemellus-muscle>

Musculus obturator internus mišić je koji se smjestio duboko na lateralnoj strani zdjelice gdje zajedno sa gemellusom superiorom i gemellusom inferiorom čini mišić triceps coxae, a svoje je ime dobio pošto prolazi kroz foramen obturatum[17]. Njegovo je polazište superiorni dio os pubis, nakon čega mu se vlakna kreću u smjeru lateralno te se na svom distalnom dijelu stapaju u zajedničku tetivu s mm. gemelli s kojim se zajedno hvata za medijalnu površinu velikog trohantera femura[16]. Glavna mu je funkcija izvođenje vanjske rotacije femura u zglobu kuka no ujedno sudjeluje i u abdukciji i u stabilizaciji zgloba kuka[16]. Ovaj je mišić inerviran od strane nervusa obturatoriusa (L5 do S2)[17].



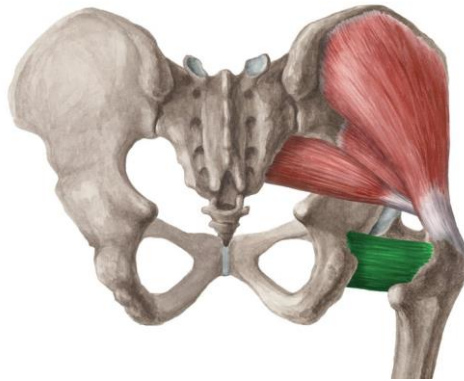
Slika 2.13. m. Obturator internus - <https://www.kenhub.com/en/library/anatomy/obturator-internus-muscle>

Musculus obturator externus mišić je koji se također smjestio u lateralnom dijelu zdjelice te svojim oblikom podsjeća na stožac, polazište mu jest spoj između os pubis i os ischi nakon čega prolazi ispred foramena obturatuma, po čemu je dobio i ime, te se hvata na medijalni dio velikog trohantera femura[18]. Osnovna mu je funkcija vanjska rotacija femura u zglobu kuka kada je zglob u neutralnom ili fleksijskom položaju, međutim nije aktivan ako je kuk u ekstenziji[18]. Zbog specifičnog kretanja njegovih vlakana neposredno posteriorno od vrata femura, dodatno stabilizira zglob prilikom njegove fleksije te unutarnje rotacije iz razloga što se i naslanja na zglobnu čahuru femura, a asistira i pokret addukcije tijekom fleksije femura u zglobu kuka[18]. Inervira ga posteriorna grana nervusa obturatura (L2 – L4)[18].



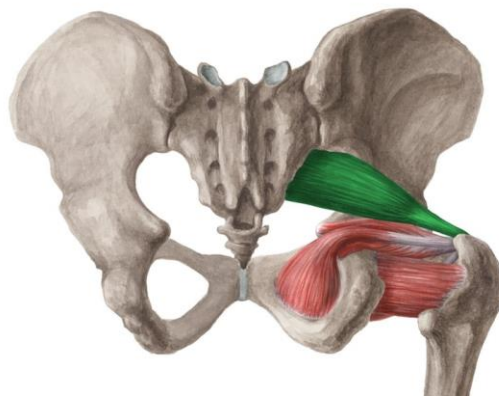
Slika 2.14. m Obturator externus - <https://www.kenhub.com/en/library/anatomy/obturator-externus-muscle>

Mišić quadratus femoris jest kratki, plosnati i četverokutni mišić koji se smjestio inferiorno u odnosu na mm. gemelluse i obturator internus[19]. Polazište mu jest lateralni dio hrapavosti os ischi dok mu je hvatište tubercul quadratus na medijalnoj strani proksimalnog dijela femura[19]. Sam mišić ima nekoliko funkcija, primarna i najosnovnija jest vanjska rotacija femura u zglobu kuka, ali asistira u pokretima addukcije dok istovremeno i stabilizira glavu femura unutar acetabuluma[19].



Slika 2.15. m. Quadratus femoris - <https://www.kenhub.com/en/library/anatomy/quadratus-femoris-muscle>

Musculus piriformis posljedni je mišić koji se nalazi u ovoj skupini, smjestio se najbliže površini od svih mišića glutealne regije, a po svom obliku podsjeća na krušku stoga i njegovo ime na latinskome jeziku glasi „kruškoliki“ mišić[20]. Polazište mu se nalazi dijelom na posteriornom dijelu sacruma u području od S2 do S4, a dijelom na sacrotuberalnom ligamentu, nadalje, hvatište mu se nalazi na superiornom i medijalnom dijelu velikog trohantera femura[20]. Sam mišić piriformis ima nekoliko funkcija, vanjska rotacija femura u zglobu kuka primarna je funkcija no u njoj sudjeluje jedino kada je kuk u ekstenzijskom položaju, ako je pak kuk u fleksiji, piriformis obnaša funkciju abduktora[20]. Važno je i spomenuti kako piriformis sudjeluje i u lateralnom i posteriornom naginjanju zdjelice, a inervira ga sacralni plexus živaca koji iz leđne moždine izlaze u području od L5 do S2[20].



Slika 2.16. m. Piriformis - <https://www.kenhub.com/en/library/anatomy/piriformis-muscle>

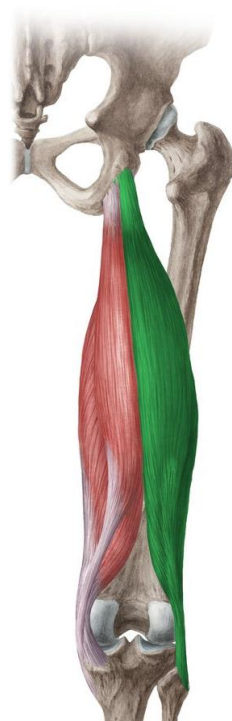2.1.2. Anatomija muskulature koljenskog zgloba

Koljeno je složen i kompleksan zglob koji se smjestio proksimalno od zgloba kuka, a distalno od gornjeg i donjeg nožnog zgloba[21]. Glavna mu je funkcija prijenos težine na stopalo te održanje uspranog stava uz apsorpciju šoka koji se stvara prilikom dodira pete sa podlogom tijekom hoda ili intenzivnijih načina kretanja[21]. Sam zglob sastavljaju tri kosti i dva manja zgloba koja radeći zajedno čine anatomsku jedinicu koju nazivamo zglob koljena. Naime, 3 kosti od kojih je sastavljeno koljenu su femur, tibia, i sezamska kost patela koja se smjestila unutar tetive kvadricepsa, navedene kosti međusobno čine 2 zgloba, a to su patelofemoralni kod kojeg je patela konveksno, a femur konkavno zglobno tijelo, te talofemoralni zglob u kojem se izvodi pokret fleksije i ekstenzije gdje je femur također konveksno, a tibia konkavno zglobno tijelo. Fibula nema nikakvu ulogu u koljenom zglobu usprkos tome što se nalazi anatomski nalazi vrlo blizu samom koljenu[21]. Dvije fibrozno-hrskavične strukture koje nazivamo meniscima poboljšavaju kongruentnost zglobnih tijela, pa tako razlikujemo medijalni i lateralni menisk koljena od kojih je medijalni anatomski nešto veći[21]. Vrlo bitni segmenti u stabilnosti i biomehanici koljena su njegovi pripadajući ligamenti, prvi i najpoznatiji jest prednji križni ligament koji sprječava anteriorno odvajanje tibie i femura dok posteriorni križni ligament sprječava isto samo u posteriornom smjeru[21]. Tu su i lateralni i medijalni kolateralni ligamenti koji doprinose lateralnoj i medijalnoj stabilnosti koljena prilikom naglih promjena smjera te primjena lateralnih sila na zglob, iznimno važan je i ligament patele odnosno tetiva kvadricepsa koja zajedno s patelom doprinosi anteriornoj stabilnosti navedenog zgloba[21]. Pošto su u koljenu mogući pokreti fleksije i ekstenzije te minimalne rotacije opisati ćemo nekoliko mišićnih skupina vezanih za koljeno koji su ključni u njegovom gibanju[21].

2.1.2.1. Fleksorna mišićna skupina koljenskog zgloba

Fleksorna se skupina mišića koljenskog zgloba smjestila na posteriornj i proksimalnoj strani donjih ekstremiteta, odnosno na posteriornj strani natkoljenice. U raznim su izvorima ova 3 mišića poznati kao „hamstring“ mišići, a kod nas su poznatiji pod nazivom mišići stražnje lože.

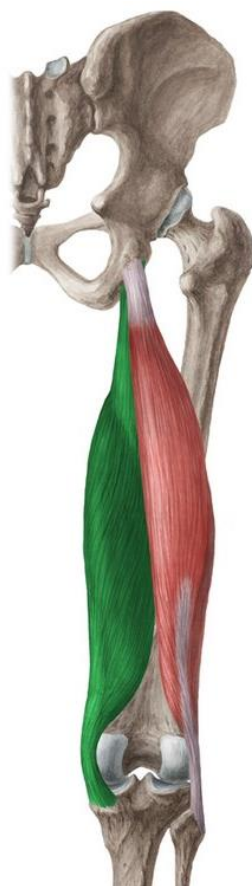
Musculus biceps femoris jedan je od tri navedena mišića a smjestio se najlateralnije od svih, štoviše, jedini je mišić fleksorne skupine koji se nalazi na lateralnoj strani natkoljenice. Sastavljen je od 2 glave, duge koja se i smjestila bliže površini te joj je polazište na hrapavosti os ischi, te od kratke koja se smjestila nešto dublje a polazište joj je na linei asperi i lateralnoj supracondylarnoj liniji femura[22]. Zajedničko im je hvatište na lateralnom rubu fibule[22]. Različite glave biceps femorisa imaju i nekoliko različitih funkcija , ona osnovna u kojoj obje sudjeluju jest fleksija tibije u koljenom zglobu, međutim, obje glave i asistiraju u pokretu vanjske rotaciji kada je koljeno u blagoj fleksiji te kada je kuk u potpunosti u eksteniranom položaju[22]. Važna je i stabilizacijska funkcija koju duga glava pruža zdjelici, ali i spriječavanje dislokacije tibie prilikom fleksije u koljenom zglobu[22]. Objе su glave inervirane od strane nervusa ischiadicusa[22].



Slika 2.17. m. Biceps femoris - <https://www.kenhub.com/en/library/anatomy/biceps-femoris-muscle>

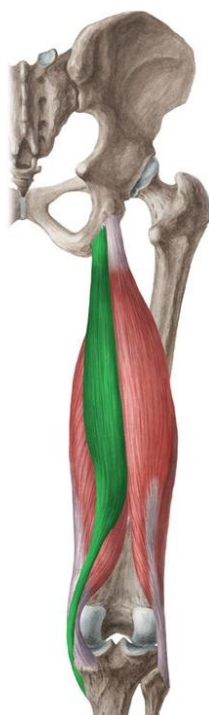Musculus semimembranosus drugi je mišić takozvane stražnje lože koji se smjestio na medijalnoj strani natkoljenice nešto dublje od musculusa semitendinosusa te medijalno od biceps femorisa[23]. Samo mu je polazište na hrapavosti os ischi a ono što jest najzanimljivije i najkompleksnije jest njegovo hvatište[23]. Hvatište semimebranosusa se u mnogim

izvorima opisuje kao distalni kompleks semimembranosusa, naime, na svom distalnom dijelu sam se semimembranosus hvata na 6 različitih mjesta, a svaki od 6 tetivnih nastavaka ima svoje posebno ime: direktna ruka možda je i najjednostavnija tetiva semimembranosusa i po funkciji, a i po svojem hvatištu koje se nalazi na posteromedijalom dijelu tibie, nadalje, prepoznajemo i anteriornu ruku koja se pak hvata na antero-medijalnu stranu tibie, odnosno za medijalni kolateralni ligament[23]. Široka komponenta semimembranosusa širi se u kosi poplitealni ligament koji dodiruje posteriornu stranu zglobne čahure koljena, dok se takozvana kapsularna ruka direktno se hvata za kosi posteriorni ligament koljenskog zgloba[23]. Kratka meniskna ruka se hvata za meniskotibijalni ligament odnosno za posteriorni rog medijalnog meniskusa, dok se distalna ruka semimembranosusa širi do musculus popliteus i njegove aponeuroze[23]. Neki autori navode još nekoliko hvatišta semimembranosusa poglavito za sražnji dio kapsule zgloba koljena i za dijelove lateralnog meniska[23]. Semimembranosus zbog svoje kompleksne građe obnaša i razne funkcije, prva i ona osnovna jest fleksija tibie u zglobu koljena te pokret ekstenzije femura u zglobu kuka uz asistiranje unutarnje rotacije femura u istom zglobu[23]. Tijekom ekstenzije koljena semimembranosus sprječava valgus koljena dok kod njegove fleksije isto tako sprječava vanjsku rotaciju, osim toga prethodno opisani distalni kompleks semimembranosusa stabilizira posteriornu kapsulu preko kosog poplitealnog ligamenta te je i dokazano kako tijekom fleksije koljena prilikom fizičke aktivnosti sam semimembranosus dodatno zateže zglobnu kapsulu pružajući joj dinamičnu stabilnost[23]. Bitno je i naglasiti kako distalni kompleks semimembranosusa aktivno povlači posteriorni rog medijalnog meniskusa sprječavajući njegovo drobljenje između medijalnog kondila femura i postero-medijalne zglobne površine tibie[23]. Najčešću aktivaciju musculus semimembranosusa prilikom kretanja primjećujemo tijekom hoda uz stepenice, ustajanja iz sjedećeg položaja, skoka u dalj te skoka u visinu[23]. Inervira ga nervus ischiadicus (L5-S2)[23].



Slika 2.18. m. Semimembranosus - <https://www.kenhub.com/en/library/anatomy/semimembranosus-muscle>

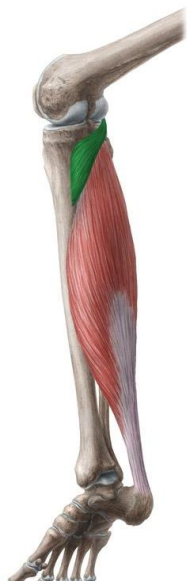Semitendinosus je treći i posljedni mišić stražnje lože koji se smjestio na njezinoj medijalnoj strani nešto bliže površini nego semimembranosus, a ime je dobio po svojoj dugoj tetivi[24]. Dio samog semitendinosusa proizlazi iz tetive duge glave biceps femorisa, dok njegov drugi dio polazi sa medijalnog dijela lateralne strane hrapavosti os ischi[24]. Svojom dugom tetivom koja se spušta u smjeru distalno prolazi pored medijalnog kondila femura te se zajedno sa tetivama musculusa gracilisa i musculusa sartoriusa veže za pes anserinus na proksimalnom medijalnom dijelu tibie[24]. Semitendinosus sudjeluje u 3 pokreta, ekstenziji i unutarnjoj rotaciji femura u zglobu kuka, te fleksiji tibie u koljenom zglobu[24]. Inervira ga nervus ischiadicus (L5-S2)[24].



Slika 2.19. m. Semitendinosus - <https://www.kenhub.com/en/library/anatomy/semitendinosus-muscle>

Musculus popliteus mali je tanki i plosnati mišić koji se smjestio na posteriornj strani koljenskog zgloba te zajedno sa popliteofibularnim ligamentom čini dno poplitealne fosse odnosno poplitealne jame sa posteriorne strane koljenskog zgloba[25]. Jedini je mišić koji se nalazi ispod razine koljena a da uopće ne sudjeluje u pokretima donjeg i gornjeg nožnog zgloba[25]. Polazište je musculusa popliteusa na laterlanom kondilu tibie, posteriornom dijelu lateralnog meniska, a polazišta nekih od vlakana pronalazimo i na glavici fibule[25]. Sama se vlakna musculusa popliteusa spuštaju u smjeru medijalno i inferiorno te prolaze preko posteriornog superiornog dijela tibie i zglobne kaspule koljenskog zgloba nakon čega tetiva m. popliteusa probija zglobnu kaspulu te prolazi inferiorno od lateralnog kolateralnog ligamenta te tetive biceps femorisa[25]. Hvatište je musculusa popliteusa proksimalni dio lineae solei, a ono što je bitno reći jest kako je popliteus intrakapsularni, ali ekstraartikularni i ekstrasinovijalni mišić pošto ne probija sinovijalnu membranu samog zgloba koljena[25]. Musculus popliteus također ima nekoliko bitnih funkcija, asistira u fleksiji koljena, a kada je koljeni zglob otključan primarni je unutarji rotator tibie u tibiofemoralnom zglobu[25]. Kada je koljeni zglob pak u zaključanom položaju izvodi vanjsku rotaciju femura također u tibiofemoralnom zglobu, te povlači lateralni menisk u posteriornom smjeru kako ne bi ostao

zaglavljen između femura i tibie[25]. Inervacija musculusa popliteusa dolazi od strane nervusa tibialis čiji korijeni proizlaze u području od L4 do S1[25].

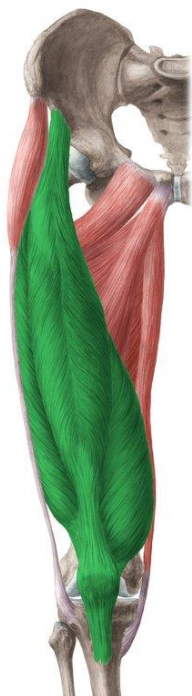

Slika 2.20. m. Popliteus - <https://www.kenhub.com/en/library/anatomy/popliteus-muscle>

2.1.2.2. Fleksorna mišićna skupina koljenskog zgloba

Musculus quadriceps jedan je od najvećih i najmasivnijih mišića ljudskog tijela a smjestio se na anteriornom dijelu natkoljenice[26]. Glavna mu je funkcija ekstenzija tibie u koljenom zglobu te fleksija femura u zglobu kuka, a funkcionalno i anatomski je podijeljen u 4 različite glave, a to su rectus femoris, vastus medialis, vastus intermedius i vastus lateralis[26]. Rectus femoris smjestio se bliže površini od svih glava kvadriicepsa te je ujedno i jedina glava koja prelazi preko zgloba kuka pa tako izrazito sudjeluje u ekstenziji tibie kod samog koljena, ali i u fleksiji femura u zglobu kuka pogotovo kada je koljeno u fleksijskom položaju[27]. Polazište je rectus femorisa na anteriornom inferiornom dijelu spine iliace dok mu je hvatište, zajedno sa svim mišićima quadricepsa pomoću patelnog ligamenta na tuberu tibie[27]. Vastus lateralis najduža je i najlateralnija glava musculusa quadricepsa, a polazište joj je na superiorom dijelu intertrohanterne linije, na bazi velikog trohantera femura, lateralni dio lineae asperae i lateralni supracondylarni greben, dok mu je hvatište tuber tibie, zajedno sa svim glavama quadricepsa, stabilizira patelu i ekstendira tibiju u zglobu koljena[28]. Vastus intermedius smjestio se između vastusa medialis i vastusa lateralis

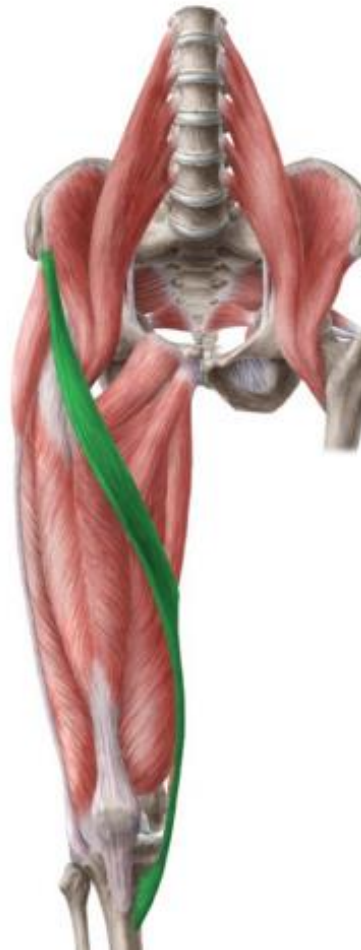direktno ispod rectus femorisa, polazište mu je na superiornom i lateralnom dijelu femura, a hvatište na tuberu tibie također stabilizira patelu i sudjeluje u ekstenziji tibie u koljenom zglobu[29]. Posljednja i najmedijalnija glava musculus quadricepsa jest vastus medialis, kojem je polazište na inferiornom dijelu intertrohanterne linije femura te na medijalnoj usni lineae asperae, također stabilizira patelu i ekstendira tibi u koljenom zglobu te asistira u addukciji i vanjskoj rotaciji femura[26]. Sve 4 glave musculus quadricepsa aktivne su tijekom raznih aktivnosti svakodnevnog života, trčanja, hodanja, skakanja, te nam pomažu i tijekom penjanja po stepenicama, ustajanja iz sjedećeg položaja te spuštanja nizbrdo[26]. Sve su glave musculus quadricepsa inervirane od strane nervusa femoralisa čiji se korijeni nalaze u području između L2, L3 i L4[26].



Slika 2.21. m. Quadriceps - <https://www.kenhub.com/en/library/anatomy/the-quadriceps-femoris-muscle>

Musculus sartorius tanki je dugački i površinski mišić koji se smjestio na anteriornom dijelu natkoljenice te prelazi preko dva zgloba, zgloba kuka i zgloba koljena[30]. Ovaj iznimno dugi mišić prelazi preko cijele površine natkoljenice u smjeru anterioriomedijalno te prolazi pored medijalnog kondila femura, dužina musculus sartoriusa u prosječnog je čovjeka otprilike 50 cm, a vrlo je čest slučaj da kod tako dugih mišića sva vlakna ne prolaze cijelom duljinom mišića, nadalje smatra se kako jedino 30% do 50% vlakana musculus

sartoriusa prolazi od polazišta do hvatišta[30]. Polazište je musculus sartoriusa na spini iliaci anterior superior, a nakon što prođe preko cijele površine natkoljenice te skrene pored medijalnog kondila femura zajedno se sa musculusom gracilisom i musculusom semitendinosusom hvata za pes anserinus na medijalom superiornom dijelu tibije[30]. Funkcije musculus sartoriusa su razne, u zglobu kuka flektira, blago abducira i radi vanjsku rotaciju femura, dok u zglobu koljena također radi fleksiju, a kada je koljeno u fleksiji, onda i potpomaže unutarnjoj rotaciji femura u zglobu kuka[30]. Ima i vrlo važnu stabilizacijsku ulogu zdjelice pogotovo kod žena zbog konstriktivnog učinka koji mišić ima na symphysis ossis pubis. Nadalje, patologija musculus sartoriusa usko može biti i povezana sa slabošću iliotibijalne sveze[30]. Mišić je također inerviran od strane nervusa femoralisa[30].



Slika 2.22. m. Sartorius - <https://www.physio-pedia.com/Sartorius>

2.2. Etiopatologija sindroma iliotibijalne sveze

Kao što sam već i spomenuo u ovom radu sindrom iliotibijalne sveze vrlo je česta i nimalo dovoljno spominjana i istraživana dijagnoza stoga se njezin uzrok i način nastajanja ne može potvrditi sa apsolutnom sigurnošću[31]. Ovu nam činjenicu podkrepljuje i podatak koji kaže kako je incidencija samog sindroma u općoj populaciji između 8% i 14% te podatak koji pak kaže da je sindrom iliotibijalne tetive odgovoran za čak 22% svih ozljeda i boli u donjim ekstremitetima[31]. Sama je etiologija nastanka navedenog sindroma dosta složena i u najvećem broju slučajeva multifaktoralna te je i to jedan od razloga zašto joj je teško utvrditi pravi uzrok[31]. Kao jedan od glavnih razloga nastanka sindroma iliotibijalne sveze navodi se trčanje na duge distance a pogotovo ako je površina po kojoj se trči neravna što doprinosi razvoju sindroma zbog dodatnog istezanja koje doživljava iliotibijalna sveza zbog nepravilnog kuta pod kojim stopalo udara o podlogu[31]. Nadalje tu je i nagla promjenu u intenzitetu vježbanja odnosno u udaljenostima koje trkač pretrči u određenom periodu vremena stoga je za izbjegavanje nastanka ovog sindroma, ali i bilo kojeg drugog zdravstvenog problema uzrokovanog preopterećenjem ključna postupnost i progresivnost opterećenja[31]. Neki izvori pak navode kako je dugotrajni i ponavljajući pritisak i kompresija na samo tkivo iliotibijalne sveze uzrokovan bilo čime glavni mehanizam nastanka sindroma, no međutim ni to nije u potpunosti dokazano[31]. Osim spomenutih mehanizama i etiologija postoji ih još nekoliko, jedna od njih kaže kako, kada je koljeno u potpuno ekstenziranom položaju, iliotibijalna sveza smještena anteriorno od lateralnog epikondila femura, međutim tijekom pokreta fleksije u koljenu, već oko 30° posteriorni dio same sveze prelazi preko lateralnog epikondila femura između kojih potom nastaje trenje za koje se smatra da znatno može utjecati na bolnost iliotibijalne sveze te nastanka sindroma iste[31]. Nastanku samog sindroma doprinosi slabost bilo kojih mišića u području trupa ili donjih ekstremiteta, međutim kod velikog se broja sportaša, a osobito trkača, kod kojih je dijagnosticiran sindrom iliotibijalne sveze primjećuje slabost abduktora kuka najčešće gluteusa mediusa i samog tensora fasciae latae, što za posljedicu ima povećanu aktivaciju unutarnjih rotatora i adduktora kuka te samim tim i veće istezanje iliotibijalne sveze što dodatno doprinosi nastanku opisanog sindroma[31]. Kronična upala burze koja se smjestila

između prelaska iliotibijalne sveze preko lateralnog epikondila femura također je jedan od načina nastanka sindroma iliotibijalne sveze koji se često spominje u literaturi[31].

2.3. Dijagnostika i klinička manifestacija sindroma iliotibijalne sveze

Kada govorimo o dijagnostici i prepoznavanju sindroma iliotibijalne sveze onda naravno mislimo na kombinaciju subjektivne anamneze, objektivne procjene pacijenta, korištenja raznih specifičnih dijagnostičkih testova te dijagnostičkih metoda koje nam je omogućila tehnologija poput ultrazvuka i magnetne rezonance koji će zajedno dati najbolju i najkvalitetniju dijagnozu koja će potom biti odličan temelj za izradu kvalitetnog plana rehabilitacije i fizikalne terapije[31]. Tijekom intervjuiranja pacijenta odnosno uzimanja njegove subjektivne anamneze u velikoj većini slučajeva već možemo imati odličnu bazu za sumnju na sindrom iliotibijalne sveze, naime, pacijent će najčešće navesti kako tijekom ponavljajućih pokreta fleksije i ekstenzije u koljenu prilikom hodanja ili trčanja osjeti lagano peckanje na lateralnom epikondila femura zahvaćene noge ili neposredno ispod njega[31]. Ovaj će nas simptom usmjeriti na sindrom iliotibijalne sveze, a osim peckanja u području lateralnog epikondila zna se pojaviti i bol u lateralnom dijelu cijelog koljena uz širenje boli proksimalno na lateralni dio natkoljenice ili pak distalno na lateralni dio potkoljenice, a bitno je i naglasiti kako se bol znatno pojačava prilikom udaranja pete o podlogu[31]. Bol je dosta intenzivnija prilikom trčanja te prilikom spuštanja niz stepenice zbog povećane aktivnosti same sveze, a nerijetko se kao simptom navodi i zvučna senzacija u lateralnom dijelu koljena koja se također pripisuje preskakanju odnosno klizanju iliotibijalne tetive preko lateralnog epikondila koljena[31]. Nadalje pošto se radi o upali iliotibijalne sveze na lateralnom ćemo epikondilu moći uočiti i razne znakove upale poput edema i crvenila, a vrlo je vjerovatno da će pacijent i na naš najblaži pritisak osjetiti povećanje boli[31].

2.3.1. Diferencijalne dijagnoze

Bol koja se pojavljuje na lateralnoj strani koljena jedan je od simptoma sindroma iliotibijalne sveze no isto tako je i simptom različitih poremećaja i oštećenja te drugih sindroma koji se javljaju u području koljena. Za pravilno i kvalitetno liječenje bilo koje dijagnoze potrebno je znati njezin pravi uzrok stoga je ključno da sam sindrom iliotibijalne sveze ne zamijenimo s nekom drugom dijagnozom sličnih simptoma. Kod diferencijalne dijagnoze sindroma iliotibijalne sveze najčešće moramo paziti na nekoliko različitih poremećaja i oštećenja za koji se navedeni sindrom najčešće zamjenjuje zbog sličnosti u simptomima i načina na koji negativno utječu na organizam.

Prva dijagnoza s kojom sindrom iliotibijalne sveze ima dosta sličnosti jest tendinopatija biceps femorisa, mišića koji se smjestio na lateralnoj strani natkoljenice. Sama je tendinopatija dosta slična sindromu iliotibijalne sveze i po etiologiji i po simptomima, naime također se pojavljuje kod trkača te sportaša poput nogometaša odnosno u sportovima u kojima su česte nagle promjene smjera te intenziteta trčanja uz veliki broj ponavljanja određenog pokreta[32]. Bol koja se pojavljuje kod tendinopatije dosta je slična boli koja je prisutna kod sindroma iliotibijalne sveze pogotovo po lokalitetu, naime pošto se hvatište biceps femorisa nalazi na lateralom dijelu glave fibule, odnosno dosta blizu hvatišta iliotibijalne sveze, teško je, uz širenje boli točno reći radi li se od sindromu iliotibijalne sveze ili pak o tendinopatiji biceps femorisa[32].

Degenerativne bolesti zglobova odnosno bolest propadanja zglobnih površina proksimalnog i distalnog zglobnog tijela usljed zamora materijala te dugogodišnje potrošnje samih zglobnih površina u današnje su doba jedna od češćih dijagnoza. U ovom slučaju kada se bol pojavljuje u području koljena pomoću dijagnostičkih ćemo pretraga poput ultrazvuka i magnetne rezonance razlučiti radi li se o dijagnozi mišićnog, ligamentarnog ili koštanog karaktera[31].

Osim degenerativnih bolesti te „overuse“ ozljeda kao što je tendinopatija biceps femorisa moramo paziti kako bol u području koljena nije uzrokovana nekim oštećenjem struktura uzrokovano određenom vrstom traume. Najčešće strukture koje se oštete osobito u području koljena jesu medijalni i lateralni menisci te kolateralni, prednji i stražnji križni ligamenti. Što se tiče boli tipične za sindrom iliotibijalne sveze, odnosno boli u lateralom dijelu koljena, najčešće pričamo o oštećenju lateralnog meniskusa koljena odnosno o ozljedi lateralnog

kolateralnog ligamenta koji se također smjestio na lateralnoj strani koljena[31]. Dijagnostičkim ćemo pretragama i raznim specifičnim testovima utvrditi radi li se o ovom tipu traumatološke ozljede ili pak o oštećenju mišićno-tetivnog karaktera poput sindroma iliotibijalne sveze[31].

Nadalje tu su i opće poznate miofascijalne boli za koje postoji podatak koji kaže kako će čak 85% sveukupne populacije u jednom trenutku svog života biti njome zahvaćeno[33]. Same miofascijalne boli inače se službeno opisuju kao bol koja jest posljedica upale odnosno iritacije mišića i pripadajućih mu mišićnih vlakana ili fascie koja ih okružuje, miofascijalnu bol ćemo prepoznati po poznatim „trigger točkama“ odnosno mjestima povećane napetosti mišića na kojima se bol na pritisak izrazito povećava. Karakteristična miofascijalna bol može biti akutna ili kronična, uzrokovana repetativnim pokretima, traumom, pogrešnim držanjem te mnogim drugim faktorima[33].

Kod diferencijalne dijagnoze vezane uz sindrom iliotibijalne sveze u području koljena također moramo paziti na patelofemoralni bolni sindrom pod koji spada bol u području patelofemoralnog zgloba te mekotkivnih struktura koji ga okružuju[34]. Bol ove vrste najčešće je kroničnog karaktera a znatno se pogoršava prilikom izvođenja čučnja, penjanja po stepenicama, ustajanju te trčanju, odnosno prilikom svih aktivnosti gdje se pokret klizanja odvija u patelofemoralnom zglobu[34]. Kroz povijest se ovaj sindrom nazivamo i anteriornom koljenskom boli međutim taj se naziv s vremenom izgubio pošto nije adekvatan iz jednostavnog razloga što se i bol uzrokovana u patelofemoralnom zglobu može osjetiti i u poplitealnoj jami odnosno na posteriornoj strani koljena[34].

Osteochondritis dissecans također je jedna vrlo kompleksna dijagnoza koja se pojavljuje i u zglobu lakta, ali i češće u zglobu koljena[35]. Karakterizira ga upala kostiju i zglobne hrskavice koja, ako se pravilno ne liječi i tretira može potom uzrokovati nekrozu i fragmentaciju kosti[35]

2.3.2. Dijagnostičke procedure i specifični testovi

Kao i kod većine dijagnoza povezanih sa lokomotornim sustavom tako i kod sindroma iliotibijalne sveze postoji nekoliko provokacijskih odnosno dijagnostičkih testova koji nam svojom pozitivnošću ili negativnošću mogu dati dodatan uvid u samu problematiku te potvrditi ili otkloniti sumnje na određeni sindrom. U slučaju sindroma iliotibijalne sveze ističu se manualni mišićni test mišića abduktora natkoljenice, Renneov test, Nobleov test te Oberov test[31]. Svaki od navedenih testova ima svoju vrijednost kako i kod dijagnostike sindroma iliotibijalne sveze tako i kod njegovog isključenja.

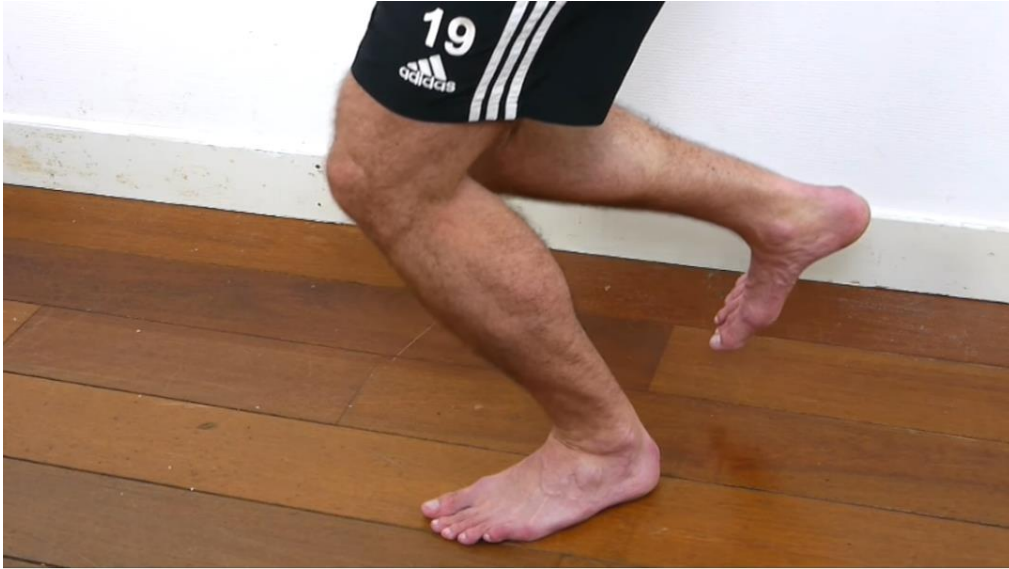2.3.2.1. Manualni mišićni test

Manualni mišićni test jednostavan je, a koristan test ispitivanja kojeg fizioterapeut može koristiti u velikom broju dijagnoza povezanih sa mišićnim sustavom a glavni mu je cilj ispitivanje mišićne snage te voljne kontrole kontrakcije određenog mišića. Prije nego što uđemo u sam način izvođenja manualnog mišićnog testa bitno je opisati i njegov način ocjenjivanja, naime, svaki manualni mišićni test započinje s ocjenom broj 3 što podrazumjeva izvođenje antigravitacijskog pokreta u slučaju da pacijent uspješno izvede zadani zadatak prelazimo na izvođenje testa za ocjenu 4 i 5. Za ocjenu broj 4 i 5 princip je dosta sličan, terapeut će koristeći svoje tijelo pružiti otpor u izvođenju antigravitacijskog pokreta, za ocjenu 4 otpor biti oko 40% - 50% terapeutove snage dok će za ocjenu 5 terapeut pružiti otpor od 80% - 100% ovisno o sposobnosti pacijenta. U slučaju da pacijent nije u stanju izvesti antigravitacijski pokret terapeut će pozicionirati pacijenta u položaj u kojem će biti moguće izvođenje rasteretnog pokreta po podlozi bez utjecaja gravitacije te ako ga on uspješno izvede ocjena će biti 2. U slučaju da pacijent nije u stanju izvesti niti antigravitacijski pokret terapeut će palpirati tetivu i mišić kako bi pronašao minimalnu aktivnost mišića, ako je ona prisutna dodijeliti će mu se ocjena 1, no ako ne postoji nikakva palpabilna niti vidljiva aktivnost mišića onda je ocjena manualnog mišićnog testa 0. U našem će slučaju izvođenje manualnog mišićnog testa započeti tako da pacijent leži na boku suprotnom od zahvaćene noge te će ju bez otpora terapeuta pokušati abducirati, ako je u tome uspješan odnosno ako je zadovoljio test za ocjenu 3, nastavljamo sa testiranjem te će pacijent iz istog položaja pokušati izvesti isti pokret osim što ćemo mu mi kao terapeut za ocjenu 4 i 5 pružiti jači ili slabiji otpor ovisno o njegovim sposobnostima odnosno o njegovoj mišićnoj

snazi. Ako pacijent pak nije uspio izvesti opisani pokret za ocjenu 3 prebaciti ćemo ga u supinirani položaj iz kojeg radi abdukciju bolesne noge po podlozi, ako je uspješan u izvedbi ovog pokreta ocjena njegovog manualnog mišićnog testa za abduktore natkoljenice je 2. Ako bolesnik još uvijek nije u mogućnosti izvesti pokret mi ćemo kao terapeut palpirati aktivnost abduktora u području mišića te ako primjetimo njegovu minimalnu aktivnost ocjeniti mišić sa ocjenom 1. Ako nema nikakvog oblika aktivnosti mišića ocjena mu je 0.

2.3.2.2. Renneov test

Renneov test se u fizioterapiji odnosno medicini općenito koristi od 1975. godine, a razvijen je specifično za dijagnozu sindroma iliotibijalne sveze odnosno kod traženja uzroka boli i krepitacija na lateralnoj strani koljena. Test se provodi na sljedeći način, pacijent stoji uz zid sa jedne strane te uz nas kao terapeuta sa druge strane kako bi se u slučaju mišićne slabosti imao gdje osloniti[36]. Nadalje, mi kao terapeut tražimo od pacijenta da zdravu nogu odigne od podloge flektirajući koljeno i kuk kako bi svoju potpunu težinu prebacio na bolesnu nogu, nakon toga, pacijentu ćemo reći da oslanjajući se samo na bolesnu nogu napravi čučanj s tim da istovremeno mi kao terapeut palpiramo lateralni kondil uz mali pritisak kako bi pokušali interpretirati pacijentovu poznatu bol. Cilj nam je pomoću pokreta fleksije u koljenu uz naš pritisak prepoznati krepitaciju prelaska tetive iliotibijalne sveze preko lateralnog kondila femura koja se pojavljuje tijekom fleksije koljena preko 30°. Ako je prilikom testa interpretirana pacijentova poznata bol test je pozitivan i možemo zaključiti kako se radi o dijagnozi povezanoj sa problemom iliotibijalne sveze[36].



Slika 2.23. Prikaz Renneovog testa - <https://www.youtube.com/watch?v=pKktA1bjQbc> - Physiotutors

2.3.2.3. Nobleov test

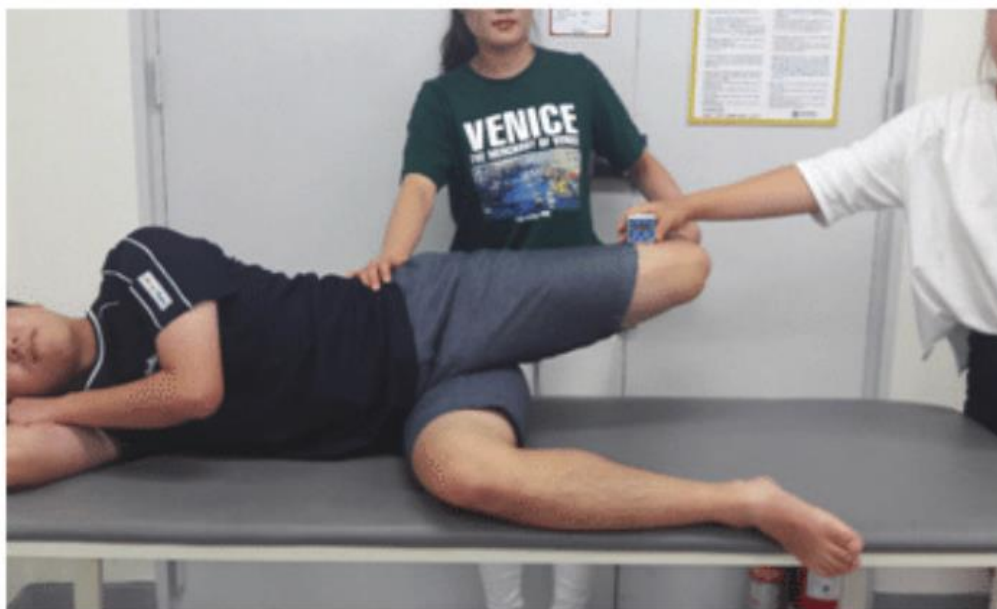Nobleov test također poznat kao Nobleov kompresijski test dijagnostički je test koji se također primjenjuje, te je i razvijen, za dijagnostiku sindroma iliotibijalne sveze. Princip samog izvođenja testa je dosta sličan Renneovom testa međutim razlikuje se po mnogo čemu[37]. Bitno je i naglasiti kako relevantnost samog testa nije klinički dokazana, ali u velikom se postotku slučajeva pokazao kao koristan alat pri dijagnozi sindroma iliotibijalne sveze[37]. Test se izvodi na način da je pacijent u supiniranom položaju te su mu i koljeno i kuk na bolesnoj strani u položaju fleksije od 90° , nadalje terapeut će svoj palac položiti na lateralni kondil femura te repetativnim pokretima uz pritisak na to mjesto izvoditi ekstenziju i u koljenu i u zglobu kuka te time pokušati izazvati pacijentovu standardnu bol, druga je terapeutova ruka smještena na distalnom dijelu zahvaćene noge, ako se pacijentu poznata bol pojavi prije no što koljeno prođe 30° fleksije ovaj je test pozitivan i možemo posumnjati na sindrom iliotibijalne sveze[37]. Sam se smisao testa ponovo svodi na prijelaz i iritaciju tetive u području epicondyla iliotibijalne sveze prilikom repetativnih pokreta trčanja, bicikliranja i sličnog[37].



Slika 2.24. Prikaz Nobleovog testa - <https://www.youtube.com/watch?v=PmUGl7ryQOo> - Physiotutors

2.3.2.4. Oberov test

Oberov je test još jedan u nizu jednostavnih, a vrlo korisnih dijagnostičkih testova koji se primjenjuju kod problematike vezane uz iliotibijalnu svezu, a razvio ga je Frank Ober davne 1935. godine[38]. Test se izvodi na način da pacijent leži na boku koji je suprotan od zahvaćene noge te svoju zdravu, odnosno nogu koja je bliže površini stola flektira 45° i u kuku i u koljenu i zbog same stabilnosti na stolu, ali i zbog izravnjanja lumbalne lordoze[38]. Nakon što smo pravilno pozicionirali pacijenta prilazimo mu sa leđa te mu zahvaćenu nogu pasivno ekstendiramo i abduciramo u zglobu kuka te flektiramo u zglobu koljena, bitno je reći kako je kod modificiranog Oberovog testa koljeno u potpunoj ekstenziji[38]. Nakon što smo pasivno ekstendirali i abducirali zahvaćenu nogu u zglobu kuka te je flektirali u koljenu laganim ćemo je pokretom pasivno spuštati na podlogu pomoću druge ruke koja se nalazi na distalnom dijelu zahvaćene noge, u slučaju da noga ne dotakne površinu kreveta već zastane na određenom dijelu puta test će biti pozitivan, ako noga ne zastane već u tom položaju u potpunosti dođe do podloge test je negativan[38]. Tijekom samog testiranja vrlo je bitno paziti na fiksaciju zdjelice i kuka koju mi kao terapeut vršimo sa suprotnom rukom, a također je bitno paziti i da kuk ne ode u pokret unutarnje rotacije pošto će rezultati biti neadekvatni[38]. Test je pozitivan ako noga ne dotakne podlogu zbog povećane napetosti abduktora natkoljenice odnosno povećane napetosti iliotibijalne sveze[38].



Slika 2.25. Prikaz Oberovog testa - https://www.researchgate.net/figure/The-position-of-Ober-test_fig1_314262750

Bitno je reći kako će najbolji pokazatelj i najbolji test općenito za sindrom iliotibijalne sveze biti kombinacija svih navedenih testova uz ostale dijagnostičke metode poput ultrazvuka, magnetne rezonance i slično.

2.4. Liječenje sindroma iliotibijalne sveze

Liječenje sindroma iliotibijalne sveze je izrazito individualno te znatno ovisi o općem stanju, zanimanju i dobi pacijenta te o tome dali se sindrom pojavio u obliku profesionalne bolesti ili pak u obliku sportske ozljede odnosno „overuse“ ozljede.

Liječenje će akutne upale odnosno sindroma iliotibijalne sveze najbolje bit započeto spriječavanjem daljnje iritacije iliotibijalne sveze te ćemo kao terapeut pacijentu savjetovati poštedu od aktivnosti koje su dovele do same iritacije, ali mu također preporučiti aktivan odmor, naime, ako je do sindroma iliotibijalne tetive došlo kod trkača koji se preforsirao, za aktivan ćemo mu odmor preporučiti aktivnosti poput plivanje koje će zadržati njegovu kondiciju, a istovremeno rasteretiti iliotibijalnu svezu[31]. Vrlo je važno u procesu

rehabilitacije steći pacijentovo povjerenje te sa njim raditi na razini na kojoj on osjeća da sam proces rehabilitacije ima smisla i da je pravilnog opterećenja dok istovremeno moramo raditi na intenzitetu na kojem njegova bolnost neće biti iziritirana[31]. Neki autori navode kako bi period akutne upale pacijenti trebali provesti u potpunoj poštediti od bilo kakvih aktivnosti u periodu od 3 tjedna, međutim stajališta drugih su autora malo drugačija te kažu kako bi proces mirovanja trebao trajati od 1 do 3 mjeseca, no svaki je pacijent priča za sebe te treba individualno napraviti program prema njegovim sposobnostima i potrebama te stupnju progresije dijagnoze i njezinih simptoma[31].

Uz samu poštediti od aktivnosti i mirovanju pacijentu možemo preporučiti i krioterapiju odnosno hlađenje najbolnijeg mjesta iliotibijalne sveze koje se najčešće nalazi i na mjestu gdje ona prelazi preko lateralnog kondila femura, neki autori navode kako su i vježbe istezanja iliotibijalne sveze korisne za njezin oporavak međutim znanstvena istraživanja zadnjih godina na potkrepljuju tu činjenicu te se istezanje iliotibijalne sveze u akutnoj fazi ozljede odnosno u akutnoj fazi iritacije ne preporuča[31].

Nadalje ako ne dođe do poboljšanja stanja tijekom preporučenog vremena mirovanja te sindrom iliotibijalne sveze polako prelazi u subakutnu fazu u proces liječenja možemo ubaciti i sljedeće metode.

2.4.1. Liječenje sindroma iliotibijalne sveze pomoću fizikalnih čimbenika

Ultrazvučna terapija sa ili bez termalnog učinka jačine od 0.75 MHz do 3 MHz ovisno o dubini na kojoj se nalazi tkivo koje želimo tretirati pokazala se kao uspješna metoda liječenja ovog sindroma, a tu je i fonoforeza odnosno primjena ultrazvuka zajedno s primjenom određenih lijekova preko kože koji također daju dobre rezultate[31]. Najčešće su to dexometazon te razni nesteroidni antiinflamatorni lijekovi pomoću kojih se dodatno može ublažiti upala te se sama fonoforeza, odnosno ultrazvuk u kombinaciji sa primjenom lijekova preko kože, pokazala kao vrlo učinkovita metoda kod liječenja sindroma iliotibijalne sveze[31].

Nadalje tu je i mišićna stimulacija pomoću koje ćemo ojačati mišiće čija je slabost uzrokovala iritaciju iliotibijalne sveze ili samu iliotibijalnu svezu te njezine pripadajuće mišiće bez da ćemo aktivnom kontrakcijom ili opterećenjem uzrokovati dodatnu iritaciju sveze koju bi aktivnim vježbanjem vrlo vjerovatno izazvali.

Tu je još i iontoforeza odnosno primjena lijeka preko kože koristeći električnu energiju odnosno elektroterapijske postupke poput galvanizacije za bolje prodiranje lijeka te njegovu bolju apsorpciju unutar tkiva[31]. Za iontoforezu se također primjenjuju lijekovi poput nesteroidnih antiinflamatornih lijekova, dexometazon i slično[31].

Nešto drugačija metoda koja se koristi kod liječenja sindroma iliotibijalne sveze jest terapija udarnim valom odnosno terapija mehaničkom pulsirajućom energijom koja se prenosi s aparata na pacijenta koristeći ultrazvučni gel kao kontaktno sredstvo[31]. Sama terapija udarnim valom zna biti neugodna te kratkoročno može uzrokovati bol, hematoma, povećanje upale te pogoršanje simptoma općenito međutim sama je terapija sigurna i dugoročno dovodi do znatnog poboljšanja simptoma[31]. Sama je fiziologija udarnog vala vrlo zanimljiva, naime, udarni val svojim mehaničkim djelovanjem uzrokuje zacjeljivanje mekog tkiva te inhibira nociceptore odgovorne za bol uz povećanje aktivnosti citokina koji će također ubrzati proces zacjeljivanja. Udarni će val poboljšati vaskularizaciju tetivnog tkiva na području blizu hvatišta te će potaknuti i stvaranje novih krvnih žila koje će također pomoći u procesu liječenja sindroma iliotibijalne sveze [31]. Udarni val se općenito pokazao kao vrlo učinkovita metoda kod pacijenata koji su sportaši odnosno trkači a imaju simptome sindroma iliotibijalne sveze[31].

2.4.2. Vježbe za jačanje i istezanje iliotibijalne sveze i abduktora natkoljenice

Liječenje je sindroma iliotibijalne sveze najčešće konzervativno stoga fizioterapija, terapija pokretom te vježbanje kao takvo trebaju biti prvi izbor kod liječenja ove dijagnoze. Vježbe kod sindroma iliotibijalne sveze trebale bi se svoditi na dva cilja, istezanje iliotibijalne sveze, te jačanje mišića.

Vježbe istezanja iliotibijalne sveze zadnjih se godina ne preporučuju u akutnoj fazi međutim kada sindrom polako prelazi u subakutnu a pogotovo kroničnu fazu one su jedne od glavnih

načina te metoda izlječenja, a u pravilu bi trebale prethoditi vježbama jačanja mišića iliotibijalne sveze te glutealnih mišića[39]. Cilj nam je s vježbama istezanja produžiti skraćena mišićna vlakna i time poboljšati njihovu elastičnost te im samim tim vratiti snagu i kontraktibilnost.

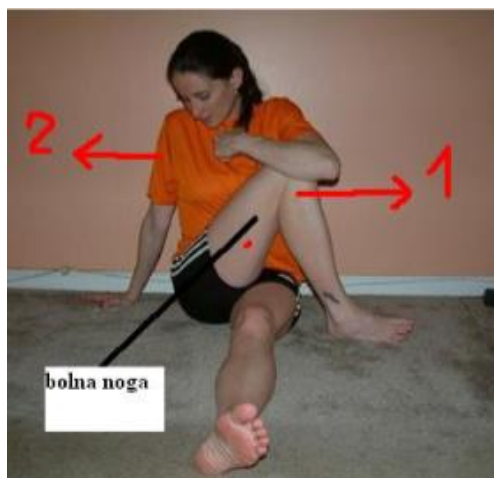Prva se vježba istezanja provodi na sljedeći način, pacijent je u stojećem položaju te svoju zdravu nogu pomoću pokreta horizontalne addukcije stavlja ispred zahvaćene noge koja je u potpunoj ekstenziji, nakon toga radi pokret fleksije u trupu s rukama u antefleksiji od 90° te na taj način osiguravamo maksimalno istezanje iliotibijalne sveze bolesne noge zbog toga što noga koja se nalazi ispred bolesne sprječava njezinu vanjsku rotaciju[39]. Ova se vježba istezanja izvodi po 30 sekundi te se u početku preporuča njezino ponavljanje od po 4 puta dnevno, naravno može se uključiti i zdrava noga kao prevencija pojave sindroma i na kontralateralnoj strani[39].



Slika 2.26. Prikaz izvođenja prve vježbe istezanja – materijali dr.sc.Pavao Vlahek, dr.med.

Druga se vježba istezanja provodi na sljedeći način, pacijent sjedi na podu te su mu leđa naslonjena na zid bolesnu će nogu flektiranu u kuku i koljenu pokretom horizontalne addukcije prebaciti preko zdrave noge koja je ispružena na podlozi, nadalje svoju će bolesnu nogu gurati u smjeru unutarnje rotacije dok će gornji dio trupa povlačiti u suprotnom smjeru[39]. Cilj nam je ove vježbe maksimalno izdužiti iliotibijalnu svezu, a može se kombinirati u serijama po 4 puta dnevno zajedno sa prvom vježbom, položaj istezanja također držimo 30 sekundi[39].

Tijekom izvođenja ovih vježbi istezanja bitno je naglasiti kako nam je cilj osim istezanja tensora fascie latee, istegnuti i mišiće glutealne regije čija skraćenosť i slabosť mogu direktno utjecati na nastanak sindroma iliotibijalne sveze.



Slika 2.27. Prikaz izvođenja 2. vježbe istezanja - materijali dr.sc.Pavao Vlahek, dr.med.

Osim aktivnih vježbi istezanja korisno je pacijentu pokazati i nekoliko vježbi istezanja pomoću rolera odnosno valjka za istezanje, koje će bez problema moći odraditi i doma te si uz istezanje pružiti i miofascijalnu masažu koja će dodatno pridonijeti opuštanju mišića na koje se roler primjenjuje[31]. Jedna od vježbi sa rolerom izvodila bi se na vrlo jednostavan način pacijent leži na zahvaćenom boku na tvrdoj podlozi, te pomoću rolera koji se nalazi između lateralne strane natkoljenice bolesne noge i podloge klizi po podlozi, tjelesna će masa zajedno sa pokretom rolanja i pritiskom rolera na svezu istu istegnuti[31].

Kada govorimo o vježbama jačanja za iliotibijalnu svezu onda su to najčešće vježbe za jačanje mišića glutealne regije te mišića abduktora natkoljenice poput tensora fascie latee. Jačanje će mišića glutealne regije povećati stabilizaciju kuka prilikom stajanja na jednoj nozi pa tako i kod trčanja rasteretiti mali mišić tensor fascie latee čija je preopterećenost najčešće i uzrok samog sindroma iliotibijalne sveze[39].

Prva vježba za jačanje mišića glutealne regije izvodi se na način da pacijent leži na suprotnom boku od strane zahvaćene noge te je flektira za oko 45° u kuku i u koljenu kako bi izravnao

lumbalnu lordozu te povećao svoju stabilnost na podlozi, bolesnu će nogu potpuno ekstenriranu u koljenu odignuti od podloge te ekstenrirati je u kuku za 20° te će održati taj položaj odnosno statičku kontrakciju zadržati 20 sekundi[39]. Vježbu će pacijent ponoviti 5 puta, a u kasnijim fazama povećati dužinu zadržavanja kontrakcije s povećanim brojem ponavljanja[39]. Ovom vježbom pacijent radi statičku kontrakciju mišića glutealne regije te im istovremeno povećava snagu, te samim tim i stabilizacijsku ulogu tijekom potpunog opterećenja na jednu nogu[39].



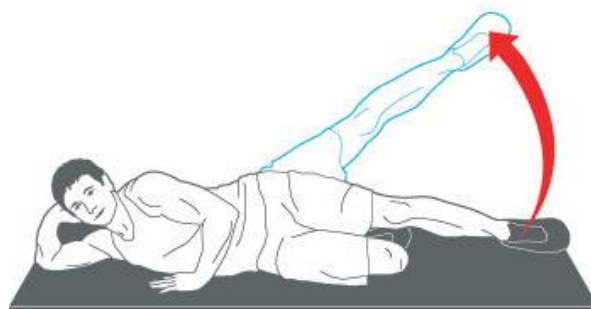Slika 2.28. Prikaz izvođenja vježbe jačanja mišića glutealne regije - materijali dr.sc.Pavao Vlahek, dr.med.

Još jedna vrlo korisna vježba za jačanje mišića abduktora te mišića glutealne regije kao stabilizatora zgloba kuka izvodi se na sljedeći način. Pacijent je u stojećem položaju te stoji u potpunosti na bolesnoj nozi obje su ruke u potpunoj elevaciji držeći loptu iznad glave, trup je u laterofleksiji prema bolesnoj strani kako bi se dodatno opteretili mišići iliotibijalne sveze, vježba se zadržava po 60 sekundi nakon čega sljedi odmor primjeren općenitoj fizičkoj kondiciji osobe, vježbu ju u početku preporučeno ponavljati po 5 puta, a u kasnijem periodu rehabilitacije broj ponavljanja te vrijeme zadržavanja može se postupno povećavati[39].



Slika 2.29. Prikaz vježbe za jačanje mišića iliotibijalne sveze - materijali dr.sc.Pavao Vlahek, dr.med.

Sljedeća vježba kojom ćemo ojačati mišiće iliotibijalne sveze a osobito Gluteus medius kao glavni abduktor femura u zglobu kuka jest abdukcija ekstenzirane noge u bočnom položaju[31]. Vježba se izvodi na način da pacijent leži na boku te jednostavno abdukcijom ekstenzirane noge jača navedene mišiće, broj ponavljanja i vrijeme odmora određuje općenito stanje pacijenta, a vježbu u kasnijim fazama možemo otežati pomoću utega zavezanih oko stopala kako bi povećali opterećenje na mišiće koji sudjeluju u tom pokretu[31].



Slika 2.30. Prikaz vježbe za jačanje abduktora kuka - <https://www.physio-pedia.com/File:Hips1.jpg>

Nadalje tu je i vježba bočnog hoda se elastičnom trakom vezanom u području koljenskog zgloba. Vježba je također vrlo jednostavna te se preporuča njezino izvođenje u čučnju ili

polučučnju kako bi se dodatno opteretili glutealni mišići te samim tim kao i kod ostalih vježbi dobila dodatna stabilizacija u zglobu kuka[31].



Slika 2.31. Prikaz vježbe bočnog hoda sa elastičnom trakom -

https://www.v2mshop.com/?product_id=226430212_33

Vježba bočnog planka također je vrlo korisna i jednostavna za izvesti a njezin je učinak izrazito velik, pacijent se iz bočnog položaja odiže te svu svoju težinu prebacuje na ruku i nogu jedne strane uz statičku kontrakciju svih mišića trupa, ramenog obruča te, što je za nas najbitnije, lateralnog dijela noge one strane na koju se pacijent oslanja[31]. Suprotna ruka može biti u potpunoj abdukciji ili na boku, a vrijeme se izdražaja prilagođava samom pacijentu i njegovom općenitom kondicijskom stanju, no za početak terapije dovoljno je položaj zadržati 10 sekundi te izdržaj ponoviti 5 puta[31].



Slika 2.32. Prikaz vježbe bočnog planka - <https://experiencelife.lifetime.life/article/break-it-down-the-side-plank/>

Bitno je naglasiti kako ćemo nakon procesa fizikalne terapije odnosno kada smo iliotibijalnu svezu ojačali zajedno sa mišićima glutealne regije postupno pacijenta vraćati na razinu

aktivnosti koju je obavljao prije pojave tegoba odnosno sindroma iliotibijalne sveze. Postupno ćemo mu povećavati trkać pruge dok ćemo pritom paziti da ne dođe do recidiva, a daljnjim ćemo vježbanjem jačanja stabilizatora kuka i iliotibijalne sveze općenito osigurati da ponovo ne dođe do sindroma.

2.4.3. Kirurško liječenje sindroma iliotibijalne sveze

Kao što sam već i naveo primarni je način liječenja sindroma iliotibijalne sveze konzervativno te je ono u velikoj većini slučajeva uspješno, no ipak postoje rijetki slučajevi kada uspjeha u konzervativnom liječenju nema te je pacijent primoran svoj problem riješavati kirurškim liječenjem. Najčešći kirurški zahvat kod sindroma iliotibijalne sveze podrazumjeva resekciju odnosno potpuno odstranjenje posteriornog dijela sveze u području gdje ona prelazi preko lateralnog epicondyla femura gdje se pacijenti u glavnini i najviše žale na prisutnost boli[31]. U nekim slučajevima se sindrom iliotibijalne sveze može riješiti ekscizijom burze koja se također nalazi u tom području te može biti uzrok sindroma[31].

3. Zaključak

Sindrom iliotibijalne sveze je vrlo zanimljiva i definitivno nedovoljno spominjanja problematika lokomotornog sustava koja će se vrlo često pojaviti kod sportaša profesionalaca, ali poglavito kod sportaša rekreativaca te osoba koje naglo i u kratkom roku promijene svoj intenzitet kretanja odnosno bavljenja sportom. Sindrom se iliotibijalne sveze najčešće pojavljuje kod aktivnosti gdje imamo dosta repetativnih pokreta fleksije i ekstenzije u zglobu koljena pa su stoga biciklisti i trkači na duge pruge glavna populacija koja će obolijevati od navedenog sindroma. Razvoju samog sindroma može doprinijeti dosta čimbenika, kod trkača je to neadekvatna obuća te trčanje po neravnoj podlozi, a pogotovo ako ona podrazumijeva trčanje dok nam je stopalo u blagoj inverziji prilikom doticaja sa podlogom. Bol je sindroma dosta karakteristična te se najčešće pojavljuje na području gdje iliotibijalna sveza prelazi preko lateralnog epicondyla te ćemo sa nekoliko specifičnih testova i jednostavnom procjenom sa velikom sigurnošću moći reći da se radi o sindromu iliotibijalne sveze. Sam je sindrom često uzročno-posljedično vezan sa slabošću stabilizatora kuka odnosno sa slabošću mišića glutealne regije te će njihovo jačanje zajedno sa jačanjem tensora fasciae latae i same iliotibijalne sveze biti ključ naše fizikalne terapije. Kirurško je liječenje zaista rijetkost te se sam sindrom vrlo uspješno liječi konzervativno. Sindrom iliotibijalne sveze se liječi efikasno ako pacijent poštuje mjere koje smo mu mi kao terapeut zajedno sa multidisciplinarnim timom odredili, to podrazumijeva poštudu od aktivnosti u akutnoj fazi te kasnije redovito vježbanje te postupno povećanje opterećenja sukladno sa svojim trenutnim stanjem.

4. Literatura

- [1] - <https://www.fizioterapeut.hr/bolesti/ortopedske-i-sportske-ozljede/iliotibijalni-sindrom-itb-sindrom/> , dostupno 17.2.2022.
- [2] - https://www.physio-pedia.com/Hip_Anatomy?utm_source=physiopedia&utm_medium=search&utm_campaign=ongoing_internal , dostupno 19.2.2022.
- [3]- https://www.physio-pedia.com/Psoas_Major , dostupno 19.2.2022.
- [4] - https://www.physio-pedia.com/Psoas_Minor , dostupno 20.2.2022.
- [5] - <https://www.physio-pedia.com/Iliacus> , dostupno 20.2.2022.
- [6] - https://www.physio-pedia.com/Gluteus_Maximus , dostupno 20.2.2022.
- [7] - https://www.physio-pedia.com/Adductor_Magnus , dostupno 20.2.2022.
- [8] - https://www.physio-pedia.com/Adductor_Longus , dostupno 20.2.2022.
- [9] - https://www.physio-pedia.com/Adductor_Brevis , dostupno 20.2.2022.
- [10] - <https://www.physio-pedia.com/Gracilis> , dostupno 21.2.2022.
- [11] - https://www.physio-pedia.com/Pectineus_Muscle , dostupno 21.2.2022.
- [12] - https://www.physio-pedia.com/Gluteus_Medius , dostupno 21.2.2022.
- [13] - https://www.physio-pedia.com/Tensor_Fascia_Lata , dostupno 21.2.2022.
- [14] - https://www.physio-pedia.com/Gluteus_Minimus , dostupno 25.2.2022.
- [15] - https://www.physio-pedia.com/Gemellus_Superior , dostupno 25.2.2022.
- [16] - https://www.physio-pedia.com/Gemellus_Inferior , dostupno 25.2.2022.
- [17] - https://www.physio-pedia.com/Obturator_Internus , dostupno 26.2.2022.
- [18] - https://www.physio-pedia.com/Obturator_Externus , dostupno 2.3.2022.
- [19] - https://www.physio-pedia.com/Quadratus_Femoris , dostupno 2.3.2022.
- [20] - <https://www.physio-pedia.com/Piriformis> , dostupno 2.3.2022.
- [21] - <https://www.physio-pedia.com/Knee> , dostupno 2.3.2022.
- [22] - https://www.physio-pedia.com/Biceps_Femoris dostupno 4.3.2022.
- [23] - https://www.physio-pedia.com/Semimembranosus?utm_source=physiopedia&utm_medium=search&utm_campaign=ongoing_internal dostupno 4.3.2022.

- [24] - https://www.physio-pedia.com/Semitendinosus?utm_source=physiopedia&utm_medium=search&utm_campaign=ongoing_internal , dostupno 4.3.2022.
- [25] - https://www.physio-pedia.com/index.php?title=Popliteus_Muscle&utm_source=physiopedia&utm_medium=search&utm_campaign=ongoing_internal , dostupno 11.3.2022.
- [26] - https://www.physio-pedia.com/Quadriceps_Muscle?utm_source=physiopedia&utm_medium=search&utm_campaign=ongoing_internal , dostupno 12.3.2022.
- [27] - https://www.physio-pedia.com/Rectus_Femoris , dostupno 12.3.2022.
- [28] - https://www.physio-pedia.com/Vastus_Lateralis , dostupno 12.3.2022.
- [29] - https://www.physio-pedia.com/Vastus_Intermedius , dostupno 12.3.2022.
- [30] - https://www.physio-pedia.com/Vastus_Medialis?utm_source=physiopedia&utm_medium=search&utm_campaign=ongoing_internal , dostupno 12.3.2022.
- [31] - https://www.physio-pedia.com/Iliotibial_Band_Syndrome?utm_source=physiopedia&utm_medium=search&utm_campaign=ongoing_internal , dostupno 21.4.2022.
- [32] - https://www.physio-pedia.com/Proximal_Hamstring_Tendinopathy , dostupno 21.4.2022.
- [33] - https://www.physio-pedia.com/Myofascial_Pain , dostupno 25.4.2022.
- [34] - https://www.physio-pedia.com/Patellofemoral_Pain_Syndrome , dostupno 26.4.2022.
- [35] - https://www.physio-pedia.com/Osteochondritis_Dissecans_of_the_Elbow , dostupno 28.4.2022.
- [36] - https://www.physio-pedia.com/Renne_test , dostupno 29.4.2022.
- [37] - https://www.physio-pedia.com/Noble%27s_test , dostupno 2.5.2022.
- [38] - https://www.physio-pedia.com/Ober%27s_Test , dostupno 5.5.2022.
- [39] – Materijali dr.sc.Pavla Vlaheka, dr.med.

5. Popis slika

Slika 2.1. m. Iliopsoas - <https://www.kenhub.com/en/library/anatomy/iliopsoas-muscle>

Slika 2.2 m. Gluteus maximus - <https://www.kenhub.com/en/library/anatomy/gluteus-maximus-muscle>

Slika 2.3. m. Adductor magnus - <https://www.kenhub.com/en/library/anatomy/adductor-magnus>

Slika 2.4. m. Adductor longus - <https://www.kenhub.com/en/library/anatomy/adductor-longus-muscle>

Slika 2.5. m. Adductor brevis - <https://www.kenhub.com/en/library/anatomy/adductor-brevis-muscle>

Slika 2.6 m. Gracilis - <https://www.kenhub.com/en/library/anatomy/gracilis-muscle>

Slika 2.7. m. Pectineus - <https://www.kenhub.com/en/library/anatomy/pectineus-muscle>

Slika 2.8. m. Gluteus medius - <https://www.kenhub.com/en/library/anatomy/gluteus-medius-and-minimus-muscles>

Slika 2.9. m. Tensor fasciae latae - <https://www.kenhub.com/en/library/anatomy/tensor-fasciae-latae-muscle>

Slika 2.10. m. Gluteus minimus - <https://www.kenhub.com/en/library/anatomy/gluteus-minimus-muscle>

Slika 2.11. m. Gemellus superior - <https://www.kenhub.com/en/library/anatomy/superior-gemellus-muscle>

Slika 2.12. m. Gemellus inferior - <https://www.kenhub.com/en/library/anatomy/inferior-gemellus-muscle>

Slika 2.13. m. Obturator internus - <https://www.kenhub.com/en/library/anatomy/obturator-internus-muscle>

Slika 2.14. m Obturator externus - <https://www.kenhub.com/en/library/anatomy/obturator-externus-muscle>

Slika 2.15. m. Quadratus femoris - <https://www.kenhub.com/en/library/anatomy/quadratus-femoris-muscle>

Slika 2.16. m. Piriformis - <https://www.kenhub.com/en/library/anatomy/piriformis-muscle>

Slika 2.17. m. Biceps femoris - <https://www.kenhub.com/en/library/anatomy/biceps-femoris-muscle>

Slika 2.18. m. Semimembranosus -

<https://www.kenhub.com/en/library/anatomy/semimembranosus-muscle>

Slika 2.19. m. Semitendinosus -

<https://www.kenhub.com/en/library/anatomy/semitendinosus-muscle>

Slika 2.20. m. Popliteus - <https://www.kenhub.com/en/library/anatomy/popliteus-muscle>

Slika 2.21. m. Quadriceps - <https://www.kenhub.com/en/library/anatomy/the-quadriceps-femoris-muscle>

Slika 2.22. m. Sartorius - <https://www.physio-pedia.com/Sartorius>

Slika 2.23. Prikaz Renneovog testa - <https://www.youtube.com/watch?v=pKktA1bjQbc> -
Physiotutors

Slika 2.24. Prikaz Nobleovog testa - <https://www.youtube.com/watch?v=PmUGl7ryQOo> –
Physiotutors

Slika 2.25. Prikaz Oberovog testa - https://www.researchgate.net/figure/The-position-of-Ober-test_fig1_314262750

Slika 2.26. Prikaz izvođenja prve vježbe istezanja – materijali dr.sc.Pavao Vlahek, dr.med.

Slika 2.27. Prikaz izvođenja 2. vježbe istezanja - materijali dr.sc.Pavao Vlahek, dr.med.

Slika 2.28. Prikaz izvođenja vježbe jačanja mišića glutealne regije - materijali dr.sc.Pavao Vlahek, dr.med.

Slika 2.29. Prikaz vježbe za jačanje mišića iliotibijalne sveze - materijali dr.sc.Pavao Vlahek, dr.med.

Slika 2.30. Prikaz vježbe za jačanje abduktora kuka - <https://www.physio-pedia.com/File:Hips1.jpg>

Slika 2.31. Prikaz vježbe bočnog hoda sa elastičnom trakom –
https://www.v2mshop.com/?product_id=226430212_33

Slika 2.32. Prikaz vježbe bočnog planka - <https://experiencelife.lifetime.life/article/break-it-down-the-side-plank/>

