

# Fizioterapijski pristup nakon operacije folikularnog adenoma štitnjače

---

Vidaček, Ivana

Undergraduate thesis / Završni rad

2022

Degree Grantor / Ustanova koja je dodijelila akademski / stručni stupanj: **University North / Sveučilište Sjever**

Permanent link / Trajna poveznica: <https://um.nsk.hr/um:nbn:hr:122:750453>

Rights / Prava: [In copyright](#) / [Zaštićeno autorskim pravom.](#)

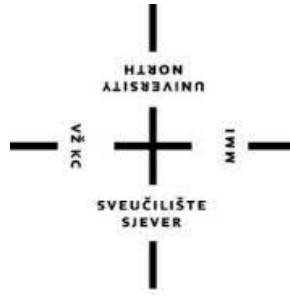Download date / Datum preuzimanja: **2025-02-23**



Repository / Repozitorij:

[University North Digital Repository](#)





**Sveučilište  
Sjever**

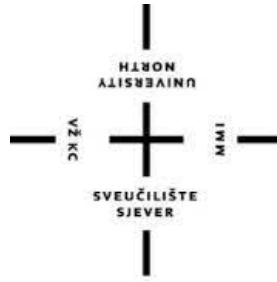Završni rad br. 151/FIZ/2022

# **Fizioterapijski pristup nakon operacije folikularnog adenoma štitnjače**

Ivana Vidaček 4478/336

Varaždin, rujan 2022. godine





**Sveučilište  
Sjever**

Odjel za fizioterapiju

Završni rad br. 151/FIZ/2022

# **Fizioterapijski pristup nakon operacije folikularnog adenoma štitnjače**

## **Student**

Ivana Vidaček 4487/336

## **Mentor**

Doc.dr.sc. Manuela Filipec

Varaždin, rujan 2022. godine

## Prijava završnog rada

### Definiranje teme završnog rada i povjerenstva

ODJEL	Odjel za fizioterapiju		
STUDIJ	preddiplomski stručni studij Fizioterapija		
PRISTUPNIK	Ivana Vidaček	JMBAG	0336040855
DATUM	24.08.2022.	KOLEGIJ	Fizioterapija I
NASLOV RADA	Fizioterapijski pristup nakon operacije folikularnog adenoma štitnjače		
NASLOV RADA NA ENGL. JEZIKU	Physiotherapy approach after thyroid follicular adenoma surgery		

MENTOR	Manuela Filipec	ZVANJE	doc. dr. sc.
ČLANOVI POVJERENSTVA	1. Jasminka Potočnjak, mag.physioth., pred., predsjednik		
	2. doc. dr. sc. Manuela Filipec, mentor		
	3. Valentina Novak, mag. med. techn., član		
	4. doc. dr.sc. Ivan Milas, zamjenski član		
	5.		

### Zadatak završnog rada

BROJ	151/FIZ/2022
OPIS	Folikularni adenom dobroćudna je novotvorina koja raste sporo i dugo te ne uzrokuje nikakve simptome, a čvor manji od 1 cm se ne može ni palpirati. Dijagnoza započinje sa dobrom anamnezom, kliničkim pregledom, ultrazvukom, punkcijom pod kontrolom ultrazvuka, scintigrafijom te biopsijom tkiva koji se uzima tijekom operacije. Od operativnih tehnika najčešće se koristi lobektomija koja podrazumijeva odstranjivanje jednog cijelog režnja. Fizioterapija je važan dio liječenja jer omogućuje održavanje, razvijanje, te obnovu funkcionalnih sposobnosti koje omogućuju bolesniku kvalitetniji oporavak te povratak u svakodnevni život. Fizioterapeutska intervencija započinje već u jedinici intenzivnog liječenja s ciljem sprječavanja upala pluća i tromboembolijskih komplikacija, a kasnije se provode vježbe koje se doziraju individualno prema mogućnostima pacijenta i prema rezultatima procjene.

ZADATAK URUČEN

01.09.2022.

POTPIS MENTORA

M. Filipec

SVEUČILIŠTE  
SJEVER  
OPPIVNICI  
SVEUČILIŠTE SJEVER

## **Zahvala**

*Zahvaljujem se svojoj mentorici doc. dr. sc. Manuli Filipić na ljubaznosti, strpljenju i pomoći tijekom pisanja ovog završnog rada.*

*Posebno hvala mojoj prijateljici na priloženoj medicinskoj dokumentaciji, koja je služila kao materijal kod izrade ovog završnog rada.*

*Također se zahvaljujem svojoj obitelji, prijateljima i dečku na podršci i razumijevanju tijekom studiranja.*

## Sažetak

Štitna žlijezda dio je endokrinog sustava, koja je smještena je na anteriornoj strani vrata. Malen je organ koji utječe na rad svih organa u organizmu. Sklona je patološkim procesima kao što su hipertireoza, hipotireoza, gušavost, čvorovima te tumorima. Čvorovi štitnjače danas se sve više otkrivaju posebice kod žena, i to u mlađoj životnoj dobi. Velika većina čvorova nije ozbiljan problem i ne uzrokuju probleme te su rijetko povezani s tumorima štitnjače. Tumore štitnjače dijelimo na adenokarcinome i adenome, najčešći dobroćudni tumor je adenom. Adenome karakteriziraju potpuna vezivna čahura, jasna razlika u građi unutar čahure i izvan nje, obično su u obliku čvora koji se slučajno otkriju i to najčešće na sistematskom pregledu. Folikularni adenom dobroćudna je novotvorina koja raste sporo dugo i ne uzrokuje nikakve simptome, a čvor manji od 1 cm se ne može ni palpirati. Dijagnoza započinje sa dobrom anamnezom, kliničkim pregledom, ultrazvukom, punkcijom pod kontrolom ultrazvuka, scintigrafijom kojom se dobije uvid u čvor dali je hladan ili vruć, te biopsijom tkiva koji se uzima tijekom operacije. Od operativnih tehnika najčešće se koristi lobektomija koja podrazumijeva odstranjivanje jednog cijelog režnja, te se njome ujedno rješava većina dobroćudnih i patoloških promjena na štitnjači. Danas su komplikacije nakon operacije smanjenje na minimum zbog napredne tehnologije, ali i vještine operatera. Fizioterapija se i danas smatra nepotrebnom u pojedinim kliničkim područjima, pa tako i u onkologiji. Pojam tumor ljudi najčešće vežu uz pojmove bol i smrt što je glavni razlog smatranja da je fizioterapija nepotrebna kod onkoloških bolesnika. No zapravo ona je važan dio liječenja, jer omogućuje održavanje, razvijanje, te obnovu funkcionalnih sposobnosti koje omogućuju bolesniku kvalitetniji oporavak te povratak u svakodnevni život. Fizioterapeutska intervencija započinje već u jedinici intenzivnog liječenja s ciljem sprječavanja upala pluća i tromboembolijskih komplikacija, a kasnije se provode vježbe koje se doziraju individualno prema mogućnostima pacijenta i prema rezultatima procjene. Stoga su fizioterapeuti jako važan dio onkološke rehabilitacije, zato što postoji veliki broj znanstvenih dokaza koji pokazuju značajnu ulogu fizioterapije u smanjenju simptoma bolesti i komplikacija.

**Ključne riječi:** štitnjača, folikularni adenom, onkološka rehabilitacija

## **Abstract**

The thyroid gland is a part of the endocrine system and it is located on the front part of the neck. It is a small organ that has an effect on all the organs. It is prone to having pathophysiological conditions such as hyperthyroidism, hypothyroidism, goiter, problematic thyroid nodules and tumors. Thyroid nodules are lately found among women of young age. In most cases, the nodules aren't a serious problem and they are rarely connected to thyroid tumours. Thyroid tumors can either be adenocarcinoma cancers or adenomas. In most cases adenoma, which is a benign tumour, is the most common type of thyroid tumour. Blocked salivary gland capsules are a well known characteristic of having an adenoma. There is a difference of the inner and outer thyroid gland capsule structure. Most blocked salivary gland capsules are detected during regular routine check ups. Follicular adenoma is a benign tumour which grows slowly for a long time and doesn't show any symptoms. Its nodule can be smaller than 1 cm and it can't be palpated. The diagnosis starts with a good anamnesis, a check up with the ultrasound and puncture. Thyroid scintigraphy discovers if the nodule is hot or cold. The most common operative techniques are thyroidectomy which removes one or two thyroid lobes in order to remove most benign and cancerous thyroid structures. Today, most postoperative complications rarely happen due to today's modern technology. In some clinical field, such as oncology, physiotherapy is considered as a less important part of healing. However, it is an important part of treatment because it provides and functionally maintains the patient's ability during rehabilitation and helps them return to everyday activities. The physiotherapy intervention begins during intensive care and its goal is to prevent pneumonia and such other thrombolytic complications. Later on, exercises which are well dosed and individually adapted to every patient considering their evaluation results. Many scientific results prove that physiotherapy is a very important factor during oncology treatment.

**Key words:** thyroid, follicular adenoma, oncology rehabilitation



## **Popis kratica**

**TRH-** Tireotropin oslobađajući hormon

**TSH-** Tirodni stimulirajući hormon

**T3-** Trijodtironin

**T4-**Tiroksin

**Ft3-** Slobodni trijodtironin

**Ft4-** Slobodni tiroksin

**Hz-** Herc

**mL-** Mililitar

**CM-** Centimetar

**99m Tc-** Tehnecijum 99m

# Sadržaj

1. UVOD .....	1
2.PATOFIZIOLOGIJA .....	2
2.1. Hipotireoza .....	2
2.1.1.Primarna hipotireoza .....	2
2.1.2. Hipotireoza uzrokovana smanjenim stvaranjem TRH-a u hipofizi .....	3
2.1.3. Hipotireoza uzrokovana smanjenim lučenjem TSH-a u hipotalamusu.....	3
2.2. Hipertireoza .....	4
2.3. Jednostavna guša .....	6
3. FOLIKULARNI ADENOM .....	7
3.1. Epidemiologija i etiologija .....	7
3.2. Klinička slika .....	7
4. DIJAGNOSTIKA .....	8
4.1. Anamneza .....	8
4.2. Klinički pregled .....	8
4.3. Laboratorijski testovi .....	8
4.4. Ultrazvuk štitnjače .....	9
4.5. Citološka punkcija pod kontrolom ultrazvuka.....	10
4.6. Scintigrafija štitnjače .....	11
5. KIRURŠKO LIJEČENJE TUMORA .....	12
5.1. Lobektomija .....	12
5.2. Istmektomija .....	12
5.3. Lobektomija s djelomičnom ili subtotalnom resekcijom drugog režnja .....	12
5.4. Komplikacije nakon operacije .....	13
6. FIZIOTERAPIJSKI PRISTUP NAKON OPERACIJE GLAVE I VRATA .....	14
6.1. Fizioterapija u onkološkoj rehabilitaciji .....	14

6.2. Fizioterapijska procjena.....	15
6.3. Prijeoperacijska priprema .....	16
6.4. Fizioterapijska intervencija.....	17
6.4.1. Rana poslijeoperacijska fizioterapija .....	17
6.4.2. Kasna poslijeoperacijska fizioterapija .....	20
7. PRIKAZ SLUČAJA .....	25
8. ZAKLJUČAK .....	27
9. LITERATURA .....	28
10. POPIS SLIKA .....	30
11. POPIS TABLICA.....	30

## 1. UVOD

Štitnjača je mala žlijezda leptirastog oblika koja se nalazi na anteriornoj strani vrata. Sastoji se od desnog i lijevog režnja koji su međusobno povezani vodoravnim djelom, te teži svega 20 grama. Organ je kojeg vrlo često zahvaćaju poremećaji koji se manifestiraju kao nodusi. Tumori štitne žlijezde dijele se na zloćudne i dobroćudne. Kada govorimo o dobroćudnim tumorima tada govorimo o adenomima, koji su najčešće solitarni, jasno izraženi i ograničeni od okolnog tkiva, cjelovitom vezivnom čahurom. Folikularni adenom dobroćudni je tumor koji je građen od folikularnih stanica, raste dugo i sporo i ne uzrokuje nikakve upadljive simptome. Dijagnoza uključuje uzimanje detaljne anamneze, kliničkoga pregleda, ultrazvučnog pregleda, laboratoriskih pretraga, citološke punkcije pod kontrolom ultrazvuka, scintigrafije štitnjače te kirurške biopsije. Od operativnih zahvata najčešće se koristi lobektomija te lobektomija s djelomičnom ili subtotalnom resekcijom dugog režnja. Lobektomija podrazumijeva kirurško odstranjivanje samo jednog režnja, a drugi operativni zahvat podrazumijeva odstranjivanje jednog cijelog i manjeg ili većeg dijela drugog režnja. Pod komplikacije kirurškog liječenja spadaju infekcije, krvarenja, te ozljede povratnog živca. Napredovanje medicine dovelo je do maksimalnog smanjenja rizika od komplikacija. Da bi se pacijentu omogućila veća kvaliteta života potrebno je pružiti fizioterapeutske tretman već u samoj pripremi za operaciju te u razdoblju oporavka. Pomoć od početka procesa liječenja te educiranje pacijenta važan je zadatak fizioterapeuta. Fizioterapeut svojim znanjem i vještinama priprema pacijenta za nadolazeće situacije, pomaže mu u savladavanju svakodnevnih aktivnostima, pruža mu psihološku potporu kako bi mu olakšao borbu s bolešću. Ako osoba nema ostvarenu najveću moguću kvalitetu života čije bi ostvarenje trebalo biti glavni cilj tretmana, tada taj tretman nije cjelovit.

## 2.PATOFIZIOLOGIJA

### 2.1. Hipotireoza


Hipotireoza je stanje smanjenog stvaranja hormona štitnjače [1]. Najčešći je poremećaj funkcije štitnjače uz pojavnost od 1 do 2% u žena i 0.2% u muškaraca [2].

Uzrok smanjenog rada štitnjače može biti bolest štitnjače, zbog nedovoljnog lučenja tiroidnog stimulirajućeg hormona, ili zbog smanjenog lučenja tireotropnog oslobađajućeg hormona u hipotalamusu. Smanjeni rad štitnjače najčešći je uzrok problema s rastom kod djece te usporenog fizičkog i mentalnog razvoja [1].

#### 2.1.1.Primarna hipotireoza

Razlog povećanog lučenja TSH-a leži u nedostatku hormona štitnjače, koji će rezultirati povećanjem štitnjače, pojačati njezinu aktivnost, te pridonositi razvoju gušavosti. Kada taj kompenzacijski odgovor nije dovoljan, razvija se hipotireoza. Ako nedostaje osnovno tkivo štitnjače (nepravilan razvoj organa fetusa, tireodektomija), guše neće biti ni uz maksimalan učinak TSH-a (hipotireoza bez gušavosti) Rezultat tog poremećaja će kod djece rezultirati zaostalost u fizičkom i mentalnom razvoju, koja se može vidjeti kod porođaja ili kroz nekoliko mjeseci djetetovog života [1].

Najčešći uzrok primarne hipotireoze je Hashimotova bolest a riječ je o autoimunom tireoiditisu (Slika 2.1.1) [1].



*Slika 2.1. 1. Prikaz štitne žlijezde osobe koja ima hipotireozu*

(Izvor: <https://www.emedihealth.com/glands-hormones/thyroid/treat-hypothyroidism>)

### 2.1.2. Hipotireoza uzrokovana smanjenim stvaranjem TRH-a u hipofizi

Najčešće nastaje nakon patoloških procesa na samoj štitnoj žlijezdi, nakon operacije ili pak zračenja, njezina pojavnost kreće se manje od 5%. Bolesnici sa tom vrstom hipotireoze imaju nisku ili pak normalnu razinu TSH-a. Terapija koja uključuje davanje TRH-a ne pomaže u poboljšanju stanja [1].

### 2.1.3. Hipotireoza uzrokovana smanjenim lučenjem TSH-a u hipotalamusu

Uzrok ove vrste hipotireoze može se pronaći u nedovoljnom izlučivanju TRH-a ili uslijed poremećaja u hipotalamusu. Za hipotireozu uobičajno je da pacijenti imaju nisku razinu TSH. Liječenje uključuje davanje TRH kojim se povećava lučenje TSH-a i hormona štitnjače [1].

## 2.2. Hipertireoza

Hipertireoza označava stanje povećane proizvodnje hormona štitnjače koja je karakteristična za osobe ženskog spola. Pojavljuje se između 30 i 50 godine života [3]. Gravesova bolest je u oko 80% slučajeva uzročnik pojačanog rada štitnjače (slika 2.2.1). Ostalih 19% uzrokuju toksični adenom i toksična multinoduzna struma, a u ostalih 1% spadaju ostali uzročnici [4].

Metabolizam bolesnika je ubrzan, što dovodi do iscrpljenja i često je pridružena emotivna nestabilnost koju prati promjenjivo raspoloženje. Još od nekih simptoma koje bolesnici imaju jesu ubrzan rad srca, nedostatak daha u naporu, gubitak tjelesne težine, slabost, nemir, znojenje, grčevi u mišiću i nepravilnost menstrualnog ciklusa u žena (Tablica 1.). Hipertireoza je često praćena nedostatkom zraka, povećanjem štitnjače, toplom i vlažnom kožom te prorijeđenom kosom [3].



*Slika 2.2. 1. Prikaz oči osobe sa Gravesovom bolešću*

(Izvor: <https://ordinacija.tv/gravesova-ili-bazedovljeva-bolest-simptomi-licenje/>)

*Tablica 1. Simptomi hipoktivnosti i hiperaktivnosti štitne žlijezde*

(Izvor: Kusić Z i suradnici; Hipertireoza. Zagreb: Medicinska naklada, 2016.

R. Mladina i suradnici. Otorinolaringologija: Školska knjiga, Zagreb, 2008.)

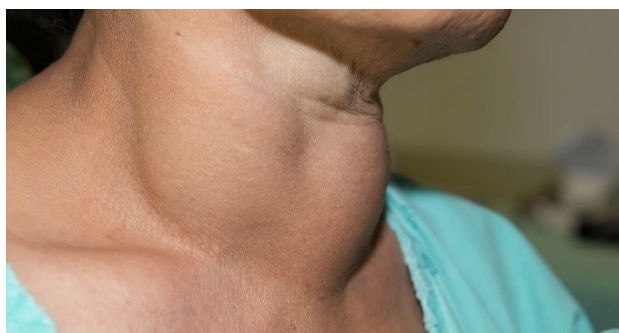
<b>Karakteristike</b>	<b>Hipotireoza</b>	<b>Hipertireoza</b>
<b>Emocije</b>	Neraspoloženje, Psihička usporenost	Nervoza, nemir
<b>Metabolizam</b>	Usporen	Ubrzan
<b>Glad</b>	Smanjen	Povećan
<b>Temperatura</b>	Osjetljivost na hladnoću	Osjetljivost na toplinu
<b>Mišićni sustav</b>	Slabost mišića	Grčevi mišića
<b>Tjelesna težina</b>	Dobivanje na težini	Gubljenje na težini
<b>Kosa</b>	Lomljiva, gruba	Prorijeđena kosa
<b>Srčani ritam</b>	Usporen	Pojačan rad srce
<b>Spavanje</b>	Pospanost	Loš san
<b>Menstrualni ciklus</b>	Obilno i produženo krvarenje, neplodnost	Neredovit ili pak izostanak
<b>Krvni tlak</b>	Snižen	Povišen
<b>Oči</b>	Spušteni kapci	Izbočene oči
<b>Probava</b>	Zatvor	Učestala stolica



### 2.3. Jednostavna guša

Jednostavna guša ili struma je svako povećanje štitne žlijezde koja nije posljedica upalnoga ili neoplastičnog proces [1]. Može biti endemska i sporadična. Endemska je češća u krajevima gdje nedostaje joda u zemlji hrani i vodu. U nekim dijelovima svijeta hrana sadržava kemikalije koje izazivaju gušu a to su: kelj, kupus, cvjetača, prokulica i repa [4]. Bolest je češća u žena te je palpatorno i vizualno je povećana, a katkada veličina štitnjače može uzrokovati i pritisak na okolne organe ( Slika 2.3.1). Najčešće pritišće jednjak i dušnik , uzrokujući time smetnje pri gutanju i otežano disanje. Štitnjača se normalno povećava u trudnoći, dojenju, i pubertetu [5].

Obiteljska povezanost pojave guše ukazuje na genetsku predispoziciju. Sporadičnu gušu nije potrebno liječiti kao, i bolesnike s manjim čvorastim gušama. Kirurško liječenje namijenjeno je pri naglom i značajnom rastu čvorova, vjerojatnosti pojave kompresije okolnih tkiva, kao i sumnje na malignitet. Za prevenciju gušavosti izuzetno je važno jodiranje kuhinjske soli, čime se osigurava dovoljan unos joda [5].



*Slika 2.3. 1. Prikaz osobe sa povećanom gušom*

(Izvor: <https://www.endocrine.org/patient-engagement/endocrine-library/goiter>)

### 2.4. Dobročudne novotvorine štitnjače

Najčešća dobroćudna novotvorina štitne žlijezde je adenom, koji se često zamjenjuje sa čvorovima guše koji nisu pravi tumori. Adenome karakteriziraju potpuna vezivna čahura, jasna razlika u građi unutar čahure i izvan nje, jednolična histološka slika, te pritisak na okolno tkivo štitnjače [4].

### 3. FOLIKULARNI ADENOM

Folikularni adenom (*lat. Adenom folliculare*) dobroćudna je novotvorina štitne žlijezde koja je građena od folikularnih stanica [4].

#### 3.1. Epidemiologija i etiologija

Folikularni adenomi česte su novotvorine i nalaze se u oko 3-7% odraslih osoba, prava se incidencija ne može točno utvrditi. Njihova pojava najviše se bilježi kod mlađe populacije, no može se pojaviti i u ostalim dobnim skupinama. Češća je kod ženskog spola. Ne postoji dokaz o tome koji čimbenici ukazuju na pojavnost adenoma [4].

#### 3.2. Klinička slika

Folikularni adenom je benigna, neinvazivna neoplazma čije stanice pokazuju diferencijaciju folikularnog epitela bez jezgre [4]. Ne uzrokuju fizičke simptome jer rastu sporo i dugo. Vidljivost dostižu nakon što postignu veličinu veću od 1 cm [6]. Vidljivi su kroz povećanje štitnjače u obliku čvorića, debljina njihove čahure je varijabilna te se kreće od 2-3 cm pa do 10 cm. Mikroskopski je čahura tanka ili blago zadebljana, boja može biti sivo-bijela do crveno-smeđe. Arhitekturno pokazuju varijacije tipova i rastu od normofolikularnog makro i mikrofolikularnog do tubularnog. Obično su hladni čvorovi, koji ne primaju radioaktivni jod, izraz toksični adenom rabi se za adenome koji sintetiziraju hormone štitnjače i na radioizotopskom se pregledu očituju kao topli čvor. Adenomi imaju dobro prognozu i ne prolaze u maligne tvorbe [4].

## 4. DIJAGNOSTIKA

### 4.1. Anamneza

Anamneza je najvažniji dio kliničkog pregleda. U utvrđivanju anamneze pacijentu se postavljaju pitanja o simptomima koje osjeća. Važno je saznati o subjektivnim senzacijama koje pacijent osjeća, poput teškoća pri gutanju, osjećaju knedle u grlu te promuklosti. Može se pojaviti i oteklina limfnih čvorova. U situaciji gdje pacijent sam pronađe čvorić vrlo je važno saznati brzinu rasta opisanog čvora te koliko dugo pacijent ima simptome. Sljedeća stvar na koju se treba osvrnuti jesu čimbenici za razvoj tumora, neki od čimbenika koji uzrokuju tumor su primjerice značenje glave i vrata u dječjoj dobi. Zatim pacijenta pitamo o obiteljskoj anamnezi i o povijesti bolesti štitnjače ukoliko ona postoji [7].

### 4.2. Klinički pregled

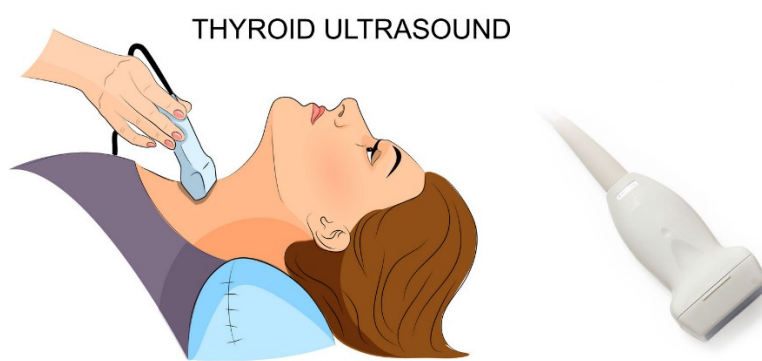
Uključuje palpaciju, inspekciju, osluškivanje štitnjače, te direktnu laringoskopiju. Kod pregleda vrata potrebno je procijeniti veličinu i oblik štitnjače, štitnjača palpirana na dodir ukazuje na zdravstveni problem. Karakter čvora na štitnjači može se utvrditi palpacijom koja se obavlja na način da liječnik stoji iza pacijenta i ruke ima položene na pacijentovom vratu. Osluškivanjem štitnjače dobiva se uvid u njezinu prokrvljenost [7].

### 4.3. Laboratorijski testovi

Hormoni koji ukazuju na normalnu funkcionalnost štitnjače su: T3, T4, i TSH (tiroidni stimulirajući hormon). O hiperaktivnosti govorimo kad su razine T3 i T4 povišene, a kada su te vrijednosti snižene tada se govori o hipotireozu, kod tumora štitnjače razine T3 i T4 su u granicama normale. Kod dobroćudnih novotvorina štitnjače razine f3 i f4 su povišene [8]. U ranom postoperativnom razdoblju nakon operativnog zahvata odstranjivanja štitnjače nužno je kontrolirati serumsku razinu kalcija [9].

#### 4.4. Ultrazvuk štitnjače

Pregled štitnjače ultrazvukom omogućuje uvid u morfološki status štitnjače. Na temelju pregleda dobiva se uvid u njezinu veličinu i strukturu. Svaka patološka promjena koja mijenja strukturu tkiva dovodi do promjene ehografske slike, bilo to povećanje ili smanjenje folikula, limfocita, tumorskih stanica, upale i dr. Pregled štitnjače ultrazvukom je brza, jednostavna, te bezbolna dijagnostička metoda, za koju nije potrebna nikakva posebna priprema pacijenta. Pretraga se može izvoditi kod svih dobnih skupina, uključujući malu djecu i trudnice. Najbolje sonde za pregled štitnjače su linearne (Slika 4.5.1.), kratko fokusirane sonde duljine 4-5 cm, te frekvencije 5-13 Hz. Pregled se izvodi u ležećem položaju na leđima sa ispruženim vratom te zabačenom glavom ( Slika 4.5.1.). Kod pisanja nalaza treba navesti veličinu režnjeva i istimusa. Normalna masa štitnjače iznosi 12-20 g [6]. Također treba navesti ehostrukturu štitnjače, je li struktura štitnjače uredna ili postoje li promjene u njezinoj strukturi ili veličini. Vide li se promjene poput cisti ili čvorića treba opisati njihovu strukturu, veličinu te lokalizaciju [10].

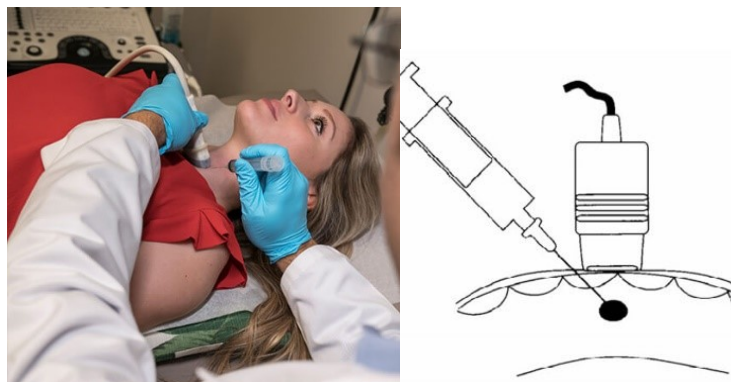


*Slika 4.5. 1. Prikaz ultrazvučnog pregleda i linearne sonde*

(Izvor: <https://www.vectorstock.com/royalty-free-vector/ultrasound-diagnostics-of-thyroid-vector-17461447>)

#### 4.5. Citološka punkcija pod kontrolom ultrazvuka

Postala je dio rutinskog pregleda, te se može obaviti odmah nakon ultrazvučnog pregleda, te objediniti nalaze na temelju kojih se postavlja dijagnoza i donosi odluka o daljnjem dijagnostičkom i terapijskom postupku. Kvržice na vratu koje se mogu palpirati prstima mogu se punktirati bez kontrole ultrazvuka [10]. Čvorove manje od 1 cm ne treba punktirati osim ako ne postoji sumnja na zloćudni tumor. Ako se sumnja na malignitet tada se mogu punktirati i mali čvorići veličine 3-5 mm ili mali limfni čvorovi [10]. Prilikom punkcije limfnih čvorova na vratu, a također i za druge patološke tvorbe na vratu potrebno je označiti preciznu lokalizaciju punktiranih čvorova, što je važno za usporedbu ehografskih i citoloških nalaza, ali i za kontrolne preglede [10]. Za ovaj dijagnostički postupak nije potrebna nikakva dodatna priprema bolesnika, i nema kontraindikacija, osim u bolesnika koji su skloni krvarenju i koji su pod antikoagulantnom terapijom. Bolesnik leži na leđima sa ispruženom glavom ( slika 4.6.1.) kao i za vrijeme ultrazvučnog pregleda. Koža vrata se dezinficira, te lokalna anestezija nije potrebna. Zatim se stavlja sterilno parafinskom ulje ili sterilni gel radi boljeg kontakta sonde i kože. Ciljana punkcija obično se radi *free hand* odnosno slobodnom rukom, lokalizira se lezija koju želimo punktirati uz rub sonde, gdje se uvodi igla, koso ispod srednjeg dijela sonde. Igla se vidi cijelom duljinom na ekranu, a njezin se vrh usmjeruje u određenu leziju iz koje se izvlači sadržaj za citološku analizu. Za punkciju se rabe tanke igle širine lumena 0.6-0.7 mm. Materijal iz brizgalice ispuše se na predmetna stakalca te se priprema za citološku analizu [10].

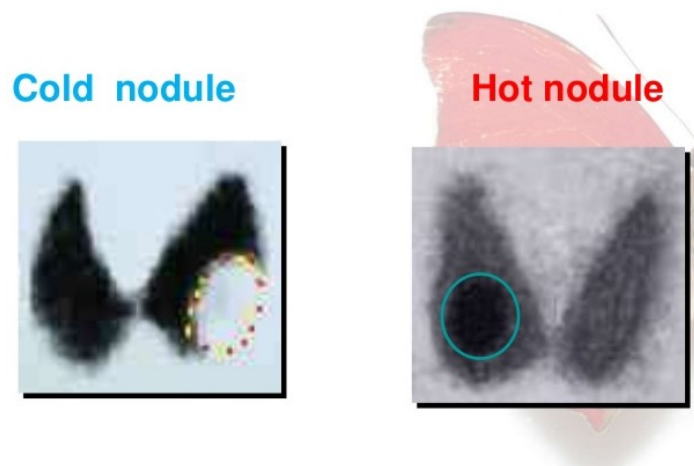


Slika 4.6. 1. Prikaz citološke punkcije pod kontrolom ultrazvuka

(Izvor: <https://www.alexanderluriemd.com/services/biopsies/>)

#### 4.6. Scintigrafija štitnjače

Nuklearnomedicinska dijagnostička slikovna metoda koja omogućuje prikaz funkcionalnog tkiva štitnjače [11]. Pomoću scintigrafije može se saznati položaj i veličinu štitnjače. Razlikovati hipertireozu i tireoiditis. Scintigrafija se primjenjuje kod multinodularne guše utvrđivanja uzroka hipertireoze, ektopičnog tkiva štitnjače, obradbe nejasne mase na vratu ili substernalne mase, kod sumnje na subakutnih ili postpartalni tireoiditis i tijekom obradbe kongenitalne hipotireoze[10]. Scintigrafija se najčešće primjenjuje u obradbi bolesnika sa čvorovima štitnjače, osobito kad je u laboratorijskim nalazima snižen tireotropin u serumu. Postoje dvije vrste čvorova: hladni čvor i topli čvor (slika 4.7.1.). Hladni čvor je bez funkcije koji ne nakuplja ili slabije nakuplja radiofarmak, njih treba punktirati da se isključi malignitet. Nefunkcionalni čvor može biti cista, fibroza, hemoragija, tireoiditis, adenom, adenomatozna hiperplazija, a samo u 5-15% karcinom štitnjače. Vrući čvorovi se prikazuju intenzivnije od okolnog tkiva štitnjače i označuju funkcionalne čvorove koji ne zahtijevaju daljnju obradbu osim u slučaju hipertireoze. Vrući čvor (4.7.1.) isključuje zloćudnost [10]. Scintigrafija se ne smije primijeniti kod trudnica i dojilja, odnosno dojilja može nastaviti dojiti 24h nakon pretrage [10].



*Slika 4.7. 1. Slikoviti prikaz hladnog i toplog čvora štitnjače*

(Izvor: [https://www.slideshare.net/Saudi\\_nmc/nuclear-medicine-thyroid-procedurescan](https://www.slideshare.net/Saudi_nmc/nuclear-medicine-thyroid-procedurescan))

## 5. KIRURŠKO LIJEČENJE TUMORA

### 5.1. Lobektomija

Najčešće izvođena operacija štitnjače te se smatra temeljnom operacijom štitnjače. U zahvatu se odstranjuje samo jedan režanj. Većinu dobroćudnih novotvorina rješava se uz pomoć tog zahvata [12].

### 5.2. Istmektomija

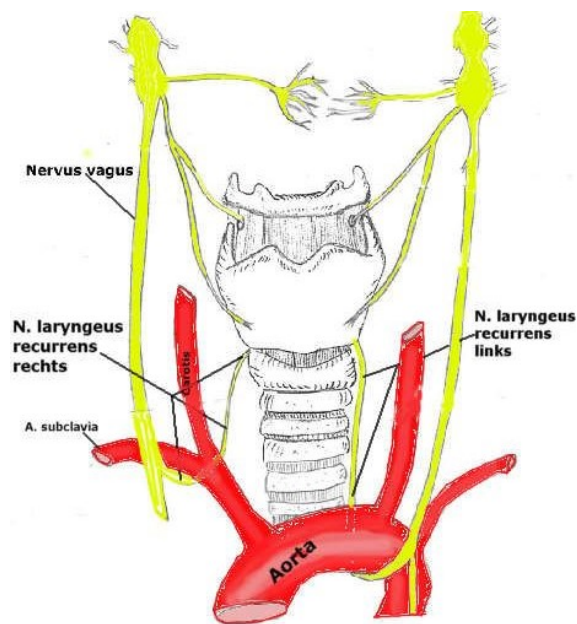
Zahvat koji se primjenjuje rjeđe nego lobektomija a uključuje odstranjivanje isthmusa te očuvanje režnjeva. Zahvat je namijenjen za bolesnike s dobroćudnim čvorom isthmusa, s uvjetom da su svi nalazi prije operacije uredni, te da su oba režnja uredne strukture [12].

### 5.3. Lobektomija s djelomičnom ili subtotalnom resekcijom drugog režnja

Kirurški je zahvat kod kojeg se odstranjuje jednoga cijeloga i manjega ili većega dijela drugog režnja. Takva vrsta zahvata namijenjena je za pacijente koji imaju dobroćudne novotvorine u oba režnja. U režnju gdje se nalazi zdravo tkiva odstranjuje se samo onaj dio koji je oboljeli [12].

#### 5.4. Komplikacije nakon operacije

Glavne komplikacije kirurškog zahvata osim krvarenja i infekcije su ozljeda povratnog živca, postoperativna tireotoksična kriza, hipoparatiroidizam te hipotireoza [12]. Krvarenje kao najranija poslijeoperacijska komplikacija može pacijenta dovesti do životne ugroženosti. Kao moguća komplikacija pojavljuje se nakupljanje krvi na operiranom djelu ako se ne može sanirati tada se pacijent podvrgava ponovnom zahvatu. Ozljeda povratnog živca odnosno *nevrus recurrens* (Slika 6.1.) zbog napredovanje medicine danas je rijetka. Uzrok može biti gruba kirurška tehnika ili zaustavljanje krvarenja u neposrednoj blizini navedenog živca. Posljedica te ozljede jesu promuklost koja je privremene naravi te se povlači za nekoliko tjedana ili mjeseci. Zbog otpuštanja velike količine hormona nastaje hipotireoza [12]. Problem sa kalcijem nastaje zbog nemogućnosti stanica da izlučuju dovoljnu količinu hormona u krv, stanje nastaje nekoliko dana nakon operacije [12]. Uzrok tog stanja je ozljeđivanje štitnjače, te je moguće izlječenje uz propisanu medikamentoznu terapiju [12].



Slika 5.4. 1. Prikaz povratnog živca

(Izvor: <https://tr.pinterest.com/pin/511369732664723228/>)



## 6. FIZIOTERAPIJSKI PRISTUP NAKON OPERACIJE GLAVE I VRATA

### 6.1. Fizioterapija u onkološkoj rehabilitaciji

Fizioterapija je važan dio procesa medicinske rehabilitacije u onkološkoj medicini [13]. Znanstveno je dokazano da fizioterapija ima veliku ulogu u liječenju pacijenta koji boluju od tumora [14]. Ona omogućuje održavanje, razvijanje, te obnovu funkcionalnih sposobnosti koje omogućuju bolesniku kvalitetniji oporavak te povratak u svakodnevni život [13]. Pri tome se fizioterapeut koristi različitim postupcima i tehnikama za povratak pacijenta u svakodnevne aktivnosti. Fizioterapeut rehabilitaciju započinje već u samoj jedinici intenzivnog liječenja. Svakog pacijenta treba gledati individualno te liječiti prema dogovoru ostalih članova koji sudjeluju u liječenju pacijenta. Onkološka rehabilitacija ima pojedine specifičnosti kao što su aktivnosti, kvaliteta života, te edukacija koja se koristi radi prevencije nastanka komplikacija liječenja [13]. *Cost benefit* dio je razvijenog društva koji omogućuje povratak bolesnika u svakodnevni život, s ciljem promjene stajališta u javnosti da se od raka ne umire, te da se može živjeti još niz godina uz podršku cijelog onkološkog tima te nezaobilaznog rehabilitacijskog tima [13]. Rehabilitacija je postupak uspostavljanja optimalne razine osjetilne fizičke, intelektualne, psihičke i socijalne učinkovitosti u osobe da stekne što veću neovisnost [15].

## 6.2. Fizioterapijska procjena

Fizioterapijska procjena temelji se na SOAP modelu, koji omogućuje uspješnu komunikaciju između fizioterapeuta i ostalih članova tima.

**S- subjective-** To je prikupljanje varijabilnih informacija koji se temelje na obiteljskoj anamnezi i pacijentovom doživljaju simptoma . Na početku razgovora definira se problem koji prati medicinsku dijagnozu. Iz subjektivne procjene dobiva se informacija o pacijentovom stanju, životnim navikama i obiteljskoj anamnezi. Pomoću podataka koji su sakupljeni subjektivnom procjenom možemo prijeći na objektivnu procjenu [13].

**O- objective** Objektivnim pregledom se dobivaju podaci koji su mjerljivi, točni te se bilježe, analiziraju i kasnije tumače odnosno preciziraju [16]. Oni se prikupljaju kroz opservaciju, palpaciju testova, i mjernih postupaka. Opservacijom fizioterapeut dobije uvid u pokretljivost i način kretanja pacijenta, te potrebu korištenja pomagala, uočava i bilježi odstupanja od normalnog. Fizioterapeut opservira i stanje kože, odnosno gleda stanje kože, prisutnost crvenila, bljedilo, prisustvo/ odsustvo dlaka, edema, hematoma. ožiljaka. Fizioterapeutski alati koji se koriste u objektivnom pregledu jesu centimetarska traka i goniometar [17]. Palpacijom se otkrivaju razlike temperaturi kože i vlažnosti, odnosno provjerava se stanje kože, potkožnog tkiva, tetive, kosti, zglobovi, žile i živci. Također se pregledaju bolna i neosjetljiva mjesta, i bilježe se na numeričkoj skali koja se kreće od 1 do 4, pri tome 1 označava verbalno iskazivanje boli, a 4 da bolesnik ne percipira palpaciju mjesta koje se palpira [16].

**A-assessmet-** Analiza je rezultat subjektivnog i objektivnog pregleda i odnosi se na utvrđivanje glavnih područja koja nisu u okviru normalnog statusa. Važno je iz mnoštvo podataka izvući zaključke o mogućem uzrocima problema bolesnika, analizom se može definirati nekoliko vrsta terapijskih ciljeva i to kratkoročnih i dugoročnih. Kratkoročni ciljevi vode i usmjeravaju intervenciju pomažući pacijentu i terapeutu da vide napredak u terapiji, oni se postavljaju ako je pacijentov boravak u bolnici duži od 2 tjedna. Dugoročni ciljevi predstavljaju završni rezultat terapije i funkcionalnu razinu koju bi pacijent trebao postići na kraju terapije, a pri tome ti ciljevi odgovaraju očekivanom ishodu terapije [16].

**P- plan** Izradom plana postižu se prethodno definirani terapijski ciljevi i njome se samo naizgled završava fizioterapijska procjena. Kratak, jasan i strukturiran plan mora sadržavati: modalitet tretmana, učestalost tretmana, mjesto provođenja, potrebnu opremu za provedbu, plan ponovne procjene, plan otpusta, i očekivani ishod [16].

### 6.3. Prijeoperacijska priprema

Prijeoperacijska priprema također je važan dio fizioterapijskog pristupa. Njome se ublažuje i sprječava odstupanje od fiziološkog te skraćuje vrijeme oporavka od operacije. Dobra suradnja te koordinacijom svih sudionika koji sudjeluju u liječenju pacijenta u prijeoperacijskoj pripremi važan je dio uspješne rehabilitacije. Prijeoperacijska priprema obuhvaća pripremu bolesnika na probleme funkcije i ograničenje nakon kirurškog zahvata, edukaciju o postupcima usvajanja vježbi koje će pacijent primjenjivati u rješavanju narušene kvalitete života [13].

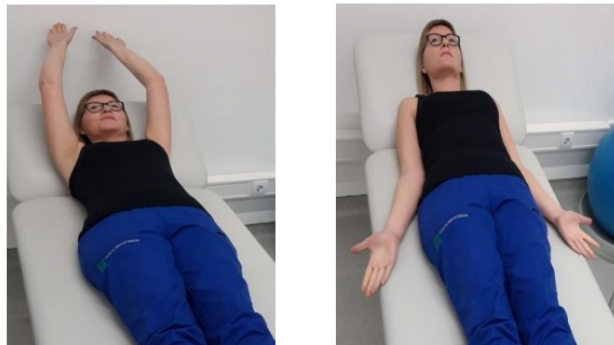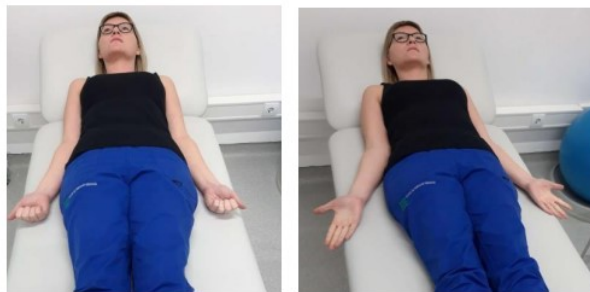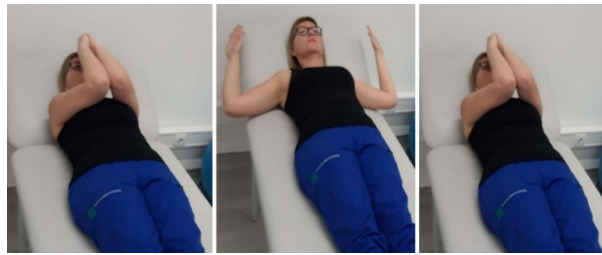
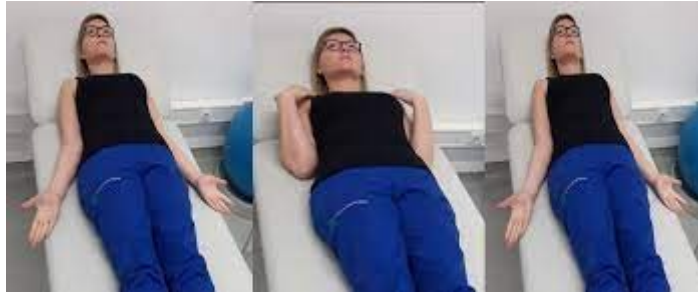U ovoj fazi neizmjeran doprinos doprinose volonteri, odnosno ljudi koji su kroz sve to ranije prolazili, i koji su spremni pomagati novooboljenom pacijentu u prihvaćanju i liječenju bolesti, te pružanju emocionalne podrške [13].

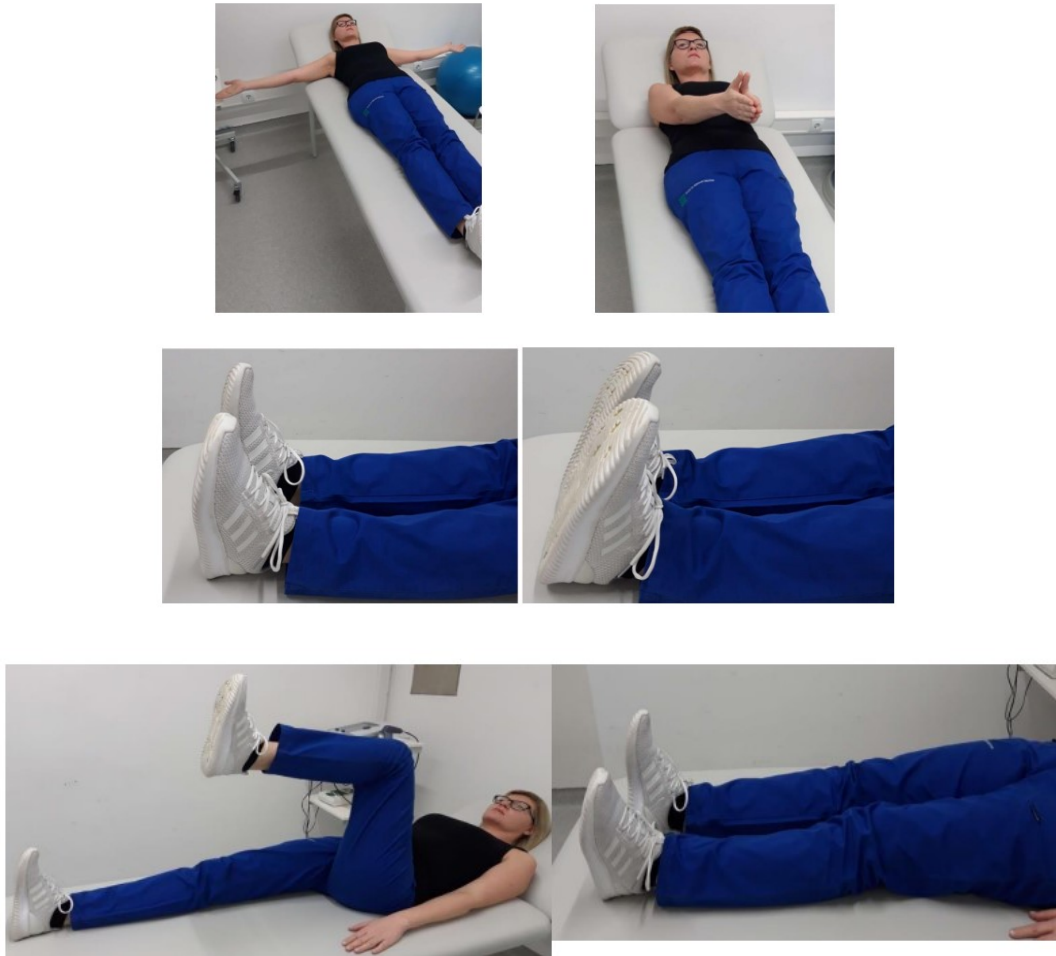## 6.4. Fizioterapijska intervencija

Program fizioterapijske intervencije temelji se na procjeni boli, pokretljivosti, mišićne snage i prisutnost patološkog umora. Ti podaci fizioterapeutu daju pravac u planiranju fizioterapeutskih postupaka, odabiru koncepta, i tehnike koje doprinose poboljšanju aktivnosti i funkcije [13]. Fizioterapijska procjena bitna je za planiranje fizioterapijske intervencije koja uključuje terapijske vježbe, vježbe disanja, vježbe mobilnosti, relaksacije i jačanja mišića. U terapiju se također mogu primjenjivati metode kao što su kinesio-taping, Mulliganov koncept [14].

### 6.4.1. Rana poslijeoperacijska fizioterapija

U ranoj fazi provode se vježbe disanja za oslobađanje anestetika iz tijela (slika 7.4.1.), zatim vježbe relaksacije, te pozicioniranje bolesnika, koja započinje već drugi dan nakon operacije. Sprječavanje tromboembolijskih i respiratornih komplikacija glavni je cilj rane fizioterapije [13].





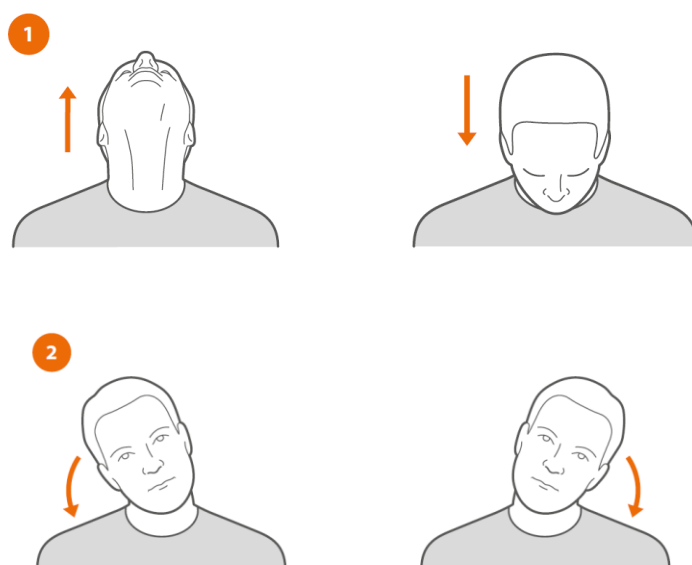
*Slika 6.4.1. 1. Prikaz vježbi disanja koje uključuju ruke i stopala*

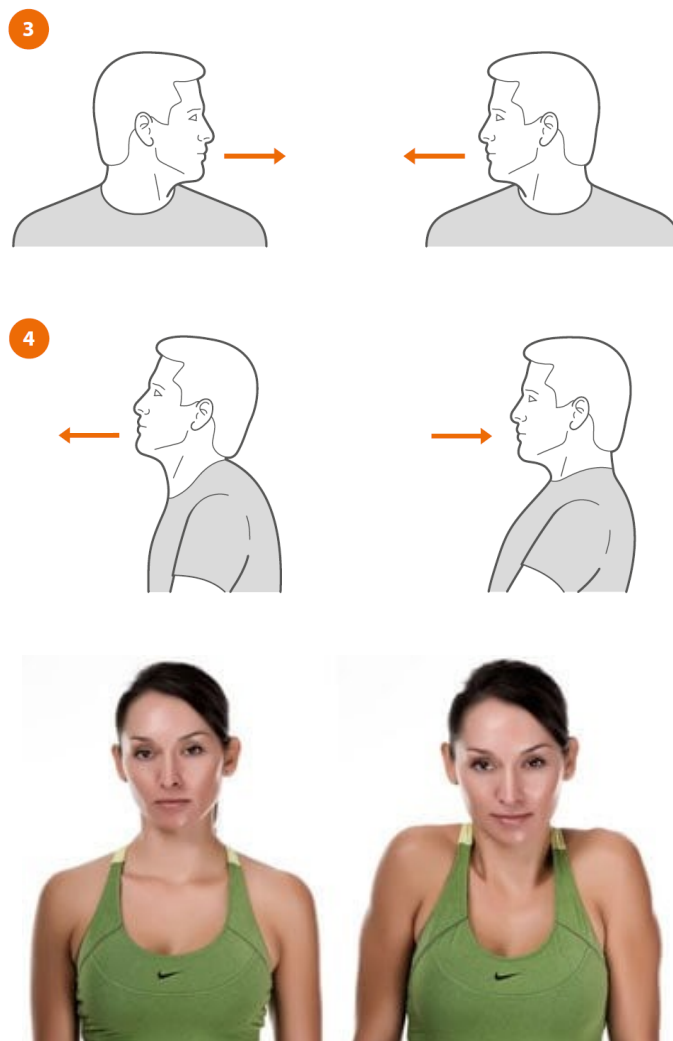
(Izvor: <https://eadu.kbd.hr/wp-content/uploads/2021/05/POSTCOVID-PULMO-VJEZBE.pdf>)

#### 6.4.2. Kasna poslijeoperacijska fizioterapija

Sadržava terapijske vježbe koje se provode individualno i prema rezultatima procjene, vertikalizaciju te primjenu nekih fizioterapeutskih koncepata i tehnika koje pridonose obnovu normalnog pokreta [13]. Najčešće komplikacije i simptomi nakon operacije vrata su bolnost u cervikalnom dijelu, kontraktura te bolno viseće rame [16]. Bolno rame rezultat je oštećenja akcesornog živca koji oživčuje vrat i rameni pojas, paraliza tog živca rezultira poremećajima funkcije vrata i ramenog pojasa [13]. Da bi se povećala mišićna snaga i bolja pokretljivost primjenjuju se terapijske vježbe [18].

**Vježbe za vratni dio kralježnice** provode se u sjedećem položaju na stolcu ispred ogledala s pravilnim položajem kralježnice i stopalima oslonjena na podu (Slika 6.4.2.). Prije početka pacijentu treba opisati vježbu, te ga upozoriti ako dođe do vrtoglavice, mučnine da odmah prekine vježbu. Položaj zadrži 3 sekunde i nakon toga slijedi 5 sekundi odmora [18].



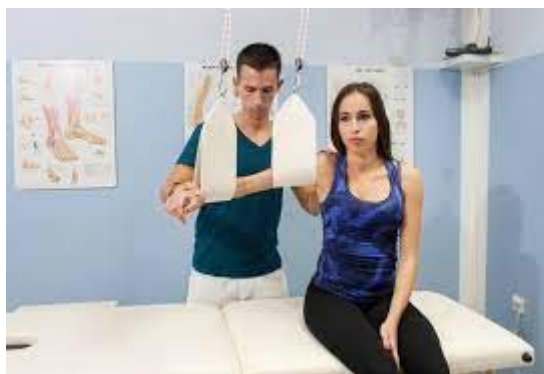

*Slika 6.4.2. Prikaz dinamičkih vježbi za vratnu kralježnicu*

(Izvor: <https://www.fitness.com.hr/zdravlje/ozljede-bolesti/Bolovi-u-vratu-uzroci-rjesenje.aspx>)





**Potpomognute vježbe** su vježbe koje se primjenjuju kada se na manualnim mišićnom testu mišić ocjeni sa ocjenom 2, odnosno snaga mišića je tolika da pacijent može izvesti pokret u punoj amplitudi uz uvjet da se eliminiraju težina ekstremiteta sila teže i trenja. Vježbe se izvode toliko dugo kada se utvrdi da je mišićna snaga dosegla ocjenu 3 ili da je zglob dostigne punu gibljivost tada se započinje s aktivnim vježbama. Postoje dvije vrste potpomognutih vježbi i to vježbe pri kojima potpomaže fizioterapeut i one uz pomoć terapijskim sredstvima npr. Suspenzije ( Slika 7.4.3.) glatka daska i voda. Prema sudjelovanju pacijenta vježbe se dijele na dvije vrste i to na aktivno potpomognute koje uglavnom izvodi pacijent a fizioterapeut mu pomaže, i pasivne potpomognute vježbe koje izvodi fizioterapeut a pacijent mu pomaže koliko može, te vježbe se još nazivaju i intencijske vježbe [18]. Vježbe se izvode u ležećem položaju, na trbuhu, na boku i u sjedećem položaju, početni položaj ovisi o ograničenim pokretima, osnovnoj bolesti te bolesnikovom općem stanju [18].



*Slika 6.4.1. 3. Prikaz suspenzijskih potpomognutih vježbi*

(Izvor: <http://www.fizioterapija-vrataric.hr/vjezbe-u-suspenziji/vjezbe-u-suspenziji-4/>)

**Aktivne vježbe** su vježbe koje pacijent izvodi samostalno i svojom voljom, sukladne su i namijenjene su kada pacijent uspije samostalno izvesti i minimalni pokret. Na pojavu najmanje mišićne kontrakcije odmah se pristupa aktivnom pokretu u bilo kojem stupnju ili pokušajem izvođenja pokreta kako bi oporavak bio što brži. Aktivne dinamičke vježbe izvode se u kinetičkom lancu koji se proteže od središnjeg živčanog sustava do periferije mišića, i time se obnavlja motorna funkcija. Vježbe moraju biti pravilo indicirane i planirane ( Slika 7.4.4.) [18].



*Slika 6.4.1. 4. Prikaz aktivnih vježbi za rameni pojas*

(Izvor: <https://xn--titnjaa-o6a36e.hr/zdrav-zivot/aktivni-i-fit/vjezbe-za-ruke-i-ramena-jednostavne-i-ucinkovite/>)

## 7. PRIKAZ SLUČAJA

Osobi ženskog spola 21. godina, prošle godine 26.11.2021 na sistematskom je pregledu pronađen čvor na lijevom režnju štitnjače, veličine 16,6x11,7mm i punu malih čvorića na desnom režnju. Dobila je dijagnozu druge netoksične guše, nakon pregleda poslana je na ciljanu punkciju pod kontrolom ultrazvuka koju je obavila u poliklinici Agram, prije same pretrage bila je obavještena o tome kako će pretrage izgledati. Tijekom pretrage osjećala je lagano peckanje, i nelagodu. Nalaze je čekala tjedan dana, dobila je poziv da su došli rezultati i da se vjerojatno radi o folikularnom adenomu, ali da nisu sigurni dali se radi o benignoj ili malignoj tvorevini, nakon tih saznanja osjećala se zabrinuto i sa pitanjem zašto se ne može točno utvrditi o kakvoj je novotvorini riječ. Rečeno joj je da se treba učiniti scintigrafiju kako bi se točno utvrdilo o kakvom je čvoriću riječ. Scintigrafiju je obavila deset dana nakon tog saznanja u Općoj Bolnici Varaždin gdje se na scintigramu vidio homogen prikaz desnog režnja štitnjače, a u lijevom režnju se vidjela hladna zona, nakon tih saznanja osjeća se dobro jer ipak znala o kakvoj je tvorevini riječ. Nakon toga upućena je endokrinologu koji ju je zatim poslao otorinolaringologu. Ubrzo je primljena na prvi pregled koji je ugodno tekao, sve joj je detaljno pojašnjeno uključujući i moguće rizike i komplikacije. Tijekom pregleda pregledale su sve strukture vrata, te je dogovorena operacija za 17.06.2021, nadalje obavila je sve prijeoperacijske pretrage, gdje su svi nalazi bili uredni uključujući i hormone. Dana 16.06.2021. primljena je na odjel otorinolaringologije na prijeoperacijsku pripremu te se cijelo vrijeme osjećala dobro i sa pozitivnim mislima. Sljedeće jutro oko 11 sati učinjena je lobektomija, napravljen je horizontalni rez na vratu, odignula se koža i potkožje, pristupilo se na medijalnu stranu vrata i razmaknula se infrahiodna muskulatura. Odstranjeni je lijevi režanj sa istmusom po prikazu povratnog živca i paratireoidnih tijelešca, tijekom operacije uzeto je tkivo i poslano je na hitnu patohistološku obradu gdje se utvrdilo da se radi o folikularnom adenomu. Nakon saznanja rez se zatvorio i postavljen joj je dren, te je odvedena u sobu. Zahvat i rano poslijeoperacijsko razdoblje proteklo je uredno i bez komplikacija. Nakon buđena osjećala se opušteno, ali je imala bolove u vratu i poteškoće sa govorom. Dren joj je izvađen 2 dana nakon operacije, te je trećeg dana otpuštena sa preporukom da uzima analgetike po potrebi i to paracetamol 4x1 mg ili ibuprofen 3x600 mg. Nakon tri tjedna otišla je svojoj doktorici opće prakse gdje su joj izvađeni šavovi, rez je bio malen i nalik na smiješak, hormoni su i dalje bili u granicama normale. Šest mjeseci nakon ponovila se pretraga hormona i ultrazvuka, od čega joj je napravljena samo pretraga hormona, nakon što su stigli rezultati, otišla je kod endokrinologa

koji joj je rekao da ne treba uraditi ultrazvuk radi dobrih rezultata. Unatoč preporuci ultrazvuk nije napravljen.

Godinu dana kasnije djevojka se osjeća dobro, bez ikakvih problema uključujući i ožiljak koji se gotovo i ne vidi. Od prvog saznanja da ima tumora osjećala se zabrinuto i nije joj bilo svejedno no tješila se da ima punu ljudi koji imaju punu teže zdravstvene probleme. Ono najvažnije punu joj je značila podrška obitelji i prijatelja.

## 8. ZAKLJUČAK

Tumori štitnjače novotvorine su podrijetlom stanica unutar štitnjače koji su u porastu i dijele se na dobroćudne i zloćudne. Najčešći oblici dobroćudnih novotvorina štitne žlijezde su adenomi koji se najčešće pronalaze u adolescenata. Adenomi se najčešće otkivaju slučajno i to na sistematskim pregledima rastu sporo dugo i ne uzrokuju nikakve problem. Nakon postavljenje dijagnoze i odabira operativnog zahvata slijedi operacija te nakon toga fizioterapijska intervencija pomoću koje se pacijent vraća u svakodnevne aktivnosti.

Onkološki bolesnici u današnje vrijeme imaju sve veću potrebu za fizioterapijom i rehabilitacijom kako bi se što prije i kvalitetnije vratili svakodnevnim aktivnostima.

## 9. LITERATURA

- [1]. Gamulin S, Marušić M, Kovač Z: Patofiziologija 6. obnovljeno i izmjenjivo izdanje: Medicinska naklada, Zagreb, 2005.
- [2]. Kusić Z i suradnici; Hipotireoza: Medicinska naklada, Zagreb, 2014.
- [3]. Kusić Z i suradnici; Hipertireoza: Medicinska naklada, Zagreb, 2016.
- [4]. Damjanov I, Seiwerth S, Jukić S, Nola M. Patologija.5.izd: Medicinska naklada, Zagreb, 2018.
- [5]. R. Mladina i suradnici. Otorinolaringologija: Školska knjiga, Zagreb, 2008.
- [6]. [https://www.cybermed.hr/centri\\_a\\_z/bolesti\\_stitne\\_zlijezde/tumori\\_stitne\\_zlijezda](https://www.cybermed.hr/centri_a_z/bolesti_stitne_zlijezde/tumori_stitne_zlijezda)  
Dostupno: 30.7.2022
- [7]. Čustović F. Anamneza i klinički pregled: Uvod u osnovne kliničke vještine: Školska knjiga, Zagreb, 2000.
- [8]. Sertić J i suradnici. Katalog dijagnostičkih laboratorijskih pretraga s primjenama iz kliničke prakse: Medicinska naklada, Zagreb, 2001.
- [9]. Vrkljan M, Kusić Z, i sur. Endokrinološka onkologija:V.B.Z, Zagreb, 2017.
- [10]. Dodig D, Kusić Z. Klinička nuklearna medicina: Medicinska naklada, Zagreb, 2012.
- [11]. Ivančević D, Dodig D, Kusić Z. Klinička nuklearna medicina: Medicinska naklada, Zagreb, 1997.
- [12]. Katić V, Kekić B, i suradnici. Otorinolaringologija: Naklada Ljevak, Zagreb, 2004.
- [13]. Vrcić-Kiseljak Lj, i suradnici; Fizioterapija u onkološkom liječenju i rehabilitaciji-odabrane teme: Medicinska naklada, Zagreb, 2014.
- [14]. Progmet D i suradnici. Tumori glave i vrata: Medicinska naklada, Zagreb, 2019.
- [15]. Prstačić M, Sabol R. Psihosocijalna onkologija i rehabilitacija: Medicinska naklada, Zagreb, 2006.

- [16]. Klaić I, Jakuš L. Fizioterapijska procjena: Zdravstveno veleučilište, Zagreb, 2017.
- [17]. <https://pdfcoffee.com/50fizioterapijska-procjena-pdf-free.html> :Dostupno 30.7.2022.
- [18]. Pope-Gajić O;Liječenje pokretom: Školska knjiga, Zagreb, 2007.



## 10. POPIS SLIKA

Slika 2.1. 1. Prikaz štitne žlijezde osobe koja ima hipotireozu .....	2
Slika 2.2. 1. Prikaz oči osobe sa Gravesovom bolesti .....	4
Slika 2.3. 1. Prikaz osobe sa povećanom gušom .....	6
Slika 4.5. 1. Prikaz ultrazvučnog pregleda i linearne sonde .....	9
Slika 4.6. 1. Prikaz citološke punkcije pod kontrolom ultrazvuka .....	10
Slika 4.7. 1. Slikoviti prikaz hladnog i toplog čvora štitnjače .....	11
Slika 5.4. 1. Prikaz povratnog živca .....	13
Slika 6.4.1. 1. Prikaz vježbi disanja koja uključuju ruke i stopala .....	19
Slika 6.4.1. 2. Prikaz dinamičkih vježbi za vratnu kralježnicu .....	21
Slika 6.4.1. 3. Prikaz suspenzijskih potpomognutih vježbi .....	22
Slika 6.4.1. 4. Prikaz aktivnih vježbi za rameni pojas .....	24

## 11. POPIS TABLICA

Tablica 1. Simptomi hipotivnosti i hiperaktivnosti štitne žlijezde .....	5
--	---



**IZJAVA O AUTORSTVU  
I  
SUGLASNOST ZA JAVNU OBJAVU**

Završni/diplomski rad isključivo je autorsko djelo studenta koji je isti izradio te student odgovara za istinitost, izvornost i ispravnost teksta rada. U radu se ne smiju koristiti dijelovi tuđih radova (knjiga, članaka, doktorskih disertacija, magistarskih radova, izvora s interneta, i drugih izvora) bez navođenja izvora i autora navedenih radova. Svi dijelovi tuđih radova moraju biti pravilno navedeni i citirani. Dijelovi tuđih radova koji nisu pravilno citirani, smatraju se plagijatom, odnosno nezakonitim prisvajanjem tuđeg znanstvenog ili stručnoga rada. Sukladno navedenom studenti su dužni potpisati izjavu o autorstvu rada.

Ja, Ivan Vidacek (ime i prezime) pod punom moralnom, materijalnom i kaznenom odgovornošću, izjavljujem da sam isključivi autor/ica završnog/diplomskog (obrisati nepotrebno) rada pod naslovom Fizioterapijski pristup nakon operacije folikularnog adenoma (upisati naslov) te da u navedenom radu nisu na nedozvoljeni način (bez pravilnog citiranja) korišteni dijelovi tuđih radova.

*Fizioterapijski pristup nakon operacije folikularnog adenoma štitnjače*

Student/ica:  
(upisati ime i prezime)

Vidacek  
(vlastoručni potpis)

Sukladno Zakonu o znanstvenoj djelatnosti i visokom obrazovanju završne/diplomske radove sveučilišta su dužna trajno objaviti na javnoj internetskoj bazi sveučilišne knjižnice u sastavu sveučilišta te kopirati u javnu internetsku bazu završnih/diplomskih radova Nacionalne i sveučilišne knjižnice. Završni radovi istovrsnih umjetničkih studija koji se realiziraju kroz umjetnička ostvarenja objavljuju se na odgovarajući način.

Ja, \_\_\_\_\_ (ime i prezime) neopozivo izjavljujem da sam suglasan/na s javnom objavom završnog/diplomskog (obrisati nepotrebno) rada pod naslovom Fizioterapijski pristup nakon operacije folikularnog adenoma štitnjače (upisati naslov) čiji sam autor/ica.

Student/ica:  
(upisati ime i prezime)

Vidacek  
(vlastoručni potpis)