

Fizioterapijski pristup nakon ugradnje endoproteze kuka

Megerle, Patrik

Undergraduate thesis / Završni rad

2022

Degree Grantor / Ustanova koja je dodijelila akademski / stručni stupanj: **University North / Sveučilište Sjever**

Permanent link / Trajna poveznica: <https://um.nsk.hr/um:nbn:hr:122:566339>

Rights / Prava: [In copyright](#) / [Zaštićeno autorskim pravom.](#)

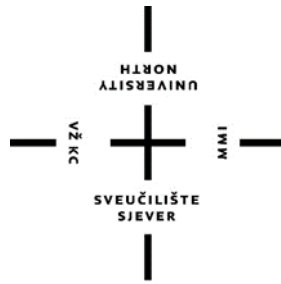Download date / Datum preuzimanja: **2025-02-28**



Repository / Repozitorij:

[University North Digital Repository](#)





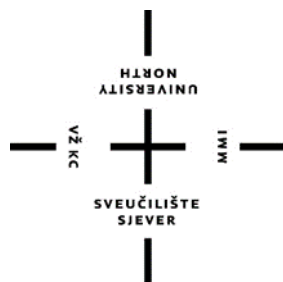
**Sveučilište
Sjever**

Završni rad br. 106/FIZ/2022

Fizioterapijski pristup nakon ugradnje endoproteze kuka

Patrik Megerle, 3988/336

Varaždin, rujan, 2022.



Sveučilište Sjever

Odjel za Fizioterapiju

Završni rad br. 106/FIZ/2022

Fizioterapijski pristup nakon ugradnje endoproteze kuka

Student:

Patrik Megerle

Mentor:

doc.dr.sc. Manuela Filipec

Varaždin, rujan, 2022.

Prijava završnog rada

Definiranje teme završnog rada i povjerenstva

ODJEL	Odjel za fizioterapiju		
STUDIJ	preddiplomski stručni studij Fizioterapija		
PRISTUPNIK	Patrik Megerle	JMBAG	2007000310052
DATUM	15.06.2022.	KOLEGIJ	Fizioterapijske vještine II
NASLOV RADA	Fizioterapijski pristup nakon ugradnje endoproteze kuka		
NASLOV RADA NA ENGL. JEZIKU	Physiotherapeutic approach after hip arthroplasty		
MENTOR	Manuela Filipec	ZVANJE	doc. dr. sc.
ČLANOVI POVJERENSTVA	1. doc. dr. sc. Željko Jeleč, dr. med., predsjednik		
	2. doc. dr. sc. Manuela Filipec, mentor		
	3. Anica Kuzmić, mag. physioth., pred. član		
	4. Jasminka Potočnjak, mag. physioth., pred. zamjenski član		
	5. _____		

Zadatak završnog rada

BROJ	106/FIZ/2022
OPIS	<p>Cilj rada je prikazati ulogu fizioterapeuta nakon ugradnje endoproteze kuka.</p> <p>U radu su navedene biomehaničke karakteristike zgloba kuka, vrste endoproteza kuka i indikacije za operativni zahvat. Sjedišni način života, neadekvatna prehrana, povećana tjelesna težina te smanjena tjelesna aktivnost samo su neki od čimbenika koji doprinose oštećenju hrskavice i ligamenata zgloba kuka. Ugradnja endoproteze kuka poboljšava kvalitetu života, omogućavajući bolju pokretljivost uz smanjene bolove. Statistički podatci govore kako se u EU godišnje napravi preko 450 000 ugradnji endoproteze kukova, dok se u Hrvatskoj izvede oko 2500 kirurških zahvata.</p> <p>U radu su navedene smjernice perioperacijske fizioterapije te su prikazane metode fizioterapijske procjene i intervencije nakon ugradnje endoproteze kuka. Također, u radu je prikazan fizioterapijski protokol nakon ugradnje endoproteze kuka.</p>

ZADATAK URUČEN: 9.06.2022.



M. Repec

Predgovor

Zahvaljujem se svojoj mentorici doc. dr. sc. Manuli Filipec na suradnji i pomoći prilikom pisanja završnog rada. Zahvaljujem se na svim savjetima i smjernicama koje sam dobio od strane mentora.

Zahvaljujem se još svojim mentorima sa kliničkih praksa koji su mi isto tako dali smjernice za pisanje završnog rada i koji su mi pokazali protokole za rehabilitaciju nakon ugradnje endoproteze kuka.

Sažetak

Zglob kuka je spoj trupa i donjih ekstremiteta. Čine ga dva zglobna tijela, glava bedrene kosti i acetabulum. Ta dva segmenta svojim spajanjem stvaraju kuglasti zglob koji omogućava pokrete u svim ravninama, te daje potporu tijelu. Baš zato što podnosi velika opterećenja, jako su česte njegove bolesti pogotovo u starijoj dobi. Najčešća bolest koja je indikacija za ugradnju endoproteze kuka je osteoartritis, ali kuk mogu zahvatiti još mnoge degenerativne bolesti, prirodene deformacije te traume. Kada je zglob u toj razini oštećen da mora doći do ugradnje umjetnog kuka, postoje dva načina da se to odradi. Ugradnja endoproteze kuka je kirurški postupak, koji zamjenjuje čitavi zglob, pa se govori o totalnoj endoprotezi kuka, gdje se zamjenjuju glava bedrene kosti i acetabulum ili se zamjenjuje samo dio zgloba, pa se govori o parcijalnoj endoprotezi kuka, gdje se zamjenjuje samo glava bedrene kosti. Cilj ugradnje endoproteze kuka je poboljšanje kvalitete života, ali to ovisi i o samoj motiviranosti pacijenta da povрати funkciju i znanju fizioterapeuta da mu pruži najbolju moguću rehabilitaciju. Endoproteza kuka ima tri načina kirurškog pristupa, a to su prednji, lateralni i stražnji pristup. Oni se razlikuju po načinu na koji kirurg ulazi u zglob, po mišićnoj oštećenosti te po samoj rehabilitaciji. Rehabilitacija nikad neće biti ista za prednji i stražnji pristup. Pacijent prije operacije treba obaviti preoperativnu rehabilitaciju, u kojoj će ga se naučiti o ugradnji endoproteze, educirati ga hodu sa štakama, te ga treba motivirati. Nakon operacije pacijent će imati rehabilitaciju, te bi se nakon 3 do 4 mjeseca, ako je rehabilitacija izvedena pravilno, trebao vratiti svim aktivnostima.

Ključne riječi: zglob kuka, endoproteza, rehabilitacija

Abstract

The hip joint is a junction of the trunk and lower extremities. It consists of two articular bodies, the head of the femur and the acetabulum. These two segments combine to create a spherical joint that allows movement in all planes and provides support to the body. Precisely because he endures heavy loads, his illnesses are very common, especially in old age. The most common disease that is an indication for hip implants is osteoarthritis, but many other degenerative diseases, congenital deformities and trauma can affect the hip. When the joint at that level is damaged that an artificial hip must be implanted, there are two ways to do this. Hip endoprosthesis implantation is a surgical procedure that replaces the entire joint, so it is a total hip endoprosthesis, where the femoral head and acetabulum are replaced or only part of the joint is replaced, and partial hip endoprosthesis, where only the femoral head is replaced. . The goal of implanting a hip endoprosthesis is to improve the quality of life, but it also depends on the patient's motivation to regain function and the knowledge of the physiotherapist to provide him with the best possible rehabilitation. The hip endoprosthesis has three modes of surgical approach, namely anterior, lateral, and posterior. They differ in the way the surgeon enters the joint, in the muscle damage and in the rehabilitation itself. Rehabilitation will never be the same for front and back access. Before the operation, the patient should undergo preoperative rehabilitation, in which he will be taught about the installation of an endoprosthesis, he will be educated to walk with crutches, and he should be motivated. After the operation, the patient will have rehabilitation, and after 3 to 4 months, if the rehabilitation is performed correctly, he should return to all activities.

Key words: hip joint, endoprosthesis, rehabilitation

Popis korištenih kratica

EU- Europska unija

Art. – articulatio (zglob)

Lig. – ligamentum (ligament)

CCD - centrum capitis femoris, collum femoris i diaphysis femoris (kolodijafizalni kut)

Sadržaj

1. Uvod	1
2. Biomehanika kuka.....	2
3. Endoproteza kuka.....	6
3.1. Vrste endoproteze kuka.....	8
4. Indikacije za ugradnju endoproteze kuka.....	9
5. Fizikalna terapija kod ugradnje endoproteze kuka.....	10
5.1. Fizioterapijska procjena	10
5.2. Perioperacijska rehabilitacija	11
5.3. Poslijeoperacijska rehabilitacija.....	14
5.3.1. Prikaz protokola iz Varaždinskih toplica i privatne prakse LM Ivanec (anteriorni pristup).....	14
6. Zaključak	25
7. Literatura	26

1. Uvod

Zglob kuka jedan je od najvećih u ljudskom tijelu, te je kuglastog oblika što mu omogućava pokrete u svim ravninama [1]. Kuk je ujedno granica između trupa i donjih ekstremiteta i njegova uloga je podrška nosivosti tijela prilikom dinamičkih i statičkih radnji, štiti donji probavni sustav i reproduktivni sustav te pomaže pri održavanju ravnoteže[1]. Baš zbog njegove uloge u tijelu, česta su stanja koja dovode do bolova i problema u zglobu. Kuk je izrazito stabilan zbog mnogih mišića i ligamenata što ga okružuju, ali današnji način života nikako ne ide „na ruku“ u očuvanju njegove funkcije. Sjedilački način života, neadekvatna prehrana, povećana tjelesna težina te smanjena tjelesna aktivnost samo su neki od faktora koji mogu u budućnost uzrokovati oštećenja hrskavice i ligamenata zgloba kuka. Na te je faktore moguće utjecati. Sama prevencija tih faktora uvođenjem vježbi za snaženje mišićne mase, održavanje normalne tjelesne težine te dovoljna dnevna tjelesna aktivnost, će uvelike smanjiti mogućnost nastanka oštećenja u području zgloba kuka. Važno je napomenuti kako oštećenja zgloba i hrskavice kuka, nikada ne nastaju preko noći, već se godinama stvaraju, baš zbog toga je kirurški zahvat češći kod osoba starije dobi, iako nije rijetkost i da mlađe osobe imaju endoprotezu kuka. Sva oštećenja i bolesti zgloba kuka, će uzrokovati znatno lošiju kvalitetu života osobe. Smanjena pokretljivost, bolnost, šepanje samo su neki od problema s kojima će se osoba susresti. Dugotrajna oštećenja mogu dovesti i do problema sa kralježnicom.

Ugradnja endoproteze zgloba kuka, najčešće je korišten ortopedski zahvat 21. stoljeća [2]. Ugradnja endoproteze zgloba kuka, poboljšava kvalitetu života, omogućavajući bolju pokretljivost uz smanjene bolove[2]. Statistički podaci govore kako se u EU godišnje napravi preko 450 000 ugradnji umjetnih kukova, dok se u Hrvatskoj odradi oko 2500 kirurških zahvata[2].

Uloga fizioterapeuta prije svega je promovirati zdrav život, raditi na prevenciji nastanka oštećenja kroz edukaciju populacije.

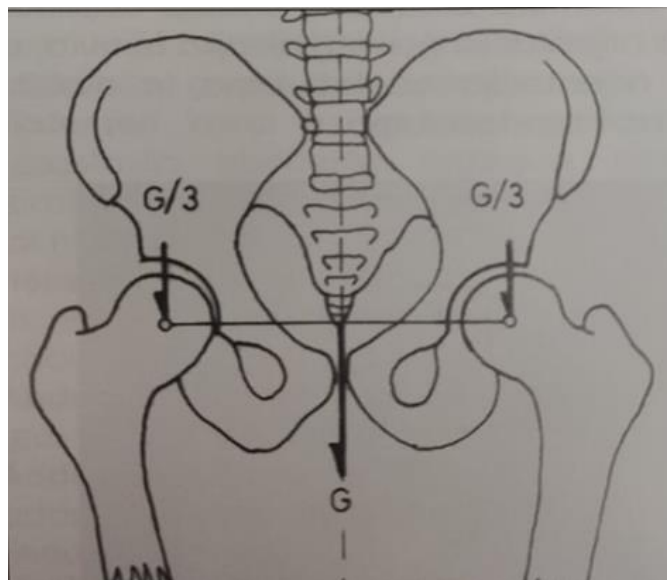
Nakon ugradnje endoproteze zgloba kuka, cilj fizioterapije je omogućiti što bolju rehabilitaciju i poboljšanje kvalitete života. Fizioterapeut će sustavno raditi sa pacijentom sa ciljem vraćanja funkcionalnih sposobnosti. Bitno je osmisliti plan terapije, te pratiti rezultate iz dana u dan, ukoliko fizioterapeut uspije odraditi dobru rehabilitaciju i prenesti svoje znanje na pacijenta, pacijent će se vrlo brzo vratiti aktivnostima svakodnevnog života.

2. Biomehanika kuka

Kao i svako tijelo u prostoru, zglob kuka je izložen djelovanju mehaničkih sila i podložan je zakonima statike i dinamike. Mehaničke sile imaju velik utjecaj na oblik i građu kostiju pri normalnim genetskim, hormonskim i nutritivnim čimbenicima. Pod pravilnim opterećenjem kosti se prilagođavaju oblikom i građom da izvrše funkciju [3].

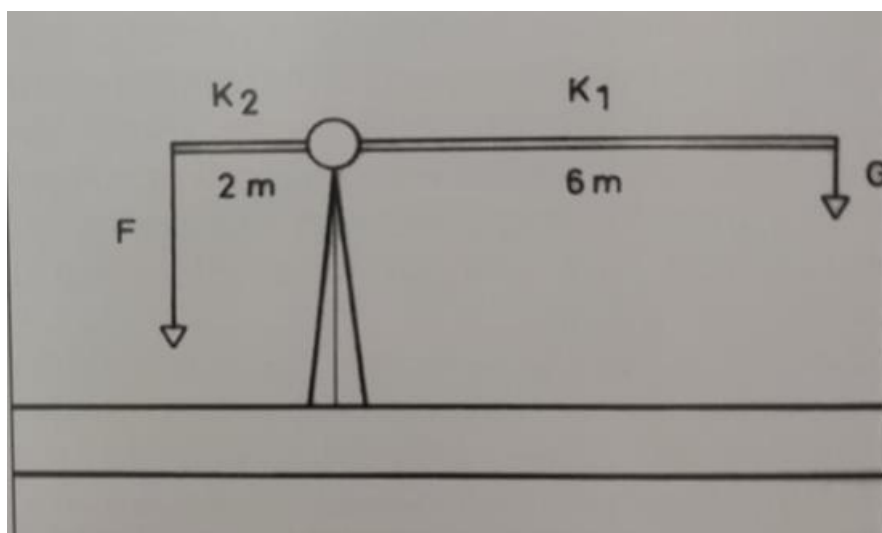
Funkcija kuka jest prijenos težine sa zdjelice na donje udove te sudjelovanje tijekom hodanja, trčanja. Tjelesna težina je važan čimbenik kog normalne funkcije kuka, kao što je i oblik zglobnih tijela acetabuluma i femura važan[3]. Da bi se postigla normalna biomehanika zgloba kuka, zglobna tijela acetabuluma i femura moraju biti u takvom odnosu, da ne dolazi do „bježanja" glave femura iz acetabuluma, drugim riječima kuk mora biti stabilan [3].

Kod stajanja na obje noge, ako gledamo u frontalnoj ravnini zdjelicu, kukovi moraju biti jednako opterećeni. Težišnica mora ići direktno između oba kuka, na središnjoj liniji tijela[3]. Težina tijela koja se raspoređuje u zglobu kuka otprilike iznosi $2/3$ ukupne težine[3]. Prilikom stajanja na obje noge, smjer sile koja djeluje na kukove je okomit, te je svaki kuk opterećen s $1/3$ tjelesne težine (slika 2.1) [3].



Slika 2.1. Raspored sila prilikom stajanja na obje noge, dostupno na: *M.Pećina i suradnici: Ortopedija, treće izmijenjeno i dopunjeno izdanje, Naklada Ljevak, Zagreb, 2004*

Prilikom stajanja na jednoj nozi, raspored sila je potpuno drugačiji. To je vrlo bitno kod hoda, jer hodanje je naizmjenično prebacivanje težišta tijela s jedne noge na drugu. Kada se prebacuje težište s noge na nogu, središnja linija više nije na središnjoj crti nego se pomiče na stranu noge koja je podignuta. Kako je kuk opterećen za 1/3 težine tijela prilikom stajanja na obje noge, tako je prilikom stajanja na jednoj nozi opterećen za 2/3 težine tijela [3]. To je razlog zašto se težište tijela pomiče od središnje linije. Udaljenost od točke težišta do središta zgloba je krak k_1 preko kojeg težina tijela (G) stvara moment sile ($M_1=k_1 \times G$) [3]. S obzirom da se događa rotacija zdjelice, prilikom podizanja noge, zdjelica bi trebala pasti na stranu podignute noge, ali to se ne dešava zbog mišićnih sila koje proizvode abduktori [3]. Abduktori drže ravnotežu gravitacijske sile (M_2) i ne dopuštaju pad zdjelice. Ta mišićna sila koju proizvode abduktori djeluje preko kraka k_2 , te stvara moment sile ($M_2=k_2 \times F$). Tako se postiže ravnoteža sila $M_1=M_2$, koja se jednostavnije može prikazati kao vaga (slika 2.2.) [3].



Slika 2.2. Pojednostavljeni prikaz ravnoteže u zglobu kuka prilikom stajanja na jednoj nozi, M.Pećina i suradnici: *Ortopedija, treće izmijenjeno i dopunjeno izdanje, Naklada Ljevak, Zagreb, 2004*

k_1 -udaljenost od središta kukova do točke težišta

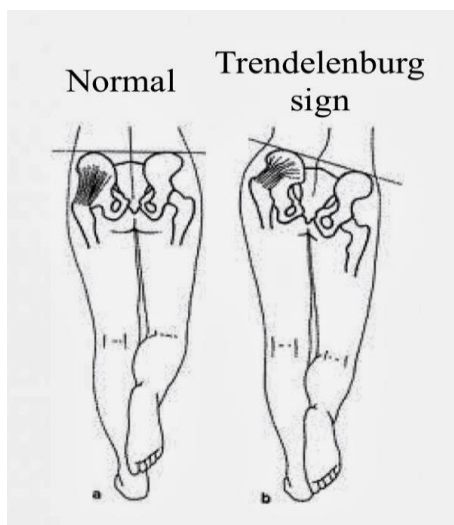
k_2 -horizontalna udaljenost od središta kukova do vrha velikog trohantera

G -težina tijela

F -mišićna sila pelvitrohanterne muskulature

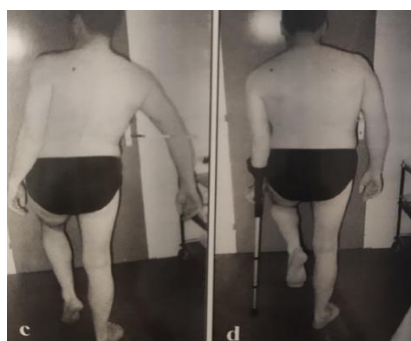M -moment sile

Kod preslabe pelvitrohanterne muskulature zdjelica će padati na stranu podignute noge. To se naziva pozitivnim Trendelenburgovim znakom (slika 2.3.) [4].



Slika 2.3 Pozitivan Trendelenburgov znak, *Ortopedija za studente medicine, Split, 2006.; str. 289-295*

Pad zdjelice na stranu podignute noge, nesvjesno stvara kompenzacijski mehanizam u smislu prebacivanja težišta gornjeg dijela tijela. Prebacivanje težišta najviše je izraženo kod antalgičnog šepanja, jer kada osoba smanji opterećenje kuka, bol se znatno smanjuje [4]. Naginjanje tijela na stranu opterećenje noge naziva se pozitivni Duchennov znak. Problem naginjanja na stranu tijela opterećene noge, rješava se uporabom štaka ili štapa u suprotnoj ruci. Uporabom štapa težina tijela više nije samo na jednoj nozi, nego se prenosi na suprotnu ruku. Rezultat uporabe štapa je znatno manje opterećenje na kuk (slika 2.4) [3].



Slika 2.4. Rasterećenje kuka pomoću štaka, Marinko Erceg, *Ortopedija za studente medicine, Split, 2006.; str. 289-295*

Pokreti u zglobu kuka odvijaju se u tri ravnine i oko tri osi:

- Fleksija i ekstenzija odvijaju se u sagitalnoj ravnini oko transverzalne (poprečne) osovine gibanja
- Abdukcija i addukcija odvijaju se u frontalnoj ravnini oko sagitalne osovine gibanja
- Vanjska i unutarnja rotacija odvijaju se u transverzalnoj ravnini oko uzdužne osovine gibanja [5].

Tablica 2.1 Normalan opseg pokreta u zglobu kuka, Prema: M.Pečina i sur.2004

FLEKSIJA	0-140°
EKSTENZIJA	0-10°
ABDUKCIJA	0-45°
ADDUKCIJA	0-30°
VANJSKA ROTACIJA	0-40°
UNUTARNJA ROTACIJA	0-50°

U tablici 2.1 prikazani su pokreti koji su mogući u zglobu kuka. Stupnjevi pokreta su određeni prema zdravoj populaciji.

3. Endoproteza kuka

Ugradnja umjetnog kuka smatra se jednim od najvećih postignuća u povijesti ortopedije. Broj operacija ugradnje endoproteza kuka svake godine je sve veći i veći, a zahvati traju sve kraće i kvalitetniji su. Prvenstveno su operacijski zahvati bolji zbog razvoja medicine i zbog bolje stručne naobrazbe kirurga, a proteze su kvalitetnije i dugovječnije zbog boljih materijala od kojih se izrađuju [6].

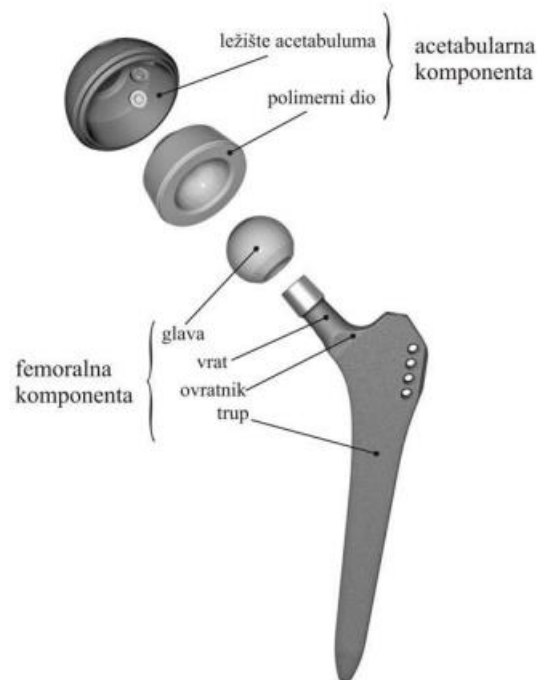
1822.	Antony White – ekscizijska artroplastika kuka
1827.	John Rhea Barton – osteotomijom u intertrohanternog dijelu stvoren lažni zglob
1867.	Louis Ollier – proučavao cijeljenje oštećenog zgloba
1894.	Themistocles Gluck – upotrebom slonove kosti zamijenio glavu bedrene kosti i proksimalne tibije
1902.	Hohn Murphy – upotreba fascije kao interpozituma u kuku, ali i ostalim zglobovima
1917.	William Baer – primjena interpozicijskog alografta u 100 pacijenata
1921.	Vittorio Putti – primjena različitih vrsta interpozituma u Italiji
1923.	Hey Groves – upotrebom slonove kosti zamijenjena glava bedrene kosti uz korištenje intramedularnog femoralnog nastavka.
1923.	Marius Smith-Petersen – razvoj mold artroplastike upotrebom stakla, a kasnije vitalliuma na preporuku njegovog stomatologa
1937.	Proizvodnja metil metakrilat pod komercijalnim nazivom pleksiglas
1938.	Philip Willes – u šest pacijenata s juvenilnim reumatoidnim artritisom zamijenjen acetabulum i glava bedrene kosti metalnim nadomjescima. 13 godina nakon ugradnje jedan je pacijent uspješno hodao
1940.	Kenneth McKee – izradio model proteze kuka, ali su zbog rata obustavljena istraživanja
1943.	Austin Moore i Harold Boham – u pacijenta s tumorom kuka zamijenjena glava bedrene kosti. Prva proteza imala je ploču na koju se nastavljala glava, a postavljala se s vanjske strane proksimalnog femura. Kasnije su razvili intramedularni stem.
1946.	Robert i Jean Judet – razvili akrilnu femoralnu protezu gljivastog oblika i stem koji se postavljao u središte vrata bedrene kosti
1950.	John Charnley – počinje s razvojem proteze kuka, ali ubrzo odustaje dajući prednost artrodezi
1951.	McKee i Farrar – učinili zamjenu kuka metalnim acetabulumom i metalnim femoralnim dijelom
1952.	FR Thompson – zamjena glave bedrene kosti
1954.	John Charnley – počinje na razvoju proteze kuka tzv. niskog trenja
1961.	John Charnley – objavio rezultate u časopisu Lancet
1962.	proizveden polietilen visoke gustoće
1963.	Muller – razvija zavijen femoralni dio lakše ugradnje

Slika 3.1. Povijest endoproteze kuka, dostupno na: Learmonth ID, Young C, Rorabeck C. The operation of the century: total hip replacement. Lancet 2007;370: 1508-19

Na slici 3.1 može se vidjeti razvoj proteze kuka od 19. stoljeća do sredine 20. stoljeća.

Ugradnja endoproteze kuka kirurški je postupak u kojem se zglob kuka zamjenjuje umjetnim kukom, odnosno endoprotezom i naziva se artroplastika. Zamjena zgloba kuka je trenutno najčešće korišteni kirurški zahvat u ortopediji [7].

Dvije glavne komponente umjetnog kuka su femoralna i acetabularna komponenta. Femoralna komponenta sastoji se od femoralne glave, vrata, trupa i ovratnika, dok se acetabularna komponenta sastoji od ležišta acetabuluma i polietilenske čašice (slika 3.2) [8].



Slika 3.2. Dijelovi endoproteze zgloba kuka, dostupno na: Ruskowzski, I., Orlić, D., Muftić, O.: Endoproteza zgloba kuka, Jumena, Zagreb

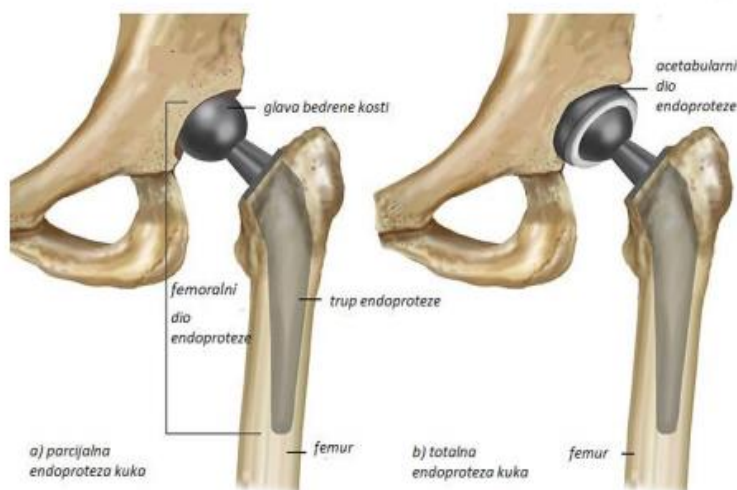Glavni cilj endoproteze kuka je omogućiti stabilnost tijelu i pokretljivost zgloba, kako bi osoba mogla obavljati normalno svakodnevne aktivnosti. Uloga glave endoproteze je prenošenje opterećenja preko vrata na trup. Uloga ovratnika je dodatno rasteretiti trup endoproteze kako bi bilo smanjeno trošenje i bolja raspodjela sila [8].

Primjenjuje se kada je značajno narušena kvaliteta življenja [3].

3.1. Vrste endoproteze kuka

Ugradnja endoproteze kuka ovisi o dijagnozi pacijenta, ovisno o tome će se odrediti koja će se vrsta endoproteze ugraditi. Glavna podjela endoproteza kuka je na djelomične (parcijalne) i na totalne. Kod parcijalnih endoproteza zamjenjuje se samo dio zgloba koji je oštećen, najčešće je to femoralna komponenta [9]. Parcijalna ugradnja zahtjeva odstranjenje glave femura bez da se kirurški dira acetabulum [9]. Postoji nekoliko vrsta parcijalnih endoproteza, a to su unipolarna, bipolarna. Najčešća indikacija za takvu vrstu ugradnje je prijelom vrata bedrene kosti [9].

Kod totalne endoproteze kuka zamjenjuju se obje komponente zgloba kuka. Postoje dva načina na koja se mogu odraditi kirurški zahvati, a to su standardni i „resurfacing“ [10]. Kod standardnog kirurškog pristupa zamjenjuju se glava i vrat bedrene kosti, dok se kod „resurfacing“ pristupa skida samo površina glave i vrata bedrene kosti, kako bi se što više sačuvala izvorna kost [10]. Oba pristupa podrazumijevaju zamjenu acetabuluma [10].



Slika 1. Vrste proteze kuka, dostupno na: <https://www.svkatarina.hr/centar-izvrvnosti/2/ortopedija-i-sportska-medicina/totalna-endoproteza-kuka/167>

Na slici 3.1.1 može se vidjeti način na koji se ugrađuje parcijalna, a na koji totalna endoproteza kuka.

Sljedeća podjela endoproteza kuka je na cementne i bescementne. One ovise o materijalu koji se koristi. Kao što samo ime kaže, za cementne endoproteze kao materijal koristi se cement, dok se kod bescementnih koristi plastična masa metil-metakrilat. Nedostatak cementnih endoproteza je oštećenje ležišta nakon dugotrajnog korištenja proteze [10]

4. Indikacije za ugradnju endoproteze kuka

Indikacije za endoprotezu kuka ovise o dosta čimbenika, o patološkim promjenama u zglobu, morfološkim promjenama, funkcionalnim tegobama, o funkcionalnosti ostalih zglobova, te kao najvažniji čimbenik je bolesnikovo subjektivno stanje i dob [11].

Pitanje ugradnje endoproteze kuka još uvijek je otvoreno, kod osoba starijih od 60 godina, nema problema, proteza kuka se uvijek može napraviti, ali kod mlađih osoba treba se procijeniti dinamika oštećenja u samom zglobu, te je li subjektivni intenzitet boli povezan s patološkim promjenama koje nastaju u zglobu [12]. Također treba uzeti u obzir da kod mlađih osoba endoproteze kuka moraju biti pokretljivije i bezbolnije jer osoba mora biti funkcionalnija [12]. Zato ne treba uzeti samo medicinske razloge, već se moraju uzeti i sociopsihološki razlozi, te kad se sve procijeni, ako je potrebno odlučuje se za kirurški zahvat [12].

Primarne degenerativne promjene zgloba kuka Primary osteoarthritis	Idiopatske Idiopathic
Sekundarne degenerativne promjene zgloba kuka Secondary osteoarthritis	razvojni poremećaj kuka developmental dysplasia of the hip epifizioliza glave bedrene kosti epiphiseolysis of the femoral head avaskularna nekroza glave bedrene kosti avascular necrosis of the femoral head posttraumatska postraumatic disease reumatoidni artritis rheumatoid arthritis metabolički poremećaji metabolic disease neuropatski poremećaji neuromuscular disease hemofilija/hemophilia endokrini poremećaji endocrine disease drugi artritisi other arthritis
Trauma/Trauma Posljedica neprikladno obavljenih kirurških zahvata Sequealae of the previous surgery Razvojni poremećaj kuka u mladoj dobi Developmental dysplasia of the hip Reumatski upalni procesi u mladoj dobi Rheumatic inflammatory process in adolescents Tumori/Tumors	

Slika 4.1. Indikacije za ugradnju endoproteze kuka, dostupno na: <https://hrcak.srce.hr/file/253560>

Na slici 4.1. su prikazane indikacije za ugradnju endoproteze kuka.

5. Fizikalna terapija kod ugradnje endoproteze kuka

Fizikalna terapija pruža usluge u cilju unaprjeđenja, održavanja i obnove maksimalne moguće funkcionalnosti koju možemo postići kod pojedinca. Fizioterapeut se bavi prepoznavanjem i poboljšanjem mogućnosti pokreta unutar područja prevencije, unaprjeđenja, tretmana i rehabilitacije [13]. Fizikalna terapija sastoji se od procjene, utvrđivanja funkcionalnog statusa, planiranja intervencije same intervencije i evaluacije rezultata rehabilitacije. Provođi ju fizioterapeut, koji je u interakciji sa pacijentom, pacijentovom obitelji i prijateljima te zdravstvenim djelatnicima, primarno liječnikom [13]

5.1. Fizioterapijska procjena

Fizikalna terapija započinje procjenom. Procjena uključuje pregled pojedinca odmah od ulaska u ordinaciju, pokušavajući odmah vidjeti neke anomalije kod pacijenta. Zatim se kreće sa anamnezom. Kroz razgovor se upoznajemo s pacijentovim poteškoćama, funkcionalnim ograničenjima, bolovima. Prvo se uzima subjektivna anamneza, kada pacijent vodi razgovor, govori o svom problemu, gdje ga boli, kakav mu je osjet boli i koliko ga boli, tijekom kojih aktivnosti mu je najteže. Zatim se uzima objektivna anamneza, kada fizioterapeut vodi razgovor. Fizioterapeut postavlja pitanja i zapisuje pacijentove odgovore onako kako ih on odgovara, jer pacijentov osjećaj boli je najbolji indikator za planiranje tretmana. Nijedan test neće dati bolji odgovor od pacijentovog. Provođe se mjerenja, testovi te se za pitanje postavlja krajnji cilj koji pacijent očekuje. Ako pacijent kaže da mu je krajnji cilj da mu se smanje bolovi, da mu nije bitno da li će moći trčati, ili ne, mi kao fizioterapeuti stavljamo za cilj smanjenje bolova. Nakon utvrđivanja ciljeva kreće se sa planiranjem rehabilitacije. Bitno je da se rehabilitacija individualizira jer rehabilitacije nikad neće ići istim tokom kod svake osobe. Intervenciju se ne može isplanirati prvog dana, nego će se pratiti i evaluirati rezultati, te će se modificirati kroz vrijeme ovisno o tijeku rehabilitacije. Fizikalne metode koje će se koristiti u tijeku rehabilitacije su razne manualne tehnike, primjena elektroterapije, fizikalnih agensa, terapijske vježbe, funkcionalnih treninga i razne druge metode. Redovno će se voditi dokumentacija te će se voditi razgovor s pacijentom i njegovom obitelji kako bi ga se motiviralo i postigli najbolji mogući rezultati. Kada se postigne krajnji cilj, koji se zadao na početku, završava se rad sa pacijentom i rehabilitacija se završava [13].

5.2. Perioperacijska rehabilitacija

Perioperacijska rehabilitacija ima jako važnu ulogu u rehabilitacijskom procesu nakon ugradnje endoproteze kuka. Cilj perioperacijske rehabilitacije kuka je educirati pacijenta. To će se učiniti na način da će se pacijentu pobliže objasniti anatomiju zgloba, zatim će mu se objasniti patologija bolesti koja je indikacija za ugradnju endoproteze kuka. Pacijenta će se provesti kroz proceduru kirurškog zahvata, te će ga se uvjeriti u sigurnost procedure, kako bi zadobio naše povjerenje. Vrlo bitan dio perioperacijske rehabilitacije je učenje hoda sa pomagalima. Puno je lakše naučiti hod sa pomagalima dok je osoba još sposobna hodati, nego u postoperativnoj rehabilitaciji kada se ne može dovoljno opteretiti noga. Zato se ne smije zaboraviti na edukaciju hoda [14].

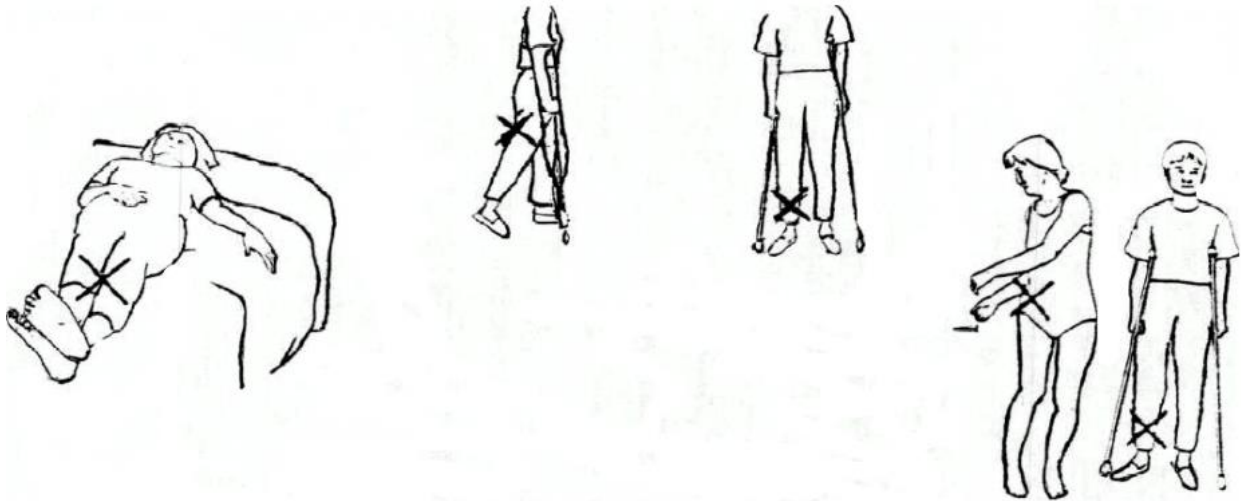
Još nešto što se mora uzeti u obzir su mjere predostrožnosti. Mjere predostrožnosti sadržavaju pravila kojih se pacijent treba pridržavati, a to su sljedeće [15]:

- Operirani kuk ne smije ići u fleksiju veću od 90 stupnjeva (kod mlađih osoba moguća fleksija i do 110 stupnjeva)
- Zabranjeno križanje nogu jedne preko druge
- Pripaziti kod okretanja (u akutnoj fazi uvijek jastuk između nogu prilikom okretanja iz ležećeg položaja)
- Paziti kod rotacija kuka bolesne noge
- Pripaziti prilikom kretanja po nestabilnoj podlozi i skliskome

Navedene smjernice su opće smjernice koje se preporučuju pacijentima. Detaljnije smjernice će pacijent dobiti s obzirom na to koji pristup operaciji će odabrati kirurg. Kirurški pristup može biti anteriorni, lateralni te posteriori. Svaki od njih zahtjeva drugačiji pristup rehabilitaciji i drugačije smjernice [16].

Mjere opreza kod anteriornog pristupa (prednjeg) (slika 5.2) [17]:

- Pripaziti kod hoda unazad, kada se vrši ekstenzija kuka
- Ne križati noge, te koristiti jastuk između njih prilikom ležanja i okretanja na bok
- Ako osoba spava na boku, spavati na operiranoj strani
- Pokušati ne spavati na trbuhu zbog smanjenje ekstenzije kuka
- Ne smije noga otići u vanjsku rotaciju



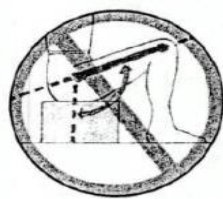
Slika 5.1. Mjere opreza kod anteriornog pristupa, dostupno na: <https://ortho.duke.edu/sites/ortho.duke.edu/files/u18/Anterior%20Hip%20Precautions.pdf>

Mjere opreza kod lateralnog pristupa [18] :

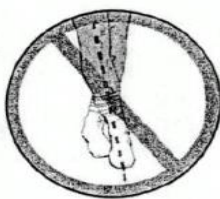
- Spavati na leđima
- Imati jastuk ispod peta i između nogu, prilikom ležanja
- Nema aktivnih pokreta abdukcije
- Nema fleksije u kuku, dok je noga potpuno ekstenzirana u koljenu (SLR test)
- Fleksiju raditi do 90 stupnjeva, dok je noga ne ekstenzirana u koljenu
- Vanjska rotacija manja od 30 stupnjeva
- Ekstenzija kuka manja od 30 stupnjeva
- Ne raditi adukciju dalje od središnje linije

Mjere opreza kod posteriornog pristupa (slika 5.2) [19]:

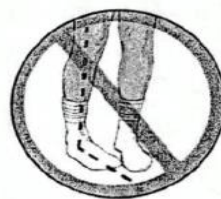- Ne raditi fleksiju u kuku veću od 90 stupnjeva
- Ne križati noge
- Izbjegavati unutarnje rotacije



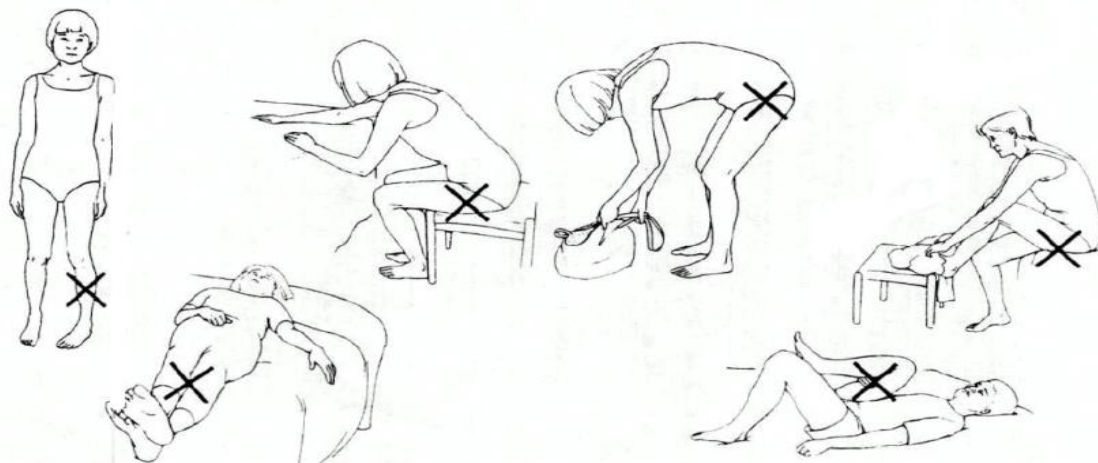
Don't bend your hip more than 90 degrees.



Don't cross your operated leg over your other leg.



Don't turn your operated leg inward (pigeon-toed).



Slika 5.2. Mjere opreza kod posteriornog kiruškog pristupa, dostupno na:
<https://ortho.duke.edu/sites/ortho.duke.edu/files/u18/Posterior%20Hip%20Precautions.pdf>

Treba naglasiti da se mjere opreza za svakih od navedenih pristupa, odnose na period od dana kada je pacijent operiran do vremena kada endoproteza potpuno zaraste (period od otprilike 6 tjedana). Nakon 6 tjedana, mjere opreza će se promijeniti i osoba će manje morati paziti [15].

5.3. Poslijeoperacijska rehabilitacija

Poslijeoperacijska rehabilitacija započinje prvog dana nakon operacije. Cilj postoperativne rehabilitacije je ispuniti funkcionalne potrebe pacijenta, povećati opseg pokreta, smanjiti edem i ožiljkasto tkivo, spriječiti komplikacije i kontrakture te povećavati mišićnu snagu.

5.3.1. Prikaz protokola iz Varaždinskih toplica i privatne prakse LM Ivanec (anteriorni pristup)

Faza 1. Postoperativna faza (Dan kada je osoba operirana do dana kada se pušta iz bolnice)

Ciljevi:

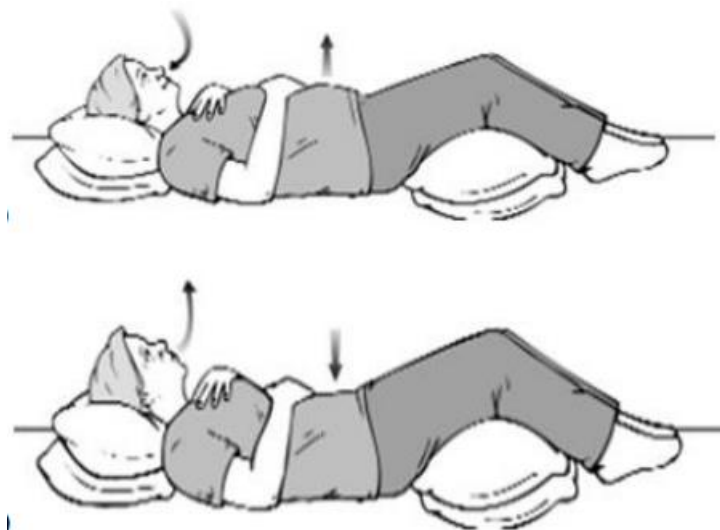
- Kontrola boli i smanjenje edema
- Paziti na ožiljak
- Početi s vraćanjem opsega pokreta
- Aktivacija mišića donjih ekstremiteta (izometrička kontrakcija)
- Vratiti funkcionalnu mobilnost
- Educirati pacijenta o mjerama opreza, prvobitno da ne dođe do dislokacije zgloba kuka
- Naučiti izvoditi transfere i pravilan hod

Mjere opreza

- Paziti na dislokaciju
- Kod izvođenja transfera i okretanja uvijek imati jastuk između nogu
- Ne oslanjati bolesnu nogu više nego što je dozvoljeno
- Paziti da na šavove ožiljka

Prvi dan nakon operacije provode se vježbe disanja, kako ne bi došlo do komplikacija u dišnom sustavu. Vrlo često se zanemaruje disanje u svakodnevnom životu, a od izrazitog je značaja. Pacijenta će se prvenstveno učiti abdominalno disanje, kako bi on aktivirao trbušne mišiće i potaknuo stvaranje intraabdominalnog tlaka. Stvaranjem intraabdominalnog tlaka daje se potpora kralješnici.

Vježbe disanja izvode se u ležećem položaju, ležeći na leđima. Abdominalno disanje izvodi se na način da prilikom udaha na nos, pacijent ispunjava zrakom trbušnu šupljinu, čime aktivira ponajviše dijafragmu i vanjske međurebrenne mišiće, dok prilikom izdaha izgovarajući slovo S, izdiše na usta (slika 5.3.1) [19].



Slika 5.3.1. Dijafragmalno disanje, dostupno na: <https://artemeda.hr/pravilno-disanje-jacanje-imuniteta/>

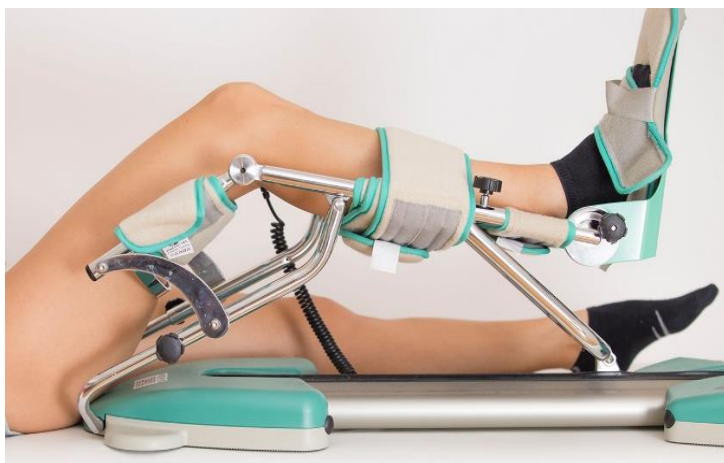Na gornjoj slici vidi se kako osoba pravilno udiše na nos i ispunjava trbušnu šupljinu zrakom.

Na donjoj slici vidi se pravilan izdah, izgovarajući slovo S i stiskanje trbušne muskulature za maksimalan izdah. Preporučeno je imati jedan dlan na prsima, a drugi na trbuhu kako bi osjetili podizanje tih segmenata.

U prvim stadijima nakon operacije treba se obratiti velika pažnja na edem i treba se kontrolirati bol. Ako se ne riješi edem, on će kočiti tijek rehabilitacije. Edem uvelike utječe na opseg pokreta i bolnost pacijenta. Edem će se tretirati na način manualne drenaže ili kompresivne drenaže i kompresivnim zavojima. Te će se lediti područje koje je operirano.

Zatim se izvode vježbe za poticanje cirkulacije, kako bi tijelo bilo prokrvljeno. Vježbe se izvode u ležećem položaju na leđima i izvode se tako što osoba vrti ruke i stopala, te stišće šake i stopala. Vježbe treba izvoditi nekoliko puta dnevno po par minuta, kako ne bi došlo do smanjene cirkulacije i da se spriječi nastanak tromboze.

Prije samog vježbanja treba mobilizirati pacijenta kako bi se postepeno vraćao opseg pokreta. Mobilizacija se izvodi na način da fizioterapeut provodi aktivno-potpomognuto mobilizaciju, što znači da fizioterapeut vodi pokret u pravilnom obrascu, a pacijent koristeći mišiće aktivno izvodi pokret. U krajnjem položaju fizioterapeut do granica boli još pasivno potpomogne minimalno povećati opseg pokreta. Mobilizaciju može i pacijent izvoditi i samostalno uz pomoć manžeta, ali pod nadzorom fizioterapeuta, kako pacijent ne bi radio ne dozvoljene pokrete i izlazio iz dozvoljenih obrazaca.



Slika 2 Pasivna mobilizacija uz pomoć kineteka, dostupno na: <https://www.kaliper.hr/usluge/fizikalna-medicina-rehabilitacija/kinetek-za-koljeno/>

Na slici 5.3.2. prikazan je aparat Kinetek, koji izvodi pasivnu mobilizaciju zgloba kuka i koljena. Kod Kineteka je bitno dobro postavljanje noge unutar aparata. Stopalo mora biti čvrsto na kraju, a sredina aparata mora biti u koljenskoj jami. U početnim stadijima Kinetek se izvodi do maksimalnih 90°, a kasnije je najviše moguće izvesti do 110°.

Izometričke vježbe su u prvim tjednima terapije ključne za sprječavanje atrofije mišića. Izometrička mišićna kontrakcija je kontrakcija u kojoj nema promjene u duljini mišića. U mišiću dolazi samo do promjene mišićne napetosti. Izometrijskim kontrakcijama postiže se i na stabilnosti zgloba. Kod proteze kuka najviše se provode izometričke kontrakcije za mišićne skupine nogu kako bi noge bilo što spremnije za hod.

Prva vježba koja će se izvoditi je izometrička kontrakcija za kvadriceps. To se izvodi na način da se stavi jedan pješčani uteg ispod koljena, dok se drugi stavlja na natkoljenu, te se od pacijenta zahtjeva da zategne prste stopala ka sebi i podiže potkoljenu od podloge, stišćući koljeno o podlogu, odnosno pješčani uteg koji se nalazi ispod koljena (slika 5.3.3). Tako se postiže aktivacija kvadricepsa, koji su bitni za zaključavanje koljena hoda prilikom hoda. Vježbu je potrebno izvoditi minimalno 3 serije u intervalu između 10-20 ponavljanja, a zadržavanje izometričke kontrakcije treba trajati od 5-10 sekundi.



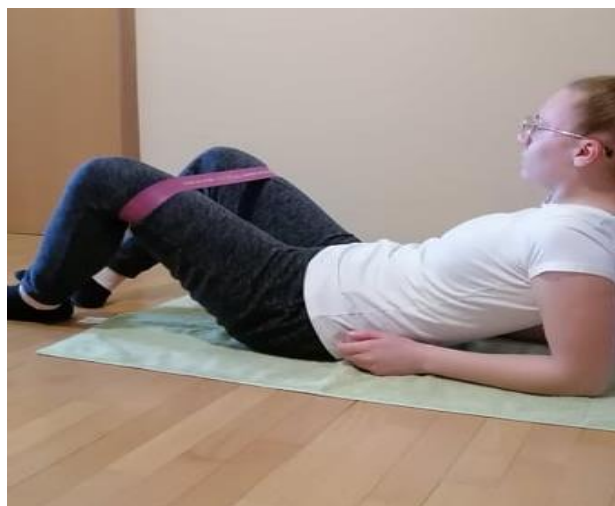Slika 5.3.3. Izometrička kontrakcija za kvadriceps, dostupno na: <https://www.vondt.net/hr/vje%C5%BEbe-protiv-skaka%C4%8Da-skaka%C4%8Da-za-koljena/>

Sljedeća skupina koja se želi pogoditi izometričkim vježbama su adduktorni mišići. Jedan od načina da se izometrički jačaju adduktorni mišići je da se između nogu stavi jastuk ili loptu, te da ih nogama pacijent stišće. Bitno je opet da se prsti stopala zategnu ka sebi te da se noge ne odižu od podloge. Noga je ekstenđirana u koljenu i kuku te se time dobiva aktivacija mišića cijele noge. Zatim zadržavajući taj položaj, pacijent stišće loptu ili jastuk, kako bi se naglasila aktivaciju adduktora. Paziti da su lopta ili jastuk dovoljno široki, kako noga ne bi odlazila preko središnje linije.

Sljedeća izometrička kontrakcija pogađati će mišiće abduktorne skupine. Abduktori kuka su izrazito bitni za održavanje zdjelice u neutralnom položaju prilikom hoda. Kod slabosti abduktorne muskulature kuka kod hoda se javlja pozitivan Trendeleburgov znak. Što znači da će zdjelica padati prema dolje s one strane s koje su slabi mišići.

Vježba će se izvoditi na način da je osoba u ležećem položaju na leđima, kao i kod prethodnih vježbi, elastičnu traku će se zavezati, kako bi ona pacijent mogao staviti noge unutar nje. Noge će biti ekstenđirane u kuku i koljenu, prsti stopala će biti zategnuti prema sebi te će pacijent širiti nogama elastičnu traku. Početnim širenjem elastične trake dobit će se izotonična mišićna kontrakcija, te će pacijent dok osjeti dovoljan otpor elastične trake, zadržati taj položaj kako bi zadržao izometričku mišićnu kontrakciju.

Uz aktivno vježbanje odlično je provoditi elektrostimulaciju, program muscle building kako bi se spriječila u što većem stupnju mišićna atrofija. Vježbanje uz elektrostimulaciju, može biti jako zahtjevno pa ovisno o spremnosti pacijenta, gleda se da li će se elektrostimulacija provoditi uz vježbanje ili bez.



Slika 5.3.4. Izometrička kontrakcija abduktorne muskulature, dostupno na: <https://docplayer.rs/214558196-Rehabilitacija-kod-hondromalacije-patele.html>

Na slici 5.3.4. vidi se još jedan način izvođenja izometričkih vježbi za abduktornu muskulaturu. Kada su kao na slici flektirana koljena i prsti stopala opušteni dobiva se izolirani pokret za abduktore. Bolji način izvođenja vježbe je kada su prsti stopala zategnuti, a koljena ekstenzirana jer time se dobiva kompleksnija vježba i veća aktivacija mišića nogu.

Nakon mobilizacija i aktivnog vježbanja leđi se operirano područje. Leđi se nakon izvođenja vježbi zato što led smanjuje osjet boli, ako se previše zaledi, pacijent će moći probiti svoj prag boli, što nije dobro jer se može naštetiti pacijentu. U bolnicama gotovo uvijek pacijent prvo idu na led, pa tek onda vježbaju i izvode mobilizacije, te se sutradan žale na bolove. To se događa baš iz tog razloga što zbog leđa, imaju smanjen osjet boli. Operirano područje trebali bi leđiti 3-5 puta dnevno ne duže od 10 min. Led ne stavljati direktno na kožu kako se ona ne bi oštetila.

U pravilu pacijent može stati na operiranu nogu toliko jako dok god može tolerirati bol (ako kirurg nije drugačije pripisao). Prvih 6 tjedana obavezan je hod s pomagalima. Kao pomagalo koristiti će se štake, s vremenom kako napreduje terapija, može se pacijentu dati jedna štaka. Štaka moraju biti pravilno namještene prije samog korištenja. Visina štaka će se odrediti na način da pacijent primi štaka, opusti ruke uz tijelo, te bi drška štaka trebala biti u visini velikog trohantera natkoljenje kosti. Laktovi bi trebali biti u fleksiji ne većoj od 20°. Kao hod koristiti će se trotakni hod, te se pacijenta mora pravilno naučiti hodati sa pomagalima. Trotakni hod po ravnoj podlozi se izvodi na način da osoba prvo iskorači prema naprijed sa štakama. Zatim oslanjajući se na štaka iskorači sa operiranom nogom, te završava sa zdravom nogom blago ispred operirane noge. Prilikom trotaknog hoda uvijek treba ispred blago iskoraknuti sa zdravom nogom kako bi se bilo lakše odgurnuti, te će osoba biti stabilnija.

Upute za hod uz/niz stepenice:

Hod uz stepenice:

1. Iskorak zdravom nogom na stepenicu
2. Pridužiti štake na stepenicu
3. Iskorak operiranom nogom na stepenicu

Hod niz stepenice:

1. Štacke postaviti na nižu stepenicu
2. Oslonivši se na štacke, operiranu nogu spustiti na stepenicu niže
3. Pridužiti zdravu nogu operiranoj

Faza 2. Faza dobivanja mobilnosti (Od dana kada je osoba puštena iz bolnice do 6 tjedana)

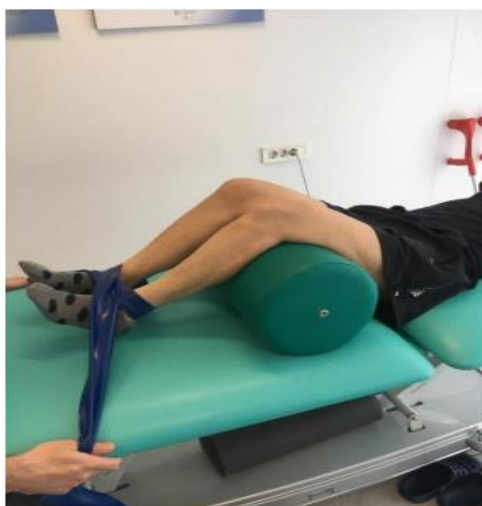Ciljevi:

- Postupno vraćanje mišićne snage u operiranoj nozi
- Započeti proprioceptivni trening
- Poraditi na mišićnoj izdržljivosti
- Pokušati izbaciti pomagala do kraja 6. tjedna (ako kirurg dopusti)

U ovoj fazi i dalje će se provoditi mobilizacije kao i u prvoj fazi.

Normalan dan terapije će fizioterapeut započeti s mobilizacijom zgloba kuka. Kroz pokrete fleksije i ekstenzije fizioterapeut će mobilizirati zglob kuka. Proces mobilizacija u nekom pravilu traje oko 20 min, te nakon toga pacijent ide na vježbe.

U ovoj fazi vježbe će biti malo većeg intenziteta nego u prvoj fazi. U prvoj fazi se striktno izvodilo izometričke gravitacijske vježbe, dok će se u drugoj fazi započeti s antigravitacijskim vježbama. Opet će fokus najviše biti na jačanju mišića nogu, primarno gluteusa maximusa i mediusa, ali će se poraditi i na mišićima trbuha kroz vježbe proprioceptije i ravnoteže. Za mišićnu izdržljivost pacijent će voziti stacionarni bicikl uz elektrostimulaciju. Stacionarni bicikl uz jačanje mišića, istovremeno mobilizira zglob kuka, samo je bitno namjestiti sjedište bicikla kako bi osoba pravilno vozila bicikl. Pravilno namještanje sjedišta je gotovo puna ekstenzija u koljenu. Na kraju tretmana fizioterapeut izvodi istežanje zgloba kuka kroz pokret ekstenzije u zglobu kuka te se na kraju ledi operirano područje.



Slika 5.3.5. Jačanje kvadricepsa, privatna arhiva

Na slici 5.3.5. vidi se kako pacijent izvodi antigravitacijsku izotoničnu mišićnu kontrakciju za mišiće kvadricepsa.



Slika 5.3.6. Vježba za jačanje hamstringsa, dostupno na: <https://opt.net.au/optimium-life/exercise-spotlight-hip-bridge/>

Na slici 5.3.6. prikazana je vježba za jačanje mišića gluteusa maximusa, te stražnje strane natkoljenice. Ovo je odlična vježba zato što kod anteriornog pristupa operacije su jako zategnuti fleksori kuka, te se s ovom vježbom radi na aktivnom istezanju njih prilikom izvođenja vježbe.

Kod vježbi snage izvoditi će se vježbe u intervalu od 10-20 ponavljanja u par serija. Postupno će se povećavati intenzitet te će se paziti na upalu mišića kod pacijenta.

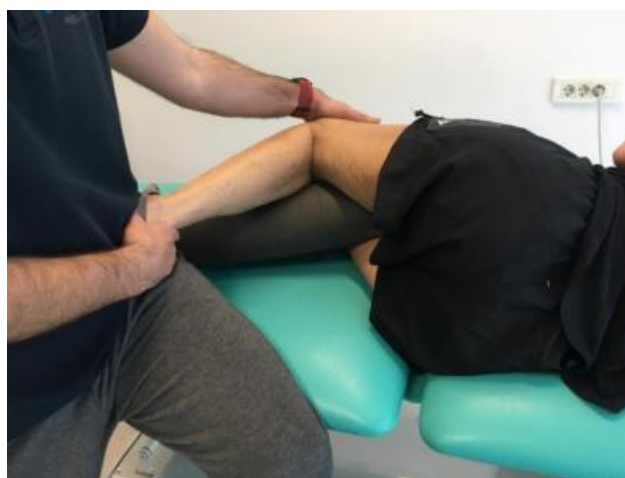Nakon vježbi snage, fizioterapeut će provoditi vježbe propriocepcije. Propriocepcija je osjet o položaju tijela u bilo kojoj poziciji. Vježbe se izvode zbog smanjene propriocepcije uslijed bolesti. Vježbe će se provoditi stajanjem na balansnoj lopti. Treba napomenuti da će se vježbe propriocepcije izvoditi kada je dozvoljeno punom težinom stati na nogu.



Slika 5.3.7. Vježbe propriocepcije, dostupno na: <http://www.kneesurgeryacl.com/acl-rehab-exercises/>

Na slici 5.3.7. pacijent izvodi proprioceptivnu vježbu, kojom potiče balans. Stajanjem na jednoj nozi aktiviraju se mišići nogu, zdjelice te abdominalni mišići. Pacijent kada stoji na dvije noge na balansnoj ploči može izvoditi polučučnje, kako bi jačao kvadricepsa i gluteuse. Bitno je samo biti uz pacijenta ili još bolje, ako postoje švedske ljestve da se pridržava za njih.

Na kraju tretmana fizioterapeut provodi istezanje (slika 5.3.8).



Slika 5.3.8. Istezanje fleksora kuka, privatna arhiva

Na slici 5.3.8. Fizioterapeut izvodi istezanje fleksora kuka, koji su jako zategnuti kod anteriornog operativnog pristupa. Pacijent između nogu mora imati jastuk, kako mu noga ne bi išla u addukciju. Istezanje fleksora kuka se još može provoditi na način da se pacijent pomakne skroz na rub kreveta, leži na leđima te se primi za zdravu flektiranu nogu u kuku, kako bi se smanjila lumbalna lordoza, te se operirana noga koja je izvan ruba kreveta isteže.

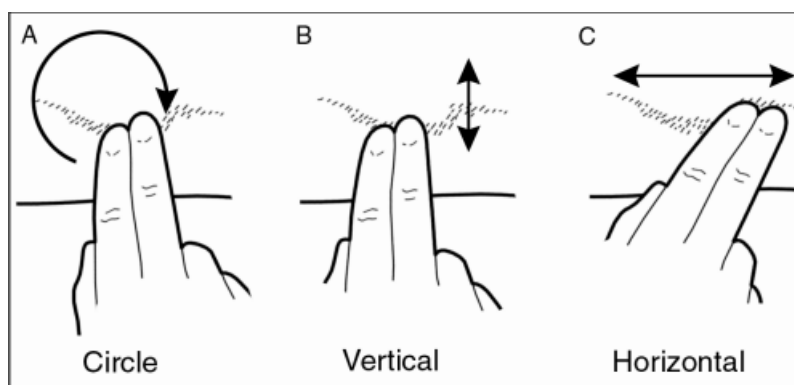
Faza 3. Faza jačanja (6-12 tjedana)

Ciljevi:

- Potpuno vraćanje mišićne snage
- Povratak svim funkcionalnim aktivnostima

U ovoj fazi proteza bi trebala već skroz zarasti, ali se i dalje mora biti na oprezu prilikom izvođenja vježbi.

Nakon 6 tjedana formirao se čvrsti ožiljak, te će se na početku terapije posvetiti 10-15 minuta za ožiljak. Ožiljak je jako bolno područje kod pacijenta te treba paziti da se masaža ožiljka provodi do granice boli. Ožiljak se isteže u 8 smjerova (slika 5.3.9). Nakon istezanja ožiljka, on bi trebao poprimiti rozu boju. Ako se zanemari ožiljak i ne posveti mu se pažnja, osoba će vrlo vjerojatno imati manji opseg pokreta nego što će imati kod adekvatne terapije ožiljka. Uz smanjeni opseg pokreta, pacijenti se žale na bol u ožiljku prilikom hoda i izvođenja vježbi.



Slika 5.3.9. Tretman ožiljka, dostupno na: https://moffitt.org/media/1086/managing_your_scar.pdf

Nakon masaže ožiljka, pacijent započinje s vožnjom bicikla, kako bi zagrijao mišiće nogu i mobilizirao kuk. Pacijent može potpunu težinu staviti na nogu, tako da se vježbe mogu provoditi u svim položajima. Nastavlja se s vježbama iz faze 2, ali se dodaju veća opterećenja i ubacuju se

nove vježbe. Vježbe su zahtjevnije i većeg intenziteta kako bi mišić što više ojačao. Kod izbora vježbi bitno je izabrati vježbe koje će pacijent moći izvoditi doma uz minimalnu opremu.

Od vježbi propriocepcije i dalje će se izvoditi stoj na jednoj nozi, te vježbe na balansnoj dasci. Nakon vježbanja obaviti će se istezanje, te se na kraju može učiniti lagana masaža mišića nogu.

Faza 4. Napredna faza (12 tjedana pa na dalje)

Ciljevi:

- Nastaviti raditi na mišićnoj snagu kako bi maksimizirali izvođenje funkcionalnih aktivnosti
- Dogovoriti trening rutinu s fizioterapeutom i fitness trenerom kako bi se mogli vratiti sportskim aktivnostima/rekreativnom sportu

Primjer treninga:

Vježba 1. Iskorak na pilates lopti u pridržavanje na švedskim ljestvama



Slika 6.2.10. Iskorak na pilates lopti, dostupno na: <https://www.exercise-ball-exercises.com/stand1-lunge.html>

Vježba se preporuča kod pacijenata koji su operirani na anterioran način, zbog toga što osoba pridržavajući se rukama na švedske ljestve kako bi bila stabilnija, izvodi puni opseg pokreta u kuku, odnosno istežu se zategnuti fleksori kuka, dok se noga gura pozadi. Noga koja je u iskoraku prilikom izvođenja iskoraka, ne smije ići prema unutra, odnosno ne smije raditi addukciju. Opterećenje mora biti na sredini stopala. Ako osoba ima problema sa dorzifleksijom stopala, preporučuje se vježbanje u tenisicama s visokom petom ili se može staviti uteg pod petu kako bi

osobi bilo lakše ući u iskorak. Ovom vježbom najviše se aktiviraju mišići kvadricepsa i gluteus maximus. Izvoditi iskorak sa svakom nogom, 3 serije po 10-20 ponavljanja.

Vježba 2. Pivotiranje s pilates loptom u polučučnju

Pacijent izvodi vježbu na način da stoji uza zid. Potrebno je pilates loptu staviti na zid u visini koljena, zatim pacijent sa operiranom nogom stane do pilates lopte i pridržava je koljenom. Operirana noga je stabilna na podlozi, pridržava loptu i ne miče se, a druga noga izvodi pivotiranje lijevo, desno, naprijed, nazad. Treba napomenuti kako je osoba u polučučnju, te time još više aktivira mišiće nogu. Držanjem lopte koljenom na zidu, dobiva se na konstantnoj aktivaciji abduktorne muskulature, a pivotiranjem druge noge, dobiva se na istezanju adduktora. Vježbu izvoditi 3 serije, na operiranoj nozi, po 10-20 ponavljanja.

Vježba 3. Fleksija natkoljenica

S prve dvije vježbe aktivirala se prednja i lateralna strana natkoljenice, dok će se s ovom vježbom aktivirati stražnja strana natkoljenice. Pacijent može biti u stojećem ili ležećem položaju, oko zgloba mu se stavi uteg, te radi fleksiju natkoljenice, odnosno petu približava stražnjici.

Vježba 4. Polumost

Pacijent leži na leđima, savija noge u koljenu, te podiže kukove u zrak. Oslonac je na stopalima i na gornjem dijelu leđa. Ovom vježbom dobiva se na aktivaciji stražnje strane natkoljenice i gluteusa maximusa.

Ovo je jedan primjer treninga, koji aktivira sve mišićne skupine koji su oslabljeni kod anteriornog pristupa ugradnje endoproteze kuka. Trening je preporučeno izvoditi 3 puta tjedno, te postupno povećavati ili broj serija ili ubacivati nove vježbe, kako se osoba ne bi priviknula na opterećenje.

6. Zaključak

Ugradnja kuka je u današnje vrijeme siguran operativni postupak, te se pacijent ne mora brinuti o njenoj sigurnosti. Ukoliko ima indikacije za ugradnju umjetnog kuka, odnosno ako je zglob uništen u tolikoj mjeri da osoba ne može normalno obavljati svakodnevne aktivnosti, ne treba postojati strah, već treba što prije obaviti kirurški zahvat. Bitno je pacijenta dovoljno educirati o samom zahvatu i uvjeriti ga da će postupiti ispravno ukoliko se odluči na taj postupak. Nakon operacije pacijent treba imati individualni pristup i najbolju moguću rehabilitaciju. Rehabilitacija ovisi o tipu kirurškog pristupa te ovisno o tome se planira njen tijek i radi se program. Rehabilitacija treba postupno napredovati iz tjedna u tjedan. Ključne stvari koje treba zapamtiti i educirati pacijenta su mjere opreznosti, što osoba smije, a što ne smije raditi dok endoproteza potpuno ne zaraste. Ako se osoba ne pridržava tih mjera može doći do dislokacije endoproteze, te će se morati ponovno obaviti kirurški zahvat. Pacijent bi se u nekom pravilu trebao vratiti normalnim aktivnostima nakon tri do četiri mjeseca rehabilitacije.

Kao moj osvrt na rad sa pacijentima koji su ugradili umjetan kuk, želio bih reći kako je jako lijepo raditi s pacijentima koji su susretljivi i imaju povjerenje u vas. Kao što pacijenta motivira njegov napredak u rehabilitaciji, tako i nas fizioterapeute motivira kada vidimo da tijekom rehabilitacije ide u dobrom smjeru.

7. Literatura

- [1] Platzer, W.: Priručni anatomski atlas, Prvi svezak: Sustav organa za pokretanje, Medicinska naklada, Zagreb 2003.
- [2] [diplomski rad mazuranic anton.pdf](#), dostupno: 20.5.2022.
- [3] Marinko Erceg, Ortopedija za studente medicine, Split, 2006.; str. 289-295
- [4] https://www.physiopedia.com/index.php?title=Trendelenburg_Sign&redirect=no%3Futm_source%3Dphysiopedia&utm_medium=search&utm_campaign=ongoing_internal, dostupno:19.5.2022.
- [5] <https://hnsccf.hr/files/documents/4368/anatomija%20%20uefa%20b.pdf>, dostupno: 20.5.2022
- [6] Learmonth ID, Young C, Rorabeck C. The operation of the century: total hip replacement. Lancet 2007;370: 1508-19.
- [7] Rampazo-Lacativa MK, D'Elboux MJ. Effect of cycle ergometer and conventional exercises on rehabilitation of older patients with total hip arthroplasty: study protocol for randomized controlled trial. Trials. 2015;16(1):139.
- [8] Ruskowzski, I., Orlić, D., Muftić, O.: Endoproteza zgloba kuka, Jumena, Zagreb
- [9] Kolundžić R, Orlić D. Četrdeset godina ugradnje totalne endoproteze zgloba kuka u Hrvatskoj, u klinici za ortopediju Zagreb – ortopedska operacija 20. stoljeća. Liječnički vjesnik; 2011 133(9-10):0-0
- [10] Furnes O, Lie SA, Espehaug B, Vollset SE, Engesaeter LB, Havelin LI. Hip diseases and the prognosis of total hip replacements. A review of 53698 primary total hip replacements reported to the Norwegian arthroplasty register 1987–99. J Bone Joint Surg Br 2001;83:579–8
- [11] Kolundžić R, Orlić D. Četrdeset godina ugradnje totalne endoproteze zgloba kuka u Hrvatskoj, u klinici za ortopediju Zagreb – ortopedska operacija 20. stoljeća. Liječnički vjesnik; 2011,
- [12] <https://www.hkf.hr/pocetna-stranica/o-struci/sto-je-fizikalna-terapija/>, dostupno 21.5.2022.
- [13] <https://www.sanfordhealth.org/-/media/org/files/medical-professionals/resources-and-education/anterior-total-hip-guideline-final.pdf?la=en&hash=E44C655F75561C1EA5BA48B9C6A945EBA8FE760C>, dostupno:21.5.2022.

[14] https://orthonc.com/uploads/pdf/THA_Post-Operative_Precautions.pdf, dostupno: 21.5.2022.

[15] <https://emedicine.medscape.com/article/320061-overview#a9>, dostupno: 22.5.2022.

[16] <https://ortho.duke.edu/sites/ortho.duke.edu/files/u18/Anterior%20Hip%20Precautions.pdf>, dostupno: 25.05.2022.

[17] [Microsoft Word - THA Lateral Approach.doc \(orthonc.com\)](#), dostupno: 25.5.2022.

[18] <https://ortho.duke.edu/sites/ortho.duke.edu/files/u18/Posterior%20Hip%20Precautions.pdf>, dostupno: 26.5.2022.

[19] Nikolić T., Aljinović A, Filipčić A, Jakšić M, Čop R., Bobek D: Smjernice za rehabilitaciju bolesnika nakon prijeloma u području proksimalnog okrajka bedrene kosti, Fizikalna i rehabilitacijska medicina 2015; 27 (3-4) str. 212-236

Popis slika

Slika 2.1. Raspored sila prilikom stajanja na obje noge, dostupno na: M.Pećina i suradnici: Ortopedija, treće izmijenjeno i dopunjeno izdanje, Naklada Ljevak, Zagreb, 2004.	6
Slika 2.2. Pojednostavljeni prikaz ravnoteže u zglobu kuka prilikom stajanja na jednoj nozi, dostupno na: M.Pećina i suradnici: Ortopedija, treće izmijenjeno i dopunjeno izdanje, Naklada Ljevak, Zagreb, 2004.	7
Slika 2.3. Pozitivan Trendeleburgov znak, dostupno na: Marinko Erceg, Ortopedija za studente medicine, Split, 2006.; str. 289-295	8
Slika 2.4. Rasterećenje kuka pomoću štake, dostupno na: Marinko Erceg, Ortopedija za studente medicine, Split, 2006.; str. 289-295	8
Slika 3.1. Povijest endoproteze kuka, dostupno na: Learmonth ID, Young C, Rorabeck C. The operation of the century: total hip replacement. Lancet 2007;370: 1508-19	10
Slika 3.2. Dijelovi endoproteze zgloba kuka, dostupno na: Ruskowzski, I., Orlić, D., Muftić, O.: Endoproteza zgloba kuka, Jumena, Zagreb	11
Slika 3. Vrste proteze kuka, dostupno na: https://www.svkatarina.hr/centar-izvrsnosti/2/ortopedija-i-sportska-medicina/totalna-endoproteza-kuka/167	12
Slika 4.1. Indikacije za ugradnju endoproteze kuka, dostupno na: https://hrcak.srce.hr/file/253560	13
Slika 5.1. Mjere opreza kod anteriornog pristupa, dostupno na: https://ortho.duke.edu/sites/ortho.duke.edu/files/u18/Anterior%20Hip%20Precautions.pdf	16
Slika 5.2. Mjere opreza kod posteriornog kirušskog pristupa, dostupno na: https://ortho.duke.edu/sites/ortho.duke.edu/files/u18/Posterior%20Hip%20Precautions.pdf	17
Slika 5.3.1. Dijafragmalno disanje, dostupno na: https://artemedica.hr/pravilno-disanje-jacanje-imuniteta/	19
Slika 4 Pasivna mobilizacija uz pomoć kineteka, dostupno na: https://www.kaliper.hr/usluge/fizikalna-medicina-rehabilitacija/kinetek-za-koljeno/	20
Slika 5.3.3. Izometrička kontrakcija za kvadriceps, dostupno na: https://www.vondt.net/hr/vje%C5%BEbe-protiv-skaka%C4%8Da-skaka%C4%8Da-za-koljena/	21

Slika 5.3.4. Izometrička kontrakcija abduktorne muskulature, dostupno na: https://docplayer.rs/214558196-Rehabilitacija-kod-hondromalacije-patele.html	22
Slika 5.3.5. Jačanje kvadricepsa, dostupno na: privatna arhiva	24
Slika 5.3.6. Vježba za jačanje hamstringsa, dostupno na: https://opt.net.au/optimum-life/exercise-spotlight-hip-bridge/	24
Slika 5.3.7. Vježbe propriocepcije, dostupno na: http://www.kneesurgeryacl.com/acl-rehab-exercises/	25
5.3.8. Istezanje fleksora kuka, dostupno na: privatna arhiva	25
Slika 5.3.9. Tretman ožiljka, dostupno na: https://moffitt.org/media/1086/managing_your_scar.pdf	26
Slika 5.3.10. Iskorak na pilates lopti, dostupno na: https://www.exercise-ball-exercises.com/stand1-lunge.html	27

Popis tablica

Tablica 3.1. Normalan opseg pokreta u zglobu kuka. Prema: M.Pećina i sur.2004	9
---	---



IZJAVA O AUTORSTVU
I
SUGLASNOST ZA JAVNU OBJAVU

Završni/diplomski rad isključivo je autorsko djelo studenta koji je isti izradio te student odgovara za istinitost, izvornost i ispravnost teksta rada. U radu se ne smiju koristiti dijelovi tuđih radova (knjiga, članaka, doktorskih disertacija, magistarskih radova, izvora s interneta, i drugih izvora) bez navođenja izvora i autora navedenih radova. Svi dijelovi tuđih radova moraju biti pravilno navedeni i citirani. Djelovi tuđih radova koji nisu pravilno citirani, smatraju se plagijatom, odnosno nezakonitim prisvajanjem tuđeg znanstvenog ili stručnoga rada. Sukladno navedenom studenti su dužni potpisati izjavu o autorstvu rada.

Ja, PATRIK MEGERLE (ime i prezime) pod punom moralnom, materijalnom i kaznenom odgovornošću, izjavljujem da sam isključivi ~~autor/ica~~ završnog diplomskog (obrisati nepotrebno) rada pod naslovom FIZIOTERAPIJSKI PRISTUP KAKON UGRADNJE ENDOPROTEZE KUKA (upisati naslov) te da u navedenom radu nisu na nedozvoljeni način (bez pravilnog citiranja) korišteni dijelovi tuđih radova.

Student/ica:
(upisati ime i prezime)

Patrik Megerle
(vlastoručni potpis)

Sukladno Zakonu o znanstvenoj djelatnosti i visokom obrazovanju završne/diplomske radove sveučilišta su dužna trajno objaviti na javnoj internetskoj bazi sveučilišne knjižnice u sastavu sveučilišta te kopirati u javnu internetsku bazu završnih/diplomskih radova Nacionalne i sveučilišne knjižnice. Završni radovi istovrsnih umjetničkih studija koji se realiziraju kroz umjetnička ostvarenja objavljuju se na odgovarajući način.

Ja, PATRIK MEGERLE (ime i prezime) neopozivo izjavljujem da sam suglasan/~~a~~ s javnom objavom završnog/~~diplomskog~~ (obrisati nepotrebno) rada pod naslovom FIZIOTERAPIJSKI PRISTUP KAKON UGRADNJE (upisati naslov) čiji sam autor/ica. ENDOPROTEZE KUKA

Student/ica:
(upisati ime i prezime)

Patrik Megerle
(vlastoručni potpis)