

# Fizioterapijski postupci kod smrznutog ramena

---

**Bogović, Matija**

**Undergraduate thesis / Završni rad**

**2022**

*Degree Grantor / Ustanova koja je dodijelila akademski / stručni stupanj:* **University North / Sveučilište Sjever**

*Permanent link / Trajna poveznica:* <https://um.nsk.hr/um:nbn:hr:122:245275>

*Rights / Prava:* [In copyright](#)/[Zaštićeno autorskim pravom.](#)

*Download date / Datum preuzimanja:* **2024-11-22**



*Repository / Repozitorij:*

[University North Digital Repository](#)





**Sveučilište  
Sjever**

**Završni rad br. 154/FIZ/2022**

## **Fizioterapijski postupci smrznutog ramena**

**Matija Bogović, 4492/336**

Varaždin, rujan 2022. godine



**Sveučilište  
Sjever**  
Odjel za fizioterapiju

*Završni rad br. 154/FIZ/2022*

## **Fizioterapijski postupci smrznutog ramena**

**Student**

Matija Bogović, 4492/336

**Mentor**

Doc. dr. sc. Manuela Filipec

Varaždin, rujan 2022. godine

# Prijava završnog rada

## Definiranje teme završnog rada i povjerenstva

ODJEL Odjel za fizioterapiju

STUDIJ preddiplomski stručni studij Fizioterapija

PRISTUPNIK Matija Bogović

JMBAG 0336041847

DATUM 24.08.2022.

KOLEGIJ Fizioterapijske vještine II

NASLOV RADA Fizioterapijski postupci kod smrznutog ramena

NASLOV RADA NA ENGL. JEZIKU Physiotherapy procedures for frozen shoulder

MENTOR Manuela Filipec

ZVANJE doc. dr. sc.

ČLANOVI POVJERENSTVA

1. dr. sc. Pavao Vlahek, dr. med., v. pred., predsjednik
2. doc. dr. sc. Manuela Filipec, mentor
3. doc. dr. sc. Željko Jeleč, član
4. Željka Kopjar, mag. physioth., pred., zamjenski član
5. \_\_\_\_\_

## Zadatak završnog rada

BROJ 154/FIZ/2022

OPIS

Smrznuto rame je patološko stanje u kojem se stvara prekomjerno ožiljkasto tkivo preko glenohumeralnog zgloba, što dovodi do boli, ukočenosti i disfunkcije. Navedeno dovodi do smanjenja funkcijskih sposobnosti i kvalitete života pojedinca. Uloga fizioterapeuta neophodna je u povećanju funkcijskih sposobnosti i poboljšanju kvalitete života osobe sa smrznutim ramenom. Cilj rada je prikazati metode fizioterapijske procjene i intervencije kod smrznutog ramena.

ZADATAK URUČEN

01.09. 2022.

POTPIS MENTORA

M. Filipec

SVEUČILIŠTE  
SJEVER



## **Sažetak**

Rame je najpokretljiviji i najnestabilniji zglob ljudskog tijela. Smrznuto rame ili adhezivni kapsulitis je patološko stanje u kojem se stvara prekomjerno ožiljkasto tkivo preko glenohumeralnog zgloba, što dovodi do boli, ukočenosti i disfunkcije. Pretežno je idiopatsko stanje i ima povećanu prevalenciju u bolesnika s dijabetesom, te kod žena. Dob koju najviše zahvaća ovo stanje je od 40 do 59 godina. Napredovanje bolesti opisuje se kroz tri faze, a nedostatak kliničkih kriterija predstavlja izazov za dijagnozu.

Uloga fizioterapeuta neophodna je u procjeni i intervenciji kod pacijenata sa smrznutim ramenom. Fizioterapeut izvodi niz tehnika i tretmana zajedno sa pacijentom, a sve u cilju smanjenja ili uklanjanja deficita.

Ključne riječi: smrznuto rame, fizioterapijska procjena, fizioterapijska intrevencija

## **Abstract**

The shoulder is the most mobile and most unstable joint of the human body.

Frozen shoulder or adhesive capsulitis is a pathological condition in which excessive scar tissue forms over the glenohumeral joint, leading to pain, stiffness and dysfunction. It is predominantly an idiopathic condition and has an increased prevalence in patients with diabetes and in women. The age most affected by this condition is from 40 to 59 years. The progression of the disease is described through three stages, and the lack of clinical criteria is a challenge for diagnosis.

The role of the physiotherapist is essential in the assessment and intervention of patients with frozen shoulder. The physiotherapist performs a series of techniques and treatments together with the patient, all with the aim of reducing or eliminating the deficit.

Key words: frozen shoulder, physiotherapy assessment, physiotherapy intervention

## Sadržaj

1.	Uvod .....	2
2.	Biomehanika .....	2
3.	Smrznuto rame .....	4
3.1.	Klinička slika i dijagnostika.....	4
4.	Fizioterapijska procjena.....	6
4.1.	Subjektivna procjena .....	6
4.2.	Objektivna procjena.....	7
4.2.1.	Opservacija.....	7
4.2.2.	Palpacija .....	8
4.2.3.	Objektivni mjerni postupci i testovi .....	8
4.2.4.	Testovi i mjerenja .....	9
5.	Fizioterapijska intervencija.....	18
5.1.	Fizioterapija u akutnoj fazi smrznutog ramena.....	18
5.1.1.	Krioterapija.....	18
5.1.2.	Terapijski ultrazvuk .....	19
5.1.3.	Transkutana električna stimulacija .....	19
5.1.4.	Hidroterapija.....	20
5.2.	Fizioterapija u kroničnoj fazi smrznutog ramena.....	21
5.2.1.	Kinesiotaping.....	21
5.3.	Terapijske vježbe.....	21
5.3.1.	Pendularne vježbe .....	21
5.3.2.	Vježbe sa suspenzijama .....	22
5.3.3.	Vježbe sa štapom.....	22
5.3.4.	Mobilizacija ramena .....	24
5.3.5.	Vježbe istezanja.....	25
5.3.6.	Izometričke vježbe.....	25
5.3.7.	Izotoničke vježbe s otporom .....	27
5.4.	Faza razlaganja.....	27
5.5.	Edukacija .....	28

6. Zaključak .....	29
7. Literatura.....	30



## 1. Uvod

Rameni zglob je jedan od najsloženijih zglobova mišićno-koštanog sustava. Dio je gornjih udova te predstavlja najpokretljiviji zglob čija je funkcija kretnja ruke u cjelini. Njegova funkcija je nošenje tereta, samozbrinjavanje, hranjenje i rad, tako da svaka bolest ili ozljeda može smanjiti funkciju i izazvati tegobe. Za postizanje svih ovih funkcija potrebna je voljna kontrola aktivnosti, sloboda pokreta zglobova, snaga mišića i koordinacija pokreta. Međutim, danas je više od 150 bolesti i sindroma uvršteno u mišićno-koštane bolesti i sindrome [1]. Njihova glavna obilježja su bol, upala, gubitak funkcije i kroničnost, pa mogu privremeno ili trajno narušiti kvalitetu života bolesnika. Među bolestima mišićno-koštanog sustava posebno je važno rameno područje koje je zbog svoje anatomske složenosti podložno ozljedama i razvoju bolesti.

Smrznuto rame, klinički entitet bolesti mišićno-koštanog sustava, sastavni je dio izvanzglobne bolesti ramena, poznatiji kao sindrom bolnog ramena [1]. Sindrom obilježava bol i smanjenje opsega pokreta ramena. Javlja se u srednjoj dobi i češći je kod žena. Manifestira se u tri klinička stanja, a izvor boli može biti patološki proces ramenog zgloba ili okolnih struktura. Kako bi se znao kreirati rehabilitacijski program potrebno je poznavati anatomiju i biomehaniku ramena kao i osnovne značajke sindroma [2].

Dijagnostičke kriterije i termin smrznuto ramen prvi je opisao Codman.

Fizioterapijski postupci sastoje se od procjene i intervencije. Kod procjena se provodi objektivni i subjektivni pregled. Subjektivnim pregledom dobivaju se informacije postupkom dobivanja anamneze ili intervjua. Objektivni pregled predstavlja proces prikupljanja podataka pomoću postupaka opservacije, palpacije te raznim testovima i mjerenjima, poput mjerenja opsega pokreta i manualnog mišićnog testa, opisanih u radu.

Fizioterapijska intervencija, odnosno tretman, ovisi o stadiju bolesti. U akutnoj fazi fokus je na smanjenju boli tako da se provodi krioterapija, terapijski ultrazvuk, TENS, DDS, interferentne struje, laser i hidroterapija [3]. U kroničnoj fazi fokus se stavlja na smanjenje boli, ali i na povećanje opsega pokreta i snage mišića u ramenom obruču. Svaka klinička faza ima različiti fokus na vježbe [4]. Tretman uključuje pendularne vježbe, vježbe sa suspenzijama, sa štapom, vježbe istezanja, mobilizacije. Paralelno se provodi i liječenje farmakološkim pripravcima koji umanjuju bol. U najtežim slučajevima ukoliko ne dolazi do poboljšanja unutar 9-12 mjeseci, sindrom smrznutog ramena liječi se operativno [4].

## 2. Biomehanika

Biomehanika ramena je vrlo složena. Rame se sastoji od četiri zglobova, a glenohumeralni zglob je najpokretljiviji u ljudskome tijelu.

Kada se rame promatra kao funkcionalna jedinica u obzir treba uzeti nekoliko čimbenika. Kako bi rame normalno funkcioniralo, potrebno je da sve anatomske strukture rade u lancu. Prvo, središnji živčani sustav daje signal mišićno-tetivnoj jedinici. Zatim, kontrakcijom mišić svoju napetost prenosi na tetivu, koja zahtjeva stabilnu točku oslonca. Potrebnu stabilnost osiguravaju konture kostiju, ligamenti itd [5].

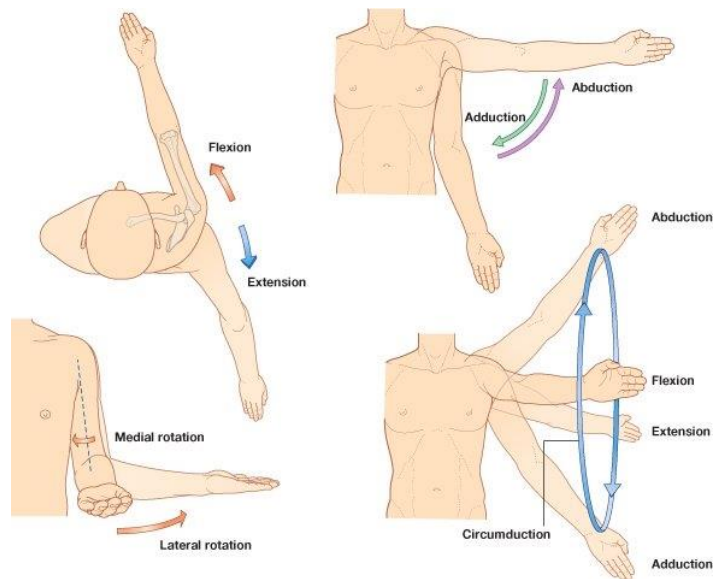
Biomehanika glenohumeralnog zgloba ovisi o interakciji statičkih i dinamičko-stabilizirajućih struktura. Statički stabilizatori uključuju anatomiju kosti, negativni intraartikularni tlak, glenoidni labrum i glenohumeralne ligamente zajedno sa zglobnom čahuricom [6]. Strukture dinamičke stabilizacije uključuju rotatornu manšetu i druge mišićne strukture koje okružuju rameni zglob [6]. Obzirom da glenohumeralni zglob ima manje konkavno zglobno tijelo u odnosu na relativno veliku površinu glave nadlaktične kosti, sam zglob ima ograničenu koštanu kongruenciju i posljedično jako ovisi o okolnim mekim tkivima za strukturnu potporu. Pokreti koji su mogući u glenohumeralnom zglobovima su fleksija i ekstenzija, abdukcija i addukcija te medijalna i lateralna rotacija [6].

Akromioklavikularni zglob omogućuje aksijalne rotacije i posteriorno klizanje. Obzirom da sam zglob nema izravnih veza mišića za zglob, svi pokreti su pasivni i inicirani pokretima drugih zglobova. Pokreti koje izvodi su fleksija/ekstenzija, abdukcija/addukcija te medijalna/lateralna rotacija (slika 1.) [6].

Kretanja lopatice duž prsnog koša izravno utječe na biomehaniku ramenog kompleksa. Skapulotorakalni zglob ima složene pokrete koji uključuju posteriorni nagib i bočnu rotaciju, ovisno o ravnini kretanja. Stabilnost zgloba oslanja se na koordiniranu aktivnost 18 mišića. Skapularni mišići moraju dinamički kontrolirati položaj glenoida kako bi glava nadlaktične kosti ostala centrirana i dopustila kretanje ruke [7].

Osnovni pokreti ruke izvode se oko tri ravnine koje se mogu provući kroz rame. Te ravnine su sagitalna, frontalna i poprečna [7].

Zbog slabe sile između zglobnih tijela, rameni zglobovi u tijelu troše se znatno manje od zglobova kuka ili koljena. Međutim, zbog velike slobode gibanja u takvim su zglobovima česta druga oštećenja, poput iščašenja [7].



Slika 1. Pokreti ramenog zgloba

izvor:<https://imwebzs3.site/11/hondrox/r18/?lnk=44794&sub1=c3VzdHQ7Y2U3MzkyMjI2Ng%3D%3D&m=daeb8559cc7e&s=vZ6FV2Pm> (15.08.2022.)

### **3. Smrznuto rame**

Smrznuto rame ili adhezivni kapsulitis je stanje nejasne etiologije koje karakterizira bol u ramenu i značajno ograničenje aktivne i pasivne pokretljivosti ramena. Opisuje patološki proces u kojem tijelo stvara prekomjerno ožiljkasto tkivo preko glenohumeralnog zgloba, što dovodi do boli, ukočenosti i disfunkcije [8]. Termin smrznuto rame (engl. „frozen shoulder“) je 1973. uveo Codman [9].

Etiologija smrznutog ramena nije u potpunosti razjašnjena. Međutim, identificirani su neki vjerojatni čimbenici. Čimbenici rizika koji dovode do stanja smrznutog ramena obuhvaćaju ženski spol, dob iznad 40 godina, prethodnu traumu. Procjenjuje se da je 70% bolesnika ženskog spola, a studije ukazuju da većina spada u dobnu skupinu u rasponu od 40 do 59 godina [2]. Smrznuto rame može se klasificirati kao primarno ili sekundarno stanje. Primarna bolest obično ima podmukao početak i često je povezana s drugim bolestima kao što su dijabetes melitus, bolesti štitnjače, lijekovi [2]. Sekundarna bolest obično slijedi nakon traume ili ozljede ramena, koje uključuju puknuće rotatorne manšete, prijelome, operacije ili imobilizaciju [2]. Učestalost u općoj populaciji je oko 3% do 5%, ali čak 20% u bolesnika s dijabetesom [8]. Smatra se samoograničavajućom bolešću koja prolazi između 1 i 3 godine, međutim kod nekih pacijenata mogu se razviti dugotrajni simptomi [8].

Točna patofiziologija nije poznata. Prihvaćena je hipoteza da se upala inicijalno javlja unutar zglobne čahure i sinovijalne tekućine [2]. Upalni proces popraćen je reaktivnom fibrozom i priraslicama sinovijalne ovojnice zgloba. Početna upala kapsule dovodi do boli, a fibroza i priraslice do smanjenog opsega pokreta [2]. Struktura koja je obično prvo zahvaćena je korakohumeralni ligament. Kontrakcija ligamenta ograničava vanjsku rotaciju ruke, a u uznapredovalim stadijima dolazi do ograničenog opsega pokreta u svim smjerovima [10].

#### **3.1. Klinička slika i dijagnostika**

Bol u ramenu popraćena značajnim smanjenjem opsega pokreta glavna je karakteristika smrznutog ramena. Bol se opisuje kao slabo lokalizirana, tupa bol i može se širiti u mišić biceps [11]. Simptomi mogu uključivati bol tijekom pokreta i noćnu bol kada osoba ne može spavati na zahvaćenoj strani, a radiološki nalaz je normalan [9]. Također, posezanje iznad glave ili iza leđa može potaknuti osjećaj boli i ukočenosti. Simptomi poput vrućice, noćnog znojenja ili neobjašnjivi gubitak težine upućuju na neke druge dijagnoze [11]. Poremećen opseg pokreta s fleksijom prema naprijed, abdukcijom te vanjskom i unutarnjom rotacijom je glavni klinički nalaz za smrznuto rame. Nadalje, kod uznapredovale bolesti, promatranje pacijentovog hoda

može otkriti gubitak prirodnog zamaha ruke koji se javlja tijekom hodanja. Daljnji pregledi zahvaćenog ramena mogu otkriti mišićnu distrofiju, a palpacija može proizvesti nejasnu osjetljivost na prednjem i stražnjem dijelu ramena [11].

Napredovanje bolesti opisuje se u tri kliničke faze [9]:

Faza 1- Bolna faza. Obilježena je razvojem onesposobljujuće boli u ramenu tijekom noći i u mirovanju, a pojavljuje se bez povijesti ozljede. Sve dok se kretanje u zglobu ne smanje ili ne izgube, u ovom stadiju može biti otežano postaviti dijagnozu. Odgovor na ne steroidne protuupalne lijekove je vrlo mali. Faza može trajati od dva do devet mjeseci.

Faza 2-Adhezivna ili smrznuta faza. Karakterizira je ograničenje opsega pokreta u svim ravninama ramena, ali uz postupno smanjenje boli. Može trajati od četiri do 12 mjeseci.

Faza 3-Faza razlaganja ili odmrzavanja. Dolazi do postupnog povećanja raspona pokreta. Za potpuni povrat opsega pokreta potrebno je 12 do 24 mjeseca [2].

Nedostatak definitivnih kliničkih kriterija predstavlja izazov za kliničku dijagnozu, upravljanje i istraživanje [9]. Bolno rame je česta dijagnoza koja ukazuje na problem. U dijagnozi, laboratorijski nalazi ne pridonose previše, no klinička obrada koja se sastoji od anamneze i kliničkog pregleda može biti od važnosti. Dijagnostika je dodatno komplicirana jer dolazi do kliničkog preklapanja simptoma između smrznutog ramena i drugih stanja poput tendopatije rotatorne manšete [9]. U isključivanju drugih patoloških stanja ramenog zgloba može biti korisna radiografija, no ona može biti manje korisna u otkrivanju patologije čahure glenohumeralnog zgloba jer se on sastoji od mekog tkiva pa nije vidljiv.

Osim dijagnostike radiografijom, studije iz 2017. zaključile su da se smrznuto rame može točno dijagnosticirati magnetskom rezonancijom (MR) [11]. MR nalazi zadebljanja korakohumeralnog ligamenta, infiltracije rotatornog intervala subkorakoidnog masnog tkiva daju visoku specifičnost za dijagnozu. Međutim, dijagnoza je klinička što znači da korištenje MR treba biti rezervirano za procjenu drugih izvora patologije ramena, a ne za potvrdu dijagnoze smrznutog ramena [11].

Svakako dijagnostičke značajke koje sugeriraju dijagnozu smrznutog ramena su zadebljanje korakohumeralnog ligamenta, zglobne čahure i sinovijalne membrane [9].

## 4. Fizioterapijska procjena

Fizioterapijski postupak koji počinje procjenom posturalnih odnosa (tj. držanja tijela uključujući kardiorespiratorni, spinalni i mišićni potencijal) ključan je za prepoznavanje pravog problema i strategije intervencije [12]. Rezultat djelovanja nakon procesa trebao bi biti pacijent sa smanjenim ili uklonjenim deficitom, dokumentacija koja opisuje i prati cijeli proces te kvalitativna i kvantitativna procjena ishoda.

Prvi korak pri provedbi fizioterapijskog postupak je fizioterapijska procjena. Evaluacija uključuje ispitivanje pojedinaca ili skupina počevši od upoznavanja s medicinskom dokumentacijom. Pribavlja se medicinska dokumentacija razgovarajući s pacijentom o mogućim oštećenjima, ograničenjima, invaliditetima. Dijagnoze se postavljaju sa dodatnim testovima probira i korištenjem posebnih testova i mjerenja [12]. Prilikom fizioterapijske procjene važno je odrediti vrstu i razinu oštećenja i razinu pacijentovog funkcionalnog ograničenja i onesposobljenja te metode intervencije. Proces zahtjeva primjenu procjene, definiranje ciljeva terapije te vrstu, intenzitet, frekvenciju i trajanje fizioterapijske intervencije. Zaključno se radi evaluacija ishoda, promjene i ponašanje pacijenta.

Za fizioterapijsku procjenu nužna je suradnja jer sve informacije daje pacijent, bilo odgovorima na ciljane pitanja ili prikazom prethodne medicinske dokumentacije. Cilj fizioterapijske procjene je dogovoriti na četiri ključna pitanja [13]:

1. Koji je glavni problem pacijenta?
2. Koja je vjerojatna dijagnoza/patologija i zahtijeva li rano upućivanje na scanning/kirurško/drugo mišljenje?
3. Koji su funkcionalni zahtjevi pacijenta na radnome mjestu i u slobodno vrijeme?
4. Što može fizioterapijska intervencija omogućiti pacijentu postizanje ciljeva kao što su smanjenje boli, povećanje snage i mobilnost te mnogi drugi?

Fizioterapijski proces se provodi prema SOAP principima (eng. *Subjective Objective Assessment Plan*). SOAP predstavlja kraticu za riječi koje su važne u fizioterapijskoj procjeni: S – subjektivni pregled, O – objektivni pregled, A – analiza, P – plan [13].

### 4.1. Subjektivna procjena

Subjektivnom procjenom dobivaju se potrebni podatci o pacijentovom stanju, stoga je cilj prikupiti što više informacija o pacijentovim simptomima. Sinonim za subjektivnu procjenu je postupak uzimanja anamneze ili intervju. Također, procjenom se utvrđuje u kojoj se fazi

pacijent nalazi. Neophodno je utvrditi vrijeme početka, trenutne simptome i njihovo trajanje i to sve sa točnim informacijama kako bi se utvrdila moguća klasifikacija i dijagnoza [9].

Subjektivna procjena trebala bi utvrditi postoji li poznati uzročnik i povezani čimbenici koji su pridonijeli pojavi stanja. Obzirom da kod dijagnoze smrznutog ramena, čimbenik može biti trauma, važno je imati na umu da incident može biti manji i početna bol može biti smirena. Važno je provjeriti postoji li povijest traume ili bolesti koje je pacijent mogao povezati s problematikom ramena [9].

Prilikom intervjua u sklopu subjektivnog pregleda pacijent govori o tri kategorije podataka. Opći podaci odnose na prvu skupinu. Druga skupina podataka odnosi se na simptome i tegobe koje pacijent ima, tako da je bitno voditi brigu o pojavnosti različitih simptoma. Kartu tijela na kojoj fizioterapeut može označiti mjesto i intenzitet tegoba nužno je pripremiti uz ostale podatke. Treća skupina podataka odnosi se na anamnezu trenutnog stanja.

Elementi iz tri kategorije i subjektivni pregled omogućiti će fizioterapeutu uvid u simptome pacijenta, prepoznavanje faktora koji pridonose stanju, prognozu trenutnog stanja i prepoznavanje mjera opreza uz uvid u stvaranje smjernica za provedbu terapije [13].

## **4.2. Objektivna procjena**

Objektivni pregled je proces prikupljanja objektivnih dokaza i ispitivanje valjanosti početne hipoteze fizioterapeuta pomoću niza postupaka [9]. Za razliku od subjektivnog pregleda, u ovom se slučaju ne sakupljaju informacije kroz intervju, već uvidom u medicinsku dokumentaciju. Kako bi se osigurala cjelovita procjena provode se postupci: opservacije, palpacije te objektivnih mjernih postupaka i testova [13].

### **4.2.1. Opservacija**

Opservacija je bitan element objektivnog pregleda. Izvodi se u standardnom stojećem položaju uz opservaciju posture i posturalnih odnosa. Pri opservaciji bolesnika s boka, sprijeda i straga mora se obratiti pozornost na bilo kakvo odstupanje od normalnog držanja, deformacije ili asimetrije [13]. Opservacija kod stanja smrznutog ramena započinje upoznavanjem, a nastavlja se tijekom cijelog procesa procjene. Opserviraju se asimetrija, edemi i crvenilo, a posebna pozornost pridodaje se posturi pacijenta jer se prilagodbe mekog tkiva mogu pojaviti kao adaptacija na nepravilnu posturu i upotrebu mišića. Uobičajena adaptacija u ramenu javlja se u vidu prekomjerne aktivnosti ili napetosti *m.pecotralis minor* i to kod duge protakcije ramena. Takva adaptacija nepovoljno utječe na sposobnost i biomehaniku ramena [9].

#### **4.2.2. Palpacija**

Palpacija je postupak kojim se ispituje stanje kože i potkožnog tkiva, mišića i tetiva, tetivnih ovojnica i burzi te palpabilnih dijelova kostiju i zgloba te arterija i živaca. Prvo se analiziraju površne strukture, a zatim one koje su smještene dublje, a isto tako prvo se palpiraju neosjetljiva mjesta [13]. Palpacija se izvodi jer omogućuje otkrivanje razlike u temperaturi kože i vlažnosti, prisutnost edema, procjenjuje se pokretljivost, razlika u tonusu, napetosti, teksturi, debljini tkiva [9]. Pojačane osjetljivosti mogu se vrednovati numeričkom skalom od 1 do 4 na temelju reakcije bolesnika. Ocjena 1 označava verbalno iskazivanje boli, a 4 da pacijent ne dozvoljava palpaciju zbog izrazite boli [13].

Palpacija se izvodi u mirovanju ili u pokretu. Strukture ramenog zgloba palpiraju se od medijalnog prema lateralnom redom; sternoklavikularni zglob, akromioklavikularni zglob, korakoidni nastavak, acromion, tetive i hvatišta mišića.

#### **4.2.3. Objektivni mjerni postupci i testovi**

Pomoću testa aktivnih pokreta, testa pasivnih pokreta, testa akcesornih pokreta u zglobu i testa izometričkih testova s otporom fizioterapeut pristupa temeljnoj procjeni sposobnosti. Testovi potječu iz manualne dijagnostike i terapije, a cilj im je izazivanje tenzije tkiva pri čemu se pobuđuju ili mijenjaju bolesnikove tegobe. Na temelju rezultata testova razmatra se mogući uzrok bolesti [13].

Test aktivnih pokreta pacijent izvodi samostalno, a terapeut dobiva povratnu informaciju o spretnosti bolesnika vezanog uz pokret. Dobiva se okvirni uvid u opseg pokreta, utvrđuje se prisutnost ograničenja opsega pokreta te njihova količina i priroda [13]. Kod procjene pokreta valja uzeti u obzir kvantitetu i kvalitetu pokreta, ponašanje pacijenta koje bi upućivalo na bol i otpor tijekom izvedbe pokreta te izazivanje mišićnog spazma [9].

Test pasivnih pokreta izvodi fizioterapeut. Kod izvođenja testa pacijent mora biti u potpunosti relaksiran jer se ovim testom utvrđuje gibljivost zgloba, krajnji osjet i ograničenje pokreta. Ključ relaksiranog pacijenta je isključenje utjecaja kontraktilnih struktura tijela na rezultate testa. Ograničenje gibljivosti različito je za pojedine zglobove, tako je kod zahvaćenosti čahure ramenog zgloba uvijek u većoj mjeri ograničena vanjska rotacija i abdukcija ramena od unutarnje rotacije [13]. Abnormalnosti kod stanja smrznutog ramena mogu se primijetiti ukoliko zglob nema svoj karakterističan krajnji osjet ili se otpor osjeća prerano ili prekasno obzirom na normalni opseg pokreta [9].



Test akcesornih pokreta u zglobu odnosi se na pokrete koje osoba ne može aktivno izvesti, ali koji se mogu izvesti pomoću vanjske sile [9]. Test se izvodi u „opuštenom“ položaju zgloba, odnosno u položaju u kojem je dozvoljen najveći opseg kretanja. Mobilnost zgloba procjenjuje se na numeričkoj skali od 0 do 6 uz paralelno praćenje simptoma povezanih s kretanjima [13].

Test izometričkih testova s otporom utvrđuje problem kontraktilnih tkiva. Pruža se otpor pokretu i kontrakciji testiranog mišića izazivajući njegovu maksimalnu izometričku kontrakciju. Takvo snažno opterećenje mišića, minimalno će opteretiti ne kontraktilne zglobne strukture, a istovremeno će ukazati na bol i slabost samog mišića [13].

#### 4.2.4. Testovi i mjerenja

Brojni klinički testovi i mjerenja nadovezuju se na prethodne elemente. Postoji veliko područje antropometrijskih mjerenja i procjena te je zbog toga danas to postalo važno područje za procjenu ukupnog statusa pacijenta [13].

Procjena opsega pokreta (engl. *Range of motion-ROM*) definirana je kao kvantiteta osteokinetskog pokreta koju je moguće izvesti u zglobu [13]. Obzirom da je opseg pokreta različit u pojedinim zglobovima on se mjeri pomoću mjernog instrumenta goniometra, a rezultati se izražavaju u stupnjevima (tablica 1.). Za mjerenje je važno pravilno pozicionirati ispitanika i voditi bilješke (slika 2.). Preporučeni položaj mora osigurati nulti položaj koji je određen normalnim antropološkim stavom tijela koji uključuje stojeći stav s ispruženim rukama i palcem šake usmjerenim naprijed. Mora osigurati izvođenje punog opsega pokreta te stabilnost proksimalnog segmenta [13].


Tablica 1. Prikaz mjerenja opsega pokreta pomoću goniometra [14]

Pokret nadlaktice	Mišići	Položaj pacijenta	Mjesto postavljanja kutomjera	Stabilizacija	Referentna vrijednost
Antefleksija nadlaktice s elevacijom u zglobu ramena	M. deltoideus (prednja vlakna)  M. coracobrachialis	I. način: Stojeći ili sjedeći položaj s aduciranom nadlakticom uz tijelo II. način: Supinirani položaj s	Vrh kutomjera postavljen malo ispod akromiona sa lateralne strane ramena	I. način: Iznad ramena II. način: Prsni koš radi sprječavanja ekstenzije kralješnice	0° - 90° - 180°

		nadlakticom aduciranom uz tijelo			
Retrofleksija nadlaktice u zglobu ramena	M. deltoideus (stražnja vlakna) M. latissimus dorsi M. teres major	I. način: Stojeći ili sjedeći položaj s aduciranom rukom uz tijelo II. način: Pronirani položaj s nadlakticom aduciranom uz tijelo	Kutomjer postavljen odmah ispod akromiona sa lateralne strane ramena	I. način: Iznad ramena II. način: Stabilizira se prsni koš zbog ekstenzije kralješnice	0° - 45°
Abdukcija nadlaktice s elevacijom u zglobu ramena	M. deltoideus (srednja vlakna) M. supraspinatus	Stojeći ili sjedeći položaj s aduciranom rukom uz tijelo	Vrh kutomjera je malo ispod akromiona na prednjoj strani ramena	Stabilizacija je iznad ramena	0° - 90° - 180°
Vanjska rotacija nadlaktice u zglobu ramena	M. infraspinatus M. teres minor	Supinirani položaj s nadlakticom abduciranom po 90°, a podlaktica je flektirana isto toliko	Kutomjer se postavlja na centar lakatnog zgloba. Fiksni krak je okomit na trup, a pomični krak se giba sa palčanom kosti	Prvo se stabilizira nadlaktična kost kako bi se nadlaktica zadržala u abdukciji pod 90°, a zatim se stabilizira prsni koš zbog sprječavanja ekstenzije kralješnice	0° - 90°
Unutarnja rotacija nadlaktice u zglobu ramena	M. subscapularis M. teres major	Supinirani položaj s nadlakticom abduciranom po 90°, a	Kutomjer se postavlja na centar lakatnog zgloba.	Prvo se stabilizira nadlaktična kost kako bi se nadlaktica	0° - 70°

	M. latissimus dorsi  M. pectoralis major	podlaktica je flektirana isto toliko	Fiksni krak je okomit na trup, a pomični krak se giba sa palčanom kosti	zadržala u abdukciji pod 90°, a nakon zoga lopatica radi sprječavanja elevacije	
Horizontalna abdukcija nadlaktice u zglobu ramena	M. deltoideus (stražnja vlakna)	Pronirani položaj s nadlakticom abduciranom pod 90°	Kutomjer je postavljen malo ispod akromiona na lateralnoj strani ramena	Iznad ramena	0° - 50°
Horizontalna addukcija nadlaktice u zglobu ramena	M. pectoralis major	Supinirani položaj s nadlakticom abduciranom pod 90°	Kutomjer je postavljen malo ispod akromiona na lateralnoj strani ramena	Iznad ramena	0° - 135°

**OPSEG KRETNJI U RAMENOM ZGLOBU**



LJEVO		DESNO
	DATUM	
	položaj *	
	antefleksija	
	elevacija (antefleksija)	
	retroflexija	
	abdukcija	
	adukcija	
	elevacija (abdukcija)	
	horizontalna abdukcija	
	horizontalna adukcija	
	unutarnja rotacija	
	vanjska rotacija	
MJERNI INSTRUMENT:		
NAPOMENA:		

\* položaj koji pacijent zauzima pri mjerenju

Slika 2. Tablica za evidenciju rezultata mjerenja opsega pokreta

Izvor: I. Klaić, L. Jakuš: Fizioterapijska procjena, Zdravstveno veleučilište Zagreb, Zagreb, 2017.

Manualni mišićni test (MMT) je postupak procjene mišićne funkcije. Temelji se na izvedbi aktivnog pokreta protiv sile gravitacije. Ključni element ocjenjivanja sposobnosti mišića da se kontrahira, izvede pokret i svlada otpor su promatranje kvalitete pokreta te mjerenje kvantitete mišićne izvedbe [13].

Mišićna aktivnost ocjenjuje se ocjenama na ordinalnoj skali od 0 do 5 [14].

Ocjena 0-prikazuje snagu agonista, pri čemu se njegova aktivnost ne može odrediti vizualno ili palpacijom

Ocjena 1-prikazuje snagu agonista koji ne može izvesti pokret, ali se pri pokušaju izvođenja kretnje može palpatorno osjetiti kontrakcija mišića ili su vizualno uočljivi tragovi pokreta

Ocjena 2-prikazuje snagu agonista koji izvodi pun opseg pokreta pri eliminiranom djelovanju sile teže (pokret u horizontalnoj ravnini)

Ocjena 3-prikazuje snagu agonista koji savladava težinu djela tijela pri punom antigravitacijskom opsegu pokreta

Ocjena 4-prikazuje snagu agonista koji savladava uz težinu dijela tijela i relativno snažan manualni otpor pri punom antigravitacijskom opsegu pokreta

Ocjena 5-prikazuje snagu agonista koji svladava uz težinu dijela tijela i vrlo snažan manualni otpor pri punom antigravitacijskom opsegu pokreta

Fleksija nadlaktice (m. deltoideus – prednja vlakna, m. coracobrachialis, m. pectoralis major, m. biceps brachii – caput breve) [14]

Ocjena 0 - pacijent je u supiniranom položaju i ne postoji pokret i ne postoji kontrakcija

Ocjena 1 - pacijent je u supiniranom položaju te je prisutna palpacija koja se može osjetiti na prednjem djelu ramena i to jako male mišićne kontrakcije

Ocjena 2 - pacijent je u ležećem položaju na boku na strani koja nije testirana, zatim fizioterapeut primi testiranu ruku u području podlaktice i nadlaktice i time je pri izvođenju pokreta ekstremitet oslobođen sile gravitacije. Drugi način je da postavimo podlogu pod testiranu ruku i po njoj izvodi pokret fleksije nadlaktice u zglobu ramena

Ocjena 3 – pacijent sjedi i ima nadlakticu aduciranu uz tijelo, a podlaktica je ispružena u ekstenziji i pronaciji te fizioterapeut govori „podignite ruku do razine ramena“ i tom porukom osoba izvodi fleksiju do 90°.

Ocjena 4 i 5 – pacijent se nalazi u položaju kao za ocjenu 3, te izvodi fleksiju do 90° uz pružanje submaksimalnog i maksimalnog manualnog otpora od strane fizioterapeuta na distalnom djelu nadlaktice

Ekstenzija nadlaktice (m. deltoideus – stražnja vlakna, m. latissimus dorsi, m. teres major, m. triceps brachii – caput longum) [14]

Ocjena 0 – pacijent je u potrbušnom položaju i ne postoji pokret i ne postoji kontrakcija

Ocjena 1 – pacijent je u potrbušnom položaju te je prisutna palpacija koja se može osjetiti na stražnjem djelu ramena i to jako male mišićne kontrakcije

Ocjena 2 - pacijent leži na boku na strani koja nije ispitana, a fizioterapeut prima podlakticu i nadlakticu testirane ruke, osoba izvodi pokret tijekom kojeg je oslobođena sile gravitacije. Drugi način je da postavimo podlogu pod testiranu ruku i po njoj izvodi pokret ekstenzije nadlaktice u zglobu ramena

Ocjena 3 – pacijent je u potrbušnom položaju i ruke su mu primaknute uz tijelo, fizioterapeut stabilizira rameni obruč i govori „podignite ruku što više od stola“ i tom porukom osoba radi pokret ekstenzije nadlaktice u zglobu ramena 25

Ocjena 4 i 5 – pacijent je u jednakom položaju kao za ocjenu 3 i fizioterapeut daje submaksimalni i maksimalni otpor na distalnoj stražnjoj strani nadlaktice, a osoba izvodi pokret

Izolirani test za m. latissimus dorsi [14]

Ocjena 2 – pacijent je u potrbušnom položaju, a ruke aducirane uz tijelo te potiskuje rameni obruč i ruke distalno

Ocjena 4 ili 5 – osoba je u potrbušnom položaju, a ruke aducirane uz tijelo te potiskuje rameni obruč i ruke distalno dok fizioterapeut pruža submaksimalni i maksimalni otpor u proksimalnom smjeru

Ocjena 5 – osoba sjedi te uz pomoć ruku zdjelicu odiže od podloge

Abdukcija nadlaktice (m. deltoideus – srednja vlakna, m. supraspinatus, m. biceps brachii – caput longum) [14]

Ocjena 0 - pacijent je u supiniranom položaju i ne postoji pokret i ne postoji kontrakcija

Ocjena 1 - pacijent je u supiniranom položaju te je prisutna palpacija koja se može osjetiti u srednjem djelu ramena i to jako male mišićne kontrakcije

Ocjena 2 – pacijent je u supiniranom položaju i izvodi abdukciju nadlaktice u zglobu ramena po podlozi dok fizioterapeut stabilizira rameni obruč te je pokret izvođen bez djelovanja sile gravitacije

Ocjena 3 – pacijent sjedi, nadlaktica je primaknuta uz tijelo, a fizioterapeut stabilizira rameni obruč i govori „podignite ruku u stranu do razine ramena“ i osoba izvodi pokret abdukcije do 90°

Ocjena 4 i 5 – pacijent je u položaju kao i za ocjenu 3 i izvodi pokret abdukcije do 90° dok fizioterapeut daje submaksimalni i maksimalni otpor na distalnom djelu nadlaktice

Horizontalna abdukcija nadlaktice (m. deltoideus – stražnja vlakna) [14]

Ocjena 0 – pacijent sjedi na stolici sa rukom abduciranom po 90° položenom na podlozi, ne postoji pokret i ne postoji kontrakcija

Ocjena 1 – isti položaj kao za ocjenu 0, prisutna je palpacija jako male mišićne kontrakcije

Ocjena 2 – pacijent je u istom položaju kao i prethodne ocjene, nadlaktica je položena u abdukciju od 90° na podlozi i fizioterapeut stabilizira rameni obruč, pokret je izvođen bez djelovanja sile gravitacije ili pokret može biti izveden na način da fizioterapeut pridržava ruku

Ocjena 3 – pacijent je u proniranom položaju, a nadlaktica se nalazi abducirana po 90°, dok je podlaktica flektirana preko podloge. Za to vrijeme fizioterapeut stabilizira lopaticu kako bi 26 spriječio pokret adukcije lopatice. Na njegovu naredbu „podignite lakat prema stropu“ pacijent izvodi horizontalnu abdukciju nadlaktice u zglobu ramena

Ocjena 4 i 5 – pacijent je u položaju kao za ocjenu 3, fizioterapeut daje submaksimalni i maksimalni otpor na distalnom stražnjem djelu nadlaktice dok osoba izvodi puni opseg pokreta

Horizontalna adukcija nadlaktice (m. pectoralis major, m. deltoideus – prednja vlakna, m. coracobrachialis) [14]

Ocjena 0 - osoba sjedi na stolici sa rukom abduciranom po 90° položenom na podlozi, ne postoji pokret i ne postoji kontrakcija

Ocjena 1 - isti položaj kao za ocjenu 0, prisutna je palpacija koja se može osjetiti na tetivi tj. prednjem djelu aksile i to jako male mišićne kontrakcije

Ocjena 2 - osoba je u istom položaju kao i prethodne ocjene, te izvodi pokret oslobođen djelovanja sile gravitacije ili pokret može biti izveden da fizioterapeut pridržava ruku osobe

Ocjena 3 – ako želimo testirati cijeli m. pectoralis major, osoba je u supiniranom položaju i drži abduciranu nadlakticu po 90°, a podlaktica je uvijek flektirana te izvodi adukciju nadlaktice u zglobu ramena. Za klavikularnu glavu mišića početni položaj je abdukcija nadlaktice od 60° te se ruka usmjerava gore i medijalno. Za sternalnu glavu mišića položaj ruke u kojem se nalazi je abdukcija nadlaktice od 120° te se ruka usmjerava prema dolje i medijalno

Ocjena 4 i 5 – pacijent izvodi pokret, a fizioterapeut pruža submaksimalni i maksimalni otpor iznad ručnog zgloba suprotnog smjera od izvođenja pokreta ili iznad lakta ako su fleksori podlaktice slabi

Vanjska rotacija nadlaktice (m. infraspinatus, m. teres minor, m. deltoideus – stražnja vlakna)[14]

Ocjena 0 - pacijent je u potrbušnom položaju i testirana ruka visi niz podlogu te ne postoji pokret i ne postoji kontrakcija

Ocjena 1 - pacijent je u potrbušnom položaju i ruka koja se testira visi niz podlogu te je prisutna palpacija koja se može osjetiti na podgrebenoj jami i to jako male mišićne kontrakcije

Ocjena 2 – pacijent je u potrbušnom položaju i ruka koja se testira visi niz podlogu te pacijent rotira nadlakticu prema van u rasteretnom položaju

Ocjena 3 – pacijent se nalazi u potrbušnom položaju, a nadlaktica je na podlozi i abducirana po 90° dok je podlaktica flektirana. Stabilizacija se vrši na lopaticu i fizioterapeut govori 27 „podignite ruku do razine stola“. Nakon te poruke pacijent izvede vanjsku rotaciju nadlaktice u zglobu ramena

Ocjena 4 i 5 – pacijent je u položaju kao za ocjenu 3, fizioterapeut daje submaksimalni i maksimalni otpor na distalnom djelu podlaktice u smjeru unutarnje rotacije, a pacijent izvodi vanjsku rotaciju nadlaktice u zglobu ramena

Unutarnja rotacija nadlaktice (m. subscapularis, m. pectoralis major, m. latissimus dorsi, m. teres major, m. deltoideus – prednja vlakna) [14]

Ocjena 0 - pacijent je u potrbušnom položaju dok ruka koja se testira visi niz podlogu i ne postoji pokret i ne postoji kontrakcija

Ocjena 1 - pacijent je u potrbušnom položaju dok ruka koja se testira visi niz podlogu te je prisutna palpacija koja se može osjetiti duboko u aksili i to jako male mišićne kontrakcije

Ocjena 2 - pacijent je potrbušnom položaju i ruka koja se testira visi niz podlogu te pacijent rotira nadlakticu prema unutra u rasteretnom položaju

Ocjena 3 – pacijent je u supiniranom položaju, fizioterapeut stabilizira lopaticu, a nadlaktica je položena po 90° u abdukciji dok podlaktica visi preko podloge. Fizioterapeut govori „podignite ruku natrag i gore do razine stola“ i nakon te poruke pacijent izvede antigravitacijski pokret

Ocjena 4 i 5 – pacijent je u položaju kao za ocjenu 3, pacijent radi pokret unutarnje rotacije nadlaktice u zglobu ramena dok fizioterapeut daje submaksimalni i maksimalni otpor u smjeru vanjske rotacije na distalnom djelu podlaktice (Medješi Krajšić D. Osnove kineziologije. Manualni mišićni test)

U objektivnom pregledu prilikom procjene smrznutog ramena koriste se još i specifični testovi. *Shoulder Pain and Disability* Indeks (SPADI) razvijen je za mjerenje trenutne boli i



onesposobljenosti u ramenu. Test se sastoji od 13 pitanja koje procjenjuju dvije domene, bol i onesposobljenost [9]. *Disability of the Arm, Shoulder and Hand scale* (DASH) je skala koja se sastoji se od 30 pitanja vezanih uz zdravstvene probleme pacijenta. *American Shoulder and Elbow Surgeons Standardized Shoulder Assessment Form* (ASES) je test kod kojeg jedan dio skale čini samoprocjena pacijenta, a drugi dio čini procjena zdravstvenog djelatnika [9]. *Simple Shoulder Test* (SST), sastoji se od 12 dihotomnih pitanja o boli i funkciji ramena [9]. SF-36 je upitnik od 36 pitanja. Slabiji rezultati upućuju na veću onesposobljenost [9].

## **5. Fizioterapijska intervencija**

Kratkoročni ili dugoročni ciljevi i planovi koji se rade prema fazi bolesti, postavljaju se u intervenciji zajedno s pacijentom [9].

Fizioterapijska intervencija uključuje neoperativne postupke, edukaciju, primjenu fizioterapijskih postupaka, vježbe istezanja te mobilizacije zglobova. Istraživanja su pokazala da na takve postupke pacijenti dobro reagiraju [9].

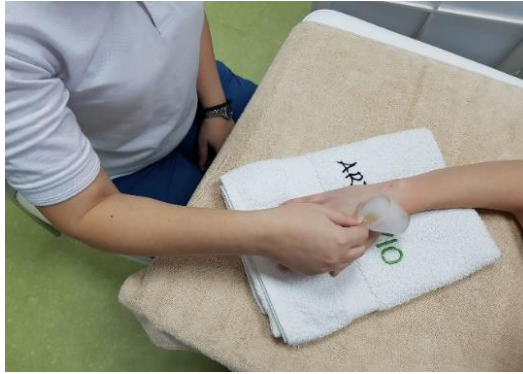Prilikom intervenciju važno je naglasiti da ista treba biti prilagođena svakom pojedincu na temelju njegovog stupnja smrznutog ramena [9].

### **5.1. Fizioterapija u akutnoj fazi smrznutog ramena**

Tijekom akutne faze smrznutog ramena fokus je na smanjenju boli. Potrebno je izbjegavati sve aktivnosti koji uzrokuju bol [9]. Vježbe koje se provode u akutnoj fazi su vježbe stabilizacije lopatice i mišića rotatorne manšete.

#### **5.1.1. Krioterapija**

Postupak krioterapije primjenjuje se neposredno nakon ozljeđivanja radi smanjivanja reakcije tkiva na traumu. Osobito važan učinak krioterapije je vazokonstrikcija kojom se smanjuje prokrvljenost ozlijeđenog mjesta čime se sprječava formiranje hematoma te ublažavanje boli [3]. Tijekom kriomasaže pacijent doživljava četiri različita osjeta, intenzivnu hladnoću, peckanje, bol i na kraju olakšanje boli [3]. Postupak se izvodi pomoću „ice-packs“ za jednokratnu ili višekratnu primjenu, ledom i hladnom vodom, hladnim kupkama ili kriokompresijskim jedinicama (slika 3.) [3]. Primjena krioterapije kod stanja smrznutog ramena dovodi do lokalnog analgetskog učinka čime se podiže prag podražljivosti koji olakšava izvođenje kineziterapijskih postupaka [3].



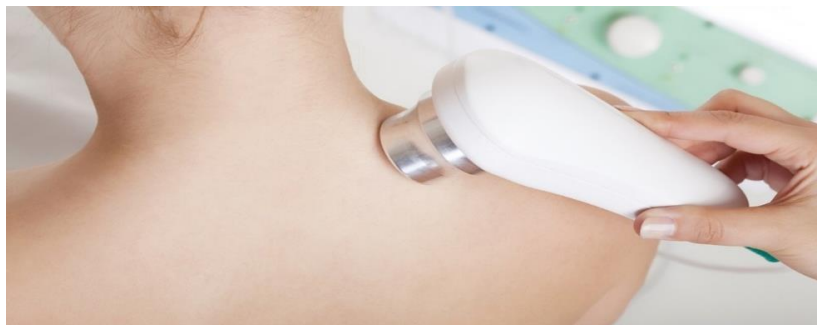Slika 3. Krioterapija

Izvor: <https://www.artifizio.com/fizikalna-terapija/krioterapija/> (17.08.2022.)

### 5.1.2. Terapijski ultrazvuk

Ultrazvuk je metoda gdje se u organizmu mehaničke oscilacije pretvaraju u toplinu [3]. Djelovanje je najjače na hvatištima mišića i tetiva za kosti zbog njihove različite gustoće (slika 4.) [3]. Ultrazvuk ima analgetsko djelovanje, ubrzava lokalnu cirkulaciju i regeneraciju oštećenih tkiva. Intenzitet i frekvencija ovise o vrsti tkiva i dobi pacijenta [3].

Karakterističnost metode je bezbolnost, jednostavna primjena i dobar učinak. Terapija se primjenjuje preko kontaktnog sredstva nanesenog na kožu, mobilnom ili stabilnom tehnikom aplikacije na bolno područje.



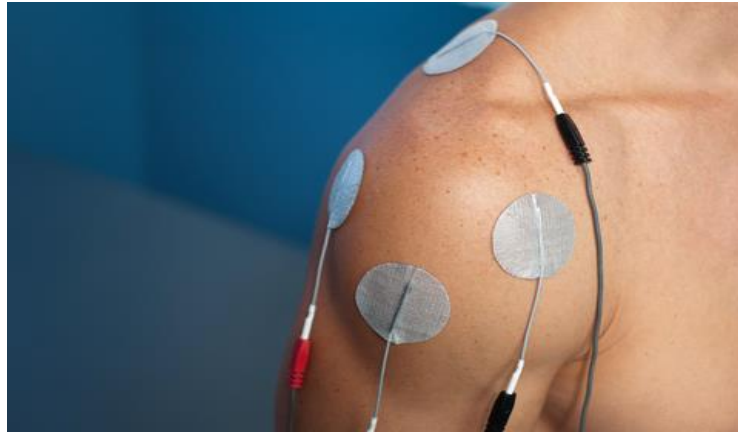Slika 4. Terapija ultrazvukom

Izvor: <https://pejdah-pharmacia.hr/ultrazvucna-terapija-sonoterapija/> (17.08.2022.)

### 5.1.3. Transkutana električna stimulacija

Transkutana električna stimulacija (TENS) je postupak kojim se kontroliranom niskonaponskom električnom stimulacijom stimulira živčani sustav kroz kožu s ciljem izazivanja analgetskih učinaka (slika 5.) [3]. Metoda je široko primjenjiva, a radi po principu pojačavanja intenziteta stimulacije do subjektivnog osjećaja trnjenja [3]. Nakon vidljivih

fascikulacija mišića intenzitet se smanjuje te se regulira frekvencija koja je najugodnija pacijentu [3]. Elektrode se moraju postaviti na mjesto gdje je bol najjača [3].



Slika 5. TENS ramena

Izvor: <https://www.tibia.hr/rehabilitacija.php> (17.08.2022.)

#### 5.1.4. Hidroterapija

Hidroterapija je uporaba vode kao medija za rehabilitaciju (slika 6.). Učinci vode koji skraćuju vrijeme oporavka su uzgon, hidrostatski tlak, viskoznost i tekuća dinamika [3]. Dugotrajno kupanje smanjuje napetost mišića, a hidrostatski tlak poboljšava povratak krvi i limfe. Svojtvo vode kao medija je da omekša tkiva, a time se brže postiže vraćanje funkcije gibljivosti [3].



Slika 6. Hidroterapija

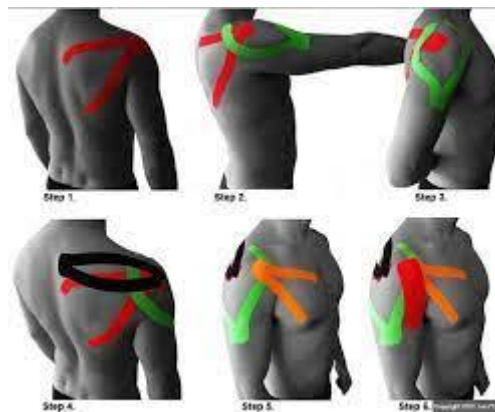
Izvor: <http://www.biokovka.hr/images/terapije/bazen4.jpg> (17.08.2022.)

## 5.2. Fizioterapija u kroničnoj fazi smrznutog ramena

Fizioterapija u kroničnoj fazi provodi se u cilju smanjenja boli, upalnih procesa i adhezije kapsule te radi povećanja opsega pokreta i snage mišića u ramenom obruču. Obzirom da se stanje smrznutog ramena dijeli na tri kliničke faze, svaka faza ima različiti fokus na vježbe [9]. Izvode se aktivne i pasivne vježbe te vježbe snage za mišiće rotatorne manšete.

### 5.2.1. Kinesiotaping

Kinesio Tape je specijalizirana elastična traka koja oponaša elastičnost skeletnih mišića (slika 7.) [15]. Jača oslabljeni mišić ispravljajući funkciju mišića, poboljšavajući cirkulaciju krvi i limfe, smanjujući bol i poboljšavajući položaj zglobova [15].



Slika 7. Kinesiotaping ramena

Izvor: <https://silo.tips/download/kinesio-taping-for-a-frozen-shoulder> (18.08.2022.)

## 5.3. Terapijske vježbe

### 5.3.1. Pendularne vježbe

Pendularne ili Codmanove vježbe pripadaju pasivnim vježbama. Primjenjuju se za povećanje opsega pokreta, za mobilizaciju i za istezanje izvanzglobnih struktura. Vježba mora biti bezbolna te se mora izvoditi bez naglih trzaja, dakle ljuľljanjem uz postupno povećanje opsega pokreta [16].

Pendularne vježbe se najčešće provode u fizioterapijskoj intervenciji kod ramenog zgloba. Izvode se u proniranom i stojećem položaju. Ruka se lagano njiše u zadanim smjerovima, 3-5 puta na dan uz 10 ponavljanja, a granica pokreta je određeni intenzitet boli (slika 8.) [17].



Slika 8. Pendularne vježbe ruke

Izvor: <https://www.akromion.hr/usluge/fizikalna-terapija-i-rehabilitacija/upute-za-nastavak-rehabilitacije/rame-3/> (18.08.2022.)

### 5.3.2. Vježbe sa suspenzijama

Suspenzija je naprava kod koje se iz fiksne točke na stropu spuštaju dva konopca s manšetama u koje se stave ekstremitet koje se vježba [16]. Pacijent pomicanjem manšete po tjelesnoj osi regulira učinak gibanja. U leđnom položaju izvode se pokreti abdukcije i adukcije, a u položaju na boku pokreti fleksije i ekstenzije [16].

Suspenzijske vježbe ramena izvode se 15 minuta [16].

1. Pacijent je u sjedećem položaju, leđa pacijenta su uspravna, ruke su u ekstenziji, a šake su u manšetama. Izvodi se naizmjenično podizanje i spuštanje ruku.
2. Pacijent se nalazi u istom položaju, ali se ruke šire u stranu. Izvodi se pokret abdukcije nadlaktice u ramenom zglobu.
3. Pacijent je u sjedećem položaju. Jedna ruka je u abdukciji, a druga u fleksiji. Jedna ruka povlači manšetu dolje, a druga ju podiže gore [16].

### 5.3.3. Vježbe sa štapom

Vježbe sa štapom pripadaju samopotpomognutim vježbama pri kojima pacijent s pomoću nekog pomagala povećava pokretljivost ekstremiteta sa smanjenom funkcijom [16]. Početni

položaj je stojeći ili sjedeći s pravilnim položajem kralježnice, a svaka se vježba izvodi deset puta [16].

1. Držati štap u vodoravnom položaju objema rukama, podići iznad glave i spustiti dolje (slika 9.).
2. Štap je u vodoravnom položaju u visini ramena. Primiti štap za krajeve objema rukama. Pomicati štap vodoravno u lijevu stranu. Vratiti u srednji položaj. Pomicati štap u desnu stranu (slika 10.).
3. Štap je u objema rukama vodoravno iza leđa. Držeći štap, odmicati ispružene ruke od tijela i vratiti ih natrag [16].
4. Dlanovima postavljenim jedan do drugog se uhvati sredina štapa. Zatim se iz početnog položaja povlači štap prema bradi što je više moguće, a istovremeno se šire laktovi (slika 11.).



Slika 9. Vježba broj 1

Izvor: <https://šttnjača.hr/zdrav-zivot/aktivni-i-fit/vjezbe-za-ruke-i-ramena-jednostavne-i-ucinkovite/>(18.08.2022.)



Slika 10. Vježba broj 2

Izvor: <https://xn--titnjaa-06a36e.hr/zdrav-zivot/aktivni-i-fit/vjezbe-za-ruke-i-ramena-jednostavne-i-ucinkovite/> (18.08.2022.)



Slika 11. Vježba broj 4

Izvor: <https://xn--titnjaa-06a36e.hr/zdrav-zivot/aktivni-i-fit/vjezbe-za-ruke-i-ramena-jednostavne-i-ucinkovite/> (18.08.2022.)

#### 5.3.4. Mobilizacija ramena

Mobilizacija zgloba je oblik pasivnog pokreta u širokom spektru vježbi koje se koriste u liječenju bolnog i ukrućenog sinovijalnog zgloba [3].

Glenohumeralno prednje klizanje ima svrhu povećati vanjsku rotaciju i ekstenziju ramena. Pacijent se nalazi potrbuške s ramenom na rubu stola i abduciran do 90°, lakat savijen do 90°. fizioterapeut jednom rukom pridržava nadlaktičnu kost, a drugom rukom zglob ramena uz akromion [18].

Glenohumeralno stražnje klizanje ima svrhu povećati fleksiju ramena i unutarnju rotaciju. Pacijent leži na leđima s ramenom na rubu, a fizioterapeut se nalazi između pacijentove ruke i trupe te jednom rukom pridržava nadlaktičnu kost, a druga ruka je na zglobnoj pukotini na nadlaktičnoj kosti [18].

Glenohumeralno donje klizanje ima svrhu povećati abdukciju i fleksiju ramena.

Prednje klizanje akromioklavikularnog zgloba ima svrhu povećanja pokretljivosti zgloba. Pacijent je u sjedećem položaju, a fizioterapeut jednom rukom pridržava nadlaktičnu kost, a drugom rukom zglob ramena uz akromion [18].

Sternoklavikularni zglob može klizati posteriorno čime se povećava retrakcija nadlaktice u zglobu. Moguće je klizanje prema dolje kojim se povećava elevacija lopatica, a klizanje prema gore ima za cilj povećati depresiju lopatice [18].



### 5.3.5. Vježbe istezanja

Vježbe istezanja čine vježbe koje istežu mišić preko njegove duljine u mirovanju (slika 12.) [16]. Vježbe služe za izgradnju i povećanje prirodne pokretljivosti zglobova. Pokret se zadržava 20-30 sekundi poštujući pri tome granicu boli [16].

Vježbe istezanja pomoću štapa izvode se u vanjskoj rotaciji, abdukciji i antefleksiji [16]. Pacijent rukama uhvati rubove štapa te izvodi pokrete.

Pokret antefleksije izvodi tako što rukama uhvati štap i podiže ga prema gore.

Pokret abdukcije izvodi se tako da pacijent uhvati rubove štapa te podiže ruku u stranu prema gore [16].



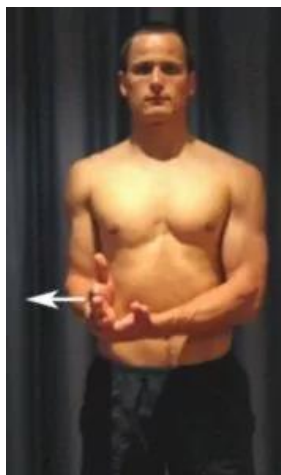Slika 12. Primjer jedne vježbe istezanja

Izvor: <https://www.goldentree.hr/savjeti/vjezbe-istezanja-cijelog-tijela/> (18.08.2022.)

### 5.3.6. Izometričke vježbe

Izometričke kontrakcije i vježbe koriste se u rehabilitaciji jer se provode bez pokretanja zglobova pa tako nema iritacije istih [3]. Korisne si za održavanje mišićnog tonusa. Provode se pritiskom i guranjem nepomičnih predmeta [3].


1. Pacijent stoji, a leđa su u uspravnom položaju. Lakat se nalazi pod kutom od 90°. Otpor se pruža pri pokretu vanjske rotacije podlaktice uz pomoć fizioterapeuta ili pacijentove druge ruke. Otpor se drži 5 sekundi, a odmor traje 10 sekundi. Vježba se ponovi 10 puta (slika 13.).



Slika 13. Jačanje rotatora

Izvor: [Rotator Cuff Strengthening Exercises - PhysioAdvisor](#) (19.08.2022.)

2. Pacijent je u stojećem položaju, a leđa u uspravnom. Lakat se nalazi pod kutom od  $90^\circ$ . Otpor se pruža pri pokretu unutarnje rotacije podlaktice uz pomoć fizioterapeuta ili pacijentove druge ruke. Otpor se drži 5 sekundi, a odmor traje 10 sekundi. Vježba se izvodi 10 puta (slika 14.).



Slika 14. Jačanje rotatora

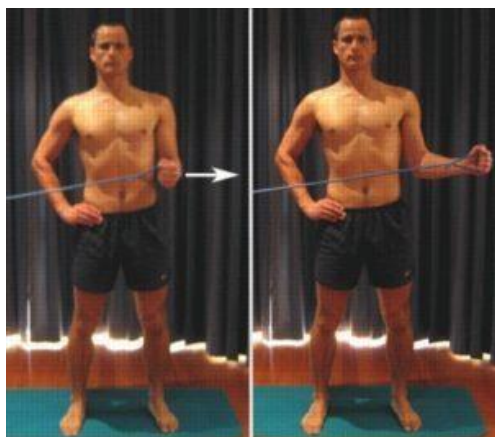Izvor: [Rotator Cuff Strengthening Exercises - PhysioAdvisor](#) (19.08.2022.)

3. Pacijent sjedi ili stoji glavom okrenut prema zidu, leđa su mu u uspravnom položaju, a podlaktice flektirane. Pacijent ispruži obje nadlaktice i gura prema zidu pri čemu mu zid daje otpor. Položaj se zadrži nekoliko sekundi.

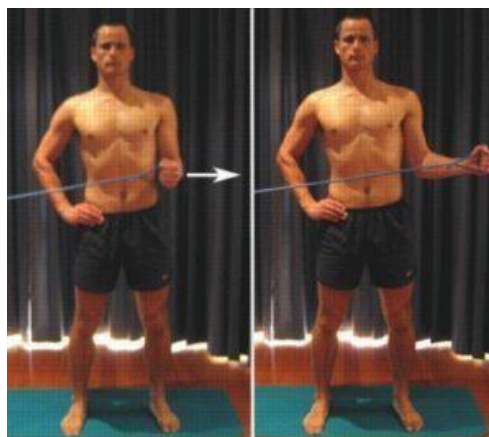### 5.3.7. Izotoničke vježbe s otporom

Izotoničke vježbe, poznate kao vježbe s progresivnim otporom, izvode se koristeći se utezima i aparatima s hidrauličkim sistemom [3]. Prednosti ovih vježbi su dostupnost aparata te rad na jačanju mišićne izdržljivosti. Negativna strana je mogućnost povećanja mišićnog opterećenja, opterećenje zgloba pod krivim kutom, te povećanje boli u zglobu tijekom vježbanja [3].

1. Pacijent je u klečećem položaju, leđa su u uspravnom položaju. Ruka je ispružena, pacijent uhvati gumu i izvodi laganu retrofleksiju.
2. Pacijent stoji, podlaktica je u fleksiranom položaju pod kutem od 90°. Izvodi se laganu vanjska rotacija u ramenom zglobu (slika 15.).
3. Pacijent je u stojećem položaju, podlaktica je u fleksiranom položaju pod kutem od 90°. Izvodi se laganu unutarnja rotacija u ramenom zglobu (slika 16.) [19].



Slika 15. Vanjska rotacija



Slika 16. Unutarnja rotacija

Izvor: [Rotator Cuff Strengthening Exercises - PhysioAdvisor](#)

### 5.4. Faza razlaganja

U fazi razlaganja, odmrzavanja, progresija fizioterapije dobiva se povećanjem učestalosti, trajanja i zadržavanja intenziteta vježbi [9]. U ovoj se fazi istezanje može zadržavati dulje, a učestalost vježbi se može povećati. Tek nakon smanjenja osjetljivosti pacijenta, moguće je provoditi intenzivnije istezanje i vježbe pomoću pomagala [9].

## **5.5. Edukacija**

Edukacija pacijenta nužna je za motivaciju te za poticanje na pridržavanje programa liječenja. Pacijenta treba poticati da koristi bol kao granicu za prestanak aktivnosti, a isto tako naglasiti mu da se prijašnji opseg kretnji neće u potpunosti vratiti, ali da će se ukočenost s vremenom smanjiti. Terapijske vježbe koje pacijent izvodi moraju biti kvalitetno napravljene, a pacijent ih se mora pridržavati jer je svakodnevno vježbanje ključan faktor za ublažavanje simptoma [9].

## 6. Zaključak

Smrznuto rame ili adhezivni kapsulitis je medicinsko stanje nejasne etiologije koje karakterizira bol u ramenu i značajno ograničenje pokretljivosti ramena. Opisuje patološki proces u kojem tijelo stvara prekomjerno ožiljkasto tkivo preko glenohumeralnog zgloba. Može se klasificirati kao primarno i sekundarno stanje. Čimbenici rizika za nastajanje uključuju ženski spol, dob iznad 40 godina, bolesti štitnjače, lijekove, dijabetes i prethodnu traumu. Incidencija u općoj populaciji je 2-5%.

Napredovanje bolesti opisuje se kroz tri kliničke faze: bolna faza, adhezivna faza i faza razlaganja.

Fizioterapijski postupak započinje procjenom posturalnih odnosa, određivanjem stvarnog problema i strategije intervencija. Postupak se sastoji od procjena i intervencija.

Fizioterapijska procjena uključuje pregled pojedinaca kroz intervju. Sam proces podrazumijeva definiranje terapije, vrstu, intenzitet, frekvenciju, trajanje fizioterapijske intervencije, evaluaciju ishoda te promjene pacijenta. Fizioterapeut pristupa testovima aktivnih, pasivnih i akcesornih pokreta čiji je cilj razmotriti moguć uzrok bolesti.

Fizioterapijska intervencija odvija se zajedno s pacijentom te se odlučuju i postavljaju dugoročni ciljevi i planovi primjenjivi fazi bolesti u kojoj se pacijent nalazi.

## 7. Literatura

1. Đ. Babić Naglić: Mišićno-koštane bolesti, Fizikalna i rehabilitacijska medicina. Zagreb: Medicinska naklada, 2013, str 7-13.
2. <https://www.ncbi.nlm.nih.gov/books/NBK532955/> , dostupno: 08.08.2022.
3. Bobinac-Georgievski A., Domljan Z., Martinović-Vlahović R., Ivanišević G: Fizikalna medicina i rehabilitacija u Hrvatskoj, Hrvatsko društvo za fizikalnu medicinu i rehabilitaciju, Zagreb, 2000.
4. A. Antal, Smrznuto rame, Diplomski rad, Medicinski fakultet, Zagreb, 2018.
5. P. Goetti, P.J. Denard, P. Collin, M. Ibrahim, P. Hoffmeyer, A. Ladermann: Shoulder biomechanics in normal and selected pathogenical conditions, Efort Open Reviews, 5 (8) , 508-518
6. R. Lugo, P. Kung, C.B. Ma: Shoulder biomechanics, European Journal of Radiology, br. 68, veljača 2008, str. 16-24
7. [https://www.physio-pedia.com/Biomechanics\\_of\\_the\\_Shoulder](https://www.physio-pedia.com/Biomechanics_of_the_Shoulder), dostupno: 08.08.2022.
8. H.V. Le, S.J. Lee, A. Nazarian, E.K. Rodriguez, Adhesive capsulitis of the shoulder: review of pathophysiology and current clinical treatments, Shoulder and Elbow, br. 9, 2017., str. 75-84
9. M. Filipec i suradnici: Fizioterapija boli, Hrvatski zbor fizioterapeuta, Zagreb, 2019.
10. <https://www.ncbi.nlm.nih.gov/books/NBK482162/>, dostupno: 08.08.2022.
11. J. Ramirez, Adhesive capsulitis: Diagnosis and Managment, American Family Physician, 99 (5), ožujak 2019. str. 297-300.
12. <https://www.hkf.hr/pocetna-stranica/o-struci/sto-je-fizikalna-terapija/>, dostupno: 17.08.2022.
13. I. Klaić, L. Jakuš: Fizioterapijska procjena, Zdravstveno veleučilište Zagreb, Zagreb, 2017.
14. D. Jelović: Fizioterapija adhezivnog kapsulitisa, Završni rad, ZVU, Zagreb, 2022.
15. L.M. Aerseth, D.N. Suprak, G.R. Chalmers, L. Lyon, D.T. Dahlquist: Kienseio Tape and Shoulder-Joint Position Sense, Journal od Athletic Training, br. 50, 2015, str. 785-791
16. O. Pope-Gajić: Liječenje pokretom, Školska knjiga, Zagreb, 2007.
17. M. Kovačević: Fizioterapija kod oštećenja rotatorne manžete i tendinitisa duge glave m. biceps brachii, Fizio info, 2009, str. 9-20

18. C.M. Hall, L.T. Brody: Therapeutic Exercise: Moving Toward Function, 2nd Edition, 2005.
19. <https://fdocuments.in/document/the-ultimate-frozen-shoulder-therapy-guide-2005-562ba9cce904e.html?page=27>, dostupno: 18.08.2022.

## Popis slika

Slika 1. Pokreti ramenog zgloba .....	3
Slika 2. Tablica za evidenciju rezultata mjerenja opsega pokreta .....	12
Slika 3. Krioterapija .....	19
Slika 4. Terapija ultrazvukom .....	19
Slika 5. TENS ramena.....	20
Slika 6. Hidroterapija .....	20
Slika 7. Kinesiotaping ramena.....	21
Slika 8. Pendularne vježbe ruke.....	22
Slika 9. Vježba broj 1 .....	23
Slika 10. Vježba broj 2.....	23
Slika 11. Vježba broj 4.....	24
Slika 12. Primjer jedne vježbe istezanja.....	25
Slika 13. Jačanje rotatora.....	26
Slika 14. Jačanje rotatora.....	26
Slika 15. Vanjska rotacija.....	27
Slika 16. Unutarnja rotacija.....	27

## Popis tablica

Tablica 1. Prikaz mjerenja opsega pokreta pomoću goniometra

**IZJAVA O AUTORSTVU  
I  
SUGLASNOST ZA JAVNU OBJAVU**

Završni/diplomski rad isključivo je autorsko djelo studenta koji je isti izradio te student odgovara za istinitost, izvornost i ispravnost teksta rada. U radu se ne smiju koristiti dijelovi tuđih radova (knjiga, članaka, doktorskih disertacija, magistarskih radova, izvora s interneta, i drugih izvora) bez navođenja izvora i autora navedenih radova. Svi dijelovi tuđih radova moraju biti pravilno navedeni i citirani. Dijelovi tuđih radova koji nisu pravilno citirani, smatraju se plagijatom, odnosno nezakonitim prisvajanjem tuđeg znanstvenog ili stručnoga rada. Sukladno navedenom studenti su dužni potpisati izjavu o autorstvu rada.

Ja, MATIJA BOGOVIĆ (ime i prezime) pod punom moralnom, materijalnom i kaznenom odgovornošću, izjavljujem da sam isključivi autor/ica završnog/diplomskog (obrisati nepotrebno) rada pod naslovom FIZIOTERAPIJSKI POSTUPCI SHRANJENOG RAHELJA (upisati naslov) te da u navedenom radu nisu na nedozvoljeni način (bez pravilnog citiranja) korišteni dijelovi tuđih radova.

Student/ica:  
(upisati ime i prezime)

MATIJA BOGOVIĆ Bogović  
(vlastoručni potpis)

Sukladno Zakonu o znanstvenoj djelatnosti i visokom obrazovanju završne/diplomske radove sveučilišta su dužna trajno objaviti na javnoj internetskoj bazi sveučilišne knjižnice u sastavu sveučilišta te kopirati u javnu internetsku bazu završnih/diplomskih radova Nacionalne i sveučilišne knjižnice. Završni radovi istovrsnih umjetničkih studija koji se realiziraju kroz umjetnička ostvarenja objavljuju se na odgovarajući način.

Ja, MATIJA BOGOVIĆ (ime i prezime) neopozivo izjavljujem da sam suglasan/na s javnom objavom završnog/diplomskog (obrisati nepotrebno) rada pod naslovom FIZIOTERAPIJSKI POSTUPCI SHRANJENOG RAHELJA (upisati naslov) čiji sam autor/ica.

Student/ica:  
(upisati ime i prezime)

MATIJA BOGOVIĆ Bogović  
(vlastoručni potpis)