

Fizioterapijski pristup kod osteoartritisa kuka

Vusić, Matija

Undergraduate thesis / Završni rad

2022

Degree Grantor / Ustanova koja je dodijelila akademski / stručni stupanj: **University North / Sveučilište Sjever**

Permanent link / Trajna poveznica: <https://um.nsk.hr/um:nbn:hr:122:561084>

Rights / Prava: [In copyright](#)/[Zaštićeno autorskim pravom.](#)

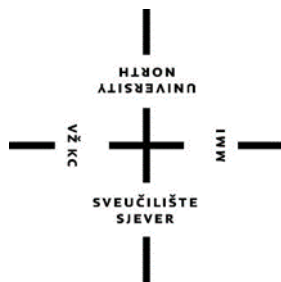Download date / Datum preuzimanja: **2025-02-28**



Repository / Repozitorij:

[University North Digital Repository](#)





**Sveučilište
Sjever**

Završni rad br. 167FIZ/2022

Fizioterapijski pristup kod osteoartritisa kuka

Matija Vusić, 0336038951

Varaždin, rujan 2022. godine



**Sveučilište
Sjever**

Odjel za fizioterapiju

Završni rad br. 167FIZ/2022

Fizioterapijski pristup kod osteoartritisu kuka

Student

Matija Vusić , 0336038951

Mentor

Doc. dr. sc. Manuela Filipec

Varaždin, rujan 2022. godine

Prijava završnog rada

Definiranje teme završnog rada i povjerenstva

ODJEL	Odjel za fizioterapiju		
STUDIJ	preddiplomski stručni studij Fizioterapija		
PRISTUPNIK	Matija Vusić	JMBAG	0336038951
DATUM	2.09.2022.	KOLEGIJ	Fizioterapijske vještine II
NASLOV RADA	Fizioterapijski pristup kod osteoartritisa kuka		
NASLOV RADA NA ENGL. JEZIKU	Physiotherapy approach in osteoarthritis of the hip		
MENTOR	Manuela Filipec	ZVANJE	doc. dr. sc.
ČLANOVI POVJERENSTVA	1. Ivana Herak, mag. med. techn., pred., predsjednik		
	2. doc. dr. sc. Manuela Filipec, mentor		
	3. doc. dr. sc. Željko Jeleč, član		
	4. Željka Kopjar, mag. physioth., pred., zamjenski član		
	5.		

Zadatak završnog rada

BROJ	167/FIZ/2022
OPIS	Osteoartritis je bolest koja se očituje degenerativnim promjenama zglobne hrskavice. Prve veće promjene kod osteoartritisa kuka se javljaju upravo na hrskavici acetabuluma te na hrskavici glave femura. Glavni simptom osteoartritisa kuka je bol, koja se pojačava tijekom aktivnosti zgloba i smanjuje tijekom mirovanja. Fizioterapijski pristup usmjeren je na povećanju funkcijskih sposobnosti i kvalitete života osobe sa osteoartritisom kuka.

ZADATAK URUŽEN

2.09.2022.



M. Filipec

Predgovor

Zahvaljujem se svojoj mentorici i profesorici Manieli Filipiec doc.dr.sc. na beskrajnom strpljenju, neprestanoj dostupnosti i pristupačnosti te svim savjetima i izlascima u susret, ne samo tijekom mentorstva već cijelog studiranja. Također bih se zahvalio svim ostalim profesorima i vanjskim suradnicima koji su mi prenosili svoje znanje i vještine tokom prošle tri godine. Naposljetku, no jednako bitno, zahvaljujem se svim svojim kolegama i prijateljima sa studija koji su mi bili podrška i pomoć kako u obrazovnom, tako u životnom aspektu.

Sažetak

Osteoartritis je bolest koja se očituje degenerativnim promjenama zglobne hrskavice. Glavni simptom artroze kuka je bol, koja se pojačava tijekom aktivnosti zgloba i smanjuje tijekom mirovanja. Postoji standardizirani kriterij koji se koristi za dijagnosticiranje osteoartritisa, a najrašireniji je onaj Američkog koledža za reumatologiju. Promatranjem dobivamo podatke o opsegu pokreta i mišićnoj aktivnosti i snazi bolesnika. Vizualnim pregledom možemo vidjeti nekoliko ključnih čimbenika kao što su hod pacijenta, funkcionalna i anatomska duljina nogu. U većini slučajeva dijagnoza se postavlja usporedbom i kombinacijom informacija dobivenih anamnezom, fizikalnim pregledom i rezultatima raznih nalaza. Zglob koljena i kuka dva su najčešće zahvaćena zgloba. Prijeoperacijska rehabilitacija prethodi operaciji otprilike 2 tjedna i obično se provodi postupcima jačanja svih mišića, kardio treningom, fizikalnom terapijom i edukacijom hodanja s štakama. Važno je educirati pojedince i njihove obitelji o vježbama jačanja mišića, prevenciji padova i pravilnom korištenju postoperativnih pomagala. Vježbanje i funkcionalni trening treba započeti odmah nakon operacije ili dan nakon operacije. U liječenju osteoartritisa postoje dva oblika terapije, a to su medikamentozna terapija ili terapija bez lijekova i kirurško liječenje. Nefarmakološki pristupi temelje se na edukaciji pacijenata, smanjenju tjelesne težine (ovisi o svakom pacijentu pojedinačno) i vježbanju. Kombinacija pravilne prehrane, aerobnog treninga i tjelovježbe može biti učinkovitija u smanjenju boli i poboljšanju funkcije od same tjelovježbe. Ciljevi terapije postavljaju se prema prioritetima i prema mogućnostima pacijenta. Totalna artroplastika kuka trebala bi biti posljednje rješenje za pacijente, odnosno nakon eventualnog neuspjeha svih drugih oblika terapije. Najvažnije odrednice nefarmakološkog liječenja su da je pacijent u središtu liječenja i da je pristup individualiziran.

Ključne riječi: osteoartritis, fizioterapijska procjena, fizioterapijska intervencija

Abstract

Osteoarthritis is a disease manifested by degenerative changes in joint cartilage. The main symptom of hip arthrosis is pain, which increases during joint activity and decreases during rest. There are standardized criteria used to diagnose osteoarthritis, the most widely used being that of the American College of Rheumatology. Through observation, we obtain data on the patient's range of motion and muscle activity and strength. By visual examination, we can see several key factors such as the patient's, functional and anatomical length of the leg. In most cases, the diagnosis is made by comparing and combining information obtained from the anamnesis, physical examination and the results of various findings. . The knee and hip joints are the two most commonly affected joints. Preoperative rehabilitation before surgery lasts approximately 2 weeks and is usually carried out by strengthening all muscles, cardio training, physical therapy and learning to walk with crutches. It is important to educate individuals and their families about muscle strengthening exercises, fall prevention, and proper use of postoperative aids. Exercise and functional training should be started immediately after surgery or the day after surgery. In the treatment of osteoarthritis, there are two forms of therapy, namely drug therapy or therapy without drugs and surgical treatment. Non-pharmacological approaches are based on patient education, weight reduction (it depends on each patient individually) and exercise. A combination of proper nutrition, aerobic training and exercise can be more effective in reducing pain and improving function of the same exercise. The goals of the therapy are set according to the patient's priorities and capabilities. Total hip arthroplasty should be the last solution for the patient, i.e. after the possible failure of all other forms of therapy. The most important determinants of non-pharmacological treatment are that the patient is at the center of the treatment and that the approach is individualized.

Key words: osteoarthritis, physiotherapy assessment, physiotherapy intervention

Sadržaj

1. Uvod.....	9
2. Osteoartritis.....	2
2.1. Patologija.....	2
2.2. Klinička slika.....	3
2.3. Dijagnoza osteoartritisa kuka.....	4
3. Fizioterapijska procjena.....	7
3.1. Subjektivni pregled.....	7
3.2. Objektivni pregled.....	8
3.3. Inspekcija.....	11
3.4. Palpacija.....	12
3.5. Funkcionalno testiranje.....	12
3.6. Mjerni instrumenti.....	13
3.7. Analiza i fizioterapijska dijagnoza.....	17
3.8. Planiranje i programiranje fizioterapije.....	17
4. Fizioterapijska intervencija.....	Error! Bookmark not defined.
4.1. Prijeoperacijska fizioterapija.....	19
4.2. Poslijeoperacijska rehabilitacija.....	20
4.3. Terapijsko vježbanje.....	22
5. Zaključak.....	34
6. Literatura.....	35
7. Popis slika.....	37

1. Uvod

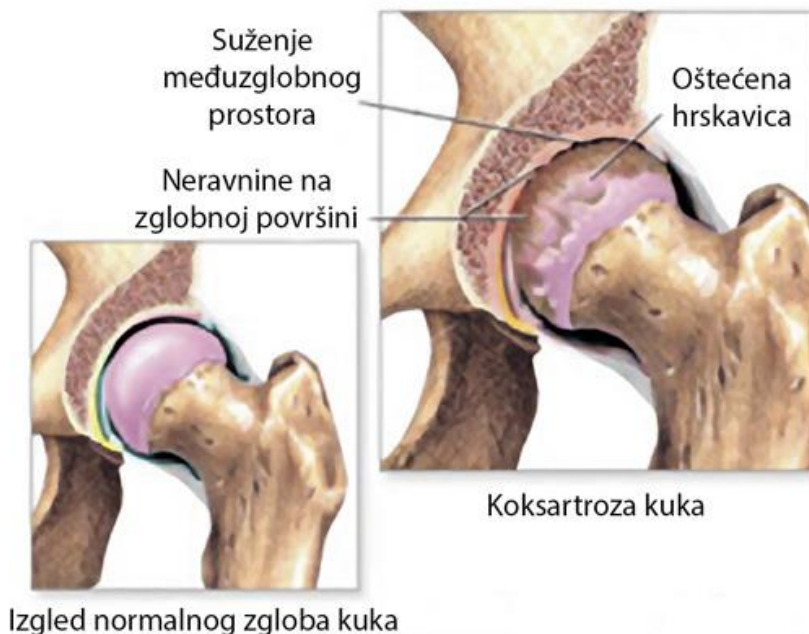
Gubitak mišićne aktivnosti, loša prehrana, prekomjerna tjelesna težina i ubrzan način života mogu uzrokovati dugotrajna oštećenja svih zglobova. Starost, kao jedan od glavnih uzroka biomehanike kuka, dovodi do degenerativnih promjena na zglobnoj hrskavici, što pak uzrokuje daljnje patološke promjene. [1] Kako se zglobovi oštećuju, zglobovi osjećaju bol i smanjenu funkciju, što može napredovati do degenerativnog artritisa ili osteoartritisa. [1] Ako bolest uznapreduje toliko da ometa svakodnevne aktivnosti, pacijent je prisiljen zamijeniti zglob, odnosno endoprotezu. [1] Ugradnja proteze kuka jedan je od najčešćih ortopedskih zahvata u ortopediji. U prošlosti je pacijentima trebalo više vremena za oporavak zbog većih kirurških oštećenja mekog tkiva, no danas su primjenom minimalno invazivnih zahvata oštećenja svedena na minimum i vrijeme postoperativnog oporavka znatno skraćeno. U ovom radu je opisan proces nastajanja navedenog problema, kako se određuje i definira, te naposljetku kako se tretira odnosno liječi.

2. Osteoartritis

Osteoartritis jest bolest koja se očituje po degenerativnim promjenama nastalima na zglobnoj hrskavici, u ovom slučaju, na hrskavici velike glave bedrene kosti te acetabuluma, a kako je bolest progresivna, u kasnijem period može zahvatiti i druge strukture oko zgloba poput zglobne čahure te dio kosti koji se nalazi ispod samog sloja hrskavice. Koljenski zglob te zglob kuka su dva najčešće zahvaćena zgloba, a pretpostavlja se kako je tome razlog puno veće opterećenje zglobova donjih ekstremiteta, za razliku od gornjih, upravo zbog djelovanja jačih mehaničkih sila. [1]

2.1. Patologija

Prve veće promjene kod osteoartritisa kuka se javljaju upravo na hrskavici acetabuluma te na hrskavici glave femura. [1] Oštećenje hrskavice može biti svakakvo, od otkinuća, nepravilnog ili stanjenog oblika, do mogućeg potpunog izostanka hrskavice na određenim mjestima, posebice na gornjem dijelu glave femura (Slika 1.1.). Na onom dijelu gdje je sama hrskavica nepravilnog oblika ili stanjena, pritisak na kost, koji bi hrskavica trebala ublažiti, se ne može pravilno i ravnomjerno rasporediti. Progresivnim propadanjem hrskavice nakon nekog vremena zahvaća se i subhondralna kost.[1] Kao posljedica tome, dolazi do neravnomjernog i nepravilnog raspoređenja mehaničkih i vanjskih sila u zglobu, što može uzrokovati stvaranje nove kosti na onim mjestima gdje je slab pritisak na kost. Na tim mjestima dolazi do sklerozacije odnosno zadebljanja subhondralne kosti te ona bude gušća, kompaktnija i čvršća.[1] Na onim dijelovima gdje je pak veći pritisak na kost, može doći do poremećaja i oštećenja cirkulacije što rezultira nekrozom dijelova kosti te se mogu pojaviti ciste. One mogu nastati na oba zglobna tijela. Na graničnim dijelovima zgloba pojavljuju se osteofiti te kost počne bujati odnosno bubriti. Samim time se povećava dodirna površina između zglobnih tijela te se smanjuje pritisak.[1]



Slika 1.1. Lijeva strana slika prikazuje izgled zdravog zgloba kuka, a na desnoj strani je prikazan kuk pod utjecajem artritisa

(Izvor : www.bioscentarrs.rs/koksartroza-kuka)

Razlikuje se nekoliko različitih vrsta osteoartritisa s obzirom na količinu nastalih osteofita. Prvi je takozvani atrofični oblik kod kojeg je obilježje kompletno sužavanje zglobnog prostora nastalo zbog razaranja zglobne hrskavice te postepenog nastajanja nove kosti. [1] Zatim postoji hipertrofični oblik, nazvan upravo po jako hipertrofičnim osteofitima koji se javljaju po cijeloj površini zgloba. Pri težim slučajevima moguće je i nastajanje koštanog bloka zbog čega može doći do smanjene pokretljivosti ili pak općenito do potpunog izostanka pokreta u zglobu odnosno ankiloze. [1]

2.2. Klinička slika

Glavni simptom kod artroze kuka jest upravo bol, koja se pojačava prilikom zglobne aktivnosti, a smanjuje tokom mirovanja. [2] S napretkom bolesti, bol se počinje sve češće javljati i pri

mirovanju, a često je prisutna i tokom noći. Kako sama zglobna hrskavica nije oživčena, bol djeluje na ostale zglobne strukture. Uzrok boli najčešće bude upala sinovijalne tekućine, zatim manje frakture kosti koja se nalazi podno hrskavice, ligamentarno istegnuće, spazam mišića te utjecaj osteofita na rubne dijelove okolnih živaca. [2] U početnom stadiju bolesti, bol je povremena te nestaje u razdoblju od nekoliko dana. Nerijetko se javlja nakon duže aktivnosti poput hodanja ili nakon nekakve trauma. U tom slučaju nastaje bol koja se ne bi očitovala da zglob već nije pod utjecajem degenerativnih procesa. Intenzitet i učestalost boli se pojačavaju s napretkom bolesti te se najčešće očituje u području prednje ili stražnje lateralne strane kuka, točnije u preponskom dijelu odakle se spušta niz natkoljenu prema koljenu, sa unutarnje i prednje strane, kao posljedica nadraživanja n. femoralisa i n. obturatoriusa. [1] Bol je najveća tokom pokreta abdukcije, unutarnje rotacije i ekstenzije u zglobu kuka. [1] Također, jedna od čestih karakteristika je tzv. jutarnja zakačenost koja se najčešće zadrži u trajanju od 30 minuta. Ona se javlja pri dugotrajnom mirovanju u jednakom položaju. Krepitacije su normalna pojava, a do nje dolazi zbog neravnih površina zglobnih tijela, dok je pak ograničenje ili gubitak pokretljivosti rezultat zadebljanja zglobne kapsule, stvaranja osteofita, slabosti mišića te samog smanjenja zglobnog prostora. U uznapređovalom stadiju nastaju deformacije, a zglob sve više postaje nestabilan. [2]

2.3. Dijagnoza osteoartritis kuka

Kod ove bolesti, jednu od najvećih važnosti u dijagnostičkom postupku imaju upravo rendgenske snimke. Snima se zdjelica s oba kuka te se na rtg snimci promatra prvo zdravi kuk, a zatim se uočavaju eventualne degenerativne promjene na oštećenom kuku. Pomoću rtg snimke (Slika 1.2.) može se jasno razlučiti etiologija osteoartritis, točnije, radi li se o primarnom ili o sekundarnom osteoartritisu. [1]

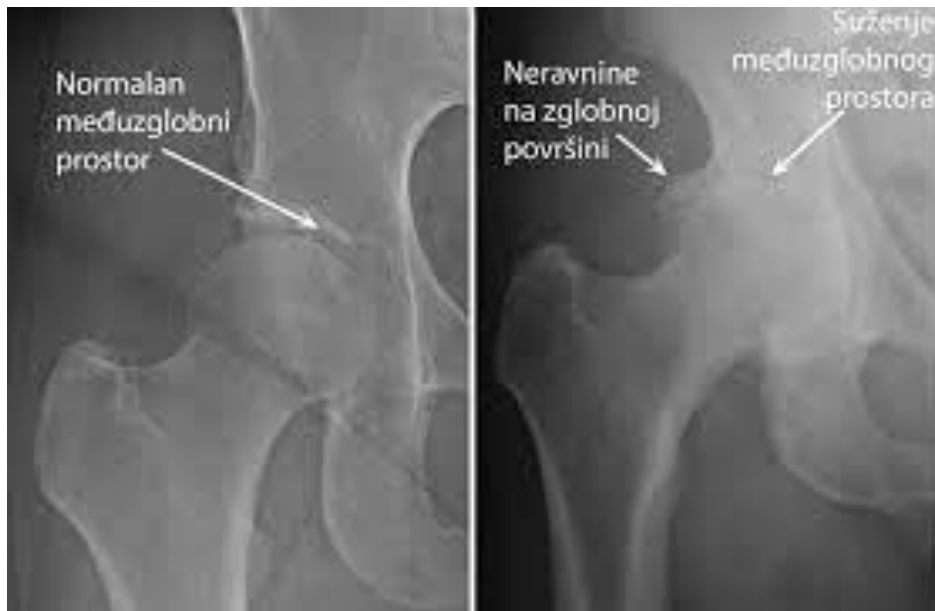Bolesnici s dijagnosticiranim osteoartritisom kuka dijele se najčešće u dvije skupine. [3] Prva skupina su oni kojima je osteoartritis otkriven slučajno, odnosno radiografski i nemaju prisutnih simptoma. [3] U drugu skupinu spadaju osobe sa klasičnim oblikom osteoartritis te priloženim simptomima poput boli, smanjene mobilnosti te reduciranom ili potpuno izostalom funkcionalnošću zgloba kuka. [3] Dijagnoza se u većini slučajeva postavlja „pomoću usporedbe i

kombiniranja informacija dobivenih putem anamneze, fizikalnog pregleda i rezultata različitih nalaza. [3] Postoji standardizirani kriterij koji se koristi kod dijagnosticiranja osteoartrisa, a najupotrebljeniji je onaj iz američkog studija reumatologije (engl. *American College of Rheumatology*). [3] Prvi kriterij je određen trima točkama a odnose se na bol u zglobu kuka, internu rotaciju natkoljenice manju od 15 stupnjeva te fleksiju natkoljenice jednaku ili manju od 115 stupnjeva. [4] Fleksija natkoljenice se promatra u slučaju kada nije moguć ili dostupan pregled brzine sedimentacije crvenih krvnih zrnaca, odnosno laboratorijski postupak koji se primjenjuje kod sumnje na upalnu reakciju. Drugi je kriterij određen ponovno sveprisutnom boli u kuku, zatim boli pri pokretu interne rotacije natkoljenice te osjećajem jutarnje zakočenosti koja traje sat vremena ili manje. Starost iznad 50 godina se također smatra bitnim faktorom koji određuje drugi kriterij. [4] Naposljetku se zbrajaju klinički kriteriji i kriteriji nastali shodno radiografskim pretragama i nalazima. Oni uključuju bol u kuku te barem dvije od sljedećih točki: brzina sedimentacije crvenih krvnih zrnaca ispod 20 milimetara žive (mm/h), pojava osteofita uočenih rendgenskim pretragama te suženje zglobnog prostora također otkriveno rendgenski. [4]

Thomas Sutlive, zajedno sa svojim suradnicima, objavio je 2008. godine listu čimbenika za lakše raspoznavanje osteoartrisa kuka kod bolesnika s asimetričnom, odnosno jednostranom boli u zglobu kuka. Tumači kako je u slučaju prisutstva barem tri od pet navedenih čimbenika ili komponenti, mogućnost razvoja osteoartrisa čak 68% dok sa prisutnošću od četiri ili pet komponenti, ta mogućnost raste na 91%. Komponente se smatraju pozitivnima ukoliko se tokom izvođenja testova javljaju bol ili ograničenje raspona pokreta u zglobu kuka. Tih pet spomenutih komponenti jesu pokret fleksije, pokret interne rotacije natkoljenice, obje rotacije u položajima abdukcije i addukcije natkoljenice, zatim tzv. FABER test koji uključuje pokrete fleksije, abdukcije te eksterne rotacije natkoljenice i naposljetku test fleksije kuka. [5]

Najšira te najspecifičnija platforma za analizu i ocjenu stanja pacijenata s dijagnosticiranim osteoartritisom bi bila upravo međunarodna klasifikacija funkcioniranja, bolesti i zdravlja odnosno tzv. MKF koja sadrži 3 komponente koje se odnose na funkcioniranje i onesposobljenost, a to su aktivnosti, sudjelovanje te tjelesne strukture odnosno funkcije. [6] Komponenta “aktivnost” opisuje sposobnosti ili nesposobnost za obavljanje aktivnosti i radnji svakodnevnog života, “sudjelovanje” se odnosi na integriranje osobe u životne događaje dok komponenta “tjelesne funkcije i strukture” opisuje sami anatomske sastav i namijenjenu funkciju promatranog tjelesnog

segmenta. [6] MKF klasifikacija se upotrebljava za praćenje učinka osteoartritisa na stanje pacijenta te je jedan od sastavnih djelova u kliničkim procedurama i terapijama no nerijetko je korištena i u istraživačke i edukacijske svrhe. Također valja obraćati pozornost na česte izmjene određenih polja u MKF-u iz razloga što su podvrgnuta svakodnevnim istraživanjima. [7]



Slika 1.2. Rendgenski prikaz zdravog kuka te kuka sa suženim zglobnim prostorom

(Izvor: Utjecaj fizikalne terapije na kliničku sliku osteoartritisa kuka, P. Frigan, Sveučilišni odjel zdravstvenih studija Split, 2017.)

3. Fizioterapijska procjena

3.1. Subjektivni pregled

Uključuje prikupljanje informacija iz pacijentove povijesti i razgovora sa samim pacijentom, koji se odnose na razlog dolaska osobe. To su osnovni podatci poput dobi, spola, zanimanja, lokalizacije i intenziteta boli itd. Subjektivni pregled nam daje prvi uvid na moguće postojeću funkcionalnu tegobu te otvara mogućnost pacijentovoj suradnji. [3]

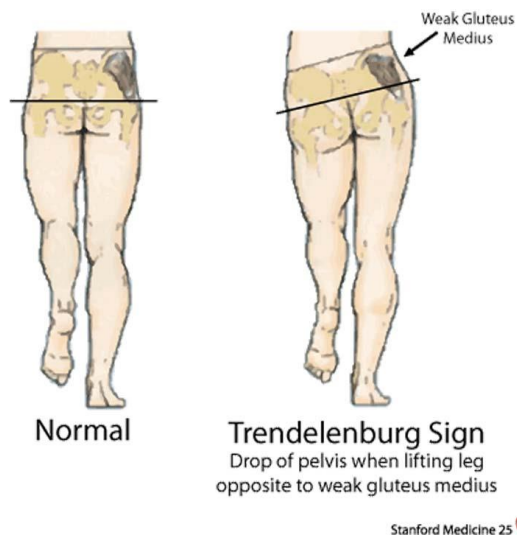
Zaprimanje i obrada podataka su temeljne smjernice za adekvatan plan i program rehabilitacije te su vrlo važan dio kompletnog fizioterapijskog procesa. Kako bi se što točnije utvrdio uzrok nastanka određenog problema, procjena mora biti individualna i potpuno prilagođena pojedincu. [8] Anamnezom dobivamo detaljniju karakterizaciju boli, vrstu boli te lokalizaciju boli što zatim povezujemo s odgovarajućom regijom lokomotornog sustava. Iz anamneze se može također saznati o pacijentovoj motiviranosti te se konzultirati o zajedničkim ciljevima i međusobnom surađivanju između bolesnika i terapeuta. [9] Osim osobne anamneze, jednako su nam važne i obiteljska anamneza, te radna i socijalna anamneza. Obiteljska anamneza ima vrlo važnu ulogu iz razloga što određene reumatske bolesti, a ujedno i osteoarthritis, imaju genetsku prirodu, stoga pacijenta valja pitati da li tko u njegovoj obitelji boluje od ikakve reumatske bolesti što može pomoći kod postavljanja dijagnoze. Kod sadašnje anamneze je važno saznati karakteristiku i vrstu tegobe koju pacijent ima te valja zabilježiti prvo javljanje pojedinih simptoma, njihovo trajanje te da li se bolest pojavila paralelno s nekom drugom bolesti ili pak samostalno. [9]

Razlikuju se vrste boli ovisno u kojoj je fazi bolest. Na početku je bol tupa, javlja se isključivo pri većim opterećenjima te ju je teško odrediti, dok je najizraženija bol u fazi dekompenzacije. Dok je zglob u rasteretnom položaju odnosno u fazi mirovanja, bol se postupno smanjuje. [9]

3.2. Objektivni pregled

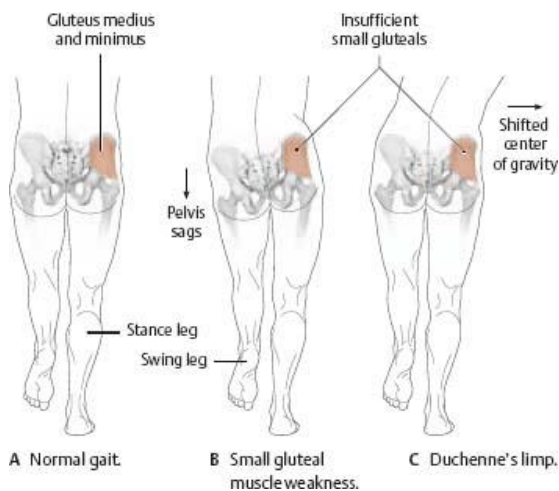
Pod objektivnim pregledom se podrazumijevaju inspekcija, vizualna opservacija, palpacija i analiza aktivnog i pasivnog pokreta. Pomoću vizualne inspekcije možemo vidjeti nekoliko ključnih čimbenika poput pacijentovog hoda, funkcijske i anatomske dužine nogu, posturu tijela, nagib zdjelice te razne ostale mehaničke promjene u zglobovima kuka. [9]

Kod uznapredovalog osteoartritisa možemo uočiti patološki obrazac hoda odnosno šepanje te kod takvog hoda ne postoje ritmički ujednačeni pokreti nogu. [9] Najčešće dolazi do naginjanja u stranu zahvaćenog kuka što se tumači kao pozitivan Duchenneov znak (Slika 2.2.). Također može biti i pozitivan tzv. Trendelenbergov znak kod kojeg se tijekom stajanja na jednoj nozi spušta suprotna natkoljenica, što je posljedica slabosti pelvitrohantarnog mišićja (Slika 2.1.). Nerijetko se kod pacijenata istodobno uočava i Duchenneov i Trendelenburgov znak. [9]



Slika 2.1. – Na lijevoj strani slike je prikazan normalan položaj zdjelice dok se na desnoj strani može vidjeti tzv. pozitivan Trendelenburgov znak

(Izvor : opt.net.au/optimum_health_solutions)



Slika 2.2. Lijeva strana slike prikazuje položaj zdjelice pri normalnom hodu dok je na desnoj prikazan položaj zdjelice pri tzv. Duchenneovom šepanju

(Izvor : doctorlib.info/medical/anatomy)

Najčešće uočen položaj zgloba kuka pri pregledu jest fleksijski, upravo zbog relaksirane zglobne čahure i samim time i slabije boli u tom položaju. [10] Kod fleksorne kontrakture kuka, ekstenzija je za pacijenta izrazito bolna jer dolazi do istegnuća iliofemoralne sveze te se glava femura pritišće u acetabulum. Tada se za dokazivanje fleksorne kontrakture izvodi Thomasov test, na način da se suprotni kuk zadrži u fleksijskoj poziciji dok se zahvaćeni kuk stavlja u punu ekstenziju. [10] Ako bolesnik pritom nije u stanju izvesti potpunu ekstenziju, smatra se da je Thomasov znak pozitivan.

Za određivanje lokacije boli, oteklina mekih okolozglobnih struktura te senzibilnosti i temperature kože, služimo se palpacijom. Zglob kuka je upravo radi svojeg položaja teže dostupan za palpaciju. Brojni mišići, krvne žile, limfni čvorovi te potkožno masno tkivo dodatno onemogućuju adekvatnu palpaciju. [10]

Pomoću opservacije dobivamo podatke o opsegu pokreta i mišićnoj aktivnosti i snazi pacijenta. Postura tijela, snaga mišića, proporcije tijela, kožno stanje te podatci o opsegu i funkcionalnosti pokreta su samo neki od informacija koje bi terapeut trebao saznati tokom opservacije. [11]

Kod inspekcije opsega pokreta valja ocijeniti svaki pokret zasebno te ga usporediti sa normalnim odnosno fiziološkim vrijednostima opsega pokreta u kuku. U Tablici 1. Prikazane su normalne vrijednosti opsega pokreta u kuku.

Pokret	Opseg pokreta
Fleksija (ispruženo koljeno)	0° - 90°
Fleksija (savinuto koljeno)	0° - 120°
Ekstenzija	0° - 20°
Abdukcija	0° - 45°
Addukcija	0° - 30°
Unutarnja rotacija	0° - 45°
Vanjska rotacija	0° - 45°

Tablica 2.1. Tablica prikazuje normalne vrijednosti opsega pokreta u kuku

(Izvor: Utjecaj fizikalne terapije na kliničku sliku osteoartritisa kuka, P. Frigan, Sveučilišni odjel zdravstvenih studija Split, 2017)

Pokret ekstenzije u kuku se mjeri dok je pacijent u ležećem proniranom položaju, dok terapeut jednom rukom vrši fiksaciju na sakrum, a drugom rukom odize pacijentovu nogu od polazišne točke odnosno podloge na kojoj leži. [12] Opseg pokreta fleksije u kuku je nešto manji sa ispruženim koljenom nego sa savinutim, upravo zbog napetih mišića stražnje lože koji ograničavaju fleksiju. Abdukcija i addukcija se pak mjere u ležećem supiniranom položaju dok su noge postavljene paralelno. Mjerenja obiju rotacija odvijaju se u sjedećem položaju pri čemu se

fiksira zdjelica a, a potkoljenice su u fleksiji te preko ruba podloge. Provodi se na način da pacijent pomiče distalni dio u obrnutom smjeru od predviđene rotacije. [12]

Tijekom uzimanja anamneze fizioterapeut mora obratiti pažnju na moguće zankove upozorenja, koji su često nazivani tzv. “red flags”, što u prijevodu sa engleskog znači *crvene zastave* a odnosi se na rizične pokazatelje koji mogu indicirati na određena oštećenja. [3] U tablici 2.2. su prikazane “crvene zastave” , odnosno mogući znakovi upozorenja kod osteoartritisa kuka.

• jaka bol u koljenskom zglobu i/ili zglobu kuka
• oteklina u području prepone
• blokiranje odnosno kontraktura u zglobu koljena
• nesrazmjerna bol tokom mirovanja i oticanje bez prethodne trauma
• ukoliko pacijent ima endoprotezu : povišena temperature tijela, upala ili infekcija, bol u zglobu kuka ili koljena

Tablica 2.2. Prikaz “crvenih zastava”, odnosno mogućih znakova upozorenja kod osteoartritisa kuka

(Izvor: *KNGF Guideline for physical scale therapy in patients with osteoarthritis of the hip or knee, Peter W.F.H. i sur. 2010.*)

3.3. Inspekcija

Fizioterapeut nastoji zatražiti od bolesnika da pokuša provesti neke aktivnosti koje koristi u svakodnevici poput sjedenja, stajanja, ustajanja iz sjedećeg položaja te samog hoda, ne bi li tokom pacijentovog izvođenja spomenutih aktivnosti mogao procijeniti i usporediti položaje zglobova te položaj samog tijela u prostoru.[3] Prilikom promatranja, postavlja se naglasak na opservaciju cijelih leđa, zatim zdjelice, gležnjeva i naposljetku stopala te se ocijenjuje kvaliteta izvođenja pokreta u tim tjelesnim segmentima i procjenjuje se njihova funkcionalna pokretljivost. Također se obraća pozornost na postojanje mogućih deformiteta u zglobnim tijelima te na prisutnost upale. Uz to se analizira i stupanj odnosno postojanje tonusa određenih mišića, najčešće ekstenzora slabinske kralježnice i aduktora natkoljenice. [3]

Osim toga, važno je ustanoviti da li se bolesnik služi kojekakvim pomagalicama ili ortozama, te u slučaju da se služi pomagalicama za hod, treba ocijeniti funkcionalnu sposobnost gornjih ekstremiteta te trupa. [3] Valja također postaviti nekoliko pitanja koja olakšavaju proces inspekcije i omogućuju bolju preciznost određivanja problema, a neka od njih su : lociranost boli, postojanje i lokacija eventualne otekline te njezin intenzitet, postojanje bilo kakvih promjena u strukturi te promjena u posturi i donjeg i gornjeg dijela tijela i naposljetku moguće postojanje asimetrije i razlika u rasponu pokreta u zglobovima donjih ekstremiteta. [3]

3.4. Palpacija

Manualna tehnika koja se koristi za određivanje i otkrivanje moguće prisutnih deformiteta na određenim tjelesnim segmentima te mekim i krutim strukturama. Najčešće je upotrebljavana za identificiranje nastalih odebljanja, provjeru povišene temperature promatranog segmenta te za određivanje prisutnosti ili odsutnosti tonusa mišića. Poželjno je ponovno postaviti nekoliko pitanja iz razloga što nam upravo komunikacijom i suradnjom pacijent uvelike pomaže i olakšava ustanovljavanje izvora problema. Neka od pitanja se odnose na : postojanje same otekline i postojanje povišene temperature u zahvaćenom tjelesnom segment, bolnost na dodir odnosno palpaciju, jačinu mišićne aktivnosti donjih ekstremiteta te jačinu mišićne aktivnosti kod mišića ispružaća leđa odnosno trupa. [3]

3.5. Funkcionalno testiranje

Za evaluaciju jačine mišića i mišićnog tonusa, pokretljivosti, balansa te koordinacije, provodi se tzv. funkcionalno testiranje. [3] Održavanje ravnoteže te koordinacija se ocjenjuju određenim testovima funkcije poput stoja na jednoj nozi ili pokretanje odnosno hodanje po podlogama različitih oblika i tekstura. Koristi se i nekoliko različitih manualnih testova kojima određujemo postojanje laksiteta i analiziramo stupanj stabilnosti, a to su npr. test prednje ladice te testovi pasivne kutne abdukcije s blago flektiranom potkoljenicom i test pasivne adukcije iz položaja ekstenzije. [3] Također, provode se i testovi za propiocepciju, a najčešće postoje

dvije vrste testova odnosno test prepoznavanja položaja zgloba te test prepoznavanja pokreta zgloba. Prvi test se izvodi na način gdje terapeut manualno postavlja zglobna tijela odnosno sam zglob u neki položaj, dok je zadaća bolesnika da prepozna i utvrdi o kojem je položaju riječ. [3] Kod drugog testa terapeut pomiče zglob u nekom pravcu, a bolesnik ponovno mora ustanoviti smjer kretanja zglobnih struktura. [3] Kod analize jakosti mišića i pokretljivosti moguća je upotreba raznih normatiziranih mjernih alata. Kao i kod svake procjene ili testiranja, postoje predviđena pitanja na koje bi bilo dobro da pacijent odgovori i time po+kaže suradnju, što je vrlo bitan faktor za uspješan rehabilitacijski proces.

Primjeri pitanja : Je li pacijent sposoban prebaciti vlastitu ravnotežu na zahvaćen kuk pri radnjama poput ustajanja, hodanja te stajanja na jednoj ili obje noge ; provjere prisutnosti boli tokom procjenjivanja mogućnosti obavljanja pokreta u svim smjerovima u zglobu kuka ; ispitivanje krajnjeg osjeta te izazivanje boli prilikom pasivne manipulacije zglobovima te ekstremiteta ; ispitivanje o jačini mišića i mišićnog tonusa , posebice glutealne muskulature te kvadricepsa te održivost ravnoteže i pokretljivost obje noge i naposljetku, ukoliko se osoba služi ortopedskim pomagalicama, upitati ju o sposobnosti korištenja istim. [3]

3.6. Mjerni instrumenti

To su alati upotrebljavani kako bi se mogli izračunati određeni parametri koji nam daju informacije o pacijentovom zdravstvenom stanju ili pak za procjenu razine njihovog podnošenja tih problema. [3] Danas postoji veliki broj takvih alata i instrumenata koji služe za analiziranje i ocjenjivanje zdravstvenih tegoba manifestiranih na zglobovima, u ovom slučaju zglobu kuka. U najvećoj mjeri upotrebljavani instrumenti su : vizualno analogna skala (VAS), goniometer, ručni dinamometar, manualni mišićni test (MMT), PSC upitnik, ICOAP upitnik, 6-minutni test hoda, “Timed up and go test; HOOS upitnik, te “Western Ontario and McMaster Universities osteoarthritis index” (WOMAC) upitnik. [3] Tzv. “*Algofunctional index*” upitnik je posebno strukturiran za ljude s tegobama povezanim s osteoartritisom kuka ili koljena, a omogućava da se izmjeri stupanj i intenzitet boli, količina aktivnosti tokom svakodnevice te najveća moguća udaljenost koju pacijent može prohodati (Tablica 2.3.). Ovaj

upitnik je koristan iz razloga što olakšava nadziranje pacijentove progresije tokom određenog vremena. Ukupni zbroj označava razinu funkcionalnog oštećenja odnosno onemogućenosti bolesnika. Ukupni rezultat veći od 14 označava iznimno veliko ograničenje funkcije; raspon od 11 do 13 vrlo teško ograničenje; između 8 i 10 tumači se teško ograničenje; između 5 i 7 je umjereno, dok se od 1 do 4 smatra minimalnim ograničenjem. Ukoliko je krajnji zbrojeni iznos iznad 11 odnosno 12 bodova, ukazuje se na potrebu kirurškog postupka odnosno samog upućivanja bolesnika k lječniku ili specijalistu. [3]

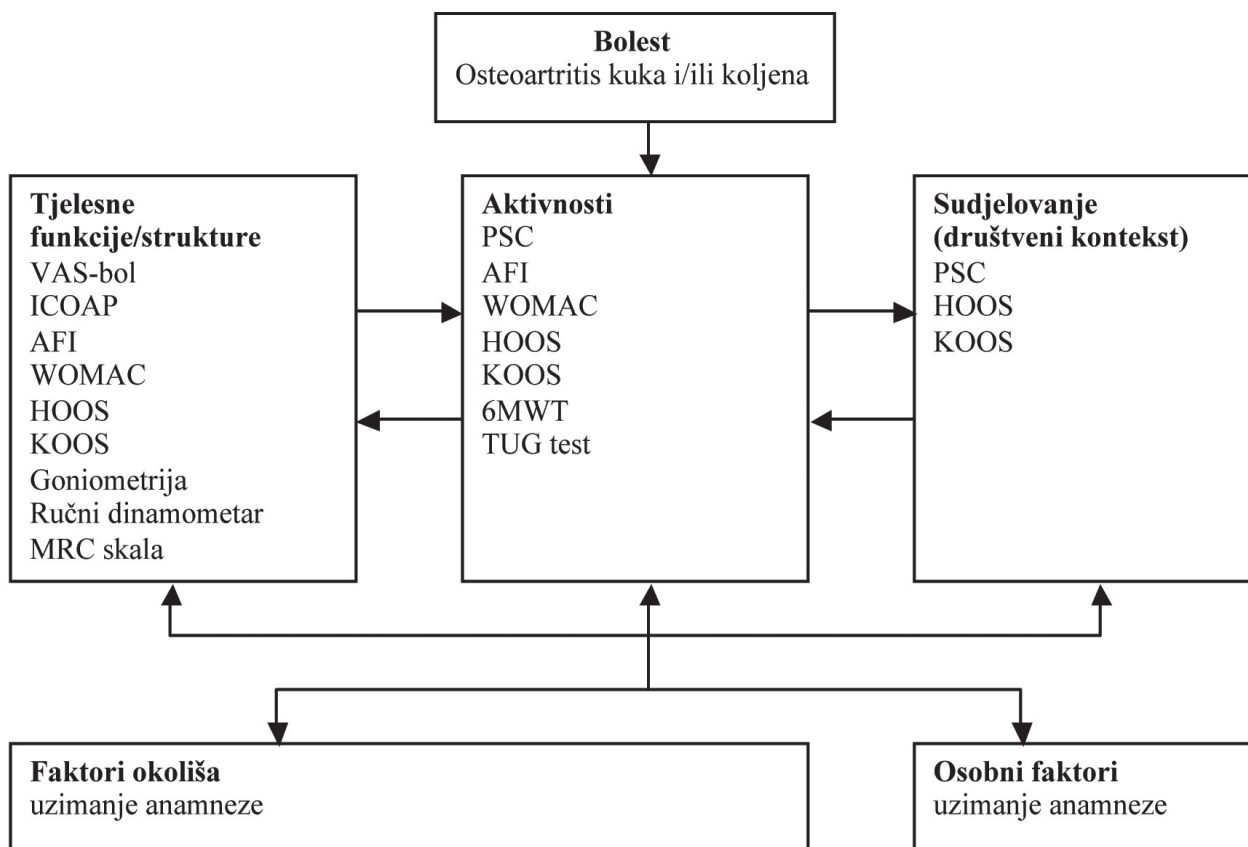
Osteoartritis kuka	
Osjećaj boli	
Prilikom spavanja	
Nije prisutna ili je zanemariva	0
Prilikom postavljanja u određene položaje	1
Bol tokom mirovanja	2
Osjećaj jutarnje ukočenosti	
Prisutan 1 minutu ili manje	0
Prisutan više od 1 minute, ali manje od 15 minuta	1
Traje 15 minuta ili duže	2
Osjećaj jutarnje ukočenosti prisutan i nakon 30 minuta stajanja	0-1
Hod	
Nije prisutna bol	0
Bolovi se javljaju nakon prohodane određene udaljenosti	1
Bolovi se javljaju odmah nakon početka hodanja i povećavaju nakon određenog vremena	2
Bolovi se javljaju odmah pri početku hodanja ne povećavaju se	1
Bolovi se javljaju nakon dugotrajnog sjedenja (više od 2h)	0-1
Maksimalna udaljenost koju je moguće prehodati (do granice boli)	

Bez ograničenja	0
Više od 1 km, s ograničenjima	1
Otpribliže 1 km (u 15 min)	2
Između 500 i 900m (u 8-15 min)	3
Između 300 i 500 m	4
Između 100 i 300 m	5
Manje od 100 m	6
S pomagalom za hod	1
Sa 2 štake	2
Svakodnevne aktivnosti	
Saginjanje nužno za oblačenje	0-2
Podizanje predmeta s poda	0-2
Uspinjanje i silaženje po stubama	0-2
Ulazak i izlazak iz automobile	0-2
Ukupni rezultat	

Tablica 2.3. Prikaz upitnika “Algofunctional index” za osteoartritis kuka

(Izvor: KNGF Guideline for physical scale therapy in patients with osteoarthritis of the hip or knee, Peter W.F.H. i sur. 2010.)

Za potrebe jednostavnijeg i preciznijeg otkrivanja vrste i obima problema nastoji se upotrebljavati varijanta kombiniranih normatiziranih upitnika uz različite funkcionalne testove. [3] U idućem prikazu su razloženi različiti mjerni instrumenti (Tablica 2.4.) istaknuti u kraticama, a u koje spadaju standardizirani upitnici te različiti testovi funkcije predviđeni za primjenu kod pacijenata s osteoartritisom većih zglobova, u ovom slučaju zgloba kuka. [3]



Tablica 2.4. Prikaz mjernih instrumenata za primjenu kod pacijenata s osteoartritisom kuka

(Izvor: KNGF Guideline for physical scale therapy in patients with osteoarthritis of the hip or knee, Peter W.F.H. i sur. 2010.)

WOMAC upitnik, se upotrebljava za određivanje funkcionalne osposobljenosti odnosno neosposobljenosti pojedinca sa dijagnosticiranim osteoartritisom velikih zglobova. [14]nam daje podatke o vrsti i intenzitetu boli te o funkcionalnoj mogućnosti izvođenja aktivnosti svakodnevnog života, a sastoji se od 24 točke podijeljenih u 3 različite kategorije – bol, zakočenost te sposobnost funkcioniranja. Stavka bol se odnosi prvenstveno na bol tokom kretanja odnosno hodanja, te zatim bol pri kretanju po stepenicama ili pak u sjedećem, ležećem ili stojećem položaju. Pod zakočenosti zglobova se smatra ona koja nastaje nakon određene fizičke aktivnosti ili dan nakon nje. Funkcionalne sposobnosti ispituju sve osnovne radnje i aktivnosti s kojima se pojedinac susreće svaki dan, te da li ih je sposoban izvesti i u kojem

obimu. Pacijent posebno određuje svaku od tih stavaka sa ocjenama od 0 do 4 te se naposljetku zbrajaju sve ocjene u svakoj od kategorija zasebno, gdje ukupni rezultat u svakoj od kategorija može imati različit maksimalan iznos s obzirom da se kategorije razlikuju po brojčanom rasponu od minimuma do maksimuma. Odgovori se objašnjavaju na način da što je veći zabilježen iznos, usporedno s time je veća i razina boli, zakočenosti zglobova te je otežanije obavljanje svakodnevnih aktivnosti. [14]

3.7. Analiza i fizioterapijska dijagnoza

Fizioterapeut nastoji uklopiti sve prikupljene podatke o samom pacijentu te podatke koji mu daju informacije o pacijentovom tjelesnom i funkcionalnom statusu te stupnju tjelesnog oštećenja ili mogućih ograničenja u obavljanju svakodnevnih aktivnosti, ne bi li na taj način lakše i preciznije odredio ciljeve te sam program planirane intervencije. Prije svega, terapeut definira ključni problem te analizira može li se i u kojoj količini na njega djelovati fizioterapijskim tretmanom te postoji li uopće potreba za istim. Osim toga, procjenjuje da li ima potrebe za upućivanje k ostalim zdravstvenim djelatnicima i specijalistima te u slučaju da je potrebno, kontaktira i obavješćuje bolesnikovog obiteljskog liječnika. Nakon obavljene fizioterapijske procjene i dijagnoze važno je, uz pacijentovu suradnju, izraditi plan i program fizioterapijske intervencije. [3]

3.8. Planiranje i programiranje fizioterapije

Kao i kod svake terapije, u fizioterapiji je primarna svrha otklanjanje boli te poboljšanje odnosno održavanje funkcionalnosti. Ciljevi terapije se postavljaju shodno njihovim prioritetima te shodno pacijentovim mogućnostima. Ono što je bitno kod sastavljanja plana jest da pacijent surađuje s terapeutom te da su oni konstantno u međusobnom dogovoru. Tijekom određivanja primarnog i sekundarnog cilja ne smiju se zanemariti faktori poput motivacije pacijenta, mogućnosti pojave raznih prepreka te realno očekivanje napretka zasnovano na rezultatima mjernih instrumenata i testova. Plan terapije se utvrđuje prema tzv.

SMART modelu (S – dolazi od engl. riječi “specific” a označava specifičnost; M – označava mjerljivost; A – prihvatljivost; R – realističnost, te slovo T koje označava pravovremenost). Upravo taj model osigurava pacijentovu upućenost u realna predviđanja i očekivanja. Prioriteti i ciljevi se preciziraju u smislu funkcionalnosti te se upravo tako može smisljeno procijeniti i analizirati fizioterapijska intervencija. [3]

4. Fizioterapijska intervencija

4.1. Prijeoperacijska fizioterapija

Istraživanja SU potvrdila kako je važan prijeoperacijski funkcionalni status bolesnika jer služi kao dobar prediktor za ishod postoperativnog oporavka. [9] Iako literatura nema jasnih dokaza o učinku prijeoperativnog liječenja, primjena vježbi te prakticiranje fizikalne terapije čine se korisnim za pripremanje pacijenata s nižim funkcionalnim statusom. To može uključivati bolesnike s komorbiditetima ili pacijente s više zahvaćenih zglobova koji često nisu u mogućnosti pohađati prijeoperacijsku edukaciju. Takvi će pacijenti imati više koristi od individualno prilagođene fizioterapijske preoperativne pripreme. [9] Svrha provođenja je pripremiti pacijenta za operaciju, ali i pripremiti i educirati novu postoperativnu rehabilitaciju, jer ako je prijeoperacijska rehabilitacija kvalitetno odrađena, postoperativna rehabilitacija je znatno manja te se smanjuje anksioznost pacijenta. [15] Preoperativna rehabilitacija prethodi operaciji otprilike 2 tjedna i obično se provodi postupcima za jačanje svih mišića, kardio treningom, i edukacijom o hodanju sa štakama. Važno je educirati pojedince i njihove obitelji o vježbama jačanja mišića, prevenciji padova, pravilnom korištenju postoperativnih pomagala i poznavanju postoperativnih ograničenja i mjera opreza. Svi gore navedeni čimbenici mogu utjecati na funkciju pojedinca nakon operacije. [15]

Uz to je vrlo važno educirati pacijente o protokolima i preventivnim mjerama za sprječavanje dislokacije endoproteze nakon ugradnje. Što se tiče mjera opreza, postoji nekolicina kojih bi se pacijenti trebali pridržavati što trajno, a što privremeno, ukoliko ne žele da dođe do komplikacija postoperativno. Neke od mjera na koje valja obratiti pozornost te ih izbjegavati su : sjedenja u niskim sjedištima (ukoliko se sjedi na nižoj stolici potrebno je koristiti povišenje za nju, jednako tako za wc školjku), sjedenja s ukriženim nogama (adukcija mora biti u neutralnom položaju, ne prelaziti granicu), nošenje težih tereta, rotacija noge prema unutra (ne smije prelaziti granicu neutralnog položaja), naročito izbjegavati ekstenzije u kuku te vanjske rotacije noge nakon izlaska iz neutralnog položaja. [15] Osim toga, neke od privremenih mjera opreza jesu kupanje u kadi, samostalno vezanje cipela, spavanje na boku koji je operiran, a predviđeno je da se te mjere pridržavaju barem 3 mjeseca postoperativno. [15]

Pacijenti koji su kandidati za protezu kuka doživljavaju bol i smanjenu pokretljivost. Zbog toga slabe mišići onjih ekstremiteta te cjelokupnog tijela. Ovisno o stanju pacijenta, terapeut treba izraditi prijeoperacijski plan koji se prvenstveno sastoji od vježbi cirkulacije i jačanja nogu i trupa. Ako je bol u kuku jaka, izvode se statičke vježbe za gluteuse i kvadriiceps. Ostale zglobove, ako nisu bolni, valja vježbati kroz puni opseg pokreta.[16]

Godine 2017. Moyer i suradnici pregledali su 35 studija na 2956 ljudi. Autori su usporedili bol, funkciju, snagu, anksioznost i postoperativni boravak u bolnici te pokazali da je rehabilitacija prije ugradnje proteze kuka značajno utjecala na smanjenje postoperativne boli. U usporedbi s kontrolnom skupinom, pacijenti su iskusili značajno manje boli i bolju funkciju nakon operacije, ali sličan oporavak.[17]

4.2. Poslijeoperacijska rehabilitacija

U ranom postoperativnom razdoblju redovita tjelovježba može uvelike pridonijeti oporavku te povratiti nedostajalu snagu i pokretljivost potrebnu za brži povratak svakodnevnim životnim aktivnostima. Čak i ukoliko pacijent dođe do potpunog oporavka, valja provoditi tjelovježbu barem 2 do 3 puta tjedno jer je od iznimne važnosti, što preventivno, a što u svrhu unaprijeđenja tjelesne funkcije.[18] Već prvi dan nakon operacije pacijent počinje hodati uz pomoć dvije štake uz stručni nadzor fizioterapeuta i/ili sportskog terapeuta. Osim toga, potrebno je prakticirati vježbe jačanja i istezanja mišićne mase te educiranje i učenje dopuštenih pokreta u ranom postoperativnom razdoblju.[18] Četiri dana postoperativno, pacijent je otpušten i nastavlja se oporavljati, dok mjesec dana kasnije većina pacijenata počne hodati uz pomoć jedne štake (u ruci na suprotnoj strani od zahvaćene noge). Šest mjeseci nakon operacije pacijentima je zabranjeno dizati teške predmete i izvoditi nagle rotacijske pokrete u operiranom zglobu. [18]

Rani oporavak je predviđen za većinu pacijenata. Moguće je brzo se oporaviti i vratiti svakodnevnim aktivnostima unutar četiri do osam tjedana. Šest tjedana nakon operacije pacijenti dolaze na kontrolne preglede i rendgenske snimke.[18] Sljedeći testovi su nakon tri mjeseca, zatim nakon šest mjeseci, a nakon toga slijede godišnji kontrolni testovi odnosno

pregledi. U fazi netom nakon operativnog zahvata, odnosno ugradnje standardnih endoproteza, najčešći problemi koji se javljaju su postoperativna bol, ograničen raspon pokreta, napetost mišića, narušena je posturalna stabilnost i kontrola te poremećaj funkcionalne mobilnosti.[18] Naglasak je na ovoj fazi rehabilitacije jer upravo ima za cilj smanjiti postoperativne komplikacije i tegobe, a posebice dislokacije kuka. Mjere opreza i mjere ograničenja opterećenja određuju se odnosno ravnaju prema vrsti i načinu kirurškog postupka te ovise o tome koliko je sama proteza stabilna. [18] Vježbanje i trening funkcije valjalo bi započeti već netom nakon operativnog zahvata ili dan nakon operacije, a trebao bi se provoditi barem dva puta tjedno do otpusta bolesnika.

Pacijenti bi trebali biti što je češće moguće prakticirati naučene vježbe tokom hospitalizacije. Glavni ciljevi postoperativne rehabilitacije jesu upravo prevencija vaskularnih i plućnih komplikacija vježbanjem stopala i smanjenje rizika od tromboza, te prevencija postoperativnih atelektaza odnosno plućne embolije. [18]

Kako bi se održala mišićna jakost i izdržljivost gornjih i donjih ekstremiteta potrebno je provođenje vježbi s opterećenjem koje su koncentrirane na mišićne skupine korištene tokom transfera i hodanja sa štakama.[18] Za preveniranje atrofije mišićja na zahvaćenom ekstremitetu provode se vježbe kroz submaksimalni otpor na kvadricepse, ekstenzore i aduktore zahvaćenog kuka s onolikim otporom koji je potreban da potakne minimalnu mišićnu kontrakciju. Nakon što je usvojena kontrola nad zahvaćenim ekstremitetom najčešće su upotrebljavane aktivno asistirane vježbe poput aktivne fleksije i ekstenzije u zglobu koljena koje se izvode u sjedećem položaju te izvođenje aktivne vanjske i unutarnje rotacije koje se najlakše izvode u krevetu.[18] U posljednjem stadiju rehabilitacije, nakon što prođe 8-10 tjedana, postupno se prelazi na trening snaženja muskulature, povećanja izdržljivosti, stabilnosti i balansa te postizanje željenog raspona pokreta za postizanje normalne funkcije. [25]

4.3. Terapijsko vježbanje


Ključno je da se program rehabilitacije primjenjuje svaki dan minimalno 45 minuta do sat vremena, a čak i u slučaju da je pacijent potpuno oporavio, valja prakticirati trening 2-3 puta tjedno. [19] Pri vježbanju je izrazito važno obraćati pozornost na pravilno disanje odnosno pravovremene inspirije i ekspirije kako bi se maksimizirao potencijal lokomotornog sustava pacijenta. Vježbanje se može izvoditi u mnoštvo različitih položaja, bio to sjedeći, ležeći na leđima, trbuhu ili boku te se mogu izvoditi s pomagalima ili bez njih. Usprkos širokom izboru pomagala, a samim time i širokom spektru mogućnosti i načina provođenja terapije, program kod ove dijagnoze zahtijeva minimalno, odnosno loptu i obruč. Uz precizno izrađen program vježbi, preporučene su aerobne aktivnosti umjerenog do jačeg intenziteta, naravno, ovisno o pacijentovom funkcionalnom statusu. [19] Neke od preporučenih aerobnih aktivnosti jesu plivanje te program vježbi u vodi te hodanje i lagano trčanje, po mogućnosti u prirodi. Na samom početku terapije i početka samostalnog hodanja važno je voditi obzira o pravilnom hodu, što znači izbjegavanje prevelike abdukcije u stranu i pravomjerno raspoređenje opterećenja na obje noge. [19] Slijede neke od preporučenih vježbi iz programa rehabilitacije nakon ugradnje endoproteze zgloba kuka, te opis njihova izvođenja.

U položaju ležeći na leđima, osoba privlači stopala prema koljenima, a koljena pritiskuje prema podu i napinje mišiće natkoljenice. Frekvencija izvođenja vježbi je 10 puta po 6 sekundi. (slika 5.1.)



Slika 5.1. Privlačenje stopala prema koljenima uz napinjanje mišićja natkoljenice
(Izvor: privatna arhiva)

U položaju ležeći na leđima, osoba privlači stopala prema koljenima te napinje mišiće stražnjice a rukama pritišće natkoljenice prema podu. Frekvencija izvođenje vježbi je također 10 puta po 6 sekundi. (slika 5.2.)



Slika 5.2. Povlačenje stopala prema trupu uz aktivno napinjanje mišićja stražnjice
(Izvor: privatna arhiva)

U položaju ležeći na leđima, osoba rukama obuhvaća koljena podignuta u zraku i savinuta pod kutem od 90 stupnjeva, te ih privlači prema trupu, dok istovremeno odize glavu i ramena od podloge te usmjerava pogled prema koljenima. Frekvencija izvođenja je 10 ponavljanja sa zadržavanjima po 6 sekundi. (slika 5.3.)



Slika 5.3. Povlačenje svinutih koljena prema trupu, uz odizanje glave i ramena od podloge

(Izvor: privatna arhiva)


U položaju ležeći na leđima, noge svinute u koljenu pod 90 stupnjeva privlače se prema trupu, no ruke ostaju na podlozi. Ispušta se duži izdah dok se noge spuštaju na podlogu. Vježba se ponavlja 5 do 7 puta. (slika 5.4.)



Slika 5.4. Podizanje i spuštanje nogu svinutih u koljenu uz izdah pri spuštanju nogu, dok su ruke postavljene na podlozi


(Izvor: privatna arhiva)

Osoba je u položaju ležeći na leđima, s nogama savijenim u koljenima te petama primaknutim prema stražnjici. Osoba istovremeno gura obje noge skupa prvo u jednu, zatim u drugu stranu dok su ruke odručene. Pritom valja obratiti pozornost na sprječavanje odizanja zdjelice od podloge. Izvodi se po 10 ponavljanja u svaku stranu.



Slika 5.5. Osoba leži na leđima te gura noge svinute u koljenu u desnu stranu


(Izvor: privatna arhiva)



Slika 5.6. Osoba leži na leđima te gura noge svinute u koljenu u lijevu stranu


(Izvor: privatna arhiva)

U položaju ležeći na leđima, s nogama savijenim u koljenu te petama uz stražnjicu, osoba pokušava širiti i skupljati noge. Ruke su ponovno u odručenom položaju. Frekvencija izvođenja vježbe je 15 ponavljanja s izdržajem od 4 sekunde.



Slika 5.7. Osoba ležeći na leđima, s nogama savijenim u koljenu, skuplja noge prema sredini


(Izvor: privatna arhiva)



Slika 5.8. Osoba ležeći na leđima, s nogama savijenim u koljenu, širi noge prema van

(Izvor: privatna arhiva)

U položaju ležeći na leđima, osoba podiže noge naizmjenično u zrak, desetak centimetara od podloge s zadržavanjem napetih mišića natkoljenice pri odizanju. Frekvencija izvođenja vježbe je 10 ponavljanja s izdržajem od 6 sekundi po ponavljanju. (slika 5.9.)



Slika 5.9. Osoba ležeći na leđima odize jednu nogu 10 cm od podloge

(Izvor: privatna arhiva)

Položaj je ležeći na leđima, osoba odiže jednu nogu od podloge te ju rotira za van te to ponavlja 10 puta s izdržajem od 6 sekundi po ponavljanu. Nakon toga slijedi isti postupak s drugom nogom.



Slika 5.10. Osoba leži na leđima i odiže nogu od podloge te ju rotira prema van

(Izvor: privatna arhiva)


Položaj je ležeći na leđima, osoba odiže jednu nogu od podloge te ju rotira prema unutra te to ponavlja 10 puta s izdržajem od 6 sekundi po ponavljanu. Nakon toga slijedi isti postupak s drugom nogom.



Slika 5.11. Osoba leži na leđima i odiže nogu od podloge te ju rotira prema van

(Izvor: privatna arhiva)


U ležećem položaju na trbuhu, osoba napinje mišiće stražnjice te usmjerava pogled prema naprijed. Frekvencija izvođenja vježbi je 10 ponavljanja s izdržajima od 6 sekundi.



Slika 5.12. Ležeći na trbuhu osoba napinje mišiće stražnjice s pogledom usmjerenim prema naprijed

(Izvor: privatna arhiva)


U položaju ležeći na trbuhu osoba odiže ispruženu nogu od podloge te tako naizmjenično s drugom nogom. Izvodi se 15 ponavljanja.



Slika 5.13. Osoba ležeći na trbuhu s pogledom usmjerenim prema naprijed odiže ispruženu nogu od podloge

(Izvor: privatna arhiva)

U ležećem položaju na trbuhu s nogom savijenom u koljenu osoba ju odiže od podloge. Vježba se izvodi po 15 ponavljanja.



Slika 5.14. . Osoba ležeći na trbuhu s pogledom usmjerenim prema naprijed odiže savijenu nogu u koljenu od podloge

(Izvor: privatna arhiva)


Ležeći na boku osoba odiže ispruženu nogu u zrak dok je druga noga u položaju pod pravim kutom savijena u koljenu. Frekvencija izvođenja vježbi je 10 ponavljanja s izdržajima od 6 sekundi.



Slika 5.15. Ležeći na boku osoba odiže ispruženu nogu u zrak dok je druga noga na podlozi savijena pod pravim kutom

(Izvor: privatna arhiva)

Položaj je na boku s nogom savijenom u koljenu pod pravim kutom te u što je većoj mogućoj retrofleksiji, dok je druga ispružena. Izvodi se 15 ponavljanja sa svakom nogom.



Slika 5.16. Osoba leži na boku s jednom nogom svijenom pod pravim kutom i u zanožju dok je druga noga ispružena

(Izvor: privatna arhiva)

Osoba sjedi, sa stopalima postavljenim u širinu kukova koji su u položaju pravog kuta. Osoba odiže koljeno i natkoljenicu te zateže stopalo k sebi. Ovakav položaj se zadržava nekoliko sekundi te se zatim vraća u prvobitnu poziciju. Vježbu treba izvoditi sa 10 ponavljanja sa svakom nogom.



Slika 5.17. Osoba u sjedećem položaju odiže svijenu nogu u koljenu od poda te zateže stopalo prema sebi

(Izvor: privatna arhiva)

Osoba sjedi, sa stopalima postavljenim u širinu kukova koji su u položaju pravog kuta. Osoba odiže ispruženu nogu te zadržava taj položaj 10 sekundi prije nego vrati nogu u prvobitnu poziciju. Vježbu treba izvoditi sa 10 ponavljanja sa svakom nogom.



Slika 5.18. Osoba u sjedećem položaju odiže ispruženu nogu

(Izvor: privatna arhiva)

U polusjedećem položaju, oslonjena na ispružene ruke, osoba drži loptu među ispruženim nogama te ih pokušava odići od podloge s izdržajem od 6 sekundi. Vježba se ponavlja 10 puta.



Slika 5.19. Osoba u polusjedećem položaju oslonjena na ruke, odiče noge od podloge s loptom među njima

(Izvor: privatna arhiva)

U polusjedećem položaju s osloncem na ispružene ruke, osoba pritišće loptu između nogu te izvodi 15 takvih ponavljanja.



Slika 5.20. Osoba u polusjedećem položaju tiska loptu među nogama

(Izvor: privatna arhiva)

5. Zaključak

U modernoj ortopediji, ugradnja endoproteza kuka je postala jedna od najčešćih operacija te se smatra već rutinskim zahvatom iz razloga što je najuspješnija operacija, s visokim postotkom potpunog oporavka. Naravno, to se može očekivati samo ukoliko je proveden adekvatan plan i program terapije koji uključuje rehabilitaciju kako postoperativno tako i preoperativno. Osim toga, pacijent mora biti dobro educiran i upućen u stvari poput zaštitnih položaja te program vježbi kojih se valja pridržavati ukoliko se nastoji postići potpun oporavak, bez komplikacija. S programom rehabilitacije, ukoliko je zdravstveno stanje pacijenta stabilno, valja početi što je ranije moguće. Oni moraju biti usmjereni premakratkoročnim i dugoročnim ciljevima. Pod kratkoročne ciljeve smatramo izgraditi, održati ili povećati opseg pokreta, te održavati i povećati mišićnu snagu jednako kao i izdržljivost, dok je opis dugoročnih ciljeva poboljšati koordinaciju pokreta, brzinu kretanja, držanje i posturu tijela, prevenirati i ispraviti razne deformacije, odnosno ispraviti hod, jerk od većine slučajeva dolazi do tzv. "gegajućeg" hoda upravo zbog neravnomjernog opterećenja nogu. Slučajevi se uvijek moraju razmatrati pojedinačno te plan i program cijelokupne terapije mora biti individualiziran odnosno prilagođen svakom pojedincu. Uzimajući u obzir mogućnost, disciplinu i kontinuitet rada, sam proces rehabilitacije može biti gotov za 4-6 mjeseci, ali se preporučuje nastavak vježbanja 2 do 3 puta tjedno za bolje i dugotrajnije rezultate te lakše obavljanje svakodnevne aktivnosti. Operacija zamjene kuka danas omogućuje bezbolne i funkcionalne zglobove te se smatra jednim od većih dostignuća moderne medicine, posebice s obzirom da su komplikacije vrlo rijetke a bolesnici česti.

4. Literatura

- [1] Erceg Marinko, Ortopedija za student medicine, Medicinski fakultet Sveučilišta u Splitu, 2006.
- [2] Vlak Tonko, Martinović Kaliterna Dušanka, Rano prepoznavanje reumatskih bolesti; dijagnostika i liječenje, Medicinski fakultet Sveučilišta u Splitu 2011.
- [3] Jotanović Z. Mihelić R, Gulan G. i sur.; “Osteoarthritis of the hip : An overview : Periodicum biologorum, 117, 2015.
- [4] Arthritis and rheumatism, the American college of rheumatology criteria for the classification and reporting of osteoarthritis of the hip; R. Altman, G. Alarcon, D. Bloch
- [5] Sutlive TG, Lopez Hp, Schnitker DE i sur. ; Development of a clinical prediction rule for diagnosing hip osteoarthritis in individuals with unilateral hip pain, J. Orhop Sports Physiotherapy, 2008. ; <https://pubmed.ncbi.nlm.nih.gov>.
- [6] ICF, WHO, Geneva 2001. , <https://www.who.int/classifications/icf/en>
- [7] Grazio S. , MKF (ICF) u najznačajnijim bolestima i stanjima reumatološke prakse; Klinika za reumatologiju, fizikalnu medicinu i rehabilitaciju, KBC Sestre milosrdnice, Zagreb; Reumatizam (58), 2011.
- [8] Šimunović D., “Osnove radne terapije”, Zagreb; Naklada slap, 2010.
- [9] Erceg Marko, “Bolesti kuka u djece i odraslih”, Medicinski fakultet Sveučilišta u Splitu, Split 2003.
- [10] Jajić Ivo, Jajić Zrinka; “Fizijatrijsko – reumatološka propedeutika”, Medicinska naklada, Zagreb 2004.
- [11] Hazel M. Clarkson, Musculoskeletal assessment : Joint range of motion and manual muscle strength; Philadelphia; Lippincot, Williams and Wilkins; 2000.
- [12] Jajić Ivo, Jajić Zrinka; “Fizijatrijsko – reumatološka propedeutika”, Medicinska naklada, Zagreb 2004.
- [13] Hurkmans EJ, Bloo H., Boonman DC, Fluit M. i sur. ; Physiotherapy in rheumatoid arthritis : development of practice guidelines; Acta Reumatol Port, 2011. ; 58. – 148.
- [14] <https://www.rheumatology.org/Rheumatologist/Research/Clinician-Researchers/Western-Ontario-McMaster-Universities-Osteoarthritis-Index-WOMAC/>
- [15] “Ugradnja endoproteze kuka i usporeba ishoda rehabilitacije provedene sa i bez nadzora fizioterapeuta” ; Ružić Sebastian, Sveučilište u Rijeci, Fakultet zdravstvenih studija u Rijeci, 2020.

[16] Medscape - Abraham T Rasul, Jr, MD, FAAPMR, FCCP : ” Total joint replacement rehabilitation, total hip exercise protocol “ <https://emedicine.medscape.com/article/320061-overview>

[17] Moyer R. , Ikert K., Long K. and Marsh J. ; “The value of preoperative exercise and education for patients undergoing total hip and knee arthroplasty2, JBJS Reviews, 1. “017.

[18] Perkušić Dejan ; “ Postoperativna rehabilitacija nakon ugradnje totalne endoproteze kuka “ – Završni rad, Split, Kineziološki fakultet Sveučilišta u Splitu , 2013.

[19] Doris Belušić ; “ Kineziterapijski program nakon ugradnje endoproteze zgloba kuka “ ; diplomski rad, Sveučilište u Zagrebu ; Kineziološki fakultet, Zagreb, lipanj 2015.

5. Popis slika

[1] - Slika 1.1. Lijeva strana slika prikazuje izgled zdravog zgloba kuka, a na desnoj strani je prikazan kuk pod utjecajem artritisa

Izvor : www.bioscentarrs.rs/koksartroza-kuka

[2] - Slika 1.2. Rendgenski prikaz zdravog kuka te kuka sa suženim zglobnim prostorom

Izvor : Utjecaj fizikalne terapije na kliničku sliku osteoartritisa kuka, P. Frigan, Sveučilišni odjel zdravstvenih studija Split, 2017

[3] - Slika 2.1. – Na lijevoj strani slike je prikazan normalan položaj zdjelice dok se na desnoj strani može vidjeti tzv. pozitivan Trendelenburgov znak

Izvor : [opt.net.au/optimum health solutions](http://opt.net.au/optimum-health-solutions)

[4] - Slika 2.2. Lijeva strana slike prikazuje položaj zdjelice pri normalnom hodu dok je na desnoj prikazan položaj zdjelice pri tzv. Duchenneovom šepanju

Izvor : [doctorlib.info/medical anatomy](http://doctorlib.info/medical-anatomy)

[5] – Slika 5.1. – 5. 20. Slike prikazuju terapijske vježbe

Izvor : arhiva autora



**IZJAVA O AUTORSTVU
I
SUGLASNOST ZA JAVNU OBJAVU**

Završni/diplomski rad isključivo je autorsko djelo studenta koji je ići inačidn te student odgovara za istinitost, izvornost i ispravnost teksta rada. U radu se ne smiju koristiti dijelovi tuđih radova (knjige, časopisa, doktorskih disertacija, naučni radovi, izvori s interesa, i drugi izvori) bez navođenja izvora i autora navedenih autora. Svi dijelovi tuđih radova moraju biti pravilno navođeni i citirani. Dijelovi tuđih radova koji nisu pravilno citirani, smatraju se plagijatom, odnosno nezakonitim preuzetjem tuđeg znanstvenog ili stručnoga rada. Sličadno navedenom student st. dužni potpisati izjavu o autorstvu rada.

Ja, MATIJA VRSIĆ (ime i prezime) pod punom moralnom, materijalnom i ličnom odgovornošću, izjavljujem da sam isključivi autor/ica završnog/diplomskog (obrisati nepotrebno) rada pod naslovom PRISTUPILISU I PISU (upisati naslov) te da u navedenom radu nisn na nedozvoljeni način (bez pravilnog citiranja) koristeci dijelovi tuđih radova.

Student/ica:

(upisati ime i prezime)

MATIJA VRSIĆ (vlastoručni potpis)

Sličadno načina o znanstvenoj djelatnosti i visokom obrazovanju završne/diplomske rade sveučilišta su dužni javno objaviti na javnoj internetskoj bazi sveučilišne knjižnice u cilju sveučilišta te kopirati u javnu internetsku bazu završnih/diplomskih radova Nacionalne i sveučilišne knjižnice. Završni radovi izvornih umjetničkih studija koji se realiziraju kroz umjetnička ostvarenja objavljuju se na odgovarajući način.

Ja, MATIJA VRSIĆ (ime i prezime) nenpozivo izjavljujem da sam suglasan/na s javnom objavom završnog/diplomskog (obrisati nepotrebno) rada pod naslovom PRISTUPILISU I PISU (upisati naslov) čiji sam autor/ica. UOO OŠ. EDAP. TE LIJNA OLVA

Student/ica:

(upisati ime i prezime)

MATIJA VRSIĆ (vlastoručni potpis)