

Zdravstvena njega bolesnika prije i poslije ugradnje elektrostimulatora srca

Šargač Golubić, Natalija

Undergraduate thesis / Završni rad

2022

Degree Grantor / Ustanova koja je dodijelila akademski / stručni stupanj: **University North / Sveučilište Sjever**

Permanent link / Trajna poveznica: <https://um.nsk.hr/um:nbn:hr:122:600271>

Rights / Prava: [In copyright](#) / [Zaštićeno autorskim pravom.](#)

Download date / Datum preuzimanja: **2024-11-18**



Repository / Repozitorij:

[University North Digital Repository](#)





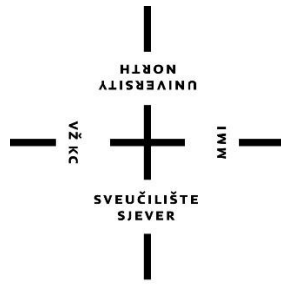
Sveučilište Sjever

Završni rad br. 1197/SS/2019

Njega bolesnika prije i nakon ugradnje elektrostimulatora srca

Natalija Šargač Golubić, 0655/336

Varaždin, rujan 2022. godine



Sveučilište Sjever

Odjel za Sestrinstvo

Završni rad br. 1197/SS/2019

Njega bolesnika prije i nakon ugradnje elektrostimulatora srca

Student

Natalija Šargač Golubić, 0655/336

Mentor

doc.dr.sc. Diana Rudan, dr.med.

Varaždin, rujan 2022. godine

Prijava završnog rada

Definiranje teme završnog rada i povjerenstva

ODJEL	Odjel za sestrinstvo		
STUDIJ	preddiplomski stručni studij Sestrinstva		
PRISTUPNIK	Natalija Šargač	MATIČNI BROJ	0655/336
DATUM	20.09.2019.	KOLEGIJ	Elektrokardiografija u praksi
NASLOV RADA	Zdravstvena njega bolesnika prije i poslije ugradnje elektrostimulatora srca		
NASLOV RADA NA ENGL. JEZIKU	Patient care before and after implanting the pacemaker		
MENTOR	dr.sc. Diana Rudan, dr.med	ZVANJE	docent
ČLANOVI POVJERENSTVA	1. Melita Sajko, mag.soc.geront., predsjednik		
	2. doc.dr.sc. Diana Rudan, mentor		
	3. Nikola Bradić, dr.med., član		
	4. Valentina Novak, mag.med.techn., zamjenski član		
	5.		

Zadatak završnog rada

BROJ	1197/SS/2019
OPIS	Kardiovaskularne bolesti su značajni javnozdravstveni problem u svijetu, te jedan od vodećih uzroka smrtnosti u razvijenim i manje razvijenim dijelovima svijeta. U kardiovaskularne bolesti ubrajaju se i poremećaji srčanog ritma- aritmije koji su jedan od najčešćih razloga zbog kojih bolesnici traže pomoć kardiologa. Aritmije su širok pojam koji označava ili poremećaje u nastanku srčanih impulsa ili poremećaje u njihovom provođenju. U liječenju aritmija koristimo medikamentoznu terapiju- antiaritmike te invazivne postupke kao npr. radiofrekventnu ablaciju. U slučajevima bradiaritmija i nekih srčanih blokova, osobito simptomatskih praćenih sinkopom, potrebno je implantirati privremeni ili trajni elektrostimulator srca. Elektrostimulatori su uređaji koji osiguravaju električnu stimulaciju srca u skladu s potrebama bolesnika u mirovanju i opterećenju. Cilj ovog rada je opisati ulogu medicinske sestre u njezi ovih bolesnika prije i nakon ugradnje elektrostimulatora.

ZADATAK URUČEN

20.09.2022



POTPIS MENTORA

Predgovor

Zahvaljujem se svojoj mentorici doc.dr.sc. Diani Rudan, na stručnom vodstvu, savjetima i pomoći oko izrade završnog rada.

Veliko hvala mojoj obitelji i prijateljima koji su bili uz mene.

Najveće hvala mojim roditeljima, Snježani i Zvonku, koji su mi omogućili školovanje i uvijek vjerovali u mene.

Posebno se zahvaljujem svojem suprugu Dini, koji je cijelo vrijeme bio moja podrška i oslonac.

Natalija Šargač Golubić

Sažetak

Kardiovaskularne bolesti su značajni javnozdravstveni problem u svijetu, te jedan od vodećih uzroka pobola i smrtnosti.

U kardiovaskularne bolesti ubrajaju se i poremećaji srčanog ritma tj. aritmije. Normalan srčani ritam je sinusni ritam, a aritmije nastaju zbog poremećaja u nastanku ili provođenju srčanih impulsa. Podjela aritmija može se vršiti prema različitim kriterijima, a s obzirom na frekvenciju srca aritmije dijelimo na bradiaritmije i tahiaritmije. Bolesnici s aritmijom mogu biti asimptomatski, ali najčešće imaju osjećaj nepravilnoga ili ubrzanog rada srca. Također se može javiti zaduha, slabost, bol u prsima, presinkopa i sinkopa, a neke aritmije mogu biti fatalne. Za dijagnozu aritmije, pored dobre anamneze i fizikalnog pregleda, uz ostale dijagnostičke pretrage, nezaobilazno mjesto ima elektrokardiogram koji predstavlja grafički prikaz električne aktivnosti srca.

Aritmije liječimo s obzirom na uzrok njihovog nastanka, a koristimo različite metode od medikamentozne terapije pa sve do invazivnih postupaka kao npr. radiofrekventne ablacije. U slučajevima bradiaritmija i nekih srčanih blokova, osobito simptomatskih praćenih sinkopom, potrebno je implantirati privremeni ili trajni elektrostimulator srca. Elektrostimulatori su uređaji koji osiguravaju električnu stimulaciju srca u skladu s potrebama bolesnika u mirovanju i opterećenju.

Medicinska sestra ima važnu ulogu u zdravstvenoj njezi bolesnika kojima je indicirana ugradnja elektrostimulatora. Uz stalnu prisutnost te uočavanje i rješavanje različitih sestrinskih problema koji se mogu javiti kod ovih pacijenta, medicinska sestra provodi i zdravstveni odgoj koji uključuje edukaciju o prehrani, uzimanju lijekova te načinu života nakon ugradnje elektrostimulatora.

Ključne riječi

kardiovaskularne bolesti, aritmije, elektrostimulator srca, pacijent, medicinska sestra

Summary

Cardiovascular diseases are a significant public health problem in the world and one of the leading causes of morbidity and mortality.

Cardiovascular diseases also include heart rhythm disorders, i.e. arrhythmias. A normal heart rhythm is a sinus rhythm. Arrhythmias occur due to disturbances in the generation or conduction of heart impulses. Arrhythmias can be classified according to different criteria. Depending on the heart rate, arrhythmias are divided into bradyarrhythmias and tachyarrhythmias. Patients with arrhythmia can be asymptomatic, but most often they have a feeling of irregular or rapid heartbeat. Shortness of breath, weakness, chest pain, presyncope and syncope can also occur. Some arrhythmias can be fatal. To diagnose arrhythmia, in addition to a good medical history and physical examination, along with other diagnostic tests, it is indispensable to do an electrocardiogram, which is a graphic display of the heart's electrical activity.

Arrhythmia is treated with regard to the cause of their occurrence. Different methods of treatment are used, from drug therapy to invasive procedures, such as radiofrequency ablation. In cases of symptomatic bradyarrhythmia and some heart blocks, especially the ones that are followed by a syncope, it is necessary to implant a temporary or a permanent electrostimulator (pacemaker) for the heart. Pacemakers are devices that provide electrical stimulation of the heart in accordance with the needs of the patient at rest and under load.

The nurse plays an important role in the healthcare of the patient who has had electrostimulators implanted. In addition to being constantly present, observing and solving various nursing problems, that can occur with these patients, the nurse also conducts health education which includes nutrition education, how to take medications and the life style after pacemaker implantation.

Key words

cardiovascular diseases, arrhythmia, pacemaker (electrostimulator), patient, nurse

Popis korištenih kratica

KVB kardiovaskularne bolesti

EU Europska Unija

SA sinus atrijski čvor

AV atrioventrikularni čvor

SVES supraventrikularne ekstrasistole

SVT supraventrikularna tahikardija

UA undulacija atrijska

FA fibrilacija atrijska

VES ventrikularne ekstrasistole

VT ventrikularna tahikardija

VF ventrikularna fibrilacija

SSS sindrom bolesnog sinusnog čvora

EKG elektrokardiogram

UZV ultrazvuk

MR magnetna rezonancija

ICD kardioverter defibrilator

RAAS sistem renin-angiotenzin-aldosteron

VVI jednokomorni elektrostimulator srca

DDD dvokomorni elektrostimulator srca

R rate responsive

SMBS smanjena mogućnost brige o sebi

SE sedimentacija eritrocita

KKS krvna slika

RR krvni tlak

Sadržaj

1. Uvod	1
2. Srce	3
2.1. Anatomija srca	4
2.2. Provodni sustav srca	4
3. Srčane aritmije	6
3.1. Bradiaritmije	8
3.1.1. Sinusna bradikardija	9
3.1.2. Sinus atrijski blok	10
3.1.3. Sindrom bolesnog sinusnog čvora	11
3.1.4. Atrioventrikulski (AV) blok	12
3.1.5. AV blok prvog stupnja	13
3.1.6. AV blok drugog stupnja	13
3.1.7. AV blok trećeg stupnja - potpuni AV blok	14
4. Dijagnoza aritmija	16
4.1. Anamneza	16
4.2. Fizikalni pregled	16
4.3. Elektrokardiografija	16
4.4. Ergometrijsko testiranje	18
4.5. Elektrofiziološko ispitivanje srca	18
4.6. Ostale metode dijagnostike	19
5. Elektrostimulator srca	21
5.1. Oblici stimulacije	22
5.2. Najvažnije programabilne funkcije elektrostimulatora srca	23
5.3. Jednkomorna i dvokomorna elektrostimulacija	25
5.4. Elektrostimulacija ovisna o frekvenciji ili „rate responsive“ elektrostimulacija	25
5.5. Novi oblici elektrostimulacije	26
5.6. Ugradnja elektrostimulatora srca	27
5.7. Komplikacije elektrostimulacije srca	29
6. Najčešće sestrinske dijagnoze kod bolesnika s poremećajem srčanog ritma	30
7. Zdravstvena njega bolesnika kojem se ugrađuje elektrostimulator srca	33
8. Zaključak	36
Literatura	37

1. Uvod

Kardiovaskularne bolesti (KVB) su bolesti srca i krvožilnog sustava te značajan uzrok pobola i smrtnosti u svijetu. Prema podacima Svjetske zdravstvene organizacije iz 2008. godine kardiovaskularne bolesti bile su uzrok smrti 17,3 milijuna ljudi na svijetu, odnosno činile su 30% sveukupne smrtnosti. Prema X. reviziji Međunarodne klasifikacije bolesti, povreda i uzroka smrti u KVB pripadaju:

- akutna reumatska groznica (I00-I02)
- kronične reumatske srčane bolesti (I05-I09)
- hipertenzivna bolesti (I10-I15)
- ishemična (koronarna) bolesti srca (I20-I25)
- plućna bolest srca i bolesti plućne cirkulacije (I26-I28)
- ostali oblici srčane bolesti (I30-I52)
- cerebrovaskularna bolest (I60-I69)
- bolesti arterija, arteriola i kapilara (I70-I79)
- bolesti vena, limfnih žila i limfnih čvorova, nesvrstane drugamo (I80-I89)
- ostale i nespecificirane bolesti cirkulacijskog sustava (I95-I99)[1].

U skupini kardiovaskularnih bolesti najzastupljenije su ishemijska bolest srca, cerebrovaskularna bolest, te hipertenzija koja je i zasebna bolest i rizični čimbenik za neke bolesti srca. U podlozi svih kardiovaskularnih bolesti najčešće je ateroskleroza[1].

Glavne kliničke manifestacije kardiovaskularnih bolesti zahvaćaju:

- srce i srčani krvožilni sustav– koronarna (ishemijska) bolest
- mozak i moždani krvožilni sustav – cerebrovaskularna bolest
- donje udove – okluzivna bolest perifernih arterija[2]
-

U ostale oblike srčanih bolesti (I30-I52) ubrajamo i srčane aritmije tj. poremećaj u nastajanju ili provođenju srčanih impulsa. Aritmije mogu biti ubrzane ili usporene pa govorimo o bradi i tahiaritmijama. Simptomi kod ovih bolesnika variraju tako da bolesnici mogu biti asimptomatski ili se tužiti na osjećaj nepravilnog rada srca, zaduhe, bolova u prsima pa sve do omaglica tj. presinkope, sinkope i smrti. Uzroci nastanka srčanih aritmija su mnogobrojni, a neke aritmije se javljaju u sklopu drugih srčanih bolesti i prolaznog su karaktera. Neki od usporenih poremećaja srčanog ritma- bradiaritmije su životno ugrožavajuća stanja i zahtijevaju ugradnju privremenog ili trajnog elektrostimulatora srca.

Takvi bolesnici zahtijevaju hospitalizaciju uz telemetrijsko monitoriranje srčane frekvencije i ritma.

Uloga medicinske sestre/tehničara kod bolesnika koji imaju indiciranu ugradnju elektrostimulatora je psihička i fizička potpora te uključuje dijagnostičke i terapijske mjere uz nezaobilaznu edukaciju bolesnika.

2. Srce

Srce (lat. cor), središnji je organ krvožilnoga sustava, koji svojim kontrakcijama omogućuje protjecanje krvi po tijelu. Postoji u većine životinja, nemaju ga samo praživotinje, spužve, plošnjaci, žarnjaci i oblenjaci, a najsloženije je građeno u kralježnjaka. U čovjeka je srce smješteno u prednjem dijelu sredoprsja, iza prsne kosti i između dvaju plućnih krila. Čunjasta je oblika, s vrškom (apeks) okrenutim prema dolje, te usmjerenim prema naprijed i ulijevo[5]. Srce se sastoji od četiri komore: dva atrija i dva ventrikula koje su podijeljene srčanim zidom na dvije strane. Lijevi ventrikl i lijevi atrij su povezani mitralnim zaliskom, koji se ponaša poput jednosmjernog ventila koji se zatvara porastom tlaka u ventriklu te sprječava povratno strujanje krvi u atrij prilikom normalnih uvjeta rada srca. Desni ventrikl i desni atrij povezani su putem trikuspidalnog zaliska, koji ima istu funkciju kao i mitralni zalistak- sprječava povratno strujanje krvi. Osim zalistaka među komorama, postoje i zalisci na izlazima iz srca u sistemski i plućni optok. Kod sistemskog krvotoka to je aortni zalistak, a kod plućnog to je plućni ili pulmonalni zalistak[6].

Vrijeme trajanja srčanog ciklusa može se podijeliti u aktivni (sistolčki) i relaksacijski (dijastolički) stadij. Tijekom aktivne faze električna stimulacija podražava ventrikularne mišiće na kontrakciju. Kao rezultat toga, ventrikularni tlak raste izovolumno (izohorno) sve dok se tlak u ventriklu ne izjednači onome u arterijama. U tom trenutku aortni zalistak se otvara i propušta krv u aortu. Tijekom sistole tlak u ventriklu opada zbog opuštanja srčanog mišića. Na kraju sistole aortni zalistak se zatvara kad tlak u ventriklu padne ispod tlaka koji vlada u aorti i inicira se izovolumna faza relaksacije. Kada tlak u ventrikulu padne ispod tlaka u atriju dolazi do otvaranja mitralnog zalistka i strujanja krvi iz atrija u ventrikul i tu fazu srčanog ciklusa nazivamo dijastolom. Lijevi atrij se puni iz plućnog optoka tijekom sistole, a za vrijeme dijastole kada tlak u ventrikulu pada krv iz atrija ide u ventrikul. 70% ventrikularnog punjenja zbiva se zbog razlike tlakova između lijevog atrija i ventrikula, a 30% ventrikularnog punjenja zbiva se zbog atrijske kontrakcije. Količina krvi koja se iz lijevog ventrikula izbacuje u aortu tijekom svake kontrakcije iznosi oko 70 ml. U mirujućem stanju kroz srce odrasle osobe prođe oko 5 litara krvi, budući je srčana frekvencija oko 72 otkucaja u minuti tj. učestalost kojom se srce kontrahira je svakih 0.8 sekundi[6].

2.1. Anatomija srca

Srce ima četiri komore ili šupljine- dva atrija tj. dvije pretkljetke i dvije kljetke. Lijeva i desna strana imaju po jednu pretkljetku i kljetku te su odvojene pregradom ili septumom. Pretkljetke su odvojene interatrijskim septumom, a ventrikuli ili kljetke interventrikularnim septumom. Stijenka srca građena je od mišićnog tkiva koje nazivamo miokard. Debljina miokarda varira i raste s radnim opterećenjem. Stijenka atrija je tanja, otprilike 2mm, budući da atriji obavljaju manji rad. Najdeblju stijenku ima lijevi ventrikul, otprilike 15mm, jer „pumpa“ krv u aortu tj. pod najvećim je opterećenjem. Zbog dva seta ventila tj. zalistaka ili valvula (atrioventrikularnih i semilunarnih), tok krvi u srcu je jednosmjernan i anterogradan. Atrioventrikularni zalisci smješteni su između atrija i ventrikula, a semilunarni zalisci nalaze se između srca i velikih krvnih žila koje izlaze iz srca. Tijekom kontrakcije kljetki, tetive koje su smještene ispod atrioventrikularnih zalistaka drže zaliske zatvorenima i na taj način sprječavaju povrat krvi iz kljetki u pretkljetke. Semilunarni zalisci sprječavaju vraćanje krvi u srce nakon što je ona izbačena u arterije. Ovi zalisci nemaju tetive „za osiguranje“ već se rastežu pod utjecajem krvi tj. tlaka. Naime, kada tlak u arteriji (aorti ili plućnoj arteriji) premaši tlak u ventrikulu, ovi zalisci se zatvaraju.

2.2. Provodni sustav srca

Srce ima svoj prirodni električni provodni sustav u kojem nastaju srčani impulsi i koji koordinirano provodi električne signale duž cijelog srčanog mišića. Na taj način omogućen je pravilan, ritmičan rad srca. Provodni sustav precizno stimulira srčane šupljine i tako osigurava njihovo stezanje i opuštanje (kontrakciju i relaksaciju) i na taj način cirkuliranje krvi. Električni signali ili impulsi, stvaraju se u posebnom tkivu koje se naziva sinusni čvor (sinusatrijski čvor, SA čvor). Sinusni čvor nalazi se u desnoj pretkljetki i odašilje pravilne električne impulse koji se preko desne i lijeve pretkljetke šire prema kljetkama. Sinusni čvor još se naziva „prirodni elektrostimulator (pacemaker) srca. Električni impuls iz pretkljetki dolazi do druge specifične tvorbe koja se nalazi na desnoj strani srca iznad trikuspidnog ušća, a naziva se atrioventrikularni čvor(AV čvor). AV čvor usporava pristigli električni impuls kako bi dozvolio da se pretkljetke dovoljno kontrahiraju. Preko AV čvora impuls se dalje širi posebnim vlaknima koja se nazivaju Hisov snop, te njegovom desnom i lijevom granom. Ova vlakna šire impuls i koordinirano putem Purkinjeovih vlakana omogućuju kontrakciju desne i

lijeve klijetke. Poremećaji u stvaranju i provođenju srčanih impulsa dovode do srčanih aritmija[7].

3. Srčane aritmije

Poremećaji ritma srca ili aritmije širok su pojam poremećaja u radu srca koji označava ili poremećaje u nastanku srčanih impulsa ili poremećaje u njihovom provođenju. U svakodnevnoj kardiološkoj praksi aritmije su jedan od najčešćih razloga zbog kojih se bolesnici javljaju liječniku.

Aritmije se predstavljaju nizom simptoma: osjećajem lupanja ili preskakanja srca, vrtoglavicama, omaglicama, kolapsom ili sinkopom, prekordijalnim bolovima, zatajivanjem miokarda te iznenadnom smrću. Ponekad mogu biti i asimptomatske[8].

Uzroci nastanka aritmija su mnogobrojni, a mogu biti:

- kardiogeni (najčešće koronarna bolest, kardiomiopatije, upalne bolesti srca, valvularne greške...)
- nekardiogeni (bolesti različitih organa – štitnjače, nadbubrežne žlijezde, bubrega, pluća, probavnog sustava, cerebrovaskularnog sustava, hematološke, infektivne i upalne bolesti, intoksikacije – alkohol, nikotin, narkotici...; acidobazni i elektrolitski poremećaji...)[8].

Aritmije mogu nastati u atrijima ili ventrikulima, pa se prema porijeklu dijele u supraventrikularne i ventrikularne. Može se raditi o poremećaju stvaranja impulsa (povećan automatizam, abnormalni automatizam, triggerirana aktivnost), ali i poremećaju njihovog provođenja ("reentry" ili kružna podražljivost). Aritmije mogu usporiti (bradiaritmije) ili ubrzati srčani ritam (tahiaritmije). Supraventrikularne aritmije su: sinusna tahikardija, SVES (supraventrikularne ekstrasistole), SVT (supraventrikularna tahikardija), UA (undulacija atrija), FA (fibrilacija atrija). Ventrikularne aritmije su: VES (ventrikularne ekstrasistole), VT (ventrikularna tahikardija), VF (ventrikularna fibrilacija). Najčešće bradiaritmije i srčani blokovi su: poremećaji SA čvora (sinus bradikardija, sindrom bolesnog sinusnog čvora - SSS tj. tahikardno- bradikardni sindrom, SA blokovi), poremećaji u AV provođenju (AV blok I, II ili III stupnja), infra- Hisni blokovi (blok lijeve ili desne grane)[8].

Dijagnostika aritmija zahtijeva strpljenje i niz postupaka kako bi se ustanovio točan oblik aritmije i njezin uzrok. Budući da je etiopatogeneza aritmija brojna, dijagnostički postupci su također brojni i složeni. Zato je važno uzeti detaljnu anamnezu i obaviti kompletan klinički

pregled bolesnika uz osnovnu laboratorijsku obradu. Aritmiju moramo dokumentirati te je osnova svake dijagnoze snimanje EKG-a (poželjno dulji zapis). Kako EKG-om možemo snimiti samo kratak period rada srca, potrebno je učiniti holter srca (24 ili 48-satni EKG), a ponekad i telemetrijski pratiti EKG bolesnika. Zatim u kardiološkoj obradi treba učiniti UZV srca, ergometriju (test opterećenja), a u slučaju sumnje na ishemijsku bolest srca, koronarografiju, kod sumnje na aritmogenu displaziju desnog ventrikula i MR srca[8]. Kod nekih oblika aritmija, indicirano je učiniti elektrofiziološko ispitivanje srca.

U obradi etiologije aritmija treba učiniti i sve one dijagnostičke pretrage koje su potrebne da ustanovimo ekstra kardijalne uzroke ukoliko sumnjamo na njih. Nakon dijagnosticiranja oblika aritmije i njezinog uzroka, potrebno je odrediti i način liječenja. Cilj terapije je ukloniti simptome i poboljšati kvalitetu života bolesnika te spriječiti moguće komplikacije aritmije kao trombo embolijske incidente, zatajenje srca i naglu smrt[8].

U liječenju aritmija koristimo medikamentoznu terapiju- lijekove –antiaritmike. U akutnim stanjima, osobito po život opasnim aritmijama, antiaritmike dajemo intravenozno, ili vršimo elektrokonverziju defibrilatorom. U slučajevima bradiaritmija i nekih srčanih blokova, osobito simptomatskih praćenih sinkopom, potrebno je implantirati privremeni ili trajni elektrostimulator srca,, kardioverter defibrilator (ICD) ili kombinirani uređaj za elektrostimulaciju i defibrilaciju srca[8].

Danas se u liječenju supraventrikularnih aritmija (SVT, FA) sve više primjenjuje transkaterska radiofrekventna ablacija kojom prekidamo put širenje aritmije. Ta se metoda u zadnje vrijeme razmatra i za liječenje ventrikulskih aritmija (osobito VT, VF u cilju sprječavanja nagle smrti). Često uz implantiran elektrostimulator ili ICD bolesnik treba primiti i antiaritmik. Uz klasičnu antiaritmičku terapiju za poboljšanje i sprečavanje nastanka remodeliranja miokarda kao i liječenja osnovne bolesti i uzroka primjenjujemo i druge medikamente. Kod fibrilacije i undulacije atriya treba uključiti i antikoagulantnu terapiju za prevenciju trombo embolijskog incidenta[8].

3.1. Bradiaritmije

Specijalizirani sustav provođenja električnih impulsa u srcu normalno osigurava sinkrono provođenje svakog sinusnog impulsa od atriya do ventrikula. Poremećaji provođenja električnog impulsa mogu se pojaviti u bilo kojem dijelu provodnog sustava: sinusnom čvoru, AV čvoru, Hisovu snopu i ispod razine Hisova snopa. Ti poremećaji mogu, ali ne moraju izazvati bradikardiju. Bradiaritmije su poremećaji srčanog ritma koji mogu imati pravilnu ili nepravilnu srčanu frekvenciju. Nema jasno definirane granice frekvencije srca pri bradiaritmijama, ali većina autora smatra da je bradiaritmija frekvencija srca < 50 otkucaja/min[11].

Disfunkcija sinusnog čvora najčešće se nalazi u osoba starije životne dobi kao izolirani fenomen. Premda prekid opskrbe krvlju sinusnog čvora može izazvati njegovu disfunkciju, slaba je korelacija između opstrukcije arterije sinusnog čvora i kliničke disfunkcije sinusnog čvora[9].

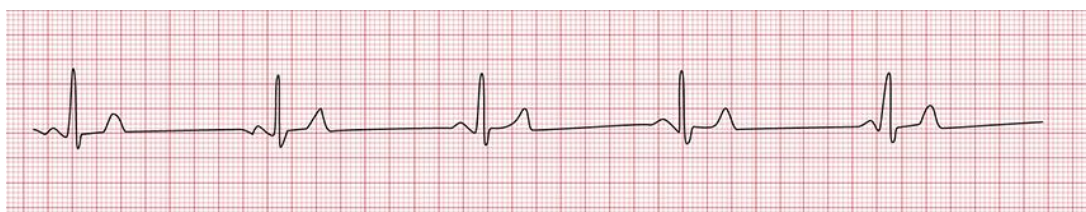Sinusna je bradikardija može biti povezana s hipotireozom, uznapredovalom bolesti jetre, hipotermijom, tifusom, brucelozom: javlja se u epizodama hipervagotonije (vazovagalna sinkopa), teške hipoksije, hiperkapnije, acidemije i akutne hipertenzije. Ipak u većini slučajeva ne može se naći specifičan uzrok disfunkcije sinusnog čvora[9].

AV čvor opskrbljen je parasimpatičkim i simpatičkim živčanim nitima i osjetljiv je na promjene autonomnog tonusa. Kronično usporavanje AV nodalnog provođenja može se vidjeti u visoko treniranih sportaša koji su hipervagotonični u mirovanju. Također mnoge bolesti mogu utjecati na AV nodalno provođenje npr. infarkt miokarda (osobito inferiorni), koronarni spazam (obično desne koronarne arterije), intoksikacija digitalisom, pretjerana upotreba beta i/ili kalcijevih blokatora, akutne infekcije, kao što su virusni miokarditis, akutna reumatska vrućica, infektivna mononukleoza, i razna stanja kao što su Lymeova bolest, sarkoidoza, amiloidoza i neoplazme, osobito kardijalnimezoteliom. AV nodalni blok može također biti kongenitalan[9].

Blokovi grana Hisovog snopa, fascikularni blokovi i nespecifični intraventrikulski poremećaji provođenja nisu po sebi aritmije. Obično ne uzrokuju simptome i ne zahtijevaju izravno liječenje, ali često imaju nepovoljan prognostički značaj[10].

3.1.1. Sinusna bradikardija

Sinusna bradikardija uobičajeni je naziv za spori srčani ritam kada je broj otkucaja u minuti manji od 60 otkucaja, a EKG zapis sinusne bradikardije vidljiv je na donjoj slici.



Slika 3.1.1.1. Sinusna bradikardija (frekvencija 37 otkucaja/ min.)

Izvor: <http://rrapid.leeds.ac.uk/ebook/05-circulation-06.html>, preuzeto 14.11.2018.

Mnoge bolesti kao i brojni lijekovi utječu na funkciju sinusatrijskog čvora na taj način da usporavaju srčanu frekvenciju. Do usporavanja srčane frekvencije ili sinus bradikardije mogu dovesti smanjena funkcija štitne žlijezde, akutni infarkt miokarda, endokarditis, infiltrativne bolesti (sarkoidoza, amiloidoza, hemokromatoza), lupus, kolestatska žutica, kašalj, mokrenje, povišeni tonus vagusa, povišeni intrakranijalni tlak, poremećaj acidobazne ravnoteže, povraćanje i hipersenzitivni karotidni sinus, hipotermija. Mnogi lijekovi imaju utjecaj na sinusatrijski čvor i na ostale sastavnice provodnog sustava srca i uzrokuju sinus bradikardiju. Od lijekova koji uzrokuju bradikardiju valja spomenuti blokatore beta-adrenergičnih receptora, blokatore kalcijevih kanala, digitalis i antiaritmike[11, 12].

Osobe sa sinus bradikardijom u većini slučajeva nemaju neke ozbiljnije poteškoće. Fiziološku sinus bradikardiju možemo naći u sportaša, u fizički aktivnih radnika ili u dobro treniranih osoba. U tim slučajevima, sinus bradikardija je očekivana, ne uzrokuje nikakve simptome, nije znak bolesti i ne zahtijeva liječenje. Katkad, a najčešće u mladima i vegetativno osjetljivijih osoba, dolazi do pravilnog izmjenjivanja faza ubrzanja srčanog ritma u inspiriju i usporenja u ekspiriju, što se naziva respiratornom sinusnom aritmijom. To stanje je fiziološko i nema patološko značenje[9].

Ako je sinus bradikardija izrazito niske frekvencije, osobe često imaju simptome slabosti, vrtoglavice, umora, omaglice, presinkope ili kratkotrajnog gubitka svijesti (sinkope). Sinus

bradikardija može se vrlo lako ustanoviti elektrokardiografijom (EKG), kontinuiranim EKG-om tzv. holterom kada se snimanje vrši tijekom 24 sata, testom opterećenja - ergometrijom, transtelefonskim snimanjem EKG-a, te praćenjem EKG-a tijekom masaže karotidnog sinusa i ehokardiografijom[11,13].

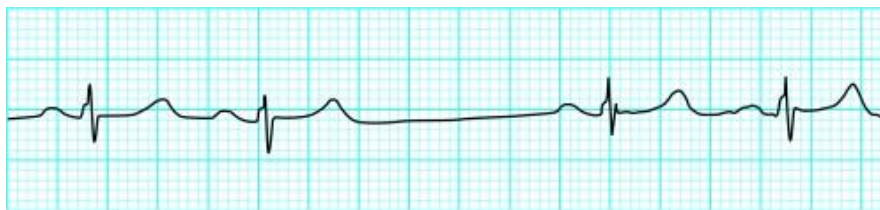
Osim sinus bradikardije koja je u većini slučajeva benigna, sporiji srčani ritam može biti uzrokovan poremećajima tj. oštećenjima provodnog sustava srca[13].

Kod oštećenja sinus atrijskog čvora ili atrioventrikulskog čvora ili pak Hisovog snopa može nastati izrazita bradikardija s kraćim ili dužim stankama kada na EKG-u, na holteru ili na monitoru ne registramo srčani ritam nego se registrira ravna crta u trajanju od jedne do više sekundi. U takvim slučajevima se ne radi o benignoj sinus bradikardiji nego o opasnoj bradikardiji uslijed oštećenja provodnog sustava srca. Takvi bolesnici imaju izražene simptome od slabosti, vrtoglavice pa do nesvjestica (sinkopa) i oni trebaju biti hitno hospitalizirani i liječeni medikamentima ili ugradnjom elektrostimulatora srca[9,10].

Bolesnici sa sinus bradikardijom bez simptoma ne zahtijevaju liječenje, dok je u slučajevima s izrazitom sinus bradikardijom i prisutnim simptomima potrebno liječenje. Važno je naglasiti da bolesnici sa sporim srčanim ritmom tj. bradikardijom s hemodinamskim posljedicama, a to znači poremećaj svijesti u vidu sinkope i niski krvni tlak tj. arterijska hipotenzija moraju biti hitno hospitalizirani. Kod njih se provodi intenzivna intravenska medikamentozna terapija ili se vrši ugradnja elektrostimulatora srca[13].

3.1.2. Sinus atrijski blok

Kod sinus atrijskog (SA) bloka u sinusnom čvoru ne stvara se impuls ili se stvoreni impuls ne prenese u atrijske sinuse. U EKG-u se vidi da dolazi do ispadanja jednog, dvaju ili čak više QRS kompleksa, P-P intervali odgovaraju točno dvostrukom, trostrukom ili višestrukum normalnom P-P intervalu. Slika 3.1.2.2. prikazuje sinus atrijski blok gdje se nakon druge kontrakcije vidi stanica u trajanju od jednog srčanog ciklusa[11].



Slika 3.1.2.2. Sinus atrijski blok

Izvor: <https://www.ncbi.nlm.nih.gov/pmc/articles/PMC1122450/figure/FN0x8a5b2f0.0x993b748/preuzeto> 16.11.2018.

Uzroci ovog bloka mogu biti: pojačani vagalni tonus, akutni miokarditis, infarkt miokarda, pojačano stvaranje fibroznog tkiva u starijih, moždani udar, antiaritmike i intoksikaciju digitalisom. Trajna elektrostimulacija temelj je liječenja bolesnika sa simptomatskom disfunkcijom sinusnog čvora. Bolesnici s intermitentnim paroksizmima bradikardije i sinusnog aresta i s kardio inhibitornim oblicima sindroma hipersenzitivnog karotidnog sinusa obično se liječe ventrikulskim elektrostimulatorima[9].

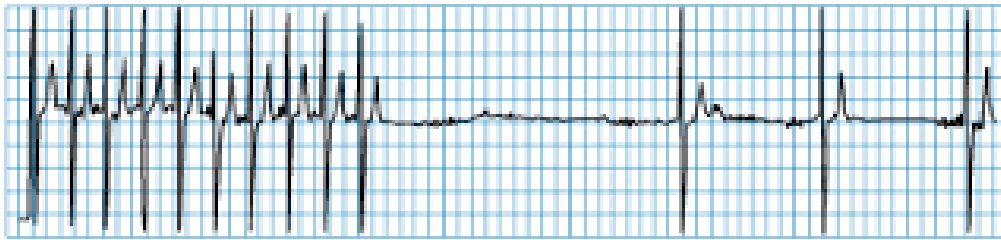
3.1.3. Sindrom bolesnog sinusnog čvora

Sindrom bolesnog sinusnog čvora (SSS) naziva se još i tahikardija-bradikardija sindrom. Odnosi se na kombinaciju simptoma (omaglica, smetenost, malaksalost, sinkopa, kongestivno zatajenje srca) nastalu zbog disfunkcije sinusnog čvora i izražene značajne sinusne bradikardije, sinus atrijskog bloka ili sinusnog aresta koj se izmjenjuju s urednim sinusnim ritmom ili tahikardijom. Kako su ovi simptomi nespecifični, a EKG manifestacije disfunkcije sinusnog čvora nerijetko intermitentne, te nekad može biti teško dokazati da su takvi simptomi zaista prouzročeni disfunkcijom sinusnog čvora[13].

Učestalost pojavljivanja ovog poremećaja povećava se s dobi i nema razlike u učestalosti pobola između muške i ženske populacije[14].

U dijagnostici ovoga stanja najkorisniji su dinamički elektrokardiogram (Holter) u kojemu se za vrijeme snimljenih opisanih EKG promjena u bolesnikovu dnevniku opisuju i simptomi. Katkada je potrebno učiniti i elektrofiziološko ispitivanje srca koje će pokazati da je nakon niza artifičnih stimulusa „vrijeme oporavka sinusnog čvora“ produljeno, tj. postoji stanka

do ponovne pojave P-vala. Slika 3.1.3.3. prikazuje tahikardiju nakon koje slijedi asistolička stanica, pa potom bradikardija[10].



Slika 3.1.3.3. Tahikardija- bradikardija sindrom

Izvor: <http://www.cardiachealth.org/ca-blog/sick-sinus-syndrome-treatment>, preuzeto

16.11.2018.

Liječenje bolesnika sa sindromom bolesnog sinusnog čvora ovisi o prisutnosti i težini simptoma. Liječenje simptomatskih bolesnika povodi se ugradnjom trajnog elektrostimulatora srca. U bolesnika s urednim AV provođenjem indicirana je ugradnja elektrostimulatora srca sa stimulacijom u atriju. Bolesnike bez tegoba ne treba liječiti[11].

3.1.4. Atrioventrikulski (AV) blok

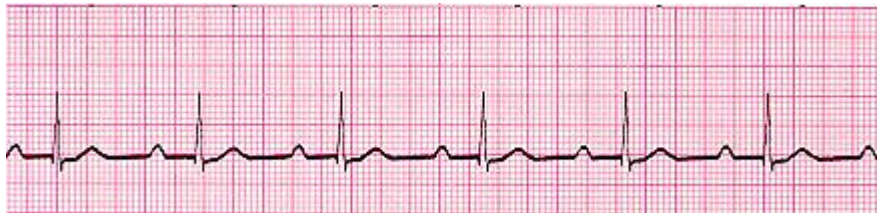Atrioventrikulski (AV) blok označuje defekt u širenju podražaja na putu iz atrija prema ventrikulima. Anatomski, AV blok može biti lokaliziran u AV čvoru, Hisovu snopu, ili na razini grana i fascikulusa Hisova snopa[15].

Elektrokardiografski razlikujemo tri stupnja AV bloka:

1. Pri AV bloku prvog stupnja svi impulsi stižu do ventrikula, ali s određenim zakašnjenjem u svom prolasku te stoga PQ (PR) interval, koji se može mjeriti u EKG-u, traje dulje od 0,20 sekundi.
2. Pri AV bloku drugog stupnja neki impulsi stižu do ventrikula, a drugi se podražaji na putu do ventrikula zaustavljaju.
3. Pri AV bloku trećeg stupnja nijedan impuls stvoren u atriju ne stiže u ventrikule, a ventrikuli su pod kontrolom nižih izvorišta impulsa, i to u tkivu AV čvora, Hisovu snopu, granama Hisova snopa ili u Purkinjeovim nitima[15].

3.1.5. AV blok prvog stupnja

AV blok prvog stupnja povremeno se pojavljuje i u zdravih osoba. Pri AV bloku prvog stupnja podražaj sporije dolazi do ventrikula, pa PQ (PR) interval traje dulje od 0,20 sekundi. Do usporenja provođenja dolazi uglavnom u AV čvoru, a rijetko u atriju ili Hisovu snopu. Često je posljedica organske bolesti srca, npr. karditisa ili reumatske vrućice, ali može biti uzrokovan i lijekovima, npr. digitalisom. Može se pojaviti i fiziološki zbog utjecaja vagusa ili pod utjecajem fizičkog napora. Bolesnici obično nemaju simptome i ovaj blok ne zahtjeva liječenje. U slučaju AV bloka prvog stupnja udruženog s blokom grane, koji u bolesnika izaziva simptome, potrebna je detaljnija dijagnostička obrada radi razmatranja indikacije za preventivu ugradnju trajnog elektrostimulatora srca[15].



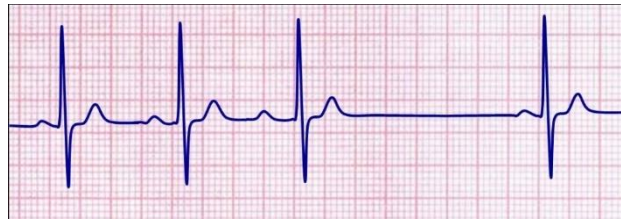
Slika 3.1.5.4. AV blok I. stupnja

Izvor: <http://medicmadness.com/2010/03/marriages-and-heart-blocks/>, preuzeto 07.09.2020.

3.1.6. AV blok drugog stupnja

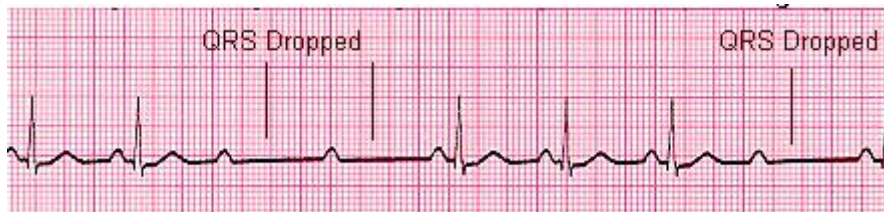
Kod AV bloka drugog stupnja svi električni impulsi iz atrija ne dopijevaju do ventrikula, nego se pojedini impulsi zaustavljaju u provodnom sustavu srca. Postoje dva tipa AV bloka drugog stupnja: AV blok tipa Wenckebach i AV blok tipa Mobitz. AV blok drugog stupnja tipa Wenckebach (ili Mobitz I., prema engl. literaturi) prepoznatljiv je po progresivnom produženju PQ (PR) intervala sve do izostanka jednoga ventrikulskog kompleksa. Taj tip AV bloka najčešće se pojavljuje pri akutnom infarktu miokarda donje stijenke, intoksikacije digitalisom, u miokarditisu, a može biti i posljedica vagotonije. U većini slučajeva anatomska lokalizacija bloka je u AV čvoru. Bolesnici s AV blokom drugog stupnja tipa Mobitz (ili Mobitz II., prema engl. literaturi) imaju konstantan PQ (PR) interval bez postupnog produljivanja, a do ispadanja ventrikulskih kompleksa dolazi bez nekog pravila ili je AV blok s 2-P vala i jednim QRS kompleksom više- manje trajan. Uz taj tip AV bloka često je pridružen blok grane. Anatomski je prekid provođenja redovito ispod razine AV čvora. Najčešći su uzorci AV bloka drugog stupnja tipa Mobitz organske bolesti srca ili primarna

fibroza provodnog sustava[15]. AV blok drugog stupnja tipa Mobitz I ne zahtjeva ugradnju elektrostimulatora, a AV blok II stupnja Mobitz II zahtjeva ugradnju elektrostimulatora.



Slika 3.1.6.5. AV blok II. stupnja Wenckebach

Izvor:[http://mstcparamedic.pbworks.com/w/page/21902864/Second%20Degree%20Type%20I%20AV%20Block%20\(Wenckebach\)](http://mstcparamedic.pbworks.com/w/page/21902864/Second%20Degree%20Type%20I%20AV%20Block%20(Wenckebach)), preuzeto 07.09.2020.



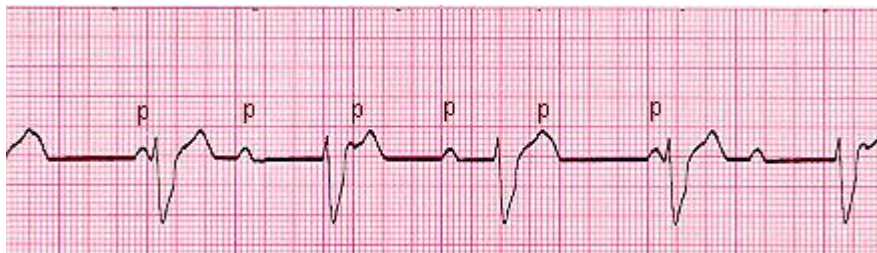
Slika 3.1.6.6. AV blok II. stupnja Mobitz

Izvor:<http://medicmadness.com/2010/03/marriages-and-heart-blocks/>, preuzeto 07.09.2020.

3.1.7. AV blok trećeg stupnja - potpuni AV blok

Za AV blok trećeg stupnja karakteristično je da nijedan podražaj iz atrijske sinusede ne stigne do ventrikula. Atriji rade svojim ritmom, najčešće normalnim sinusnim ritmom, a ventrikuli svojim sporim ritmom, pod vodstvom doknadnog centra. Atrioventrikulski blok III. stupnja ili potpuni AV blok elektrokardiografski karakterizira sljedeće: 1. ventrikuli rade svojom frekvencijom, obično sporom, a atriji svojom, obično bržom frekvencijom, 2. ako je blok u AV čvoru ili Hisovu snopu, QRS kompleks je uzak, 3. ako je blok ispod račvišta Hisova snopa, QRS kompleks je širok. AV blok trećeg stupnja s uskim QRS kompleksom pojavljuje se pri akutnom infarktu miokarda donje stijenke. Može se pojaviti i pri intoksikaciji digitalisom, vagotoniji te u starijih osoba. Rjeđe je AV blok trećeg stupnja i kongenitalan kada može biti udružen i s drugim kongenitalnim anomalijama. AV blok trećeg stupnja može se pojaviti tijekom reumatske vrućice, ishemijske bolesti srca, reumatske bolesti srca ili nakon ozljede provodnog sustava za vrijeme kardijalne operacije. Bolesnici s kroničnim ili kongenitalnim AV blokom mogu imati omaglice, presinkope i sinkope ili druge simptome maloga minutnog volumena. AV blok trećeg stupnja sa širokim QRS kompleksom najčešće se

pojavljuje kao posljedica primarne fibrozne bolesti provodnog sustava nepoznata uzroka i koronarne bolesti srca. Često mu prethode poremećaji intraventrikulskog provođenja u obliku bloka grane ili bifascikularnog bloka. U akutnom infarktu miokarda prednje stijenke AV blok trećeg stupnja znak je većeg oštećenja miokarda s lošom prognozom. Premda bolesnici s kroničnim kompletnim blokom mogu živjeti godinama bez simptoma, jednom kada dožive zatajenje srca ili sinkope, očekivano trajanje života, ako se ne liječi, iznosi tek nekoliko mjeseci. Svim bolesnicima s kroničnim AV blokom trećeg stupnja, neovisno o širini QRS kompleksa, potrebno je ugraditi atrioventrikulski elektrostimulator srca[15].



Slika 3.1.7.7. AV blok III. stupnja

Izvor: <http://medicmadness.com/2010/03/marriages-and-heart-blocks/>, preuzeto 07.09.2020.

4. Dijagnoza aritmija

U dijagnostičkoj obradi svakog bolesnika s aritmijom koristi se anamneza, fizikalni pregled i 12-kanalni EKG, koji su nekada dovoljni za dijagnozu aritmije, pogotovo ako je EKG snimljen za vrijeme simptoma i pojave aritmije. U daljnjoj obradi koriste se 24-satni holter EKG, test opterećenja (ergometrija) te ultrazvuk srca radi isključivanja strukturne bolesti srca. Također se mogu koristiti i drugi dijagnostički modaliteti kao npr. koronarografija kako bi se isključila ishemijska bolest srca te magnetska rezonanca srca.

4.1. Anamneza

Anamneza često daje dovoljan broj podataka za postavljanje radne dijagnoze. U anamnezi bolesnika s aritmijom važni su podaci o iznenadnoj kardijalnoj smrti u obitelji, kao i podaci o ranijim srčanim bolestima te uzimanju lijekova. Detaljnom anamnezom mogu se dobiti podaci o simptomima bolesnika: palpitacijama, vrtoglavicama, omaglicama, sinkopama, prekordijskim kompresijama, te simptomima i znakovima zatajivanja srca. Anamnezom valja razlučiti kratke aritmičke epizode od trajnih[11,16].

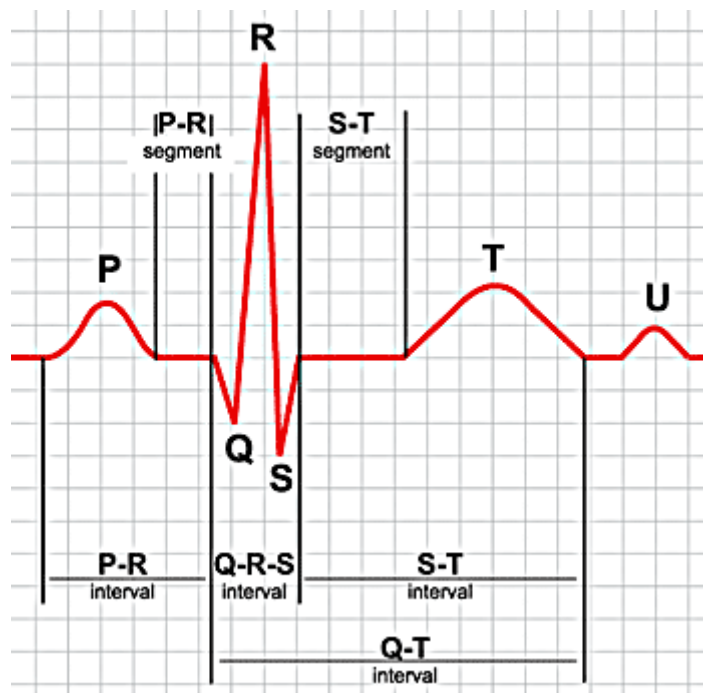
4.2. Fizikalni pregled

Fizikalnim se pregledom mogu pronaći znakovi koji upućuju na srčanu bolest. Osim detaljnoga fizikalnog pregleda srca koji uključuje moguće postojanje kardiomegalije, frekvencije i ritma srca, patoloških srčanih tonova i šumova, jugularnog pulsa, potrebno je fizikalnim pregledom pažljivo ispitati i moguće uzroke aritmije (hipertireozu, nikotinizam, abusus alkohola itd.), kao i posljedice aritmije (znakove zatajenja srca)[11].

4.3. Elektrokardiografija

Elektrokardiogramom (EKG) snimamo srčanu električnu aktivnost i zapisujemo je na milimetarski papir koji se pokreće određenom brzinom, dobivajući na taj način grafički zapis električne aktivnosti srca. Električni potencijali nastali u srcu šire se po cijelom tijelu ovisno o provodljivosti pojedinih tkiva. Stoga se, na površini tijela postavljaju elektrode na točno dogovorenim mjestima na ekstremitetima i prsnom košu koje registriraju razlike u potencijalima i spojene s galvanometrom, stvaraju otklone u pozitivnom ili negativnom

smjeru, bilježeći karakteristične sekvence P-QRS-T, koje se ponavljaju u pravilnom ritmu i intervalima.



Slika 4.3.8. prikazuje elemente normalnog EKG-a.: P val, QRS kompleks, T val, ev. U val.

Izvor:<http://allnurses.com/general-nursing-student/ekg-its-in-952130.html>, preuzeto
26.11.2018.

P-val predstavlja depolarizaciju atrija, QRS-kompleks depolarizaciju ventrikula, T-val repolarizaciju ventrikula, a U-val, ukoliko je vidljiv, repolarizaciju Purkinjeovog sustava.

Uobičajeni elektrokardiogram sastoji se od ukupno 12 odvoda: 6 perifernih i 6 prekordijalnih. Periferni odvodi su I, II, III, aVR, aVL i aVF i oni snimaju električna događanja srca u frontalnoj ravnini, a prekordijalni odvodi su V1, V2, V3, V4, V5 i V6 i oni snimaju električna događanja srca u horizontalnoj ravnini[17].

Kod *kontinuiranog EKG monitoriranja* u hitnim službama, koronarnim i intenzivnim jedinicama, koriste se uglavnom 3 elektrode koje služe za stalno praćenje srčanog ritma i brzo uočavanje ili snimanje životno ugrožavajućih aritmija.

Kontinuirani ili dugotrajni EKG, koji se kolokvijalno zove holter EKG (prema američkom pronalazaču Normanu Holteru), snima se uobičajeno tijekom 24 sata u dva, tri ili dvanaest

EKG odvoda na kasetu ili elektroničku karticu. To snimanje EKG-a za vrijeme normalnih svakodnevnih aktivnosti bolesnika najkorisnija je neinvazivna metoda u dijagnostici, određivanju vrste i učestalosti, kvantificiranju, te dokumentiranju tahikardnih i bradikardnih poremećaja srčanog ritma. Interpretacija snimljenoga dugotrajnog elektrokardiograma obavlja se pomoću računala, pri čemu je vrijeme računalne analize elektrokardiograma 50 do 100 puta kraće od vremena snimanja.

Telemetrija je trajno elektrokardiografsko snimanje, koje se može obavljati u bolesnika koji su u medicinskoj ustanovi, a fizički su pokretni i mogu se udaljiti od centralnoga mjesta snimanja. Takvo telemetrijsko snimanje provodi se pomoću aparata za EKG snimanje i centralnog nadzora putem radioveze.

Registratori poremećaja srčanog ritma mali su portabilni EKG uređaji koji mogu dugotrajno (obično do 30 dana) elektrodama biti prikopčani na bolesnikovu kožu i koje bolesnik može aktivirati u slučaju pojave aritmija. Pohranjeni EKG podaci mogu se zatim poslije snimiti preko telefona ili izravno na centralnom mjestu. Registratori poremećaja srčanog ritma posebno su korisni u bolesnika s rijetkim epizodama presinkopa ili sinkopa. Danas je također u upotrebi i trans telefonski prijenos EKG zapisa, a postoji i mogućnost slanja EKG zapisa putem elektroničke pošte[11].

4.4. Ergometrijsko testiranje

Ergometrijsko testiranje također se upotrebljava kao metoda za otkrivanje poremećaja ritma koji se pojavljuju za vrijeme fizičkog opterećenja. Pri dokazanim za život opasnim poremećajima ritma (epizode ventrikulske tahikardije, AV blok II. stupnja tipa Mobitz, totalni AV blok) ergometrijsko testiranje treba obavljati s posebnom pozornošću i pripravnošću za kardiopulmonalnu reanimaciju[11]. Također se ergometrijom može registrirati i ishemijska bolest srca koja može biti uzrok aritmije.

4.5. Elektrofiziološko ispitivanje srca

Elektrofiziološko ispitivanje srca indicirano je u simptomatskih bolesnika u kojih se elektrokardiografskim snimanjem ne može ustanoviti točna dijagnoza aritmije. Ovom

invazivnom metodom snimaju se intrakardijalni potencijali te se vrši programirana stimulacija atriya i ventrikula uz istodobno snimanje površinskoga standardnog elektrokardiograma. Na taj način možemo dijagnosticirati tahikardne i rjeđe, bradikardne poremećaje srčanog ritma u bolesnika koji su hemodinamski nestabilni ili su rezistentni na primijenjenu medikamentnu terapiju pa je potrebno razmišljati o kateterskoj ablaciji ili elektrostimulaciji[18].

4.6. Ostale metode dijagnostike

Pritisak i masaža karotidnog sinusa može pomoći u prepoznavanju, a katkada i u liječenju nekih srčanih aritmija. U ostale metode dijagnosticiranja aritmija ubrajaju se: hematološke, biokemijske laboratorijske pretrage kao i radiološka dijagnostika[11]. Naime, anemija može uzrokovati sinusnu tj. supraventrikularnu tahikardiju, hipo ili hiperkalemija mogu dovesti do fatalnih aritmija.

Magnetska rezonanca srca je slikovna metoda u kojoj se koristi magnetno polje, radio valovi I kompjuter kako bi se detaljno vidjele strukture unutar i oko srca. Sastoji se od cilindrastog tunela koji je obavijen kružnim magnetom, a magnetsko polje se stvara prolaskom električne struje kroz zavojnicu. Bolesnik leži na pokretnom stolu koji može ući u središte tog tunela. Sama pretrga traje oko 90 minuta i prednost joj je što se ne koristi ionizacijsko zračenje. Magnetnom rezonancijom se može vidjeti građa i funkcija srčanih klijetki i pretklijetki, srčani zalisci, veličina velikih krvnih žila koje prolaze kroz srce i protok krvi kroz njih kao i lokalne strukture npr. perikard.

5. Elektrostimulator srca

Elektrostimulatori srca su komplicirani električni uređaji koji imaju niz funkcija koje osiguravaju stimulaciju srca kako bi se održao ili povratio srčani ritam u skladu s potrebama bolesnika u mirovanju i opterećenju. Sastoje se od kućišta tj. generatora veličine kreditne kartice koji sadrži bateriju i koji se ugrađuje ispod kože bolesnika, najčešće u lijevoj potključnoj jami te jedne ili više elektroda koje se postavljaju u srce. Prvi elektrostimulator srca implantiran je 1958. godine u Karolinskom institutu u Švedskoj, a posljednjih trideset godina u nas je u više desetaka tisuća bolesnika, a u svijetu u više milijuna bolesnika, ugrađen elektrostimulator srca. Za potrebe trajne elektrostimulacije srca danas se upotrebljavaju isključivo elektrostimulatori na zahtjev, to jest do stimulacije dolazi samo onda kada je ona potrebna, a kada nije potrebna, elektrostimulator ne šalje impulse; što se na elektrokardiogramu vidi kao ritam elektrostimulatora srca kada je vlastiti ritam sporiji od programiranog ritma elektrostimulatora srca ili kao vlastiti ritam u slučaju kada je vlastiti ritam brži od programiranog ritma elektrostimulatora. U posljednje se vrijeme osim elektrostimulatora s ventrikulskom stimulacijom ugrađuju i elektrostimulatori s atrijskom stimulacijom. Tako se pri ventrikulskoj stimulaciji na elektrokardiogramu može vidjeti električni stimulus prije QRS kompleksa, a pri atrijskoj stimulaciji električni se stimulus vidi prije P-vala. Elektrostimulator srca može imati i senzor pomoću kojeg prepoznaje fiziološke promjene organizma (mišićna aktivnost, skraćenje QT intervala, minutna ventilacija), te na temelju toga povećava ili smanjuje frekvenciju stimulacije, a može se programirati rad elektrostimulatora srca za vrijeme kada bolesnik spava[11].

Baterije trajnih elektrostimulatora srca elektronički su programirane tako da preko svojih elektroda mogu prepoznati i stimulirati srčane impulse u jednoj, dvije ili čak tri srčane šupljine[11].

Prema mjestu prepoznavanja impulsa i stimulacije električnog impulsa razlikuju se atrijska stimulacija, ventrikulska stimulacija desnog ventrikula, atrioventrikulska stimulacija (istodobno desni atrij i desni ventrikul) ili atriobiventrikulska stimulacija (istodobno desni atrij, desni ventrikul i lijevi ventrikul)[11].

Svi su današnji elektrostimulatori srca programabilni, što znači da kardiolog može izabrati određeni tip stimulacijskog programa koji je za pojedinog bolesnika najprikladniji[11].

5.1. Oblici stimulacije

Međunarodno prihvaćene generičke oznake elektrostimulatora srca upotrebljavaju alfabetski niz od pet slova za opis načina rada elektrostimulatora srca. Svako od pet slova ovoga elektrostimulacijskog koda pruža specifične informacije[11].

- Prvo slovo označuje komoru koja se stimulira: V- ventrikul, A- atrij, D- oboje, 0- nema funkcije.
- Drugo slovo označuje mjesto otkrivanja impulsa („sensing“): V, A, D, 0.
- Treće slovo govori o načinu reagiranja elektrostimulatora na zamijećeni električni impuls: I- inhibiranje, T- trigeriranje impulsa, D- inhibira i trigerira (to jest zamijećeni atrijski srčani impuls inhibira atrijski impuls elektrostimulatora, a trigerira, „okida“ ventrikulski električni impuls), 0- nema odgovora.
- Četvrto slovo govori o mogućnosti programiranja (programabilnosti) i prilagodbe frekvencije: P- jednostavno programiranje (frekvencije i/ili amplitude impulsa); M- multi programabilnost (frekvencija, amplituda impulsa, senzing, refrakterni periodi i drugo.) Svi elektrostimulatori s dvokomornom stimulacijom danas su multiprogramabilni. C- komunikacija, govori o tome kako je elektrostimulator programiran, kakvo je stanje baterije, otpora u elektrodi i drugo. R (rate modulation) pokazuje mogućnost prilagodbe frekvencije potrebama organizma pri naporu, upotrebljavajući gore opisane senzore za otkrivanje opterećenja.
- Peto slovo pokazuje antitahikardne funkcije: 0- nema tu funkciju, P (pacing)- ubacivanje električnog impulsa da bi se prekinula tahikardija, S (shock)- mogućnost prekidanja aritmije elektrošokom, D (dual)= P + S[11].

Premda su iz navedenog teoretski moguće brojne mogućnosti vrsta elektrostimulacije u svakodnevnom životu, ipak se upotrebljava relativno malo modaliteta[11].

VVI oblik

VVI oblik označuje jednokomornu ventrikulsku stimulaciju na zahtjev. Otkriveni impuls u ventrikulu inhibira stimulus iz elektrostimulatora. VVI i VVIR (R označuje „rate responsive“) stimulacija najčešći su izbor stimulacije srca diljem svijeta[11].

AAI oblik

Pri AAI obliku zapravo je sve isto kao i pri VVI obliku, samo što elektrostimulator otkriva impuls u atriju i stimulira atrij umjesto ventrikula. Taj oblik stimulacije rezerviran je za bolesnika sa sindromom bolesnoga sinusnog čvora (eng. sinus sick syndrome) pri kojem je održana atrioventrikulska kondukcija, zbog čega nije potrebno stimulirati ventrikul[11].

DDD oblik

DDD oblik je dvokomorni elektrostimulator srca. Pri DDD obliku elektrostimulator može i u atriju i u ventrikulu otkriti vlastite impulse te na njih prikladno reagirati stimulacijom ili inhibicijom impulsa. Otkrivanje ili neotkrivanje atrijskog impulsa i odgovarajuća reakcija na nađeno omogućuje prikladni ventrikulski odgovor inhibicijom ili stimulacijom impulsa, što kao posljedicu ima fiziološke promjene frekvencije ventrikula u skladu s fiziološkim promjenama atrijske aktivnosti. To, ipak, može imati i negativnu posljedicu u slučaju atrijskih aritmija pri kojima se, ako se svaki otkriveni atrijski impuls prenese pomoću stimulatora u ventrikul, može pojaviti ekscesivno brza frekvencija ventrikula koja može biti izrazito nepovoljna. Da bi se to izbjeglo, ugrađeni su razni mehanizmi koji onemogućuju takvo događanje. Najčešći takav mehanizam jest prepoznavanje atrijskih tahiaritmija i u tom slučaju elektrostimulator automatski prebacuje u VVI oblik stimulacije[11].

VVD oblik

VVD oblik upotrebljava se tako da otkriva impuls u atriju, ali se ondje ne obavlja stimulacija. Prikladan je za bolesnike s totalnim AV blokom i urednom funkcijom sinusnog čvora. Prednost ovog oblika stimulacije jest u tome da se može upotrijebiti u kombinaciji s jednom elektrodom, pri čemu jedna elektroda obavlja programirane funkcije u atriju (senzing) i u ventrikulu (senzing i stimulacija)[11].

5.2. Najvažnije programabilne funkcije elektrostimulatora srca

Voltaža stimulusa i trajanje impulsa

Ovi programabilni čimbenici osiguravaju primjerene sigurnosne granice praga podražaja. Previsoka voltaža treba se izbjegavati zbog mogućeg prebrzog iscrpljenja baterija

elektrostimulatora i zbog mogućeg trzanja skeletne muskulature koje mogu izazvati presnažni stimulusi elektrostimulatora[11].

Prag osjetljivosti

U bolesnika se može pojavljivati i spontani ritam, te se programom praga osjetljivosti može odrediti voltažni prag impulsa vlastita spontanog ritma. Osjetljivost je elektrostimulatora programirana tako da osigura adekvatne granice sigurnosti tih vlastitih elektro impulsa. Problem može nastati ako je elektrostimulator programiran na preniske vrijednosti (preosjetljivo), pa elektro potencijale skeletne muskulature elektrostimulator može pogrešno interpretirati kao elektro potencijale srca te inhibirati srcu potrebnu stimulaciju. Zbog toga noviji elektrostimulatori imaju programe za otkrivanje smetnji te se, u slučaju otkrivenih smetnji, automatski uključuju u stimulaciju s fiksnom frekvencijom te tako onemogućuju pogrešnu automatsku interpretaciju[11].

Frekvenciju stimulacije osigurava jedinica u elektrostimulatoru koja je programirana tako da odašilje električne impulse. Većina elektrostimulatora danas posjeduje mogućnost histereze, pri kojoj frekvencija vlastitog rada srca treba pasti ispod frekvencije na koju je generator elektrostimulatora programiran prije nego elektrostimulator započne stimulirati srce. Tako, primjerice, frekvencija stimulatora od 70/min s histerezom od 20/min znači da će elektrostimulator započeti stimulaciju od 70 impulsa u minuti tek nakon što vlastita srčana frekvencija padne na manje od 50/min[11].

Osim opisanih programskih mogućnosti, danas se, kao posljedica silnoga tehničkog napretka, proizvode i ugrađuju elektrostimulatori s mnogobrojnim funkcijama, tzv. multi programabilni elektrostimulatori. Neki od njih imaju mogućnost registrirati i reproducirati izvještaje o svojem radu i o elektrokardiografskim događajima u bolesnika (nešto poput trajnog snimanja elektrokardiograma), čime se otvara mogućnost praćenja učinka medikamentne terapije. Posebna je vrsta elektrostimulatora implanta bilni kardiovertorski defibrilator (ICD) koji može prepoznati životno ugrožavajuću tahiaritmiju (ventrikulsku tahikardiju ili fibrilaciju) ili bradiaritmiju (totalni AV blok ili asistoliju) te prikladno tome elektronički reagirati defibrilacijom ili elektrostimulacijom[11].

5.3. Jednokomorna i dvokomorna elektrostimulacija

Ventrikulska stimulacija, koja se događa pri jednokomornoj stimulaciji desnoga ventrikula, uspješno sprečava bradiaritmije, ali ne može zamijeniti normalnu funkciju srca. To je ponajprije zato što je frekvencija stimulacije fiksirana i ne može se prilagoditi različitim potrebama tijela, kao primjerice pri fizičkom opterećenju. Nadalje, pri jednokomornoj stimulaciji iz desnoga ventrikula gubi se normalni slijed stimulacije i kontrakcije najprije atrijske, a zatim ventrikulske, što dovodi do gubitka atrijske kontrakcije i do smanjenja minutnog volumena[11].

U bolesnika koji imaju održan uredan atrijski ritam (sinus ili koji drugi) ovaj problem može biti riješen ugradnjom dvokomornog elektrostimulatora srca koji posjeduje dvije elektrode, jednu u atriju, a drugu u ventrikulu. U tom je sustavu osigurana sinkronost atrioventrikulske stimulacije i kontrakcije pomoću funkcije programiranja atrioventrikulskog intervala. Elektrostimulator može djelovati u nekoliko modaliteta prepoznajući impulse srca koji se pojavljuju u atriju i ventrikulu i na te impulse, prema zadanom programu, prikladno reagirati. Sustav ima prednost odašiljanja ventrikulskih impulsa čija je frekvencija određena bolesnikovom vlastitom intrinzičnom atrijskom frekvencijom. Srčana frekvencija pri tome raste u skladu s različitim potrebama bolesnikova tijela[11].

Dvokomorna stimulacija povećava mogućnost fizičkog opterećenja bolesnika s totalnim atrioventrikulskim blokom u odnosu na jednokomornu stimulaciju. Ona također onemogućuje nastanak sindroma elektrostimulatora („pacemaker syndrome“). Taj se sindrom katkada pojavljuje pri jednokomornoj stimulaciji, pri čemu dolazi do retrogradnog provođenja električnog impulsa iz ventrikula u atrij preko AV čvora rezultirajući hemodinamskim poremećajima s prolaznom hipotenzijom i vrtoglavicom koja nastaje na početku stimuliranja[11].

5.4. Elektrostimulacija ovisna o frekvenciji ili „rate responsive“ elektrostimulacija

(R označuje „rate responsive“) stimulacija najčešći su izbor stimulacije srca diljem svijeta. Naime, u nekih bolesnika dvokomorna stimulacija nije moguća (npr. u bolesnika s fibrilacijom atrijske). Zahvaljujući razvoju suvremene tehnologije pronađeni su različiti modaliteti koji mogu ubrzati srčanu frekvenciju u bolesnika s jednokomornom stimulacijom.

Takvi elektrostimulatori otkrivaju početak fizičkog opterećenja i automatski povećavaju frekvenciju ventrikulske stimulacije. Parametri pomoću kojih se otkriva početak opterećenja mogu biti vibracije skeletne muskulature, promjene temperature krvi koja dolazi iz desnog atrija u desni ventrikul, otkrivene promjene QT intervala u EKG-u ili promjene u frekvenciji disanja. Tako ova vrsta elektrostimulatora povećava kapacitet bolesnikova fizičkog opterećenja u odnosu na elektrostimulatore s fiksnom frekvencijom[11].

„Rate responsive“ program ima svoje značenje i u sustavu dvokomorne stimulacije u slučajevima kada postoji kronotropna inkompetencija vlastitoga sinusnog čvora na opterećenje. Rate responsive program u dvokornim elektrostimulatorima omogućuje normalni sinkroni slijed atrioventrikulske kondukcije s pridruženim povećanjem frekvencije srca u opterećenju[11].

(R označuje „rate responsive“) stimulacija najčešći su izbor stimulacije srca diljem svijeta.

5.5. Novi oblici elektrostimulacije

Srčana resinkronizacijska terapija

Ova, nova elektrostimulacijska terapija upotrebljava se u liječenju bolesnika s uznapredovalim zatajenjem srca i poremećenom sinkronizacijom srčane depolarizacije, te kada se na elektrokardiogramu nađe sinusni ritam uz QRS kompleks širi od 0,12 sekundi. Pri ovoj vrsti stimulacije uz stimuliranje desnog ventrikula i, najčešće, desnoga atrija, uvodi se još jedna elektroda (u sinus koronarius ili se ugradi epikardno u mišić lijevog ventrikula) koja stimulira i lijevi ventrikul. Posljedica je takve stimulacije sinkronije širenje električne ekscitacije kroz lijevi ventrikul, što rezultira učinkovitijom crpnom funkcijom lijevoga ventrikula[11].

Stimulacija za prevenciju atrijske fibrilacije

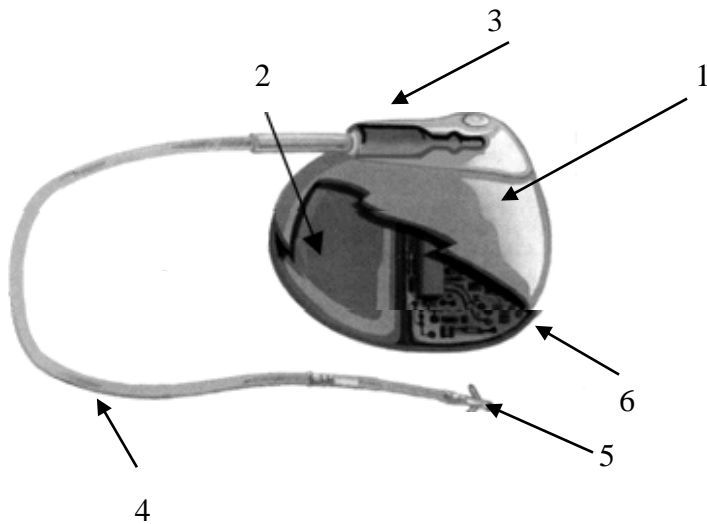
Neki bolesnici s paroksizmalnom fibrilacijom atrija, koja je uzrokovana bradikardijom, mogu imati korist od takve elektrostimulacije. Postoje i noviji elektrostimulatori koji posjeduju

sofisticirane algoritme antiatrijske fibrilacije. Ti elektrostimulatori sposobni su otkriti početak atrijske ektopijske aktivnosti, koja je preteča nastanka fibrilacije atrijske, i pomoću atrijske stimulacije suprimiraju ektopiju[11].

5.6. Ugradnja elektrostimulatora srca

Bolesnik kojemu se implantira elektrostimulator mora biti hospitaliziran, a sama procedura se izvodi u lokalnoj anesteziji uz primjenu blage sedacije. Sat vremena prije početka procedure bolesnik parenteralno dobije antibiotsku profilaksu (cefazolin 1g i.v. ili alternativno vankomicin 1g i.v. u slučaju alergije na penicilin ili cefalosporine). Elektrostimulator se ugrađuje potkožno u gornjem dijelu prsnog koša u potključnoj jami nedominantne strane, a sama ugradnja odvija se na sljedeći način:

- 1) Postavlja se elektroda transvenskim putem: pri lokalnoj anesteziji kroz v. subklaviju - obično se punktira na slijepo na mjestu gdje se spajaju prvo rebro i klavikula, a punktirati se može i v. cefalika, ili rijetko v. jugularis interna ili v. femoralis.
- 2) Učini se manja incizija u infra klavikularnom području (3,8-5,1 cm) za ležište generatora
- 3) Pod dijaskopijom se uvodi jedna ili po potrebi dvije žice vodilice te se dovode do desnog atrijske ili u područje šuplje vene
- 4) Uvodi se venska uvodnica sa dilatorom putem žice vodilice do određenog mjesta
- 5) Izvlači se žica vodilica i dilator
- 6) Ugradnja elektrode - uvode se kroz vensku uvodnicu te se, uz pomoć dijaskopije, dovode do odgovarajuće srčane komore gdje se pričvršćuju za endokard, aktivno uz pomoć posebnog vijka ili, češće, pasivno kada zadržavanje elektrode među trabekulama osigurava poseban završni dio izolacije u obliku krilaca. Ukoliko se ugrađuje DDD elektrostimulator, najprije se uvodi ventrikularna elektroda
- 7) Odstrani se venska uvodnica i zašiva elektroda neapsorbirajućim šavovima
- 8) Postavlja se generator u ležište te se priključi na elektrode
- 9) Zatvori se incizija apsorbirajućim šavovima te se imobilizira ruka na 12-24 sata



1. Kućište
2. Izvor napajanja
3. Konektor
4. Elektrodni kateter
5. Elektrode
6. Elektronički sklopovi

Slika 5.6.9. Shema elektrostimulatora srca

Izvor: https://www.fer.unizg.hr/_download/repository/04_Biomedicinska_instrumentacija_Elektrostimulatori_srca.pdf, preuzeto 09.09.2020.

5.7. Komplikacije elektrostimulacije srca

Sve je češća upotreba elektrostimulacije kao terapije, dijelom zbog starenja stanovništva, a dijelom zbog proširenja indikacija. Usprkos relativnoj jednostavnosti samog postupka ugradnje elektrostimulatora, rizik od komplikacija je i dalje prisutan, i ponekad podcijenjen. Procjenjuje se da učestalost akutnih komplikacija ugradnje elektrostimulatora iznosi 4-5% i ona je uglavnom usko povezana s iskustvom operatera, dok incidencija kasnih komplikacija ugradnje trajnih elektrostimulatora iznosi 2,7%. Ipak, razvoj tehnologije i povećanje iskustva operatera je značajno smanjio učestalost javljanja komplikacija[19].

Također komplikacije možemo podijeliti u tri skupine ovisno o uzročno-posljedičnoj povezanosti pojedinog dijela postupka ugradnje elektrostimulatora i same komplikacije. Tako se zbog korištenja venskog pristupa može javiti pneumotoraks, hematotoraks, zračna embolija, ozljede brahijalnog pleksusa te lokalni hematomi. U ležištu generatora mogu nastati hematomi, erozija i dehiscencija rane, infekcija, može doći do pomicanja generatora te se mogu javiti kronični bolovi i dekubitus zbog potkožne implantacije. Od komplikacija uzrokovanih postavljanjem elektroda mogu se javiti perforacija srca, malpozicija i pomicanje elektroda[19]. Najčešća komplikacija je pomicanje elektroda (veća je učestalost pomicanja atrijskih u odnosu na ventrikularne elektrode), zatim slijede pneumotoraks, infekcija, hematomi i perforacija srca [19]. Smrt od posljedica komplikacija je rijetka i iznosi 0,08-1,1%.

6. Najčešće sestrinske dijagnoze kod bolesnika s poremećajem srčanog ritma

Nakon izrade sestrinske liste, kategorizacije pacijenata ovisno o potrebama za zdravstvenom njegom i izrade standardiziranih postupaka u zdravstvenoj njezi, logičnim slijedom, Hrvatska komora medicinskih sestara je pristupila izradi sestrinskih dijagnoza uobličjenih u opće planove zdravstvene njege. Imajući u vidu proces edukacije koji je prošla većina medicinskih sestara prvostupnica, izrađene su sestrinske dijagnoze i planovi zdravstvene njege u cilju pomoći izrade individualiziranih planova zdravstvene njege. Opći planovi zdravstvene njege su izrađeni na način da svaka medicinska sestra prvostupnica, može odabrati dijagnozu zdravstvene njege. Uz svaku dijagnozu su pribrojeni najčešći mogući kritični čimbenici, moguća vodeća obilježja, najčešći ciljevi, intervencije i neke moguće evaluacije[20].

1. Visok rizik od ozljeda uslijed pada s vrtoglavicom i nesvjesticom

Cilj: – rizici za pad i ozljede bit će svedeni na minimum

– bolesnik neće pasti niti se ozlijediti

Sestrinske intervencije: – prikupiti podatke o pojavi i učestalosti simptoma rizičnih za pad

– bolesnicima koji imaju osjećaj ili “auru” savjetovati da odmah sjednu ili legnu

– upozoriti bolesnika da napad aritmije može provocirati nagla promjena položaja tijela, refleksni podražaj karotidnog sinusa, fizički napor, pretjerano konzumiranje hrane, alkohola i nikotina

– omogućiti sigurnu okolinu oko bolesničkog kreveta (suh pod, skloniti suvišne stvari) i trajni nadzor ili zvono na dohvat ruke[21].

2. Smanjena mogućnost brige o sebi- SMBS (uslijed postavljenog privremenog elektrostimulatora što se očituje ograničenom pokretljivošću)

Cilj: – bolesnik će zadovoljiti svoje potrebe i biti zadovoljan postignutim

– bolesnik će povećati stupanj pokretljivosti pod nadzorom u skladu s dozvoljenim kretnjama

Sestrinske intervencije: – omogućiti bolesniku da sudjeluje u njezi i uređivanju u skladu sa svojim mogućnostima i sposobnostima s obzirom na vanjski elektrostimulator

– staviti na dohvataj pokretne ruke potrebne stvari i pribor te biti u blizini, ako zatreba pomoć

– poticati na kretanje i vježbe koje su moguće i pohvaliti uloženi trud[21].

3. Strah od predstojećeg zahvata i nepoznate okoline u operacijskoj sali

Cilj: – bolesnik će verbalizirati strah i postavljati pitanja vezana uz zahvat i okolinu

– svesti strah na najmanju razinu

Sestrinske intervencije: – uspostaviti odnos povjerenja i utvrditi razinu straha

– poticati bolesnika da verbalizira strah i postavlja pitanja

– objasniti bolesniku na razumljiv način sam zahvat i upoznati ga s osobljem koje sudjeluje u zahvatu

– uključivati bolesnika razgovorom tijekom zahvata, objašnjavati postupke i opremu koja se koristi u radu[21].

4. Visok rizik za infekciju u postupku postavljanja elektrostimulatora

Cilj: – bolesnik će biti bez znakova infekcije

Sestrinske intervencije: – procjena rizičnih faktora za nastanak infekcije (SE; KKS; diabetes melitus; tjelesna težina; pušenje; dob bolesnika), korigirati moguće rizične faktore

– savjesno izvođenje postupka ugradnje u aseptičkim uvjetima

– adekvatna prije operativna priprema polja insercije (uklanjanje dlaka, čišćenje dezinfekcijskim sredstvima)

- kontrola vitalnih funkcija svakih 4 - 8 sati, a po potrebi i češće
- prematanje operiranog dijela u aseptičkim uvjetima prema protokolu određenog odjela, te evidentiranje svake promjene kao što je crvenilo, edem, bol i iscjedak
- u slučaju potrebe uzeti bris s mjesta operacijske rane za mikrobiološku pretragu[21].

5. Bol u području mjesta insercije

Cilj: – - bolesnik neće osjećati bol

Sestrinske intervencije: – procijeniti mjesto, intenzitet i vrstu boli

- uspostaviti i voditi dokumentaciju o boli
- primjenjivati mjere za smanjenje boli promjenom položaja tijela i ordiniranom analgetičkom terapijom
- pratiti moguće nuspojave analgetika i pitati za eventualne alergije
- objasniti bolesniku da su prvotni bolovi normalna posljedica samog zahvata i da nisu posljedica elektrostimulatora
- upozoriti na moguće pojave senzacija poput štipanja na mjestu implantacije koja se javljaju kao posljedica adaptacije tkiva na strano tijelo i koja spontano nestaje unutar par tjedana[21].

7. Zdravstvena njega bolesnika kojem se ugrađuje elektrostimulator srca

Pristup bolesniku sa poremećajem ritma i provođenja zahtijeva specifične kompetencije, iskustva i znanja medicinske sestre s naglaskom na ranom prepoznavanju poremećaja ritma te hitnim stanjima u kardiologiji. Specifična znanja iz grane kardiologije, poznavanje provodnog sustava srca, prepoznavanje osnovnog srčanog ritma kao i njegovih poremećaja u zapisu elektrokardiograma ima ključnu ulogu u zbrinjavanju bolesnika s ovom srčanom problematikom. Stoga, medicinska sestra treba biti dobro educirana kako bi bila ravnopravan partner tima koji skrbi za bolesnike kojima je potreban ovakav način liječenja. Bolesnici sa srčanim aritmijama mogu se okarakterizirati kao životno ugroženi pacijenti te je važno u procjeni bolesnikova stanja napraviti prioritete. Sestrinska anamneza ima važnu ulogu u planiranju zdravstvene njege. Ukoliko je bolesnik vitalno ugrožen, anamneza mora biti kratka, jasna i sažeta i u tom trenu osigurati dovoljno podataka kako bi se moglo pristupiti određenom algoritmu liječenja i zdravstvene njege. Bolesnici s poremećajima provođenja srčanog ritma najčešće su uplašeni, osjećaju nelagodu u prsima, a ponekad se javlja i osjećaj otežanog disanja i bol.

Pravovremeno prepoznavanje poremećaja srčanog ritma i adekvatna reakcija zdravstvenog osoblja uvelike može utjecati na ishod bolesti. Takvi bolesnici najčešće su hospitalizirani u koronarnoj jedinici gdje im je osigurano 24-satno praćenje vitalnih funkcija te brza dostupnost neinvazivnih i invazivnih metoda liječenja. Bolesnik s aritmijom srca, prilikom hospitalizacije najčešće osjeća strah, nepovjerenje, brigu i neizvjesnost za ishod samog liječenja. Kako bi bolesnik imao osjećaj sigurnosti, medicinska sestra mora biti adekvatno educirana te imati znanja i vještine za prepoznavanje određenih poteškoća te u skladu time primijeniti određene medicinsko tehničke postupke. Na taj način, bolesnik će biti adekvatno zbrinut, što doprinosi dobrobiti bolesnika, a i osobnom zadovoljstvu medicinske sestre koja zna da je za bolesnika učinila sve što je u njezinom djelokrugu rada[22].

Prema suvremenim smjernicama i preporukama, uloga medicinske sestre/tehničara na odjelima kardiologije i jedinicama/ zavodima za intenzivno liječenje, je praćenje i evidentiranje vitalnih parametara bolesnika kao što su vrijednosti krvnog tlaka- RR, pulsa te frekvencije i kvalitete disanja kao i procjena bolesnikova stanja.

S obzirom na to utvrđuje se potreba za provođenjem adekvatnog obima zdravstvene njege, te za planiranje i provođenje medicinsko-tehničkih metoda i postupaka. Medicinska sestra/tehničar pruža fizičku i psihološku pomoć bolesniku, educira ga, a sve u svrhu zbrinjavanja bolesnika i rješavanja novonastalih zdravstvenih problema u svakodnevnom životu bolesnika[22]. Također je potrebno bolesniku omogućiti da sam sudjeluje pri samozbrinjavanju u skladu sa svojim mogućnostima te ga poticati na određene vježbe i pohvaliti ga za uloženi trud.

Sestrinske intervencije usmjerene su prvenstveno na edukaciju i podršku bolesniku, koji se priprema za zahvat, te poduku o poželjnom zdravstvenom ponašanju nakon zahvata. Bitno je uspostaviti odnos povjerenja s bolesnikom koji se temelji na razumijevanju i profesionalnosti. Tijekom boravka u bolnici potrebno je osigurati mirovanje bolesnika u krevetu, te kontinuirano praćenje vitalnih parametara uključujući i srčanu frekvenciju. Bolesniku treba objasniti simptome koji prate promjenu srčanog ritma, ako je moguće, objasniti mu postupke zdravstvene skrbi i njege, pružiti mu podršku, a također uspostaviti venski put te primjenjivati ordiniranu terapiju. U razgovoru sa bolesnikom medicinska sestra će prikupljati podatke o pojavi i učestalosti simptoma rizičnih za pad te bolesnicima koji imaju osjećaj ili „auru,, savjetovati da odmah legnu. Takvim bolesnicima osigurava se sigurna okolina (dostupno zvono, osnovne stvari nadohvat ruke bez ikakvih suvišnih stvari, suh pod). Bolesnike se upozorava da aritmije mogu biti uzrokovane i pretjeranim konzumiranjem hrane, alkohola i nikotina, kao i fizičkim naporom te naglom promjenom položaja tijela. Nadalje pacijente je potrebno educirati o pravilnom disanju, te racionalnom korištenju energije, a također je bitno procijeniti bolesnikovu psihološku spremnost za povećanje aktivnosti i pružiti mu podršku prilikom svake povećane aktivnosti. Medicinska sestra će zajedno sa bolesnikom napraviti plan aktivnosti koje se izmjenjuju s periodom odmora. Bolesnika treba poticati na postavljanje pitanja, izražavanje mogućih sumnji i strahova. Medicinska sestra će bolesniku objasniti jednostavnim, njemu razumljivim rječnikom, tehniku i način rada elektrostimulatora, te ako je moguće i fizički mu pokazati uređaj. Potom se bolesniku daju pisane upute, te pisani pristanak za izvođenje zahvata. Kako bi se postigla izvrsnost u komunikaciji s pacijentima, vrlo je važno, osim poznavanja komunikacijskih vještina, i iskustva, radno okruženje i uvjeti rada. Na taj način bolesnici pred kojima stoji jedna velika nepoznanica i strah od zahvata i brige o nastavku života s elektrostimulatorom, lakše se „otvaraju“ i prihvaćaju postojeće stanje. Ne treba zaboraviti da svaki pa i najmanji kirurški zahvat nosi rizik od infekcije, pa je potrebno procijeniti rizične faktore za nastanak tog potencijalno opasnog stanja:kao što su: dob

bolesnika, tjelesna težina, postojanje dijabetes mellitusa, pušenje i drugo. Važna je adekvatna preoperativna priprema polja insercije, što uključuje: brijanje operativnog polja, čišćenje dezinfekcijskim sredstvom, kontrola vitalnih funkcija kako prije, tako i nakon ugradnje elektrostimulatora, svakih 4-8 h, a prema potrebi i češće, pravilno davanje ordiniranog profilaktičkog antibiotika. Potrebno je izvršiti prevoj operativnog polja u aseptičkim uvjetima, te evidentirati svaku promjenu kao što je crvenilo, edem, iscjedak ili bol. U takvom slučaju sestra će prema nalogu liječnika uzeti bris s mjesta operacijske rane za mikrobiološku obradu. Savjesno izvođenje postupka ugradnje elektrostimulatora je od velike važnosti. Nakon operativnog zahvata stavlja se vrećica s pijeskom na mjesto insercije zbog hemostaze, promatra se mjesto insercije, evidentira se svaka promjena operativnog mjesta, te prema nalogu liječnika kontroliraju osnovni laboratorijski parametri kao npr. krvna slika- KKS. Kako ne bi došlo do dislokacije elektrode medicinska sestra treba pomoći bolesniku pri obavljanju određenih aktivnosti, te pratiti promjene QRS kompleksa u EKG- u pri promjeni položaja tijela. Također treba ga upozoriti da izbjegava snažne kretnje ramenog obruča, najmanje 6 tjedana tj. do prve kontrole rada elektrostimulatora u ambulanti za elektrostimulaciju[22].

8. Zaključak

Kardiovaskularne bolesti su značajni javnozdravstveni problem diljem svijeta te su glavni uzrok smrti u razvijenim zemljama svijeta. Prema međunarodnoj klasifikaciji u ostale srčane bolesti ubrajamo poremećaje srčanog ritma tj. aritmije. Aritmije su širok pojam i obuhvaćaju poremećaje u nastanku srčanih impulsa ili poremećaje u njihovom provođenju, a manifestiraju se pravilnim ili nepravilnim ubrzanim ili usporenim srčanim ritmom. Neki od znakova i simptoma koji se javljaju kod takvih bolesnika su palpitacije, dispneja, bol u prsima, sinkopa, cijanoza, edemi, poremećaji srčanog ritma, strah i anksioznost. Ugradnja elektrostimulatora jedan je od načina liječenja bradikardnih poremećaja srčanog ritma. Elektrostimulatori srca su električni uređaji koji imaju niz funkcija koje osiguravaju stimulaciju srca kako bi se održao ili povratio srčani ritam u skladu s potrebama bolesnika u mirovanju i opterećenju. Sastoje se od generatora koji se ugrađuje ispod kože bolesnika, te jedne ili više elektroda koje se postavljaju u srce. Kao se radi o invazivnom postupku, bolesnici s ovom srčanom problematikom najčešće se hospitaliziraju, a u njihovom zbrinjavanju važnu ulogu ima medicinska sestra/tehničar koji čine sastavni dio medicinskog tima. Specifična znanja iz grane kardiologije, poznavanje provodnog sustava srca, prepoznavanje osnovnog srčanog ritma kao i njegovih poremećaja u zapisu elektrokardiograma, ima ključnu ulogu u zbrinjavanju bolesnika s ovom srčanom problematikom. Zdravstvena njega u kojoj glavnu ulogu ima upravo medicinska sestra/tehničar zahtjeva cjelovit i individualni pristup svakom bolesniku koji ide na zahvat ugradnje elektrostimulatora, a adekvatna briga i njega bolesnika nakon zahvata, a posebno rano prepoznavanje i zbrinjavanje komplikacija znatno utječu na ishod samog liječenja. Također medicinska sestra/tehničar ima značajnu ulogu u psihološkoj potpori te edukaciji i zdravstvenom odgoju bolesnika s implantiranim trajnim srčanim elektrostimulatorom.

Literatura

1. https://www.hzjz.hr/wp-content/uploads/2018/10/KVBbilten_2011-10-5-2013-3.pdf
2. <https://www.hzjz.hr/sluzba-epidemiologija-prevencija-nezaraznih-bolesti/odjel-za-srcano-zilne-bolesti/>
3. <https://hrcak.srce.hr/125098>
4. <file:///D:/00-Korisnik/Downloads/288-1156-1-PB.pdf>
5. <http://www.enciklopedija.hr/natuknica.aspx?id=57570>
6. http://repositorij.fsb.hr/1935/1/17_09_2012_Angelo_Sacek_zavrzni_rad.pdf
7. <http://aritmije.kbcm.hr/trajni-srcani-elektrostimulator/>
8. <https://www.jgl.hr/kutak-za-strucnjake/srcane-aritmije>
9. K. J. Isselbacher, E. Braunwald, J. D. Wilson, J. B. Martin, A. S. Fauci, D. L. Kasper: Principi interne medicine, Split, 2007.
10. M. H. Beers, R. Berkow: MSD priručnik dijagnostike i terapije, Split 2010.
11. M. Bergovec i suradnici: Aritmije u liječničkoj praksi, Zagreb, 2010.
12. <https://www.heart.org/en/health-topics/arrhythmia/about-arrhythmia/bradycardia--slow-heart-rate#.V6clqlpuTIU>
13. E. Braunwald, P. Libby, R. O. Bonow, D. L. Mann, D. P. Zipes: Braunwald's Heart Disease, A Textbook of Cardiovascular Medicine, Philadelphia, 2008.
14. <https://www.ncbi.nlm.nih.gov/pmc/articles/PMC4139053/>

15. M. Bergovec: Praktičnaelektrokardiografija, Zagreb, 2011.
16. S. Hunyadi-Antičević, I. LojnaFuntak: Naprednoodržavanježivota, Zagreb, 2013.
17. <http://www.kardio.hr/wp-content/uploads/2014/11/ekg-u-klinickoj-praksi.pdf>
18. <http://aritmije.kbcm.hr/radiofrekventna-ablacija-srca/>
19. <https://repositorij.mef.unizg.hr/islandora/object/mef%3A1709/datastream/PDF/view>
20. http://www.hkms.hr/data/1316431501_827_mala_sestrinske_dijagnoze_kopletno.pdf
21. [file:///D:/00-Korisnik/Downloads/Clanak_11%20\(3\).pdf](file:///D:/00-Korisnik/Downloads/Clanak_11%20(3).pdf)
22. <file:///D:/00-Korisnik/Downloads/2397-8984-1-PB.pdf>

Popis slika

Slika 3.1.1.1 Sinusna bradikardija (frekvencija 37 otkucaja/min.).....9

Izvor: <http://rrapid.leeds.ac.uk/ebook/05-circulation-06.html>, preuzeto 14.11.2018.

Slika 3.1.2.2. Sinus atrijski blok.....11

Izvor: <https://www.ncbi.nlm.nih.gov/pmc/articles/PMC1122450/figure/FN0x8a5b2f0.0x993b748/>preuzeto 16.11.2018.

Slika 3.1.3.3. Tahikardija- bradikardija sindrom.....12

Izvor: <http://www.cardiachealth.org/ca-blog/sick-sinus-syndrome-treatment>, preuzeto 16.11.2018.

Slika 3.1.5.4. AV blok 1. stupnja.....13

Izvor: <http://medicmadness.com/2010/03/marriages-and-heart-blocks/>, preuzeto 07.09.2020.

Slika 3.1.6.5. AV blok 2. stupnja Wenckebach.....14

Izvor: [http://mstcparamedic.pbworks.com/w/page/21902864/Second%20Degree%20Type%20I%20AV%20Block%20\(Wenckebach\)](http://mstcparamedic.pbworks.com/w/page/21902864/Second%20Degree%20Type%20I%20AV%20Block%20(Wenckebach)), preuzeto 07.09.2020.

Slika 3.1.6.6. AV blok 2. stupnja Mobitz.....14

Izvor: <http://medicmadness.com/2010/03/marriages-and-heart-blocks/>, preuzeto 07.09.2020.

Slika 3.1.7.7. AV blok 3. stupnja.....15

Izvor: <http://medicmadness.com/2010/03/marriages-and-heart-blocks/>, preuzeto 07.09.2020.

Slika 4.3.8. prikazuje elemente normalnog EKG-a: P val, QRS kompleks, T val, U val.....17

Izvor:<http://allnurses.com/general-nursing-student/ekg-its-in-952130.html>,preuzeto
26.11.2018.

Slika 5.1.9. Shema elektrostimulatora srca.....28

Izvor:https://www.fer.unizg.hr/_download/repository/04_Biomedicinska_instrumentacija_Elektrostimulatori_srca.pdf, preuzeto 09.09.2020.

Sveučilište
Sjever

VŽKC

MMI

SVEUČILIŠTE
SIEVER

IZJAVA O AUTORSTVU
I
SUGLASNOST ZA JAVNU OBJAVU

Završni/diplomski rad isključivo je autorsko djelo studenta koji je isti izradio te student odgovara za istinitost, izvornost i ispravnost teksta rada. U radu se ne smiju koristiti dijelovi tuđih radova (knjiga, članaka, doktorskih disertacija, magistarskih radova, izvora s interneta, i drugih izvora) bez navođenja izvora i autora navedenih radova. Svi dijelovi tuđih radova moraju biti pravilno navedeni i citirani. Dijelovi tuđih radova koji nisu pravilno citirani, smatraju se plagijatom, odnosno nezakonitim prisvajanjem tuđeg znanstvenog ili stručnoga rada. Sukladno navedenom studenti su dužni potpisati izjavu o autorstvu rada.

Ja, NATALIJA ŠARGAČ GOLUBIĆ (ime i prezime) pod punom moralnom, materijalnom i kaznenom odgovornošću, izjavljujem da sam isključivi autor/ica završnog/diplomskog (obrisati nepotrebno) rada pod naslovom NJEGA BOKESNIKA PRIJE I NAKON UGRADNJE ELEKTROSTIMULATORA SRCA (upisati naslov) te da u navedenom radu nisu na nedozvoljeni način (bez pravilnog citiranja) korišteni dijelovi tuđih radova.

Student/ica:

NATALIJA ŠARGAČ GOLUBIĆ (upisati ime i prezime)
Natalija S. Golubić
(vlastoručni potpis)

Sukladno Zakonu o znanstvenoj djelatnosti i visokom obrazovanju završne/diplomske radove sveučilišta su dužna trajno objaviti na javnoj internetskoj bazi sveučilišne knjižnice u sastavu sveučilišta te kopirati u javnu internetsku bazu završnih/diplomskih radova Nacionalne i sveučilišne knjižnice. Završni radovi istovrsnih umjetničkih studija koji se realiziraju kroz umjetnička ostvarenja objavljuju se na odgovarajući način.

Ja, NATALIJA ŠARGAČ GOLUBIĆ (ime i prezime) neopozivo izjavljujem da sam suglasan/na s javnom objavom završnog/diplomskog (obrisati nepotrebno) rada pod naslovom NJEGA BOKESNIKA PRIJE I NAKON UGRADNJE ELEKTROSTIMULATORA SRCA (upisati naslov) čiji sam autor/ica.

Student/ica:

NATALIJA ŠARGAČ GOLUBIĆ (upisati ime i prezime)
Natalija S. Golubić
(vlastoručni potpis)

