

# Slap lezija - Superior Labrum Anterior to Posterior

---

**Bumber, Ivana**

**Undergraduate thesis / Završni rad**

**2022**

*Degree Grantor / Ustanova koja je dodijelila akademski / stručni stupanj:* **University North / Sveučilište Sjever**

*Permanent link / Trajna poveznica:* <https://um.nsk.hr/um:nbn:hr:122:041538>

*Rights / Prava:* [In copyright](#)/[Zaštićeno autorskim pravom.](#)

*Download date / Datum preuzimanja:* **2024-07-14**



*Repository / Repozitorij:*

[University North Digital Repository](#)





**Sveučilište  
Sjever**

**Završni rad br. 183/FIZ/2022**

## **Slap lezija – Superior Labrum Anterior To Posterior**

**Ivana Bumber, 3153-336**

Varaždin, listopad, 2022. godine





# Sveučilište Sjever

Odjel za Fizioterapiju

Završni rad br. 183/FIZ/2022

## Slap lezija – Superior Labrum Anterior To Posterior

**Student**

Ivana Bumber, 3153/336

**Mentor**

Jasminka Potočnjak, mag.physioth

Varaždin, listopad, 2022. godine

## Prijava završnog rada

### Definiranje teme završnog rada i povjerenstva

ODJEL Odjel za fizioterapiju

STUDIJSKI preddiplomski stručni studij Fizioterapija

PRISTUPNIK Ivana Bumber

MATIČNI BROJ 0336030243

DATUM 9.09.2022.

KOLEGIJSKI Fizioterapija u ortopediji

NASLOV RADA Slap lezija - Superior Labrum Anterior to Posterior

NASLOV RADA NA ENGL. JEZIKU Slap lesion - Superior Labrum Anterior to Posterior

MENTOR Jasminka Potočnjak, mag.physioth.

ZVANJE predavač

ČLANOVI POVJERENSTVA

- Ivana Herak, mag.med.techn., pred., predsjednik
- Jasminka Potočnjak, mag.physioth., pred., mentor
- Valentina Novak, mag.med.techn., pred., član
- doc.dr.sc. Irena Canjuga, zamjenski član
- 

### Zadatak završnog rada

BROJ 183/FIZ/2022

OPIS

Cilj rada je prikazati objašnjenje ozljede i same problematike karakteristične za Slap lezije. Opisan je rameni zglob koji je zbog svoje pokretljivosti podložan ozljedama s karakteristikama kostiju, mišića i zglobova ramena. Važan je način međusobnog djelovanja, te je opisana biomehanika ramena odnosno pokretljivost glenohumeralnog zgloba i ostalih zglobova ramenog obruča i njihov utjecaj na cjelokupni opseg kretnji ramena. U slučaju ozljede ili oštećenja bilo kojeg dijela ovog kompleksa smanjit će se njegova funkcionalna cjelina. Pojam Slap lezija koristi se za opisivanje lezije gornjeg dijela labruma glenoidale i oštećenje tetive dugog bicepsa. Slap lezija se dijeli na četiri tipa. Najčešći mehanizam nastanka ozljede je pad i direktan udarac u rame. Drugi mehanizam nastanka ozljede, tj. lezije je trakcija s iznenadnim povlačenjem ruke. Najčešći simptomi na koje se pacijenti žale je bol, preskakanje u ramenu, škljocanje itd. Što se tiče dijagnosticiranja Slap lezije iako postoje brojni klinički testovi i dalje se artroskopija navodi kao najbolji način dijagnosticiranja. Liječenje i rehabilitacija ozljede ovisi o tipu lezije, koje može biti konzervativno i operacijsko.

ZADATAK URUČEN

19.09.2022



Jasminka Potočnjak

## **Zahvala**

*Ovim putem se želim zahvaliti svojoj mentorici, Jasminki Potočnjak, mag. physioth. na svom prenesenom znanju i trudu koji je uložila u nas studente, datim savjetima i pomoći pri pisanju ovog završnog rada te svojoj obitelji i prijateljima koji su bili tu uz mene za vrijeme mog studiranja.*

IVANA BUMBER

## Sažetak

Rame je najpokretljiviji zglob u našem tijelu zahvaljujući obilatosti zglobne kapsule i nesrazmjernu zglobnih tijela. Međutim, to ga ujedno i čini vrlo nestabilnim zglobom, a imobilnost ovoga zgloba uzrokuje vrlo značajnu nesposobnost.

Slap lezija je jedna od čestih ozljeda kod kojih se susrećemo kod ozljeda ramena. Slap lezija je opisana kao lezija prednjeg dijela glenoidnog labruma s otrgnućem i oštećenjem duge glave bicipitalne tetive. Lezija je locirana na području gdje se hvata tetiva bicepsa za labrum, a širi se prema naprijed do polovice glenoida.

Slap lezija klasificirana je u 4 tipa. Lezije tipa I pokazuju degeneraciju ili trošenje gornjeg labruma dok tetiva bicepsa ostaje očuvana. U lezijama tipa II koje su ujedno i najčešće, labrum je istrošen i vidna je degeneracija kao kod lezija tipa I; međutim, labrum i biceps su odvojeni od superiornog aspekta glenoida. Lezija tipa III ima rupturu labruma poput „držke košarice“ znanu kao „*bucket handle*“, koja je slična puknuću meniskusa koljena, ali kod koje su ostale strukture očuvane. Lezija tipa IV je najrjeđa, radi se također o „*bucket handle*“ rupturi labruma i tetivi bicepsa gdje je uključen i preostali dio tetive bicepsa.

Ozljeda nastaje najčešće direktnim padom na rame, naglim povlačenjem ruke i kod učestalih ponavljanja kretnji iznad glave gdje dolazi do tenzije tetive.

Pacijenti se uglavnom žale na mehaničke smetnje i bol u obliku zapinjanja, drobljenja i preskakanja u ramenu. Liječenje slap lezije može biti konzervativno ili operacijsko. Postoji brojni klinički testovi koji se izvode kako bi se ova ozljeda pokušala dijagnosticirati, ali ponekad je ozljede ramena teško izolirati i potrebne su daljnje pretrage kao što je magnetska rezonanca kako bi se pomoglo u dijagnozi.

**Ključne riječi:** *slap lezija, rame, zglob, testovi*

## Summary

The shoulder is the most mobile joint in our body thanks to the abundance of the joint capsule and the disproportion of the joint bodies. However, this also makes it a very unstable joint, and the immobility of this joint causes a very significant disability.

Slap lesion is one of the frequent injuries that we encounter in shoulder injuries. A slap lesion is described as a lesion of the anterior part of the glenoid labrum with tearing and damage to the long head of the bicipital tendon. The lesion is located in the area where the biceps tendon attaches to the labrum, and extends forward to half of the glenoid.

Slap lesion is classified into 4 types. Type I lesions show degeneration or wear of the superior labrum while the biceps tendon is preserved. In type II lesions, which are also the most common, the labrum is worn and degeneration is visible as in type I lesions; however, the labrum and biceps are separated from the superior aspect of the glenoid. A type III lesion has a bucket handle tear of the labrum that is similar to a meniscal tear of the knee, but in which the other structures are preserved. Type IV lesion is the rarest, it is also a bucket handle rupture of the labrum and biceps tendon where the remaining part of the biceps tendon is also involved.

The injury is most often caused by a direct fall on the shoulder, a sudden pulling of the arm and frequent repetitions of movements above the head where the tendon is tensed.

Patients mostly complain of mechanical disturbances and pain in the form of sticking, crushing and skipping in the shoulder. Treatment of slap lesion can be conservative or surgical. There are a number of clinical tests that are performed to try to diagnose this injury, but sometimes shoulder injuries are difficult to isolate and further tests such as an MRI are needed to help with the diagnosis.

**Keywords:** *slap lesion, shoulder, joint, tests*



## **Popis korištenih kratica**

|             |   |
|-------------|---|
| <b>GIRD</b> | Glenohumeral Internal Rotation - Deficit/nedostatak glenohumeralne unutarnje rotacije |
| <b>MRI</b>  | Magnetic Resonance Imaging - Magnetska rezonanca                                      |
| <b>A/C</b>  | Acromioclaviculare - akromioklavikularni  |
| <b>M.</b>   | Musculus – mišić  |
| <b>Lig.</b> | Ligament  |
| <b>Art.</b> | Articulatio – zglob   |
| <b>Pnf.</b> | Proprioceptivna neuromuskularna facilitacija  |

# Sadržaj

|      |  |    |
|------|--|----|
| 1.   | Uvod.....  | 1  |
| 2.   | Kosti i zglobovi ramena .....  | 3  |
| 2.1. | Prednji rameni mišići .....  | 5  |
| 2.2. | Lateralni rameni mišići.....   | 6  |
| 2.3. | Stražnji rameni mišići.....  | 6  |
| 3.   | Biomehanika ramena .....   | 8  |
| 3.1. | Humeroskapularni ritam.....  | 10 |
| 4.   | Slap lezija.....   | 12 |
| 5.   | Klinička slika i testovi .....   | 13 |
| 5.1. | Speedov test.....  | 14 |
| 5.2. | Uppercut test .....  | 14 |
| 5.3. | Yergasonov test .....  | 15 |
| 5.4. | Bear-Hug test.....   | 16 |
| 5.5. | Belly Press test .....   | 16 |
| 5.6. | O'Brien/Active Compression Test .....                                  | 17 |
| 5.7. | Anterior slide test .....  | 17 |
| 5.8. | Supine Resistance Test.....  | 18 |
| 6.   | Konzervativno liječenje .....  | 19 |
| 7.   | Operacijsko liječenje.....   | 20 |
| 7.1. | Rehabilitacijske smjernice nakon kirurškog liječenja SLAP lezije ..... | 22 |
| 8.   | Zaključak.....   | 25 |
|      | Literatura.....  | 26 |
|      | Popis slika i tablica .....  | 29 |



# 1. Uvod

U ovom završnom radu analizira se tema Slap lezija - Superior Labrum Anterior To Posterior. Slap lezija predstavlja specifičnu ozljedu ramena odnosno ramenog zgloba. Rameni zglob je zglob koji sadrži specifične anatomske osobine zbog kojih ima veliku gibljivost. Rame kao viseći zglob je najpokretljiviji zglob u našem tijelu zahvaljujući obilatosti zglobne kapsule i nesrazmjeru zglobnih tijela što, ali to ga čini ujedno i vrlo nestabilnim zglobom, posebice osjetljivim na ozljede. Rame kao funkcionalnu cjelinu u širem smislu čine četiri zgloba, a to su akromioklavikularni, glenohumeralni, sternoklavikularni i skapulotorakalni zglob koji svojim djelovanjem omogućavaju izvođenje pokreta.

Najvažniji zglob koji je ujedno i najveći je glenohumeralni, a čine ga caput humeri nadlaktične kosti te cavum glenoidale lopatice. Ulogu u stabilizaciji ramena imaju rotatorna manšeta i ligamentarno-labralni kompleks. Ligamenti koji sudjeluju u statičkoj stabilizaciji ramena su gornji, srednji i donji glenohumeralni ligament koji čine pojačanja zglobne kapsule, dok labrum glenoida koji čini njezin vezivno-hrskavični rub povećava konveksitet iste i omogućuje veću kongruentnost zglobnih tijela [1].

Najvažnije tri ravnine koje se mogu povući kroz rame, a oko kojih se izvode osnovni pokreti ruke su sagitalna, poprečna i uzdužna ravnina. Rame ima tri različita područja ili zgloba, a to su glenohumeralni zglob, akromioklavikularni (A/C zglob) i skapulotorakalni zglob. Problemi u bilo kojem od ovih zglobova mogu uzrokovati bol u ramenu. Ozljede ramena dešavaju u bilo koje životno doba. Najčešće ozljede u mlađih događaju se u A/C zglobu i glenohumeralnom zglobu [2].

Prema svemu iznesenom može se reći da je predmet istraživanja rada rameni zglob i njegove specifične anatomske osobine. Nadalje, cilj ovoga rada je prikazati objašnjenje ozljede i same problematike karakteristične za Slap lezije. Opisat će se rameni zglob koji je zbog svoje pokretljivosti podložan ozljedama s karakteristikama kostiju, mišića i zglobova ramena. Važan je način međusobnog djelovanja, te je zbog toga opisana biomehanika ramena odnosno pokretljivost glenohumeralnog zgloba i ostalih zglobova ramenog obruča i njihov utjecaj na cjelokupni opseg kretnji ramena.

Završni rad podijeljen je na osam temeljnih poglavlja. U uvodnom prvom poglavlju iznosi se cilj rada koji će se istraživati, opisuje se struktura rada te se iznose uvodna razmatranja u temi koja će se u radu istraživati. U drugom poglavlju analiziraju se kosti i zglobovi ramena. Opisuju se prednji rameni mišići, lateralni rameni mišići i stražnji rameni mišići. Navodi se od kojih se sve mišića sastoje spomenuti rameni mišići. U trećem poglavlju analizira se biomehanika ramena. Opisuju se rameni zglobovi kao i njihovi najvažniji čimbenici. U četvrtom poglavlju

analizirat će se glavni predmet istraživanja rada, odnosno slap lezija. Definirat će se klasifikacija SLAP lezije u četiri tipa na temelju anatomske izgleda, a u petom poglavlju iznosi se klinička slika i osam testova koji se provode za rameni zglob. Opisat će se izvedba svakog pojedinog testa kao i njegova osjetljivost i specifičnost same izvedbe testa. U šestom poglavlju opisuje se što je to konzervativno liječenje te liječenje slap lezije na konzervativan način. U sedmom opisuje se operacijsko liječenje slap lezije i rehabilitacijske smjernice koje se provode nakon liječenja. U posljednjem poglavlju iznose se zaključci rada, a u nastavku se definira korištena literatura i popis slika i tablica koji su se koristili u radu.

## 2. Kost i zglobovi ramena

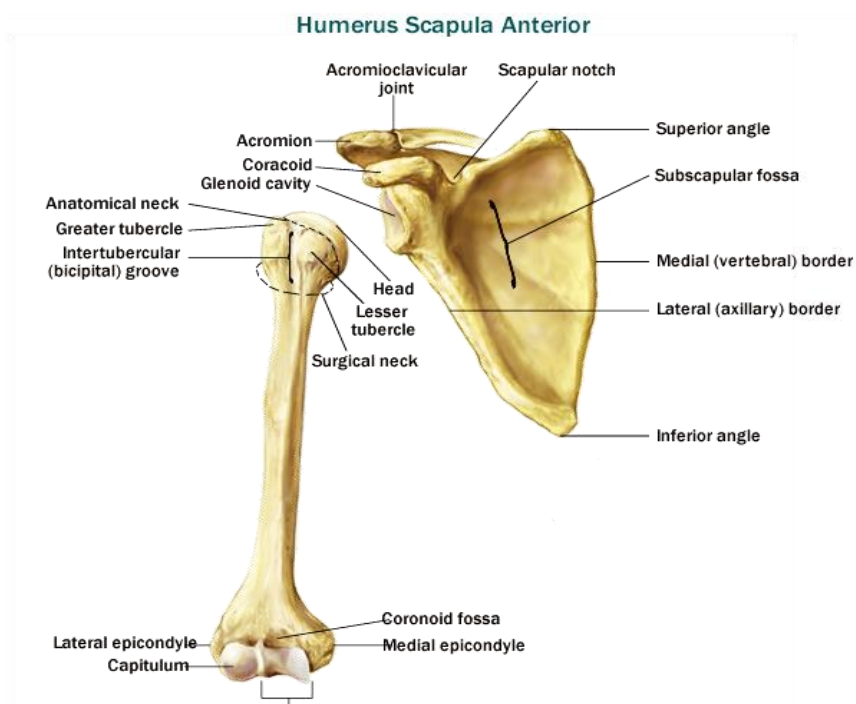
Kosti ramena sastoje se od humerusa, scapule i clavicle.

Lopatica *lat. scapula* je velika, ravna trokutasta kost s tri nastavaka koji se nazivaju akromion, kralježnica i korakoidni nastavak[3]. Kao i svaki trokut, scapula se sastoji od tri granice: superiorne, lateralne i medijalne.

Postoje također i tri kuta scapule te dvije površine. Na prednjoj strani je glatka površina, koja je konkavnog oblika i uglavnom ju zauzima subskapularnafossa. Na stražnjoj strani je konveksna. Scapula je važna kost jer pruža točke pričvršćivanja za brojne mišiće koji čine ruku i rame[4].

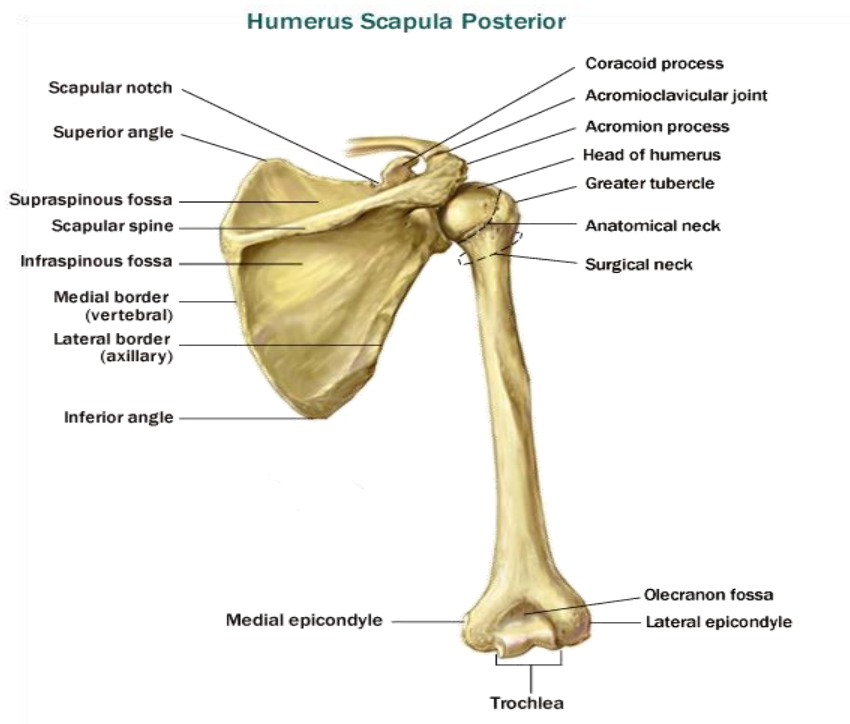
Ključna kost *lat. clavícula* je kost u obliku slova S koja vodoravno leži na prsnoj kosti preko gornjeg dijela rebra i akromijalnog kraja lopatice. Ova kost je važan dio koštanog sustava jer igra bitnu ulogu u svakodnevnom funkcionalnom kretanju, služeći kao veza između aksijalnog kostura i prsnog pojasa. Kao rezultat toga, clavícula može djelovati kao potpora za rame, omogućujući prijenos težine s gornjih udova na aksijalni kostur. Ozljeđe clavicle ozbiljno ugrožavaju svakodnevne aktivnosti[5].

Najduža i najveća kost gornjeg ekstremiteta odnosno, *lat. humerus* sastoji se od proksimalnog kraja, osovine i distalnog kraja, koji sadrže važne anatomske orijentire. Humerus se artikulira sa scapulom proksimalno u glenohumeralnom zglobu pa sudjeluje u pokretima ramena. Također, humerus ima distalne zglobove s radijusom i ulnom u zglobu lakta[6].



Slika 2.1 Pogled na kosti ramena s prednje strane

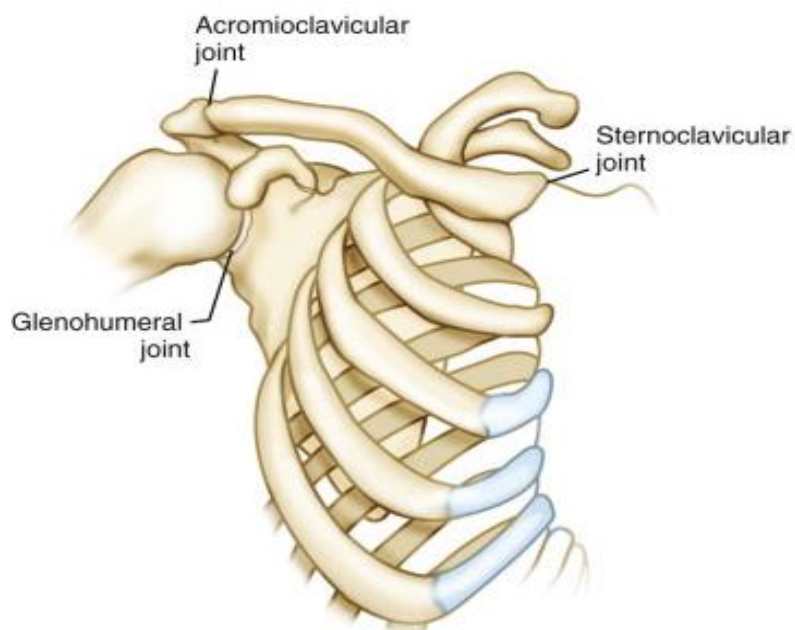
Izvor: <https://www.pinterest.com/pin/454793262347135393>



*Slika 2.2 Pogled na kosti ramena sa stražnje strane*

Izvor: <https://www.pinterest.com/pin/432556739181343745/>

Slika 2.3. prikazuje rameni obroč koji se sastoji od tri zglobova. To su akromioklavikularni, sternoklavikularni i glenohumeralni zglob.



*Slika 2.3 Zglobovi ramena*

Izvor: <https://musculoskeletalkey.com/shoulder-anatomy-and-biomechanics-2/>

Rameni mišići pokreću rame i rameni zglob. Opisuju se u tri skupine, a to su prednja, stražnja i lateralna skupina. Fascije ramenih mišića nastavak su vratne, prsne i leđne fascije, mišiće na stražnjoj strani pokrivaju izdanci torakolumbalne fascije.

## 2.1. Prednji rameni mišići

Mišići koji se nalaze na prednjoj strani ramena jesu:

- Musculus subscapularis,
- Musculus pectoralis major et minor i
- Musculus subclavius.

Prsni mišići i potključni mišići opisani su s prsnim mišićima.

Mišić subscapularisa je veliki i snažan trokutasti mišić koji polazi iz subskapularne fosse i hvata se na manju tuberkulu humerusa. Ime mišića dobiva po orijentaciji ispod scapule: *sub* (under) *scapula* (lopatica). Subscapularis je jedan od četiri mišića koji čine rotatornu manšetu. Subscapularis je najveći, najjači mišić rotatorne manšete. Mišići rotatorne manšete važni su pri kretanju ramena i pomažu održavanju stabilnosti glenohumeralnih zglobova. Mišić subscapularisa leži na prednjoj površini scapule. Polazi iz subskapularne fosse, točnije srednje i niže dvije trećine brazde na bočnoj granici. Mišići prelaze na tetivu koja se hvata na manju tuberkulaciju humerusa ispred kapsule zgloba. Neka vlakna se protežu na veću tuberkularnu i bicipitalnu podlogu. Izlivanje glenohumeralnog zgloba nalazi se između mišića subscapularisa i prednje površine scapule koja djeluje kao bursa. Kada se mišić subscapularis kontrahira, on će internalno ili medijalno rotirati humerus. Subscapularis je jedini mišić rotatorne manšete koji ima tu funkciju. U određenim položajima, subscapularis ima neke dodatne i dodatne funkcije. Ova funkcija također pomaže spriječiti prednji pomak humerusa[7].

Mišić pectoralis major je najsuperiorniji i najveći mišić prednjeg dijela gornjeg trupa. To je mišić lepezastog oblika koji leži ispod tkiva dojke i formira prednji zid aksile. Njegovo polazište je prednja površina srednje polovice ključne kosti, prednja površina prsne kosti, prvih sedam kostalnih hrskavica, sternalni kraj šestog rebra, te aponeuroza vanjskog spoja prednjeg trbušnog zida. Hvatište mišića je greben velike kvrge humerusa. Postoje dvije glave pectoralis majora, klavikularna i sternokostalna[8].

Mišić pectoralis minor uglavnom polazi iz trećeg, četvrtog i petog rebra i hvata se na vrh korakoidnog nastavka[9].



Mišić subclavius poznat kao potključni mišić, polazi sa prvog rebra i njegove gornje strane hrskavice. Hvatište je na donjoj strani ključne kosti[10].

## 2.2. Lateralni rameni mišići

U lateralnu skupinu ramenih mišića ubrajaju se:

- Musculus deltoideus i
- Musculus supraspinatus.

Mišić deltoideus je mišić ramena, trokutastog je oblika [11]. Deltoid se sastoji od prednjih (klavikularnih vlakana), lateralnih (akromijalnih vlakana) i stražnjih (spinalnih vlakana) [12]. Može se okarakterizirati kao plurifunkcionalan jer sudjeluje u stabilizaciji humeralne artikulacije i pruža širok spektar gibanja gornjih udova. Deltoid je jedan od najdebljih i najjačih mišića ramenog obruča, doprinoseći oko 20% mišićne mase ramenog područja [13].

Mišić supraspinatus, najsuperiornije je locirani mišić od mišića rotatorne manšete, nalazi se u supraspinoznoj fossi scapule. Uz ostala tri rotirajuća mišića, infraspinatus, teres minor i subscapularis, supraspinatus je dio dinamičke stabilizacije glenohumeralnog zgloba [14].

## 2.3. Stražnji rameni mišići

U stražnju skupinu ramenih mišića ubrajaju se mišići koji polaze s lopatice:

- Musculus infraspinatus,
- Musculus teres minor,
- Musculus teres major i
- Musculus latissimus dorsi (pripada leđnim mišićima).

Mišić infraspinatus je gusti trokutasti mišić koji zauzima veći dio infraspinalne fosse u scapuli[15].

Mišić teres minor je uzak, intrinzični mišić ramena koji polazi sa lateralne strane lopatice do veće kvržice nadlaktične kosti. Pridonosi "rotatornoj manšeti", kapsuli mišića i tetiva koji zajedno stabiliziraju glenohumeralni zglob. Teres minor odgovoran je za lateralnu ili vanjsku rotaciju ruke u ramenu [16].

Mišić teres major, plosnati je mišić ramena. Teres major polazi sa stražnje površine donjeg kuta lopatice i hvata se za intertuberkularni žlijeb nadlaktične kosti. Funkcija mišića je ekstenzija, medijalna rotacija i addukcija humerusa. Također igra ulogu u stabilizaciji glave humerusa[17].

Mišić latissimus dorsi je širok, plosnati mišić koji zauzima većinu donjeg stražnjeg dijela prsnog koša. Primarna funkcija mišića je u gornjim ekstremitetima, ali se također smatra respiratornim pomoćnim mišićem. Zbog široke pripojenosti ovog mišića na trnastim nastavcima, u tijeku su istraživanja koja ispituju kakvu, ako ikakvu, ulogu mišić ima u kretanju trupa [18].

### 3. Biomehanika ramena

Sternoklavikularni zglob odnosno *lat. art. sternoclavicularis* izgrađuju ključna i prsna kost. Konveksno zglobno tijelo: *facies articularis sternalis claviculae*. Zglobna je ploha blago izbočena, usmjerena medijalno, dolje i naprijed. Mali dio zglobne plohe s donje strane kosti je ploha za hrskavicu prvoga rebra. Zglobni kolut *lat. discus articularis*, nadopunjuje nepravilnost zglobnih tijela. Oblik zglobnog koluta može biti različit. Najčešće je to puni kolut s gornje strane također vezan za zglobnu plohu ključne kosti, a dolje za hrskavicu prvoga rebra. Zglobne sveze čini lig. *sternoclavicular anterior* i *posterior*, lig. *interclaviculare* te lig. *costoclaviculare*.

Sternoklavikularni zglob, kuglasti je zglob, a u njemu su mogući svi pokreti, ali je njihov opseg ograničen. Sternoklavikularni zglob stoga ima važnu zadaću pri svim pokretima ramenog obruča i ruke, upotpunjujući pokrete u ramenom zglobu. Pokreti se izvode oko sagitalne, okomite i poprečne osi koje prolaze kroz medijalni kraj ključne kosti. Oko sagitalne osi rame se podiže (elevacija) ili spušta (depresija). Prekomjerno podizanje ograničava sveza, lig. *costoclaviculare*, a njegovo prekomjerno spuštanje sveza, lig. *interclaviculare*. U tim pokretima sudjeluje ključna kost, a zglobni kolut je nepomičan. Oko okomite osi pokreću se ključna kost i rame prema naprijed i prema natrag. Pokrete prema naprijed ograničava stražnji dio, a pokrete prema natrag prednji dio sveze lig. *sternoclavicularis*. Oko uzdužne osi izvode se ograničeni rotacijski pokreti. Kombinacijom svih opisanih pokreta nastaje ograničen pokret kruženja, cirkumdukcija.

Akromioklavikularni zglob *lat. art. acromioclavicularis* je zglob između ključne kosti i lopatice. Zglobna tijela su zglobna ploha dijela ključne kosti, *facies articularis acromialis* akromiona, *facies articularis clicularis*. Obe su zglobne plohe ravne, jajolike i izdužene prema natrag te pokrivene tankom zglobnom hrskavicom. Sukladnost među zglobnim tijelima dopunjuje zglobni kolut, *discus articularis*, koji se prema gore veže za vezivnu opnu zglobne ovojnice, a prema dolje završava u zglobnoj šupljini. Zglobne sveze su lig. *acromioclaviculare* i lig. *coracoclaviculare*.

Akromioklavikularni zglob je zglob s malom pokretljivošću. Pokrete u zglobu ograničavaju ligamentorne sveze. U njemu se akromion može rotirati na klavikuli i pomicati naprijed i natrag. Akromioklavikularni zglob upotpunjuje pokrete koji se izvode u sternoklavikularnom zglobu jer omogućuje istodobne pokrete lopatice te pokrete u sternoklavikularnom zglobu.

Rameni zglob *lat. art. humeri*. Konkavno zglobno tijelo čini zglobna čašica koja je smještena u lateralnom kutu lopatice. Zglobna ploha je plitka, jajolika i šira u donjem dijelu. Rub je čašice slabo izražen te ga dopunjuje rubna hrskavica. Vanjska strana rubne hrskavice srasla je s vezivnom opnom zglobne ovojnice, a unutrašnja je strana pokrivena zglobnom hrskavicom.

Konveksno zglobno tijelo čini caput humeri, glava nadlaktične kosti, ima oblik polukugle koja je smještena medijalno, gore i malo prema natrag. Zglobnu plohu pokriva tanki sloj zglobne hrskavice. Površina je zglobne plohe konveksnoga zglobnoga tijela 2-3 puta veća od zglobne plohe konkavnoga zglobnog tijela ramenog zgloba. Zglobne sveze su lig. coracohumerale, lig. glenohumeralia te lig. transversum humeri. Rameni zglob još učvršćuju korakoakromijalni luk i mišićne tetive. Rameni zglob je kuglasti zglob i najpokretljiviji zglob u ljudskom tijelu. Pokretljivost omogućuje nesrazmjer zglobnih tijela i širina zglobne ovojnice. Središte oko kojeg se zglob okreće poklapa se sa središtem glave nadlaktične kosti. Osnovni pokreti ruke izvode se oko sagitalne, poprečne i uzdužne osi. Oko sagitalne osi nadlaktica se odmiče od prsnog koša (abdukcija) ili primiče prema prsnom košu (addukcija). Oko poprečne osi nadlaktica se pokreće prema naprijed (anteverzija, tj. fleksija), odnosno prema natrag (retroverzija, tj. ekstenzija). Oko uzdužne osi nadlaktica se rotira prema van (vanjska rotacija, humeralna supinacija) i prema unutra (unutarnja rotacija, humeralna supinacija). Cirkumdukcija je složena kretnja i sastoji se od uzastopnih pokreta abdukcije, anteverzije, retroverzije i addukcije, pa nadlaktica opisuje stožac s vrhom u ramenom zglobu [19].

Pokretljivost glenohumeralnog zgloba i ostalih zglobova ramenog obruča znatno utječu na cjelokupni opseg kretnji ramena. U slučaju oštećenja i ozljeda bilo kojeg dijela ovoga kompleksa smanjit će se njegova funkcionalna cjelina. Rameni zglob se nastoji suprotstaviti svakom opterećenju i to putem svojih mehanizama stabilizacije. Za stabilnost zgloba važna su tri čimbenika [20]:

- mišićni,
- ligamentarni i
- koštani.

|                          |                 |
|--------------------------|-----------------|
| Antefleksija - elevacija | 0° - 90° - 180° |
| Abdukcija - elevacija    | 0° - 90° - 180° |
| Unutarnja rotacija       | 0° - 80°        |
| Vanjska rotacija         | 0° - 90°        |

*Tablica 3.1 Opseg pokreta u ramenu*

Izvor: <https://repositorij.mef.unizg.hr/islandora/object/mef%3A1879/datastream/PDF/view>

|                          |          |
|--------------------------|----------|
| Antefleksija – abdukcija | 0° - 75° |
| Unutarnja rotacija       | 0° - 45° |

*Tablica 3.2 Funkcionalni opseg pokreta u ramenu*

Izvor: <https://repositorij.mef.unizg.hr/islandora/object/mef%3A1879/datastream/PDF/vie>

### 3.1. Humeroskapularni ritam

Humeroskapularni ritam, poznat i kao glenohumeralni ritam, je kinematička interakcija između lopatice i humerusa[21]. Procjena skapularne kinematike i dinamike skapularnog ritma je važna za razumijevanje i liječenje patologije ramena [22]. Interakcija scapule i humerusa je izuzetno važna za optimalnu funkciju ramena. Kada postoji promjena normalnog položaja lopatice u odnosu na humerus, to može uzrokovati disfunkciju humeroskapularnog ritma. Promjena normalnog položaja naziva se i diskinezija lopatice. Humeroskapularni ritam opisuje vremenski raspored pokreta u glenohumeralnom i skapulotorakalnom zglobu tijekom elevacije ramena. Prvih 30 stupnjeva elevacije ramena uključuje "fazu postavljanja". Kretanje je uglavnom glenohumeralno. Skapulotorakalni pokreti su mali i nedosljedni. Nakon prvih 30 stupnjeva elevacije ramena glenohumeralni i skapulotorakalni zglob se pokreću istovremeno. Skapulohumeralni ritam može se promatrati palpacijom položaja lopatice dok osoba podiže rame. Skapularni orijentiri za palpaciju su baza kralježnice i donji kut. Skapulohumeralni ritam ima dvije svrhe. Naime, čuva odnos duljine i napetosti glenohumeralnih mišića. Mišići se ne skraćuju onoliko koliko bi bili bez rotacije lopatice prema gore, pa mogu održati proizvodnju sile kroz veći dio opsega pokreta. Zatim, sprječava sraz između humerusa i akromiona. Do subakromijalnog sraza može doći osim ako relativno kretanje između humerusa i lopatice nije ograničeno zbog razlike u veličini između glenoidne jame i humeralne glave. Istodobno kretanje humerusa i lopatice tijekom elevacije ramena ograničava relativno (artrokinematičko) kretanje između dviju kosti [23].

Položaj lopatice, stabilnost i kontrola igraju važnu ulogu u snazi i cjelovitosti pokreta ramena. Ovi elementi uvelike ovise o međudjelovanju nekoliko skapulotorakalnih mišića. Serratus anterior i trapezius čine glavni par sila koji djeluju na lopaticu. Slabost ili nepravilna aktivacija stabilizatora lopatice može promijeniti položaj i mehaniku lopatice. Trapezius je vizualno najistaknutiji i najpovršniji od svih skapulotorakalnih mišića. Ovaj opsežni mišić podijeljen je na gornji, srednji i donji dio.

Trapezius i serratus anterior djeluju sinergistički kako bi proizveli mnoge radnje lopatice ili ključne kosti, tipično povezane s fleksijom ili abdukcijom ramena. Iz široke funkcionalne perspektive, trapezius se može smatrati dominantnim stabilizatorom lopatice, dok je serratus anterior dominantni pokretač lopatice. Djelujući zajedno sa serratus anteriorom, sile koje proizvodi svaki od tri dijela trapeziusa bitne su za fluidno kretanje skapulotorakalnog zgloba, a time i cijelog ramenog kompleksa.

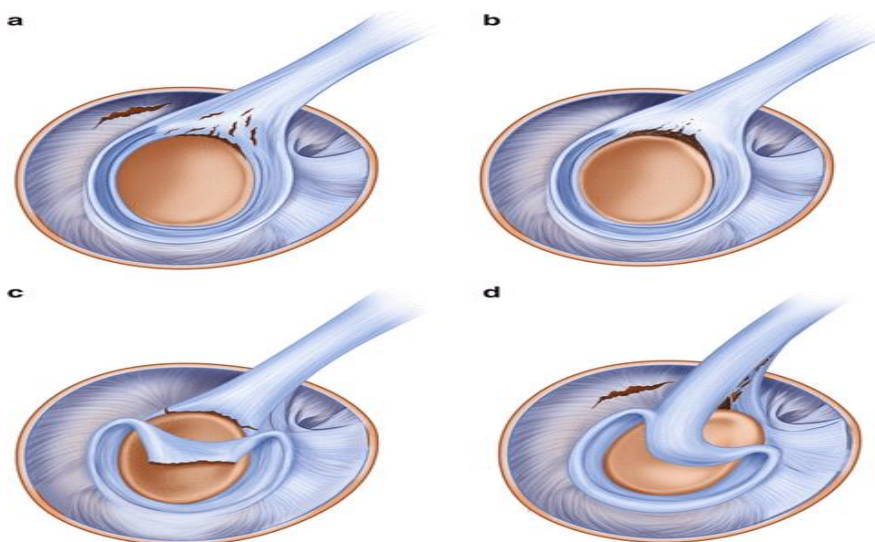
Skapulotorakalna kretnja i/ili stabilnost služi kao osnova za sve kretnje ramena, ne samo abdukciju i fleksiju. Nadalje, odgovarajuća aktivacija prednjih mišića trapeziusa i serratusa

neophodna je za optimalno kretanje i stabilizaciju lopatice. Ova mišićna interakcija proučavana je prvenstveno tijekom aktivnih pokreta fleksije i abdukcije ramena. Studije su otkrile da osobe s bolovima u ramenu tijekom podizanja ruke često imaju abnormalne ili otežane pokrete lopatice u kombinaciji s pretjeranom aktivacijom gornjeg trapeziusa i smanjenom i/ili odgođenom aktivacijom donjeg i srednjeg trapeziusa i serratus anteriora[24].

## 4. Slap lezija

Rameni velik, iako koristan, opseg pokreta također može dovesti i do ozljeda. Jedna od čestih, ali i specifičnih ozljeda je SLAP lezija ili poznata još kao SLAP suza. Akronim SLAP označava naziv engleske skraćenice same ozljede (engl. *Superior Labrum Anterior to Posterior*). Naime, radi se o leziji prednjeg gornjeg dijela vezivno hrskavične čahure koja okružuje zglob. Takva vrsta lezije naziva se avulzija, a posljedica je naglog povlačenja čahure silom većom od njenog kapaciteta rastezljivosti, zbog čega dolazi do njenog pucanja, a paralelno s time i do oštećenja tetive bicepsa, pa se ova ozljeda često interpretira u obradi ozljeda bicepsa. Ozljeda tipično nastaje padom na rame, učestalim ponavljajućim pokretima koji opterećuju tetivu bicepsa (primjerice kod sportaša prilikom bacanja diska, kugle, koplja ili serviranja u tenisu) te kod naglog povlačenja ruke njenim savijanjem u laktu. Simptomi ove ozljede slični su simptomima većine ozljeda ramenog pojasa koji su nespecifični. Pacijenti se uglavnom žale na funkcionalne smetnje u ramenu primjerice škripanjem i zapinjanjem ramena prilikom izvođenja pokreta [25].

Prema slici 4.1. vidi se klasifikacija SLAP lezije u četiri tipa na temelju anatomskog izgleda suze odnosno lezije. Lezije tipa I pokazuju degeneraciju ili trošenje gornjeg labruma, a tetiva bicepsa ostaje očuvana. U lezijama tipa II (najčešći tip), gornji dio labruma i hvatište tetive bicepsa odvojeni su od glenoida. Lezija tipa III ima rascjep odnosno rupturu labruma poput drške košarice (engl. *buckethandle*) slično kao kod puknuća meniskusa koljena. Lezije tipa IV, *bucket-handle* ruptura labruma i tetive bicepsa s uključenjem i preostalog dijela tetive bicepsa [26].



Slika 4.1 Četiri tipa SLAP lezije

Izvor: <https://musculoskeletalkey.com/shoulder-anatomy-and-biomechanics-2/>

## 5. Klinička slika i testovi

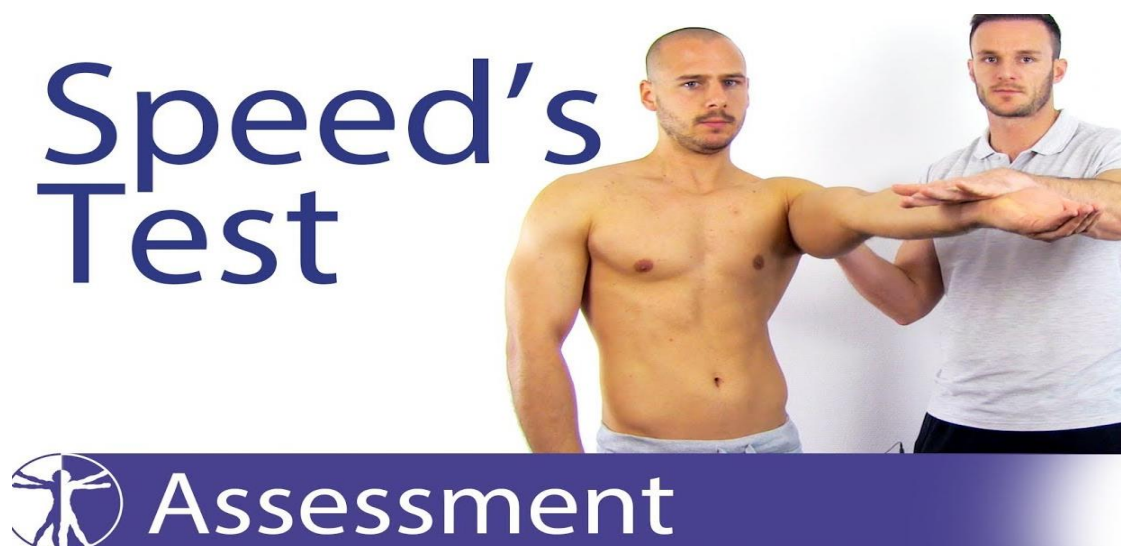Bol u ramenu treća je najčešće mišićno-koštana pritužba uočena u ambulantnim klinikama. Sustavan pristup dijagnozi neophodan je za isključivanje po život opasnih prikaza boli u ramenu kao što su infarkt miokarda ili disekcija aorte. Sumnja se da su „suze“ fibro hrskavice glenoidnog labruma, poznate i kao superiorne labralne prednje do stražnjih (SLAP) lezija, klinički ili zamijećene magnetskom rezonancijom (engl. *Magnetic Resonance Imaging* - MRI). Ovom aktivnošću razmotrit će se patofiziologija, klasifikacija i mogućnosti liječenja lezija te ispitati uloga liječnika, liječničkih asistenata, medicinskih sestara, timova za fizikalnu terapiju i medicinskih asistenata u optimizaciji suradnje kako bi se osiguralo da bolesnici primaju visokokvalitetnu skrb, što će dovesti do boljih ishoda [27]. Najčešći simptom na koji se pacijenti sa SLAP lezijom žale je bol. Bol je tipično povremena i često povezana s pokretima iznad glave. Izolirane SLAP lezije nisu uobičajene. Većina pacijenata sa SLAP lezijama također se žali na osjećaj bolnog škljocanja i/ili pucanja pri pokretu ramena, gubitak raspona pokreta glenohumeralne unutarnje rotacije, bol s pokretima iznad glave, gubitak mišićne snage i izdržljivosti rotatorne manšete, gubitak snage i izdržljivosti mišića stabilizatora lopatice te nemogućnost ležanja na zahvaćenom ramenu. Sportaši koji izvode pokrete iznad glave, osobito „bacači“, mogu razviti sindrom "mrtve ruke" u kojem imaju bolno rame pri bacanju i više ne mogu bacati brzinom prije ozljede. Mogu također prijaviti gubitak brzine i točnosti zajedno s nelagodnom u ramenu.

Klinički pregled za otkrivanje SLAP lezija iznimno je zahtjevan postupak jer je stanje često povezano s drugim patologijama ramena kod pacijenata koji imaju ovu vrstu stanja. Kao i kod većine stanja ramena, povijest uključujući točan mehanizam ozljede treba se dokumentirati. Važno je imati na umu da iako su labralne patologije često uzrokovane prekomjernom uporabom, pacijent također može opisati jedan traumatski događaj. Fizikalni pregled također je vrlo važan u određivanju ispravne dijagnoze, međutim, fizikalni pregled ne bi se trebao koristiti izolirano jer literatura ne potvrđuje da se posebnim testovima može točno identificirati SLAP lezije. Opisani su brojni postupci kliničkih testova za otkrivanje SLAP lezije, ali postoje mnoge rasprave o tome koji je test najtočniji, a stručnjaci navode da je artroskopija i dalje najbolji način dijagnosticiranja same ozljede [28].



## 5.1. Speedov test

Pozitivan Speedov test sastoji se od boli izazvane u bicipitalnom žlijebu kada pacijent pokuša podignuti rame prema naprijed protiv otpora ispitivača; lakat je lagano flektiran, a podlaktica supinirana (slika 5.1). Osjetljivost je 32%, a specifičnost 75%.




*Slika 5.1 Speedov test*

Izvor: [https://www.youtube.com/watch?v=gbG\\_O9Gv8aQ](https://www.youtube.com/watch?v=gbG_O9Gv8aQ)

## 5.2. Uppercut test

Kod Uppercutovog testa (slika 5.2) zahvaćeno rame je u neutralnom položaju, lakat je savijen do 90°, podlaktica je supinirana, a pacijent stišće šaku. Ispitivač upućuje pacijenta da izvede boksački "aperkat" udarac dok stavlja svoju ruku preko pacijentove šake kako bi se odupro pokretu prema gore. Pozitivan test je bol ili bolno iskakanje preko prednjeg ramena blizu regije bicipitalnog žlijeba. Osjetljivost je 73%, a specifičnost: 78%.

# Upper Cut Test



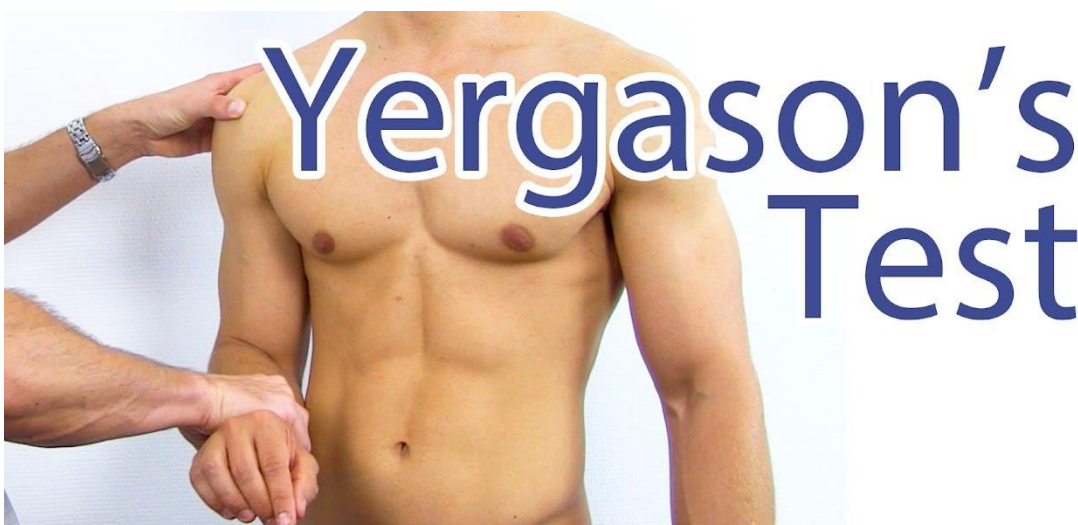## Assessment

*Slika 5.2 Uppercut test*

Izvor: <https://www.youtube.com/watch?v=G1JnCksdhLM>

### 5.3. Yergasonov test

Kod Yergasonova testa (slika 5.3) ruka je stabilizirana uz pacijentov trup, a lakat je flektiran do 90° s podlakticom u pronaciji. Ispitivač se ručno opire supinaciji dok je pacijent također rotirao ruku prema van protiv otpora. Pozitivan test se bilježi ako pacijent prijavi bol nad bicipitalnim žlijebom i/ili subluksaciju tetive duge glave bicepsa. Osjetljivost je 43%, a specifičnost 79%.



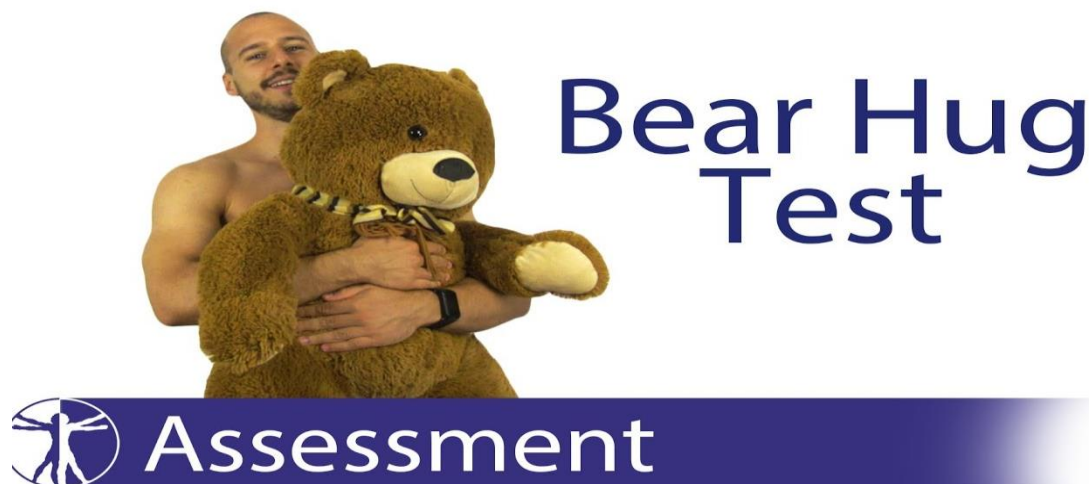## Assessment

*Slika 5.3 Yergasonov test*

Izvor: [https://www.youtube.com/watch?v=\\_Cjahul5yuI](https://www.youtube.com/watch?v=_Cjahul5yuI)

#### 5.4. Bear-Hug test

Kod Bear-Hug testa (slika 5.4) pacijent stavlja svoju ruku na kontralateralno rame u položaju "samozagrljaja". Dlan je na prednjoj strani kontralateralnog ramena, s laktom savijenim do 90°. Ispitivač primjenjuje okomitu vanjsku rotacijsku silu kako bi pokušao podići pacijentov rukohvat ramena. Pozitivan rezultat testa je kada pacijent ne može držati ruku na ramenu dok ispitivač primjenjuje vanjsku rotacijsku silu. Osjetljivost je 79%, a specifičnost 60%.

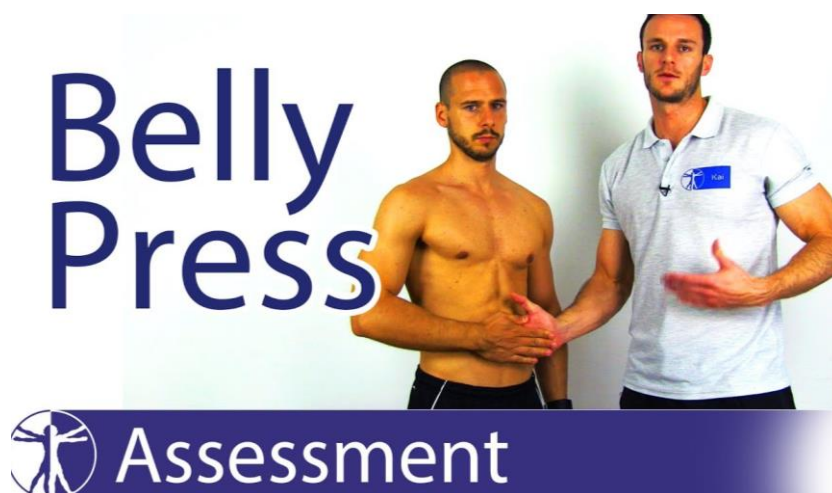

*Slika 5.4 Bear-Hug test*

Izvor: <https://www.youtube.com/watch?v=QubFD2rFlaA>

#### 5.5. Belly Press test

Kod Belly Press testa (slika 5.5) ispitivač ima ruku pacijenta na 90° fleksije lakta, a testiranje provodi tako da pacijent pritisne dlan svoje ruke uz trbuh, dovodeći lakat ispred ravnine trupa. Ispitivač u početku podupire lakat, a pozitivan test se javlja ako lakat ne zadrži ovaj položaj nakon što ispitivač ukloni potpornu silu. Osjetljivost je 31%, a specifičnost 85%.

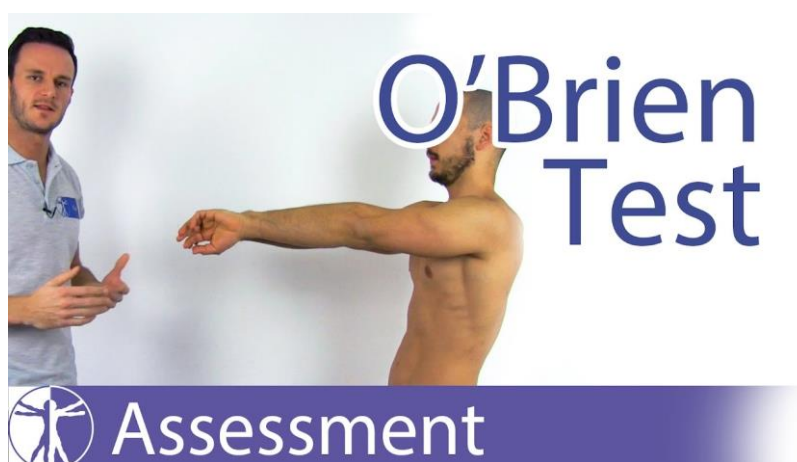

*Slika 5.5 Belly Press test*

Izvor: <https://www.youtube.com/watch?v=RDfStbLsj6Q>

## 5.6. O'Brien/ActiveCompression Test

Kod O'Brien testa (slika 5.6) pacijent stoji, a interesna ruka postavljena je na 90° fleksije prema naprijed, 10°adukcije i unutarnje rotacije tako da palac pokazuje prema podu. Ispitivač stavlja svoju ruku preko pacijentova lakta dok upućuje pacijenta da se odupre sili ispitivača prema dolje primijenjenoj na ruku. Ovaj se manevar ponavlja s pacijentovom rukom koja se zatim rotirana, tako da je dlan okrenut prema stropu. Pozitivan test je označen s boli koja se nalazi na liniji zgloba tijekom početnog manevara (palac prema dolje/unutarnja rotacija) u kombinaciji s prijavljenim poboljšanjem ili eliminacijom boli tijekom sljedećeg manevara (dlan prema gore/vanjska rotacija). Osjetljivost je 38%, a specifičnost izvedbe 61%.gore/vanjska rotacija).



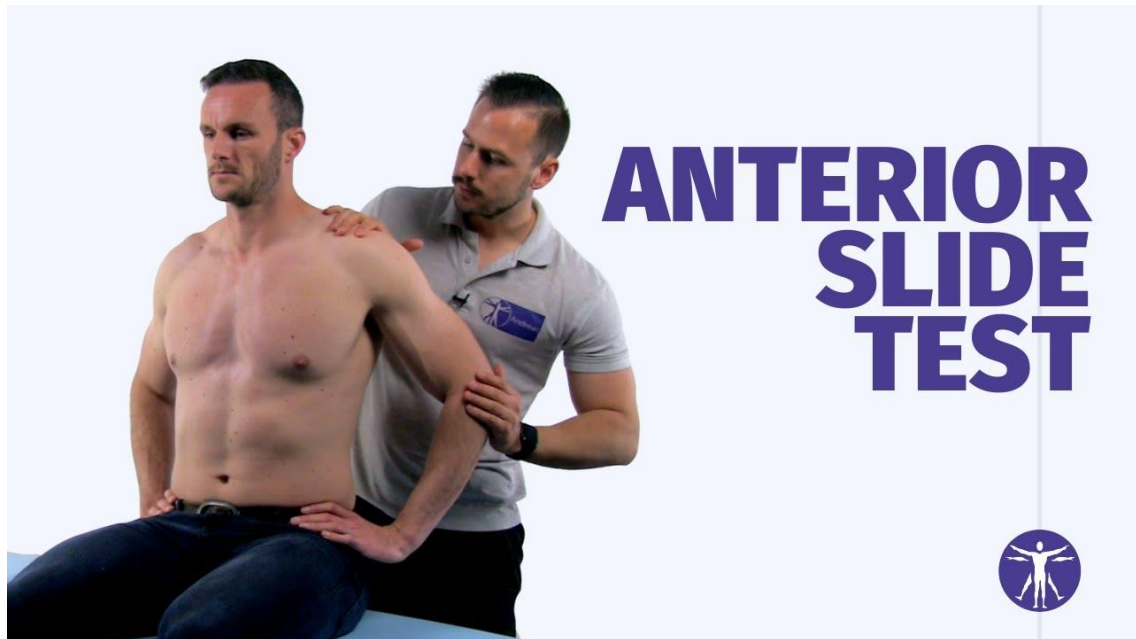*Slika 5.6 O'Brien test*

Izvor: <https://www.youtube.com/watch?v=qkDvVBi0gg8>

## 5.7. Anterior slide test

Kod Anterior slide testa (slika 5.7) pacijent stoji sa šakom zahvaćene ruke postavljenu na ipsilateralni kuk s palcem usmjerenim straga. Ispitivač stavlja jednu ruku na liniju zgloba ramena, a drugu ruku na lakat. Ispitivač tada primjenjuje aksijalno opterećenje u anterosuperiornom smjeru od lakta prema ramenu. Pozitivan test uključuje bol ili bolni klik na prednjoj ili stražnjoj liniji zgloba. Osjetljivost je 10%, a specifičnost 82%.



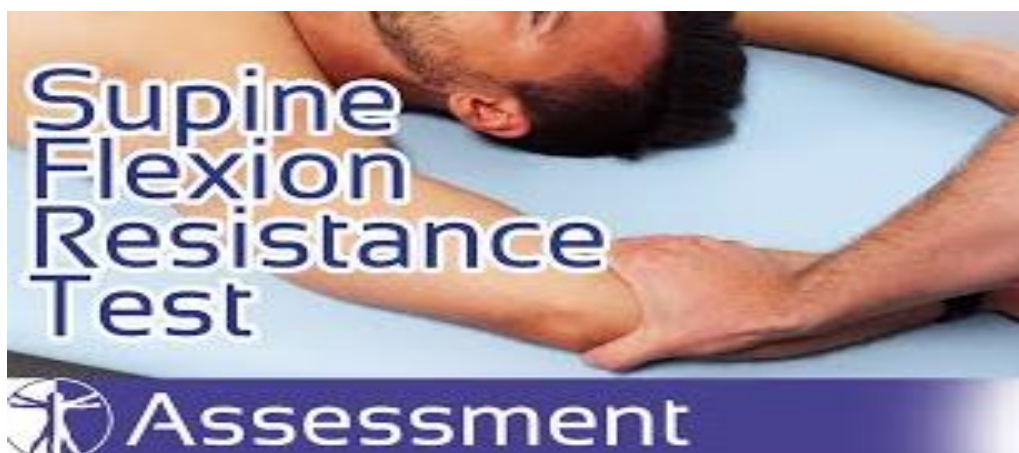

*Slika 5.7 Anterior slide test*

Izvor: <https://www.youtube.com/watch?v=nLRNiJfPIg>

## **5.8. Supine Resistance Test**

Kod Supine Resistance testa (slika 5.8) pacijent leži na leđima na stolu za pregled s rukama oslonjenima u punoj elevaciji s podlakticom i šakom oslonjenom na stol. Dlan je okrenut prema gore. Ispitivač zatim primjenjuje silu otpora prema dolje distalno od lakta dok traži od pacijenta da izvede pokret bacanja. Test je pozitivan samo ako izaziva bol duboko unutar ramenog zgloba ili na dorzalnoj strani ramena duž linije zgloba tijekom pokreta otpora. Izvođenje testa na nezahvaćenom ramenu ne bi trebalo izazvati bol [29]. Osjetljivost je 80%, a specifičnost je 69%.



*Slika 5.8 Supine Resistance Test*

Izvor: <https://www.youtube.com/watch?v=PzxPsFXcozs>

## 6. Konzervativno liječenje

Konzervativno liječenje je vrsta medicinskog liječenja definirano izbjegavanjem invazivnih mjera poput operacije, obično s namjerom očuvanja funkcije. Što raniji početak rehabilitacije je jako bitan, kako bi oporavak bio brz i uspješan. Konzervativno liječenje SLAP lezije često je neuspješno, posebno kada postoji komponenta nestabilnosti glenohumeralnog zgloba ili kad je još uz to prisutna ruptura rotatorne manšete. Međutim, može postojati i skupina pacijenata koji su podložni konzervativnom načinu liječenja. Početna faza konzervativnog liječenja sastoji se od prestanka aktivnosti, odnosno mirovanja, nakon čega slijedi fizikalna terapija, te uzimanje protuupalnih lijekova za smanjenje boli i upale. Nakon što se bol smiri, započinje se s fizikalnom terapijom koja je usmjerenu na oporavak, tj. na povrat normalnih kretnji ramena. Jačanje mišićne mase ramenog obruča je također ključno za uspostavljanje normalnog skapulotorakalnog pokreta. Čest je prekomjerni gubitak glenohumeralne unutarnje rotacije (engl. *Glenohumeral Internal Rotation*- GIRD) kod sportaša čiji su pokreti ruke česti iznad glave [30]. Iako nije jasno je li GIRD rizičan faktor za nastanak same SLAP lezije, ključni je aspekt u samoj rehabilitaciji. Upotrebom vježbi istezanja te vježbi za stabilizaciju lopatice, može se postići ponovni razvoj unutarnje rotacije te spriječiti patološki kontakt između tetive supraspinatusa i postero superiornog labruma. Pacijent na kraju prelazi u fazu jačanja koja uključuje trup, rotatornu manšetu i mišićnu masu lopatice. Kod sportaša, primjerice rukometaša, rugby igrača, bacača kugle, koplje itd., progresivni program, koji je usmjeren prema specifičnom sportu i samom položaju pacijenta, može se započeti nakon 3 mjeseca [31].

## 7. Operacijsko liječenje

Indikacije za samu operaciju SLAP lezije su pacijenti kojima nije uspjelo liječenje konzervativnim načinom[30]. U ovom sustavnom pregledu utvrdilo se da je povratak na razine sudjelovanja prije ozljede varijabilan, a puni povratak nije uvijek moguće postići nakon izoliranog popravka superiorne labralne šupljine ili popravka labralne šupljine u kombinaciji s debridmentom drugog mekog tkiva [32].

Pacijentu se daje opća anestezija, a u nekim slučajevima i lokalna. Ovi se zahvati obično izvode artroskopski kroz nekoliko manjih rezova u koje se umetnu kamera i sićušni kirurški instrumenti. Bilo da je kirurški pristup artroskopski ili otvoreni, postoje brojni načini za popravak oštećenja labruma. Tehnika koja se koristi možda neće biti određena dok kirurg ne vidi o kojem tipu ozljede je riječ. Kod tipa I potrebno je učiniti debridement labruma. Kod tipa II se fiksira labrum i hvatište duge glave bicepsa. Kod tipa III prebačeni se dio labruma u zglob resecira. Kod tipa IV i kod mlađih osoba treba nastojati rekonstruirati kompleks biceps-labrum dok se kod starijih osoba učini resekcija i primarna tenodeza bicepsa.

Trajanje same operacije traje otprilike 90 minuta. Dok se sama operacije smatra sigurnom procedurom s vrlo malom učestalošću komplikacija, postoje mogući rizici koji uključuju infekciju, krvarenje, krvne ugruške, ukočenost ramena, ozljedu živaca ili krvnih žila itd. Također postoji rizik da pacijent ima nekakvu reakciju na anesteziju. Pacijenti mogu osjetiti bol i blagu oteklinu nakon operacije. Lijekovi se propisuju za bol, led se nanosi kako bi se ublažila oteklina. Koristi se ortoza koja služi za zaštitu ruke tijekom početne faze zacjeljivanja. Fizikalna terapija je vrlo učinkovita u poboljšanju fleksibilnosti i vraćanju snage zahvaćenog ramena. Većina pacijenata može se vratiti sjedilačkim poslovima nakon nekoliko tjedana, ali sve ovisi o težini oštećenja i napretku pacijenta tokom oporavka. Sport i druge tjelesne aktivnosti obično se mogu nastaviti unutar četiri do osam mjeseci nakon operacije [30].

Ortopedi su zaduženi za utvrđivanje jesu li očita patološka stanja ramena klinički važna. Odluka da se preporuči ili ne preporuči kirurška intervencija ovisi o informacijama dobivenim iz subjektivne anamneze i objektivnog testiranja, kao i o ciljevima i očekivanjima bolesnika. Međutim, primijetili smo da je vjerojatnost povratka na razine sudjelovanja prije ozljede nedosljedna u svim studijama, što ukazuje da bi kliničarima bilo teško voditi predoperativne razgovore usmjerene na stopu povratka aktivnosti sa svojim pacijentima.

Operativni uvjeti za povratak na punu razinu sudjelovanja prije ozljede nakon izoliranog popravka superiorne labralne šupljine favorizirali su sportaše; međutim, neki sportaši znani kao „bacači“, vratili su se na punu razinu prije ozljede. Ovo opažanje sugerira da je neka vrsta povratka moguća, bilo u punom ili ograničenom kapacitetu, za neke sportaše nakon popravka,

iako točna tehnika popravka nije standardizirana. Međutim, samo je 1 studija pokazala povezanost, pri čemu su istraživači otkrili da je kod sportaša primjerice nogometaša, rugby igrača čak 5,8 puta veća vjerojatnost da će se vratiti punoj aktivnosti nakon operacije labruma.

Kako bi se detaljnije ispitalo zašto su veći izgledi za povratak na sudjelovanje nastupili kod više kirurških zahvata, identificirana su 3 moguća objašnjenja: nejednake veličine grupa, kirurški detalji i klinička iskustva.

Prvo, identificirane su nejednake veličine skupina unutar i između ispitivanja izoliranog popravka i ispitivanja koja su uključivala istovremeno debridement (iz kojih se mogu izračunati izgledi). Istodobna ispitivanja debridementa imala su u prosjeku 8,5 više bolesnika u skupini vrhunskih sportaša nego u istim skupinama bolesnika u studijama izoliranog popravka. Povećan broj bolesnika koji su bili podvrgnuti popravku rada uz istovremeni debridement povećao je izgleda za uspješan povratak, što bi moglo objasniti zašto su izgledi za potpuni povratak veći nakon zahvata koji je uključivao liječenje više tkiva. S druge strane, drugi podaci su pokazali 28 puta veću mogućnost povratka u punopravno djelovanje nakon izoliranog popravka rada nego nakon istodobnih postupaka. Međutim, u tom je ispitivanju dvostruko više bolesnika bilo u izoliranoj superiornoj skupini za popravak rada te se relativno malo bolesnika nije vratilo na punu aktivnost, što je moglo značiti razliku u promatranju između tih postupaka.

Drugo, klinički podaci, uključujući anatomska razmatranja (npr. težina ozljede, integritet tkiva), kirurška razmatranja (plasman i količina hardvera, količina osiromašenog tkiva), individualne razlike u bolesnika i pojedinosti o postoperativnoj rehabilitaciji, nisu bili prijavljeni ili su bili ograničeni opisom. Nedostatak konzistentnih podataka među studijama možda je ograničio mogućnost donošenja točnih zaključaka o povratku na aktivnost nakon vrhunskog popravka rada.

Treće, razlike u iskustvima i vještinama klinika nisu standardizirane niti mjerljive. Liječnici se ne slažu na univerzalan način kako optimalno popraviti superiorne labralne ozljede, što upućuje na zaključak da optimalna metoda liječenja patoloških stanja u simptomatskom vrhuncu sportaša nije u potpunosti razumljiva [31].

Postoji i jedno istraživanje, čija je tema odnosno objekt istraživanja usporedba dana bolovanja i procjena prediktora povratka na posao nakon operacije ramena, a dopust je dobiven iz nacionalnih registara za posljednju godinu prije i 2 godine nakon operacije. Ukupan i broj dana uzetog bolovanja vezanog uz rame dobiven je primjenom međunarodnih dijagnostičkih kodova. Primijenili su pristup razlike u razlici za usporedbu razlika u promjeni srednjih radnih dana na bolovanju između skupina tijekom vremena, logističke regresije unatrag i lasso regresije za procjenu prediktora. Prosječan ukupni broj radnih dana na bolovanju tijekom 2 godine nakon operacije iznosio je 148 (raspon 0-460) dana. Više od 80% dana bolovanja uzelo je 22%



bolesnika. Dani bolovanja klasificirani kao rameni činili su 80% ukupnog iznosa. U sve tri terapijske skupine, srednji ukupni broj dana bolovanja udvostručio se godinu nakon operacije. Kirurški zahvat i popravak labruma imali su manje dana postoperativne odsutnosti bolesti u usporedbi s tenodezom bicepsa, ali razlike nisu bile značajne ako su prilagođene za dane bolovanja godinu prije operacije [30].

## **7.1. Rehabilitacijske smjernice nakon kirurškog liječenja SLAP lezije**

Specifični program rehabilitacije nakon kirurške intervencije koja uključuje gornji glenoidni labrum ovisi o ozbiljnosti patologije i trebao bi posebno odgovarati vrsti SLAP lezije, točnom kirurškom zahvatu koji je izveden (debridman ili popravak) i drugim mogućim popratnim postupcima koji se izvode zbog temeljna nestabilnost glenohumeralnog zgloba koja je često prisutna. Proces rehabilitacije treba individualizirati prema mnogim varijablama i potrebama povezanim sa svakim pacijentom. Općenito, naglasak bi trebao biti stavljen na obnavljanje i poboljšanje dinamičke stabilnosti glenohumeralnog zgloba, dok se u isto vrijeme osigurava da se nepovoljna opterećenja ne primjenjuju na tkivo koje cijeli.

Prije rehabilitacije, autori smatraju da je prijeko potrebno obaviti temeljit subjektivni i klinički pregled kako bi se utvrdio točan mehanizam i priroda labralne patologije. Za pacijente koji su zadobili SLAP leziju zbog kompresivne ozljede, kao što je pad na ispruženu ruku, treba izbjegavati vježbe s utezima kako bi se smanjila kompresija na gornji labrum. Pacijenti s traksijskim ozljedama trebaju izbjegavati teške otporne ili pretjerane ekscentrične kontrakcije bicepsa. Nadalje, pacijenti s peel-back lezijama, kao što su sportaši koji koriste pokrete rukama iznad glave, trebaju izbjegavati prekomjerne količine vanjske rotacije ramena dok SLAP lezija zacjeljuje. Stoga je mehanizam ozljede važan čimbenik za individualnu procjenu pri određivanju odgovarajućih rehabilitacijskih smjernica za svakog pacijenta [31].

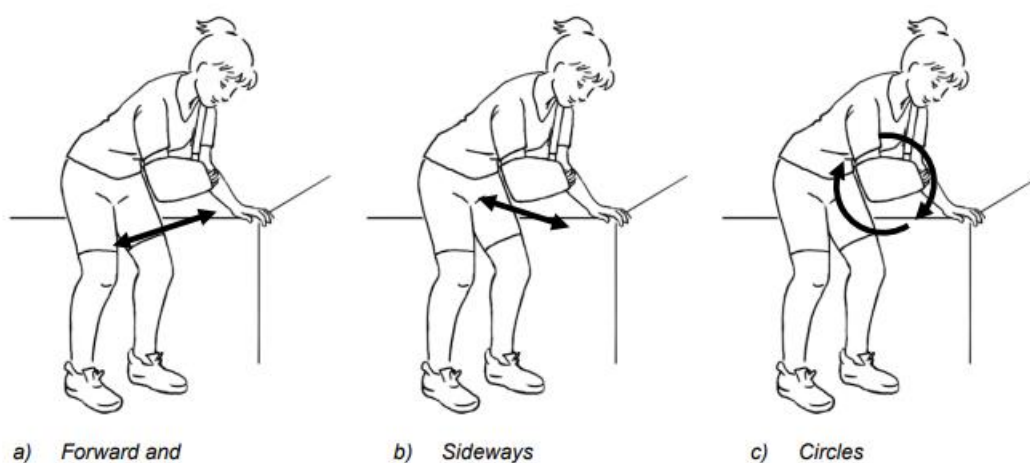
Što se tiče postoperativnog dijela rehabilitacije, izuzetno je važno zaštititi tetivno-labralni kompleks tijekom 6 tjedana kako bi se omogućilo odgovarajuće zacjeljivanje. Ovaj protokol je podijeljen u faze. Svaka faza može malo varirati ovisno o pojedinom pacijentu i posebnim okolnostima.

Fizikalnu terapiju treba započeti u prvom tjednu nakon operacije [32].

U prvoj fazi postoperativne rehabilitacije, u periodu od prvog do trećeg tjedna, ciljevi rehabilitacije su cijeljenje tkiva, ublažavanje boli i otekline. Ortoza se nosi tijekom cijeloga dana i noći. Led se preporuča 4 puta na dan. Ne dopušta se odguravanje i nošenje predmeta u

operiranoj ruci [33]. Osjetljivost aksilarnog živca česta je pojava [34]. Pasivan pokret nadlaktice je 70° fleksija, 40° abdukcija, 0° vanjska rotacija, 0° ekstenzija.

Pendularne vježbe (slika 7.1) koriste se za facilitaciju pasivnog opsega pokreta ramena i za ovaj tip vježbe nije potrebna mišićna kontrakcija. Ove vježbe izvode se dan nakon operacije. Ortoza se ne smije skidati. Vježbe se izvode tri do pet puta na dan. Način izvođenja je takav, da se zdravom rukom osloni na stol ili stolicu. Bolnu ruku se opusti te pusti da visi ravno prema dolje. Polako se zatim počinje zamahivati opuštenom rukom pomičući tijelo. Pusti se da gravitacija lagano njiše ruku u smjeru naprijed-nazad, lijevo-desno i u krug u smjeru kazaljke na satu i obrnuto [35].



Slika 7.1 Pendularne vježbe

Izvor: file:///C:/Users/user/Downloads/SLAP%20Labral%20Repair%20Protocol%20(3).pdf

Uz gore navedenu vježbu, potrebne su još vježbe za lopaticu, aktivne vježbe šake uz otpor, vježbe posture te kondicione vježbe [36].

U fazi od trećeg do šestog tjedna, ortoza se ne nosi tijekom dana, pokret nadlaktice je ograničen 90° fleksija, 20° vanjska rotacija. Pasivni i asistirani pokret po toleranciji unutar zadanog opsega pokreta. Ruka se ne podiže iznad razine ramena. Ne smije se odgurivati ništa teže od 2 kilograma. Izvode se vježbe za jačanje muskulature rotatorne manšete.

U fazi od šestog do dvanaestog tjedna asistirani i aktivni pokret fleksije nadlaktice po toleranciji s ciljem punog opsega pokreta. Postupno se povećava pasivni pokret vanjske rotacije do 60°, abdukcije 70°. Izvode se vježbe otvorenog i zatvorenog kinetičkog lanca. Aktivnim pokretom utječemo na kvalitetu pokreta u zadanim okvirima. Preporuča se terapija PNF.

U fazi od dvanaestog tjedna pa nadalje, nema ograničenja pokreta, progresija pokreta je u svim ravninama i vježbama snage. Pacijenti se vraćaju aktivnostima svakodnevnog načina života. Što se tiče sportskih aktivnosti, s četiri mjeseca su laganiji treninzi, a nakon šestog mjeseca bi trebao biti potpuni povratak sportu [34].

## 8. Zaključak

SLAP lezije mogu biti izvor boli i onesposobljenosti pacijenata, osobito tijekom aktivnosti kod kojih se koristi pokret ruke iznad glave. Dijagnosticiranje SLAP lezije ostaje izazov za kliničare koji liječe poremećaje ramena. Od kliničkog pregleda do samog otkrivenja SLAP lezije, kliničarima zna biti vrlo teško zbog prisutnosti popratne patologije. Opisan je širok izbor kliničkih testova koji bi pomogli u dijagnosticiranju prisutnosti SLAP lezija te je važno koristiti više testova, a ne samo jedan. Sveobuhvatan pristup, uključujući i temeljit povijesni i fizikalni pregled, standardna radiografija ramena i često, magnetska rezonanca će najvjerojatnije omogućiti kliničaru uspješnost dijagnosticiranja ovoga stanja. Kirurška intervencija često je najuspješnija opcija za pacijenta sa SLAP-om lezijom koji se želi vratiti na optimalnu funkciju. Rehabilitacija stavlja naglasak na postupno vraćanje ROM-a, snage i dinamičke stabilnosti glenohumeralnog zgloba uz kontrolu sila na labrum koji zacjeljuje. Cilj je da se pacijent što brže i sigurnije vrati punim funkcionalnim aktivnostima.

## Literatura

- [1] H. Mokrović, G. Gulan, Z. Jotanović, M. Dragičević: Bolno rame, Zagreb, 2009, Vol. 45, str. 332-337
- [2] Informativno glasilo Hrvatskog zbora fizioterapeuta, Zagreb, 2005., dostupno na: [http://www.hzf.hr/src/assets/fizioinfo/Fizioinfo1\\_2005.pdf](http://www.hzf.hr/src/assets/fizioinfo/Fizioinfo1_2005.pdf), (24.10.2022)
- [3] Bones&Joints of the Shoulder, dostupno na: <https://www.shoulderdoc.co.uk/article/1177>, (24.10.2022)
- [4] N. Joe, J. Goffin: Scapula, 2022, dostupno na: <https://www.kenhub.com/en/library/anatomy/scapula>, (24.10.2022)
- [5] L. Andrew, L. Martin: Clavicle, 2022, dostupno na: <https://www.kenhub.com/en/library/anatomy/the-clavicle>, (24.10.2022)
- [6] O. Charlotte: Humerus, 2022, dostupno na: <https://www.kenhub.com/en/library/anatomy/the-humerus>, (24.10.2022)
- [7] A. Kenneth, M. Andrew, K. John: Anatomy, Shoulder and Upper Limb, Shoulder Muscles. Stat Pearls Publishing, 2021.
- [8] S. Francesca, B. Bracken: Anatomy, Thorax, Pectoralis Major, 2022
- [9] K.W. Lee, Y.J. Choi, H.J. Lee, Y.C. Gil, H.J. Kim, T. Tansatit, K.S. Hu: Classification of unusual insertion of the pectoralis minor muscle, 2018, Vol. 40(12), str. 1357-1361
- [10] W. Dan: Subclavius Muscle: Origin, Insertion & Nerve, 2017, dostupno na: <https://study.com>, (25.10.2022)
- [11] A. Elzanie, M. Varacallo: Anatomy, Shoulder and Upper Limb, Deltoid Muscle, Stat Pearls Publishing, 2022.
- [12] A. Elzanie, M. Varacallo: Anatomy, Shoulder and Upper Limb, Deltoid Muscle, Stat Pearls Publishing, 2022.
- [13] A. Larionov, P. Yotovski: Innervation of the clavicular part of the deltoid muscle by the lateral pectoral nerve, Clin Anat, 2020, Vol. 33, str. 1152-1158.
- [14] S.H. Jenö, A. Munjal, G.S. Schindler: Anatomy, Shoulder and Upper Limb, Arm Supraspinatus Muscle, Stat Pearls Publishing, 2021.
- [15] J.M. Williams, M.A. Sinkler, W. Obremskey: Anatomy, Shoulder and Upper Limb, Infraspinatus Muscle, Stat Pearls Publishing, 2021.
- [16] P. Juneja, J.B. Hubbard: Anatomy, Shoulder and Upper Limb, Arm Teres Minor Muscle, Stat Pearls Publishing, 2022.

- [17] A. Syros, M.G. Rizzo: Anatomy, Shoulder and Upper Limb, Teres Major Muscle, StatPearls Publishing, 2022.
- [18] S.H. Jenö, M. Varacallo: Anatomy, Back, Latissimus Dorsi, StatPearls Publishing, 2022.
- [19] K.N. Josip. M. Antal: Anatomija čovjeka, Zagreb, Medicinska naklada, 2009.
- [20] A. Antal: Smrznuto rame, Završni rad, Medicinski fakultet, 2018.
- [21] P. Venus, V. Mathieu, N. B. Abburi, MC. Chelsea, J. Kim, A. Vidya, K. Claire i drugi: Scapulohumeral Rhythm, dostupno na: [https://www.physio-pedia.com/Scapulohumeral\\_Rhythm](https://www.physio-pedia.com/Scapulohumeral_Rhythm), (25.10.2022)
- [22] N. Kozono, N. Takeuchi, T. Okada, S. Hamai, H. Higaki, T. Shimoto, S. Ikebe, H. Gondo, T. Senju, Y. Nakashima: Dynamics of scapulohumeral rhythm: Comparison between healthy shoulders and those with large or massive rotator cuff tear, Hong Kong, 2020.
- [23] P. Venus, V. Mathieu, N. B. Abburi, MC. Chelsea, J. Kim, A. Vidya, K. Claire i drugi: Scapulohumeral Rhythm, dostupno na: [https://www.physio-pedia.com/Scapulohumeral\\_Rhythm](https://www.physio-pedia.com/Scapulohumeral_Rhythm), (25.10.2022)
- [24] P.R. Camargo PR, D.A. Neumann: Kinesiological considerations for targeting activation of scapulothoracic muscles - part 2: trapezius, Braz J Phys Ther, 2019, Vol. 23(6), str. 467-475
- [25] Poliklinika Ribnjak, Slap ozljeda, dostupno na: <https://www.poliklinikaribnjak.hr/ortopedija/slap-ozljeda/>, (25.10.2022)
- [26] G. Scott: SLAP/Labral Lesion, dostupno na: <https://www.poliklinikaribnjak.hr/ortopedija/slap-ozljeda/>, (25.10.2022)
- [27] M. Varacallo, D.C. Tapscott, S.D. Mair: Superior Labrum Anterior Posterior Lesions, StatPearls Publishing, 2022.
- [28] D.C. Christopher: SLAP Lesions: An Update on Recognition and Treatment, Journal of Orthopaedic & Sports Physical Therapy, 2009.
- [29] N. Aydin, E. Sirin, A. Arya: Superior labrum anterior to posterior lesion of the shoulder: Diagnosis and arthroscopic management, World J Orthop, 2014, Vol. 5(3), str. 344-350
- [30] MedDiagnostics Rehab of South Florida and Dr. Leonardo Interactive Web Services, LLC., SLAP Lesion Repair
- [31] K.E. Wilk, L.C. Macrina, E.L. Cain, J.R. Dugas, J.R. Andrews: The recognition and treatment of superior labral (slap) lesions in the overhead athlete, Int J Sports Phys Ther, 2013, Vol. 8(5), str. 579-600
- [32] S. Kristin, P. Venugopal: SLAP Lesion, dostupno na: [https://www.physio-pedia.com/index.php?title=SLAP\\_Lesion&veaction=edit&section=3](https://www.physio-pedia.com/index.php?title=SLAP_Lesion&veaction=edit&section=3), (25.10.2022)

- [33] K. Robert, M.D. Fullick: SLAP Lesion Repair Rehabilitation Protocol, dostupno na: <https://www.robertfullickmd.com/pdf/slap-repair.pdf>, (25.10.2022)
- [34] B. Andrew: SLAP Labral Repair, ORTH03.10B, Department of Orthopaedic Surgery, 2021.
- [35] Rehabilitation Guidelines For SLAP Lesion Repair, University of sports medicine.
- [36] Rehabilitation Protocol for SLAP Repair-Type II, Massachusetts General Brigham Sports Medicine, dostupno na: <https://www.massgeneral.org/assets/mgh/pdf/orthopaedics/sports-medicine/physical-therapy/rehabilitation-protocol-for-slap-type-ii.pdf>, (25.10.2022)

## Popis slika i tablica

### Popis slika:

|   |    |
|---|----|
| Slika 2.1 Pogled na kosti ramena s prednje strane .....   | 3  |
| Slika 2.2 Pogled na kosti ramena sa stražnje strane ..... | 4  |
| Slika 2.3 Zglobovi ramena.....                            | 4  |
| Slika 4.1 Četiri tipa SLAP lezije .....                   | 12 |
| Slika 5.1 Speedov test.....                               | 14 |
| Slika 5.2 Upper-cut test.....                             | 15 |
| Slika 5.3 Yergasonov test .....                           | 15 |
| Slika 5.4 Bear-Hug test.....                              | 16 |
| Slika 5.5 Belly Press test .....                          | 16 |
| Slika 5.6 O'Brien test .....                              | 17 |
| Slika 5.7 Anterior slide test .....                       | 18 |
| Slika 5.8 Supine Resistance Test .....                    | 18 |
| Slika 7.1 Pendularne vježbe.....                          | 23 |

### Popis tablica:

|  |   |
|--|---|
| Tablica 3.1 Opseg pokreta u ramenu .....             | 9 |
| Tablica 3.2 Funkcionalni opseg pokreta u ramenu..... | 9 |



**IZJAVA O AUTORSTVU**  
**I**  
**SUGLASNOST ZA JAVNU OBJAVU**

Završni/diplomski rad isključivo je autorsko djelo studenta koji je isti izradio te student odgovara za istinitost, izvornost i ispravnost teksta rada. U radu se ne smiju koristiti dijelovi tuđih radova (knjiga, članaka, doktorskih disertacija, magistarskih radova, izvora s interneta, i drugih izvora) bez navođenja izvora i autora navedenih radova. Svi dijelovi tuđih radova moraju biti pravilno navedeni i citirani. Dijelovi tuđih radova koji nisu pravilno citirani, smatraju se plagijatom, odnosno nezakonitim prisvajanjem tuđeg znanstvenog ili stručnoga rada. Sukladno navedenom studenti su dužni potpisati izjavu o autorstvu rada.

Ja, Ivana Bumber (ime i prezime) pod punom moralnom, materijalnom i kaznenom odgovornošću, izjavljujem da sam isključivi autor/ica završnog/diplomskog (obrisati nepotrebno) rada pod naslovom SLAP lezija - Superior Labrum Anterior To Posterior (upisati naslov) te da u navedenom radu nisu na nedozvoljeni način (bez pravilnog citiranja) korišteni dijelovi tuđih radova.

Student/ica:  
(upisati ime i prezime)

Ivana Bumber

(vlastoručni potpis)

*Bumber*

Sukladno Zakonu o znanstvenoj djelatnosti i visokom obrazovanju završne/diplomske radove sveučilišta su dužna trajno objaviti na javnoj internetskoj bazi sveučilišne knjižnice u sastavu sveučilišta te kopirati u javnu internetsku bazu završnih/diplomskih radova Nacionalne i sveučilišne knjižnice. Završni radovi istovrsnih umjetničkih studija koji se realiziraju kroz umjetnička ostvarenja objavljuju se na odgovarajući način.

Ja, Ivana Bumber (ime i prezime) neopozivo izjavljujem da sam suglasan/na s javnom objavom završnog/diplomskog (obrisati nepotrebno) rada pod naslovom SLAP lezija - Superior Labrum Anterior To Posterior (upisati naslov) čiji sam autor/ica.

Student/ica:  
(upisati ime i prezime)

Ivana Bumber

(vlastoručni potpis)

*Bumber*