

# Rehabilitacija i fizioterapijski pristup nakon ozljede prednjeg križnog ligamenta

---

Rabuzin, Klaudija

Undergraduate thesis / Završni rad

2023

Degree Grantor / Ustanova koja je dodijelila akademski / stručni stupanj: **University North / Sveučilište Sjever**

Permanent link / Trajna poveznica: <https://um.nsk.hr/um:nbn:hr:122:302150>

Rights / Prava: [In copyright](#) / [Zaštićeno autorskim pravom.](#)

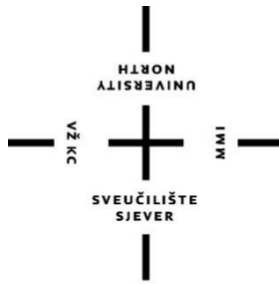Download date / Datum preuzimanja: **2024-08-13**



Repository / Repozitorij:

[University North Digital Repository](#)





**Sveučilište  
Sjever**

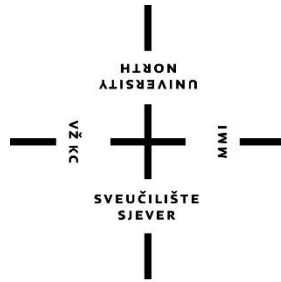
**Završni rad br. 204/FIZ/2023**

**Rehabilitacija i fizioterapijski pristup nakon ozljede  
prednjeg križnog ligamenta**

**Klaudija Rabuzin, 0336046453**

Varaždin, srpanj 2023. godine





# Sveučilište Sjever

Fizioterapija

Završni rad br. 204/FIZ/2023

## Rehabilitacija i fizioterapijski pristup nakon ozljede prednjeg križnog ligamenta

**Student**

Klaudija Rabuzin, 0336046453

**Mentor**

Anica Kuzmić, mag. physioth.

Varaždin, srpanj 2023. godine

# Prijava završnog rada

## Definiranje teme završnog rada i povjerenstva

ODJEL	Odjel za fizioterapiju		
STUDIJ	preddiplomski stručni studij Fizioterapija		
PRISTUPNIK	Klaudija Rabuzin	JMBAG	0336046453
DATUM	07.06.2023.	KOLEGIJ	Fizioterapija u traumatologiji
NASLOV RADA	Rehabilitacija i fizioterapijski pristup nakon ozljede prednjeg križnog ligamenta		

NASLOV RADA NA ENGL. JEZIKU: Rehabilitation and physiotherapy approach after anterior cruciate ligament injury

MENTOR	Anica Kuzmić, mag.physioth.	ZVANJE	predavač
ČLANOVI POVJERENSTVA	1. Nikolina Zaplatić Degač, pred., predsjednik		
	2. Anica Kuzmić, pred., mentor		
	3. Marko Bodrožić, pred., član		
	4. dr.sc. Pavao Vlahek, zamjenski član		
	5. _____		


## Zadatak završnog rada

BRD	204/FIZ/2023
OPIS	<p>Zglob koljena u ljudskom tijelu jedan je od najvećih i najsloženijih zglobova. U koljenu se izvode kretne fleksije i ekstenzije, a u manjoj mjeri su moguće i rotacije. Pokrete u zglobu koljena omogućuju aktivni i pasivni stabilizatori. Zbog anatomske složenosti zglob koljena je najčešće podložan ozljedama. Jedna od najčešćih ozljeda je ruptura prednjeg križnog ligamenta. Kod navedene ozljede potrebno je obratiti pažnju na eventualne udružene ozljede okolnih mekih struktura. Poznati su razni mehanizmi nastanka ruptur, a najčešće se radi o situacijama pri kojima koljeno dobije udarac sa strane, tijekom naglog zaustavljanja uz rotaciju gornjeg dijela tijela u odnosu na potkoljenu ili prilikom doskoka. Dijagnostika započinje uzimanjem anamnestičkih podataka nakon čega slijedi detaljan klinički pregled uz korištenje kliničkih testova kao što su: test prednje ladice, varus i valgus stres test, Lachman test, a kao konačna potvrda magnetska rezonanca ili artroskopija. Liječenje može biti konzervativno ili operacijski. Artroskopska metoda rekonstrukcije prednjeg križnog ligamenta predstavlja standard u operacijskom liječenju. Od presudne važnosti je dobra suradnja između pacijenta i svih članova rehabilitacijskog tima u kojem sudjeluje i fizioterapeut. Osnovni ciljevi u rehabilitaciji i fizioterapijskom pristupu usmjereni su na povratak funkcionalnog statusa pacijenta u sve njegove aktivnosti. Od fizioterapijskih postupaka se uz terapijsko vježbanje primjenjuje krioterapija, hidroterapijski postupci, elektroterapijski postupci, postizometrička relaksacija, vježbe propriocepcije i metoda kinesio tapinga.</p>

ZADATAK URUČEN

12.06.2023.

POTPIS MENTORA



## **ZAHVALA**

*Na početku svog završnog rada, htjela bih se zahvaliti svima onima koji su mi bili podrška i motivacija u procesu pisanja i izrade ovog završnog rada. Kao prvo veliko hvala mojoj mentorici Anici Kuzmić, mag. physioth., na pruženoj podršci, pomaganju i usmjeravanju u pisanju ovog završnog rada. Dugujem joj i veliko hvala na pruženom znanju kroz sve tri godine moga studija. Hvala svim profesorima i kolegama koji su učinili moje studiranje jednim lijepim i pozitivnim periodom života. Također, dugujem veliko hvala cijeloj Svojoj Obitelji i svom dečku na neizmjernoj podršci i motivaciji kroz ove tri godine moga obrazovanja.*

*Klaudija Rabuzin*

## SAŽETAK

Zglob koljena u ljudskom tijelu jedan je od najvećih i najsloženijih zglobova. Sastoji se od konveksnog i konkavnog zglobnog tijela. Konveksno zglobno tijelo čine kondili femura, dok konkavno zglobno tijelo čine kondili tibije. S prednje strane koljena postavljena je kost iver. U koljenu se izvode kretnje fleksije i ekstenzije, a u manjoj mjeri su moguće i rotacije. Pokrete u zglobu koljena omogućuju aktivni i pasivni stabilizatori. Aktivni stabilizatori koljena su mišići od kojih je najvažniji četveroglavi bedreni mišić s prednje strane i grupa mišića sa stražnje strane te grupa mišića adduktora s unutarnje strane koljena. Pasivni stabilizatori su ligamenti, a najvažniji su prednji i stražnji ukriženi ligamenti te unutarnji i vanjski kolateralni ligamenti. Zbog anatomske složenosti zglob koljena je najčešće podložan ozljedama koje mogu biti vrlo komplicirane. Jedna od najčešćih ozljeda je ruptura prednjeg križnog ligamenta. Kod navedene ozljede potrebno je obratiti pažnju na eventualne udružene ozljede okolnih mekih struktura. Ozljeda je nešto češća kod mladih i aktivnih osoba, a posebno sportaša. Poznati su razni mehanizmi nastanka ruptуре, a najčešće se radi o situacijama pri kojima koljeno dobije udarac sa strane, tijekom naglog zaustavljanja uz rotaciju gornjeg dijela tijela u odnosu na potkoljenicu ili prilikom doskoka. Dijagnostika započinje uzimanjem anamnestičkih podataka nakon čega slijedi detaljan klinički pregled pri kojem se najčešće koriste klinički testovi kao što su: test prednje ladice, varus i valgus stres test, Lachman test, a kao konačna potvrda magnetska rezonanca ili artroskopija. Liječenje može biti konzervativno ili operacijski koje se najčešće provodi kod aktivnih sportaša. Artroskopska metoda rekonstrukcije prednjeg križnog ligamenta predstavlja standard u operacijskom liječenju. Nakon zbrinjavanja ozljede, provodi se rehabilitacija kao vrlo kompleksan i dugotrajan proces. Od presudne važnosti je dobra suradnja između pacijenta i svih članova rehabilitacijskog tima u kojem sudjeluje i fizioterapeut. Ako je predviđeno operacijsko liječenje, potrebna je prijeoperacijska rehabilitacija s ciljem postizanja bržeg i boljeg oporavka nakon operacijskog zahvata. Osnovni ciljevi u rehabilitaciji i fizioterapijskom pristupu usmjereni su na povratak funkcionalnog statusa pacijenta u sve njegove aktivnosti prije ozljede. Od fizioterapijskih postupaka se uz terapijsko vježbanje primjenjuje krioterapija, hidroterapijski postupci, elektroterapijski postupci, postizometrička relaksacija, vježbe propriocepcije i metoda kinesio tapinga.

**Ključne riječi:** ruptura, prednji križni ligament, rehabilitacija, fizioterapija

## **ABSTRACT**

The knee joint is one of the largest and most complex joints in the human body. It consists of a convex and concave joint body. The convex articular body is formed by the condyles of the femur, while the concave articular body is formed by the condyles of the tibia. A piece of bone is placed on the front of the knee. Flexion and extension movements are performed in the knee, and to a lesser extent, rotations are also possible. Movements in the knee joint are enabled by active and passive stabilizers. Active stabilizers of the knee are the muscles, the most important of which is the quadriceps muscle on the front, a group of muscles on the back and a group of adductor muscles on the inside of the knee. Passive stabilizers are ligaments, and the most important are the anterior and posterior cruciate ligaments and the internal and external collateral ligaments. Due to its anatomical complexity, the knee joint is most often subject to injuries that can be very complicated. One of the most common injuries is the rupture of the anterior cruciate ligament. With the mentioned injury, it is necessary to pay attention to possible combined injuries of the surrounding soft structures. The injury is somewhat more common in young and active people, especially in athletes. Different mechanisms of rupture are known, and the most common situations are when the knee receives a blow from the side, during a sudden stop with rotation of the upper body around the lower leg, or during landing. Diagnostics begins with taking anamnestic data, followed by a detailed clinical examination during which clinical tests such as the front drawer test, varus and valgus stress test, Lachman test are used, and magnetic resonance or arthroscopy are used as a final confirmation. Treatment can be conservative or surgical, which is most often performed in active athletes. The arthroscopic method of anterior cruciate ligament reconstruction is the standard in surgical treatment. After the repair of the injury, rehabilitation is carried out as a very complex and long-term process. Good cooperation between the patient and all members of the rehabilitation team, including the physiotherapist, is of crucial importance. If surgical treatment is planned, preoperative rehabilitation is necessary to achieve faster and better recovery after surgery. The main goals of the rehabilitation and physiotherapy approach are aimed at restoring the functional state of the patient in all his activities before the injury. Physiotherapy procedures include cryotherapy, hydrotherapy procedures, electrotherapy procedures, postisometric relaxation, proprioception exercises and the kinesio taping method.

**Keywords:** rupture, anterior cruciate ligament, rehabilitation, physiotherapy



## **Popis korištenih kratica**

**m.** – musculus

**n.** – nervus

**lig.** – ligamentum

**LCA-** ligamentum cruciatum anterius

# SADRŽAJ

1. UVOD.....	1
2. ANATOMIJA .....	2
2.1. Koštani sustav.....	2
2.2. Mišićni sustav .....	2
2.3. Pasivni stabilizatori zgloba koljena .....	4
2.4. Biomehanika zgloba koljena .....	5
2.5. Mehanizam nastanka rupture prednjeg križnog ligamenta.....	6
3. OZLJEDA PREDNJEG KRIŽNOG LIGAMENTA .....	7
3.1. Dijagnostičke metode .....	7
3.2.1. Klinički pregled .....	8
3.2.2. Magnetska rezonancija .....	12
3.2.3. Artroskopija zgloba koljena.....	13
4. LIJEČENJE RUPTURE PREDNJEG KRIŽNOG LIGAMENTA .....	14
4.1. Operacijsko liječenje .....	14
4.2. Konzervativno liječenje.....	16
5. REHABILITACIJA I FIZIOTERAPIJA .....	17
5.1. Fizioterapijska procjena.....	17
5.2. Fizioterapijski postupci.....	20
6. ZAKLJUČAK.....	34
7. POPIS LITERATURE.....	35
8. POPIS SLIKA.....	37
9. POPIS TABLICA .....	39

## 1. UVOD

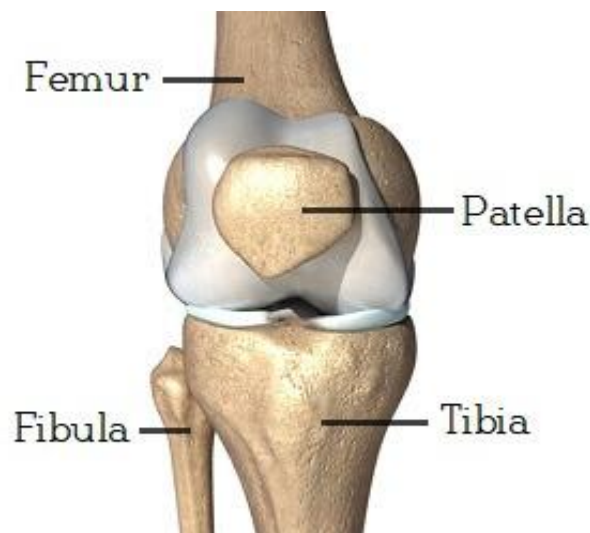Zglob koljena, *articulatio genus*, najveći je zglob u cijelom ljudskom tijelu. Zglob koljena je spoj donjeg kraja bedrene kosti (*femura*) i gornjeg kraja goljenične kosti (*tibije*). Također, zglobu koljena pripada i sezamska kost ili iver (*patella*). Zglobna tijela su zglavci bedrene kosti, *condyli femoris* i zglavci goljenične kosti, *condyli tibiae*. Ispred kondila femura se nalazi patella koja klizi ispred zgloba koljena. Pokrete u zglobu koljena omogućuju pasivni i aktivni stabilizatori. Pasivni stabilizatori su ligamenti, a u zglobu koljena su najvažniji prednji i stražnji križni ligament te medijalni i lateralni kolateralni ligament. Također, u pasivne stabilizatore se ubraja i ligament sezamske kosti, *ligamentum patellae*. U aktivne stabilizatore zgloba koljena ubrajaju se mišići. Najvažniju ulogu ima četveroglavi bedreni mišić, *musculus quadriceps femoris*. Zglob koljena je po mehanici trochoginglymus. U zglobu koljena je moguće izvesti pokrete fleksije i ekstenzije te unutarnju i vanjsku rotaciju sa savijenim, to jest flektiranim koljenom [1]. Kao što je već rečeno, zglob koljena je vrlo kompleksan te mu zbog toga stabilnost pružaju ligamenti. Najvažniji su prednji i stražnji križni ligament koji se nalaze unutar zgloba koljena. Shodno tome, najčešća ozljeda u zglobu koljena je ozljeda prednjeg križnog ligamenta, *ligamentum cruciatum anterius*, (u nastavku LCA). Takve ozljede se najčešće događaju kod mladih, aktivnih ljudi kao što su sportaši. Stoga je od presudne važnosti provoditi preventivne mjere kako bi se mogućnost ozljede svela na minimum. Kada do ozljede ipak dođe, važno je provesti adekvatno liječenje (konzervativnim ili operacijskim putem), a nakon toga adekvatnu i kvalitetnu rehabilitaciju [1]. U rehabilitaciji pacijenata nakon ozljede LCA-a koriste se brojni fizioterapijski postupci kojima je cilj vratiti pacijenta u stanje prije same ozljede te ga osposobiti za aktivnosti svakodnevnog života koje je obavljao prije same ozljede. Rehabilitacija bolesnika nakon ozljede prednjeg križnog ligamenta započinje fizioterapijskom procjenom kojom se dobivaju sve potrebne informacije o pacijentu i njegovom stanju koje su bitne za daljnji tijek rehabilitacijskog postupka. Od fizioterapijskih postupaka kod osoba s ozljedom LCA-a primjenjuju se elektroterapijske procedure kao što je elektrostimulacija m. quadricepsa, primjena interferentnih struja, magnetoterapija i ultrazvuk. Također, primjenjuje se terapijsko vježbanje, vježbe propriocepcije i hidroterapijski postupci kao što je terapijsko vježbanje u vodi. Kod navedenog korisna je i primjena postizometričke relaksacije i metoda kinesio tapinga (K-taping). Rehabilitacija nakon ozljede LCA-a je dugotrajan proces te je od presudne važnosti dobra suradnja između pacijenta i cijelog rehabilitacijskog tima u kojem fizioterapeuti također imaju važnu ulogu [2].

## 2. ANATOMIJA

Zglob koljena, *articulatio genus*, najveći je zglob u ljudskom tijelu i po biomehanici je trochoginglymus (ima elemente kutnog i obrtnog zgloba). Sastoji se od dva zglobna tijela, a to su dijelovi bedrene i goljenične kosti (*condyli femoris i condyli tibiae*). Stabilnosti koljena doprinose pasivni i aktivni stabilizatori. Pasivni stabilizatori su menisci i ligamenti, dok su aktivni stabilizatori mišići [3].

### 2.1. Koštani sustav

Zglob koljena se kao i svi drugi zglobovi u ljudskome tijelu sastoji od konveksnog i konkavnog zglobnog tijela. Konveksno zglobno tijelo čine zglavci bedrene kosti, *condyli femoris*, dok konkavno zglobno tijelo čine zglavci goljenične kosti, *condyli tibiae*. U zglob koljena se uz konveksno i konkavno zglobno tijelo ubraja i sezamska kost, *patella* (Slika 2.1.1.), koja je smještena u tetivi četveroglavog bedrenog mišića, *musculus quadriceps femoris* [1].



**Slika 2.1.1.** Zglob koljena

Izvor: <https://www.knee-pain-explained.com/knee-joint-anatomy.html>

### 2.2. Mišićni sustav

Bedreni mišići omogućuju stabilan položaj koljenu. Prvi od njih je četveroglavi bedreni mišić, *m. quadriceps femoris*. *M. quadriceps femoris* kao što samo ime govori se sastoji od četiri glave, to jest dijela. To su: *m. vastus medialis*, *m. vastus lateralis*, *m. vastus intermedius* te *m. rectus femoris*. *M. quadriceps femoris* je inervirani od strane *n. femoralisa*. Četveroglavi bedreni mišić, *m. quadriceps femoris*, izvodi pokret ekstenzije potkoljenice. Krojački mišić, *m. sartorius*, se isto tako nalazi u skupini mišića prednje strane natkoljenice te izvodi fleksiju

u zglobu koljena, dok u položaju fleksije u koljenu s mišićima koji tvore pes anserinus izvodi rotaciju potkoljenice prema unutra. Inervira ga također *n. femoralis* [3]. Stabilnosti koljena doprinose još *m. biceps femoris*, *m. semitendinosus* i *m. semimembranosus*. *M. biceps femoris* se sastoji od duge i kratke glave, *caput longum* i *caput breve*. Duga glava sudjeluje u retroverziji natkoljenice u zglobu kuka, dok obje glave sudjeluju u izvođenju fleksije potkoljenice u zglobu koljena i vanjskoj rotaciji s flektiranom potkoljenicom. Duga glava, *caput longum*, je inervirana od strane *n. tibialis*, dok je kratka glava, *caput breve*, inervirana od strane *n. fibularis*. *M. semitendinosus* obavlja pokret retroverzije natkoljenice u zglobu kuka, dok u zglobu koljena sudjeluju u pokretu fleksije i unutarnje rotacije potkoljenice. *M. semimembranosus* također izvodi pokret retroverzije u zglobu kuka, dok u zglobu koljena sudjeluju u pokretu fleksije i unutarnje rotacije potkoljenice. Oba mišića inervira *n. tibialis* [3]. U niže prikazanoj Tablici 2.2.1. navedena su polazišta i hvatišta mišića fleksora i ekstenzora zgloba koljena.

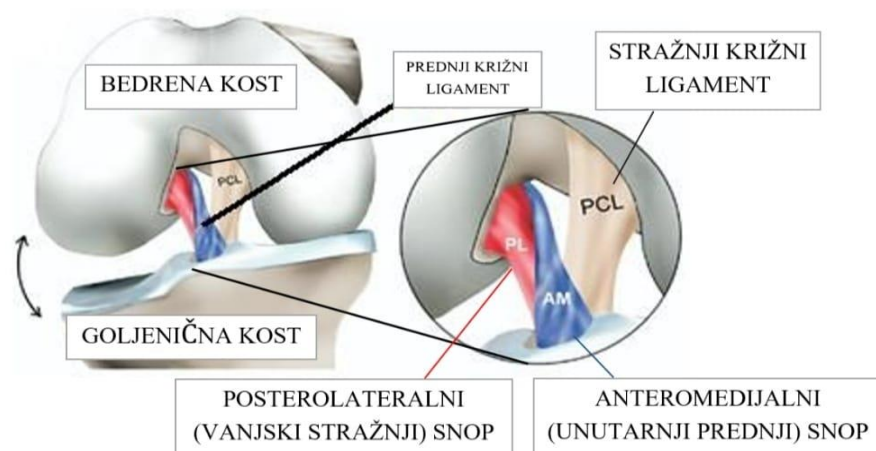
**Tablica 2.2.1.** Prikaz polazišta i hvatišta fleksora i ekstenzora zgloba koljena

Izvor: W. Platzer: Sustav organa za pokretanje, Zagreb, 2011.

	POLAZIŠTE	HVATIŠTE
<i>m. quadriceps femoris</i>	<p><b>m. rectus femoris</b>- spina iliaca anterior inferior</p> <p><b>m. vastus intermedius</b>- prednja i lateralna ploha femura</p> <p><b>m. vastus medialis</b>- medijalna usna lineae asperae</p> <p><b>m. vastus lateralis</b>- lateralna ploha velikog trohantera</p>	zajednička tetiva koja se veže na patelu, distalno se nastavlja kao lig. patellae te se veže na tuberositas tibiae
<i>m. biceps femoris</i>	<p><b>caput longum</b>- tuber ischiadicum</p> <p><b>caput breve</b>- labium laterale lineae asperae</p>	caput fibulae
<i>m. semitendinosus</i>	tuber ischiadicum	medijalna ploha tibije- pes anserinus superficialis
<i>m. semimembranosus</i>	tuber ischiadicum	medijalni kondil tibije, fascija poplitealnog mišića, stražnja stijenka zglobne čahure (lig. popliteum obliquum) → pes anserinus profundus
<i>m. sartorius</i>	spina iliaca anterior superior	medijalno od tuberositas tibiae → pes anserinus superficialis

### 2.3. Pasivni stabilizatori zgloba koljena

Zglobna čahura koljena je mlohava i široka, a sprijeda i postranično dosta tanka, stoga zglobnu čahuru pojačavaju zglobne sveze, *ligamenti*. S druge pak strane, menisci su strukture načinjene od vezivnog tkiva s kolagenim vlaknima u koje su uložene stanice hrskavice. Hrskavične stanice su smještene nešto bliže površini meniska [3]. Menisci doprinose povećanju kongruentnosti zglobnih tijela te smanjuju trenje. Prilikom kretanja u zglobu koljena, menisk se također pomiče. Tako prilikom fleksije zgloba koljena dolazi do pomaka meniska prema posteriorno, dok prilikom pokreta ekstenzije zgloba koljena dolazi do pomaka meniska prema anteriorno. Medijalni menisk, *meniscus medialis*, srastao je s *lig. collaterale tibiale*. Shodno tome medijalni menisk je manje gibljiv nego lateralni menisk. Kod vanjske rotacije potkoljenice, medijalni menisk se miče i steže, dok je tijekom unutarnje rotacije potkoljenice rasterećen, opušten. Lateralni menisk, *meniscus lateralis*, u odnosu na medijalni menisk je bolje okruglastog oblika te nije srastao zajedno s *lig. collaterale fibulare* pa je stoga pomičniji od medijalnog meniska. Shodno tome manje je opterećen zbog svoje veće pokretljivosti [1]. Što se tiče ligamenata zgloba koljena to su *lig. patellae*, *lig. collaterale tibiale*, *lig. collaterale fibulare*, *lig. popliteum obliquum*, *lig. popliteum arcuatum* te *ligg. cruciata* (*lig. cruciatum anterius* i *lig. cruciatum posterius*). *Lig. patellae* nastavak je tetive *m. quadriceps femoris* te seže od patele do *tuberositas tibiae*. Vlakna *m. vastus lateralis* i *m. rectus femoris* oblikuju *retinaculum patellae laterale* koji se priključuje u *tractus iliotibialis*. *Tractus iliotibialis* se veže na tibiju i to lateralno od hrapavosti goljenične kosti, *tuberositas tibiae*. Vlakna *m. vastus medialis* oblikuju pak *retinaculum patellae mediale* koji se veže na tibiju ispred *lig. collaterale mediale* [3]. Ove dvije postranične sveze imaju ulogu pri kretanjama fleksije i ekstenzije u zglobu koljena. *Lig. collaterale tibiale* je trokutasta sveza koja je čvrsto srasla s medijalnim meniskom. Sveza dijelom prekriva *pes anserinus superficialis* te je ukrižuje dio tetive *m. semimembranosus* koji se veže na tibiju. *Lig. collaterale fibulare* je okrugla sveza koja nije srasla s čahurom i lateralnim meniskom. Polazi s lateralnog epikondila, a veže se na *caput fibulae*. Sa stražnje strane zglobne čahure nalazi se *lig. popliteum obliquum* i *lig. popliteum arcuatum*. *Lig. popliteum obliquum* je lateralni izdanak tetive *m. semimembranosus* te je usmjeren lateralno. *Lig. popliteum arcuatum* ukrižuje tetivu *m. popliteus* te se priključuje u zglobnu čahuru [3]. Ukrižene sveze, *ligg. cruciata*, su zadužene za održavanje stalnog doticaja zglobnih ploha prilikom pokreta rotacija. Struktura LCA-a se može podijeliti na dva dijela, to jest snopa. Prvi snop predstavlja prednji unutrašnji odnosno anteromedijalni snop, dok je drugi stražnji vanjski snop odnosno posterolateralni snop (Slika 2.3.1.) [2].



**Slika 2.3.1.** Građa prednjeg križnog ligamenta

Izvor: <https://www.poliklinikaribnjak.hr/ortopedija/prednji-krizni-ligament/>

Prednja ukrižena sveza, *lig. cruciatum anterius*, polazi od *area intercondylaris anterior tibiae* te seže do unutrašnje plohe lateralnog kondila femura. Lateralna vlakna prednje ukrižene sveze su usmjerena više prema natrag nego medijalna vlakna [3]. Stražnja ukrižena sveza, *lig. cruciatum posterius*, snažnija je sveza nego prednja ukrižena sveza. Polazi od lateralne plohe medijalnog kondila femura te ide do *area intercondylaris posterior*. Uloga prednje i stražnje ukrižene sveze je sprječavanje klizanja femura i tibije prema naprijed i nazad [3].

## 2.4. Biomehanika zgloba koljena

Po biomehanici zglob koljena je trochoginglymus. Tako zglob koljena ima elemente kutnog i obrtnog zgloba. Pokreti se izvode oko poprečne i uzdužne osi. Oko poprečne osi u zglobu koljena se izvode pokreti fleksije i ekstenzije, dok se u položaju s flektiranim koljenom od 90° izvode i rotacije oko uzdužne osi. Pokret fleksije izvodi se u rasponu od 0° do 140°, dok ekstenzija iznosi od 140° do 0°. Kod nekih ljudi je prisutna pasivna hiperekstenzija koja iznosi 5°, dok patološka iznosi preko 15°. Pri ispruženom koljenu napete su obje kolateralne sveze te prednji dio LCA-a [3]. Pri flektiranom koljenu gotovo su sve koljenske sveze mlohаве te su zbog toga mogući pokreti rotacije s flektiranim koljenom od 90°. Te pokrete rotacije usklađuju ukrižene sveze. Opseg pokreta unutarnje rotacije je veći od

opsega pokreta vanjske rotacije. Ukrižene sveze ograničavaju rotaciju prema unutra, dok rotaciju prema van ograničavaju lig. collaterale tibiale i lig. collaterale fibulare. Maksimalni opseg rotacije je između 45° i 60°. Pri fleksiji i ekstenziji femur se kreće klizeći po meniscima, dok se prilikom rotacije po tibiji kreću femur i menisci [3].

## **2.5. Mehanizam nastanka rupture prednjeg križnog ligamenta**

Kao što je već rečeno, ruptura LCA-a je jedna od najčešćih ozljeda u zglobu koljena kod mlađe i aktivne populacije. LCA polazi s unutrašnje strane vanjskog dijela femura te ide do prednjeg dijela tibije gdje se i hvata. LCA nikada nije opušten, prilikom bilo kojeg pokreta barem jedan dio LCA-a je napeti. LCA djeluje na način da pruža koljenu određenu stabilnost, sprječavajući tako pretjerano hiperekstenziju zgloba koljena, rotacijske pokrete tibije u odnosu na femur te pretjerani pomak tibije prema naprijed u odnosu na femur. Radi lakšeg razmatranja definirano je nekoliko mehanizama ozljede LCA-a [2]. Do ozljede LCA-a dolazi u situacijama pri kojima koljeno dobije udarac sa strane, tijekom naglog zaustavljanja uz rotaciju gornjeg dijela tijela u odnosu na potkoljenicu ili prilikom doskoka. Prilikom ozljede LCA-a, čovjek osjeti da je nešto puklo u koljenu i da je koljeno jednostavno pobjeglo [4]. Razlikuju se izolirane i udružene ozljede LCA-a. Izolirana ozljeda LCA-a nastaje mehanizmom deceleracije i najčešće se javlja kod skijaša prilikom spusta ili vožnje slaloma. Navedena ozljeda se može dogoditi i bez pada zbog nagle i jake kontrakcije mišića quadricepsa i prednje subluksacije tibije. Također, izoliranu ozljedu LCA-a može uzrokovati hiperekstenzija koljena prilikom udarca lopte u prazno što se često javlja u nogometaša [2]. Ako se kontrakcijom natkoljenih mišića ne uspije spriječiti prekomjerna hiperekstenzija, dolazi do izolirane ozljede LCA-a, to jest do ruptуре LCA-a. Udružene ozljede LCA-a nastaju prilikom karakterističnog položaja koljena u semifleksiji, abdukciji i vanjskoj rotaciji uz rotaciju trupa sa učvršćenim stopalima na podlozi [2].



### 3. OZLJEDA PREDNJEG KRIŽNOG LIGAMENTA

Kako bi se dijagnosticirala ozljeda LCA-a potrebne su određene dijagnostičke metode i klinički pregled kako bi se moglo započeti s pravodobnim liječenjem ozljede LCA-a [2].

#### 3.1. Dijagnostičke metode

Dijagnostika ruptur LCA-a započinje nakon detaljno uzete anamneze. Rečenica koja asocira na veliku vjerojatnost ruptur LCA-a je da je osoba naglo doskočila pri čemu je u koljenu osjetila jaku bol i osjećaj kao da je nešto iskočilo te da je nakon nekoliko sati došlo do pojave otekline, to jest edema. Ruptura LCA-a se potvrđuje kliničkim pregledom. Pri samom pregledu od izuzetne je važnosti pregledati sve strukture zgloba koljena radi mogućnosti udružene ozljede u zglobu koljena [2]. Tijekom dijagnostičkih pretraga svakako je potrebno učiniti rentgensko snimanje zgloba koljena, ultrazvuk koljena te magnetsku rezonanciju na kojoj će se osim oštećenja ligamenata vidjeti i oštećenja zglobne hrskavice. Postoji još mogućnost dijagnostičke artroskopije koljena prilikom samog kirurškog zahvata [4]. Tijekom kliničkog pregleda na raspolaganju je nekoliko desetaka raznih testova pomoću kojih se određuje stabilnost zgloba koljena. Potrebno je provesti nekoliko nužnih testova među kojima su varus i valgus stres test u punoj ekstenziji i u fleksiji od 20 do 0 stupnjeva, Lachman test, a od dinamičkih testova pivot *shift*-test, jerk test te obrnuti pivot-*shift* test. Ovim testovima se potvrđuje stanje prednjeg i stražnjeg križnog ligamenta te medijalnog i lateralnog kolateralnog ligamenta. Kod akutne ozljede pregled ligamenata, ali i ostalih struktura je obično otežan te je stoga potrebno biti izuzetno oprezan prilikom provođenja kliničkog pregleda. Koljeno je u položaju semifleksije što predstavlja položaj koji je najmanje bolan (antalgičan položaj) i rasteretni položaj. Koljeno je jako otečeno i bolno. Kretnje su neizvedive, a prilikom same palpacije pacijent se žali na jaku bol što ponekad čini palpaciju neizvedivom. Kao što je prije navedeno, koljeno je zbog boli u položaju semifleksije, to jest u rasteretnom položaju pa je na taj način moguće pregledati kolateralne ligamente, dok križne ligamente na taj način nije moguće pregledati. U ovoj situaciji test prednje ladice je neizvediv i na taj način nije moguće prepoznati ozljedu LCA-a te je zbog toga potrebno provesti ostale testove [2]. Liječnici često zahtijevaju rutinsku radiološku obradu kako bi se isključila prisutnost frakture. Ako se ne postavi ispravna dijagnoza ruptur LCA-a, bolesnika se upućuje na fizikalnu terapiju pod dijagnozom kontuzije koljena. Nakon nekog vremena, pacijent se i dalje žali na bolove i osjećaj nestabilnosti u zglobu koljena. Tada se pregledom ustanovi laksitet zgloba koljena, odnosno da se radi o rupturi LCA-a, ali tada se već zakasnilo s pravilnom dijagnostikom te se nije započelo na vrijeme s adekvatnim i pravilnim načinom liječenja. U periodu kada nije

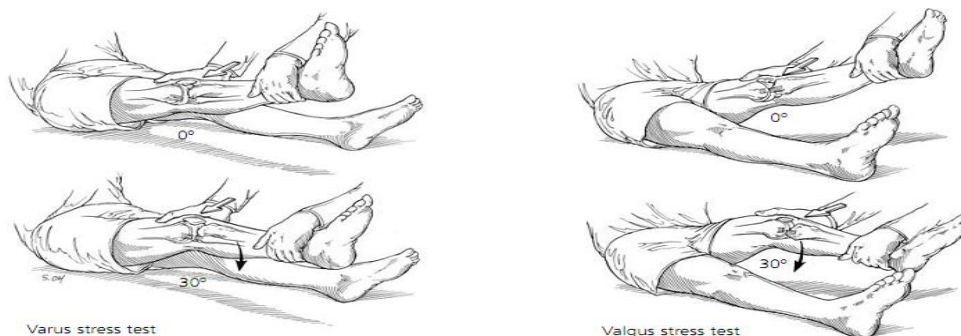
provedena adekvatna terapija postoji mogućnost pojave dodatne ozljede struktura zgloba koljena [2].

### 3.2.1. Klinički pregled

Što se tiče dijagnostike ozljeda ligamenata koljena pa tako i LCA-a, osnovni dio je klinički pregled. Klinički pregled je potrebno savjesno i detaljno provesti kako bi se postavila ispravna i pravovremena dijagnoza koja je nužna za početak pravilnog i adekvatnog načina liječenja određene ozljede u zglobu koljena [5]. Prvi korak je detaljno uzeta anamneza. Iz anamneze se saznaju osobni podaci o pacijentu kao što su dob, spol i zanimanje. Od pacijenta je važno saznati sve o kvaliteti same boli, gdje se ona javlja, kakva je, je li prisutna cijelo vrijeme ili se javlja u određenim situacijama. Pregledom je važno ustanoviti postoji li kakav izljev u zglobu koljena, otekline, crvenilo ili bljedoća kože. Kao što je već rečeno, koljeno je u rasteretnom položaju, položaju semifleksije te su zbog toga kretnje gotovo nemoguće ili u potpunosti nemoguće. Položaj semifleksije predstavlja zaštitni položaj kod takve vrste povrede. Uz detaljno uzetu anamnezu važno je provesti kliničke testove, a to su test prednje ladice (*Anterior Drawer test*), Lachman test, varus i valgus stres test koji će u nastavku rada biti detaljno opisani [5]. Što se tiče kliničke slike kod ozljede LCA-a, javlja se otekline zgloba koljena, mogući je hemartros (krvarenje u zglobu), a okolni mišići su vidljivo u određenom spazmu, zgrčeni su, a što je posljedica pretrpjele ozljede. Sama dijagnostika rupture LCA-a nije nimalo jednostavna te se prava dijagnoza može zbog drugih vidljivih simptoma previdjeti što rezultira daljnjom nestabilnošću zgloba koljena. Stoga, od izuzetne je važnosti pravilan i detaljno provedeni klinički pregled. Pomno provedeni klinički pregled će dokazati radi li se samo o ozljedi LCA-a (izolirana ozljeda) ili se radi o udruženoj ozljedi LCA-a, medijalnog meniska i medijalnog kolateralnog ligamenta (zlokobni trijas) [6].

- **Varus i valgus stres test**

Varus i valgus stres test, poznat još pod nazivom „test žabljih usta“ je dijagnostički test kojim se potvrđuje ili isključuje povreda kolateralnih ligamenata zgloba koljena. Test se provodi na način da je ispitanik u ležećem položaju na leđima (supinirani položaj), ispod koljena je potrebno staviti neki podložak kako bi se dobila fleksija koljena od 20 do 30 stupnjeva [2]. Ispitivač mora jednom rukom stabilizirati natkoljenu, dok drugom rukom pokušava izvesti abdukciju potkoljenice (Slika 3.2.1.1.). Ako se prilikom izvođenja tog testa pojavi bol i osjećaj nestabilnosti u zglobu koljena, test je pozitivan. Važno je naglasiti da pregled mora uključivati oba koljena [2].

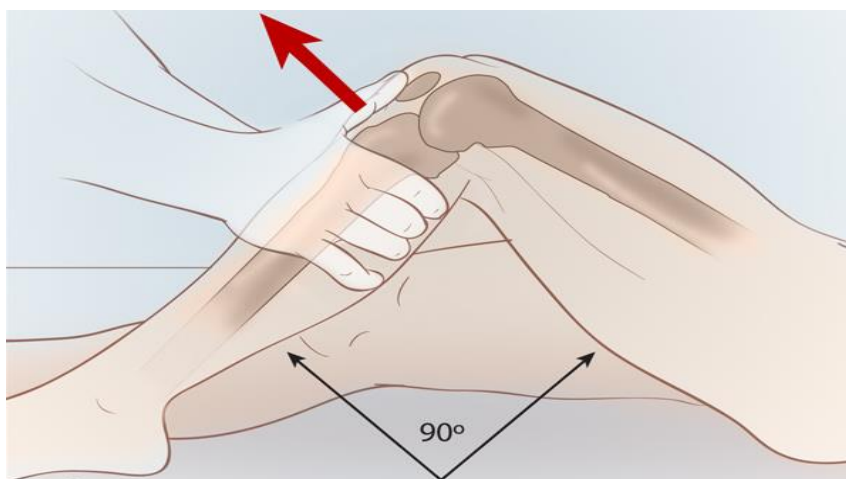


**Slika 3.2.1.1.** Varus i valgus stres test

Izvor: <https://www.pinterest.com/pin/452822937504027072/>

- **Test prednje ladice**

Test prednje ladice (*Anterior Drawer test*) je također jedan od testova kojim se dijagnosticira ozljeda LCA-a. Ispitanik je u ležećem položaju na leđima (supinirani položaj), noga je flektirana u zglobu kuka za 45 stupnjeva, a u koljenu pod 90 stupnjeva. Važno je da je stopalo cijelo vrijeme fiksirano i oslonjeno na podlogu [2]. Ispitivač test izvodi na način da rukama obuhvati potkoljenicu, neposredno ispod koljenog zgloba te povlači potkoljenicu prema anteriorno (naprijed) (Slika 3.2.1.2.). Test se smatra pozitivnim ako se prilikom pomaka potkoljenice prema naprijed uoči razlika za oko 5 do 10 ili više milimetara u odnosu na zdravu nogu. Kod testa prednje ladice važno je testirati oba koljena [2].



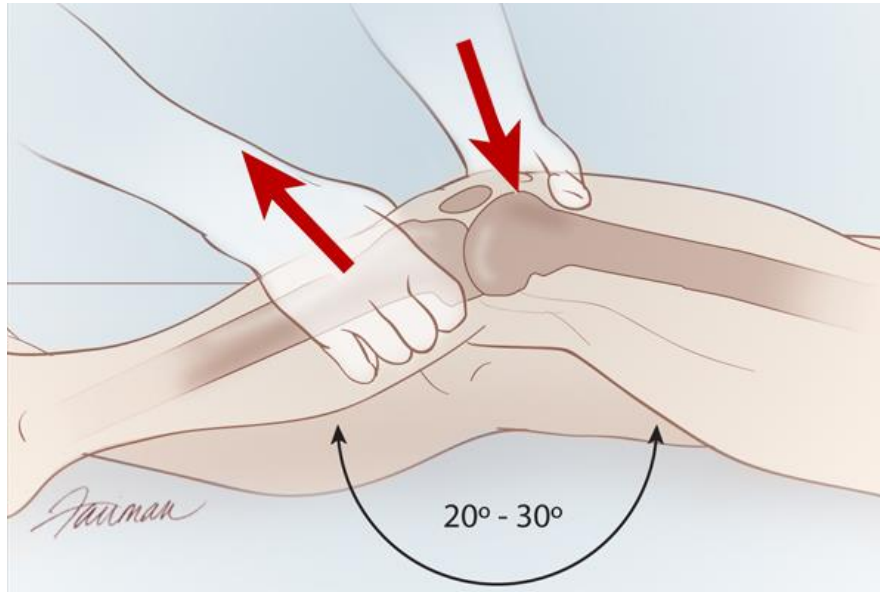
**Slika 3.2.1.2.** Test prednje ladice

Izvor: <https://www.clinicaladvisor.com/slideshow/slides/tests-to-assess-acl-rupture/>

- **Lachman test**

Lachmanov test se izvodi na način da je ispitanik u ležećem položaju na leđima, dakle u supiniranom položaju. Koljeno je flektirano od 20 do 30 stupnjeva. Ispitivač izvodi test na način da jednom rukom fiksira natkoljenicu, dok mu je druga ruka na potkoljenici na način da

je palac postavljen na hrapavost potkoljenične kosti, *tuberositas tibiae* (Slika 3.2.1.3.) [2]. Na taj način ispitivač povlači potkoljenu prema naprijed. Test je pozitivan ako se vidi i osjeti klizanje veće od 2 milimetra u odnosu na zdravu nogu. Stoga je i kod Lachmanovog testa potrebno testirati oba koljena kako bi se mogla procijeniti razlika između zdravog i bolesnog koljena. Lachman test je od izuzetne važnosti jer se on za razliku od prethodnih testova može lako obaviti u akutnoj fazi zbog toga što je prilikom izvođenja ovoga testa koljeno u rasteretnom položaju (semifleksija) što predstavlja zaštitni položaj kod ovakvih ozljeda [2].



**Slika 3.2.1.3.** Lachman test

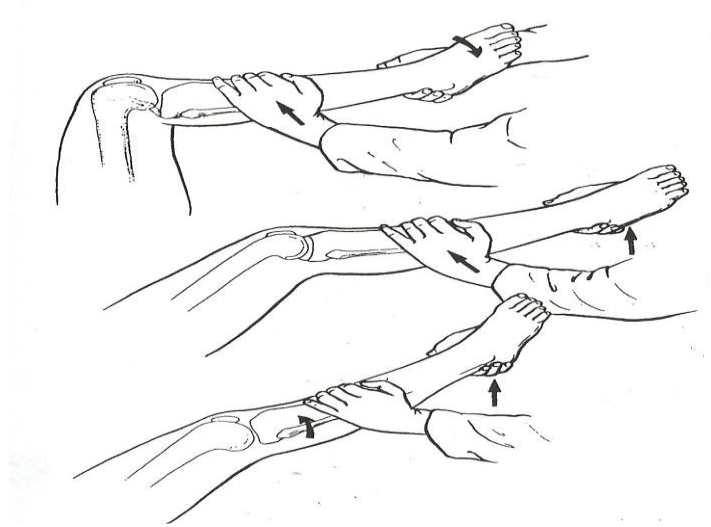
Izvor: <https://www.clinicaladvisor.com/slideshow/slides/tests-to-assess-acl-rupture/>

Ranije spomenuti dinamički testovi za ispitivanje rotacijske stabilnosti zgloba koljena i dijagnosticiranje rupture LCA-a važni su kod bolesnika sa kroničnom nestabilnošću zgloba koljena, dakle u bolesnika koji imaju zastarjelu ili neotkrivenu na vrijeme ozljedu ukrižene sveze zgloba koljena. U nastavku će biti opisani pivot *shift*-test, jerk test i obrnuti pivot *shift*-test [2].

- **Pivot *shift*-test**

Ispitivač flektira koljeno iz pune ekstenzije uz unutarnju rotaciju i valgusni stres prema fleksiji (Slika 3.2.1.4.). Ako se radi o rupturi LCA-a, prilikom ekstenzije traktus iliotibijalis kojemu je hvatište ispred osi koljena, subluksira tibiju prema naprijed s obzirom da je u tom položaju koljena po ulozi ekstenzor. Prilikom fleksije od 30 stupnjeva na više povlači plato

tibije prema natrag u neutralni položaj i tako postaje fleksor. Preskok repozicije koljena u neutralni položaj potvrđuje rupturu LCA-a [2].

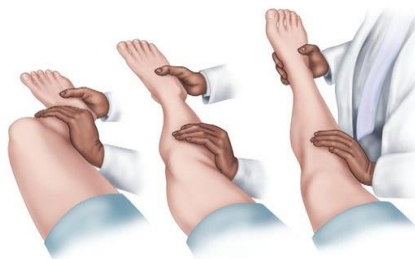

**Slika 3.2.1.4.** Pivot *shift*-test

Izvor: <https://orthofixar.com/special-test/pivot-shift-test/>

- **Jerk test**

Jerk test se izvodi na način da je pacijent u supiniranom položaju te se kreće iz fleksije koljena od 60 do 70 stupnjeva prema ekstenziji uz valgus i unutarnju rotaciju koljena (Slika 3.2.1.5.). U položaju fleksije od 30 stupnjeva dolazi do prednje subluksacije platoa tibije zbog sile vlaka traktusa iliotibijalisa koji postaje ekstenzor. U položaju fleksije od 20 do 30 stupnjeva osjeća se preskok koji asocira na subluksaciju platoa tibije prema naprijed i što potvrđuje ozljedu LCA-a [2].

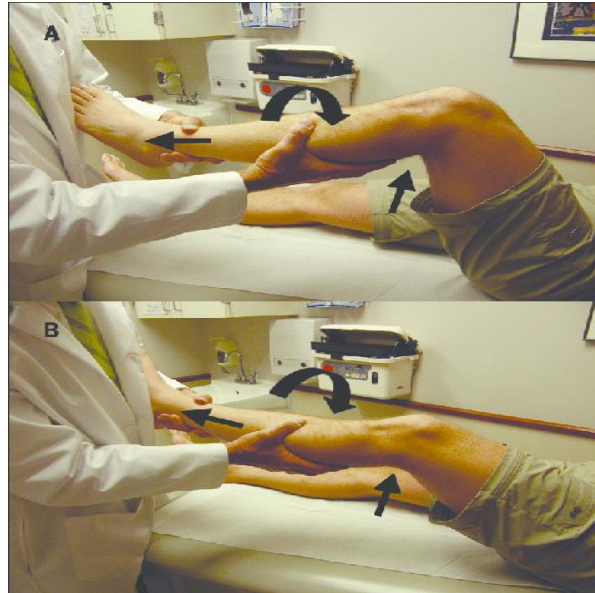


**Slika 3.2.1.5.** Jerk test

Izvor: <https://www.slideshare.net/JulieJaneTesta/special-tests-knee>

- **Obrnuti pivot-*shift* test**

Obrnuti pivot-*shift* test se izvodi iz položaja fleksije u položaj ekstenzije uz unutarnju rotaciju koljena i valgus (Slika 3.2.1.6.). Pri fleksiji od 20 stupnjeva dolazi do redukcije platoa tibije iz stražnje subluksacije u neutralni položaj što upućuje na ozljedu LCA-a [2].

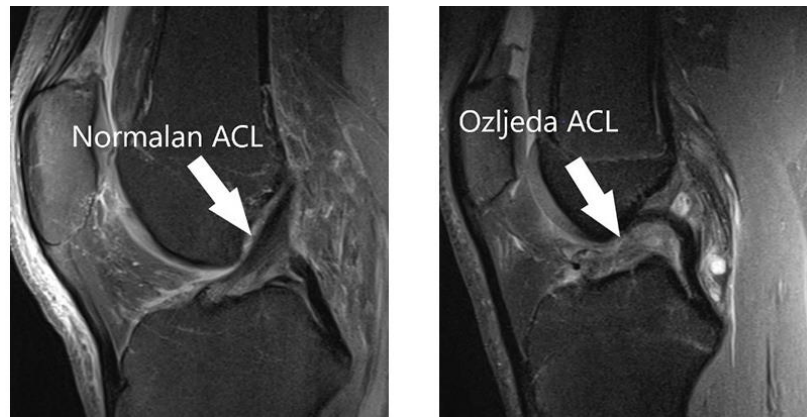


**Slika 3.2.1.6.** Obrnuti pivot-*shift* test

Izvor: [https://www.researchgate.net/figure/The-reverse-pivot-shift-test-With-the-patient-supine-the-examiner-flexes-the-knee-to\\_fig6\\_44608525](https://www.researchgate.net/figure/The-reverse-pivot-shift-test-With-the-patient-supine-the-examiner-flexes-the-knee-to_fig6_44608525)

### **3.2.2. Magnetska rezonancija**

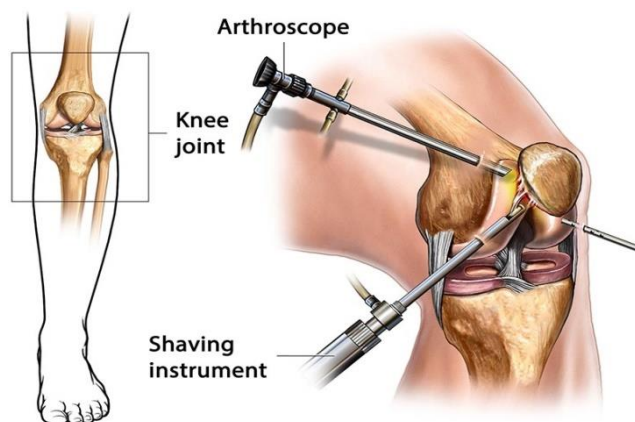
Nakon detaljno uzete anamneze, odrađene radiološke obrade i kliničkog pregleda, potrebno je učiniti još i magnetsku rezonanciju. Magnetskom rezonancom se potvrđuje sumnja na ozljedu ligamenata, opseg same ozljede te se dobivaju podatci o ozljedi zglobne hrskavice i stanju medijalnog i lateralnog meniska [2]. Isto tako važno je naglasiti kako magnetska rezonanca ima veliku ulogu kod postavljanja dijagnoze u sportaša jer se magnetskom rezonancom brzo i sigurno može potvrditi sama ozljeda LCA-a i na taj način se može započeti s pravodobnim liječenjem takve ozljede (Slika 3.2.2.1.) [2].



**Slika 3.2.2.1.** Magnetska rezonanca normalnog i ozlijeđenog prednjeg križnog ligamenta  
Izvor: <https://www.svkatarina.hr/ortopedija-i-sportska-medicina/rekonstrukcija-prednjeg-kriznog-ligamenta-acl>

### 3.2.3. Artroskopija zgloba koljena

Artroskopija koljena je dijagnostička metoda koja se koristi kod ozljeda LCA-a. Predstavlja endoskopsku metodu u kojoj se aparat koji se naziva artroskop uvodi u zglobnu šupljinu s ciljem dijagnostike ozljede ili liječenja same ozljede (Slika 3.2.3.1.). Do problema dolazi kada se pacijenta prerano uputi na artroskopiju, prije nego što se provede detaljan klinički pregled. Na taj način nije moguće dobiti funkcionalan status samog zgloba. Artroskopijom se ne mogu pregledati i vidjeti ekstraartikularne strukture i to predstavlja manu ove dijagnostičke metode jer nije moguće odrediti funkcionalan status zgloba koljena [2]. Važno je naglasiti da za razliku od klasičnih operacijskih zahvata kod artroskopije koljena oštećenja i traume okolnog tkiva su minimalne pa je shodno time i oporavak brži i kvalitetniji [7].



**Slika 3.2.3.1.** Prikaz artroskopije koljena

Izvor: <https://www.healthdirect.gov.au/arthroscopy>

## **4. LIJEČENJE RUPTURE PREDNJEG KRIŽNOG LIGAMENTA**

Ruptura LCA-a je vrlo komplicirana i teška ozljeda pa je samim time i liječenje ove ozljede sve samo ne jednostavno. Liječenje rupture LCA-a je kao i kod većine drugih ozljeda moguće provoditi na dva načina, a to su konzervativno i operacijsko liječenje. U odabiru načina liječenja treba razlikovati svježu, odnosno akutnu ozljedu od kronične ozljede, to jest laksiteta koljenskog zgloba [2]. Također, u obzir treba uzeti radi li se o izoliranoj ozljedi LCA-a ili o udruženoj ozljedi u kojoj su osim LCA-a zahvaćene i druge strukture zgloba koljena kao što su menisci, hrskavica, kolateralni ligament i zglobna čahura [2]. Uz navedene stavke, u obzir je također potrebno uzeti dob, zanimanje i stanje ostalih anatomskih struktura pacijenta [8]. Konzervativnim načinom liječenja se podrazumijeva ciljano jačanje aktivnih stabilizatora zgloba koljena, a to su natkoljениčni i potkoljениčni mišići. Operacijsko liječenje rupture LCA-a podrazumijeva kirurški pristup u vidu rekonstrukcije LCA-a presatkom [2].

### **4.1. Operacijsko liječenje**

Operacijsko liječenje rupture LCA-a podrazumijeva saniranje traume mekih tkiva zgloba koljena u vidu liječenja svježe ozljede koljena uz istodobno liječenje svih ostalih ozlijeđenih struktura. Smatra se da godinu dana nakon traume kao što je ruptura LCA-a zbog nestabilnosti zgloba koljena postoji povećani rizik za ozljedu drugih struktura u zglobu koljena kao što su menisci i ostale mekane strukture u zglobu koljena [4]. Danas se operacijsko liječenje u pravilu izvodi kad je riječ o mlađim pacijentima i sportašima. U takvih mladih i aktivnih osoba, ako se ne provede pravilno operacijsko liječenje, dolazi do trajne nestabilnosti zgloba koljena i dovodi do mogućnosti ozljede ostalih struktura u zglobu. Važno je naglasiti da se ovakav način liječenja provodi u mlađih, aktivnih pojedinaca koji imaju veće tjelesne zahtjeve zgloba koljena i kod kojih još nisu nastupile degenerativne promjene [9]. Također, za operacijsko liječenje je bitna motivacija samog pacijenta i spremnost na dugotrajan poslijeoperacijski rehabilitacijski proces. Napretkom medicine općenito, tako je i operacijsko liječenje ozljeda LCA-a u posljednjih desetak godina doživjelo veliki napredak [9]. Operacijsko liječenje se preporuča između 6 i 8 tjedna nakon ozljede. U periodu od same ozljede pa do same operacije važno je provesti adekvatnu prijeoperacijsku pripremu. Prijeoperacijska priprema obuhvaća smanjenje samih bolova, resorpciju hematoma, jačanje mišića što se postiže fizikalnom terapijom kako bi pojedinac bio spreman za samu operaciju i poslijeoperacijsku rehabilitaciju [2]. Prije se kirurški zahvat rekonstrukcije LCA-a izvodio otvorenim pristupom. Otvoreni pristup je podrazumijevao veliki kirurški rez i otvoreni postupak uklanjanja i rekonstrukcije ozlijeđenih struktura koljena. Takvim načinom



operacijskog liječenja dolazi do oštećenja dotad neozlijeđenih struktura koljena, a vrijeme zacjeljivanja i rehabilitacije je dugotrajno i nepotrebno produljeno [4]. U današnje vrijeme operacija rekonstrukcije LCA-a se provodi artroskopski. Artroskopski način podrazumijeva da se koljeno ne otvara već se cijela operacija napravi kroz dva do tri mala reza veličine nekoliko milimetara, a sve to uz aparat koji se naziva artroskop. Artroskop je mali aparat koji se uvodi u zglob, a koji na sebi ima malu kameru pomoću koje operater na monitoru prati i izvodi cijeli operacijski zahvat [4]. Tijekom artroskopskog zahvata operater uklanja oštećeni ligament te uzima presadak, to jest dio tkiva od samog pacijenta. Postoje različiti operacijski pristupi u odabiru presatka tijekom rekonstrukcije LCA-a (Tablica 4.1.1.). Najčešće se presadak uzima sa tetive m. semitendinosusa ili sa tetive m. gracilisa. Kod sportaša se pak vrlo često uzima presadak sa dijela patelarnog ligamenta. Kod takvog načina liječenja postoji mogućnost poslijeoperacijske komplikacije koja se očituje kao hipotrofija m. quadricepsa i bol u koljenu [9]. Takav operacijski način omogućuje rano pokretanje i opterećivanje. Ovaj način rehabilitacije se danas smatra zlatnim standardom nakon rekonstrukcije LCA-a. Ubrzani način rehabilitacije se temelji na pretpostavci da je dobro postavljen i zategnut presadak dovoljno snažan da izdrži stres ranog pokretanja i opterećivanja. Također, smatra se da rano pokretanje i opterećivanje ima povoljan učinak na sam presadak tijekom procesa cijeljenja [8].

**Tablica 4.1.1.** Prednosti i nedostaci različitih vrsta presadaka za rekonstrukciju LCA-a

Izvor: Walker i sur., University of Pittsburgh Medical Center, Pittsburgh, 2014.

<b>Vrsta presatka</b>	<b>Prednosti</b>	<b>Nedostaci</b>
<b>tetiva hamstringsa (m. semitendinosus i gracilis)</b>	-jednostavnost uzimanja presatka, usporediva snaga s LCA	-cijeljenje mekog tkiva, ne preporuča se kod osoba koje se prilikom aktivnosti oslanjaju na hamstringse
<b>patelarni ligament s koštanim hvatištem</b>	-brže vraćanje sportu, usporediva čvrstoća s LCA	-slabiji od LCA, veliki rez, rizik od frakture patele, rizik od anteriornih bolova u koljenu
<b>tetiva quadricepsa</b>	-veliki presadak, pogodan za rekonstrukciju jednog ili oba snopa LCA-a	- manja čvrstoća od LCA-a, veliki rez, mogućnost frakture patele
<b>allograft</b>	-mogućnost odabira različitih vrsta i veličina presadaka	-produženo vrijeme cijeljenja, povećani rizik ponovne rupture u mlađih pacijenata

## 4.2. Konzervativno liječenje

Konzervativnom načinu liječenja se pristupa u osoba starije životne dobi ili kod osoba koje su zadovoljne životom bez većih i napornijih fizičkih aktivnosti. Takve osobe mogu relativno kvalitetno živjeti bez funkcionalnog LCA-a i liječe se konzervativnim načinom. Konzervativni način liječenja podrazumijeva jačanje mišića ozlijeđenog ekstremiteta. Na taj način se snaži aktivna stabilizacija koljena. Važno je naglasiti da se ovakvim načinom liječenja ne može spriječiti labavo koljeno, a ta će se labavost s vremenom povećavati zbog popuštanja ostalih pasivnih struktura u zglobu koljena, ali i mišića [2]. Konzervativno liječenje se započinje fazom koja se naziva RICE metoda. RICE metoda je skraćenica za R (*rest*) – odmor, I (*ice*) – primjena leda, C (*compression*) – kompresija i E (*elevation*) – elevacija. Ova metoda doprinosi poštediti ozlijeđenog dijela tijela, poboljšava se cirkulacija držanjem dijela tijela u povišenom položaju (elevacija), led doprinosi smanjenju edema i same boli, dok kompresija u vidu elastičnog zavoja ili nekog drugog steznika doprinosi kao pomoć pri hodu. Pacijent nosi ortozi sve dok kontrolni pregled liječnika i stanje muskulature nisu zadovoljavajući [2]. Nadalje, provode se aktivne vježbe stopalima kojima je cilj poboljšanje i očuvanje cirkulacije. U konzervativnom načinu liječenja provode se aktivne vježbe nakon što se smiri stanje akutne boli. Ovim vježbama je cilj ojačati mišiće i povećati opseg pokreta u zglobu. U svrhu stabilizacije zgloba koljena provode se vježbe propriocepcije. Vježbe propriocepcije obnavljaju funkciju mišićnog balansa te poboljšavaju samu funkciju proprioceptora čije je stanje narušeno ozljedom. Dobri proprioceptori omogućuju brži oporavak i preveniraju ponovnu ozljedu [10]. U osoba kod kojih postoji kontraindikacija za operaciju, a radi se o potpunoj rupturi LCA-a, koljeno mora biti imobilizirano tijekom sedam dana, sve do smanjenja bolova, nakon čega se počinje s konzervativnim liječenjem koje je gore opisano. Stajalište struke je da nakon potpune rupture LCA-a ne može doći do potpune sanacije imobilizacijom bez drugih metoda. Zbog toga navedenog, imobilizacija se koristi samo nekoliko dana (do sedam dana) do smirivanja bolova nakon čega se obavezno mora imobilizacija ukloniti te započeti s fizikalnom terapijom bez dodatne imobilizacije uz naglasak da je riječ samo o izoliranoj ozljedi LCA-a [2].

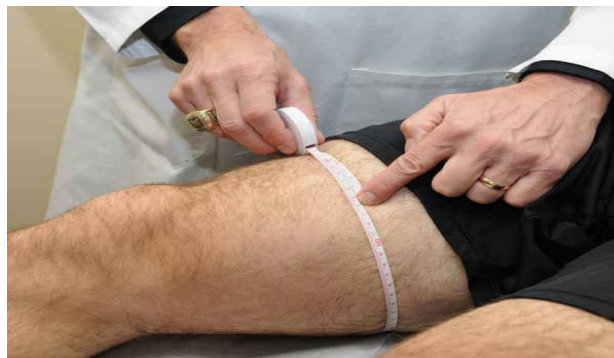## **5. REHABILITACIJA I FIZIOTERAPIJA**

Nakon ruptуре LCA-a kao što je već navedeno može se pristupiti konzervativnom ili operacijskom načinu liječenja. Bez obzira na koji način liječenja se liječnik i pacijent odluče, pripremu i oporavak nakon liječenja prati sveobuhvatna rehabilitacija i fizikalna terapija. Rehabilitacija predstavlja proces koji se odvija prije same operacije i poslije operacije, a kojoj je cilj dovesti koštane, ligamentarne i mišićne strukture u stanje kakvo je bilo prije ozljede [11]. U rehabilitacijskom procesu sudjeluje rehabilitacijski tim. Rehabilitacijski tim je sastavljen od zdravstvenih stručnjaka koji imaju zajednički cilj, a to je dovesti pacijenta u stanje prije ozljede ili barem to stanje poboljšati kako bi osoba imala što kvalitetniji život. Važno je naglasiti da je pacijent aktivan član rehabilitacijskog tima. Ostali članovi rehabilitacijskog tima su liječnik specijalist rehabilitacijske i fizikalne medicine, zatim fizioterapeut, radni terapeut, medicinska sestra te prema potrebi drugi zdravstveni djelatnici kao što su socijalni radnici i psiholozi [11].

### **5.1. Fizioterapijska procjena**

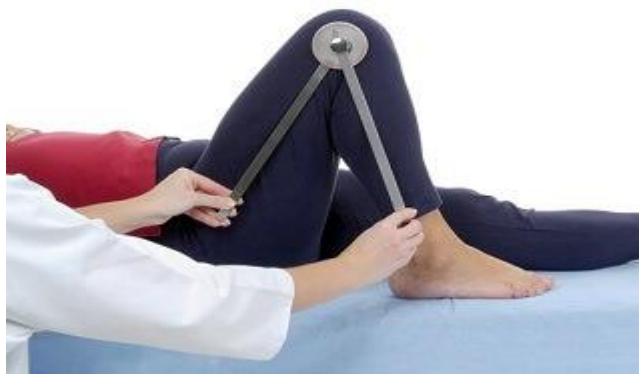Fizioterapijska procjena uključuje pregled pacijenta kod kojeg su prisutna ili moguća oštećenja i ograničenja u izvedbi neke aktivnosti. Procjena također podrazumijeva evaluaciju rezultata pregleda kroz analizu u samom procesu kliničkog zaključivanja. Fizioterapijski pregled se sastoji od anamneze, opservacije i standardnih postupaka mjerenja i testiranja. Prikupljenim podacima i rezultatima testiranja, fizioterapeut može postaviti specifičnu fizioterapijsku dijagnozu i plan intervencije [12]. Model dokumentiranja fizioterapijskog procesa je poznati pod skraćenicom SOAP. SOAP je skraćenica za pojedine dijelove fizioterapijske procjene, a to su S- subjektivni pregled, O- objektivni pregled, A- analiza i P- plan terapije. Ovaj način omogućuje praćenje promjene stanja bolesnika, jasan pregled svih postupaka koji se provode te njihova učinkovitost. U subjektivnom pregledu od pacijenta se prikupljaju podatci o samom pacijentu kao što je dob, spol, zanimanje i ostali demografski podatci. Pacijent iznosi simptome koje osjeća. Pacijent opisuje kako je došlo do ozljede, što se dogodilo te tijekom kakve aktivnosti. Dakle, u subjektivnom pregledu se uzimaju anamnestički podatci o samom pacijentu i njegovom stanju [12]. U objektivnom pregledu se podatci prikupljaju opservacijom, palpacijom i primjenom objektivnih mjernih postupaka i testiranja. Opservacijom se prati postoji li edem koljena, crvenilo i bljedoća. Također, ako je osoba bila na operacijskom liječenju, potrebno je opservirati poslijeoperacijski rez. Palpacijom se može procijeniti temperatura kože i prisutnost nekih drugih kožnih promjena. Nadalje, u objektivnoj procjeni se provode razna mjerenja i testiranja. Tako se mjeri opseg

zgloba koljena i m. quadricepsa pomoću centimetarske trakice (Slika 5.1.1.). Mjere se oba ekstremiteta kako bi se moglo usporediti radi li se o edemu i je li došlo do atrofije mišića. Druga objektivna metoda za mjerenje opsega pokreta u zglobu koja se koristi je goniometrija (Slika 5.1.2.). Za procjenu stanja mišića, to jest mišićne snage primjenjuje se manualni mišićni test. Manualnim mišićnim testom se testira m. quadriceps i mišiće stražnje lože (m. hamstrings) [12]. Također, može se procijeniti bol pomoću raznih ljestvica boli kao što je vizualno-analogni skala boli (Slika 5.1.3.) i drugi. Tijekom objektivnog pregleda važno je također procijeniti hod pacijenta. Hod se procjenjuje kvalitativno, kvantitativno i funkcionalno. Kvalitativna procjena hoda se procjenjuje odmah čim se vidi pacijenta. Procjenjuje se duljina i trajanje koraka te ciklusa hoda, gibljivost pojedinih zglobova, stabilnost i sigurnost hoda. Funkcionalno se hod procjenjuje pomoću funkcionalnih testova hoda. Najpoznatiji su Test hoda na 10 metara, Dvominutni test hoda i Test „ustani i idi“. Osobe koje imaju poremećenu funkciju hoda koriste se ručnim pomagalicama. To su najčešće štap ili štace (Slika 5.1.4.) koje mogu biti potpazušne ili podlaktične [12]. Prikupljeni podaci tijekom subjektivnog i objektivnog pregleda se koriste u sljedećoj fazi SOAP metode, a to je analiza podataka. Prikupljenim podacima postavlja se dijagnoza. Fizioterapijska dijagnoza je preduvjet optimalne i učinkovite fizioterapijske intervencije. Tijekom analize u dogovoru s pacijentom je potrebno definirati ciljeve fizioterapijskog procesa [12]. Prvo je potrebno definirati dugoročne, a zatim kratkoročne ciljeve. Nakon analize počinje se s definiranjem samog plana terapije, dakle definiraju se svi fizioterapijski postupci koji će se primjenjivati u rehabilitacijskom procesu [12].



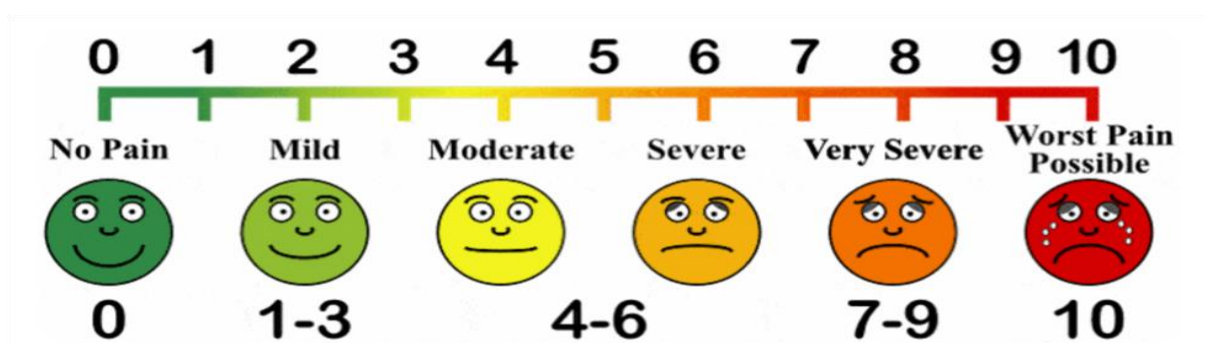
**Slika 5.1.1.** Mjerenje obujma natkoljenice centimetarskom trakicom

Izvor: <https://drrobertlaprademd.com/thigh-circumference-measurement/>



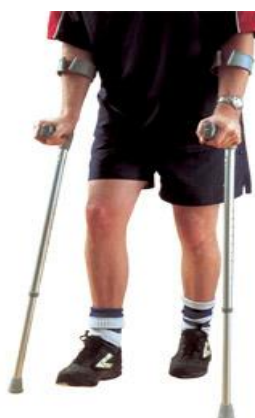**Slika 5.1.2.** Goniometrija

Izvor: <https://www.knee-pain-explained.com/knee-range-of-motion.html>



**Slika 5.1.3.** Vizualno analogni skala boli

Izvor: <https://greatbrook.com/visual-analog-survey-scale/>



**Slika 5.1.4.** Hod sa štakama

Izvor: <https://www.thephysioclinicbristol.co.uk/the-low-down-on-using-crutches/>

## **5.2. Fizioterapijski postupci**

Rehabilitacijski proces kod rupture LCA-a je vrlo složeni proces. Prvi korak je primjena krioterapije. Primjenjuju se elektroterapijske procedure kao što je elektrostimulacija m. quadricepsa, interferentne struje, magnetoterapija i ultrazvuk. Nadalje provodi se terapijsko vježbanje, vježbe propriocepcije, postizometrička relaksacija te je vrlo korisna metoda primjene kinesio tapinga (K-taping). Također, primjenjuju se hidroterapijski postupci u vidu terapijskog vježbanja u bazenu. Fizioterapijskim postupcima je cilj vratiti pacijenta u stanje prije ozljede i same operacije [13].

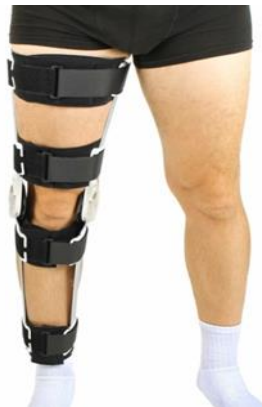### **Fizioterapija nakon operacijskog liječenja rupture prednjeg križnog ligamenta**

Artroskopsko liječenje ruptur prednjeg križnog ligamenta se danas smatra „zlatnim standardom“ operacijskog zbrinjavanja ozljede prednjeg križnog ligamenta. Brojne provedene studije upućuju na iznimnu važnost fizioterapije nakon artroskopske rekonstrukcije LCA-a [14]. Važno je naglasiti da se danas koriste razni poslijeoperacijski protokoli koji se mogu razlikovati sukladno operacijskom pristupu. Razlike mogu biti vidljive u samoj dužini trajanja imobilizacije, dužini trajanja određenih faza u rehabilitaciji kao i vrstama vježbi ili drugih fizioterapijskih postupaka tijekom rehabilitacije. Smatra se da je većina protokola sigurna i samom primjenom dovodi do dobrih rezultata kod pacijenta. Korištenje različitih protokola također koristi i cjelokupnom rehabilitacijskom timu u smislu usmjeravanja provedbe potrebnih postupaka [14]. Prvi korak u poslijeoperacijskoj fizioterapiji nakon rekonstrukcije LCA-a je kvalitetna i detaljna fizioterapijska procjena. Program fizioterapije započinje odmah drugi dan nakon operacije. Provodi se tijekom šest faza koje će u nastavku biti detaljno opisane [15].

#### **Prva faza rehabilitacije**

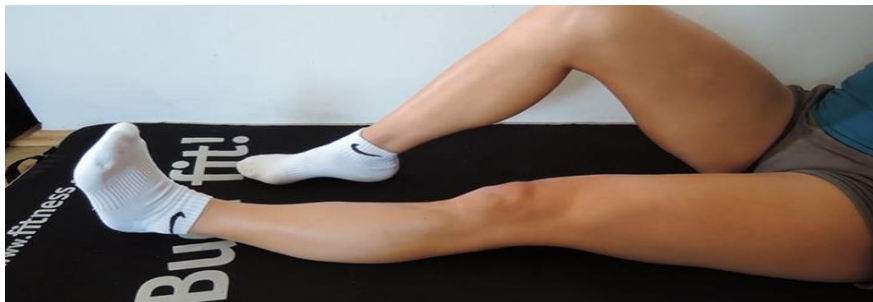Prva faza poslijeoperacijske rehabilitacije počinje idući dan nakon operacije i traje 2 tjedna. Ciljevi ove faze rehabilitacije su da se zaštiti presadak, da se smanji bol i edem koljena, postizanje potpune ekstenzije i postupno povećanje fleksije koljena. U navedenoj fazi pacijenta je potrebno educirati o pravilnom položaju tako da je koljeno ispruženo i elevirano prilikom ležanja ili sjedenja. Važno je naglasiti kako se ne preporuča podmetati jastuk direktno ispod koljena kako bi se prevenirala pojava fleksorne kontrakture. Također, pacijentu se ne preporuča ležanje na strani operirane noge [15]. Fizioterapijski postupci koji se primjenjuju u ovoj fazi su krioterapija, vježbe mobilnosti koljena, elektrostimulacija m. quadricepsa i edukacija hoda. Pacijentu se nakon operacije aplicira ortoza (Slika 5.2.1.) koja

je zaključana u položaju potpune ekstenzije pa se postepeno otključava povećavanjem pokretljivosti u zglobu koljena ovisno o snazi natkoljene muskulature koja kontrolira stabilnost zgloba koljena [15]. Cilj primjene krioterapije je smanjiti edem, a izvodi se prije vježbi pokretljivosti ili nekih drugih fizioterapijskih procedura. U navedenoj fazi provode se aktivne statičke, odnosno izometričke vježbe kojima je cilj ojačati oslabljenju muskulaturu (Slika 5.2.2.). U ovoj fazi pasivne vježbe provodi fizioterapeut ili se vježbe opsega pokreta izvode pomoću uređaja kontinuiranog pasivnog razgibavanja (*Continuous passive locomotion*) (Slika 5.2.3.). Pomoću navedenog aparata mogući su pokreti fleksije i ekstenzije, a opseg pokreta fizioterapeut individualnim pristupom dozira i postupno povećava. Također, prije samih pasivnih vježbi provodi se mobilizacija patele u smjeru gore-dolje i lateralno-medijalno (Slika 5.2.4.). Mobilizacija patele doprinosi izvođenju pokreta fleksije i ekstenzije u koljenu. Glavni cilj primjene navedenih fizioterapijskih postupaka u ovoj fazi je usmjeren na dobivanje pune ekstenzije i fleksije u zglobu koljena do 90°. Za provođenje vertikalizacije i hoda pacijenta koriste se dvije podlaktične štake uz dozvoljeno opterećenje operirane noge do 15 kg [15].



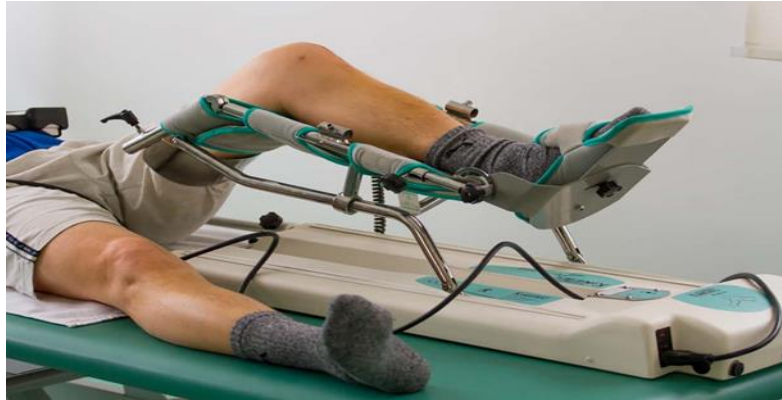**Slika 5.2.1.** Ortoza za zglob koljena

Izvor: <https://otos.hr/ortoza-za-koljeno-genufit-go-up-long-proizvod-52/>



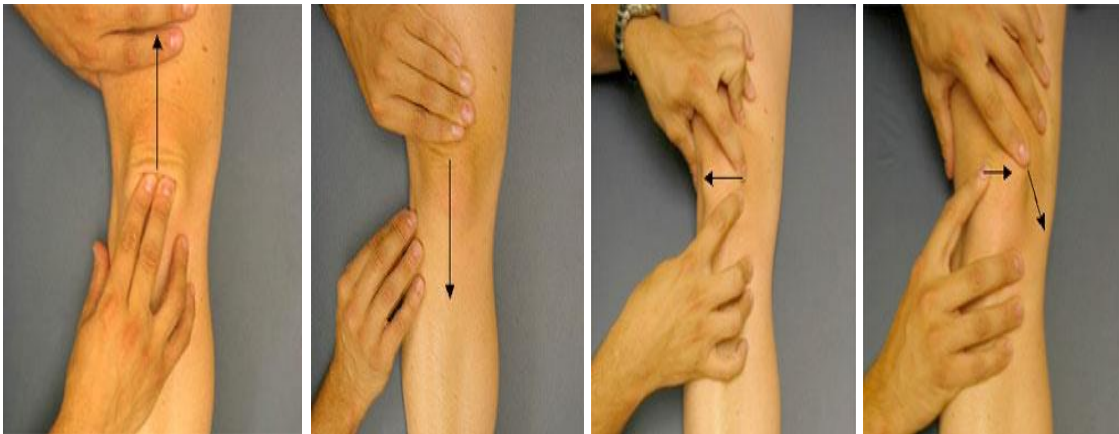
**Slika 5.2.2.** Primjer izometričke vježbe

Izvor: <https://www.fitness.com.hr/zdravlje/ozljede-bolesti/Ozljeda-prednjeg-kriznog-ligamenta.aspx>



**Slika 5.2.3.** Uređaj kontinuiranog pasivnog razgibavanja

Izvor: <https://www.fizioterapeut.hr/fizikalna-terapija/elektroterapija/kinetek-pasivno-razgibavanje-koljenog-zgloba/>



**Slika 5.2.4.** Mobilizacija patele

Izvor: <https://www.kneeguru.co.uk/KNEENotes/courses/arthrofibrosis-rehab-tutorials/patellar-mobilisation>

### **Druga faza rehabilitacije**

Druga faza rehabilitacije traje od 3. do 5. poslijeoperacijskog tjedna. Ciljevi ove faze su i dalje zaštititi presadak, zadržati punu ekstenziju, dobiti punu fleksiju i vratiti normalni obrazac hoda [15]. Nastavlja se sa statičkim vježbama jačanja miškulature. Također, u ovoj fazi se započinje sa vježbama jačanja na način da se stavljaju utezi na čičak trake oko gležnja pa se na taj način izvode vježbe. U ovoj fazi se započinje s elektrostimulacijom m. quadricepsa [15]. Pacijent je u položaju na leđima, dakle supinirani ležeći položaj. Od pacijenta se traži da zategne, to jest kontrahira m. quadriceps kako bi fizioterapeut jedan električni vod postavio na polazište i hvatište medijalne glave, dok se drugi vod stavlja na polazište i hvatište lateralne glave m. quadricepsa [16]. U ovoj fazi se počinju provoditi vježbe



propriocepcije na balansnim podlogama. Također, u ovoj fazi se provodi tretman ožiljka. Izvodi se masaža ožiljka kako bi se povećala njegova mobilnost koja je važna za dobivanje punog opsega pokreta [15].

### **Treća faza rehabilitacije**

Treća faza rehabilitacije traje od 6. do 8. poslijeoperacijskog tjedna. Ciljevi ove faze su i dalje zaštita presatka, održavanje punog opsega pokreta, prevencija pojave boli i edema nakon terapijskog vježbanja i postizanje ispravnog obrasca hoda. U ovoj fazi se započinje s vježbama u vodi i plivanjem. Preporuča se leđno i prsno plivanje, dok se plivanje u obliku „žabice“ ne preporuča. Također, provode se vježbe propriocepcije [15]. Ovu fazu karakterizira usvajanje hoda po stepenicama i normalni obrazac hoda. Za trening mišića nogu koristi se sobni bicikl (Slika 5.2.5.) te iskoraci u stranu pazeći pritom da fleksija u koljenu ne prelazi 45°. U ovoj fazi bi trebao opseg pokreta biti jednak na operiranoj i zdravoj strani kao i smanjena ili u potpunosti odsutna bol [15].



**Slika 5.2.5.** Sobni bicikl

Izvor: <https://www.fitness.com.hr/zdravlje/ozljede-bolesti/Ozljeda-prednjeg-kriznog-ligamenta.aspx>

### **Četvrta faza rehabilitacije**

Četvrta faza rehabilitacije traje od 9. do 12. poslijeoperacijskog tjedna. Ciljevi su i dalje održati puni opseg pokreta, održavanje ispravnih obrazaca hoda, prevencija boli i edema nakon vježbanja [15]. U ovoj fazi treba postojati normalni obrazac hoda, a bol više ne bi smjela biti prisutna. Nadopunjuju se vježbe iz treće faze. Vježbe postaju još progresivnije i kompliciranije. Dozvoljeno je izvođenje čučnja uz fleksiju koljena od 90° (Slika 5.2.6.). Provode se vježbe propriocepcije na raznim podlogama (balans daske, bodljikave podloge, kose podloge, vježbe pomoću pilates lopte i druge) [15].



**Slika 5.2.6.** Pravilan čučanj od 90° fleksije uz zid

Izvor: <https://hr.4playercamp.cz/tehnika-vjezbe-zid-cucanj-na-temelju-zida-68>

### **Peta faza rehabilitacije**

Peta faza rehabilitacije traje od 3. do 5. mjeseca poslije operacije. Ova faza je izuzetno važna kod sportaša jer predstavlja rani povratak treningu i sportskim aktivnostima. Provode se vježbe visokog intenziteta kao priprema za povratak u sportske aktivnosti. Izvode se razni skokovi sa doskocima, trčanje i vožnja biciklom [15].

### **Šesta faza rehabilitacije**

Šesta faza rehabilitacije obuhvaća period od 6. mjeseca nakon operacije pa nadalje. Označava potpunu spremnost za povratak u sportske aktivnosti. Kod nekih pacijenata to će biti moguće i ranije, stoga je to individualan proces za svakog pacijenta. Vježbe su prilagođene sportskoj aktivnosti kojom se pacijent bavi. Povratak u sportsku aktivnost mora biti postupan i nikako se ne smije forsirati kako se ne bi riskirala ponovna ozljeda LCA-a [15].

### **✚ Krioterapija**

Krioterapija se može definirati kao primjena hladnoće u svrhu liječenja. Može se primjenjivati na više načina, a to su kriomasaža, kriooblog, kriokupka i krio sprej. Način izvođenja krioterapije ovisi o samom dijelu tijela na kojeg se primjenjuje kriopostupak. Najčešće se primjenjuje kriomasaža komadićem leda zamrznutog u nekoj manjoj posudi ili u današnje vrijeme je sve češća uporaba kriomasaže pomoću krio aparata (Slika 5.2.7.). Postupak traje nekih 7-10 minuta kada se postiže analgezija [13].



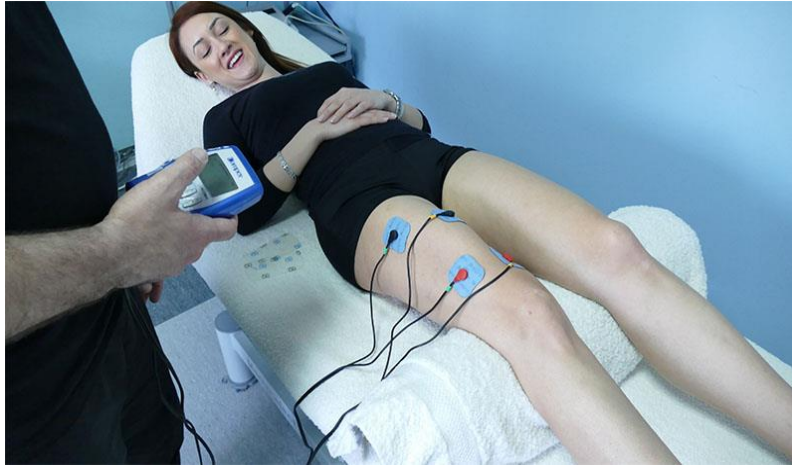**Slika 5.2.7.** Krio aparat

Izvor: <https://www.north-system.com/krio-terapija/>

### **✚ Elektrostimulacija m. quadricepsa**

Elektrostimulacija je fizioterapijski postupak kojim je cilj izazvati mišićnu kontrakciju pomoću električnog podražaja. Elektrostimulacijski postupak je poznat i pod nazivom „elektrogimnastika“. U tom procesu se primjenjuje niskofrekventna struja. Elektrostimulacija se izvodi impulsima koji se dobivaju iz uređaja koji se naziva elektrostimulator. Tako se prije same terapije odabire trajanje, amplituda, oblik impulsa te frekvencija samog impulsa. Neke od indikacija za primjenu elektrostimulacije su mišićna slabost, jačanje zdravog mišića, zaostala kljenut i periferna kljenut. Kontraindikacije su srčani stimulatori, metalno strano tijelo na području primjene stimulacije, kožne promjene na području primjene kao što su infekcije kože i otvorene rane te sklonost krvarenju i trudnoća [11]. U rehabilitaciji osoba s ozljedom LCA-a najčešće se primjenjuje uređaj za elektrostimulaciju koji se naziva Compex. Compex uređajem se stimulira medijalna i lateralna glava m. quadricepsa. Kao i prije početka svakog fizioterapijskog postupka potrebno je pacijentu objasniti svrhu i način provođenja samog postupka. Kod elektrostimulacije m. quadricepsa primjenjuje se bipolarna tehnika podraživanja što znači da se provodi pomoću dviju elektroda koje su jednake površine pa je na taj način gustoća struje podjednako raspodijeljena na obje elektrode [13]. Pacijent je u položaju na leđima, dakle supinirani ležeći položaj. Od pacijenta se traži da zategne, to jest da kontrahira m. quadriceps kako bi fizioterapeut jedan električni vod postavio na polazište i hvatište medijalne glave, dok se drugi vod stavlja na polazište i hvatište lateralne glave m. quadricepsa (Slika 5.2.8.). Pacijentu se objasni da kada osjeti impuls da istovremeno kontrahira m. quadriceps, to jest da zateže stopalo prema sebi, a kad je pauza da se odmara. Također, umjesto zatezanje stopala prema sebi pacijent tijekom impulsa može izvoditi čučanj. Čučanj

spada u područje ekscentričnih vježbi što doprinosi bržoj ponovnoj uspostavi m. quadricepsa nakon ozljede LCA-a [16].

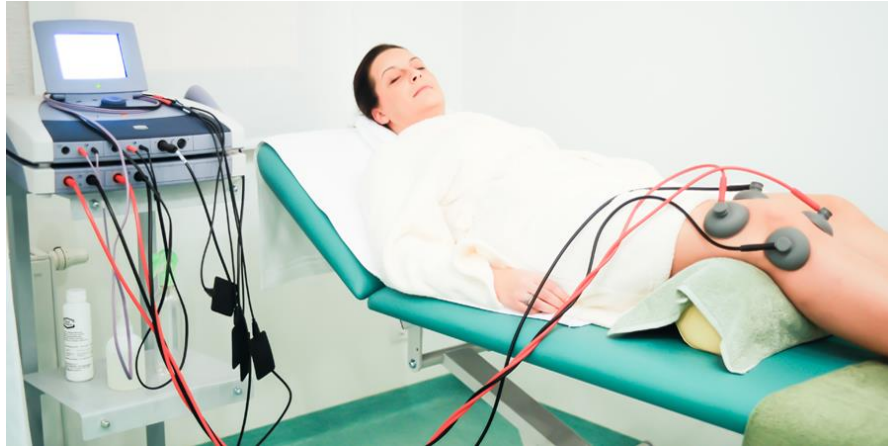

**Slika 5.2.8.** Elektrostimulacija m. quadricepsa

Izvor: <https://fiziostolic.rs/elektrostimulacija-misica/>

### **Interferentne struje**

Interferentne struje spadaju u skupinu srednjefrekventnih struja. Interferentne struje nastaju preklapanjem dviju srednjefrekventnih struja. Interferentne struje djeluju analgetski, dakle smanjuju bol, protuupalno i sprječavaju pojavu edema. Također, potpomažu mišićnu kontrakciju i potiču brže cijeljenje kosti [11]. Najveći učinak nastaje u dubini tkiva, a ne blizu elektroda. Interferentne struje se primjenjuju kao dva para elektroda. Neke od indikacija su ozljede kostiju i zglobova, športske ozljede, ozljede mišića i tetiva, bolna stanja u kralješnici, degenerativne promjene zglobova te stanja kod kojih je cilj potaknuti što brže zacjeljivanje. Kontraindikacije za primjenu interferentnih struja su akutni tromboflebitis, maligne bolesti, vaskularne bolesti, spastična kljenut i srčani stimulator. Važno je naglasiti da za primjenu interferentnih struja prisutnost metalnih predmeta u tijelo nije kontraindikacija [13]. Koriste se vakumske elektrode koje se mogu primjenjivati kvadripolno, dakle kao 4 elektrode (2 para) ili bipolarno, dakle 2 elektrode (1 par). Nakon rekonstrukcije prednjeg križnog ligamenta najčešće se primjenjuje kvadripolna tehnika koja koristi 2 para elektroda (Slika 5.2.9.) [11].

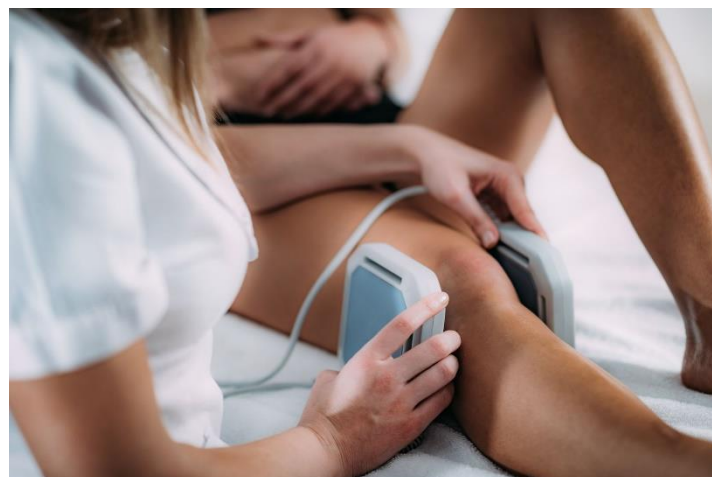


**Slika 5.2.9.** Primjena interferentnih struja

Izvor: <https://fizikalna-terapija.hr/fizikalna-terapija/interferentne-struje/>

### **✚ Magnetoterapija**

Magnetoterapija (Slika 5.2.10.) je korisna nakon ozljede LCA-a jer ubrzava sami proces regeneracije. U magnetoterapiji se primjenjuje statičko ili pulsirajuće magnetsko polje u svrhu liječenja. Neke od indikacija su rehabilitacija i mobilizacija zbog raznih bolesti, prevencija bolesti kao što je osteoporozna, kožne bolesti, ubrzavanje regeneracije kod traumatskih stanja i druge. Kontraindikacije za ovaj postupak su osobe koje imaju ugrađeni elektronski stimulator srca (pacemaker), dok su neke od relativnih kontraindikacija epilepsija, trudnoća i pretjerani rad štitnjače [13]. Što se tiče samog doziranja, ono je individualno te ovisi od osobe do osobe. Trajanje terapije magnetom se kreće od 10 minuta nadalje [11].

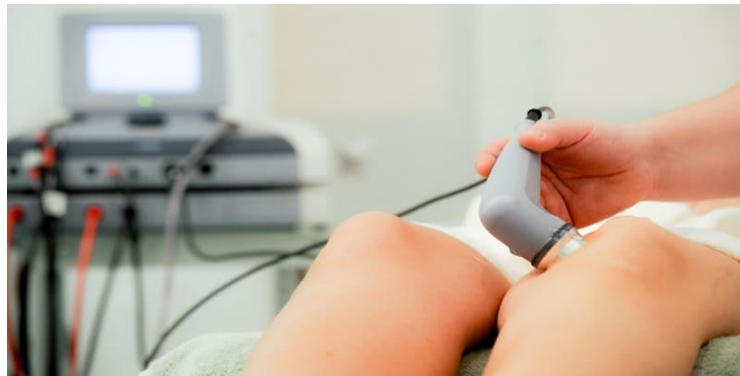


**Slika 5.2.10.** Primjena magnetoterapije na koljeno

Izvor: <https://www.verywellhealth.com/does-magnet-therapy-help-arthritis-189206>

## **Ultrazvuk**

Ultrazvuk predstavlja fizioterapijski postupak koji se sastoji od primjene ultrazvučne energije u svrhu liječenja. Intenzitet koji se primjenjuje u fizikalnoj terapiji se kreće od 0,5 do 3,0 W/cm<sup>2</sup>. Za primjenu ultrazvuka kako bi se ultrazvučni valovi mogli apsorbirati u tkivo, koristi se kontaktno sredstvo koje može biti obična voda, ultrazvučni gel ili parafinsko ulje. Ultrazvuk djeluje na način da smanjuje bol i spazam mišića te potiče brže zacjeljivanje rana. Ultrazvuk se ne smije primjenjivati kod osoba koje imaju srčane bolesti, u trudnoći, u djece i mladeži, kod osteoporoze te kod žena generativne dobi na područje trbuha i lumbalne kralješnice, a kod muškaraca na testise. Ultrazvuk (Slika 5.2.11.) tako djeluje povoljno kod ozljede LCA-a jer smanjuje spazam i bol mišića te potiče brže zacjeljivanje rana što je bitno nakon operacijskog zbrinjavanja LCA-a. [13].



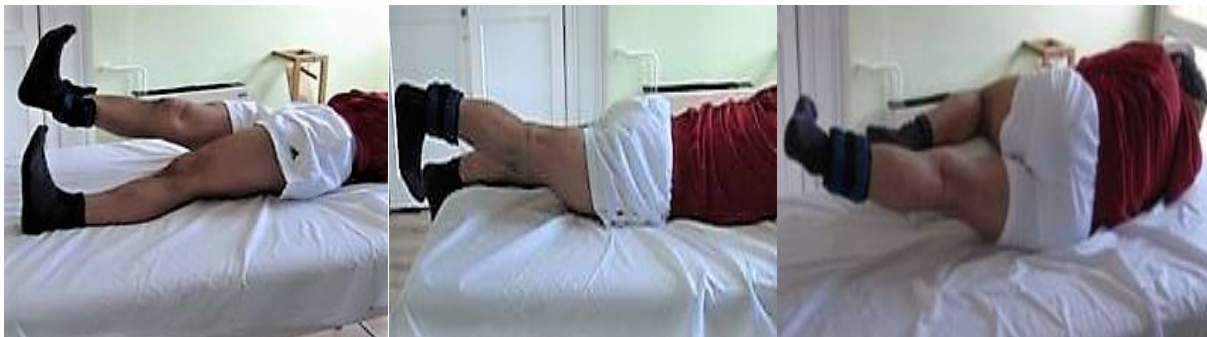**Slika 5.2.11.** Primjena ultrazvuka na koljeno

Izvor:<https://www.fizioterapeut.hr/fizikalna-terapija/elektroterapija/ultrazvuk-terapija-ultrazvukom/>

## **Terapijsko vježbanje**

Terapijsko vježbanje ili liječenje pokretom ima za cilj održavanje ili povećanje opsega pokreta, održavanje ili povećanje mišićne snage, mišićne izdržljivosti, poboljšanje posture i položaja tijela, prevenciju i korekciju raznih deformacija te poboljšanje funkcije ostalih organskih sustava kao što su lokomotorni, kardiovaskularni, respiratorni sustav i drugi. Terapijske vježbe se mogu podijeliti na aktivne vježbe, aktivno potpomognute vježbe, aktivne vježbe s otporom i na pasivne vježbe [13]. Što se tiče terapijskog vježbanja u osoba nakon rekonstrukcije LCA-a, započinje se s pasivnim vježbama nakon kojih slijede aktivno potpomognute vježbe na koje se nadovezuju aktivne vježbe i nakon toga aktivne vježbe s

otporom. Prvi korak prije početka pasivnog razgibavanja koljena je mobilizacija patele. Pacijent je u supiniranom ležećem položaju, potrebno je skinuti ortoza te se započinje s mobilizacijom patele. Mobilizacija se izvodi na način da se laganim pokretima pomiče patela u smjeru gore dolje (kranijalno-kaudalno) te u medijalno-lateralnom smjeru. Mobilizacija patele doprinosi lakšem razgibavanju zgloba koljena i doprinosi povećanju opsega pokreta [17]. Nakon mobilizacije patele slijede pasivne vježbe. Pasivne vježbe izvodi fizioterapeut te je važno naglasiti da nemaju jednaki učinak kao aktivne vježbe. Pasivnim vježbama je cilj održati i povećati opseg pokreta u zglobu, održati adekvatnu duljinu mišića te održavanje krvne i limfne cirkulacije. Nakon što pacijent može aktivno kontrahirati mišić, prelazi se na aktivno-potpomognute vježbe te nakon toga i na aktivne vježbe bez otpora i s otporom. Najvažniji naglasak tijekom poslijeoperacijske fizioterapije je na postizanju potpune ekstenzije i na postupnom vraćanju fiziološke fleksije. Fleksiju je važno izvoditi postupno kako ne bi došlo do pojave otekline što za posljedicu može imati otežano i nemoguće izvođenje vježbi opsega pokreta. Standardizirano je da se prvi tjedan nakon operacije postigne fleksija od 90 stupnjeva te se svaki idući tjedan povećava za 10 stupnjeva. Potpuna fleksija je moguća između četvrtog i šestog tjedna nakon operacije [17]. Nakon pasivnih vježbi koje izvodi fizioterapeut slijede aktivno-potpomognute vježbe. Pacijent se smjesti na bok operirane noge i objasni mu se način izvođenja vježbe fleksije i ekstenzije operirane noge po podlozi. Nakon aktivno-potpomognutih vježbi slijede aktivne vježbe koje pacijent izvodi sam. Nakon aktivnih vježbi prelazi se na aktivne vježbe s otporom. Najčešće se u tu svrhu koriste utezi na čičak trake koji se postavje na distalni dio potkoljenice te pacijent izvodi vježbe u supiniranom, proniranom i bočnom položaju (Slika 5.2.12.). Vježbe za jačanje mišića mogu se provoditi i pomoću elastične trake (Slika 5.2.13.) [13].



**Slika 5.2.12.** Aktivne vježbe s otporom pomoću utega na čičak traku

Izvor: autor rada K.R., model M.B.



**Slika 5.2.13.** Vježbe jačanja mišića pomoću elastične trake

Izvor: autor rada K.R., model M.B.

#### **✚ Vježbe propriocepcije**

Nakon operacijske rekonstrukcije LCA-a važno je provoditi vježbe propriocepcije jer je smanjena funkcija proprioceptora. Propriocepcija se može definirati kao proces dobivanja informacija iz perifernih receptora u tijelu. Receptori su smješteni u tetivama, mišićima i zglobovima. Cilj proprioceptivnih vježbi je narušavanje balansa. Tako se aktiviraju sustavi koji su zaslužni za unaprjeđenje ravnoteže i koordinacije. U svrhu proprioceptivnih vježbi koriste se balansne daske (Slika 5.2.14.) i druge razne neravne površine. Također, korisna je i primjena pilates lopte u svrhu vježbi propriocepcije (Slika 5.2.15.). Još jedna od mogućnosti je primjena vježbi propriocepcije u sjedećem položaju na maloj lopti (Slika 5.2.16.). Proprioceptori su od izuzetne važnosti u sprječavanju novih ozljeda zgloba koljena jer neka sila ili nepravilan pokret mogu nadvladati sposobnost receptora i na taj način izazvati ozljedu [18].



**Slika 5.2.14.** Vježbe propriocepcije na balansnoj dasci

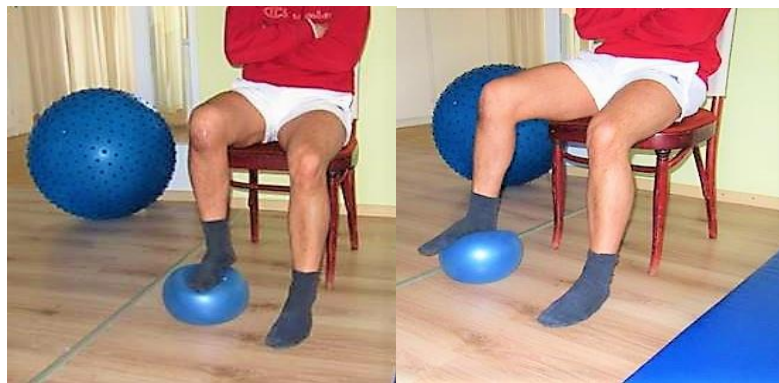Izvor: autor rada K.R., model M.B.





**Slika 5.2.15.** Vježbe propriocepcije sa pilates loptom

Izvor: autor rada K.R., model M.B.



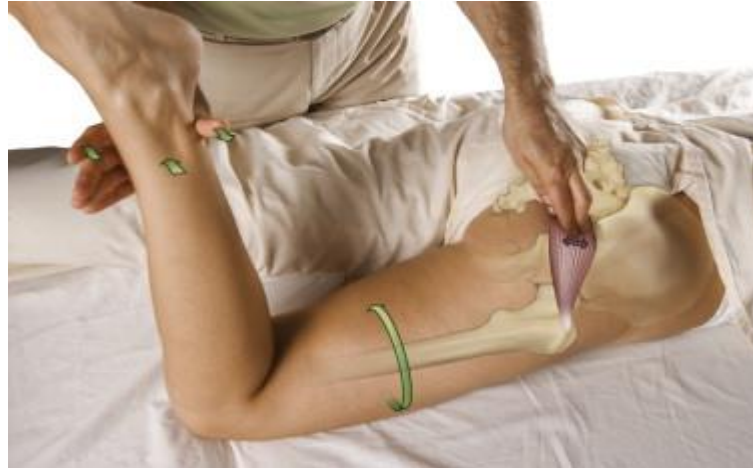**Slika 5.2.16.** Vježbe propriocepcije u sjedećem položaju pomoću male lopte

Izvor: autor rada K.R., model M.B.

#### **✚ Postizometrička relaksacija**

Postizometričku relaksaciju se može definirati kao vrstu manualne terapije koja predstavlja dobar uvod za sam tretman mobilizacije ili manipulacije, no i kao zasebna tehnika se pokazala kao dobrom i učinkovitom nakon rekonstrukcije LCA-a. Temelj ove tehnike je slaba izometrička kontrakcija, dakle kontrakcija tijekom kojeg ne dolazi do promjene udaljenosti između polazišta i hvatišta mišića već samo do promjene tonusa tog mišića uz primjenu otpora koji pruža terapeut (Slika 5.2.17.). Nakon toga slijedi produženje bolnog i napetog mišića. Ova tehnika je vrlo učinkovita s obzirom da se uz minimalno korištenje snage mišića bolesnika ne dolazi do pojave boli [19]. Poznato je da pojava boli pojačava sam spazam mišića što nije cilj u rehabilitacijskom procesu. Tijekom postizometričke relaksacije važno je pacijentu objasniti važnost disanja. Mišić kojeg je potrebno relaksirati se stavlja u stanje potpune istegnutosti [19]. Što se tiče ozljede LCA-a, postizometrička relaksacija se primjenjuje na m. quadriceps i to na njegovu glavu koja se naziva rectus femoris. Pacijenta se smjesti u udoban supinirani položaj tako da se potkoljenice nalaze izvan ruba kreveta. Fizioterapeut stavlja svoju ruku na koljeno tretirane noge, od pacijenta traži da udahne i da

pritom ispruži nogu, to jest ekstendira potkoljenu, držeći je nekoliko centimetara iznad podloge. Kaže mu se da pokuša održati kontrakciju nekih 15 sekundi nakon čega uz izdisaj vraća nogu u početni položaj [19].

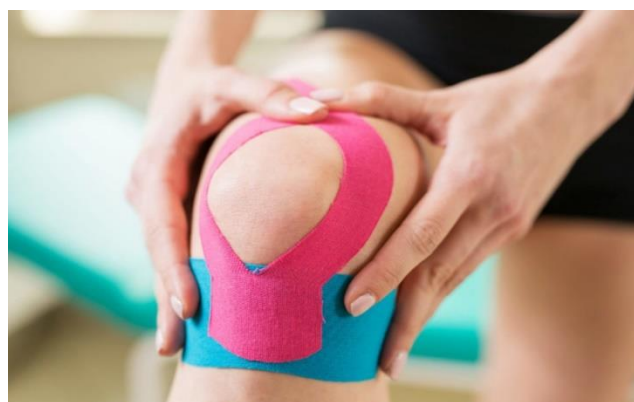


**Slika 5.2.17.** Postizometrička relaksacija

Izvor: <https://learnmuscles.com/blog/tag/post-isometric-relaxation/>

#### **Kinesio taping**

Kinesio taping je metoda u kojoj se koriste elastične, samoljepljive, pamučne trake. To je vrsta fizioterapijskog postupka koja se koristi kod tretmana boli, edema, hematoma, ozljeda mekih tkiva te nestabilnosti koje su uzrokovane koštanim ili mišićno-ligamentarnim neskladom. Brojne studije su pokazale da metoda kinesio tapinga ima povoljne učinke na propriocepciju kod osoba s rupturom LCA-a. Elastične trake doprinose kod takvih osoba boljoj kontroli hoda te subjektivnom osjećaju stabilnosti ozlijeđene noge (Slika 5.2.18.) [20].



**Slika 5.2.18.** Primjena kinesio tapinga na koljeno

Izvor: <https://stgeorgehealth.com.au/services/kinesio-taping/>

## Hidroterapija

Hidroterapija se može definirati kao primjena vode u svrhu liječenja. Voda ima povoljna fizikalna svojstva koja olakšavaju izvođenje samih vježbi. Fizikalna svojstva vode su sila uzgona, hidrostatski tlak i gustoća vode [13]. Sila uzgona dovodi do prividnog smanjenja težine što znači da voda omogućuje izvođenje aktivnog pokreta uz utrošak znatno manje mišićne snage nego što je potrebno kod izvođenja istog pokreta izvan vode. Hidrostatski tlak je veći od kapilarnog tlaka pa tako stajanje i hodanje u vodi pomaže bolesnicima sa cirkulacijskim tegobama i edemima na nogama. Hidroterapija ima povoljni učinak na sve organske sustave u tijelu, a posebno na lokomotorni sustav [13]. Što se tiče hidroterapijskih postupaka u osoba s ozljedom LCA-a, provode se vježbe u bazenu (Slika 5.2.19.). Važno je naglasiti da se s vježbama započinje tek nakon što rez od operacije dobro zaraste ako je bilo riječ o operacijskoj rekonstrukciji LCA-a. Pacijent izvodi aktivne vježbe u vodi uz moguću nadopunu korištenja raznih rekvizita. Također, pacijent izvodi aktivni hod u bazenu. Postupak se nadopunjuje plivanjem uz napomenu da se preporuča izbjegavanje plivanja u obliku žabe, dok se preporuča leđno i prsno plivanje [11].



**Slika 5.2.19.** Vježbe u bazenu

Izvor: <https://www.dansa.org/blog/2021/04/01/aqua-pool-noodle-exercises>

## 6. ZAKLJUČAK

Ruptura LCA-a je najčešća ozljeda u zglobu koljena kod mlađih i aktivnih pojedinaca. Ovisno o karakteristikama ozljede kao i tjelesnom i psihičkom stanju pacijenta određuje se način liječenja. U današnje vrijeme operacijski način liječenja, kao što je artroskopija, predstavlja minimalno invazivan postupak. Poslijeoperacijska rehabilitacija zahtjeva duži period i veći nivo suradnje između pacijenta i fizioterapeuta. Važna je provedba prijeoperacijske i poslijeoperacijske rehabilitacije. U rehabilitacijskom procesu je važan svaki član rehabilitacijskog tima. Prije samog odabira načina liječenja treba provesti detaljan klinički pregled uz pomoć kliničkih testova i dijagnostičkih metoda kao što su magnetska rezonancija i artroskopija. Glavni cilj je vratiti pojedincu funkcionalan status koji je imao i prije same ozljede. Prije početka primjene fizioterapijskih postupaka iznimno je važna provedba adekvatne i kvalitetne fizioterapijske procjene koja se sastoji od subjektivnog i objektivnog pregleda, analize dobivenih podataka, postavljanja fizioterapeutske dijagnoze i definiranja samog plana fizioterapije. Glavni cilj fizioterapije u poslijeoperacijskoj rehabilitaciji nakon rekonstrukcije LCA-a je povećanje opsega pokreta i mišićne snage te povratak osobe što prije u aktivnosti svakodnevnog života.

## 7. POPIS LITERATURE

- [1] P. Keros, M. Pećina, M. Ivančić-Košuta: Temelji anatomije čovjeka, Medicinska biblioteka, Zagreb, 1999.
- [2] M. Pećina i suradnici: Sportska medicina, Medicinska naklada, Zagreb, 2019.
- [3] W. Platzer: Sustav organa za pokretanje, Medicinska naklada, Zagreb, 2011.
- [4] N. Daraboš: Kako pobijediti športsku ozljedu, Medicinska naklada, Zagreb, 2011.
- [5] W. Huang, Y. Zgang, Z. Yao, L. Ma: Clinical examination of anterior cruciate ligament rupture: a systematic review and meta-analysis, Acta Orthopaedica et Traumatologica Turcica, br. 1, 2016., str 22-31.
- [6] S. Vukelić, M. Pećina: Dijagnostika i liječenje puknuća prednjeg križnog ligamenta, Veterinar, br. 2, 2018., str. 20-24.
- [7] RF. LaPrade, T. Spalding, IR. Murray, i suradnici: Knee arthroscopy: evidence for a targeted approach, British Journal of Sports Medicine, br. 13, prosinac 2020., str. 15-20.
- [8] M. Uremović, S. Davila i suradnici: Rehabilitacija ozljeda lokomotornog sustava, Medicinska naklada, Zagreb, 2018.
- [9] D. M. Banović: Traumatologija koštano zglobnog sistema, Dečje novine, Gornji Milanovac, 1989.
- [10] D. Maravić, D. Ciliga: Konzervativno liječenje kod puknuća prednje ukrižene sveze prikaz slučaja, Hrvatski športskomedicinski vjesnik, br. 2, 2016., str. 89-97.
- [11] B. Ćurković i suradnici: Fizikalna i rehabilitacijska medicina, Medicinska naklada, Zagreb, 2004.
- [12] I. Klaić, L. Jakuš: Fizioterapijska procjena, Zdravstveno veleučilište Zagreb, Zagreb, 2017.
- [13] I. Jajić, Z. Jajić i suradnici: Fizikalna i rehabilitacijska medicina: osnove i liječenje, Medicinska naklada, Zagreb, 2008.
- [14] I. Grle, M. Grle: Rehabilitacija pacijenata nakon rekonstrukcije prednje križne sveze, Fakultet zdravstvenih studija, Sveučilište u Mostaru, Zdravstveni glasnik, br.1, travanj 2019., str. 78-82.
- [15] I. Eitzen, H. Moksnes, L. Synder-Mackler, M. A. Risberg: A progressive 5-week exercise therapy program leads to significant improvement in knee function early after anterior cruciate ligament injury, J Orthop Sports Phys Ther., br. 11, kolovoz 2011., str. 705-721.

- [16] L. K Lepley, E. M Wojtys, R. M Palmieri-Smith: Combination of eccentric exercise and neuromuscular electrical stimulation to improve quadriceps function post-ACL reconstruction, *The Knee*, br. 3, lipanj 2015., str. 270-277.
- [17] D. Ciliga, M. Peršun, M. Grbić: Rehabilitacija nakon ventralizacije i medijalizacije patele, *Hrvatski Športskomedicinski Vjesnik*, br. 1, 2015., str. 60-65.
- [18] G. Grozdek Čovčić, Z. Maček: Neurofacilitacijska terapija, *Zdravstvene veleučilište Zagreb*, Zagreb, 2011.
- [19] M. Romanowski, A. Straburzyńska-Lupa, A. Romanowska, R. Lorenc: A Comparison of the Effects of Kinesiotherapy and Post-Isometric Relaxation on Knee Pain in Patients with Rheumatoid Arthritis, *Evid Based Complement Alternat Med*, br. 2, kolovoz 2020., str. 1-8.
- [20] L. Bischoff, C. Babisch, J. Babisch, F. Layher, K. Sander, G. Metziolis, S. Pietsch, E. Röhner: Effects on proprioception by Kinesio taping of the knee after anterior cruciate ligament rupture, *European Journal of Orthopaedic Surgery and Traumatology*, br. 6, ožujak 2018., str. 1157-1164.

## 8. POPIS SLIKA

Slika 2.1.1. Zglob koljena.....	2
Slika 2.5.1. Građa prednjeg križnog ligamenta.....	5
Slika 3.2.1.1. Varus i valgus stres test.....	9
Slika 3.2.1.2. Test prednje ladice.....	9
Slika 3.2.1.3. Lachman test.....	10
Slika 3.2.1.4. Pivot- <i>shift</i> test.....	11
Slika 3.2.1.5. Jerk jest.....	11
Slika 3.2.1.6. Obrnuti pivot- <i>shift</i> test.....	12
Slika 3.2.2.1. Magnetska rezonanca normalnog i ozlijeđenog prednjeg križnog ligamenta.....	13
Slika 3.2.3.1. Prikaz artroskopije koljena .....	13
Slika 5.1.1. Mjerenje obujma natkoljenice centimetarskom trakicom.....	18
Slika 5.1.2. Goniometrija.....	19
Slika 5.1.3. Vizualno analogna skala boli.....	19
Slika 5.1.4. Hod sa štakama.....	19
Slika 5.2.1. Ortoza za zglob koljena.....	21
Slika 5.2.2. Primjer izometričke vježbe.....	21
Slika 5.2.3. Uređaj kontinuiranog pasivnog razgibavanja.....	22
Slika 5.2.4. Mobilizacija patele.....	22
Slika 5.2.5. Sobni bicikl.....	23
Slika 5.2.6. Pravilan čučanj od 90° fleksije uza zid.....	24
Slika 5.2.7. Krio aparat.....	25
Slika 5.2.8. Elektrostimulacija m. quadricepsa.....	26
Slika 5.2.9. Primjena interferentnih struja.....	27
Slika 5.2.10. Primjena magnetoterapije na koljeno.....	27
Slika 5.2.11. Primjena ultrazvuka na koljeno.....	28
Slika 5.2.12. Aktivne vježbe s otporom pomoću utega na čičak traku .....	29
Slika 5.2.13. Vježbe jačanja mišića pomoću elastične trake.....	30
Slika 5.2.14. Vježbe propriocepcije na balansnoj dasci.....	30
Slika 5.2.15. Vježbe propriocepcije sa pilates loptom.....	31
Slika 5.2.16. Vježbe propriocepcije u sjedećem položaju pomoću male lopte.....	31
Slika 5.2.17. Postizometrička relaksacija.....	32
Slika 5.2.18. Primjena kinesio tapinga na koljeno.....	32

Slika 5.2.19. Vježbe u bazenu.....33



## **9. POPIS TABLICA**

Tablica 2.2.1. Prikaz polazišta i hvatišta fleksora i ekstenzora zgloba koljena.....	3
Tablica 4.1.1. Prednosti i nedostaci različitih vrsta presadaka za rekonstrukciju LCA-a.....	15

HRON  
ALISHBAINO

Sveučilište  
Sjever



SVEUČILIŠTE  
SJEVER

### IZJAVA O AUTORSTVU

Završni/diplomski rad isključivo je autorsko djelo studenta koji je isti izradio te student odgovara za istinitost, izvornost i ispravnost teksta rada. U radu se ne smiju koristiti dijelovi tuđih radova (knjiga, članaka, doktorskih disertacija, magistarskih radova, izvora s interneta, i drugih izvora) bez navođenja izvora i autora navedenih radova. Svi dijelovi tuđih radova moraju biti pravilno navedeni i citirani. Dijelovi tuđih radova koji nisu pravilno citirani, smatraju se plagijatom, odnosno nezakonitim prisvajanjem tuđeg znanstvenog ili stručnoga rada. Sukladno navedenom studenti su dužni potpisati izjavu o autorstvu rada.

Ja, KLAUDIJA BABUŽIN (ime i prezime) pod punom moralnom, materijalnom i kaznenom odgovornošću, izjavljujem da sam isključivi autor/ica završnog/diplomskog (obrisati nepotrebno) rada pod naslovom REHABILITACIJA I FIZIOTERAPIJSKI PRISTUP NAKON OZLEDE PREDNEGA KRANIJALNOG KIGABENTIA (upisati naslov) te da u navedenom radu nisu na nedozvoljeni način (bez pravilnog citiranja) korišteni dijelovi tuđih radova.

Student/ica:

(upisati ime i prezime)

KLAUDIJA BABUŽIN

Babužin

(vlastoručni potpis)

Sukladno čl. 83. Zakonu o znanstvenoj djelatnosti i visokom obrazovanju završne/diplomske radove sveučilišta su dužna trajno objaviti na javnoj internetskoj bazi sveučilišne knjižnice u sastavu sveučilišta te kopirati u javnu internetsku bazu završnih/diplomskih radova Nacionalne i sveučilišne knjižnice. Završni radovi istovrsnih umjetničkih studija koji se realiziraju kroz umjetnička ostvarenja objavljuju se na odgovarajući način.

Sukladno čl. 111. Zakona o autorskom pravu i srodnim pravima student se ne može protiviti da se njegov završni rad stvoren na bilo kojem studiju na visokom učilištu učini dostupnim javnosti na odgovarajućoj javnoj mrežnoj bazi sveučilišne knjižnice, knjižnice sastavnice sveučilišta, knjižnice veleučilišta ili visoke škole i/ili na javnoj mrežnoj bazi završnih radova Nacionalne i sveučilišne knjižnice, sukladno zakonu kojim se uređuje znanstvena i umjetnička djelatnost i visoko obrazovanje.