

Zbrinjavanje i imobilizacija prijeloma potkoljenice

Jančec, Marko-Mario

Undergraduate thesis / Završni rad

2023

Degree Grantor / Ustanova koja je dodijelila akademski / stručni stupanj: **University North / Sveučilište Sjever**

Permanent link / Trajna poveznica: <https://um.nsk.hr/um:nbn:hr:122:312385>

Rights / Prava: [In copyright](#)/[Zaštićeno autorskim pravom.](#)

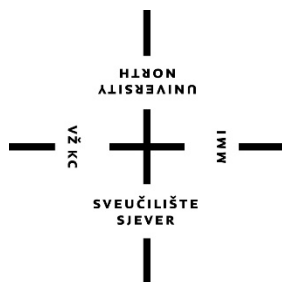
Download date / Datum preuzimanja: **2024-11-25**



Repository / Repozitorij:

[University North Digital Repository](#)





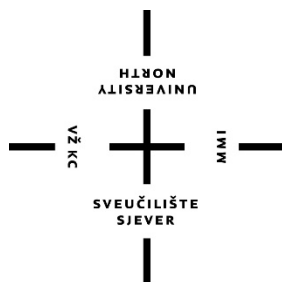
**Sveučilište
Sjever**

Završni rad br. 1758/SS/2023

Zbrinjavanje i imobilizacija prijeloma potkoljenice

Marko-Mario Jančec, 0336047648

Varaždin, rujan, 2023. godine



Sveučilište Sjever

Odjel za Sestrinstvo

Završni rad br. 1758/SS/2023

Zbrinjavanje i imobilizacija prijeloma potkoljenice

Student

Marko-Mario Jančec, 0336047648

Mentor

doc.dr.sc. Alen Pajtak, dr.med.

Varaždin, rujan, 2023. godine

Predgovor

Iskreno se zahvaljujem svojem mentoru doc.dr.sc. Alenu Pajtaku, dr.med. na ukazanom strpljenu i trudu prilikom izrade ovog završnog rada. Također još jedno hvala svim članovima komisije, profesorima, predavačima i asistentima na fakultetu što su mi prenijeli svoje znanje i iskustvo. Zahvaljujem se svojim roditeljima, obitelji, djevojci i prijateljima na neizmjernoj podršci. Zahvaljujem kolegama OHBP-a i kolegama u gipsaonici Opće bolnice Varaždin za potporu i pomoć kad je bilo potrebno.

Sažetak

Završni rad opisuje prijelome potkoljenice, anatomiju i fiziologiju potkoljenice, uzroke i vrste prijeloma, dijagnostičke metode te konzervativne i kirurške metode liječenja. Uvodni dio rada navodi općenite informacije o anatomiji potkoljenice, uključujući anatomiju goljenične kosti (tibije), lisne kosti (fibule), mišiće potkoljenice te krvne žile i živce potkoljenice. Sljedeći dio rada opisuje uzroke i vrste prijeloma potkoljenice. Obuhvaćeni su prijelomi kod djece, klinička slika i znakovi prijeloma te dijagnostika prijeloma. Također, uključene su smjernice NICE (*engl. National Institute for Health and Care Excellence*) za postupanje u slučaju prijeloma te AO (*njem. Arbeitsgemeinschaft für Osteosynthesefragen*) klasifikacija prijeloma. Slijedi detaljnije opisivanje prijeloma potkoljenice, podijeljeno na tri dijela: prijelom proksimalne trećine, dijafize i distalne trećine potkoljenice. Za svaku vrstu prijeloma opisane su karakteristike i specifičnosti. U radu se opisuju metode liječenja prijeloma potkoljenice. Konzervativno liječenje koje obuhvaća imobilizaciju i primjenu gipsa, dok se kirurške metode temelje na unutarnjoj fiksaciji (upotreba metalnih implantata) i vanjskoj fiksaciji (primjena vanjskih materijala za stabilizaciju). Za svaku vrstu prijeloma opisuju se metode liječenja i postupci. U istraživačkom djelu rada provedena je anonimna anketa u Hitnoj kirurškoj ambulanti s gipsaonicom Opće bolnice Varaždin u razdoblju od 19.12.2022. do 19.06.2023. U istraživanju je ukupno sudjelovalo 100 osoba s prijelomom potkoljenice. Ispitanici su bili pacijenti sa sadrenom imobilizacijom potkoljenice u Hitnoj kirurškoj ambulanti Opće bolnice Varaždin. Cilj istraživanja je prikupiti informacije kolika je udobnost primijenjenih sadrenih imobilizacija potkoljenice u našoj ustanovi te koje su moguće komplikacije ovakve imobilizacije.

Ključne riječi: prijelom, potkoljenica, imobilizacija, ICQ, plastična imobilizacija

Abstract

The final thesis describes fractures of the lower leg, the anatomy and physiology of the lower leg, causes and types of fractures, diagnostic methods, and conservative and surgical treatment methods. The introductory section of the paper provides general information about the anatomy of the lower leg, including the anatomy of the shinbone (tibia), calf bone (fibula), muscles of the lower leg, as well as the blood vessels and nerves of the lower leg. The following section of the paper describes the causes and types of lower leg fractures. This includes fractures in children, the clinical presentation and signs of fractures, as well as fracture diagnostics. Additionally, the paper includes guidelines from the National Institute for Health and Care Excellence (NICE) for managing fractures and the AO (German Arbeitsgemeinschaft für Osteosynthesefragen) fracture classification. A more detailed description of lower leg fractures follows, divided into three parts: fractures of the proximal third, diaphysis, and distal third of the lower leg. Characteristics and specificities are described for each type of fracture. The paper outlines treatment methods for lower leg fractures. Conservative treatment includes immobilization and the application of casts, while surgical methods are based on internal fixation (use of metal implants) and external fixation (application of external materials for stabilization). Treatment methods and procedures are described for each type of fracture. In the research section of the paper, an anonymous survey was conducted in the Emergency Surgical Clinic with a casting room at the General Hospital Varaždin from December 19, 2022, to June 19, 2023. A total of 100 individuals with lower leg fractures participated in the study. The participants were patients with plaster immobilization of the lower leg in the Emergency Surgical Clinic of the General Hospital Varaždin. The aim of the research is to gather information about the comfort of the applied plaster immobilizations of the lower leg in our institution and the potential complications of such immobilization.

Keywords: fracture, lower leg, immobilization, ICQ, plaster immobilization

Popis korištenih kratica

AO	Udruga za osteosintezu
CT	kompjuterizirana tomografija
ICQ	Upitnik za udobnost imobilizacije
MRI	magnetska rezonancija
MTP	metatarzofalangealni zglob
NICE	Nacionalni institut za izvrsnost zdravlja i njegu
RTG	rendgensko snimanje
3R	repozicija, retencija, rehabilitacija
KKS	kompletna krvna slika
GUK	glukoza u krvi
EKG	elektrokardiografija

Sadržaj

1.	Uvod.....	1
1.1.	Anatomija i fiziologija potkoljenice	2
1.1.1.	Goljenična kost, tibia.....	2
1.1.2.	Lisna kost, fibula	3
1.1.3.	Mišići potkoljenice	4
1.1.4.	Krvne žile i živci potkoljenice	5
1.2.	Uzroci i vrste prijeloma	6
1.2.1.	Prijelomi kod djece.....	8
1.2.2.	Klinička slika i znakovi prijeloma	9
1.2.3.	Dijagnostika prijeloma	10
1.2.4.	NICE smjernice prijeloma.....	10
1.2.5.	AO klasifikacija prijeloma	11
1.3.	Prijelomi potkoljenice.....	12
1.3.1.	Prijelom proksimalne trećine potkoljenice.....	12
1.3.2.	Prijelomi dijafize potkoljenice	13
1.3.3.	Prijelomi distalne trećine potkoljenice.....	14
1.4.	Liječenje prijeloma	15
1.4.1.	Konzervativno liječenje.....	15
1.4.2.	Kirurške metode liječenja.....	18
1.4.2.1.	Unutarnja fiksacija	19
1.4.2.2.	Vanjska fiksacija	21
1.5.	Liječenje prijeloma proksimalne trećine potkoljenice.....	22
1.5.1.	Konzervativno liječenje.....	23
1.5.2.	Kirurško liječenje	23
1.6.	Liječenje dijafize potkoljenice.....	24
1.6.1.	Konzervativno liječenje.....	24

1.6.2.	Kirurško liječenje	24
1.7.	Liječenje prijeloma distalne trećine potkoljenice	25
1.7.1.	Konzervativno liječenje.....	25
1.7.2.	Kirurško liječenje	25
1.8.	Zdravstvena njega bolesnika sa prijelomom potkoljenice.....	26
2.	Istraživački rad.....	29
2.1.	Cilj	29
2.2.	Sudionici.....	29
2.3.	Instrumentarij.....	29
2.4.	Metode	29
2.5.	Rezultati ankete	31
2.5.1.	Dobno-spolna podjela ispitanika	31
2.5.2.	Bračni status i obrazovanje ispitanika	32
2.5.3.	Ranije kirurško liječenje ispitanika	33
2.6.	Analiza „Immobilization Comfort Questionnair“ upitnika	34
3.	Rasprava.....	38
4.	Zaključak.....	40
5.	Literatura.....	41
6.	Popis slika	45
7.	Popis grafikona	47
8.	Popis tablica	48
9.	Prilozi.....	49

1. Uvod

Potkoljenica je dio donjeg ekstremiteta koji se sastoji od tri kosti: bedrene kosti, potkoljenice i stopala. Ova regija tijela je podložna ozljedama, što može dovesti do različitih stanja, uključujući frakture, dislokacije, istegnuća mišića ili ligamenata, kao i druga oštećenja koja mogu uzrokovati bol i ograničenje pokreta. Kada se dogodi takva ozljeda, važno je pravilno zbrinuti i imobilizirati potkoljenicu kako bi se spriječila daljnja šteta i osiguralo se da ozlijeđena osoba što prije dobije odgovarajuću medicinsku pomoć [1].

Postoji nekoliko različitih metoda imobilizacije koje se koriste u liječenju prijeloma potkoljenice, uključujući gipsane longete, poliesterska imobilizacija, ortoze i kirurške fiksatore. [1] Svaka od ovih metoda ima svoje prednosti i nedostatke, ali udobnost pacijenta tijekom imobilizacije igra ključnu ulogu u uspješnom liječenju.

Gipsane longete su tradicionalna metoda imobilizacije koja se dugo primjenjuje u liječenju prijeloma potkoljenice. Gips je ljepljiv materijal koji se oblikuje oko ozlijeđenog ekstremiteta kako bi se osigurala stabilnost. Međutim, postoji mogućnost nelagode, svrbeža te je ograničena pokretljivost, što može negativno utjecati na kvalitetu života tijekom perioda imobilizacije.

Ortoze su specijalno dizajnirane naprave koje pružaju podršku i stabilnost ozlijeđenom području [1]. Ortoze omogućuju veću pokretljivost u usporedbi s gipsom, što može poboljšati pacijentovu kvalitetu života tijekom liječenja, a i omogućiti mu brži oporavak.

Kirurški fiksatori su složeniji metalni uređaji koji se postavljaju izravno na kost kako bi osigurali stabilnost i omogućili rane pokrete [2]. Iako je ova metoda invazivna, ona omogućuje pacijentima veću slobodu pokreta i smanjuje nelagodu koja je povezana s drugim metodama imobilizacije.

Pravilno zbrinjavanje i imobilizacija potkoljenice mogu biti ključni učinci u smanjenju boli i bržem oporavku ozlijeđene osobe. Osim toga, pravilno zbrinjavanje i imobilizacija potkoljenice mogu spriječiti daljnju štetu ili komplikacije koje mogu nastati zbog nepravilnog rukovanja ozljedom. Zbog toga je važno da medicinski stručnjaci imaju dobro znanje o tehnikama zbrinjavanja i imobilizacije potkoljenice kako bi pružili najbolju moguću skrb svojim pacijentima.

1.1. Anatomija i fiziologija potkoljenice

Potkoljenica (*lat. cruris*) dio je donjeg ekstremiteta koji se prostire između koljena i gležnja. Sastoji se od dvije kosti - tibije i fibule, koje se protežu od koljena do gležnja. Tibija, poznata i kao goljениčna kost, nešto je veća od fibule i čini unutarnji dio potkoljenice. U odnosu na fibulu, tibija je postavljena malo više, tako da fibula ne postigne do njenog gornjeg ruba [2]. Zbog toga se u koljenu fibula ne povezuje s bedrenom kosti, već se nastavlja samo goljениčna kost. Fibula, poznata i kao lisna kost, manja je kost koja se nalazi duž vanjskog dijela potkoljenice. Na proksimalnom dijelu fibule čini zglobov s tibijom, dok se na distalnom dijelu fibule veže za tibiju putem sindesmoze. Kosti potkoljenice su odvojene međukoštanom prostorom (*lat. spatium interosseum cruris*), koji je prekriven fibroznom opnom (*lat. membrana interosea cruris*) [1].

1.1.1. Goljениčna kost, tibia

Goljениčna kost je primarna kost potkoljenice koja preuzima teret, sastoji se od kostiju tijela i dva zadebljana kraja. Gornji, proksimalni kraj goljениčne kosti veći je od donjeg, distalnog kraja, i sastoji se od dva zglavka: medijalnog (*lat. condylus medialis*) i lateralnog (*lat. condylus lateralis*). Oba kondila imaju zglobne površine (*lat. facies articulares superiores*) na gornjoj strani koje se povezuju s kondilima bedrene kosti. Na donjoj strani lateralnog kondila nalazi se mala, jajolika zglobna površina (*lat. facies articularis fibularis*) koja se spaja s gornjim krajem lisne kosti [1].

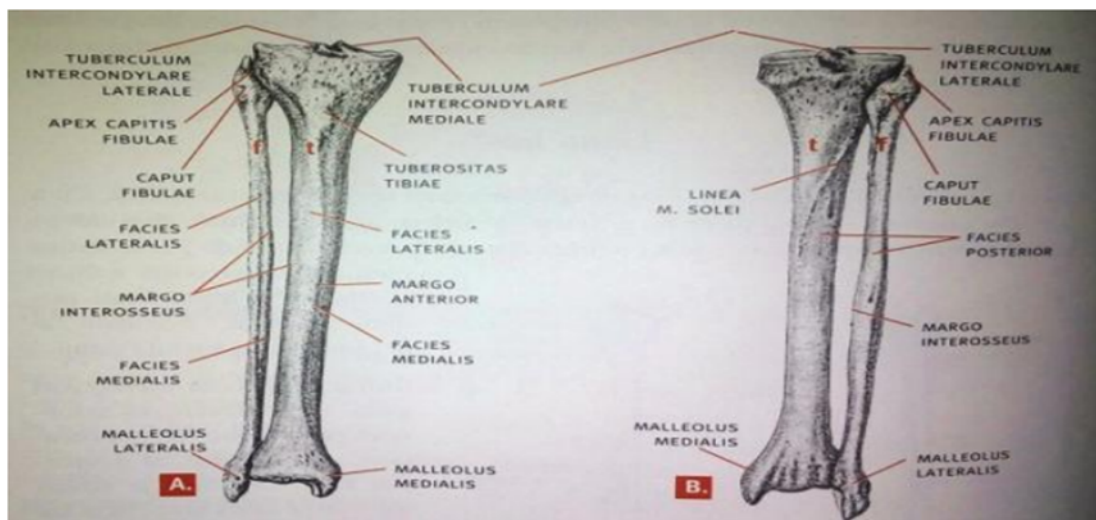
Tijelo goljениčne kosti (*lat. corpus tibiae*) ima trokutasti oblik i sastoji se od tri površine i tri ruba. Površine su medijalna, lateralna i stražnja. Medijalna površina (*lat. facies medialis*) prekrivena je samo kožom i potkožnim tkivom, što znači da je lako dostupna na dodir, a pri lomu kosti, ulomci često mogu probiti kožu i uzrokovati infekciju. Lateralna površina (*lat. facies lateralis*) i stražnja površina (*lat. facies posterior*) dobro su zaštićene mišićima. Na gornjem dijelu stražnje površine nalazi se nazubljena koštunica (*lat. linea m. solei*), ispod koje se nalazi otvor za prehranu (nutricijski otvor) [1,2].

Rubovi tibije su prednji, medijalni i stražnji. Prednji rub (*lat. margo anterior*) nalazi se sprijeda, pod kožom, te ima oštar i zakrivljen oblik sličan slovu "S". Gornji dio prednjeg ruba ima izraženu hrapavu površinu (*lat. tuberositas tibiae*). Medijalni rub (*lat. margo medialis*) je dobro definiran i tup, dok se na oštar lateralni rub (*lat. margo interosseus*) veže međukoštana opna [1].

Donji kraj goljениčne kosti ima oblik četverokutne piramide, sa stražnje strane izdubljene, s četverokutnom zglobnom površinom za gležnjsku kost (*lat. facies articularis inferior*) [1].

Medijalni gležanj (*lat. malleolus medialis*) na medijalnoj strani je krupan, usmjeren prema dolje i ima poprečno spljošten oblik [1].

Lateralna strana gležnja ima trokutastu i glatku zglobnu površinu (*lat. facies articularis malleoli medialis*), koja se spaja s donjom zglobnom površinom. Na stražnjoj strani gležnja nalazi se brazda (*lat. sulcus malleolaris*), a lateralno od nje obično se nalazi i druga brazda. Na lateralnoj strani donjeg kraja goljenične kosti nalazi se utor (*lat. incisura fibularis*), na koju se prislanja lisna kost [1,2]. Slikovni prikaz kostiju potkoljenice prikazan je na slici 1.1.



Slika 1.1.1.1. Prikaz kosti potkoljenice

Izvor: Keros, P., Pećina, M. *Funkcijska anatomija lokomotornog sustava*, Naklada Ljevak, Zagreb, 2006.

1.1.2. Lisna kost, fibula

Lisna kost, također poznata kao fibula, ima tanku šipkastu strukturu i služi uglavnom za pričvršćivanje mišića. Za razliku od goljenične kosti, lisna kost nije direktno uključena u zglob i ne prenosi tjelesnu težinu, ali sudjeluje u prijenosu opterećenja u suradnji s međukoštanom opnom, doprinoseći do jedne šestine ukupnog opterećenja donjeg dijela noge.

Lisna kost se sastoji od tijela i dva malo zadebljana kraja: gornjeg i donjeg. Gornji kraj lisne kosti oblikuje glavu (*lat. caput fibulae*) koja ima zglobnu površinu (*lat. facies articularis capitis fibulae*) te koja se povezuje s goljeničnom kosti [2].

Lateralna strana glave lisne kosti je hrapava, a iza i bočno od zglobne površine, koja je usmjerena prema sredini i prema gore, nalazi se vrh (*lat. apex capitis fibulae*) [2].

Tijelo lisne kosti (*lat. corpus fibulae*) je tanko i ima tri oštra ruba i tri površine. Rubovi su prednji (*lat. margo anterior*), stražnji (*lat. margo posterior*) i medijalni (*lat. margo interosseus*).

Površine su lateralna (*lat. facies lateralis*), medijalna (*lat. facies medialis*) i stražnja (*lat. facies posterior*), pri čemu je stražnja površina podijeljena oštrim grebenom (*lat. crista medialis*) na medijalni i lateralni dio [3].

Donji kraj lisne kosti oblikuje lateralni gležanj (*lat. malleolus lateralis*), koji je spljošten u poprečnom smjeru. Na medijalnoj strani gležnja nalazi se trokutasta zglobna površina (*lat. facies articularis malleoli lateralis*) koja se povezuje s lateralnom zglobnom površinom gležnajske kosti. Iznad zglobne površine nalazi se udubina (*lat. fossa malleoli lateralis*), dok se na stražnjoj strani gležnja nalazi brazda za tetivu mišića (*lat. sulcus malleolaris*). Iznad udubine i zglobne površine na medijalnoj strani gležnja nalazi se hrapava ispupčena površina koja se spaja s urezom na fibuli [2,3].

1.1.3. Mišići potkoljenice

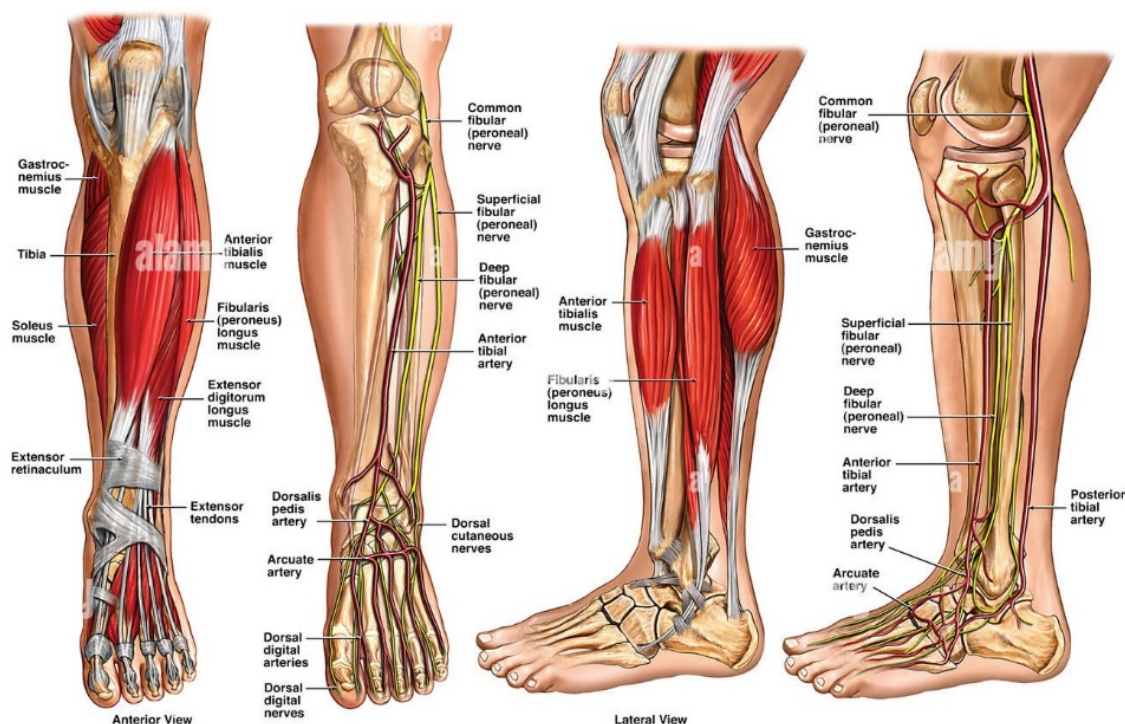
Potkoljenica ima ključnu ulogu u pokretanju tijela i održavanju ravnoteže. Mišići potkoljenice obavijeni su fascijom potkoljenice (*lat. fascia cruris*), koja šalje izdanke u obliku pregrade prema dubini. Te se pregrade pričvršćuju na prednju rubnu fibulu (*lat. septum intermusculare cruris anterior*) i stražnju rubnu fibulu (*lat. septum intermusculare cruris posterior*) [2].

Prema tome, mišići potkoljenice podijeljeni su u tri odjeljka: prednji, lateralni i stražnji. U prednjoj skupini mišića nalaze se: *m. tibialis anterior*, *m. extensor digitorum longus*, *m. peroneus tertius* i *m. extensor hallucis longus* [2].

Lateralna skupina golijenskih mišića smještena je u lateralnom koštano-fibroznom odjeljku, koji je medijalno omeđen lateralnom stranom fibule. Lateralnu stranu odjeljka omeđuje golijenska fascija, a sprijeda i straga su prednja i stražnja intramuskularna pregrada golijeni (*lat. septa intermuscularia cruris anterior et posterior*). Lateralna skupina uključuje *m. fibularis longus* i *m. fibularis brevis* [2].

Stražnja skupina golijenskih mišića ispunjava stražnji koštano-fascijalni odjeljak golijeni. Odjeljak je podijeljen na duboki i površinski dio duboko kruralnom fascijom. U stražnjoj skupini površinski sloj obuhvaća *m. triceps surae*, *m. plantaris*, *m. gastrocnemius* i *m. plantaris*, dok duboki sloj uključuje *m. popliteus*, *m. tibialis posterior*, *m. flexor digitorum longus* i *m. flexor hallucis longus* [2].

Navedeni mišići sudjeluju u savijanju i ispravljanju koljena te fleksiji i ekstenziji gležnja. Osim toga, mišići potkoljenice imaju ključnu ulogu u hodaњу, trčanju i skakanju, pružajući potrebnu snagu za te aktivnosti. Krvne žile u potkoljenici osiguravaju dotok krvi i hranjivih tvari u mišiće, dok živci prenose osjetne informacije i pomažu u koordinaciji pokreta. Važno je održavati potkoljenicu u dobroj formi kako bi se izbjegle ozljede i očuvala funkcionalnost mišića i kostiju. [2,4] Slikovni prikaz mišića potkoljenice prikazan je na slici 1.2.



Slika 1.1.3.1. Prikaz anatomije potkoljenice

Izvor: <https://www.alamy.com/anatomy-of-the-lower-leg-image7712337.html>

1.1.4. Krvne žile i živci potkoljenice

Arterije, vene i limfne žile tvore gusto pletivo oko zgloba i šalju mnoge grane u zglobnu čahuru i krajeve kostiju potkoljenice. Jedino zglobna hrskavica ne sadrži krvne ili limfne žile. Vene prate putanje arterija, a najveći broj njih se nalazi u sinovijalnoj membrani. Arterije potkoljenice su završne grane bedrene arterije (*lat. a. femoralis*). To uključuje prednju i stražnju goljeničnu arteriju (*lat. a. tibialis anterior et posterior*) i malu lisnu arteriju (*lat. a. fibularis*) [3].

Najdeblji živac u ljudskom tijelu, živac kuka (*lat. n. ischiadicus*), proteže se do stražnjeg dijela bedra gdje pruža osjetne i pokretačke grane za mišiće bedra. U zavojitoj jami (*lat. fossa poplitea*), živac se dijeli na dvije završne grane, goljenični živac i lisni živac. Goljenični živac (*lat. n. tibialis*)

prolazi stražnjom stranom potkoljenice i završava u stopalu. Njegovi živčani ogranci oživčuju mišiće potkoljenice i stopala [3,4].

Lisni živac (*lat. n. peroneus*) proteže se lateralno uz potkoljenicu i postiže vrhove prstiju. On oživljava mišiće uz lisnu kost i stopalo, dok osjetna vlakna inerviraju kožu lateralnog dijela potkoljenice. Gnjatni živac (*lat. n. suralis*) formira grane goljeničnog i lisnog živca, a njegove grane oživljavaju mišiće i kožu stražnjeg dijela potkoljenice [2,4].

1.2. Uzroci i vrste prijeloma

Prijelomi kostiju potkoljenice mogu se javiti kao rezultat traume visoke ili niske energije [5]. Trauma visoke energije obično se događa u slučajevima kao što su sudari motornih vozila, zimski sportovi poput skijanja i biciklističke nesreće. S druge strane, trauma niske energije može se dogoditi kod padova, kontaktnih sportova, trčanja na duge staze i drugih aktivnosti izdržljivosti ili ponavljajućih udaraca.

Prijelomi uzrokovani traumom visoke energije često su složeni i otvoreni, dok će prijelomi uzrokovani traumom niske energije češće biti jednostavni transversalni ili linearni [5]. Otvoreni prijelomi imaju visok rizik od komplikacija i često rezultiraju dugotrajnim ograničenjima funkcije i kronične bolesti. Također, prijelomi mogu biti uzrokovani naglim okretanjem tijela koje stvara preveliki pritisak na cijenu. Takvi prijelomi se klasificiraju kao traumatski prijelomi [6].

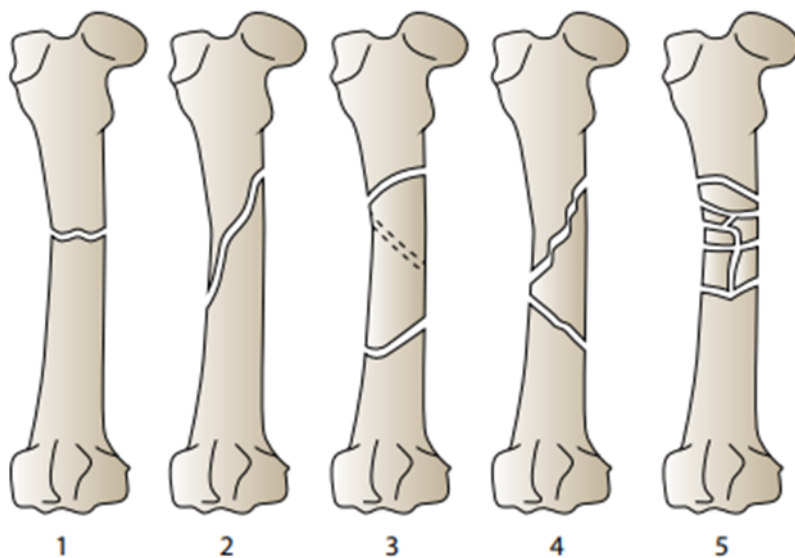
Osim traumatskih prijeloma, postoje i spontani prijelomi koji nastaju zbog preopterećenja kosti, kao i patološki prijelomi [7]. Spontani prijelomi obično se javljaju kod sportaša ili teških fizičkih radnika koji izlažu kosti izrazito opterećenim opterećenjem koje prelazi granice koje koštano tkivo može podnijeti, dok su patološki prijelomi karakterizirani promjenama u strukturi kostiju, što dovodi do stanja i oslabljivanja koštanog tkiva te s vremenom i do prijeloma. Primjeri patoloških stanja koja mogu dovesti do prijeloma su koštane ciste i metastatske promjene na kostima [7].

Kada dođe do potpunog prekida kontinuiteta kosti može doći i do pomaka koštanih ulomaka. Obzirom na vrstu odmaka koštanih ulomaka razlikujemo pet tipova odmaka: odmak ulomaka u stranu (dislokacija *ad latus*), odmak ulomaka pod kutom (dislokacija *ad axim*), odmak ulomaka prema duljini (dislokacija *ad longitudinem*) s skraćanjem (dislokacija *cum contractionem*), s produljenjem (dislokacija *cum distractionem*) i odmak ulomaka uz poremećaj njihove rotacije (dislokacija *ad rotationem*) [6].

Svi navedeni tipovi prijeloma mogu biti kombinirani i praćeni ozljedom mekih tkiva, što uključuje kožu i potkožje, te mišiće. Nakon djelovanja sile na udove dolazi do spontano-refleksnog grča pripadajuće muskulature te, ukoliko je prisutan potpuni prekid kontinuiteta kosti uz prekinuti periost, najčešće dolazi do skraćenja među koštanim ulomcima. Smatra se da je najteži oblik među navedenim tipovima prijeloma, prijelom s odmakom ulomaka po duljini i to s produljenjem *dislocatio ad longitudinem cum distractionem* [6]. Ovaj prijelom odmah naznačuje veću ozljedu mekih tkiva, posebice pripadajućih mišića. Takvi su prijelomi najzahtjevniji za liječenje, jer otvaraju mogućnost nastanka infekcije, znatno oštećenje pokrova kosti s pripadajućim periostom i upravo zbog toga najveću mogućnost nastanka komplikacija. Oni obično i zahtijevaju najdulje liječenje.

S druge strane najmanju brigu kirurgu traumatologu zadaju prijelomi s pomakom po uzdužnoj osovini *dislocatio ad axim* jer su koštani ulomci u kontaktu i zahtijevaju samo izravnjanje uzdužne osi kosti, uz najčešće konzervativno liječenje.

Prijelomna pukotina može biti različita oblika. Taj oblik može, ali i ne mora, biti u izravnoj vezi s djelovanjem određene sile na kost, a koja je dovela do prijeloma. Osim načina djelovanja određene sile, na formiranje prijelomne pukotine najveći utjecaj ima dob ozlijeđene osobe. Tako se pojedine vrste prijeloma pojavljuju u strogo određenoj životnoj dobi. Razlikujemo sljedeće vrste prijelomnih pukotina koštanih ulomaka: poprečna prijelomna pukotina, kosa prijelomna pukotina, spiralna prijelomna pukotina i uzdužna prijelomna pukotina [5]. Slikovni prikaz vrsta prijeloma vidljiv na slici 1.3.



Slika 1.2.1. Vrste prijeloma: 1. poprečni prijelom, 2. kosi prijelom, 3. spiralni prijelom, 4. prijelom s trokutastim ulomkom, 5. kominutivni prijelom

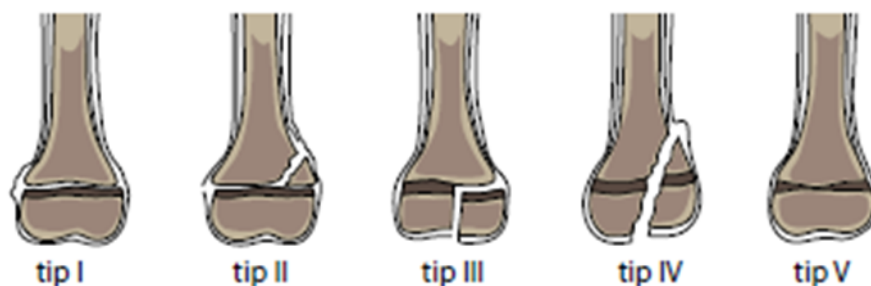Izvor: Smiljanić, B. and Živković, Z. (1994) Traumatologija: Udžbenik za studente medicine, Specijalizante I Specijaliste opće kirurgije. Zagreb: Školska knjiga.

1.2.1. Prijelomi kod djece

Dječja traumatologija značajno se razlikuje od traumatologije odraslih osoba. Prema literaturi, dijete nije samo mala verzija odraslih osoba i liječenje dječje traume ima svoje specifičnosti i principe.[8] Neki terapijski postupci koji se primjenjuju kod odraslih osoba mogu se primijeniti i kod djece u pubertetskoj dobi ili adolescenciji jer kosti u toj dobi mogu podnijeti iste principe liječenja kao kod odraslih [9]. Međutim, određene metode liječenja koje se koriste kod odraslih osoba apsolutno su zabranjene u liječenju djece mlađe od 5 godina [8].

Ozljeda epifizne hrskavične ploče tipična je za dječju dob i predstavlja glavnu razliku u odnosu na ozljede koštanog sustava kod odraslih [10]. Postoji mnogo podjela tih ozljeda koje su opisali strani različiti autori. Međutim, izdvajaju se ozljede epifiznih hrskavičnih ploča i epifiza kao poseban entitet, a podjela koju je postavio Salter i Harris je sljedeća:

- I. U ovom tipu prijeloma nema koštanih fragmenata i samo je epifizna ploča odvojena od metafize. Postoji mala vjerojatnost poremećaja rasta kosti.
- II. U ovom tipu prijeloma postoji mali koštani fragment koji ostaje uz epifiznu ploču, budući da je i metafiza frakturirana. Ne očekuje se poremećaj rasta kosti.
- III. U ovom tipu prijeloma, pukotina zahvaća zglob, ide kroz epifizu, epifiznu ploču, metafizu, a zatim nastavlja poprečno. U ovom tipu prijeloma može se javiti poremećaj rasta, stoga se preporučuje kirurško liječenje.
- IV. U ovom tipu prijeloma fraktura ide koso od zgloba kroz epifizu, epifiznu ploču i metafizu, stvarajući koštani fragment iz sve tri strukture. Indicirana je kirurška repozicija i unutarnja fiksacija. Očekuje se poremećaj rasta kosti.
- V. Ovaj vrh ozljede predstavlja ozljedu epifizne ploče uzrokovanu snažnom mehaničkom silom duž osi kosti. U ovom tipu mogu se pojaviti segmentna oštećenja epifizne hrskavice. Očekuje se da će rast kosti biti poremećen kod ovih prijeloma [11]. Navedena podjela je prikazana na slici 1.4.



Slika 1.2.1.1. Salter-Harrisova klasifikacija ozljeda epifizne hrskavice

Izvor: Smiljanić, B. and Živković, Z. (1994) Traumatologija: Udžbenik za studente medicine, Specijalizante I Specijaliste opće kirurgije. Zagreb: Školska knjiga.

Zbog složenosti strukture ovih koštanih segmenata i mogućnosti ozljeda epifize i epifizne ploče, dijagnostika i terapija ovih prijeloma često su izazovne. Danas su dostupne različite dijagnostičke metode poput aksijalne tomografije, ultrazvuka i magnetske rezonancije, koje mogu otkriti čak i najmanje ozljede hrskavice i kostiju u tom području [10]. Time se smanjuje mogućnost dijagnostičkih pogrešaka. U liječenju epifiznih prijeloma i ozljeda epifizne hrskavice mogu se primijeniti sve metode koje se koriste i u liječenju prijeloma na drugim dijelovima tijela.

Konačni ishod liječenja ovih ozljeda ovisi o mehanizmu ozljede, opsegu ozljede epifizne ploče, vremenskom intervalu do završetka rasta, te mogućnosti biološkog ispravljanja deformiteta koji su ostali nakon neadekvatno sraslih prijeloma. Važno je uzeti u obzir biološku sposobnost ispravljanja deformiteta kod djece. Stoga je najbolje provjeriti izbor metode liječenja traumatologa koji se specijaliziraju za liječenje traume u dječjoj dobi [10].

1.2.2. Klinička slika i znakovi prijeloma

Prijelomi određenih kostiju obično imaju jasnu i karakterističnu kliničku sliku. Iskusni traumatolozi često mogu već nakon prvog pregleda ozlijeđene osobe precizno utvrditi o kakvom se tipu prijeloma radi. Međutim, sam izgled ozlijeđenog ekstremiteta nakon traume, bez detaljne anamneze i uzimanja u obzir svih simptoma koji prate prijelome, kao i rendgenskih i laboratorijskih pretraga, može biti nedovoljan i može dovesti neiskusne traumatologe na krivi put.

To je posebno istinito u slučajevima ozljeda koji uključuju više organskih sustava, kao što su politraumatizirani bolesnici koji često mogu biti u nesvjesnom stanju. Kod takvih pacijenata, ključno je provesti detaljan klinički pregled, rendgenske snimke i laboratorijske pretrage kako bi se postavila točna dijagnoza i odabralo adekvatno liječenje u slučaju traume [5].

Postoje sigurni i nesigurni znakovi prijeloma. Nesigurni znakovi prijeloma uključuju edem, bolnost pri pritisku ili pokretu, promjenu boje kože te smanjenje ili potpuni gubitak funkcionalnosti ozlijeđenog područja. Sigurni znakovi prijeloma uključuju vidljiv deformitet kosti, patološku pokretljivost te karakterističan zvuk ili osjećaj kreptacije prilikom manipulacije s ozlijeđenim područjem [5].

Važno je napomenuti da se za točnu dijagnozu prijeloma, osim kliničkih slika, koriste i dodatne dijagnostičke metode poput rendgenskih snimaka, CT-a ili MRI-a. Te omogućuju detaljniji pregled kostiju i traženje potvrde prisutnosti prijeloma te njihovu vrstu i ozbiljnost. Zbog toga, iako klinička slika može pružiti naznake o vrsti prijeloma, iskusni se traumatolozi oslanjaju na sveobuhvatan pristup koji uključuje anamnezu, simptome, rendgenske i laboratorijske pretrage kako bi se postavila točna dijagnoza i pružilo odgovarajuće liječenje u slučaju traume [10].

1.2.3. Dijagnostika prijeloma

Dijagnoza prijeloma temelji se na kliničkoj slici, prije svega na izgledu ozlijeđenog ekstremiteta, kao i na rendgenskim slikama traumatiziranog područja tijela. Obično se provodi rendgensko snimanje u dvije projekcije, što je često dovoljno za postavljanje dijagnoze i odabir terapijskih metoda. Ponekad su potrebne i ciljane snimke kako bi se precizirao pomak ulomaka i njihov položaj, posebno kada su prijelomi blizu zglobova ili kada su uključena zglobna tijela. Za prijelome koji zahvaćaju zglob, često se koriste i druge dijagnostičke metode poput CT-a ili MRI-a, koje pružaju detaljniji prikaz i trodimenzionalnu rekonstrukciju položaja koštanih ulomaka i njihovog pomaka [10].

Takve rekonstrukcije značajno pomažu traumatologu kirurgu u odabiru kirurške metode i pristupa. U slučaju sumnje na oštećenje krvnih žila, mogu se provesti dodatne pretrage kao što su ultrazvučni Doppler i angiografija [11]. Ovo se primjenjuje iz medicinskih razloga, ali mogu biti korisne i u forenzičke svrhe.

1.2.4. NICE smjernice prijeloma

Prema NICE-e (eng. National Institute for Health and Care Excellence) smjernicama prijelome klasificiramo kao nesložene i složene prijelome. Općenito govoreći, nesloženi prijelomi su oni koji će se vjerojatno liječiti u općoj bolnici, dok složeni prijelomi zahtijevaju transfer ili razmatranje transfera ozlijeđene osobe u specijalistički centar [12]. Ne postoje dogovorene definicije za složene prijelome, pa je procjena njihove stvarne učestalosti teška. Smatra se da složeni prijelomi

čine manjinu od procijenjenih 1,8 milijuna prijeloma koji se svake godine dogode u Engleskoj [12], povezani su sa značajnim morbiditetom i predstavljaju veliki teret za resurse zdravstvene skrbi. Liječenje složenih prijeloma obično zahtijeva interakciju između više zdravstvenih djelatnika i specijalista, a put pacijenta često je složen.

Jedinstvena smjernica koja pokriva sve aspekte složenih prijeloma još nije postignuta [12]. Stoga se upotrebljava jedinstveni pristup za razvoj smjernica koje bi bile od koristi pacijentima, kliničarima i pružateljima zdravstvenih usluga u liječenju složenih prijeloma. Dok otvoreni prijelomi mogu biti povezani s drugim ozbiljnim ozljedama, kombinacijama prijeloma, značajnog zahvaćanja mekog tkiva i sklonost infekciji. Ukratko, postoje posebna tehnička pitanja koja se rješavaju za svaki od razmatranih složenih prijeloma, ali dodatno, postoje pitanja koja se ponavljaju u svim vrstama u vezi s potrebnom dostupnošću stručnosti, hitnošću pružanja skrbi i logističkim posljedicama ovih ozljeda.

1.2.5. AO klasifikacija prijeloma

AO klasifikacija je sustav za opisivanje lokalizacije i prirodu prijeloma kostiju. Cilj ove klasifikacije je pružiti svjetsku nedvosmislenu klasifikaciju prijeloma koja je standardizirana i koristi se u dijagnostičke svrhe. [13] Sve kosti su označene brojevima: humerus – 1, radijus i ulna – 2, femur – 3, tibija i fibula – 4. Drugi broj u nizu označuje segment kosti: proksimalni dio – 1, srednji dio – 2, distalni dio – 3.

Slijedi slovo kojim se označuje tip prijeloma: jednostavna lomna pukotina – A, prijelom s klinastim ulomkom – B, kompleksni prijelom – C. Slijedi broj koji označuje skupinu s obzirom na izgled lomne pukotine: spiralni prijelom – 1, kosi prijelom (više od 30 stupnjeva) – 2, poprečni prijelom – 3 [13].

1.3. Prijelomi potkoljenice

Prijelomi potkoljenice su zastupljeni od 12-15% od ukupne incidencije prijeloma što ih se svrstava u česte prijelome [14]. Tibia i fibula spadaju u duge kosti pa je zbog toga napravljena podjela prijeloma prema mjestu traume na prijelome proksimalne, srednje i distalne trećine potkoljenice.

1.3.1. Prijelom proksimalne trećine potkoljenice

Proksimalna trećina potkoljenice obuhvaća kondile (gornji izbočeni dijelovi kosti) i metafizni dio goljenice koji se proteže do ispod hvatišta ligamenta patele (koštana struktura koja se nalazi iznad prednje strane koljena) te glavicu lisne kosti (manja kost smještena bočno uz goljenicu) [14]. Prijelomi u ovom području obično nastaju uslijed izravnog djelovanja sile, a statistika pokazuje da su danas često povezani s naletima i udarima vozila na pješake, posebno u području koljena. Prijelomi goljenice češće se javljaju nego prijelomi lisne kosti. Kod prijeloma goljenice u proksimalnom dijelu mogu se razlikovati intraartikularni i ekstraartikularni prijelomi. Češće se radi o intraartikularnim prijelomima, pri kojima je zahvaćen plato tibije, koji istovremeno čini zglobnu plohu koljenskog zgloba [14].

Kod intraartikularnih prijeloma kondila (gornjih izbočenih dijelova kosti) i platoa tibije (donjeg dijela kosti koji čini zglobnu plohu) karakteristična je izrazita oteklina koljena zajedno s velikim izljevom unutar zgloba. Izljev je popraćen jakim bolnošću i nemogućnošću izvođenja bilo kakvih pokreta koljena. Uz to, često kod ekstraartikularnih prijeloma proksimalne trećine potkoljenice, može uočiti deformacija potkoljenice te prisustvo patološke giblivosti u proksimalnom dijelu [14].

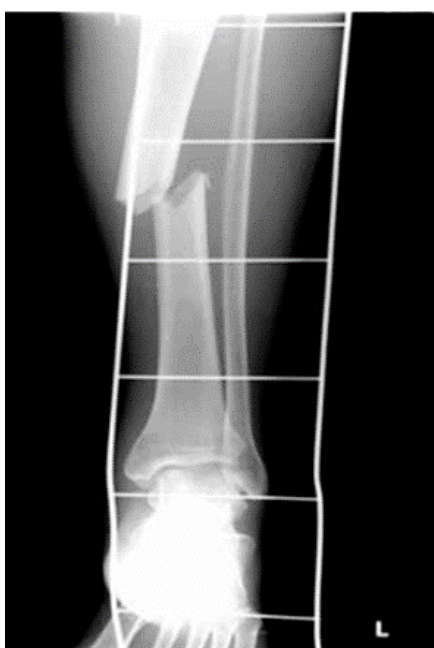Za dijagnozu prijeloma potrebna je radiološka obrada koja uključuje minimalno dvije projekcije postavljanja kako bi se dokazao prijelom i utvrdio položaj koštanih ulomaka. U slučajevima s karakterističnim pomakom ulomaka i potrebom za preciznom rekonstrukcijom zglobne površine, preporučuje se CT (kompjutorska tomografija) koljenskog zgloba radi trodimenzionalne rekonstrukcije i detaljnijeg prikaza koštanih ulomaka [15]. CT omogućuje detaljniji uvid u stanje kosti te je time omogućeno kirurškom timu da se donese adekvatna odluka o daljnjem liječenju i odabiru kirurške metode.

1.3.2. Prijelomi dijafize potkoljenice

Dijafizalni prijelomi najčešće se javljaju zbog izravne sile koja djeluje na potkoljenicu, kao što je udarac. U takvim slučajevima često se javljaju prijelomi s poprečnom prijelomnom pukotinom. Kod djelovanja torzijskih sila mogu se pojaviti kosi ili spiralni prijelomi, koji su karakteristični npr. kod skijaša. Izravne snažne sile i prostrijelne rane mogu rezultirati višekomadnim prijelomima [16]. Goljenična kost je posebno osjetljiva na ozljede na mjestu gdje prelazi iz srednje trećine u distalnu trećinu. U tom području tibije prolazi anatomske promjene, prelazeći iz trokutastog oblika (u poprečnom presjeku) u okrugli oblik.

Osim "jednostavnih" prijeloma, također se mogu javiti dvostruki prijelomi ili prijelomi na dvije razine (lat. duplex fractura) [16]. Svi prijelomi srednje trećine potkoljenice, ovisno o stanju kože iznad prijeloma mogu se ovisno o očuvanosti kožnog pokrova podijeliti na otvorene i zatvorene.

Detekcija jače otekline potkoljenice, koja prati bolnost i abnormalnu pokretljivost, ukazuje na mogući prijelom dijafize potkoljenice. U slučaju otvorenih prijeloma, primjećuje se rana na kožu kroz koju se može vidjeti izbočeni šiljati komad kosti. Važno je biti oprezan prilikom manipulacije ozlijeđenim potkoljenicom zbog bolesti i rizika od mogućih oštećenja krvnih žila, živaca i drugih mekih tkiva. Tijekom pregleda treba provjeriti periferni puls i osjetljivost te usporediti s referentnom nogom kako bi se utvrdilo postoji li oštećenje inervacije [17]. Za dijafizne prijelome potkoljenice najčešće je dovoljna rendgenska snimka u dvije projekcije. Takva snimka pokazuje o kakvom se prijelomu radi te o dislokaciji koštanih ulomaka. Prijelom dijafize tibije prikazan na slici 1.5.



Slika 1.3.2.1. RTG prikaz prijeloma dijafize tibije uz dislokaciju ad latus

1.3.3. Prijelomi distalne trećine potkoljenice

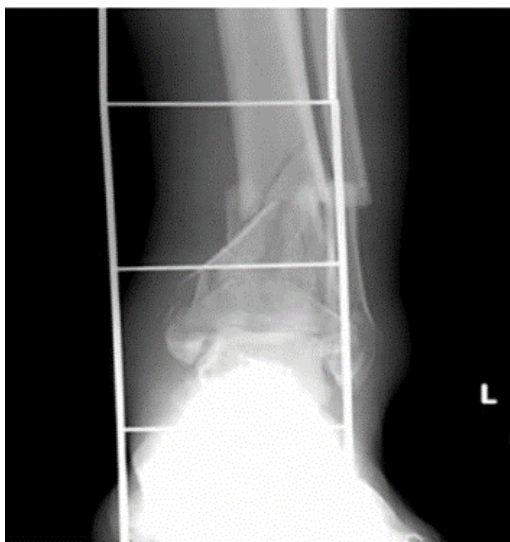Distalna trećina potkoljenice obuhvaća distalnu metafizu tibije i fibule te područje gornjeg nožnog zgloba. Gornji nožni zglob je složen zglob koji omogućuje pokrete oko poprečne osi, a ključan je za njegovu funkciju stabilnosti zglobne vilice. Stabilnost se postiže jakim tibiofibularnom sindesmozom koja se često oštećuje kod prijeloma. Prijelomi u području nožnog zgloba češći su od ostalih prijeloma potkoljenice. Najčešći uzrok je neizravna sila, kao što su pad na taj dio noge, okretanje zgloba pri hodu ili rijetko pad s visinom [18]. Položaj prijelomne pukotine u distalnom dijelu potkoljenice u odnosu na skočni zglob određuje dvije vrste prijeloma: supramaleolarni prijelomi iznad maleola i maleolarni prijelomi.

Supramaleolarni prijelomi mogu imati poprečne, kosu ili spiralne pukotine [19]. Važan je istaknuti impresijski prijelom u kojem dolazi do utiskivanja zglobne površine tibije, što predstavlja izazov u terapiji i prognozi. Takvi prijelomi često se javljaju kod pada s visinom i nazivaju se pilon prijelomi. Karakteristično je da su povezani s luksacijom skočnog zgloba (lat. trochleae tali) i uzrokuju značajna oštećenja zglobne površine tibije, što povećava rizik od razvoja artroze gležnja nakon ozljeda [19].

Maleolarni prijelomi su zapravo prijelomi zgloba. Mogu zahvatiti samo jedan maleol, obično fibularni, ili oba maleola u slučaju bimaleolarnih prijeloma. [19] Ponekad se javljaju i trimaleolarni prijelomi. Trimaleolarni prijelom vidljiv na slici 1.6. Treći maleol je stražnji trokutasti dio metafize tibije (Volkmannov trokut) koji se izbacuje zajedno s luksacijom zgloba. Ako je stražnji maleol manji od jedne petine promjera tibije na zglobnom dijelu, nije potrebna fiksacija izbijenog kostnog fragmenta. Prijelomna pukotina na fibularnom maleolu može biti poprečna, kosna ili spiralna, dok je na tibijalnom maleolu uglavnom poprečna [18].

Deformitet i hematoma potkoljenice iznad gležnja, uz jaku bolnost i nemogućnost izvođenja kretanja u skočnom zglobu, sugeriraju supramaleolarni prijelom tibije [15].

Rendgenskom se snimkom u dvije projekcije prikazuje prijelom i obično je kod nekomplikiranih prijeloma takva dijagnostika i dovoljna. Međutim, kod impresijskih se prijeloma često radi i dodatno ciljano snimanje te CT [15], uglavnom radi 3D-rekonstrukcije zgloba te lakšeg odabira metode liječenja kao i pristupa na prijelomne ulomke.



Slika 1.3.3.1. RTG prikaz prijeloma potkoljenice (lat. Pilon fracture)

Izvor: Bukvić N, Lovrić Z, Trninić Z., Traumatologija (Elektronička knjiga)

1.4. Liječenje prijeloma

Postoje tri osnovna načela liječenja prijeloma 3R: repozicija (vraćanje ulomaka u željeni položaj), retencija ulomaka (zadržavanje ulomaka u tom položaju) i rana funkcijska mobilizacija (rehabilitacija) [20]. Svi prijelomi mogu se repozicionirati kako bi se postigao anatomski ispravan položaj, no izazov je zadržati ulomke u tom položaju. Kod prijeloma liječenja postoje dva pristupa retenciji ulomaka: konzervativno i kirurško liječenje. Odluka o odabiru metode retencije ulomaka temelji se na temeljima poznavanja različitih tipova prijeloma i iskustvu liječnika. Svaka metoda liječenja ima svoje prednosti i nedostatke [20].

1.4.1. Konzervativno liječenje

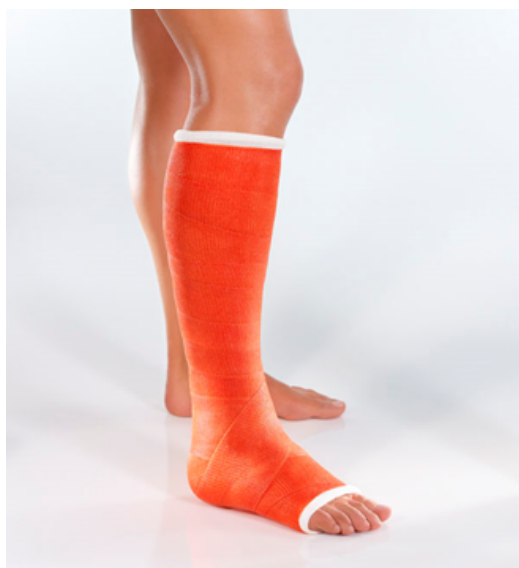Konzervativne metode liječenja podrazumijevaju postupak liječenja prijeloma bez izravnog kontakta s koštanim ulomcima, s ciljem smanjenja rizika od infekcije kosti [17]. Danas, strah od komplikacija kirurškog liječenja, kao što su osteomijelitis i upalne promjene kirurške rane, nije opravdan zbog široke dostupnosti antibiotika i boljeg razumijevanja antisepsa. Oštećenja živaca i krvnih žila u području traume rezultat su samog prijeloma, a ne kirurškog zahvata.

Konzervativno liječenje uključuje imobilizaciju, odmor, smanjenje aktivnosti i opterećenja, upotrebu ortopedskih pomagala za podršku pokretljivosti, fizikalnu terapiju i primjenu analgetika [17]. Postupak repozicije važan je dio konzervativnog liječenja, koji se odnosi na postizanje što povoljnijeg anatomskeg položaja koštanih ulomaka radi poticanja adekvatnog cijeljenja prijeloma

i povratka normalne funkcionalnosti udova. Imobilizacija je sljedeći korak u konzervativnom liječenju, gdje se koristi dugotrajna fiksacija ulomaka u postignutom reponiranom položaju. Konačni dio procesa liječenja je rehabilitacija, koja uključuje razgibavanje kako bi se spriječio gubitak mišićne mase, kontrakture zglobova, osteoporoza i cirkulacijski poremećaji.

Konzervativno liječenje prijeloma ili zatvorena metoda liječenja prijeloma obuhvaća terapijske postupke koji uključuju manualnu repoziciju ulomaka i zadržavanje u ispravljenom položaju putem vanjske imobilizacije, bez oštećenja kože i mekih tkiva [21]. Böhler je sredinom prošlog stoljeća postavio glavni postulat konzervativnog liječenja, koji su se zadržali do danas bez vidljivih promjena [22].

Imobilizacija koštanih ulomaka nakon repozicije obavlja se primjenom gipsanih zavoja. Osim klasičnog gipsa koji se sastoji od kalcijevog sulfata, postoje i "plastični gipsani" materijali koji mogu biti tvrdi ili mekani [22]. Ovi materijali se oblikuju prema ozlijeđenom ud. Oni su prikladni i imaju svoje prednosti u odnosu na klasični gips jer mogu dolaziti u kontakt s vodom, dok imobilizacija i dalje ostaje učinkovita. Također su pogodniji za korištenje tijekom ljetnih mjeseci, posebno tijekom sezone kupanja u moru. Plastični gips prikazan na slici 1.7.



Slika 1.4.1.1. Imobilizacija potkoljenice plastičnim gipsom

Izvor: Poliklinika Roth - Imobilizacija Zgloba - Poliklinika Roth.

Danas traumatolozima stoje na raspolaganju različiti oblici udloga koji se samo stavljaju na ozlijeđeni ud. Pri nanošenju gipsa na ozlijeđeni ud važno je paziti da se ne naruši vaskularizacija na krajevima uda, gdje se očekuje veći posttraumatski edem, što može dovesti do komplikacija u liječenju.

Zbog toga, u slučajevima gdje se očekuje edem, prvo se koristi gipsana longeta koja pokriva 1/2 do 2/3 debljine ozlijeđenog uda. Ona ima istu ulogu kao i cirkularni gips, ali pruža bolju kontrolu edema i nastanak komplikacija. Longeta se nosi 3-5 dana, a kada više nema značajnog rizika od edema, zamjenjuje se cirkularnim gipsom [22].

U postupke ili metode konzervativnog liječenja prijeloma ubrajaju se: imobilizacija traumatiziranog uda kad nije došlo do pomaka ulomaka, manualna repozicija ulomaka i imobilizacija uda, kožna trakcija (ekstenzija) slomljene kosti, koštana trakcija (ekstenzija) slomljene kosti te kombinirani tipovi kožne i koštane trakcije.[17]

Vanjska imobilizacija se često provodi pomoću gipsane udlage ili zavoja kako bi se obuhvatile najmanje dva susjedna zgloba.

Ova metoda osigurava stabilnost reponiranih ulomaka. Važno je da imobilizacija bude odgovarajuća, neprekidna, dugotrajna i potpuna. U okviru liječenja prijeloma potkoljenice, uobičajena praksa je gipsanje gležnja pod kutom od 90 stupnjeva. Međutim, ponekad se ova opća pravila prilagođavaju kako bi se postigao bolji terapijski rezultat. Prilikom imobilizacije, zglobni zglob se postavlja u neutralni položaj, također pod kutom od 90 stupnjeva.

Početak imobilizacije obično se postavlja 4 cm ispod poplitealne jame, a zatim se proteže sve do MTP (metatarzofalangealnog) zgloba ili do vrha prstiju, ovisno o smjernicama i pravilima određene zdravstvene ustanove. Važno je naglasiti da pravila imobilizacije mogu varirati ovisno o kliničkom iskustvu, preferencijama liječnika, prirodi prijeloma i protokolu liječenja.

Prilagodba imobilizacije omogućuje individualizirani pristup svakom pacijentu, uzimajući u obzir specifičnosti njegovog prijeloma, anatomske karakteristike i ciljeve liječenja. Ova se prilagodba može odnositi na promjenu kuta imobilizacije gležnja, duljinu imobilizacije ili primjenu dodatnih sredstava za stabilizaciju [22].

Medicinska sestra/tehničar koji izvodi postupak gipsanja treba slijediti određene smjernice kako bi osigurao optimalne rezultate. Kako bi se izbjeglo iritiranje i oštećenje kože, važno je zaštititi je prije nanošenja gipsa. To se može postići upotrebom čarape ili tankog sloja pamučne podloge između kože pacijenta i prvog sloja gipsa. Ovo osigurava zaštitnu barijeru i smanjuje rizik od iritacije. Korištenje dodatnih podloga, kod dijelova tijela s koštanim izbočinama poput zglobova ili kostiju, preporučuje se korištenje dodatnih podloga između izbočine i gipsa. Ova podloga pomaže u ravnomjernoj raspodjeli pritiska i smanjuje nelagodu pacijenta.

Manualna repozicija prelomljenih ulomaka uključuje manipulativne pokrete s ciljem vraćanja ulomaka u normalnu anatomsku poziciju te njihovo održavanje u ispravljenom položaju sve do potpunog zacjeljivanja prijeloma [21]. Postizanje i održavanje ispravnog položaja ulomaka postiže se kroz razne metode imobilizacije.

Uspješnost ručne repozicije ovisi o vremenskom intervalu od trenutka nastanka ozljeda. Ta uspješnost je obrnuto proporcionalno vremenskom razdoblju koje je prošlo od traume do izvođenja terapijskih postupaka. Što se prije izvrši repozicija, veće su šanse za uspjeh u postizanju idealne anatomske repozicije. Naime, s vremenom dolazi do oticanja okolnih tkiva i nakupljanja lokalnog hematoma, što otežava postizanje uspješne repozicije i kasnijeg zacjeljivanja.

Konzervativno liječenje ima svoje negativne strane koje uključuju dugotrajno bolničko liječenje, česte rendgenske kontrole za položaj koštanih ulomaka i produljeno nošenje gipsanog zavoja. Primjena gipsane imobilizacije tijekom dugog razdoblja može dovesti do progresivne atrofije mišića i kontrakture zglobova. Zahtijeva daljnje dugotrajno fizijatrijsko liječenje, što povlači veće troškove liječenja kako za zdravstveni sustav tako i za obitelji koje skrbe o traumatiziranoj osobi [22]. S obzirom na komercijalizaciju medicinske struke i liječenja u današnjem vremenu, ova situacija dobiva poseban naglasak.

1.4.2. Kirurške metode liječenja

Kirurško liječenje prijeloma uključuje otvoreni pristup slomljenoj kosti putem kirurškog reza na koži i potkožju iznad prijeloma. Nakon pristupa prijelomu, vrši se repozicija ulomaka pomoću odgovarajućih instrumenata, a zatim se provodi fiksacija ulomaka u željenom položaju. Novi pristupi kirurškim postupcima naglašavaju važnost neizravne repozicije, pri čemu se ulomci ne manipuliraju izravno, već se koriste distraktori ili specijalizirani instrumenti za pomicanje ulomaka. Atraumatski pristup postao je standardni zahtjev u traumatologiji i kirurgiji kostiju i zglobova. Kirurško liječenje se primarno preporučuje u slučajevima kompartment-sindroma te kada je prisutna interpozicija mekih tkiva između koštanih ulomaka [23].

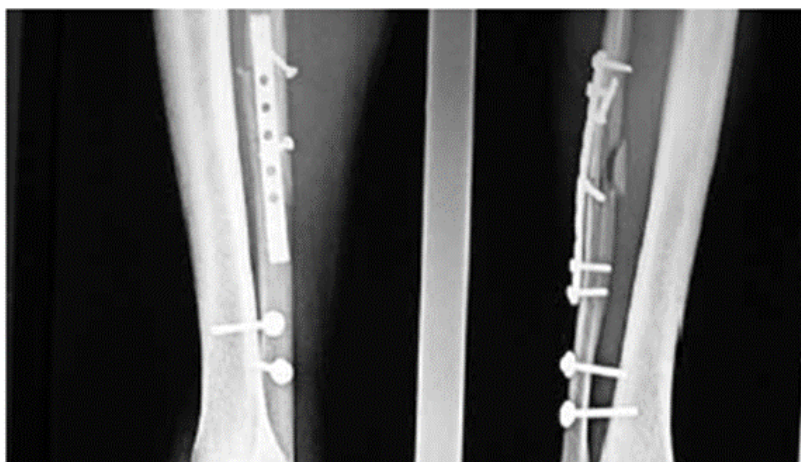
Izraz "krvava repozicija" ili "otvorena repozicija" često se koristi u svakodnevnoj praksi za opisivanje takvog kirurškog liječenja. Međutim, kirurško liječenje prijeloma obuhvaća ne samo metode koje uključuju kirurški rez za pristup slomljenoj kosti, već i one u kojima se izvodi ručna repozicija udaljenih ulomaka koji se zatim fiksiraju transkutanim žicama u ispravljenom položaju. Iako kirurški rez nije napravljen izravno na mjestu prijeloma, takve metode ipak spadaju u kirurški pristup liječenju prijeloma (npr. suprakondilarni prijelomi humerusa) [23].

Kirurško liječenje prijeloma uključuje sljedeće metode: unutarnja fiksacija kosti i vanjska fiksacija kosti [23].

1.4.2.1. Unutarnja fiksacija

Unutarnja fiksacija ulomaka, poznata i kao otvorena osteosinteza, ima za cilj povezivanje i stabilizaciju ulomaka pomoću implantata izrađenih od posebnih vrsta čelika ili legura (kao što su titanske legure), kako bi se osigurao trajni položaj ulomaka. Osnovno načelo ove metode je pretvoriti sile vlakana, kompresije, svijanja i striženja u aksijalne tlačne sile na mjestu prijeloma. Općenito, osteosinteza se može podijeliti na stabilne i nestabilne tehnike [24].

Stabilna osteosinteza koristi implantate koji pružaju čvrsto prijanjanje između ulomaka, omogućujući im da se pravilno spoje i cijele. To uključuje upotrebu vijaka (kortikalni, spongiozni, pritezni i maleolarni), ploča, intramedularnih čavala i drugih uređaja koji osiguravaju stabilnost kosti tijekom procesa cijeljenja. Stabilna osteosinteza pogodna je za prijelome s minimalnim pomakom ulomaka ili prijelome koji zahtijevaju brzo opterećenje [25,26]. Prikaz stabilne osteosinteze na slici 1.8.

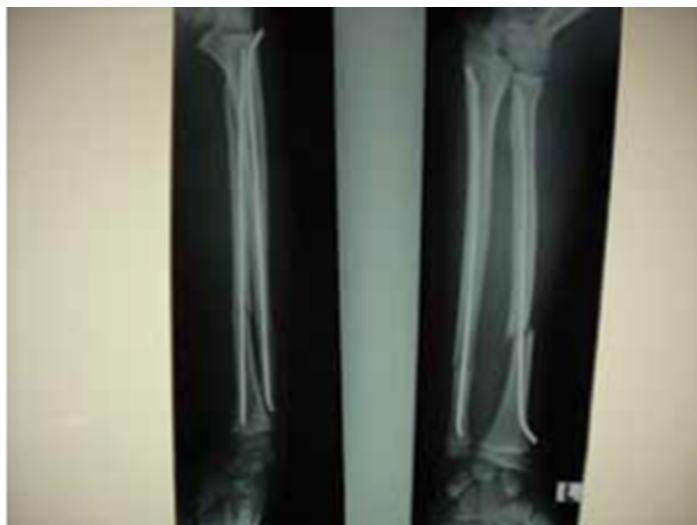

Slika 1.4.2.1.1. RTG prikaz stabilne osteosinteze

Izvor: Bukvić N, Lovrić Z, Trninić Z., Traumatologija (Elektronička knjiga).

S druge strane, nestabilne osteosinteze u osnovi se odnose na približavanje frakturnih ulomaka bez primjene interfragmentarne kompresije [27]. Ova se tehnika najčešće koristi u dječjoj dobi, gdje postoji veliki biološki potencijal za rast i razvoj kostiju, te brže zarastanje, uz malu vjerojatnost nastanka pseudoartroze. U tom slučaju, dovoljno je da su koštani ulomci u kontaktu. Pri kirurškom tretmanu prijeloma koji zahvaćaju epifiznu zonu rasta (kosti u dječjoj dobi), važno je izbjeći dodatno oštećenje zone rasta osteosintetičkim materijalom [28]. Transfiksacija epifizne hrskavične ploče može se provesti samo pomoću Kirschnerovih žica, dok je uporaba vijka neprihvatljiva zbog mogućnosti značajnog oštećenja hrskavice [27]. Kirschnerove žice treba umetnuti kroz epifiznu hrskavičnu ploču, preferirano pod pravim kutom, jer se tako postiže

najkraći put kroz hrskavicu. Na ovaj način se smanjuje mogućnost stvaranja koštanog mosta i poremećaja rasta kosti [27]. Prikaz nestabilne osteosinteze na slici 1.9.



Slika 1.4.2.1.2. RTG prikaz nestabilne osteosinteze

Izvor: Bukvić N, Lovrić Z, Trninić Z., Traumatologija (Elektronička knjiga).

Odabir između stabilne i nestabilne osteosinteze ovisi o prirodi prijeloma, lokalizaciji, karakteristikama pacijenta i ciljevima liječenja [28]. Važno je da se pravilan izbor metode fiksacije temelji na pažljivoj procjeni liječnika, uzimajući u obzir sve relevantne čimbenike kako bi se postigao optimalan ishod liječenja.

Intramedularna fiksacija prilikom koje se koristi medularni čavao, danas se široko koristi u liječenju prijeloma i ima svoje čvrsto mjesto u osteosintezi dugih kostiju [28].

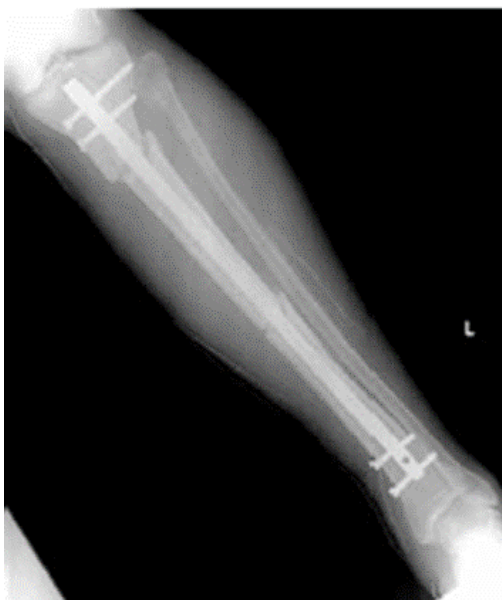Osnovno načelo primjene medularnog čavla temelji se na njegovom elastičnom intramedularnom usidrenju. Čavao kakav je još 1940. godine osmislio Küntscher, stalno je usavršavan kako u obliku, tako i u primjeni. Böhler je izjavio da je primijenjena Küntscherova čavla budućnost osteosinteze [22].

Za ispravnu primjenu potrebno je poznavanje biologije kosti i mehaničkih svojstava kosti [23] i samog čavla, kao i posjedovanje odgovarajućeg instrumentarija, operacijske sale, operacijskog stola, rendgenskog uređaja te osoblja obučenog za takve kirurške zahvate. Također je važno imati iskusnog kirurga u liječenju prijeloma dugih kostiju kod odraslih i djece.

Küntscherov čavao je posebno prikladan za poprečne prijelome dijafize dugih kostiju, ali se također može koristiti za kosi i kratki spiralni prijelom. Međutim, kod otvorenih prijeloma treba biti oprezniji zbog mogućnosti širenja infekcije. Danas se uglavnom koriste redizajnirani modeli čavala koji su posebno prilagođeni određenim kostima, poput čavle za natkoljenicu, potkoljenicu ili nadlakticu. Ovi redizajnirani čavli imaju značajne prednosti u odnosu na klasične čavle.

Također postoji i zavnuti Küntscherov čavao koji se koristi za specifične prijelome dugih kostiju, kao što je pertrohanterni prijelom bedrene kosti [27].

Temeljem intramedularnog Küntscherovog čavla, razvijene su različite vrste čavala za intramedularnu osteosintezu dugih kostiju. Primjeri takvih čavala uključuju Smith-Petersenov čavao, Pohlov čavao, Enderov čavao, Rushov čavao, Nancy čavao, Haggijev čavao, Steinmanov čavao, Lottesov čavao, Hodgkinsonov čavao, Herzogov čavao, Russel-Taylorov čavao, Grosse-Kempfov čavao, Seidelov čavao, True -flex humeralni čavao i drugi [27]. Svaka od tih čavala ima svoje karakteristike i prednosti te se koristi u specifičnim situacijama i za određene vrste prijeloma. Ove raznolike varijante čavala omogućuju prilagodbu kirurškog zahvata prema potrebama pacijenta i osiguravaju optimalnu stabilnost i potporu za zarastanje kostiju [27]. Prikaz intramedularnog čavla prikazan na slici 1.10.



Slika 1.4.2.1.3. RTG prikaz intramedularne osteosintere pomoću dugog usidrenog čavla

Izvor: Bukvić N, Lovrić Z, Trninić Z., Traumatologija (Elektronička knjiga)

1.4.2.2. Vanjska fiksacija

Primjena vanjskog fiksatora u liječenju prijeloma dijafize dugih kostiju ima svoje specifične indikacije i prednosti u usporedbi s klasičnom AO-metodom liječenja i intramedularno navođenim čavlima [29].

Glavni cilj vanjske fiksacije, nasuprot unutarnjoj fiksaciji, je izbjegavanje upotrebe bilo kakvog stranog materijala (poput osteosintetičkih pločica, vijaka, žica ili čavala) na kost koja je izložena

visokom stupnju kontaminacije kroz ranu [29]. Strani materijal predstavlja povoljno okruženje za razvoj infekcije [20].

Iako vanjska fiksacija ne pruža apsolutnu stabilnost frakturnih ulomaka [29], ipak se postižu dobri rezultati liječenja kroz stvaranje sekundarnog kalusa [30]. Postupak navođenja vanjskog fiksatora odvija se udaljeno od mjesta prijeloma, s relativno malo osteosintetičkog materijala u kosti, čime se značajno štedi meko tkivo [29]. To se danas ističe kao bitna prednost vanjske fiksacije. Indikacije koje naglašavaju važnost vanjske fiksacije su otvoreni prijelomi drugog i trećeg stupnja, koji se često povezuju s kontaminiranim ranama i povećanim rizikom od infekcije [31].

Postoje različite vrste vanjskih fiksatora, a njihovo je nazivlje određeno njihovom specifičnom ulogom. Neki od primjera su stabilizacijski vanjski fiksator koji pruža stabilizaciju ulomaka bez kompresije među fragmentima, kompresijski vanjski fiksator, kako naziv kaže, on čini interfragmentarnu kompresiju koštanih ulomaka i distrakcijski fiksator koji se primjenjuje pri manjku koštane mase i služi za održavanje duljine uda [30].

Vanjski fiksatori imaju izuzetno važnu primjenu u liječenju ratnih prijeloma koji su često praćeni ozljedama tkiva s laceracijama i kontaminacijom, kao što su ozljede uzrokovane prometnim nesrećama ili poljoprivrednim radovima. U takvim slučajevima, kada postoji visok stupanj kontaminacije rane, vanjski fiksatori pružaju odgovarajuću stabilnost prijeloma i omogućuju optimalnu opskrbu ozlijeđenog uda [30]. Ovi fiksatori se postavljaju izvan rane, na površini kože, čime se smanjuje rizik od infekcije jer se izbjegava izravan kontakt između stranog materijala i kontaminirane rane [30].

Vanjski fiksatori su posebno korisni u situacijama gdje je potrebno održavanje duljine udova, stabilizacija prijeloma i omogućavanje zacjeljivanja rane [30]. Njihova fleksibilnost i prilagodljivost omogućuju optimalno liječenje prijeloma uz minimalno traumatiziranje mekog tkiva. Upotrebom vanjskih fiksatora u ovakvim situacijama, postiže se sigurno i učinkovito liječenje ratnih prijeloma s lacerokonkvasantnim kontaminiranim ranama udova, pružajući stabilnost, očuvanje duljine i potporu procesu zacjeljivanja rane [30].

1.5. Liječenje prijeloma proksimale trećine potkoljenice

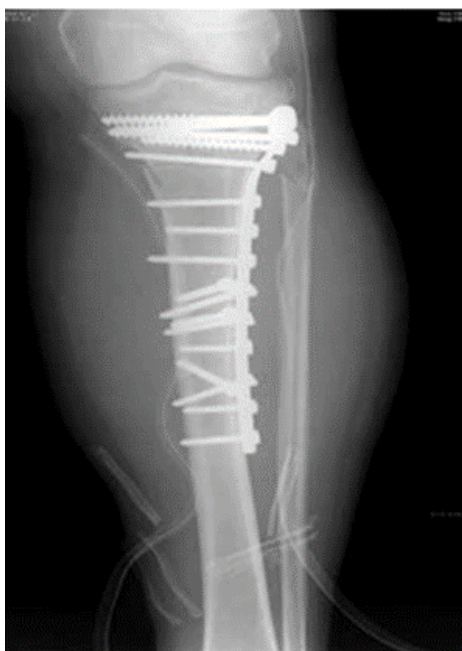Opće je prihvaćeno liječenje konzervativnim ili kirurškim zbrinjavanjem. Ovisno o vrsti prijeloma i općem stanju okolnog tkiva.

1.5.1. Konzervativno liječenje

Konzervativna terapija se primjenjuje znatno manje od kirurške zbog mogućnosti traumatskog odmaka koštanih ulomaka. Samo prijelomi bez pomaka ulomaka ili s vrlo malim pomakom ili impresijom platoa tibije, tretiraju se konzervativno putem nadkoljениčne imobilizacije i mirovanja. Međutim, konzervativna terapija je dugotrajna (8-12 tjedana) i može rezultirati nizom komplikacija, uključujući atrofiju mišića, kontrakture koljenskog i skočnog zgloba, te potencijalnu Sudekovu distrofiju [17]. Na početku konzervativne terapije također treba pažljivo pratiti mogućnost razvoja kompartment sindroma potkoljenice i duboke venske tromboze kao posljedice imobilizacije gipsom [30].

1.5.2. Kirurško liječenje

Kirurško liječenje uključuje otvoreni pristup koštanom prijelomu i rekonstrukciju u zglobnoj regiji. Za podizanje platoa tibije koriste se različite pločice i vijci, posebno oblikovani za tu svrhu. Uobičajeno se koriste spongiozni vijci. Danas se monokondilni prijelomi fiksiraju i resorptivnim vijcima koji se s vremenom resorbiraju u kosti, čime se izbjegava potreba za dodatnom operacijom vađenja vijaka. Kod većih koštanih defekata primjenjuje se spongioplastika i fiksacija vijcima uz upotrebu T i L pločice, kao i zaključanih pločica što je prikazano na slici 1.11. [25].



Slika 1.5.2.1. Osteosinteza pločicom i vijcima proksimalnog dijela potkoljenice

Izvor: Bukvić N, Lovrić Z, Trninić Z., Traumatologija (Elektronička knjiga)

1.6. Liječenje dijafize potkoljenice

Izbor metode liječenja, ali i konačna prognoza uspjeha liječenja, ovise o tome je li prijelom otvoren ili zatvoren, jednostavan ili kompliciran [32].

1.6.1. Konzervativno liječenje

Konzervativno liječenje uključuje primarno imobilizaciju ili repoziciju i imobilizaciju, ovisno o prisutnosti odmaka koštanih ulomaka. Konzervativne metode liječenja često se primjenjuju kod djece kako bi se očuvala normalna anatomija kosti i rotacija [32]. Kod odraslih osoba, imobilizacija se provodi samo kod prijeloma bez pomaka (fisure), dok se repozicija i imobilizacija pokušavaju samo kod poprečnih prijeloma s pukotinom. Svi ostali prijelomi potkoljenice uglavnom se liječe kirurškim metodama [32].

1.6.2. Kirurško liječenje

Danas postoji nekoliko kirurških metoda koje se primjenjuju za liječenje prijeloma potkoljenice. To uključuje AO-skupinu osteosinteze i intramedularnu osteosintezu. AO-skupina osteosinteze obuhvaća upotrebu pločice i vijaka za fiksaciju dijafize goljenične kosti, dok se intramedularna osteosinteza sve više koristi, posebno kod mlađe populacije [27]. Intramedularna osteosinteza može se izvesti s boranim ili neboranim usidrenim čavlima i može biti statička ili dinamička. Službena intramedularna osteosinteza se koristi za reguliranje duljine i rotacije kosti, dok se dinamičkim osteosintezom reguliraju samo rotacijski poremećaji. Intramedularni čavli se sidre u proksimalnom i distalnom dijelu goljenice nakon što se smjestio u medularni kanal koji se proširuje svrdlom [26].

Jedna od velikih prednosti kirurškog liječenja je izbjegavanje dugotrajnog ležanja u krevetu i produžene imobilizacije s pripadajućim komplikacijama. Nakon uspješne stabilne osteosinteze, pacijent bi trebao biti što prije vertikaliziran i početi postupno opterećivati nogu.

Kod djece se posebna pažnja posvećuje ESIN-osteosintezi zbog njezine jednostavnosti primjene i nedostatka potrebe za gipsanom imobilizacijom [32]. Djeca se brzo potpuno opterećuju, iako se radi o nestabilnoj osteosintezi, jer prijelomi obično brzo zacjeljuju.

Kod kompliciranih i otvorenih prijeloma trećeg stupnja često se koriste vanjski fiksatori, a rane se ne zatvaraju čvrsto iz razloga moguće infekcije i osteomijelitisa [31], koji je jedna od glavnih komplikacija otvorenih prijeloma. Osim vanjskog fiksatora, otvoreni prijelomi se mogu

stabilizirati i produžiti šinom kroz kalkanus sve dok ne budu ispunjeni uvjeti za eventualno kirurško liječenje [30]. Udruženi prijelomi proksimalnog i srednjeg dijela fibule obično se ne liječe kirurški. Izolirani prijelomi fibule uglavnom se liječe konzervativnom primjenom elastičnog zavoja tijekom nekoliko tjedana [17]. Indikacija za kirurško liječenje uključuje ozljede mekih tkiva, žila i živaca, značajan odmak ulomaka te jaku bolnost [31].

1.7. Liječenje prijeloma distalne trećine potkoljenice

1.7.1. Konzervativno liječenje

Konzervativno liječenje se primjenjuje samo kod prijeloma bez pomaka, gdje se koristi potkoljenična imobilizacija i mirovanje. Važno je da nema pomaka nakon splašnjavanja otekline. Nažalost, takvi prijelomi čine vrlo mali postotak u toj skupini, pa se većina takvih prijeloma obično liječi kirurški [27].

1.7.2. Kirurško liječenje

Da bismo osigurali što bolju zglobnu površinu i razdvajanje naknadnih komplikacija, bitna je potpuna anatomska repozicija koštanih ulomaka. Osteosinteza se najčešće izvodi pomoću priteznih spongioznih vijaka ili pločica i vijaka [26]. Kod djece također je važna anatomska repozicija, ali nije potrebna čvrsta kompresivna osteosinteza [27].

Kod epifizeolize distalne tibije s prijelomom fibule iznad razine zgloba, dobre rezultate daju manualna repozicija ulomaka i njihova imobilizacija. Gotovo potpuno opterećenje noge moguće je postići već nakon 4 tjedna od prijeloma u epifiznoj zoni rasta tibije [9].

Kod maleolarnih prijeloma preporučuje se obaviti kirurški zahvat unutar 6 sati nakon ozljede kako bi se izbjeglo nakupljanje velike traumatske otekline oko zgloba. Međutim, ako dođe do otekline, kirurški zahvat se odgađa do povlačenja otekline (7-10 dana) [33]. Osnovni cilj takvog liječenja je osigurati stabilnost zglobne vilice i neometano funkcioniranje skočnog zgloba.

Najčešće korištena AO-metoda danas uključuje upotrebu malih pločica i vijaka za fibularni maleol, dok se tibijalni maleol fiksira pomoću maleolarnih vijaka ili jednog vijka uz primjenu Kirschnerove žice koja oblikuje rotaciju maleolarnog ulomka [27]. Također se koriste i resorptivni vijci, zajedno s titanijevim vijcima, koji ne zahtijevaju naknadno uklanjanje implantata [18].

Obuhvatna Zuggurtung sveza također se primjenjuje u kirurškom liječenju ovih prijeloma. Kod djece nije potrebna čvrsta osteosinteza fibularnog maleola, a zbog sposobnosti kosti da se dobro remodelira, tolerira se i odmak koštanih ulomaka [32].

Kod ruptur tibiofibularne sindesmoze, potrebna je njezina rekonstrukcija, kao i rekonstrukcija drugih važnih ligamenata skočnog zgloba. U slučaju otvaranja viljuške i luksacije talusa, često je potrebna fibulotibijalna transfiksija pomoću jednog dugog vijka uz korištenje podloška sve do zacjeljenja prijeloma [26].

1.8. Zdravstvena njega bolesnika sa prijelomom potkoljenice

Medicinska sestra/tehničar je zdravstveni djelatnik koji je uz pacijenta od samog prijema u bolnicu. Iz tog razloga važno je da sa njim uspostavi odnos povjerenja i međusobnog poštovanja. Kod same dijagnostike medicinska sestra je ta koja priprema pacijenta za određene pretrage kako bi se utvrdila točna dijagnoza pacijenta. Pacijenta je potrebno psihički i fizički pripremiti za dijagnostičke postupke. Medicinska sestra/tehničar pacijentu objašnjava koja vrsta pretrage ga očekuje, na koji način se izvodi i te koliko će sam postupak dugo trajati. Potrebno je prije pretrage utvrditi sam psihički status bolesnika te primjeniti određene tehnike psihološke potpore [34]. Ukoliko je potrebno u samo psihičku pripremu pacijenta uključiti i članove tima te obitelj. Pacijentu je potrebno dati mogućnost i osigurati dovoljnu količinu vremena za postavljanje pitanja. Osim psihološke pripreme potrebno je i fizički pripremiti za određenu pretragu. Prije svega potrebno je obaviti osobnu higijenu pacijenta, odnosno pomoći mu prilikom iste ukoliko nije u mogućnosti sam je obaviti. Medicinska sestra/tehničar prikuplja podatke te ispunjavanja dokumentaciju koja je potrebna za dijagnostički postupak. Potrebno je pacijentu osigurati siguran te adekvatan transport do mjesta pretrage te mu pomoći da zauzme odgovarajući položaj koji je potreban kod samog izvođenja pretrage. Nakon završetka postupka medicinska sestra/tehničar smješta pacijenta natrag u njegovu bolesničku sobu, odnosno krevet [34].

Kod konzervativnog liječenja medicinska sestra/tehničar mora educirati pacijenta o pravilnoj njezi longete ili cirkularne imobilizacije. Potrebno je naglasiti da imobilizirani ekstremitet drže na povišenom, odnosno iznad razine srca te da poštede navedeni ekstremitet. Sadrena imobilizacija ne smije doći u dodir s vodom te ju je prilikom tuširanja potrebno zaštititi vrećicom ili držati podalje od vode. Svrbež koji se javlja često može se ublažiti strujanjem hladnog zraka pomoću sušila za kosu. Treba izbjegavati guranje raznih predmeta kako bi izbjegli oštećenje kože. Prvih tjedan dana potrebno je hladiti vrećicom leda ili hladnim oblogom edem preko zavoja kod longete. Liječnici obično propisuju analgetike i antikoagulantnu terapiju radi sprečavanja duboke venske tromboze

ili plućne embolije [34]. Imobilizaciju je potrebno održavati suhom i urednom. Imobilizirani ekstremitet se ne smije opterećivati jer postoji opasnost od pucanja imobilizacije i sekundarnog pomaka. U prehranu ubacite hranu koja uključuje mnogo kalcija, vitamina D i proteina [34]. Ponekad, unutar kratkog vremenskog razdoblja nakon ozljede, prijelom potkoljenice dovodi do abnormalnog nakupljanja pritiska u skupini mišića u nozi. To se zove "akutni kompartment sindrom" [34]. Glavni simptom je bol koja se iznenada znatno pogoršava. Iako je to neuobičajeno, to je hitan slučaj i treba ga liječiti što je prije moguće kirurškim zahvatom. Ukoliko se javi pritisak i bol na tom mjestu, neugodan miris ili iscjedak iz imobilizacije, potrebno se odmah javiti u bolnicu jer upućuje na dekubitus. Ukoliko se javi bol u potkoljenici, također se potrebno javiti jer upućuje na duboku vensku trombozu. Gubitak osjeta u prstima ili parestezija može upućivati na kompresiju imobilizacije.

Priprema bolesnika za operaciju se sastoji od prijeoperacijske i poslijeoperacijske [34]. Prijeoperacijska sestrinska priprema sastoji se od dva dijela: psihičke i fizičke pripreme. Osnovni je cilj psihičke pripreme smanjivanje intenziteta anksioznosti i edukacija o preoperativnoj pripremi, operacijskom protokolu te ishodu operativnog zahvata i mogućim komplikacijama [34]. Uzimajući u obzir samu dob bolesnika često je utvrđeno postojanje jednog ili više komorbiditeta te je u prijeoperacijskoj pripremi bitna dobra procjena funkcije svih organskih sustava i terapije koja je pacijentu prethodno propisana. Važno je da medicinska sestra ima te podatke kako bi se smanjile eventualne komplikacije liječenja koje uslijed te terapije mogu nastati. S obzirom na dob pacijenta također je važno fizički ga pripremiti na liječenje koje slijedi a to uključuje nadoknadu cirkulirajućeg volumena što podrazumijeva hidraciju, korekciju statusa elektrolita, glikemije te poboljšanje srčane funkcije kod kardioloških bolesnika [34]. Ekstremitet se u tom periodu imobilizira ekstenzijom ili elevacijom. U vremenu do operativnog zahvata vrši se sama procjena kardiopulmonalnog sustava, provjera pulmološki statusa pomoću auskultacije, snima se rendgen snimka te se vrši procjena renalne funkcije [34]. Medicinska sestra kod prijema pacijenta na odjel obavlja fizikalni pregled pacijenta koji uključuje: utvrđivanje vrijednosti vitalnih znakova koji su: puls, tlak, respiracija i temperatura. Medicinska sestra vrši procjena boli, procjenu hidracije s obzirom na to da sam stupanj hidracije utječe na viskozitet krvi i renalnu funkciju, a uz nepokretnost je jedan od faktora za mogućnost razvoja postoperacijskih komplikacija [34]. Također, važna je i procjena nutritivnog statusa te pregled zubala i uočavanje defekata sluznice ili mobilnih zubi u usnoj šupljini. Medicinska sestra vrši procjenu kontinencije, a jednako tako i procjenu stanja kože kod koje je posebno važno obratiti pažnju na predilekcijska mjesta i planirati prevenciju oštećenja integriteta kože. Sama fizička priprema pacijenta uključuje: laboratorijske pretrage koji obuhvaćaju KKS, testove koagulacije, elektrolite, testove jetrene i bubrežne funkcije, GUK profil, krvnu grupu uz interakciju dan prije operacije, EKG, rendgen snimka pluća te

procjenu kardiopulmonalnog statusa [34]. Prije samog operativnog zahvata pacijenta se tušira sa antiseptičkim sredstvom i to večer prije operacije te na dan same operacije ponavlja postupak. Neposredno prije operativnog zahvata mokraćni mjehur mora biti ispražnjen, a ako se to ne može učiniti spontano uvodi se kateter. Prije odlaska u salu, potrebno je skinuti sav nakit, zubnu protezu, slušni aparat, naočale.

Cilj postoperativne njege je rano otkrivanje i sprječavanje nastanka mogućih poslijeoperacijskih komplikacija. Opservacija, praćenje motorike i senzornih funkcija, kontrola vitalnih funkcija, laboratorijskih parametara, kontrola ravnoteže tjelesnih tekućina te praćenje stupnja boli dio su postoperativne njege. Prvo previjanje obično se provodi drugi postoperativni dan. Ako pacijent ima postavljenu drenažu, treba pratiti stanje i količinu drenažnog sadržaja [34]. Medicinska sestra vrši previjanje elastičnog zavoj nakon 2 sata po dolasku iz sale te neurovaskularni status ekstremiteta. Fizikalna terapija započinje prvog poslijeoperacijskog dana. Vrste fizikalne terapije prilagođava se određenoj poslijeoperacijskoj fazi te se nadograđuje ovisno o stanju pacijenta i vrsti operativnog zahvata, a ovisi i o lokalizaciji te vrsti prijeloma. Cilj je rehabilitacije da se pacijent što prije vrati u stanje u kakvome je bio prije kirurškog liječenja [34].

2. Istraživački rad

2.1. Cilj

Primarni ciljevi istraživanja su prikupiti informacije kolika je udobnost primijenjenih sadrenih imobilizacija potkoljenice u našoj ustanovi te koje su moguće komplikacije ovakve imobilizacije.

Istraživanje se provodilo u Hitnoj kirurškoj ambulanti s gipsaonicom Opće bolnice Varaždin u razdoblju od 19.12.2022. do 19.06.2023.

Sagledavanje dobivenih rezultata je u svrhu poboljšanja kvalitete imobilizacije i sprječavanje komplikacija.

2.2. Sudionici

U istraživanju je ukupno sudjelovalo 100 osoba s prijelomom potkoljenice. Ispitanici su bili pacijenti sa sadrenom imobilizacijom potkoljenice u Hitnoj kirurškoj ambulanti Opće bolnice Varaždin.

2.3. Instrumentarij

Podaci su prikupljeni putem dobrovoljne, anonimne ankete koja se provodila u Općoj bolnici Varaždin od 19.12.2022. do 19.06.2023 u skladu s opće usvojenim etičkim načelima te čuvanjem identiteta i anonimnosti svih pacijenata. Za istraživanje je dobivena privola Etičkog povjerenstva Opće bolnice Varaždin. (Prilog 1)

2.4. Metode

Analizirani su podaci dobiveni anonimnom anketom u razdoblju od 19.12.2022. do 19.06.2023.

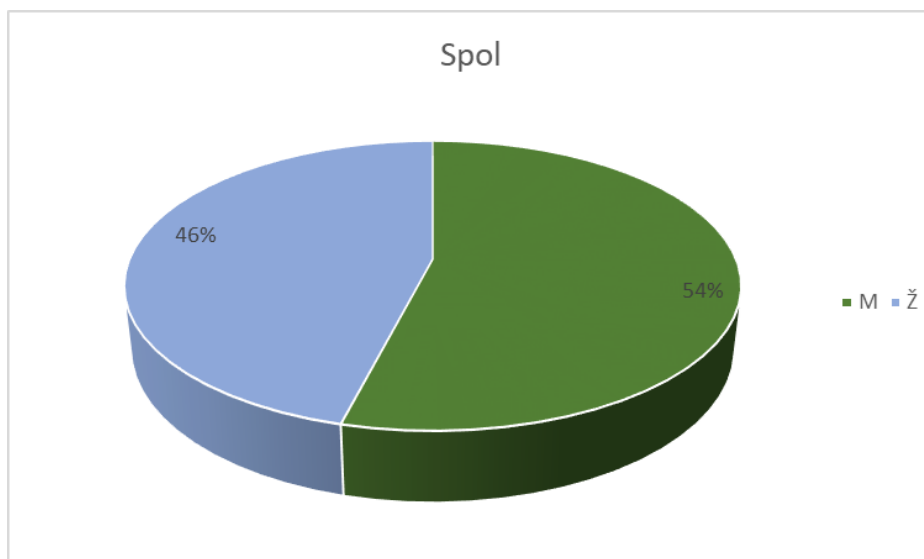
Ispitanicima je bio podijeljen anonimni anketni upitnik konstruiran kao ICQ (eng. Immobilization Comfort Questionnaire) mjera od 20 pitanja sa skalama odgovora Likert-type. Svaka izjava u upitniku ima odgovor Likert-type, s vrijednostima u rasponu od 1 do 6 koje označavaju odgovore od uopće se ne slažem do u potpunosti se slažem. Kod pozitivnih stavki

najviša ocjena (6 bodova) označava najviši stupanj ugone, a najniža ocjena (1 bod) označava najniži stupanj ugone. Isto tako, upitnik je sadržavao i pet općih pitanja o spolu, dobi i obrazovanju ispitanika. Rezultati ankete su obrađeni deskriptivnom statistikom postocima ankete. (Prilog 3)

2.5. Rezultati ankete

2.5.1. Dobno-spolna podjela ispitanika

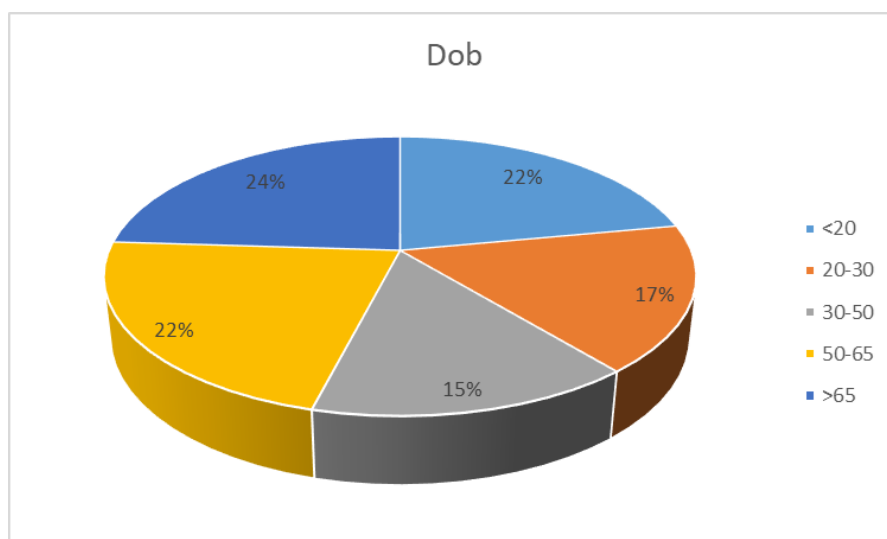
Muškarci čine (54%) ispitanika, dok žene čine (46%) od ukupnog broja ispitanika.



Grafikon 2.5.1.1. Podjela pacijenata prema spolu

Izvor: autor

Od ukupnog broja ispitanika, (24%) čine pacijenti stariji od 65 godina. Primijećen je podjednak broj pacijenata u dobi mlađoj od 20 godina (22%) i pacijenata u dobi od 50-65 godina (22%). (17%) čine pacijenti u dobi 20-30 godina, a (15%) čine pacijenti u dobi od 30-50 godina.

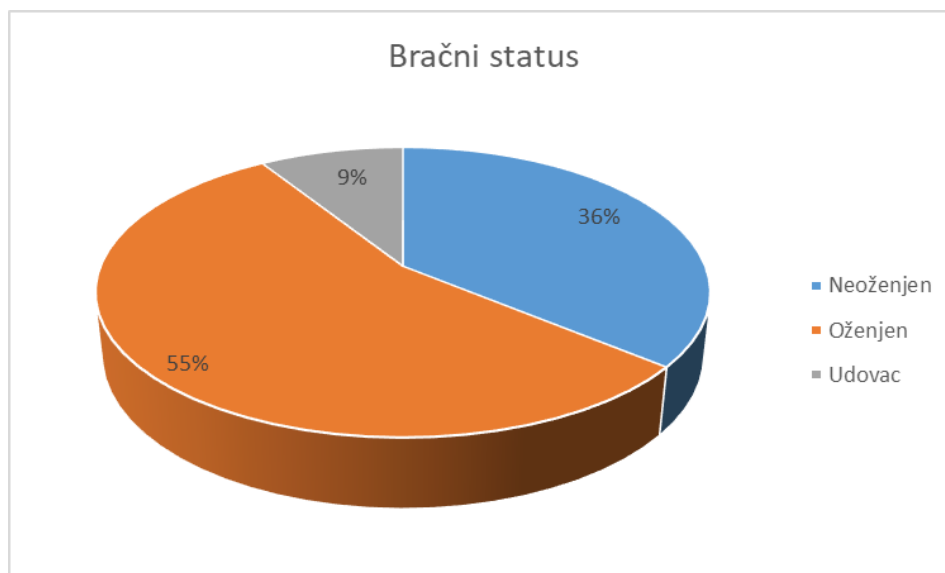


Grafikon 2.5.1.2. Podjela pacijenata prema dobi

Izvor: autor

2.5.2. Bračni status i obrazovanje ispitanika

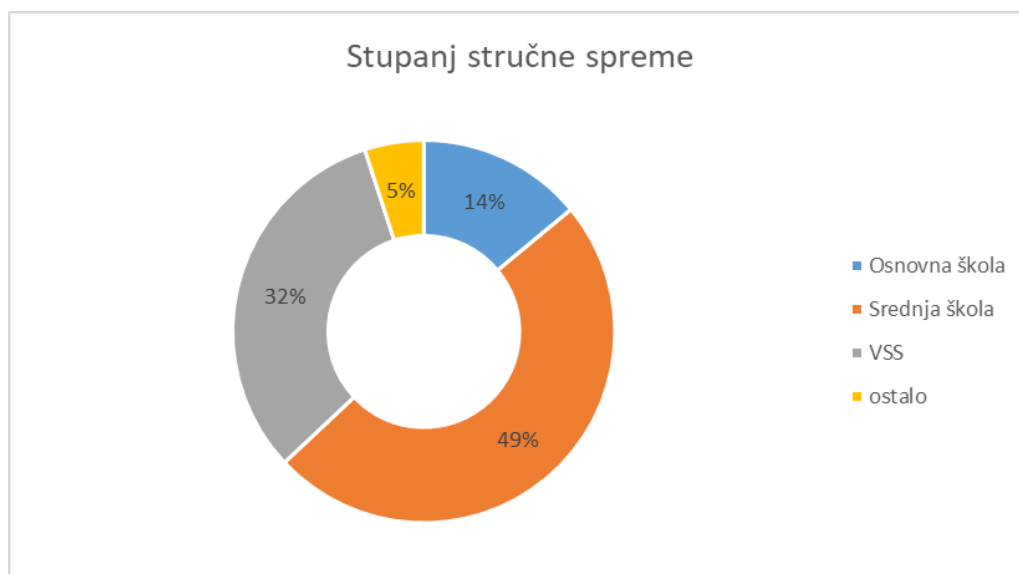
Od ukupno 100 pacijenata, (36%) je neoženjeno, (55%) je oženjeno dok je (9%) je udovac/ica.



Grafikon 2.5.2.1. Podjela pacijenata prema bračnom statusu

Izvor: autor

(49%) ispitanika je završilo srednju školu, dok je visoku stručnu spremu završilo (32%) sudionika. Završenu samo osnovnu školu ima (14%) ispitanika, a (5%) pacijenata je navelo ostalo.

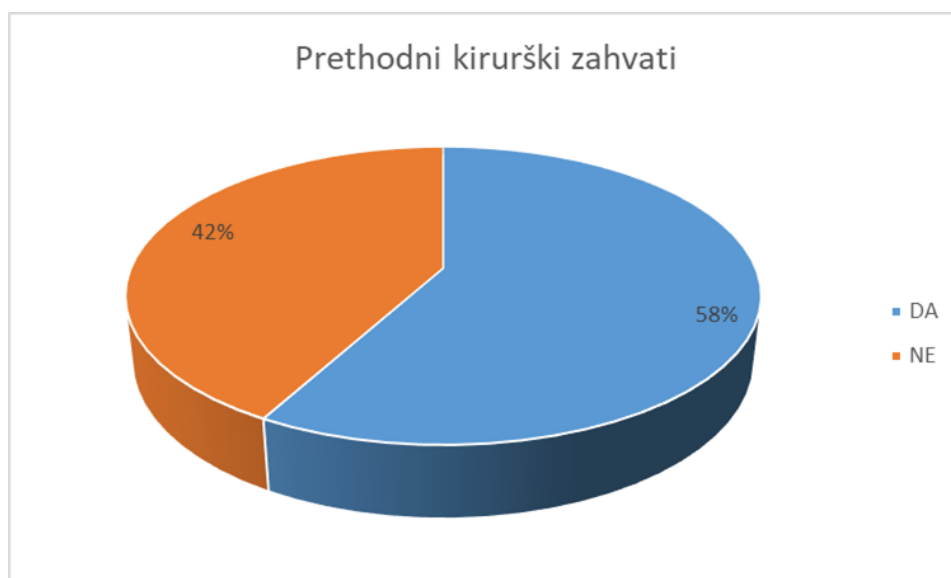


Grafikon 2.5.2.2. Podjela pacijenata prema stupnju stručne spreme

Izvor: autor

2.5.3. Ranije kirurško liječenje ispitanika

(58%) ispitanika je bilo podvrgnuto prethodnom kirurškom zahvatu, dok (42%) ispitanika negira prethodni kirurški zahvat.



Grafikon 2.5.3.1. Prikaz pacijenta prema prisustvu kirurškog zahvata

Izvor: autor

2.6. Analiza „Immobilization Comfort Questionnaire“ upitnika

U tablici 2.6.1. prikazana su pitanja ankete i rezultati.

	1	2	3	4	5	6
1 Trenutno se osjećam zdravo.	4	21	28	21	21	5
2 Lako je jesti u ovom položaju.	3	11	21	37	24	4
3 Osjećam se smireno.	2	8	32	35	19	4
4 Moje je tijelo sada opušteno.	2	14	37	32	13	3
5 Temperatura u ovoj sobi je dobra.				5	81	14
6 Udobno mi je u ovoj poziciji.	3	4	38	35	18	2
7 Teško je izdržati moju bol.	14	31	22	23	6	4
8 Muče me bolovi u leđima.	28	12	16	22	19	3
9 Osjećam se depresivno.	48	28	15	5	2	2
10 Imam voljenu osobu zbog koje se osjećam brižno.		2	6	15	27	50
11 Imam dovoljno informacija o svojim rezultatima pretraga.				4	60	36
12 Moram se ponovno osjećati dobro.				8	36	56
13 Bole me mišići u istom položaju	6	9	17	45	21	2
14 Nisam gladan.	3	7	9	32	46	3
15 Ovaj krevet je udoban.	2	2	1	24	68	3
16 Noga mi je utrnula.	17	17	27	31	8	
17 Zvukovi mi ne daju da se odmorim.	60	19	13	4	3	1
18 Prepone/noge su mi osjetljive.	26	22	16	32	4	
19 Osjećam se ovisno o drugima	2	7	13	33	32	13
20 Trenutno imam zatvor.	70	29			1	

1	Uopće se ne slažem
2	Ne slažem se
3	Donekle se ne slažem
4	Donekle se slažem
5	Slažem se
6	U potpunosti se slažem

Tablica 2.6.1. Prikaz prikupljenih podataka

Izvor: autor

2.6.1.

Trenutno se osjećam zdravo: Većina ispitanika (28%) donekle se ne slaže da se osjeća zdravo. (21%) se donekle slaže, (21%) se slaže dok se s druge strane (21%) ne slaže da se osjeća zdravo.

2.6.2.

Lako je jesti u ovom položaju: Najveći postotak (37%) donekle se slaže sa ovim pitanjem, (24%) se slaže, dok se svega (3%) ispitanika uopće ne slaže da je lako jesti u ovom položaju.

2.6.3.

Osjećam se smireno: (35%) ispitanika donekle se slaže da je smireno, što je najveći postotak. Međutim, značajan broj ispitanika (32%) donekle se ne slaže sa ovim pitanjem.

2.6.4.

Moje je tijelo sada opušteno: (37%) ispitanika donekle se ne slaže da je opušteno. Opet, postoji značajan broj ispitanika (32%) koji su odabrali da se donekle slažu. Samo (3%) ispitanika se u potpunosti složilo da im je tijelo opušteno.

2.6.5.

Temperatura u ovoj sobi je dobra: Većina ispitanika (81%) slaže se da je temperatura u sobi dobra. (5%) ispitanika se u potpunosti slaže, dok se (14%) donekle slaže.

2.6.6.

Udobno mi je u ovoj poziciji: (38%) ispitanika donekle se ne slaže sa ovim pitanjem, dok se (35%) donekle slaže. (18%) ispitanika se slaže da im je udobno u ovoj poziciji.

2.6.7.

Teško je izdržati moju bol: Najveći postotak ispitanika (31%) se ne slaže da im je teško izdržati bol, dok se (22%) donekle ne slaže. (4%) ispitanika se u potpunosti slaže sa ovim pitanjem, dok se (23%) donekle slaže.

2.6.8.

Muče me bolovi u leđima: (28%) ispitanika uopće se ne slaže da ih muče bolovi u leđima, dok se (22%) ispitanika donekle slaže, a (19%) ispitanika se slaže.

2.6.9.

Osjećam se depresivno: Veliki broj ispitanika (48%) uopće se ne slaže da je depresivno. Samo se (2%) ispitanika slaže i (2%) se u potpunosti slaže da je depresivno.

2.6.10.

Imam voljenu osobu zbog koje se osjećam brižno: Najveći broj ispitanika (50%) odabrao je da se u potpunosti slaže sa ovim pitanjem. (27%) ispitanika se slaže da ima voljenu osobu zbog koje se osjeća brižno. Samo se (2%) ispitanika ne slaže i (6%) se donekle ne slaže.

2.6.11.

Imam dovoljno informacija o svojim rezultatima pretraga: Većina ispitanika (60%) se slaže da ima dovoljno informacija o svojim rezultatima pretraga. (36%) se u potpunosti slaže, a (4%) se donekle slaže.

2.6.12.

Moram se ponovno osjećati dobro: (56%) ispitanika u potpunosti se slaže sa ovim pitanjem. (36%) ispitanika se slaže, a samo (8%) ispitanika se donekle slaže.

2.6.13.

Bole me mišići u istom položaju: (45%) ispitanika donekle se slaže da ih bole mišići u istom položaju. (21%) ispitanika se slaže, a (2%) se u potpunosti slaže. (6%) ispitanika se uopće ne slaže sa ovim pitanjem.

2.6.14.

Nisam gladan: Najveći broj ispitanika (46%) slaže se da nije gladan, te se (32%) ispitanika donekle slaže. Samo (3%) ispitanika se uopće ne slaže sa ovim pitanjem.

2.6.15.

Ovaj krevet je udoban: Većina ispitanika (68%) slaže se da je krevet udoban. (24%) ispitanika se donekle slaže, a samo (2%) ispitanika uopće se ne slaže.

2.6.16.

Noga mi je utrнула: Najveći postotak ispitanika (31%) donekle se slaže da im je utrnuta noga, dok je (27%) ispitanika odabralo da se donekle ne slažu da imaju utrnutu nogu. (17%) ispitanika se uopće ne slaže sa ovim pitanjem.

2.6.17.

Zvukovi mi ne daju da se odmorim: Najveći broj ispitanika (60%) uopće se ne slaže da im zvukovi ne daju da se odmore. (19%) ispitanika se ne slaže sa ovim pitanjem, dok se samo (1%) u potpunosti slaže.

2.6.18.

Prepone/noge su mi osjetljive: Najveći postotak ispitanika (32%) donekle se slaže da su im prepone/noge osjetljive, a (4%) ispitanika se slaže. (26%) ispitanika uopće se ne slaže sa ovim pitanjem.

2.6.19.

Osjećam se ovisno o drugima: Najveći postotak ispitanika (33%) donekle se slaže da se osjeća ovisno o drugima. (32%) ispitanika se slaže, (13%) se u potpunosti slaže, dok se samo (2%) ispitanika uopće ne slaže ovim pitanjem.

2.6.20.

Trenutno imam zatvor: Veliki broj ispitanika (70%) uopće se ne slaže da trenutno imaju zatvor. (29%) ispitanika se ne slaže ovim pitanjem, dok se samo jedan ispitanik slaže.

3. Rasprava

Rezultati ankete provedene na 100 ispitanika u razdoblju od 19.12.2022. do 19.06.2023, pokazuju podijeljen osjećaj udobnosti sadrene imobilizacije. Većina ispitanika iskazuje osjećaj neudobnosti prilikom sadrene imobilizacije potkoljenice. Ovaj podatak možemo usporediti sa istraživanjem Ekanayake C. i suradnika, koji su u svojem radu naveli da pacijenti pokazuju veću sklonost korištenju sintetičke imobilizacije za kratkotrajnu imobilizaciju i imobilizaciju ekstremiteta tijela jer su oni relativno udobniji [35].

Rezultati ankete također pokazuju da ispitanici doživljavaju različite razine fizičke nelagode i boli. Na primjer, veliki broj ispitanika se donekle slaže da osjećaju bol u leđima u istom položaju prilikom imobilizacije. Ako sagledamo fizičke simptome poput utrnulosti ekstremiteta i problema s probavom koji se također mogu smatrati komplikacijama, najveći postotak ispitanika donekle se slaže da imaju utrnulost noge što ukazuje na moguće probleme sa cirkulacijom ekstremiteta i na mogući nastanak duboke venske tromboze prilikom imobilizacije. Bruntink M. M. i suradnici proveli su kontrolirano randomizirano ispitivanje o povezanosti nastanka duboke venske tromboze i sadrene imobilizacije potkoljenice. Njihovi rezultati pokazuju da je 11,7% ispitanika imalo dijagnosticirano duboku vensku trombozu kao posljedicu imobilizacije što ukazuje na povezanost imobilizacije potkoljenice i nastanak duboke venske tromboze kao komplikacije imobilizacije [36]. Kako je duboka venska tromboza dobro poznata komplikacija nakon traume i naknadne sadrene imobilizacije, uspoređujući ova dva istraživanja, ostavlja se otvoreno pitanje uvođenja farmakološke tromboprolifakse kod bolesnika sa imobilizacijom ispod koljena. Među ispitanicima nije primijećen problem sa zatvorom, veliki broj ispitanika uopće se ne slaže da imaju prisutan zatvor, što nam može biti pokazatelj da su pacijenti dovoljno informirani o važnosti kretanja pomoću ortopedskih pomagala.

Rezultati ankete pokazuju da veliki broj ispitanika ne doživljava osjećaj depresije. Isto tako više od polovice ispitanika uopće nema problema sa dnevnim odmorom, dok osjećaj ovisnosti o drugima najviše ispitanika navodi kao donekle točnim. Razumijevanje ovih aspekata može poslužiti kao osnova za usporedbu intervencija usmjerenih na poboljšanje kvalitete rehabilitacije nakon imobilizacije. U istraživanju Korbus H. i Schott N. dokazano je da intervencije motoričko-kognitivnog treninga koriste snagu uma za poboljšanje, održavanje ili ponovno stjecanje motoričkih vještina, zbog čega je važno dobro mentalno zdravlje pacijenata kako bi se mogla primijeniti kognitivna terapija kao dio rehabilitacije [37].

Nisu pronađeni rezultati istraživačkih radova na istu temu ovog rada, stoga se možemo pozvati na istraživanje Tosun B. i suradnika koji su dokazali ICQ valjanim i pouzdanim alatom za procjenu

udobnosti pacijenata u Turskoj koji su imobilizirani zbog ortopedskih problema donjih ekstremiteta [38]. Istraživanje u Turskoj samim time čini i rezultate ovog rada pouzdanim i valjanim.

4. Zaključak

Prijelomi potkoljenice su ozbiljne i česte ozljede koje zahtijevaju adekvatno zbrinjavanje kako bi se osigurala stabilnost ozlijeđenog područja, poticanje cijeljenja kosti i sprečavanje komplikacija. U ovom završnom radu istražili smo različite metode imobilizacije kako bismo bolje razumjeli prednosti i nedostatke svake metode te pružili korisne smjernice za kliničku praksu.

Imobilizacija prijeloma potkoljenice je važna metoda liječenja koja pruža stabilnost i podršku ozlijeđenom području. Gips se ne percipira kao najudobnija metoda imobilizacije prema ispitanoj skupini pacijenata. Međutim, važno je pravilno educirati pacijente o pravilnom nošenju imobilizacijskih sredstava i osigurati da imaju pravovremenu njegu i podršku tijekom procesa imobilizacije. Nadalje istraživanje i razvoj novih materijala i metoda imobilizacije mogu dalje poboljšati udobnost i rezultate liječenja prijeloma potkoljenice.

Na temelju provedene ankete, zaključujemo da udobnost imobilizacije igra važnu ulogu u uspješnom zbrinjavanju prijeloma potkoljenice. Pacijenti su izvijestili o različitoj udobnosti prilikom nošenja sadrene imobilizacije potkoljenice, te nisu uočeni znaci mogućih komplikacija. Međutim, konačna odluka o odabiru metode i vrste imobilizacije treba biti individualizirana i temeljena na specifičnostima ozljede i potrebama pacijenta. Daljnja istraživanja i usporedne studije mogu pružiti dodatne informacije i smjernice za optimizaciju imobilizacije prijeloma potkoljenice u svrhu poboljšanja udobnosti pacijenata i postizanja što bržeg oporavka.

5. Literatura

- [1] Sobotta J, Paulsen F, Waschke J. Sobotta: Atlas of anatomy. München: Elsevier; 2018.
- [2] Waldeyerova anatomija čovjeka (Fanghänel J., Pera F., Anderhuber F., Nitsch R) ; Vinter, Ivan (ur.) ; 4.pogl.: Caput et collum, glava i vrat,2009., 325.-353.str.
- [3] Keros, P., Pećina, M. Funkcijska anatomija lokomotornog sustava, Naklada Ljevak, Zagreb, 2006.
- [4] Guyton AC, Hall JE, Taradi SK, Andreis I. Medicinska Fiziologija: Udžbenik. Zagreb: Medicinska naklada; 2006.
- [5] Smiljanić, B. and Živković, Z. :Traumatologija: Udžbenik za studente medicine, Specijalizante I Specijaliste opće kirurgije. Zagreb: Školska knjiga, 1994.
- [6] Bradić I. i sur. Kirurgija. Medicinska naklada, Zagreb, 1995.
- [7] O'Sullivan I, Benger J. Nitrous oxide in emergency medicine. EMJ2003;20:214–17.
- [8] Bright RW. Physeal injuries. U: Rockwood CA i sur. Fractures in Children. Philadelphia, London, Mexico City, JB Lippincott Company 1984. vol 3, 87-172.
- [9] Bukvić N, Kvesić A, Brekalo Z, i sur. The validity of ESIN method of osteosynthesis compared to other active surgical methods of treatment of diaphyseal fractures of long bones in children and adolescents, Coll. Antropol. 2011;35(2):403-408.
- [10] Arkin AM, Katz JF. The effects of pressure on epiphyseal growth. J Bone Joint Surg 1956;38A:1056.
- [11] Salter RB, Harris WR. Injuries involving the epiphyseal plate. J Bone Joint Surg 1963;45A:587-622.

- [12] Canale ST, Campbell's Operative Orthopaedics, 9. izdanje, Vol.3, Chapter 49,1998.str.2336-57.
- [13] Overview: Fractures (complex): Assessment and Management: Guidance [Internet]. [cited 2023 May 17]. Available from: <https://www.nice.org.uk/guidance/ng37>
- [14] Sabatini L. Tibial Plateau Fractures: Applied Anatomy and Classification. 2016 Jun 1;15–23.
- [15] Markhardt B.K, Gross JM, Monu JU. Schatzker classification of tibial plateau fractures: use of CT and MR imaging improves assessment. *Radiographics* 2009;29(2):585-97.
- [16] Bhandari M, Guyatt GH, Swiontkowski MF, Schemitsch EH. Treatment of open fractures of the shaft of the tibia. *Bone Joint Surg Br* 2001;83:62-8.
- [17] Carpenter E.B., Butterworth J.F. The Conservative Treatment of Shaft Fractures of the Tibia and Fibula. *Southern Medical Journal*. 1957 Oct;50(10):1209–14.
- [18] Borg T, Larsson S, Lindsjo U. Percutaneous plating of distal tibial fractures. Preliminary results in 21 patients. *Injury* 2004;35(6):608-614.
- [19] Bhandari M, Guyatt GH, Swiontkowski MF, Schemitsch EH. Treatment of open fractures of the shaft of the tibia. *Bone Joint Surg Br* 2001;83:62-8.
- [20] Gustilo RB, Anderson JT. Prevention of infection in the treatment of one thousand and twenty-five open fractures of long bones: retrospective and prospective analysis. *J Bone Joint Surg Am* 1976;58:453-8
- [21] American College of Surgeons Committee on Trauma. In: ATLS manual, 6th edn. Chicago: American College of Surgeons 1997.
- [22] Böhler L. Die Technik der Knochenbruchbehandlung. Wien: Maudrich 1953.

- [23] Chao EYS, Inoue N. Biophysical stimulation of bone fracture repair, regeneration and remodelling. *Eur Cells Mater* 2003;6:72-85
- [24] Trafton PG. Closed unstable fractures of the tibia. *Clin Orthop* 1988;230:58-67.
- [25] Janssen KW, Biert J, Van KA. Treatment of distal tibial fractures: plate versus nail: a retrospective outcome analysis of matched pairs of patients. *Int Orthop* 2007;31(5):709-714.
- [26] Tyllianakis M, Megas P, Giannikas D, Lambris E. Interlocking intramedullary nailing in distal tibial fractures. *Orthopedics* 2000;23(8):805-808.
- [27] Dietz HG, Schmittenbecher PP, Slongo T, Wilkins K. *AO manual of fracture management. Elastic stable intramedullary nailing (ESIN) in children.* Stuttgart-New York, Georg Thieme Verlag, 2006.51. Droll K, Perna
- [28] El Hayek T, Daher AA, Meonchy i sur. External fixators in the treatment of fractures in children. *J Pediatr Orthop* 2004;13B:103-109.
- [29] Bach AW, Hansen ST Jr. Plates versus external fixation in severe open tibial shaft fractures. A randomised trial. *Clin Orthop Relat Res* 1989;(241):89-94.
- [30] Egol KA, Leucht P. *Proximal femur fractures : an evidence-based approach to evaluation and management.* Cham, Switzerland: Springer; 2018.
- [31] Khan MA, Khan SW, Qadir RI. Role of External Fixator in the management of type-II and III open tibial fractures. *J Postgrad Med Inst* 2004;18:12-7.
- [32] Vučkov Š, Rebac Z, Bukvić N, i sur. Naša iskustva u liječenju prijeloma dugih kostiju u djece i mladih metodom intramedularne stabilne elastične osteosinteze (ECMES). *Medicina* 2002;38:54-60.
- [33] Rambani R, Soods A, Sharma HK. Evaluation of the validity of the six hour rule for open tibial fractures. *J Bone Joint Surg Br* 2011;93(suppl):10-11.

- [34] Markhardt BK, Gross JM, Monu JU. Schatzker classification of tibial plateau fractures: use of CT and MR imaging improves assessment. *Radiographics* 2009;29(2):585-97.
- [35] Ekanayake C, Gamage JCPH, P.A.Mendis, Weerasinghe P. Revolution in orthopedic immobilization materials: A comprehensive review. *Heliyon*. 2023 Feb;e13640.
- [36] Bruntink, M.M. et al. (2017) ‘Nadroparin or fondaparinux versus no thromboprophylaxis in patients immobilised in a below-knee plaster cast (protect): A randomised controlled trial’, *Injury*, 48(4), pp. 936–940. doi:10.1016/j.injury.2017.02.018.
- [37] Korbus, H. and Schott, N. (2022) ‘Does mental practice or mirror therapy help prevent functional loss after distal radius fracture? A randomized controlled trial’, *Journal of Hand Therapy*, 35(1), pp. 86–96. doi:10.1016/j.jht.2020.10.017.
- [38] Tosun B, Aslan Ö, Tunay S, Akyüz A, Özkan H, Bek D, et al. Turkish Version of Kolcaba’s Immobilization Comfort Questionnaire: A Validity and Reliability Study. *Asian Nursing Research*. 2015 Dec;9(4):278–84.

6. Popis slika

- Slika 1.1.1.1. Prikaz kosti potkoljenice.....3
Izvor: Keros, P., Pećina, M. Funkcijska anatomija lokomotornog sustava, Naklada Ljevak, Zagreb, 2006.
- Slika 1.1.3.1 Prikaz anatomije potkoljenice.....5
Izvor: <https://www.alamy.com/anatomy-of-the-lower-leg-image7712337.html>
- Slika 1.2.1. Vrste prijeloma.....7
Izvor: Smiljanić, B. and Živković, Z. (1994) Traumatologija: Udžbenik za studente medicine, Specijalizante I Specijaliste opće kirurgije. Zagreb: Školska knjiga.
- Slika 1.2.1.1. Salter-Harrisova klasifikacija ozljeda epifizne hrskavice9
Izvor: Smiljanić, B. and Živković, Z. (1994) Traumatologija: Udžbenik za studente medicine, Specijalizante I Specijaliste opće kirurgije. Zagreb: Školska knjiga.
- Slika 1.3.2.1. RTG prikaz prijeloma dijafize tibije uz dislokaciju ad latus.....13
Izvor: Bukvić N, Lovrić Z, Trninić Z., Traumatologija (Elektronička knjiga). Dostupno na: https://bib.irb.hr/datoteka/848253.Trauma_final-1.pdf . (24.06.2018.)
- Slika 1.3.3.1 RTG prikaz prijeloma potkoljenice (*lat. Pilon fracture*).....15
Izvor: Bukvić N, Lovrić Z, Trninić Z., Traumatologija (Elektronička knjiga). Dostupno na: https://bib.irb.hr/datoteka/848253.Trauma_final-1.pdf . (24.06.2018.)
- Slika 1.4.1.1. Imobilizacija potkoljenice plastičnim gipsom16
Izvor: Poliklinika Roth - Imobilizacija Zgloba (no date) Imobilizacija Zgloba - Poliklinika Roth. Available at: <https://www.poliklinika-roth.hr/bol-i-ostecenje-zglobova/lijecenje/imobilizacija-zgloba> (Accessed: 18 June 2023).
- Slika 1.4.2.1.1. RTG prikaz stabilne osteosinteze19
Izvor: Bukvić N, Lovrić Z, Trninić Z., Traumatologija (Elektronička knjiga). Dostupno na: https://bib.irb.hr/datoteka/848253.Trauma_final-1.pdf . (24.06.2018.)

Slika 1.4.2.1.2. RTG prikaz nestabilne osteosinteze20

Izvor: Bukvić N, Lovrić Z, Trinić Z., Traumatologija (Elektronička knjiga). Dostupno na:
https://bib.irb.hr/datoteka/848253.Trauma_final-1.pdf . (24.06.2018.)

Slika 1.4.2.1.3. RTG prikaz intramedularne osteosintere pomoću dugog usidrenog čavla.....21

Izvor: Bukvić N, Lovrić Z, Trinić Z., Traumatologija (Elektronička knjiga). Dostupno na:
https://bib.irb.hr/datoteka/848253.Trauma_final-1.pdf . (24.06.2018.)

Slika 1.5.2.1. Osteosinteza pločicom i vijcima proksimalnog dijela potkoljenice.....23

Izvor: Bukvić N, Lovrić Z, Trinić Z., Traumatologija (Elektronička knjiga). Dostupno na:
https://bib.irb.hr/datoteka/848253.Trauma_final-1.pdf . (24.06.2018.)

7. Popis grafikona

Grafikon 2.5.1.1. Podjela pacijenata prema spolu.....31

Izvor: autor

Grafikon 2.5.1.2. Podjela pacijenata prema dobi.....31

Izvor: autor

Grafikon 2.5.2.1. Podjela pacijenata prema bračnom statusu.....32

Izvor: autor

Grafikon 2.5.2.2. Podjela pacijenata prema stupnju stručne spreme.....32

Izvor: autor

Grafikon 2.5.3.1. Prikaz pacijenta prema prisustvu kirurškog zahvata.....33

Izvor: autor

8. Popis tablica

Tablica 2.6.1. Prikaz prikupljenih podataka.....34

Izvor: autor

9. Prilozi

Prilog 1. Odluka Etičkog povjerenstva Opće bolnice Varaždin

Prilog 2. Izjava o autorstvu i suglasnost za javnu objavu

Prilog 3. Anketa

OPĆA BOLNICA VARAŽDIN
Etičko povjerenstvo
Broj:02/1-91/111-2022.
Varaždin, 19. prosinca 2022.

Na temelju odredaba članka 3. i 5. Poslovnika o radu Etičkog povjerenstva Opće bolnice Varaždin, Etičko povjerenstvo na 111. sjednici održanoj 19. prosinca 2022. godine donijelo je

ODLUKU

I. Donosi se odluka o davanju suglasnosti na provođenje istraživanja pod nazivom: "Zbrinjavanje i imobilizacija prijeloma potkoljenice" koje će u Hitnoj kirurškoj ambulani sa gipsaonom Službe za kirurške bolesti Opće bolnice Varaždin među pacijentima sa sadrenom imobilizacijom potkoljenice, provoditi Marko-Mario Jančec, med.tehničar, u svrhu izrade diplomskog rada.
Istraživanje se može provoditi uz uvjete da je ispitanik o ispitivanju informiran, da postoji slobodna odluka o sudjelovanju u istraživanju te potpisani pristanak i da je ispitivanje potpuno anonimno.

II. Od punog sastava Etičkog povjerenstva


1. Krunoslav Koščak, dr.med.
2. doc.dr.sc.Alen Pajtak, dr.med.
3. Martina Markunović Sekovanić, dr.med
4. Vilim Kolarić, dr.med.
5. Ksenija Kukec, dipl.med.sestra
6. Ivor Hoić, mag.psych.
7. Bosiljka Malnar, dipl. iur.

sjednici su bili nazočni:

1. Krunoslav Koščak, dr. med.
2. Martina Markunović Sekovanić, dr.med.
3. Vilim Kolarić, dr.med.
4. Ksenija Kukec, dipl.med.sestra

Etičko povjerenstvo jednoglasno je donijelo ovu odluku.

PREDSJEDNIK ETIČKOG POVJERENSTVA
Krunoslav Koščak, dr. med.



LIBRARIJA
ALIBRARIJA

Sveučilište Sjever

VJEŠTICA



LIBRARIJA

SVEUČILIŠTE
SJEVER

IZJAVA O AUTORSTVU

Završni/diplomski rad isključivo je autorsko djelo studenta koji je isti izradio te student odgovara za istinitost, izvornost i ispravnost teksta rada. U radu se ne smiju koristiti dijelovi tuđih radova (knjiga, članaka, doktorskih disertacija, magistarskih radova, izvora s interneta, i drugih izvora) bez navođenja izvora i autora navedenih radova. Svi dijelovi tuđih radova moraju biti pravilno navedeni i citirani. Dijelovi tuđih radova koji nisu pravilno citirani, smatraju se plagijatom, odnosno nezakonitim prisvajanjem tuđeg znanstvenog ili stručnoga rada. Sukladno navedenom studenti su dužni potpisati izjavu o autorstvu rada.

Ja, MARCO-MARIO JAMČEC (ime i prezime) pod punom moralnom, materijalnom i kaznenom odgovornošću, izjavljujem da sam isključivi autor/ica završnog/diplomskog (obrisati nepotrebno) rada pod naslovom ČERKVA I MOBILNA PUKLA IZ OBLASTI (upisati naslov) te da u navedenom radu nisu na nedozvoljeni način (bez pravilnog citiranja) korišteni dijelovi tuđih radova.

Student/ica:
(upisati ime i prezime)

Jamček Marko-Mario
(vlastoručni potpis)

Sukladno čl. 83. Zakonu o znanstvenoj djelatnosti i visokom obrazovanju završne/diplomske radove sveučilišta su dužna trajno objaviti na javnoj internetskoj bazi sveučilišne knjižnice u sastavu sveučilišta te kopirati u javnu internetsku bazu završnih/diplomskih radova Nacionalne i sveučilišne knjižnice. Završni radovi istovrsnih umjetničkih studija koji se realiziraju kroz umjetnička ostvarenja objavljuju se na odgovarajući način.

Sukladno čl. 111. Zakona o autorskom pravu i srodnim pravima student se ne može protiviti da se njegov završni rad stvoren na bilo kojem studiju na visokom učilištu učini dostupnim javnosti na odgovarajućoj javnoj mrežnoj bazi sveučilišne knjižnice, knjižnice sastavnice sveučilišta, knjižnice veleučilišta ili visoke škole i/ili na javnoj mrežnoj bazi završnih radova Nacionalne i sveučilišne knjižnice, sukladno zakonu kojim se uređuje znanstvena i umjetnička djelatnost i visoko obrazovanje.

Upitnik o udobnosti imobilizacije

Poštovani,

student sam treće godine sestrinstva na Sveučilištu Sjever u Varaždinu. U svrhe završnog rada provodim istraživanje na temu „*Zbrinjavanje i imobilizacija prijeloma potkoljenice*“. Ispunjavanje ankete je dobrovoljno i anonimno, a prikupljeni podaci ovom anketom koristiti će se isključivo za statističku obradu i izradu završnog rada na Sveučilištu Sjever pod mentorstvom doc.dr.sc. Alen Pajtak, dr.med.

Molim Vas da izdvojite nekoliko minuta i što iskrenije odgovorite na postavljena pitanja budući da želim prikupiti što više povratnih informacija o udobnosti i kvaliteti primijenjenih imobilizacija potkoljenice. U ovom diplomskom radu želim istražiti kako se osjećate dok imate sadrenu imobilizaciju potkoljenice.

Unaprijed zahvaljujem na suradnji i odvojenom vremenu.

Marko-Mario Jančec, med.techn.

Prilog 3. Anketa

Izvor: autor

1. Spol:

- a) M
- b) Ž

2. Starosna dob:

- a) < 20
- b) 20-30
- c) 30-50
- d) 50-65
- e) > 65

3. Bračni status:

- a) neoženjen/a
- b) oženjen/a
- c) udovac/ica

4. Stupanj stručne spreme:

- a) Osnovno obrazovanje
- b) Srednjoškolsko obrazovanje
- c) VSS
- d) drugo

5. Prethodni kirurški zahvati:

- a) Da
- b) Ne

Prilog 3. Anketa

Izvor: autor

ICQ (eng. *Immobilization Comfort Questionnaire*) mjera od 20 pitanja sa skalama odgovora *Likert-type*. Svaka izjava u upitniku ima odgovor *Likert-type*, s vrijednostima u rasponu od 1 do 6 koje označavaju odgovore od *uopće se ne slažem* do *u potpunosti se slažem*. Kod pozitivnih stavki najviša ocjena (6 bodova) označava najviši stupanj ugone, a najniža ocjena (1 bod) označava najniži stupanj ugone.

	Uopće se ne slažem	Ne slažem se	Donekle se ne slažem	Donekle se slažem	Slažem se	U potpunosti se slažem
Trenutno se osjećam zdravo.	1	2	3	4	5	6
Lako je jesti u ovom položaju.	1	2	3	4	5	6
Osjećam se smireno.	1	2	3	4	5	6
Moje je tijelo sada opušteno.	1	2	3	4	5	6
Temperatura u ovoj sobi je dobra.	1	2	3	4	5	6
Udobno mi je u ovoj poziciji.	1	2	3	4	5	6
Teško je izdržati moju bol.	1	2	3	4	5	6
Muče me bolovi u leđima.	1	2	3	4	5	6
Osjećam se depresivno.	1	2	3	4	5	6
Imam voljenu osobu(e) zbog koje se osjećam brižno.	1	2	3	4	5	6
Imam dovoljno informacija o svojim rezultatima pretraga.	1	2	3	4	5	6
Moram se ponovno osjećati dobro.	1	2	3	4	5	6
Bole me mišići u istom položaju.	1	2	3	4	5	6
Nisam gladan.	1	2	3	4	5	6
Ovaj krevet je udoban.	1	2	3	4	5	6
Noga mi je utrula.	1	2	3	4	5	6
Zvukovi mi ne daju da se odmorim.	1	2	3	4	5	6
Prepone/noga su mi osjetljive.	1	2	3	4	5	6
Osjećam se ovisno o drugima.	1	2	3	4	5	6
Trenutno imam zatvor.	1	2	3	4	5	6

Prilog 3. Anketa

Izvor: Autor

Prijava završnog rada

Definiranje teme završnog rada i povjerenstva

ODJEL Odjel za sestrištvo

STUDIJ preddiplomski stručni studij Sestrištva

PRISTUPNIK Marko-Marjo Jan ec

MATIČNI BROJ 0336047648

DATUM 23.08.2023

KOLEGIJ Barijatrijska kirurgija u lije enju pretilosti

NASLOV RADA Zbrinjavanje i imobilizacija prijeloma potkoljenice

NASLOV RADA NA ENGL. JEZIKU Management and immobilization of lower leg fractures

MENTOR doc.dr.sc.Alen Pajtak, dr.med.

ZVANJE docent

ČLANOVI POVJERENSTVA

1. izv.prof.dr.sc. Marijana Neuberg, predsjednica
2. doc.dr.sc. Alen Pajtak, mentor
3. Valentina Vincek, pred., lan
4. Zoran Žeželj, pred., zamjenski lan
- 5.

Zadatak završnog rada

BROJ 1758/SS/2023

OPIS

Završni rad opisuje prijelome potkoljenice, anatomiju i fiziologiju potkoljenice, uzroke i vrste prijeloma, dijagnostičke metode te konzervativne i kirurške metode lije enja. U istraživa kom djelu rada provedena je anonimna anketa u Hitnoj kirurškoj ambulanti s gipsaonicom Op e bolnice Varaždin u razdoblju od 19.12.2022. do 19.06.2023. U istraživanju je ukupno sudjelovalo 100 osoba s prijelomom potkoljenice. Ispitanici su bili pacijenti sa sadrenom imobilizacijom potkoljenice u Hitnoj kirurškoj ambulanti Op e bolnice Varaždin. Cilj istraživanja je prikupiti informacije kolika je udobnost primljenjenih sadrenih imobilizacija potkoljenice u našoj ustanovi te koje su mogu e komplikacije ovakve imobilizacije.

ZADATAK URUČEN

21. 8. 2023.

POTPIS MENTORA



Handwritten signature of the mentor.