

Fizioterapija kod djece s mišićnom distrofijom

Janković, Sara

Undergraduate thesis / Završni rad

2023

Degree Grantor / Ustanova koja je dodijelila akademski / stručni stupanj: **University North / Sveučilište Sjever**

Permanent link / Trajna poveznica: <https://um.nsk.hr/um:nbn:hr:122:218143>

Rights / Prava: [In copyright](#)/[Zaštićeno autorskim pravom.](#)

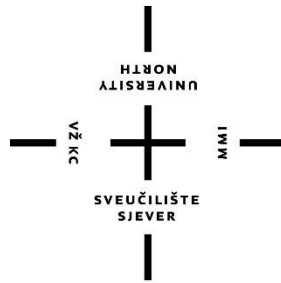
Download date / Datum preuzimanja: **2024-08-12**



Repository / Repozitorij:

[University North Digital Repository](#)





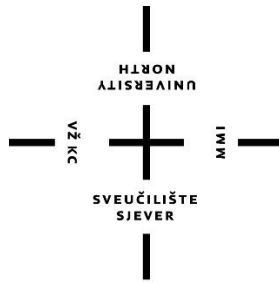
Sveučilište Sjever

Završni rad br. 244/FIZ/2023

Fizioterapija kod djece s mišićnom distrofijom

Sara Janković, 0336046539

Varaždin, rujan, 2023. godine



Sveučilište Sjever

Odjel za fizioterapiju

Završni rad br. 244/FIZ/2023

Fizioterapija kod djece s mišićnom distrofijom

Sara Janković, 0336046539

Student

Sara Janković, 0336046539

Mentor

doc.prim.dr.sc. Helena Munivrana Škvorc

Varaždin, rujan, 2023. godine

Prijava završnog rada

Definiranje teme završnog rada i povjerenstva

ODJEL	Odjel za fizioterapiju		
STUDIJ	prediplomski stručni studij Fizioterapija		
PRISTUPNIK	Sara Janković	MATIČNI BROJ	0336046539
DATUM	22.08.2023	KOLEGIJ	Klinička medicina III
NASLOV RADA	Fizioterapija kod djece s mišićnom distrofijom		
NASLOV RADA NA ENGL. JEZIKU	Physiotherapy in children with muscular dystrophy		

MENTOR	prim.dr.sc. Helena Munivrana Škvorc	ZVANJE	docent
ČLANOVI POVJERENSTVA	1. doc.dr.sc. Ivana Živoder, predsjednik		
	2. doc.dr.sc. Helena Munivrana Škvorc, mentor		
	3. Anica Kuzmić, pred., član		
	4. Marija Arapović, pred., zamjenski član		
	5.		

Zadatak završnog rada

BROJ	244/FIZ/2023
------	--------------

OPIS

Cilj ovog rada je prikazati osnovne značajke mišićnih distrofija, s posebnim naglaskom na Duchenneovu i Beckerovu distrofiju. Mišićne distrofije su skupina nasljednih bolesti koje dovode do slabljenja i gubitka mišićne mase. Duchenneova distrofija je teži oblik, dok je Beckerova blaža. Obje su uzrokovane mutacijama gena za protein distrofin. Fizioterapija ima važnu ulogu u usporavanju napredovanja bolesti i održavanju motoričkih funkcija kod djece s ovim oblicima distrofije. Preporučuju se različite vrste vježbi, uključujući istezanje, jačanje mišića i aerobne aktivnosti. Individualizirani rehabilitacijski programi su ključni za poboljšanje kvalitete života ove djece. Multidisciplinarni timski pristup omogućuje sveobuhvatnu skrb i maksimizira učinkovitost fizioterapije.

ZADATAK URUČEN

23.08.2023



POTPIS MENTORA

Predgovor

Zahvaljujem mentorici doc.prim.dr.sc. Heleni Munivrana Škvorc na savjetima, pomoći i strpljenju tijekom pisanja završnog rada.

Također zahvaljujem svojim roditeljima, sestri i dečku na potpori tijekom trogodišnjeg školovanja.

Sažetak

Mišićne distrofije predstavljaju heterogenu skupinu nasljednih neuromišićnih bolesti koje karakterizira progresivna slabost i gubitak mišićne mase. Duchenneova i Beckerova distrofija su najčešći oblici mišićnih distrofija u dječjoj dobi, uzrokovani mutacijama gena za protein distrofin. Duchenneova distrofija predstavlja teži oblik, dok je Beckerova blaža i sporije progresivna. Fizioterapija ima ključnu ulogu u usporavanju progresije bolesti i održavanju motoričkih funkcija. Preporučuju se vježbe istezanja, jačanja mišića, aerobne aktivnosti i postupci održavanja posture. Individualizirani i sveobuhvatni rehabilitacijski programi, uz multidisciplinarni timski pristup, mogu značajno poboljšati kvalitetu života djece s distrofijama.

Ključne riječi: mišićna distrofija, Duchenneova mišićna distrofija, Beckerova mišićna distrofija, fizikalna terapija

Abstract

Muscular dystrophy represents a heterogeneous group of hereditary neuromuscular diseases characterized by progressive weakness and loss of muscle mass. Duchenne's and Becker's dystrophy are the most common forms of muscular dystrophy in childhood, caused by mutations in the gene for the protein dystrophin. Duchenne's dystrophy represents a more severe form, while Becker's is milder and more slowly progressive. Physiotherapy plays a key role in slowing the progression of the disease and maintaining motor functions. Stretching exercises, muscle strengthening, aerobic activities and posture maintenance procedures are recommended. Individualized and comprehensive rehabilitation programs, with a multidisciplinary team approach, can significantly improve the quality of life of children with dystrophy.

Keywords: muscular dystrophy, Duchenne muscular dystrophy, Becker muscular dystrophy, physical therapy

Popis korištenih kratica

MD	mišićna distrofija
KMD	kongenitalne mišićne distrofije
MEB	muscle-eye-brain bolest
EDMD	Emery-Dreifussova mišićna distrofija
FSHMD	facioskapulohumeralna mišićna distrofija
PMD	pojasne mišićne distrofije
DMD	Duchenneova mišićna distrofija
NSAA	North Star Ambulatory Assessment
BMD	Beckerova mišićna distrofija
MFM	motorička funkcionalna mjera

Sadržaj

1. Uvod	1
2. Mišićne distrofije kod djece	2
2.1. Kongenitalne mišićne distrofije	3
2.2. Miotonička distrofija.....	4
2.3. Emery-Dreifussova mišićna distrofija	5
2.4. Fascioskapulohumeralna mišićna distrofija	6
2.5. Pojasne mišićne distrofije	7
2.6. Okulofaringealna mišićna distrofija.....	8
3. Distrofinopatije	10
3.1. Duchenneova mišićna distrofija.....	11
3.1.1. Klinička slika i dijagnoza	11
3.1.2. Fizioterapijska procjena.....	16
3.1.3. Fizioterapijska intervencija.....	19
3.2. Beckerova mišićna distrofija.....	30
3.2.1. Klinička slika, simptomi i dijagnoza	31
3.2.2. Fizioterapijska procjena.....	32
3.2.3. Fizioterapijska intervencija.....	33
4. Zaključak	36
5. Literatura	37

1. Uvod

U današnjem sveobuhvatnom pristupu medicini, posebna pažnja posvećuje se pravilnoj dijagnozi i terapiji različitih medicinskih stanja, osobito kod djece koja su podložna raznim zdravstvenim izazovima. Jedan od tih izazova jest i mišićna distrofija, skupina genetskih oboljenja koja zahvaćaju mišićno tkivo, uzrokujući progresivno slabljenje mišića i smanjenje funkcionalne sposobnosti. Fizioterapija ima ključnu ulogu u očuvanju i poboljšanju kvalitete života djece s mišićnom distrofijom, pružajući podršku njihovom fizičkom razvoju i funkcionalnoj neovisnosti.

Ovaj završni rad fokusira se na analizu primjene fizioterapije kod djece s mišićnom distrofijom. Uključujući sveobuhvatno razumijevanje različitih oblika mišićne distrofije, rad će se posebno usmjeriti na Duchenneovu i Beckerovu mišićnu distrofiju. Ovi oblici distrofije, iako pripadaju istoj skupini, imaju različite kliničke manifestacije i tijek bolesti.

Duchenneova mišićna distrofija, DMD, je nasljedna bolest uzrokovana mutacijom gena koji kodira protein distrofin. Ova rijetka i ozbiljna bolest počinje manifestirati simptome već u ranom djetinjstvu, dovodeći do postupnog gubitka mišićne mase i snage. Suprotno tome, Beckerova mišićna distrofija, BMD, također je uzrokovana mutacijom istog gena, ali s blažim simptomima i sporijim tijekom bolesti u usporedbi s DMD. Razumijevanje razlika između ova dva oblika mišićne distrofije od ključne je važnosti kako bi se pravilno planirala i prilagodila fizioterapijska intervencija za svakog pojedinog pacijenta [1].

Fizioterapija ima značajnu ulogu u oba oblika mišićne distrofije, pružajući niz terapijskih tehnika usmjerenih na očuvanje pokretljivosti, jačanje mišića, prevenciju kontraktura i održavanje optimalne funkcionalnosti. Kroz prilagođene vježbe, tehnike disanja, masaže i druge metode, fizioterapeuti igraju ključnu ulogu u poboljšanju kvalitete života djece s ovim stanjima [2].

U daljnjem tijeku ovog završnog rada, detaljno će se analizirati karakteristike Duchenneove i Beckerove mišićne distrofije, njihovi specifični klinički simptomi te pristupi fizioterapijskoj intervenciji koji se primjenjuju u svrhu očuvanja mišićne funkcionalnosti, smanjenja progresije bolesti te poboljšanja životnog standarda pacijenata. Kroz ovu analizu, cilj je pružiti sveobuhvatan uvid u važnost fizioterapije kao nezaobilaznog dijela integriranog pristupa u skrbi za djecu s mišićnom distrofijom.

2. Mišićne distrofije kod djece

U neuromuskularne bolesti ulaze sve bolesti donjeg motoneurona prednjeg roga kralježnične moždine, bolesti korijena živca, neuromuskularne spojnice i mišića. Česte nasljedne neuromuskularne bolesti su i mišićne distrofije, MD, koje uzrokuju progresivnu i nepovratnu slabost mišića. Mišićne distrofije su skupina genetskih poremećaja koji uzrokuju postupno slabljenje i propadanje mišića. Ove bolesti proizlaze iz mutacija u genima koji kontroliraju proizvodnju proteina važnih za normalno funkcioniranje mišića poput distrofina. Distrofin igra ključnu ulogu u zaštiti mišićne membrane tijekom kontrakcije i opuštanja mišića, a upravo zbog njegova nedostatka mišićna vlakna se razgrađuju i zamjenjuju fibroznim ili masnim tkivom, što dovodi do slabljenja mišića. Ove bolesti najčešće pogađaju dječake i muškarce, dok su djevojčice i žene obično nositeljice mutacije. Budući da su mišićne distrofije progresivne, liječenje se često fokusira na sprječavanje daljnjeg pogoršanja i poboljšanje funkcionalnosti kroz rehabilitaciju i terapiju [3, 4].

Postoje četiri obilježja koje razlikuju MD od ostalih neuromuskularnih bolesti, a to su:

- MD su primarne miopatije
- Nastaju na genetskoj osnovi
- Imaju progresivan tijek
- Događa se degeneracija i propadanje mišićnih vlakana.

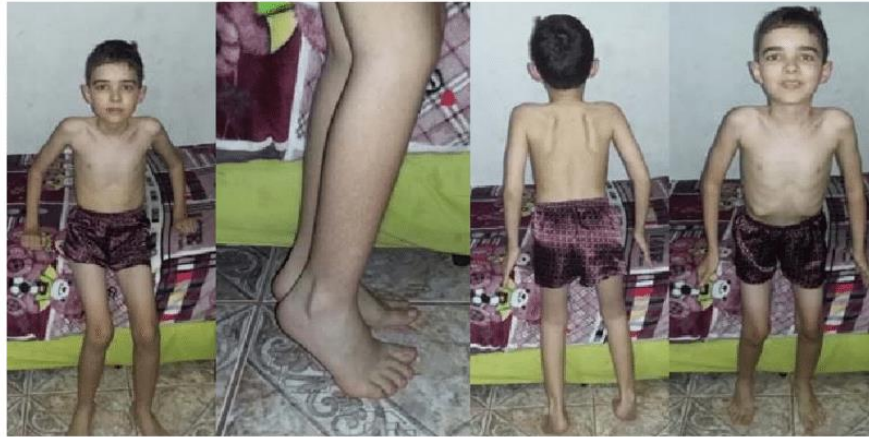Najčešći oblici bolesti su Duchenneova MD i Beckerova MD, te rjeđi oblici poput pojasne MD, Emery-Dreifusove MD, kongenitalne miotonije i slično. S obzirom na to da ima puno oblika MD i svaki se razlikuje, pojava simptoma je drugačija. Ponekad se simptomi bolesti očituju odmah nakon rođenja, a nekad bolest napreduje tijekom godina i simptomi se tek mogu javiti u odmakloj odrasloj dobi [3].

2.1. Kongenitalne mišićne distrofije

Kongenitalne mišićne distrofije, KMD, su rijetka skupina mišićnih poremećaja koji se javljaju u ranoj dobi, obično prije prve godine života. Ovi poremećaji karakteriziraju se mišićnom slabosti i teškom neonatalnom hipotonijom, a histološki prikazuju značajke distrofičnih lezija. Prevalencija KMD-a je niska i otprilike iznosi 1/100 000 pojedinaca. Dijagnoza KMD-a se postavlja putem mišićne biopsije i analize genetskih mutacija. Klinička prezentacija KMD-a može biti raznolika, a bolest može zahvatiti mišiće zdjelice ili ramenog obruča [5, 6].

Neki od tipova KMD-a uključuju Fukuyama KMD, Muscle-Eye-Brain bolest, MEB, i Walker-Warburgov sindrom. Svaki od ovih tipova karakterizira specifične kliničke manifestacije i genetske uzroke. Fukuyama KMD je češći kod japanske populacije i obično uzrokuje neurološke simptome pored mišićne slabosti. MEB karakterizira kombinacija mišićne slabosti, problema s vidom i abnormalnosti mozga, dok je Walker-Warburgov sindrom među najtežim oblicima KMD-a s ozbiljnim neurološkim i razvojnim malformacijama [6].

U radu Gilbreatha i suradnika prikazana su dva značajna slučaja kongenitalnih mišićnih distrofija koja pružaju uvid u složenost i raznovrsnost ovih genetskih poremećaja mišića. Prvi slučaj opisuje četverogodišnjeg dječaka s dijagnozom Ullrichove kongenitalne mišićne distrofije, UKMD. Već od rođenja, dječak je pokazivao simptome kao što su hipotonija, respiratorne poteškoće koje su zahtijevale kisik preko nosne kanile, problemi s hranjenjem i kongenitalna dislokacija kuka. Motorički razvoj je bio usporen, a dječak je tek kasnije počeo samostalno sjediti i hodati s poteškoćama. Klinički pregled je pokazao mišićnu slabost, posebno u gornjim udovima, i smanjeni mišićni tonus. Drugi slučaj uključuje šestotjednog dječaka s dijagnozom merozin-deficijentne kongenitalne mišićne distrofije, MDK1A. Dječak je imao hipotoniju od rođenja i teškoće s gutanjem. Nakon detaljnog neurološkog pregleda, utvrđena je mišićna slabost i smanjen mišićni tonus. Biopsija mišića otkrila je karakteristične promjene koje ukazuju na prisutnost MDK1A. Za ovu rijetku bolest tipične su abnormalnosti u razvoju mozga i moždanog debla, no kod ovog dječaka magnetska rezonanca mozga bila je normalna [7].



Slika 2.1. Ullrichova kongenitalna mišićna distrofija, Izvor: [8]

2.2. Miotonička distrofija

Miotoničke distrofije su progresivne nasljedne bolesti koje zahvaćaju više organskih sustava, a uzrokovane su mutacijama gena na kromosomu 19 u nekodirajućim regijama DNK i samim time DNK se produljuje. Te mutacije dovode do pogrešnog spajanja RNA, što utječe na mnoge stanične procese, a oba poremećaja imaju autosomno dominantno nasljeđivanje. Naziv su dobile po otežanoj relaksaciji mišića ili miotoniji koja je karakteristična za ovu skupinu mišićnih bolesti. Postoje dva oblika miotoničke distrofije, a to su kongenitalna miotonička distrofija ili tip 1 i adolescentna miotonična distrofija ili tip 2, kojima su simptomi opća slabost mišića s razlikom u kojoj životnoj dobi se javlja i koja je jačina kliničke slike. Iako dijele neke zajedničke značajke, miotonička distrofija tipa 1 je češća i ima širi spektar simptoma - od asimptomatskih slučajeva do teškog kongenitalnog oblika koji ugrožava život. Kongenitalna miotonička distrofija se očituje još intrauterino, slabim pokretima i fetalnom hipotonijom. Kad se djeca rode imaju tipičan miopatski izraz lica s poluotvorenim ustima, te se hipotonija uočava kao otežano sisanje i gutanje te opstipacijom i kod neke djece respiratornom insuficijencijom i usporenim psihomotoričkim razvojem kod kojeg je kvocijent inteligencije u većini slučajeva u rasponu od 50 do 70. S druge strane, miotonička distrofija tipa 2 je rjeđa i povezana s blažim simptomima. Dijagnostika se temelji na tipičnoj kliničkoj slici, elektromiografiji koja pokazuje miotoniju te na genetskom testiranju [3, 9].



Slika 2.2. Miopatski izraz lica, Izvor: [10]

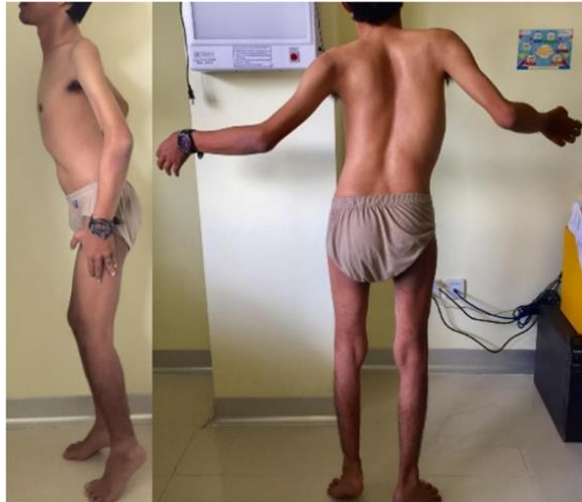Adolescentni tip miotoničke distrofije ili Steinertova miotonična distrofija je bolest koja nastupa kasnije, s početkom u školskoj dobi. Očituje se miopatskim izrazom lica, općom hipotonijom i slabošću mišića, uz te mišićne simptome još se javljaju kardiomiopatija, hipotireoza, adrenalna insuficijencija, hipogonadizam, otpornost na inzulin i ograničenje viših kognitivnih funkcija. U daljnjem razvoju moguća je i katarakta stražnjeg pola leće [11].

2.3. Emery-Dreifussova mišićna distrofija

Emery-Dreifussova mišićna distrofija, EDMD, je rijetka degenerativna bolest koja se manifestira mišićnom slabosti. Klinički simptomi EDMD-a obično se javljaju u ranom djetinjstvu ili adolescenciji. Dijete može iskusiti teškoće u izvođenju određenih pokreta, poput podizanja ruku iznad glave ili hodanja. Skapulohumeralna muskulatura, odgovorna za pokrete ramena i gornjeg dijela ruku, često je prva zahvaćena, što dovodi do karakterističnog položaja izbacivanja lopatica prema van poput krila, *lat. scapulae alatae*. Osim toga, mišići donjih ekstremiteta, posebno peronealna muskulatura, također su pogođeni, što može uzrokovati teškoće u hodanju i moguće padove. Vidljive su obostrane kontrakture laktova i gornjih skočnih zglobova, te je prisutan rigiditet kralježnice. Važno je napomenuti i da EDMD može utjecati na srčani sustav, što može dovesti do poremećaja srčanog ritma i razvoja kardiomiopatije. Tijek bolesti je progresivan te može doći do iznenadne smrti [12].

Postoje tri oblika nasljeđivanja, a to su: autosomno dominantno, autosomno recesivno i X-vezana recesivna bolest. Kod X-vezanog recesivnog oblika bolesti dolazi do mutacije gena za emerina, te su žene nosioci, a klinički su pogođeni muškarci. Kod autosomno dominantnog oblika dolazi do mutacije za gen lamin A/C, a najrjeđi oblik bolesti EDMD je autosomno recesivni [4, 13]. Liječenje je usmjereno na ublažavanje simptoma i održavanje funkcionalnosti

mišića i zglobova dok fizioterapija može biti od velike pomoći za očuvanje pokretljivosti i snage mišića [12].



Slika 2.3. Emery-Dreifussova mišićna distrofija, Izvor: [14]

2.4. Fascioskapulohumeralna mišićna distrofija

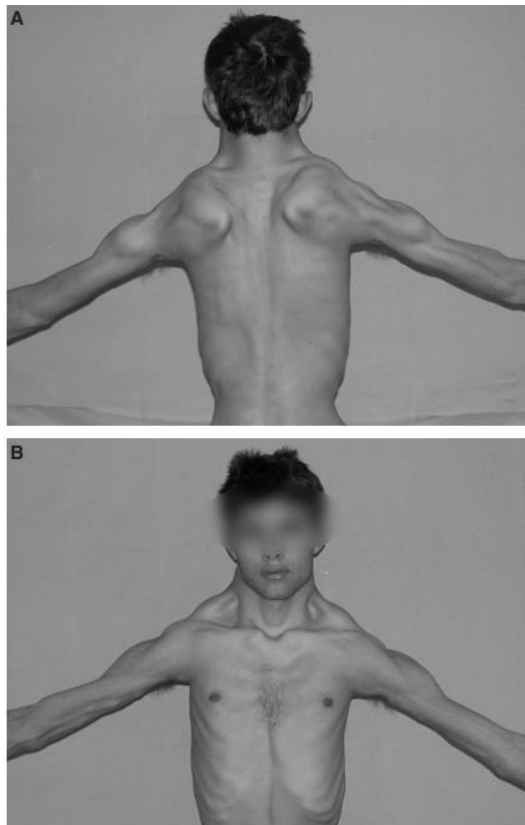
Facioskapulohumeralna mišićna distrofija, FSHMD ili drugim nazivom Landouzy-Dejerineova MD je bolest koja se nasljeđuje autosomno dominantno [15].

Javlja se od 3. do 40. godine života, a najčešće u dobi između 15 i 19 godina. Manifestira se razvojem miopatskog izraza lica i slabošću mišića lopatice, nadlaktice i potkoljenice. Sama progresija bolesti je blaga, a klinička slika varijabilna. Bolest se javlja zbog mutacije gena FSHD 1 koja uzrokuje slabost mišića lica ponekad udružena Mobiusovim sindromom i znakovima oštećenja VII. moždanog živca, *lat. nervusa facialis* [3, 4].

U primjeru iz članka Statlanda, 35-godišnji radnik u građevinarstvu predstavio se s postupnim slabljenjem lijeve noge i desne ruke, kao i slabosti u mišićima lica. Od djetinjstva je imao poteškoća u obavljanju određenih zadataka, a genetskim testiranjem potvrđena je dijagnoza distrofije mišića facioscapulohumeralnog tipa 1 (FSHMD1) s mutacijom u genima SMCHD1. U drugom primjeru, 17-godišnji nogometaš razvija bol u desnom ramenu i slabost nakon udarca u ramenu tijekom igre. Pregled je otkrio izbočenje desne lopatice i denervaciju desnog prednjeg nazupčanog mišića, *lat. m. serratus anterior*, što ukazuje na ozljedu dugog prsnog živca, *lat. nervus thoracicus longus*. Međutim, mišići oko lopatice na lijevoj strani

pokazali su znakove kronične miopatije, što je dovelo do dijagnoze sporadične distrofije mišića facioscapulohumeralnog tipa 1 [16].

Zahvaćenost mišićne mase uzrokuje izgled lopatica poput krila, *lat. scapulae alatae*, i takav izgled podsjeća na Popaja, dok se slabost potkoljenične mišićne mase očituje visećim stopalom. U kasnijem stadiju bolesti moguća je pojava skolioze i lordoze, pojava ljevkastih prsiju, *lat. pectus excavatum*, senzorneuralne gluhoće i Coatsovog sindroma tj. eksudativne retinopatije s teleangiektazijama. Kod FSHMD uglavnom je bezuspješno terapijsko liječenje i biopsijom se dobije nalaz sličan polimiozitisu uz znakove upalne infiltracije [4].



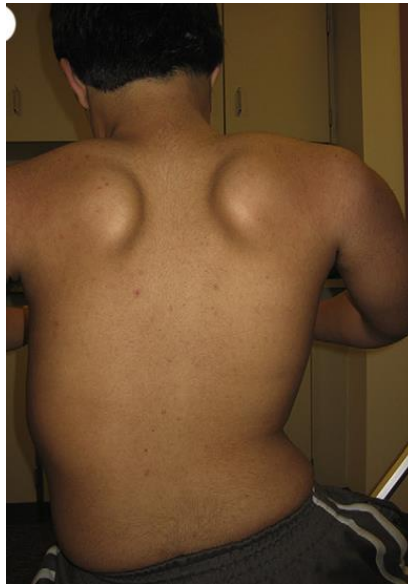Slika 2.4. Fascioskapulohumeralna mišićna distrofija, Izvor: [17]

2.5. Pojasne mišićne distrofije

Pojasne mišićne distrofije, PMD, su vrlo heterogena skupina mišićnih bolesti koje se mogu naslijediti autosomno recesivno, rjeđe i autosomno dominantno [3]. S obzirom na to da je do danas otkriveno preko 50 genskih lokusa, klasifikacija mišićne distrofije je alfanumerička, ovisno o tipu nasljeđivanja i redoslijedu otkrivanja [18].

Javljanju se jednako u oba spola, u mlađoj životnoj dobi. Počinje sa zahvaćanjem mišića zdjeličnog obruča ili u nekim slučajevima počinje zahvaćanjem mišića ramenog obruča, posebice prsnog mišića, *lat. m. pectoralis*. Određeni oblici bolesti imaju spori tijek, dok se drugima može pripisati izrazito brz tijek [19].

U početnom stadiju bolesti, mišići lica ili vanjski pokretači očnih jabučica nisu zahvaćeni, no mogući su izraziti grčevi tijekom vježbanja. Klinička slika kod zahvaćenosti ramenog obruča manifestira se padajućim ramenima, lopaticama poput krila, *lat. scapulae alatae*, ili ramenima poput Popaja, te je pošteđen deltoidni mišić. Kod zahvaćenosti zdjeličnog obruča zahvaćeni su mišići kuka i četveroglavi bedreni mišić, *lat. m. quadriceps femoris*, pri čemu dolazi do jake lumbalne lordoze i karakterističnog hoda koji podsjeća na geganje. Tetivni refleksi su oslabljeni ili nepostojani i u težim oblicima bolesti dolazi do kontraktura, hipertrofije jezika, pseudohipertrofije potkoljenica, respiratorne insuficijencije i teške kardiomiopatije. Dijagnoza se postavlja pomoću *Western blot* tehnike, dok je cilj liječenja smanjiti bolnost, održati opseg pokreta i dobru kvalitetu života [18, 20].

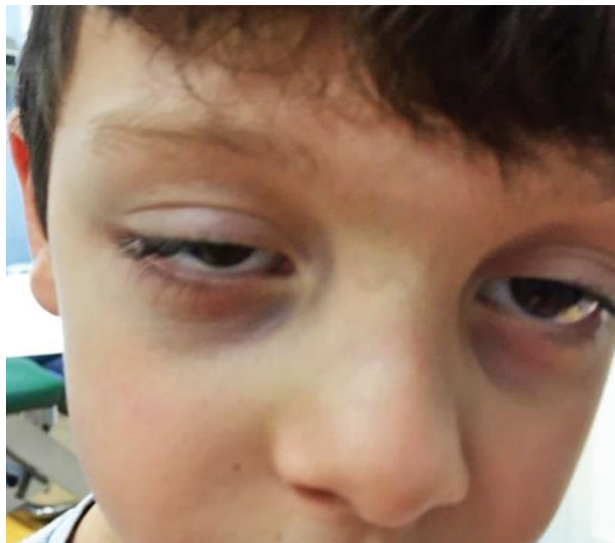

Slika 2.5. Pojasna mišićna distrofija, Izvor: [20]

2.6. Okulofaringealna mišićna distrofija

Okulofaringealna mišićna distrofija rijetka je nasljedna bolest mišića koja se tipično počinje očitovati u kasnijoj odrasloj dobi, prosječno između 45. i 50. godine života. Bolest se nasljeđuje najčešće autosomno dominantno, premda je zabilježeno i autosomno recesivno nasljeđivanje. Glavni simptomi su postupno napredujuća ptoza (spuštenost kapaka), disfagija (otežano

gutanje) te slabost mišića lica, vrata i proksimalnih mišića ekstremiteta. Disfagija nerijetko dovodi do pothranjenosti i aspiracijske upale pluća kao glavnih komplikacija bolesti. Karakterističan je tzv. Hutchinsonov izgled lica s ptozom, naboranim čelom, zategnutim izrazom lica i atrofijom temporalnih mišića. Uz napredovanje bolesti često se razvijaju i komplikacije poput kardiomiopatije i učestalih aspiracijskih pneumonija zbog otežanog gutanja i kašlja. Kirurškom korekcijom moguće je djelomično ublažiti ptozu. Dijagnoza se postavlja na temelju tipične kliničke slike i genetskog testiranja. Biopsija mišića otkriva karakteristične intranuklearne inkluzije, a magnetska rezonanca zamjenu mišića masnim tkivom. Trenutno ne postoje učinkoviti tretmani bolesti, no istražuju se potencijalni terapijski pristupi poput genske terapije i transplantacije mioblasta, dok fizioterapija može ublažiti neke simptome i održati funkciju mišića [21, 22].

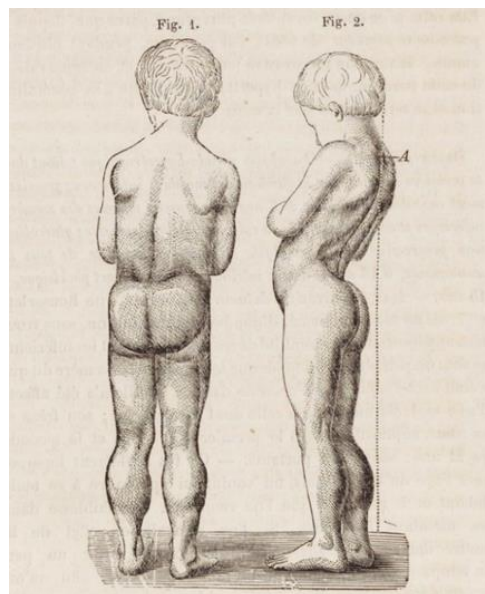


Slika 2.6. Ptoza, Izvor: [23]

3. Distrofinopatije

Distrofinopatije, koje uključuju Duchenneovu i Beckerovu mišićnu distrofiju, su mišićne bolesti uzrokovane mutacijom u distrofinskom genu, koji se nalazi na Xp21 kromosomu. Duchenneova mišićna distrofija, DMD, je najčešća među njima, javljajući se u otprilike na 1 od 3500 živorođene muške djece, bez obzira na etničku ili rasnu pripadnost. Ova bolest proizlazi iz mutacija u DMD genu, što dovodi do gubitka proteina distrofina, ključnog za održavanje citoskeleta mišićnih stanica. S druge strane, Beckerova mišićna distrofija, BMD, je rjeđa i ima blažu kliničku sliku. Prvi simptomi BMD-a se pojavljuju do desete godine života što je osjetno kasnije nego kod DMD-a gdje su tipični simptomi u dobi između dvije i pet godina života [24].

Povijesno gledano, ova skupina bolesti detaljno je opisana od strane Edwarda Meryona, engleskog liječnika, 1851. godine. On je primijetio da se bolest javlja uglavnom kod muške djece unutar određenih obitelji te da je karakterizirana progresivnom slabosti mišića koja proizlazi iz samih mišića, a ne iz središnjeg živčanog sustava. Kasnije, francuski neurolog Guillaume-Benjamin Duchenne povezo je simptome ove bolesti s nakupljanjem masnog i vezivnog tkiva unutar mišića, te je prvi napravio skicu kako oboljeli od DMD-a izgleda [25]. Duchenneova skica 7-godišnjeg dječaka s DMD-om prikazuje znakove bolesti, na lijevoj slici može se vidjeti da dolazi do pseudohipertrofije donjih ekstremiteta i mršavosti ruku, dok je na desnoj slici vidljiva lumbalna hiperlordoza [26].



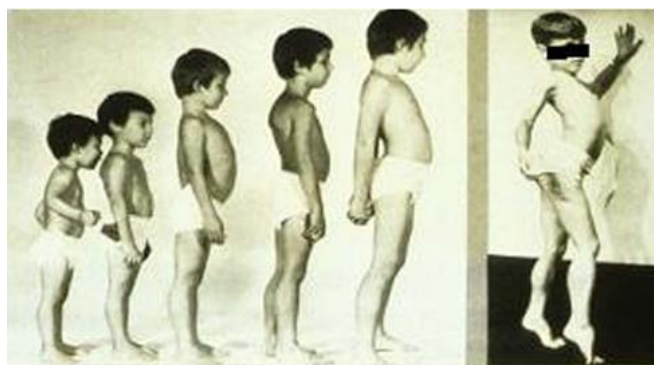
Slika 3.1. Skica oboljelog od Duchenneove mišićne distrofije, Izvor: [26]

3.1. Duchenneova mišićna distrofija

Duchenneova mišićna distrofija, DMD, je progresivno genetsko stanje koje utječe na mišiće, uzrokujući slabost mišića i to je druga najčešća nasljedna bolest u djetinjstvu. To ozbiljno stanje obično započinje u ranom djetinjstvu, iako slabost mišića nije vidljiva pri rođenju jer se dijete rađa s genom koji uzrokuje ovu bolest. Slabost mišića postupno se razvija i obično postaje očigledna između treće i pete godine života, a funkcionalna razina održava se kod djece između treće i šeste godine. Simptomi su u početku blagi, ali postaju teži kako dijete stari. Iako se DMD nekoć smatrala neizlječivom bolešću, napredak u tehnologiji liječenja tijekom proteklog desetljeća omogućio je niz terapija koje mogu značajno poboljšati kvalitetu života i dugovječnost. Iako lijek još ne postoji, mnogo se može učiniti za održavanje mišićne snage, funkcionalnih sposobnosti, disanja i stanja srca [2, 27].

3.1.1. Klinička slika i dijagnoza

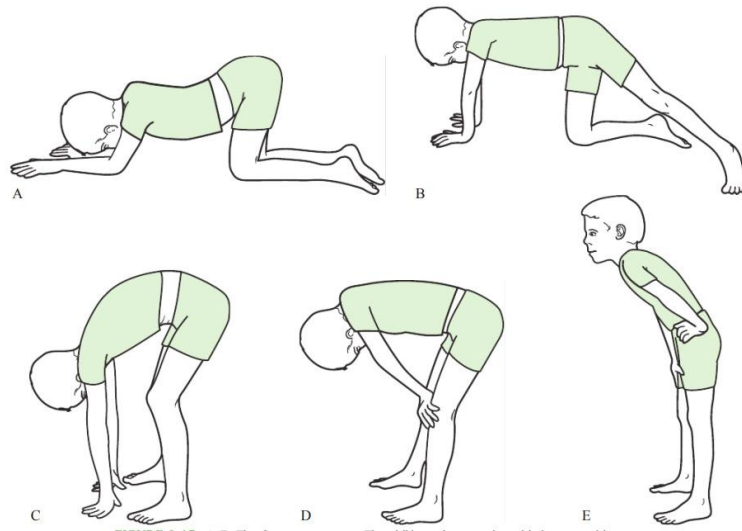
Ova rijetka neuromuskularna bolest karakterizira postupno slabljenje mišića, što dovodi do različitih faza bolesti s različitim kliničkim manifestacijama. Postoje tri glavne faze DMD-a, koje su vidljive u tablici: rana, prijelazna i kasna faza. Kasna faza, koja je podijeljena na dvije podfaze - prije i nakon gubitka pokretljivosti, predstavlja najtežu i najizazovnije fazu bolesti [28].



Slika 3.2. Prikaz progresije Duchenneove mišićne distrofije, Izvor: [29]

U ranoj fazi bolesti, primarni simptom koji se ističe je slabost mišića, a prvi mišići koji su pogođeni su ekstenzori kukova, *lat. gluteus maximus*, i dorzifleksori gležnja, *lat. tibialis anterior*. Ovo stanje uzrokuje poseban oblik hoda, gdje dijete koristi stražnji nagib trupa i povećanu lumbalnu lordozu kako bi održalo liniju gravitacije iza zgloba kuka. Također, slabost abduktora kukova, *lat. gluteus medius*, može rezultirati „gegajućim“ hodanjem, te je prisutna slabost trbušnih mišića, što se može primijetiti kod izvođenja Gowersova manevra, kod kojeg dijete koristi ruke za ustajanje iz ležećeg položaja u stojeći, vidljivo na slici u nastavku. U ovoj

fazi, slabost vrata i gornjih ekstremiteta možda nije vidljiva u svakodnevnim aktivnostima, ali postaje očita tijekom specifičnih testova [30].



Slika 3.3. Gowersonov manevar, Izvor: [31]

Kako bolest napreduje, DMD prelazi u prijelaznu fazu, u kojoj slabost mišića postaje izraženija i kompenzacijski mehanizmi postaju ključni za održavanje funkcionalnosti tijela. Slabost kvadricepsa (prednje bedrene mišićne skupine) postaje ključna za pogoršanje hoda, a anteriorni tilt zdjelice i povećana lumbalna lordoza koriste se za održavanje linije gravitacije ispred zgloba koljena i iza njega. Evertori gležnja, *lat. m. peroneus*, kompenziraju slabost kvadricepsa kako bi se osigurala potrebna rotacijska snaga za fleksiju koljena, što može rezultirati nestabilnim subtalarnim zglobovima i čestim padovima. Također, može se primijetiti skraćivanje mišića i tetiva donjih ekstremiteta, što vodi razvoju kontraktura. Ovu fazu karakterizira progresivna slabost mišića i pogoršanje funkcionalnosti, što dovodi do smanjenja samostalnog hoda.

U kasnoj fazi DMD-a, slabost mišića nastavlja napredovati i postaje teža. Većina kompenzacijskih mehanizama koristi se za održavanje uspravnog držanja tijela i olakšavanje osnovnih pokreta. Slabost gornjih ekstremiteta postaje sve značajnija i neuravnotežena, što može uzrokovati ograničenje funkcije ruku. Primjerice, ekstenzija lakta je slabija od fleksije, a supinacija podlaktice je slabija od pronacije. Pacijenti razvijaju kompenzacijske pokrete kako bi nadomjestili slabost ramenog obruča i omogućili osnovne aktivnosti. Osim toga, kasna faza DMD-a karakterizira razvoj kontraktura u gornjim ekstremitetima, što može dovesti do deformacija poput deformacije labudovog vrata. U ovoj fazi, očuvana distalna funkcija ruku može biti ugrožena zbog nedostatka proksimalne stabilnosti, što dodatno otežava svakodnevne

aktivnosti. S vremenom, bolest može dovesti do značajnih problema s ravnotežom, skolioze i oštećenja kralježnice.

Slabost	Kompenzacija	Rizik od zategnutosti (dvozglubni mišići se zatežu prvi)
Rana faza		
• Ekstenzori kukova (gluteus maximus)	• Stražnji nagib trupa i povećana lumbalna lordoza koja se koristi za držanje linije gravitacije iza zgloba kuka	• Može se pojaviti zategnutost u sljedećem:
• dorzifleksori gležnja (tibialis anterior)	• Nedostatak kontakta petom o pod prilikom hodanja	• Plantarni fleksori
	• Povećana fleksija kuka tijekom faze njihanja za normalan pokret	
	• Može doći do everzije i inverzije stopala	
• Abduktori kukova (gluteus medius)	• Može se javiti „gegajući“ hod	• Fleksori kuka
• Aduktori kukova	• Povećana abdukcija gornjih ekstremiteta i bočno ljuljanje trupa	• Iliotibijalna sveza
• Trbušni mišići	• Kadenca se smanjuje	
	• Gowersov manevar	
• Fleksori vrata (sternocleidomastoideus)	• Slabost vrata i gornjih ekstremiteta obično nije vidljiva funkcionalno, ali je očita kod ispitivanja	
• Depresori i ekstenzori ramena (donja dio trapeziusa i/ili latissimus)		
• Abduktori ramena (deltoideus)		
• Ekstenzori laktova (triceps)		

Prijelazna faza		
• Slabost napreduje u gore navedenim mišićima	• Mora imati liniju gravitacije istovremeno ispred zgloba koljena i iza i bočno do zgloba kuka	• Iliotibijalna sveza i tensor fasciae latae
• Slabost kvadricepsa ključna je za pogoršanje hoda	• Anteriorni tilt zdjelice	• Fleksori kuka
	• Povećani stražnji i bočni nagib trupa tijekom držanja	• Hamstrings
	• Povećana lumbalna lordoza	• Triceps surae
	• Smanjena ekstenzija kuka u stojećem stavu	• Tibialis posterior
	• Baza oslonca se proširuje	• Plantarna fascija
	• Za ravnotežu	
	• Skraćene iliotibijalne sveze	
• Evertori gležnja (peroneus)	• Povećana plantarna fleksija gležnja i lagani <i>pes equinovarus</i> kako bi se dobio okretni moment koji se suprotstavlja fleksiji koljena; povećano padanje; relativno jači posteriorni tibialis u inverziji; to dovodi do nestabilnog subtalarnog zgloba i više pada zbog „uvijanja gležnja“, iako je većina pada posljedica slabosti kvadricepsa	
Kasnija faza		
• Slabost nastavlja napredovati u gore navedenim mišićima i postaje teža	• Prije gubitka samostalnog pokretanja, većina kompenzacija koristi se za održavanje uspravnog držanja i olakšavanje hoda	• Ubrzani razvoj kontraktura donjih ekstremiteta
• Slabost gornjih ekstremiteta postaje funkcionalno značajnija i neuravnotežena	• Nakon gubitka samostalnog pokretanja, kompenzacijski pokreti prvenstveno se koriste za sljedeće:	• Početak razvoja kontraktura gornjih ekstremiteta

• Ekstenzija lakta slabija od fleksije	• Ostvarenje potpore i stabilnosti u sjedenju	• Stezanje kod fleksije lakta i pronacije
• Supinacija podlaktice slabija od pronacije	• Pomoćna funkcija gornjih ekstremiteta	• Stezanje u fleksorima zapešća i prstiju i/ili ekstenzorima, te ostaloj muskulaturi ruku
• Ekstenzija ručnog zgloba i prstiju slabija od fleksije	• Kompenzacijski pokreti uključuju:	• Povećan potencijal za deformaciju, kao što je deformacija labudovog vrata
	• Sklonost stabilnosti	
• Distalna funkcija ruke relativno je očuvana barem u dugim fleksorima, ali može biti funkcionalno ugrožena nedostatkom proksimalne stabilnosti	• Kontralateralno nagnjanje trupa tijekom funkcije gornjih ekstremiteta kao zamjena za slabost ramenog obruča u podizanju ruke	
	• Nagnjanje unatrag i/ili nagnjanje kako bi se nadoknadila slabost deltoideusa u fleksiji i slabost bicepsa u fleksiji lakta	• Skolioza
• Ekstenzori vrata, tetive, tibialis posterior relativno su pošteđeni do kasnijeg stadija bolesti	• Vođenje glavom za pomicanje težine i kompenzaciju slabe muskulature trupa; korištenje usta za hvatanje prstiju i pomicanje ruke kao zamjenu za proksimalnu muskulaturu gornjih ekstremiteta	• Ograničenost ekstenzije u cervikalnim (vratnim) ekstenzorima kralježnice i rotatorima
		• Smanjena rotacija i laterofleksija vrata

Tablica 3.1. Tijek Duchenneove mišićne distrofije po fazama, Izvor: [30]

Briga o oboljelima od DMD-a započinje pravovremenom i točnom dijagnozom, što je ključni aspekt skrbi. Dijagnostički proces obično počinje u ranom djetinjstvu kada se primijete znakovi i simptomi koji sugeriraju bolest, poput slabosti, nespretnosti, Gowersovog znaka, te poteškoća s penjanjem po stepenicama ili hodanjem na prstima. Rano upućivanje pacijenta neuromuskularnom specijalistu, uz sudjelovanje genetičara, izbjegava odgodu dijagnostike. U nekim slučajevima, dijagnoza se može razmotriti zbog kašnjenja u razvoju ili povišenih razina određenih enzima u krvi poput alanin aminotransferaze, aspartat aminotransferaze, laktat

dehidrogenaze ili kreatin kinaze. Međutim, povećane razine ovih enzima mogu također izazvati pogrešno usmjerenje prema disfunkciji jetre, što može dovesti do odgode dijagnoze DMD-a. Budući da većina osoba s DMD-om ima deleciju ili duplikaciju jednog ili više egzona u genu distrofina, testiranje na otkrivanje brisanja ili duplikacije gena distrofina obično je prvi potvrdni test. Ako genetsko testiranje ne potvrdi kliničku dijagnozu DMD-a, tada se može provesti mišićna biopsija kako bi se provjerila prisutnost proteina distrofina pomoću imunohistokemije kriosekcije tkiva ili *Western blot* tehnike ekstrakta mišićnih proteina. Stoga, pravovremena i točna dijagnoza DMD-a omogućava ranu intervenciju i ciljanu skrb za oboljele, što je od ključne važnosti za poboljšanje kvalitete života i uspješno upravljanje ovom teškom bolešću [32].

3.1.2. Fizioterapijska procjena

U kontekstu DMD-a, fizioterapeutska procjena igra ključnu ulogu u procjeni funkcionalnih sposobnosti i opće dobrobiti oboljelih pacijenata. Primarni cilj takvih procjena je sveobuhvatno razumijevanje fizičkih ograničenja oboljelih, motoričkih funkcija i kvalitete života, koji su ključni za izradu prilagođenih programa rehabilitacije. U procjeni identificiraju se različita oštećenja, ograničenja aktivnosti i poteškoće u sudjelovanju koje zahtijevaju pažnju. To uključuje sljedeće:

- Smanjena snaga: DMD je karakterizirana progresivnom slabosti mišića, što utječe na sposobnost djeteta da obavlja svakodnevne aktivnosti i zadatke koji zahtijevaju snagu mišića, poput stajanja, hodanja i penjanja stepenicama.
- Ograničena aktivna i pasivna pokretljivost: Bolest može dovesti do smanjene fleksibilnosti i pokretljivosti u aktivnim pokretima (koje dijete može izvesti samostalno) i pasivnim pokretima (koji se mogu postići uz pomoć).
- Poremećen hod: Slabost mišića donjih ekstremiteta utječe na hod djeteta, što može uzrokovati poteškoće u održavanju normalnog hoda.
- Ograničene funkcionalne sposobnosti: Zbog slabosti mišića i fizičkih ograničenja, dijete može imati poteškoća u raznim funkcionalnim aktivnostima, poput oblačenja, osobne higijene i samostalne brige o sebi.
- Oštećena respiratorna funkcija: DMD utječe na respiratorne mišiće, što dovodi do poteškoća u disanju i smanjenja kapaciteta pluća tijekom vremena.

- Deformacije kralježnice - vidljive ili potencijalne: Progresivna slabost mišića trupa može pridonijeti razvoju deformacija kralježnice, poput skolioze.
- Potreba za prilagođenom opremom, ortozama i invalidskim kolicima: S padom funkcionalnih sposobnosti, može postati potrebno korištenje prilagođenih pomagala, ortoza i invalidskih kolica kako bi se poboljšala pokretljivost i očuvala neovisnost.
- Emocionalna trauma pojedinca i obitelji: Progresivna priroda DMD-a može izazvati emocionalnu tugu kako kod djeteta tako i kod njegove obitelji, što treba uzeti u obzir pri planiranju programa intervencije [31].

Kod malene djece s DMD-om, funkcionalne promjene mogu se anticipirati putem testova poput 6-minutnog testa hodanja, testova vremena izvođenja funkcionalnih zadataka prije sedme godine života, uz njih se može koristiti i manualni mišićni test te opseg pokreta. Za djecu stariju od 7 godina, određeni pragovi u ovim testovima povezani su s većim funkcionalnim padom u samostalnom pokretanju tijekom sljedećih 12 mjeseci. Na primjer, rezultat 6-minutnog testa hodanja manji od 325 metara, dulje vrijeme za ustajanje i penjanje po stepenicama te određeni rezultati na *North Star Ambulatory Assessment*, NSAA, ukazuju na potencijalni pad funkcionalnosti [32].

	ACTIVITY	2	1	0
1	Stand	Stands upright, still and symmetrically, without compensation (with heels flat and legs in neutral) for minimum count of 3 secs	Stands still but with some degree of compensation (e.g. on toes or with legs abducted or with bottom stuck out) for minimum count of 3 secs	Cannot stand still or independently, needs support (even minimal)
2	Walk	Walks with heel-toe or flat-footed gait pattern	Persistent or habitual toe walker, unable to heel-toe consistently	Loss of independent ambulation—may use KAFOs or walk short distances with assistance
3	Stand up from chair	Keeping arms folded. Starting position 90o hips and knees, feet on floor/supported on a box step.	With help from thighs or push on chair or prone turn	Unable
6	Climb box step-Right	Faces step—no support needed	Goes up sideways or needs support	Unable
7	Climb box step-Left	Faces step—no support needed	Goes up sideways or needs support	Unable
10	Gets to sitting	Starts in supine—may use one hand to assist	Self assistance e.g.—pulls on legs or uses head-on- hands or head flexed to floor	Unable
14	Jump	Both feet at the same time, clear the ground simultaneously	One foot after the other (skip)	Unable
17	Run	Both feet off the ground (no double stance phase during running)	'Duchenne jog'	Unable
			TOTAL 3 years (max score 16)	
4	Stand on one leg—Right	Able to stand in a relaxed manner (no fixation) for count of 3 seconds	Stands but either momentarily or needs a lot of fixation e.g. by knees tightly adducted or other trick	Unable
5	Stand on one leg—Left	Able to stand in a relaxed manner (no fixation) for count of 3 seconds	Stands but either momentarily or needs a lot of fixation e.g. by knees tightly adducted or other trick	Unable
8	Descend box —Right	Faces forward, climbs down controlling weight bearing leg. No support needed	Sideways, skips down or needs support	Unable
9	Descend box —Left	Faces forward, climbs down controlling weight bearing leg. No support needed	Sideways, skips down or needs support	Unable
13	Stands on heels	Both feet at the same time, clearly standing on heels only (acceptable to move a few steps to keep balance) for count of 3	Flexes hip and only raises forefoot	Unable
			TOTAL 3.5years (max score 26)	
11	Rise from floor	From supine—no evidence of Gowers' manoeuvre*	Gowers' evident	(a) NEEDS to use external support object e.g. chair OR (b) Unable
12	Lifts head	In supine, head must be lifted in mid-line. Chin moves towards chest	Head is lifted but through side flexion or with no neck flexion	
15	Hop—Right	Clears forefoot and heel off floor	Clears forefoot and heel off floor	Unable
16	Hop—Left	Clears forefoot and heel off floor	Clears forefoot and heel off floor	Unable
			TOTAL 4 years and above (max score 34)	

Slika 3.4. North Star Ambulatory Assessment, Izvor: [32]

Procjena funkcionalnosti također treba uključiti aktivnosti svakodnevnog života i potrebe za prilagodljivom opremom ili pomagalima kako bi se osiguralo sveobuhvatno planiranje njege. Osim toga, važno je procijeniti kvalitetu života pomoću različitih alata kako bismo dobili uvid u cjelokupno blagostanje oboljelog.

S obzirom na napredak u ranom dijagnosticiranju i mogućim terapijama, preporučuje se korištenje standardiziranih testiranja kod dojenčadi i malene djece s DMD-om. Alati poput Bayley-III ljestvice i Griffithsovih skalnih ljestvica za mentalni razvoj mogu otkriti rane zaostatke u razvoju. NSAA se može prilagoditi za djecu već od 3 godine, dok su kinematika kuka tijekom hoda relevantne mjere ishoda u dobi od 4 do 8 godina. Istraživačka ispitivanja, poput *Alberta Infant Motor Scale* i *Hammersmith Functional Motor Scale Expanded*, pružaju dodatne uvide. Za osobe koje ne mogu hodati, specifične procjene poput *Brooke Upper Extremity* i *Egen Klassifikation* skale mogu pratiti promjene tijekom vremena. Preporučuje se dosljedna uporaba istih funkcionalnih mjera od strane pojedinih klinika kako bi se pratila progresija, dok se nove procjene mogu dodati po potrebi [32].

Brooke Upper Extremity Scale	
Rezultat	Opis
1	Počevši s rukama uz tijelo, oboljeli može podići ruke iznad glave i dotaknuti ih međusobno.
2	Oboljeli može podići ruke iznad glave uz fleksiju u laktovima.
3	Oboljeli ne može podići ruke iznad glave, ali može podići čašu vode do usta.
4	Oboljeli može podići ruku do usta, ali ne može podići čašu vode do usta.
5	Oboljeli ne može podići ruku do usta, no može uhvatiti olovku ili novčić na stolu.
6	Oboljeli ne može podići ruku do usta i nema funkcionalnu sposobnost ruke.

Tablica 3.2. Brooke skala za procjenu gornjih ekstremiteta, Izvor: [33]

Redovita procjena od strane rehabilitacijskih stručnjaka je preporučljiva barem svakih 4-6 mjeseci tijekom cijelog života. Češće procjene mogu biti opravdane ako postoje kliničke zabrinutosti, promjene u statusu ili posebne potrebe. Sveukupno, standardizirane funkcionalne procjene imaju ključnu ulogu u upravljanju i poboljšanju skrbi za osobe s Duchenneovom mišićnom distrofijom, omogućavajući ranu intervenciju i optimizaciju terapijskog pristupa [32].

3.1.3. Fizioterapijska intervencija

Postupci za rane kontrakture uključujući istezanje Ahilove tetive za kontrakture ekviusa, istezanje tetive hamstringsa za fleksijske kontrakture koljena, istezanje prednjih mišića za fleksijske kontrakture kuka, pa čak i eksciziju iliotibijalne sveze za abdukcijske kontrakture kuka učinjene su kod oboljelih u dobi od 4 do 7 godina. Neki stručnjaci čak preporučuju da se postupci obave prije nego se razviju kontrakture. Međutim, ovaj pristup, razvijen prije dvadesetak godina u pokušaju balansiranja muskulature kada je mišićna snaga dobra, danas se više ne prakticira, ali još uvijek ima neke zagovornike [34].

U srednjoj fazi intervencije su usmjerene na produženje samostalne pokretljivosti jer skraćenje zgloba može ograničiti hodanje, unatoč općenitoj snazi mišića ekstremiteta. Kirurška intervencija može privremeno produžiti hodanje, ali nedostaje konsenzus o njejoj objektivnoj učinkovitosti. Fizioterapija ima ulogu u procjeni snage mišića i opsega pokreta zgloba prije odlučivanja o operaciji te može biti važan dio postoperativne rehabilitacije [34].

Kirurške intervencije u kasnoj fazi obično nisu djelotvorne i mogu zamagliti prednosti koje se postižu ranijim intervencijama. Fizioterapija se u ovoj fazi može usmjeriti na očuvanje funkcionalnosti, smanjenje boli i sprečavanje mišićne atrofije kroz odgovarajuće vježbe i postupke [34].

U samoj intervenciji mogu se koristiti vježbe disanja, aktivne vježbe za cijelo tijelo, vježbe istezanja, vježbe s loptom, aerobne vježbe, hidroterapija, elektrostimulacija itd.

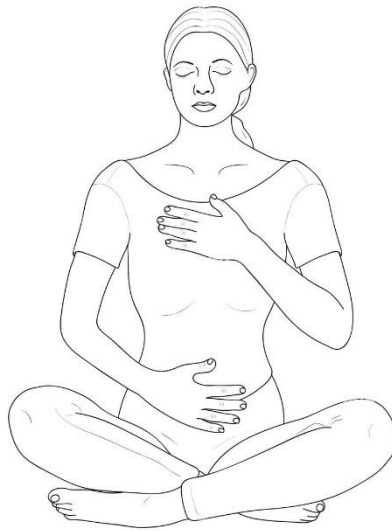
Disanje kod oboljelih s neuromuskularnim bolestima, posebno kod osoba oboljelih od MD, može biti često pogođeno. Ovi oboljeli često pokazuju poteškoće s disanjem, povećanu osjetljivost na infekcije dišnog sustava, teškoće pri kašljanju i iskašljavanju, plitko i brže disanje te smetnje kod spavanja zbog smanjene ventilacije. Ovi problemi nastaju zbog slabljenja dišnih mišića koji su pogođeni općom slabosti mišića, a s vremenom mogu se razviti promjene na plućima [35, 36].

Disanje se postiže aktivacijom dišnih mišića, uključujući dijafragmu, koji uvlače zrak u pluća tijekom udaha. Nakon udaha, pluća se pasivno opuštaju, što rezultira izdisajem. Kod napornog izdisaja, kao što je slučaj kad se izdiše na silu, koriste se pomoćni dišni mišići, poput trbušnih, prsnih i vratnih mišića. Međutim, zbog osnovne bolesti, ovi mišići slabe, što dovodi do smanjenja vitalnog kapaciteta pluća. Kada vitalni kapacitet padne ispod 50%, dolazi do značajnog smanjenja ventilacije i unosa kisika u krv, što se naziva hipoventilacija pluća [36].

Kod oboljelih koji postupno gube sposobnost samostalnog kretanja i koriste kolica, može doći i do razvoja skolioze, zakrivljenosti kralježnice. Ova deformacija kralježnice dodatno smanjuje vitalni respiratorni kapacitet pluća i povećava rizik od respiratornih komplikacija [36].

Vježbe disanja i ventilacijski trening su ključni dijelovi respiratorne terapije za prevenciju i liječenje plućnih poremećaja. Vježbe disanja mogu uključivati dijafragmalno i segmentalno disanje, inspiratorni trening otpora, poticajnu spirometriju i tehnike za ublažavanje dispneje. Iako ove vježbe mogu promijeniti brzinu i dubinu ventilacije, ne moraju nužno utjecati na izmjenu plinova na alveolarnoj razini ili oksigenaciju. Fizioterapija ima za cilj održavati pokretljivost prsnog koša, jačati dišne mišiće i poboljšati opskrbu plućnog tkiva kisikom. Vježbe za poboljšanje ventilacije često se kombiniraju s lijekovima, pročišćavanjem dišnih putova, upotrebom uređaja za respiratornu terapiju i programom stupnjevanog vježbanja [35, 36].

Jedan od važnih programa za poticanje disanja i održavanje optimalne razine kisika u krvi uključuje vježbe dubokih udaha. Ove vježbe se preporučuju kako bi se potaknula funkcija dišnog sustava i spriječile komplikacije u dišnim putovima. One su osobito korisne u ranim stadijima mišićne distrofije te ih oboljeli započinje raditi kad se vitalni kapacitet nalazi ispod 75%. Tijekom ovih vježbi, oboljeli može odabrati sjedeći ili ležeći položaj, uz naglasak na opuštenost i udobnost. Postupak se sastoji od dubokog i kontroliranog udisanja kroz nos, zadržavanja daha na nekoliko sekundi, te postupnog izdisaja. Preporučuje se izvoditi 10-15 ponavljanja ovih udaha, nekoliko puta dnevno. Da bi se poboljšao učinak vježbi, mogu se koristiti i vježbe forsiranog disanja prsnim košem. U ovom slučaju, oboljeli postavlja jednu ruku na prsni koš, a drugu na trbuh kako bi kontrolirao ritam disanja. Vježbe se provode polaganim i dubokim udisajima kroz nos, kombinirajući pokrete prsnog koša i trbuha. Izdisaj se provodi kroz nos ili usta, izgovarajući slovo „S“ ili „F“, s naglaskom na postupnost i kontrolu [36, 37].



Slika 3.5. Prikaz pozicioniranja ruku tijekom disanja, Izvor: [38]

Kao respiratorna terapija još se koriste kombinirane vježbe disanja s aktivnim pokretima gornjih ekstremiteta, pa se tako prsni koš još više širi kod udisaja i skuplja kod izdisaja. Neke od vježbi koje se mogu provoditi su:

- Oboljeli je u ležećem ili sjedećem položaju rukama uz tijelo. Vježba započinje dubokim udisajem na nos i istovremenim podizanjem ruku iznad glave, a završava spuštanjem ruku u početni položaj i izdisanjem kroz usta izgovarajući slovo „S“ ili „F“.

- Oboljeli je u ležećem ili sjedećem položaju. Ruke su ispružene u visini ramena, na udisaj kroz nos oboljeli širi ruke u stranu, dok na izdisaj na usta izgovara slovo „S“ ili „F“ te skuplja ruke ispred tijela u visini ramena.
- Oboljeli je u sjedećem položaju. Na udisaj kroz nos podiže ramena prema gore, kao da želi dotaknuti uške, a na izdisaj izgovara slovo „S“ ili „F“ i spušta ramena dolje.
- Oboljeli sjedi s rukama položenim na kukove. Izvodi pokret približavanja lopatica i istezanja prednjih prsnih mišića, polako povlačeći ramena prema natrag. Udisaj se obavlja tijekom izvođenja pokreta, dok se izdisaj provodi pri povratku ramena u početni položaj [36].

Osobe s mišićnom distrofijom mogu imati oslabljenu snagu kašlja, što otežava izbacivanje štetnih tvari iz pluća. Kašalj je ključan za uklanjanje sluzi tijekom respiratornih infekcija. Za poticanje kašlja i poboljšanje disanja, može se izvoditi jednostavna vježba u sjedećem ili ležećem položaju. Tijekom vježbe, fizioterapeut prati udah oboljelog, postavljajući ruke na bočne strane prsnog koša kako bi osigurali proširenje prsnog koša pri udahu. Tijekom izdaha, nježno pritišće prsni koš kako bi potpomogli izbacivanje zraka. Na kraju izdaha, oboljeli treba pokušati zakašljati i izbaciti sluz. Važno je napomenuti da osobe s deformacijama prsnog koša ili skoliozom mogu imati poteškoća u izvođenju ove vježbe. Stoga je bitno prilagoditi vježbu prema individualnim potrebama kako bi se osiguralo učinkovito disanje i poticanje kašlja. Ove vježbe su korisne za očuvanje zdravlja dišnog sustava, a također su učinkovite u poticanju prirodnog mehanizma kašljanja za uklanjanje sluzi iz pluća. Preporučuje se redovito prakticiranje ovih vježbi kako bi se održala plućna funkcija i unaprijedilo opće disanje. Važno je da oboljeli uključe ove vježbe u svoj režim vježbanja kako bi osigurali bolju kvalitetu života [36].

Aktivne vježbe i vježbe istezanja imaju izrazito važnu ulogu u sveobuhvatnoj rehabilitaciji i prevenciji komplikacija kod osoba oboljelih od mišićne distrofije. Redovito provođenje odgovarajućih vježbi, uz individualizirani i pažljivo doziran pristup, može u velikoj mjeri usporiti progresiju mišićne slabosti, održati ili čak poboljšati pokretljivost zglobova te tako očuvati samostalnost i kvalitetu života ovih oboljelih [27].

Aktivne vježbe obuhvaćaju one vježbe kretnji i jačanja koje oboljeli može izvesti vlastitom aktivacijom mišića, bilo samostalno ili uz manju ili veću asistenciju druge osobe. Postoje aktivno potpomognute vježbe za one s izraženijom slabošću, zatim aktivne vježbe bez potpore koje se koriste u ranijim fazama bolesti te vježbe protiv otpora pogodne za jačanje u početku.

Aktivnim vježbama se pospješuje održavanje snage ključnih mišićnih skupina, poboljšava se koordinacija pokreta i ravnoteža, a time se usporava propadanje mišićnog tkiva. Aktivno potpomognute vježbe provode se kad osoba ne može savladati težinu vlastitog uda zbog slabosti mišića. Tada joj druga osoba pomaže da izvede pokret, npr. asistent podiže nogu oboljelog, a ovaj pokušava aktivno sudjelovati koliko može. Aktivne nepotpomognute vježbe izvode se vlastitom snagom mišića, bez pomoći druge osobe. To mogu biti vježbe podizanja nogu u ležećem ili sjedećem položaju, opružanja ruku, zasuka trupa i slično, takve vježbe jačaju mišiće trupa, ruku i nogu. Vježbe protiv otpora koje jačaju mišiće dodatnim opterećenjem mogu se izvoditi uz pomagala ili ručnim otporom druge osobe, primjeri su rastezanje elastične trake nogom, dizanje utega rukom i slično. Izbor vježbi ovisi o jačini i izdržljivosti mišića pri čemu se u početku se rade vježbe protiv otpora, zatim nepotpomognute aktivne vježbe, a kasnije aktivno potpomognute vježbe. Vježbe se izvode svakodnevno, uz odmor između serija bez forsiranja i iscrpljivanja, a trajanje i ponavljanje se postupno povećavaju. Aktivnim vježbama održava se mišićna masa i snaga što je duže moguće što odgađa gubitak funkcija i samostalnosti. Ipak prenaprezanje može dodatno oštetiti mišiće, stoga su doziranje i praćenje oboljelog iznimno važni [36].

Vježbe istezanja usmjerene su na održavanje elastičnosti i sprečavanje skraćivanja mišića, tetiva i drugih mekih tkiva. Kontraktura, odnosno smanjenje opsega pokreta u zglobovima, predstavljaju jedan od glavnih problema kod mišićne distrofije. Redovitim istezanjem fleksora kuka, adduktora, mišića listova i drugih skupina koje su podložne skraćivanju može se uvelike odgoditi razvoj kontraktura i deformacija. Pritom je važno ne pretjerati istezanjem te izbjeći bol i veća oštećenja tkiva. Kod propisivanja vježbi treba voditi računa o trenutnoj fazi i težini bolesti, funkcionalnom statusu osobe te individualnom odgovoru mišića i zglobova na određene položaje i pokrete. Suradnja oboljelog je od iznimne važnosti, a kod djece je poželjno poticati na vježbanje kroz igru i motivaciju [37].

Dakle, i aktivne vježbe i vježbe istezanja imaju svoje veliko i nezamjenjivo mjesto u rehabilitaciji oboljelih s mišićnom distrofijom te se njihovom redovitom primjenom može usporiti propadanje mišićne mase, održati pokretljivost, spriječiti deformacije i očuvati što veća razina samostalnosti ovih oboljelih. Individualizirani pristup i adaptacija vježbanja tijekom progresije bolesti od ključne su važnosti za postizanje terapijskih ciljeva [27, 37].

Vježbanje s loptom predstavlja korisnu vrstu terapije pokretom i pruža zabavne i raznovrsne načine vježbanja za djecu i odrasle oboljele. Lopte dolaze u raznim veličinama, a najbolje je odabrati odgovarajuću veličinu lopte u dogovoru s fizioterapeutom. Preporučljivo je

započeti s vježbama ruku, a zatim prijeći na vježbe nogu. Kako se poboljšava koordinacija, vježbanje se može nadograditi poskakivanjem na lopti te istovremenim vježbama ruku i nogu. Iako vježbe treba individualno prilagoditi svakom pacijentu, ovisno o njegovim potrebama, snazi i dobi, opisane vježbe s loptom u nastavku uglavnom su izvedive za pacijente koji još imaju relativno očuvanu mišićnu snagu [36].

Vježbanje poskakivanja na lopti donosi višestruke koristi poput poboljšanog držanja kralježnice, bolje cirkulacije i prehrane zglobova, stimulacije receptora u zglobovima i jačanja mišićnog tonusa zahvaljujući istovremenoj kontrakciji više mišićnih skupina. Vježbanje započinje polaganim poskakivanjem na lopti dok se ne stekne osjećaj ravnoteže i koordinacije pokreta. Zatim se potisne nogama kako bi se pokret odvijao u kukovima. Sljedeći korak je pokušati poskakivati gurajući se pokretima gležnjeva. Vježbanje se može kombinirati s pokretima ramena i zapešća [36].

Vježbe za jačanje mišića trupa izvode se sjedeći na lopti. Noge su ispružene prema naprijed, a ruke su podignute na stranu radi održavanja ravnoteže. Zatim se kotrljanjem po lopti spušta u ležeći položaj, a potom ponovno uspravlja u sjedeći. Prije nego što se krene uzdizati natrag u sjedeći položaj, u ležećem položaju treba stegnuti stražnje mišiće (glutealne mišiće). Vježbanje se može izvoditi i uz asistenciju [36].

Vježbe za poboljšanje mobilnosti kralježnice izvode se sjedeći na lopti. Treba savijati trup bočno u struku. Zatim treba pomicati, odnosno njihati, zdjelicu naprijed-nazad. Zdjelica se pokreće kružno. Kako se pojedini mišići umaraju, krugovi će postajati sve manji i nepravilniji, poprimajući oblik elipse. Ove vježbe ne treba kombinirati s poskakivanjem zbog mogućih ozljeda [36].

Vježbe ruku na lopti izvode se sjedeći na lopti. Treba naizmjenično zamahivati rukama, jednom prema natrag, a drugom prema naprijed. U istom položaju, treba pljeskati dlanovima naizmjenice ispred i iza tijela. Zatim treba pljeskati rukama iznad glave, a potom po lopti. Vježbe nogu na lopti također se izvode sjedeći na lopti. Treba ispružiti jednu nogu naprijed dodirnuvši petom tlo, vratiti je u početni položaj i zamijeniti drugom nogom. Treba podizati jednu pa drugu nogu od podloge, zatim obje noge, a onda naizmjenično. Kasnije se noga ispruži prema naprijed, s ispruženim koljenom [36].



Slika 3.6. Interaktivne vježbe s loptom za djecu, Izvor: [39]

Aerobne vježbe podrazumijevaju aktivnosti umjerenog intenziteta koje opterećuju velike mišićne skupine tijekom dužeg vremenskog perioda. One dovode do pojačane potrošnje kisika i jačanja kardiorespiratorne izdržljivosti. Kod osoba s mišićnom distrofijom, zbog slabosti respiratorne muskulature i smanjenja pokretljivosti, često dolazi do slabljenja aerobnog kapaciteta. Prema istraživanjima, redovito provođenje primjerenih aerobnih vježbi može poboljšati minutnu ventilaciju, vitalni kapacitet pluća i maksimalnu potrošnju kisika kod oboljelih osoba [40]. Time se smanjuje rizik od respiratornih komplikacija. Aerobik se preporučuje u ranoj fazi bolesti, a intenzitet i trajanje treba individualno prilagoditi mogućnostima svakog oboljelog.

Nedavno provedeno istraživanje ispitalo je učinke dodavanja aerobnog treninga standardnom programu vježbanja kod kuće na motoričku funkciju i mišićnu arhitekturu djece s Duchenneovom mišićnom distrofijom. Ispitanici su podijeljeni u dvije skupine, pri čemu je jedna skupina uz standardni 12-tjedni program vježbanja kod kuće dodatno provodila i aerobni trening. Inicijalnom i finalnom procjenom mjerena je motorička funkcija, performanse šestominutnog hoda te parametri mišićne arhitekture ultrazvukom. Rezultati su pokazali da je skupina koja je provodila aerobni trening, u usporedbi s kontrolnom skupinom, ostvarila statistički značajno veća poboljšanja u motoričkoj funkciji i performansama šestominutnog hoda. S druge strane, parametri mišićne arhitekture nisu se bitno promijenili ni u jednoj skupini. Dobiveni rezultati upućuju na zaključak da primjena aerobnog treninga kao dodatka standardnom programu vježbanja može dodatno unaprijediti motoričke funkcije i izdržljivost djece s mišićnom distrofijom, bez utjecaja na mišićnu arhitekturu [41].

Izometrične vježbe podrazumijevaju kontrakciju mišića bez pokretanja zgloba i promjene dužine mišića. One mogu biti korisne za očuvanje mišićne mase i snage kod osoba s mišićnom

distrofijom. Naime, kontinuirana kontrakcija mišića na istoj duljini uzrokuje jačanje bez opterećenja zglobnih struktura. Prema dostupnim dokazima, izometrički trening dovodi do povećanja mišićne jakosti kod djece s DMD-om, uz minimalne rizike za mišićno-koštani sustav. Ovakav vid vježbanja može biti koristan u održavanju funkcionalnih sposobnosti, naročito u kasnijim stadijima bolesti kada dinamičke vježbe postaju prezahtjevne. Važna je kontrola intenziteta vježbanja i izbjegavanje prekomjernog zamora mišića. Rezultati istraživanja Lotta i suradnika upućuju na to da program izometričnih vježbi proveden 3 puta tjedno kod kuće, umjerenog do srednjeg intenziteta, može biti siguran i potencijalno koristan za jačanje mišića i poboljšanje funkcije kod dječaka s DMD-om koji još uvijek hodaju. Nakon pojedinačnih vježbi kao i nakon 12-tjednog programa vježbanja nisu nađeni znakovi oštećenja mišića. Dječaci koji su završili program vježbanja imali su značajno veću snagu nogu i poboljšanu sposobnost silaženja niz stube [42].

Hidroterapija, vježbanje u vodi i plivanje iznimno su korisni oblici aktivnosti za osobe s mišićnom distrofijom. Voda omogućuje vježbanje uz pomoć uzgona čak i osobama sa značajnom mišićnom slabošću, budući da se smanjuje težina tijela. To su odlične vježbe za kardiovaskularni sustav i disanje jer između ostalog toplina vode poboljšava prokrvljenost mišića. Hidroterapija ne mora nužno podrazumijevati plivanje, već bilo kakvo kretanje u vodi donosi koristi. Prilikom provođenja hidroterapije iznimno je važno paziti na sigurnost koristeći zaštitna pomagala poput plutajućih prsluka. Plivanje, ronjenje i igre u vodi su aktivnosti koje donose radost i motiviraju na vježbanje. Idealno bi bilo omogućiti barem povremeno bavljenje vodenim aktivnostima, posebice ljeti. Svi oblici rekreacije u vodi iznimno su korisni za aktivaciju gotovo svih mišićnih skupina.



Slika 3.7. Hidroterapija, Izvor: [43]

Lima i Cordeiro proveli su pregledno istraživanje o primjeni hidroterapije kod oboljelih s mišićnim distrofijama, s naglaskom na DMD. Analizirano je 20 studija objavljenih između 1998. i 2018. godine gdje su intervencije hidroterapije uključivale aktivnosti poput jačanja, istezanja, vježbi ravnoteže i hodanja. Sintezom rezultata zaključena je preporuka za provođenje sesija hidroterapije od 45 minuta, dva puta tjedno, tijekom prosječno 21 tjedan, uz temperaturu vode od oko 32,7°C [44]. Dodatno u istraživanju Suslova i suradnika pokazano je da redovito provođenje vježbi aqua-aerobika tijekom 4-mjesečnog razdoblja ima višestruk pozitivan utjecaj na tijelo, poboljšavajući kardiorespiratorni i mišićni sustav te potičući povećanje snage i izdržljivosti kod osoba s DMD-om koje su u mogućnosti samostalno se kretati. Osim toga, temeljem analize magnetske rezonancije skeletnih mišića i kliničkog praćenja, ovakve vježbe pokazuju se sigurnima za primjenu [45].

Elektrostimulacija je metoda fizioterapije koja koristi električnu struju za stimulaciju mišića i živaca. Zbog progresivne mišićne slabosti i atrofije, osobe s mišićnom distrofijom mogu imati koristi od elektrostimulacije za održavanje ili povećanje mišićne snage i izdržljivosti. Prema studijama, primjena elektrostimulacije kod djece s DMD-om može usporiti gubitak mišićne mase i snage te poboljšati funkcionalne sposobnosti [46]. Elektrostimulacija se obično primjenjuje u kombinaciji s drugim fizioterapijskim postupcima. Važno je pažljivo odrediti parametre stimulacije i pratiti odgovor kako bi se postigla maksimalna korist uz minimiziranje neželjenih učinaka. Elektrostimulacija se primjenjuje tako da se elektrode postavljaju na kožu iznad ciljanog mišića. Koriste se različiti oblici struje poput konstantne, pulsne ili naizmjenične struje niskog intenziteta. Električna stimulacija uzrokuje kontrakciju mišića putem podražaja motoričkih živaca. Time se oponaša fiziološka inervacija mišića i omogućuje njegovo jačanje. Učinci uključuju povećanje snage mišića, poboljšanje izdržljivosti, smanjenje atrofije i očuvanje opsega pokreta zahvaćenih zglobova. Elektrostimulacija se može primjenjivati u kombinaciji s vježbama istezanja i jačanja da bi se postigli maksimalni funkcionalni učinci [47].

Pregledni rad Radinmehra i suradnika imao je za cilj procijeniti učinkovitost električne stimulacije mišića kod oboljelih od DMD-a. Identificiran je relativno mali broj relevantnih istraživanja koja su ispitivala ovaj terapijski pristup kod DMD-a. Neka od analiziranih istraživanja ukazala su na pozitivan učinak niske frekvencije električne stimulacije na povećanje mišićne snage. Međutim, postoje i izvješća o potencijalno štetnim učincima na mišićna vlakna uslijed električne stimulacije. Zaključno, i dalje ne postoje čvrsto utemeljene smjernice o primjeni ove metode kod oboljelih od DMD-a. Stoga su potrebna dodatna kvalitetna

istraživanja na većim uzorcima uz dugotrajno praćenje kako bi se utvrdila cjelokupna sigurnost i učinkovitost električne stimulacije mišića u ovoj populaciji [48].

Trening u virtualnoj stvarnosti sve se više istražuje kao potencijalna metoda za poboljšanje funkcije gornjih ekstremiteta kod djece s DMD-om. Nedavni sustavni pregled analizirao je sedam studija u kojima su korištene video igre i zadaci virtualne stvarnosti poput hvatanja predmeta, sviranja glazbe i pokreta ruku. Rezultati su pokazali da ovakav trening virtualnom stvarnošću dovodi do poboljšanja u funkciji i izdržljivosti gornjih udova, motivaciji, kvaliteti života i motoričkim vještinama u usporedbi s kontrolnim skupinama. Poboljšanja su zabilježena u proksimalnim i distalnim mišićima ruku, a izraženija su bila kod pojedinaca s težom mišićnom slabošću. Iako ovakav trening u virtualnoj stvarnosti pokazuje obećavajuće rezultate, potrebna su dodatna ispitivanja kako bi se optimizirao njegov doprinos ukupnoj rehabilitaciji djece s DMD-om [49].

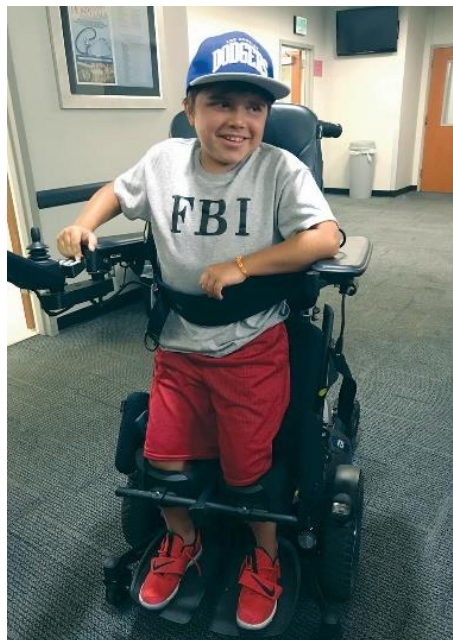Trening hodanja na traci za trčanje često se koristi u rehabilitaciji djece s DMD-om, no postavlja se pitanje je li on učinkovitiji od treninga na sobnom biciklu. Istraživanje Sheriefa bavilo se tom usporedbom odnosno praćenjem učinaka oba treninga na funkcionalnu sposobnost hodanja i ravnotežu kod djece s DMD-om. Studija je obuhvatila 30 ispitanika podijeljenih u dvije jednako velike skupine, od kojih je jedna provodila 12-tjedni trening hodanja na traci, a druga trening vožnje sobnog bicikla. Dobiveni rezultati pokazali su veća poboljšanja u obje mjerene varijable u skupini koja je provodila trening hodanja. Ovime je potvrđena veća korist ovog tipa treninga za unaprjeđenje motoričkih funkcija djece s DMD-om. Nalazi mogu olakšati odabir optimalnih rehabilitacijskih pristupa usmjerenih na poboljšanje kvalitete života i funkcionalnosti ove skupine djece [50].



Slika 3.8. Hodanje na traci za trčanje uz asistenciju robota, Izvor: [51]

Prema istraživanju usmjerenom na ispitivanje učinka multidisciplinarnog pristupa kod djece s mišićnom distrofijom, ovakav koordinirani tim stručnjaka ima ključnu ulogu u cjelovitom zbrinjavanju ovog složenog genetskog stanja koje zahvaća mnoge aspekte funkcioniranja. Multidisciplinarni tim tipično uključuje liječnika specijaliziranog za fizikalnu medicinu i rehabilitaciju, fizioterapeuta, logopeda i psihologa, što omogućuje zadovoljavanje medicinskih, motoričkih, komunikacijskih i emocionalnih potreba djeteta i njegove obitelji. Fizioterapeut provodi temeljitu procjenu stanja mišićno-koštanog sustava te osmišljava i provodi program vježbi istezanja, jačanja i poboljšanja funkcije s ciljem usporavanja progresivnog gubitka mišićne mase, snage i pokretljivosti. Ove intervencije mogu uključivati vježbe jačanja ključnih mišićnih skupina, istezanje kako bi se održao opseg pokreta i prevenirale kontrakture, te vježbe ravnoteže i koordinacije. Logoped provodi vježbe orofacijalne motorike za jačanje mišića lica, jezika i ždrijela, što poboljšava sposobnost govora, gutanja i smanjuje rizik od aspiracije. Psiholog pruža kontinuiranu emocionalnu podršku djetetu i cjelokupnoj obitelji kako bi se nosili s teškom dijagnozom i izazovima koji dolaze s progresijom bolesti. Rano uključivanje svih članova multidisciplinarnog tima ima potencijal značajno unaprijediti kvalitetu života djece s mišićnom distrofijom. Uloga fizioterapeuta ostaje ključna u svakoj fazi bolesti kroz stalnu procjenu funkcionalnog statusa, odabir i provođenje primjerenih vježbi, te izradu individualiziranog plana rehabilitacije usmjerenog na održavanje pokretljivosti i samostalnosti koliko je god moguće, uvažavajući specifičnosti svakog razdoblja [52].

Upotreba električnih invalidskih kolica s mogućnošću stajanja omogućila je adolescentima s Duchenneovom mišićnom distrofijom stajanje i sudjelovanje u aktivnostima neovisno, čak i nakon gubitka sposobnosti hodanja. Koristi su uključivale veću autonomiju u svakodnevnim zadacima poput doseganja ormarića i mokrenja u stojećem položaju, što je podržalo neovisnost i dostojanstvo. Osim olakšavanja neovisnosti i sudjelovanja osoba s mišićnom distrofijom, električna invalidska kolica imaju velike terapijske koristi, posebno u upravljanju bolovima i slabosti korisnika kolica uz prepoznate koristi rasterećenja pritiska. Skolioza, problematična bol i respiratorna insuficijencija bili su klinički znakovi koji najviše utječu na prepisivanje električnih invalidskih kolica. Česta upotreba specijaliziranih sjedala i nagiba bila je iskorištena za olakšavanje upravljanja ovim kliničkim komplikacijama, dok je smještaj respiratorne opreme zahtijevao prilagodbe električnih invalidskih kolica [53].



Slika 3.9. Prikaz korištenja električnih kolica, Izvor: [54]

3.2. Beckerova mišićna distrofija

Beckerova mišićna distrofija, BMD, nazvana je po poznatom njemačkom genetičaru prof. P.E. Beckeru. Unatoč tomu, prve opise ove vrste mišićne distrofije pružili su drugi. Beckerova ključna doprinos u 1955. bila je prepoznati da se BMD razlikuje od DMD-a po simptomima slabosti mišića i nesposobnosti hodanja nakon dužeg vremenskog perioda, otprilike 25 do 30 godina, te omogućavanju oboljelim osobama da imaju potomstvo - razlika koja nije prisutna kod DMD-a. Prvotno je nazvana „eine neue X-Chromosomale Muskeldystrophie“ (nova X-kromosomska mišićna distrofija), no trebalo je neko vrijeme da medicinska zajednica razluči

BMD od DMD-a, posebno nakon što su dodatne obitelji bile prijavljene u sljedećim desetljećima. Unatoč početnom skepticizmu istraživača poput Waltona i Natrassa 1954., koji su početno smatrali da je to varijanta DMD-a, postalo je jasno da je BMD zasebno stanje, osobito nakon nagomilavanja dokaza iz različitih obitelji [55].

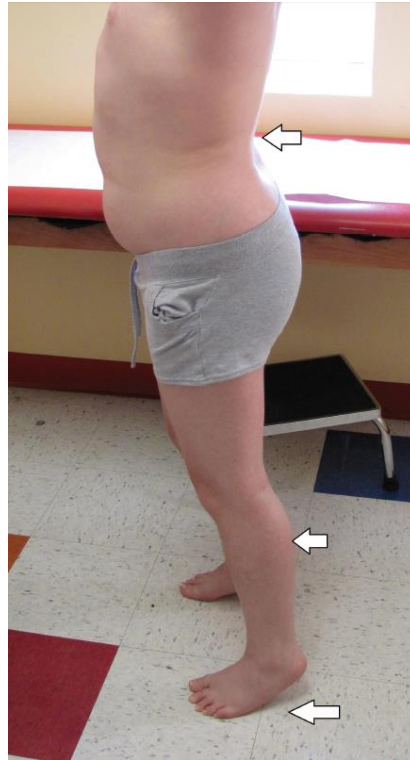3.2.1. Klinička slika, simptomi i dijagnoza

Dob početka BMD-a izrazito varira, krećući se od 2 do 35 godina, s većinom slučajeva koji prve simptome doživljavaju između 6. i 18. godine, prosječne dobi od oko 11 godina. Ova X-vezana distrofija javlja se u 5 na 100 000 muškaraca, tako da je rjeđa od DMD-a. Distrofin je i dalje prisutan, ali u manjim količinama od normalnih. Laboratorijski nalazi nisu tako upečatljivi kao kod DMD-a, vidi se manje povišenje razine kreatin kinaze i manje razaranje mišićnih vlakana na biopsiji. Još jedna značajna razlika u odnosu na DMD je niža učestalost intelektualnih poteškoća kod Beckerovog tipa mišićne distrofije. Česti početni simptomi uključuju često padanje, teškoće sa stepenicama i trčanjem, te karakteristični klimavi hod, sve zbog slabosti mišića donjih ekstremiteta. Dodatni simptomi obuhvaćaju mialgiju, hodanje na prstima, rabdomiolizu izazvanu vježbanjem ili anestezijom, ozbiljne srčane probleme, kognitivno oštećenje, kongenitalne katarakte i više. Važno je napomenuti da se neki simptomi mogu pojaviti kao jedina manifestacija [31, 55].

BMD uključuje slabost mišića i njihovo propadanje, počevši s proksimalnim mišićima donjih ekstremiteta. Redoslijed uključenosti mišića uključuje tipično glutealne mišiće, iliopsoas, kvadriceps femoris, erector spinae i druge. Hipertrofija mišića, posebno u mišićima lista nogu, često se primjećuje, međutim, ova hipertrofija može biti praćena masnom infiltracijom unutar mišića. Kontraktura Ahilove tetive rani je znak BMD-a, s ostalim kontrakturama i skoliozom koje se pojavljuju u naprednim stadijima. Zahvaćanje srca je uobičajeno, s elektrokardiografskim abnormalnostima i progresivnim promjenama srčanog mišića. Kognitivno oštećenje prisutno je kod dijela slučajeva, a retinalne abnormalnosti su promatrane putem elektroretinografije [55].

Za razliku od relativno jednoličnog napredovanja Duchenneove mišićne distrofije, tijekom BMD-a značajno varira. Ovisno o pacijentima, potreba za invalidskim kolicima može se pojaviti u različitim životnim dobima, od adolescencije do srednjih šezdesetih. Srčani poremećaji kod osoba s Beckerovom mišićnom distrofijom mogu varirati od osobe do osobe -

neki pacijenti razviju kardiomiopatiju, dok drugi pokazuju samo blage srčane abnormalnosti [31].



Slika 3.10. Beckerova mišićna distrofija, Izvor: [56]

3.2.2. Fizioterapijska procjena

Vođenje fizikalne terapije slijedi isti opći nacrt kao i za dijete s DMD-om, međutim, progresija poremećaja je mnogo sporija. Postoji veći potencijal i očekivanja za pojedinca da nastavi hodati do svoje kasne adolescentne dobi. Prevencija prekomjernog debljanja mora se snažno provoditi kako bi se izbjeglo prerano korištenje invalidskih kolica. Osiguravanje dovoljno tjelesne aktivnosti kako bi se kontrolirala tjelesna težina može biti još veći izazov kod osoba s BMD-om, budući da one često zadržavaju određenu razinu pokretljivosti dulje nego osobe s DMD-om. Prijelaz iz adolescencije u odraslu dob veći je problem u BMD-u jer oboljeli obično žive do svojih 40-ih godina, kada često umiru zbog zatajivanja plućne ili srčane funkcije. Profesionalna rehabilitacija može biti od neprocjenjive pomoći u strukovnom osposobljavanju ili pohađanju fakulteta, ovisno o stupnju invaliditeta oboljelog i progresiji bolesti. Bez obzira na strukovne ili profesionalne planove, odrasla osoba s BMD-om treba pomoć oko smještaja. Procjenu potreba treba započeti prije završetka srednje škole [31, 55].

Početna procjena postavlja temelje za praćenje bolesti i uključuje klinički pregled te standardizirane funkcionalne testove i mjere, poput Brooke i Vignos skale, a tu je i specifična

NSAA ljestvica. Klinički pregled traži znakove poput poremećaja hoda, slabosti u ramenom/zdjeličnom pojasu, aksijalne slabosti, pseudohipertrofije, smanjene elastičnosti mišića. Standardizirani testovi uključuju 6-minutni test hoda, testove brzine hodanja i penjanja po stepenicama, te specifične ljestvice poput Motoričke funkcionalne mjere, MFM, koja je opisana kasnije. Testovi poput mjerenja vremena potrebnog za penjanje stepenicama i ustajanje s poda također mogu identificirati rane promjene. Mjerenja mišićne snage uključuju manualni mišićni test i dinamometriju [56, 57].

Motorička funkcionalna mjera, MFM, je test dizajniran za kvantificiranje motoričkih funkcija kod osoba s neuromuskularnim bolestima. Sastoji se od 32 zadatka podijeljenih u 3 domene koje procjenjuju različite aspekte motorike. Prva domena obuhvaća zadatke vezane uz stajanje i transfere poput ustajanja sa stolice ili okretanja za 360°. Druga domena procjenjuje funkciju trupa i proksimalnih ekstremiteta kroz zadatke poput podizanja glave u ležećem položaju. Treća domena mjeri distalnu spretnost ruku i prstiju kroz hvatanje i manipulaciju predmeta. Svaki zadatak se boduje na skali od 0 do 3 boda, s maksimalnim mogućim rezultatom od 96 bodova. MFM daje objektivnu kvantifikaciju motoričkih sposobnosti i praćenje promjena kroz vrijeme, stoga je koristan alat u evaluaciji statusa i funkcije kod ovih pacijenata [59].

Cilj je uspostaviti početnu točku i odabrati odgovarajuće testove za praćenje progresije. Važna je dosljednost u provođenju istih testova radi usporedivosti rezultata. Specifični testovi daju uvid u funkcionalni status i mišićnu funkciju. Osim funkcionalnih testova, magnetska rezonanca i biopsija mišića daju uvid u patološke promjene same muskulature kao što su infiltracija masnog tkiva i stupanj fibroze. Kombinirajući ove objektivne i kvantitativne testove, fizioterapeuti dobivaju sveobuhvatnu procjenu statusa i funkcije koja im omogućuje optimalan odabir i evaluaciju tretmana kod oboljelih s mišićnom distrofijom [56, 57].

3.2.3. Fizioterapijska intervencija

Liječenje Beckerove mišićne distrofije uključuje upravljanje kliničkim manifestacijama bolesti kao što su zatajenje srca, intelektualne teškoće i mišićna slabost. Zatajenje srca zbog dilatativne kardiomiopatije je čest uzrok smrtnosti i zahtijeva redovito praćenje elektrokardiogramom i ehokardiogramom. Intelektualne teškoće su rijetke, ali neki pacijenti mogu imati poteškoće u ponašanju i učenju. Rehabilitacijska terapija, posebno aerobni trening, može pomoći u jačanju sporih mišićnih vlakana koja su otpornija na nekrozu. Ključno je razumjeti kako vježbanje mijenja metabolizam i fiziološka svojstva mišića kako bi se razvile

nove terapijske mogućnosti. Općenito, multidisciplinarni pristup koji uključuje kardiologe, neurologe i fizioterapeute je važan za optimalno liječenje BMD-a [60].

Fizioterapija igra ključnu ulogu u liječenju pacijenata s neuromišićnim bolestima pa tako i kod oboljelih od BMD-a. Preporučuje se provođenje fizioterapije dva puta tjedno u trajanju 30-45 minuta, ovisno o stanju oboljelog. Fizioterapijska intervencija treba biti usmjerena na održavanje i poboljšanje funkcionalnih sposobnosti oboljelih kroz niz pristupa:

- Vježbe istezanja i mobilizacije za održavanje mišićno-zglobne fleksibilnosti i smanjenje boli
- Vježbe jačanja mišića uz oprez kod mišića zahvaćenih bolešću
- Vježbe ravnoteže u raznim položajima
- Aerobne vježbe
- Vježbe za održavanje funkcionalnih sposobnosti
- Savjetovanje o prilagođenoj tjelesnoj aktivnosti i prevenciji pada
- Tehnike za olakšanje boli

Cilj fizioterapije je individualizirani pristup usmjeren na potrebe i sposobnosti svakog pacijenta u svrhu održavanja funkcije i neovisnosti [58].

Aerobni trening i trening izdržljivosti su sigurni i mogu poboljšati fizičke sposobnosti i funkcioniranje u svakodnevnim aktivnostima, čak i kod oboljelih s izraženom kardiomiopatijom. Trening otpora niskog do umjerenog intenziteta također može imati pozitivne učinke na mišićnu snagu i izdržljivost. Međutim, kod teže pogođenih pacijenata potreban je oprez zbog rizika od prekomjerne mišićne ozljede kod supramaksimalnog treninga visokog intenziteta. Prije započinjanja vježbanja preporučuje se kardiološka procjena, budući da aerobni trening može imati pozitivan učinak na kardiovaskularnu funkciju i metaboličke probleme kod ovih oboljelih [61].

Studija Suslova je istražila učinkovitost dinamičkih aerobnih vježbi kod djece s BMD-om. Tijekom 4 mjeseca vježbanja, sudionici su izvodili vježbe bez opterećenja kombinirane s vježbama na sobnom biciklu. Rezultati su pokazali značajno poboljšanje udaljenosti pređene u testu šestominutnog hoda, vremena za „timed up & go“ test te vremena trčanja na 10 metara. Također je zabilježeno pozitivno poboljšanje u procjeni sposobnosti podizanja i kretanja prema MFM ljestvici. Važno je napomenuti da su treninzi bili sigurni i nisu rezultirali nepoželjnim nuspojavama. Ovi rezultati sugeriraju da dinamičke aerobne vježbe bez opterećenja, uz

biciklističke vježbe, mogu pozitivno utjecati na pokretljivost djece s BMD-om, pridonoseći njihovoj dobrobiti [62].

Druga studija procjenjuje učinke 12 tjedana aerobnog treninga umjerenog intenziteta na kondiciju, mišićnu snagu i morfologiju kod pacijenata s BMD-om. Vježbe korištene u studiji bile su vožnja sobnog bicikla kod kuće. Pacijenti su morali voziti bicikl brzinom i otporom koji im je otkucaje srca održavao na 65% maksimalnog unosa kisika. Počeli su s dvije ili tri sesije tjedno i postupno povećali na pet sesija tjedno, od kojih je svaka trajala 30 minuta. Rezultati pokazuju da je trening značajno poboljšao aerobni kapacitet pacijenata, mišićnu snagu i izdržljivost, bez uzroka oštećenja mišića ili nepovoljnih promjena u mišićnoj histologiji. Poboljšanja su održana nakon 12 mjeseci treninga, čak i uz smanjenu učestalost [63].

4. Zaključak

Mišićne distrofije predstavljaju skupinu teških progresivnih neuromuskularnih bolesti koje značajno narušavaju kvalitetu života oboljele djece i njihovih obitelji. Unatoč napretku u razumijevanju genetičkih uzroka i patofizioloških mehanizama, još uvijek ne postoji kauzalna terapija koja bi zaustavila progresiju. Stoga su suportivni i simptomatski pristupi kao što je fizioterapija ključni za liječenje. Ciljevi fizioterapije uključuju održavanje mišićne snage i izdržljivosti, poboljšanje respiratorne funkcije, prevenciju kontraktura i deformiteta, poticanje što veće samostalnosti u aktivnostima svakodnevnog života te pružanje psihosocijalne podrške oboljeloj djeci i njihovim obiteljima.

Individualizirani fizioterapijski programi prilagođeni specifičnom obliku bolesti i trenutnom funkcionalnom statusu djeteta su ključni za postizanje optimalnih rezultata. Multidisciplinarni timski pristup omogućuje sveobuhvatno zbrinjavanje djece s mišićnom distrofijom i njihovih obitelji. Primjerice, kod najčešćih Duchenneove i Beckerove distrofije, ciljevi fizioterapije su održavanje posture, prevencija kontraktura, jačanje respiratorne muskulature i odgađanje gubitka pokretljivosti. Optimalna fizioterapijska skrb uz multidisciplinarni tim može usporiti progresiju i održati funkcionalnost djece s ovim oblicima distrofije.

Iako postoje smjernice, potrebna su daljnja istraživanja za preciznije definiranje i standardizaciju najučinkovitijih protokola, čime bi se poboljšala kvaliteta života oboljele djece i njihovih obitelji.

5. Literatura

- [1] K. Poeck, *Neurologija*, 2. izdanje. Zagreb: Školska knjiga, 2000.
- [2] M. Eagle, „Physiotherapy for Children - Duchenne muscular dystrophy“, 2007.
- [3] D. Mardešić, *Pedijatrija*, Osmo, Dopunjeno izdanje. Zagreb: Školska knjiga, 2013.
- [4] N. Barišić, *Pedijatrijska neurologija*. Zagreb: Medicinska naklada, 2009.
- [5] R. J. Butterfield, „Congenital Muscular Dystrophy and Congenital Myopathy“, *Contin. Minneap. Minn.*, sv. 25, izd. 6, str. 1640–1661, pros. 2019, doi: 10.1212/CON.0000000000000792.
- [6] R. Falsaperla *i ostali*, „Congenital muscular dystrophy: from muscle to brain“, *Ital. J. Pediatr.*, sv. 42, izd. 1, str. 78, kol. 2016, doi: 10.1186/s13052-016-0289-9.
- [7] H. R. Gilbreath, D. Castro, i S. T. Iannaccone, „Congenital myopathies and muscular dystrophies“, *Neurol. Clin.*, sv. 32, izd. 3, str. 689–703, viii, kol. 2014, doi: 10.1016/j.ncl.2014.04.006.
- [8] J. Rhein, M. Voos, I. Anequini, F. Favero, T. Da Silva, i F. Caromano, „Genetic and functional differences between Bethlem miopathy and Ullrich congenital muscular dystrophy – case studies“, *Cad. Pós-grad. Em Distúrb. Desenvolv.*, sv. 18, lip. 2018, doi: 10.5935/cadernosdisturbios.v18n1p148-163.
- [9] C. Turner i D. Hilton-Jones, „Myotonic dystrophy: diagnosis, management and new therapies“, *Curr. Opin. Neurol.*, sv. 27, izd. 5, str. 599–606, lis. 2014, doi: 10.1097/WCO.0000000000000128.
- [10] K. North *i ostali*, „Approach to the Diagnosis of Congenital Myopathies“, *Neuromuscul. Disord.*, sv. 24, stu. 2013, doi: 10.1016/j.nmd.2013.11.003.
- [11] N. E. Johnson, „Myotonic Muscular Dystrophies“, *Contin. Minneap. Minn.*, sv. 25, izd. 6, str. 1682–1695, pros. 2019, doi: 10.1212/CON.0000000000000793.
- [12] S. A. Heller, R. Shih, R. Kalra, i P. B. Kang, „Emery-Dreifuss muscular dystrophy“, *Muscle Nerve*, sv. 61, izd. 4, str. 436–448, tra. 2020, doi: 10.1002/mus.26782.
- [13] A. Helbling-Leclerc, G. Bonne, i K. Schwartz, „Emery-Dreifuss muscular dystrophy“, *Eur. J. Hum. Genet.*, sv. 10, izd. 3, str. 157–161, ožu. 2002, doi: 10.1038/sj.ejhg.5200744.
- [14] K. Iskandar *i ostali*, „Autosomal dominant Emery-Dreifuss muscular dystrophy caused by a mutation in the lamin A/C gene identified by exome sequencing: a case report“, *BMC Pediatr.*, sv. 22, izd. 1, str. 601, lis. 2022, doi: 10.1186/s12887-022-03662-y.

- [15] K. Fatola, „Facioscapulohumeral Muscular Dystrophy“, *Physiopedia*, 2022. https://www.physio-pedia.com/Facioscapulohumeral_Muscular_Dystrophy (pristupljeno 02. kolovoz 2023.).
- [16] J. M. Statland i R. Tawil, „Facioscapulohumeral Muscular Dystrophy“, *Contin. Minneap. Minn*, sv. 22, izd. 6, Muscle and Neuromuscular Junction Disorders, str. 1916–1931, pros. 2016, doi: 10.1212/CON.0000000000000399.
- [17] S. Giannini i ostali, „Fixation of Winged Scapula in Facioscapulohumeral Muscular Dystrophy“, *Clin. Med. Res.*, sv. 5, str. 155–62, stu. 2007, doi: 10.3121/cmr.2007.736.
- [18] S. Pavaskar, „Limb Girdle Muscular Dystrophy“, *Physiopedia*, 2022. https://www.physio-pedia.com/Limb_Girdle_Muscular_Dystrophy (pristupljeno 02. kolovoz 2023.).
- [19] M. P. Wicklund, „The Limb-Girdle Muscular Dystrophies“, *Contin. Minneap. Minn*, sv. 25, izd. 6, str. 1599–1618, pros. 2019, doi: 10.1212/CON.0000000000000809.
- [20] X. Q. Rosales i C.-Y. Tsao, „Childhood Onset of Limb-Girdle Muscular Dystrophy“, *Pediatr. Neurol.*, sv. 46, izd. 1, str. 13–23, sij. 2012, doi: 10.1016/j.pediatrneurol.2011.08.014.
- [21] A. Fischmann, „Oculopharyngeal Muscular Dystrophy“, u *Neuromuscular Imaging*, M. P. Wattjes i D. Fischer, Ur., New York, NY: Springer, 2013, str. 305–311. doi: 10.1007/978-1-4614-6552-2_24.
- [22] S. Yamashita, „Recent Progress in Oculopharyngeal Muscular Dystrophy“, *J. Clin. Med.*, sv. 10, izd. 7, str. 1375, ožu. 2021, doi: 10.3390/jcm10071375.
- [23] P. Pavone, S. Y. Cho, A. D. Praticò, R. Falsaperla, M. Ruggieri, i D.-K. Jin, „Ptosis in childhood: A clinical sign of several disorders“, *Medicine (Baltimore)*, sv. 97, izd. 36, str. e12124, ruj. 2018, doi: 10.1097/MD.00000000000012124.
- [24] K. M. Flanigan, „Duchenne and Becker muscular dystrophies“, *Neurol. Clin.*, sv. 32, izd. 3, str. 671–688, viii, kol. 2014, doi: 10.1016/j.ncl.2014.05.002.
- [25] R. Kuzmanić Šamija, „MIŠIĆNE DISTROFIJE - DIJAGNOSTIKA I TERAPIJA“. *Paediatrica Croatica*, 2013. [Na internetu]. Dostupno na: <http://hpps.kbsplit.hr/hpps-2013/pdf/Dok%2012.pdf> (pristupljeno: 23. srpanj 2023.)
- [26] G.-B. (1806-1875) A. du texte Duchenne, *De la paralysie musculaire pseudo-hypertrophique, ou paralysie myo-sclérosique / par le Dr Duchenne (de Boulogne)*. 1868. [Na internetu]. Dostupno na: <https://gallica.bnf.fr/ark:/12148/bpt6k851346p> (pristupljeno: 11. kolovoz 2023.)

- [27] S. Hammer *i ostali*, „Exercise Training in Duchenne Muscular Dystrophy: A Systematic Review and Meta-Analysis“, *J. Rehabil. Med.*, sv. 54, str. jrm00250, sij. 2022, doi: 10.2340/jrm.v53.985.
- [28] A. E. H. Emery, „The muscular dystrophies“, *Lancet Lond. Engl.*, sv. 359, izd. 9307, str. 687–695, velj. 2002, doi: 10.1016/S0140-6736(02)07815-7.
- [29] B. Kaspar, P. Advisor, K. Martin, D. Hackshaw, i Mccarty, „Follistatin Gene Therapy for the Treatment of Muscular Dystrophy“, kol. 2023.
- [30] L. E. Case *i ostali*, „Rehabilitation Management of the Patient With Duchenne Muscular Dystrophy“, *Pediatrics*, sv. 142, izd. Suppl 2, str. S17–S33, lis. 2018, doi: 10.1542/peds.2018-0333D.
- [31] S. Martin i M. Kessler, *Neurologic interventions for physical therapy*, Third edition. St. Louis: Elsevier Saunders, 2016.
- [32] D. J. Birnkrant *i ostali*, „Diagnosis and management of Duchenne muscular dystrophy, part 1: diagnosis, and neuromuscular, rehabilitation, endocrine, and gastrointestinal and nutritional management“, *Lancet Neurol.*, sv. 17, izd. 3, str. 251–267, ožu. 2018, doi: 10.1016/S1474-4422(18)30024-3.
- [33] J. Lobo-Prat, „Control interfaces to actively support the arm function of men with Duchenne Muscular Dystrophy“, 2016. doi: 10.3990/1.9789036541701.
- [34] K. Bushby *i ostali*, „Diagnosis and management of Duchenne muscular dystrophy, part 2: implementation of multidisciplinary care“, *Lancet Neurol.*, sv. 9, izd. 2, str. 177–189, velj. 2010, doi: 10.1016/S1474-4422(09)70272-8.
- [35] C. Kisner i L. A. Colby, *Therapeutic exercise: foundations and techniques*, 5th ed. Philadelphia: F.A. Davis, 2007.
- [36] I. Kovač, *REHABILITACIJA I FIZIKALNA TERAPIJA BOLESNIKA S NEUROMUSKULARNIM BOLESTIMA*. Aubonne: ASRIM, 2007. [Na internetu]. Dostupno na: https://www.sddh.hr/pdf/knowledge_bases/rehabilitacija_i_fizikalna_terapija_bolesnika_s_neuromuskularnim_bolestima.pdf (pristupljeno: 5. kolovoz 2023.)
- [37] A. Sobierajska-Rek, Ł. Mański, J. Jabłońska-Brudło, K. Śledzińska, A. Ucińska, i J. Wierzbza, „Establishing a telerehabilitation program for patients with Duchenne muscular dystrophy in the COVID-19 pandemic“, *Wien. Klin. Wochenschr.*, sv. 133, izd. 7, str. 344–350, tra. 2021, doi: 10.1007/s00508-020-01786-8.

- [38] Alamy, „Abdominal Breathing. Breath Awareness Exercise. Vector Stock Vector Image & Art - Alamy“, 2020. <https://www.alamy.com/abdominal-breathing-breath-awareness-exercise-vector-image364212353.html> (pristupljeno 16. kolovoz 2023.).
- [39] „Muscular Dystrophy - Toddlers“, 2023. <https://www.physio.co.uk/what-we-treat/paediatric/conditions/toddlers/muscular-dystrophy.php> (pristupljeno 11. kolovoz 2023.).
- [40] N. B. Voet, E. L. van der Kooi, B. G. van Engelen, i A. C. Geurts, „Strength training and aerobic exercise training for muscle disease“, *Cochrane Database Syst. Rev.*, sv. 12, izd. 12, str. CD003907, pros. 2019, doi: 10.1002/14651858.CD003907.pub5.
- [41] N. Bulut, A. Karaduman, İ. Alemdaroğlu-Gürbüz, Ö. Yılmaz, H. Topaloğlu, i L. Özçakar, „The effect of aerobic training on motor function and muscle architecture in children with Duchenne muscular dystrophy: A randomized controlled study“, *Clin. Rehabil.*, sv. 36, izd. 8, str. 1062–1071, kol. 2022, doi: 10.1177/02692155221095491.
- [42] D. J. Lott *i ostali*, „Safety, feasibility, and efficacy of strengthening exercise in Duchenne muscular dystrophy“, *Muscle Nerve*, sv. 63, izd. 3, str. 320–326, ožu. 2021, doi: 10.1002/mus.27137.
- [43] Mayopathy, „Mayopathy(Institute of Muscular Dystrophy & Research Center): hydrotherapy in mayopathy“, *Mayopathy(Institute of Muscular Dystrophy & Research Center)*, 04. listopad 2012. <https://mayopathy-researchcenter.blogspot.com/2012/10/hydrotherapy-in-mayopathy.html> (pristupljeno 11. kolovoz 2023.).
- [44] A. A. R. D. Lima i L. Cordeiro, „Fisioterapia aquática em indivíduos com distrofia muscular: uma revisão sistemática do tipo escopo“, *Fisioter. E Pesqui.*, sv. 27, izd. 1, str. 100–111, sij. 2020, doi: 10.1590/1809-2950/18031327012020.
- [45] V. M. Suslov *i ostali*, „Efficacy and safety of hydrokinesitherapy in patients with dystrophinopathy“, *Front. Neurol.*, sv. 14, 2023, [Na internetu]. Dostupno na: <https://www.frontiersin.org/articles/10.3389/fneur.2023.1230770> (pristupljeno: 09. kolovoz 2023.)
- [46] D. D. Kilmer, M. A. McCrory, N. C. Wright, S. G. Aitkens, i E. M. Bernauer, „The effect of a high resistance exercise program in slowly progressive neuromuscular disease“, *Arch. Phys. Med. Rehabil.*, sv. 75, izd. 5, str. 560–563, svi. 1994.
- [47] S. Igbene, „DMD Patients’ Muscles Improved by Electrical Muscle Stimulation: Study“, 27. lipanj 2022. <https://muscular dystrophy news.com/news/specific-electrical-muscle-stimulation-mimics-resistance-training-benefit-dmd/> (pristupljeno 17. kolovoz 2023.).

- [48] H. Radinmehr i S. Rahbar, „Is Electrical Stimulation Useful for Patients with Duchenne Muscular Dystrophy? A Mini-review“, *J. Mod. Rehabil.*, tra. 2023, doi: 10.18502/jmr.v17i2.12409.
- [49] M. R. Baeza-Barragán, M. T. Labajos Manzanares, C. Ruiz Vergara, M. J. Casuso-Holgado, i R. Martín-Valero, „The Use of Virtual Reality Technologies in the Treatment of Duchenne Muscular Dystrophy: Systematic Review“, *JMIR MHealth UHealth*, sv. 8, izd. 12, str. e21576, pros. 2020, doi: 10.2196/21576.
- [50] A. E. A. A. Sherief, H. G. A. ElAziz, i M. S. Ali, „Efficacy of two intervention approaches on functional walking capacity and balance in children with Duchene muscular dystrophy“, *J. Musculoskelet. Neuronal Interact.*, sv. 21, izd. 3, str. 343–350, 2021.
- [51] T. Asai, I. Ojima, S. Minami, Y. Takeshima, i M. Matsuo, „Gait Training for Becker’s Muscular Dystrophy Using Robot Suit Hybrid Assistive Limb“, 2014. [Na internetu]. Dostupno na: <https://www.semanticscholar.org/paper/Gait-Training-for-Becker's-Muscular-Dystrophy-Using-Asai-Ojima/3d41b771ef8ab3602ebd3e2beea5edb7dcfe2ab4> (pristupljeno: 11. kolovoz 2023.)
- [52] V. Matijević, M. Kraljević, B. Barbarić, i P. Matijević, „The Croatian Experience in Multidisciplinary Treating of Children with Muscular Dystrophy“, sv. 2, 2017, [Na internetu]. Dostupno na: <https://www.anncaserep.com/open-access/the-croatian-experience-in-multidisciplinary-treating-of-children-with-muscular-dystrophy-4378.pdf> (pristupljeno: 11. kolovoz 2023.)
- [53] A. O. Frank i L. H. De Souza, „Clinical features of children and adults with a muscular dystrophy using powered indoor/outdoor wheelchairs: disease features, comorbidities and complications of disability“, *Disabil. Rehabil.*, sv. 40, izd. 9, str. 1007–1013, svi. 2018, doi: 10.1080/09638288.2017.1292322.
- [54] H. Black, „Update: Orthotic care and physical therapy for DMD - LERpediatrics.com“, 05. travanj 2018. <https://lerpediatrics.com/pediatric-feature/update-orthotic-care-and-physical-therapy-for-dmd/> (pristupljeno 11. kolovoz 2023.).
- [55] A. E. H. Emery, Ur., *The muscular dystrophies*. Oxford ; New York: Oxford University Press, 2001.
- [56] S. Taylor i J. Peter, „Becker Muscular Dystrophy: Diagnosis and Lifelong Management“, *Consultant360*, sv. 12, izd. 9, ruj. 2013, [Na internetu]. Dostupno na: <https://www.consultant360.com/articles/becker-muscular-dystrophy-diagnosis-and-lifelong-management> (pristupljeno: 16. kolovoz 2023.)

- [57] G. P. Comi *i ostali*, „Characterization of patients with Becker muscular dystrophy by histology, magnetic resonance imaging, function, and strength assessments“, *Muscle Nerve*, sv. 65, izd. 3, str. 326–333, ožu. 2022, doi: 10.1002/mus.27475.
- [58] A. Magot *i ostali*, „Diagnosis and management of Becker muscular dystrophy: the French guidelines“, *J. Neurol.*, srp. 2023, doi: 10.1007/s00415-023-11837-5.
- [59] P. Hafner *i ostali*, „Implementation of Motor Function Measure score percentile curves - Predicting motor function loss in Duchenne muscular dystrophy“, *Eur. J. Paediatr. Neurol.*, sv. 36, str. 78–83, sij. 2022, doi: 10.1016/j.ejpn.2021.11.004.
- [60] C. Angelini, R. Marozzo, i V. Pegoraro, „Current and emerging therapies in Becker muscular dystrophy (BMD)“, *Acta Myol. Myopathies Cardiomyopathies Off. J. Mediterr. Soc. Myol.*, sv. 38, izd. 3, str. 172–179, ruj. 2019.
- [61] M. E. Lombardo *i ostali*, „Management of motor rehabilitation in individuals with muscular dystrophies. 1st Consensus Conference report from UILDM - Italian Muscular Dystrophy Association (Rome, January 25-26, 2019)“, *Acta Myol.*, sv. 40, izd. 2, str. 72–87, lip. 2021, doi: 10.36185/2532-1900-046.
- [62] V. M. Suslov, L. N. Liberman, G. A. Suslova, E. I. Adulas, D. I. Rudenko, i V. V. Kiriyanova, „[The efficacy and safety of kinesytherapy in Becker muscular dystrophy]“, *Vopr. Kurortol. Fizioter. Lech. Fiz. Kult.*, sv. 100, izd. 3, str. 14–20, 2023, doi: 10.17116/kurort202310003114.
- [63] M. L. Sveen, T. D. Jeppesen, S. Hauerslev, L. Køber, T. O. Krag, i J. Vissing, „Endurance training improves fitness and strength in patients with Becker muscular dystrophy“, *Brain*, sv. 131, izd. 11, str. 2824–2831, stu. 2008, doi: 10.1093/brain/awn189.

Popis slika

Slika 2.1. Ullrichova kongenitalna mišićna distrofija, Izvor: [8].....	4
Slika 2.2. Miopatski izraz lica, Izvor: [10].....	5
Slika 2.3. Emery-Dreifussova mišićna distrofija, Izvor: [14]	6
Slika 2.4. Fascioskapulohumeralna mišićna distrofija, Izvor: [17].....	7
Slika 2.5. Pojasna mišićna distrofija, Izvor: [20]	8
Slika 2.6. Ptoza, Izvor: [23].....	9
Slika 3.1. Skica oboljelog od Duchenneove mišićne distrofije, Izvor: [26].....	10
Slika 3.2. Prikaz progresije Duchenneove mišićne distrofije, Izvor: [29]	11
Slika 3.3. Gowersov manevar, Izvor: [31]	12
Slika 3.4. North Star Ambulatory Assessment, Izvor: [32].....	18
Slika 3.5. Prikaz pozicioniranja ruku tijekom disanja, Izvor: [38].....	21
Slika 3.6. Interaktivne vježbe s loptom za djecu, Izvor: [39].....	25
Slika 3.7. Hidroterapija, Izvor: [42]	26
Slika 3.8. Hodanje na traci za trčanje uz asistenciju robota, Izvor: [49].....	29
Slika 3.9. Prikaz korištenja električnih kolica, Izvor: [52].....	30
Slika 3.10. Beckerova mišićna distrofija, Izvor: [54].....	32

Popis tablica

Tablica 3.1. Tijek Duchenneove mišićne distrofije po fazama	15
Tablica 3.2 Brooke skala za procjenu gornjih ekstremiteta	19

KLON
ALISEBAINO

Sveučilište
Sjever



SVEUČILIŠTE
SJEVER

IZJAVA O AUTORSTVU

Završni/diplomski rad isključivo je autorsko djelo studenta koji je isti izradio te student odgovara za istinitost, izvornost i ispravnost teksta rada. U radu se ne smiju koristiti dijelovi tuđih radova (knjiga, članaka, doktorskih disertacija, magistarskih radova, izvora s interneta, i drugih izvora) bez navođenja izvora i autora navedenih radova. Svi dijelovi tuđih radova moraju biti pravilno navedeni i citirani. Dijelovi tuđih radova koji nisu pravilno citirani, smatraju se plagijatom, odnosno nezakonitim prisvajanjem tuđeg znanstvenog ili stručnoga rada. Sukladno navedenom studenti su dužni potpisati izjavu o autorstvu rada.

Ja, SARA JANKOVIĆ (ime i prezime) pod punom moralnom, materijalnom i kaznenom odgovornošću, izjavljujem da sam isključivi autor/ica završnog rada pod naslovom FIZIOTERAPIJA KOD DJECE S MIŠIĆUJOM DISTROFIJOM te da u navedenom radu nisu na nedozvoljeni način (bez pravilnog citiranja) korišteni dijelovi tuđih radova.

Student/ica:
(upisati ime i prezime)

Janković
(vlastoručni potpis)

Sukladno čl. 83. Zakonu o znanstvenoj djelatnosti i visokom obrazovanju završne/diplomske radove sveučilišta su dužna trajno objaviti na javnoj internetskoj bazi sveučilišne knjižnice u sastavu sveučilišta te kopirati u javnu internetsku bazu završnih/diplomskih radova Nacionalne i sveučilišne knjižnice. Završni radovi istovrsnih umjetničkih studija koji se realiziraju kroz umjetnička ostvarenja objavljuju se na odgovarajući način.

Sukladno čl. 111. Zakona o autorskom pravu i srodnim pravima student se ne može protiviti da se njegov završni rad stvoren na bilo kojem studiju na visokom učilištu učini dostupnim javnosti na odgovarajućoj javnoj mrežnoj bazi sveučilišne knjižnice, knjižnice sastavnice sveučilišta, knjižnice veleučilišta ili visoke škole i/ili na javnoj mrežnoj bazi završnih radova Nacionalne i sveučilišne knjižnice, sukladno zakonu kojim se uređuje znanstvena i umjetnička djelatnost i visoko obrazovanje.