

# Fizioterapijski pristup kod odstupanja u lokomotornom sustavu u pedijatriji

---

Kostelac, Leonarda Nia

Undergraduate thesis / Završni rad

2023

Degree Grantor / Ustanova koja je dodijelila akademski / stručni stupanj: **University North / Sveučilište Sjever**

Permanent link / Trajna poveznica: <https://um.nsk.hr/um:nbn:hr:122:236062>

Rights / Prava: [In copyright](#) / [Zaštićeno autorskim pravom.](#)

Download date / Datum preuzimanja: **2024-11-19**



Repository / Repozitorij:

[University North Digital Repository](#)





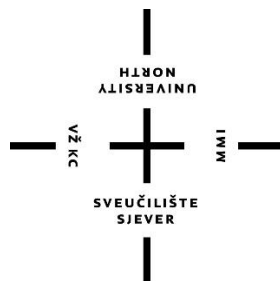
**Sveučilište  
Sjever**

**Završni rad br. 242/FIZ/2023**

**Fizioterapijski pristup kod odstupanja u lokomotornom  
sustavu u pedijatriji**

**Leonarda Nia Kostelac, 0336046565**

Varaždin, rujan 2023. godine



**Sveučilište  
Sjever**

**Završni rad br. 242/FIZ/2023**

# **Fizioterapijski pristup kod odstupanja u lokomotornom sustavu u pedijatriji**

**Leonarda Nia Kostelac, 0336046565**

**Mentor:**

doc.dr.sc. Helena Munivrana Škvorc, dr.med.spec.ped.

Varaždin, rujan 2023. godine

# Prijava završnog rada

## Definiranje teme završnog rada i povjerenstva

ODJEL Odjel za fizioterapiju

STUDIJ preddiplomski stručni studij Fizioterapija

PRISTUPNIK Leonarda Nia Kostelac

MATIČNI BROJ 0336046565

DATUM 17.07.2023.

KOLEGIJ Klinička medicina III

NASLOV RADA Fizioterapijski pristup kod odstupanja u lokomotornom sustavu u pedijatriji

NASLOV RADA NA ENGL. JEZIKU Physiotherapy approach to deviations in the locomotor system in pediatrics.

MENTOR prim.dr.sc. Helena Munivrana Škvorc

ZVANJE docent

ČLANOVI POVJERENSTVA

1. Vesna Hodić, pred., predsjednik
2. doc.dr.sc. Helena Munivrana Škvorc, mentor
3. doc.dr.sc. Ivana Živoder, član
4. Anica Kuzmić, pred., zamjenski član
- 5.

## Zadatak završnog rada

RADJ 242/FIZ/2023

OPIS

U ovom radu predstaviti će se problematika tortikolisa, pes equinovarus, razvojnih poremećaja zgloba kuka i mišićne distrofije. Tortikolis je poremećaj koji nastaje kao posljedica skraćenog mišića sternocleidomastoideusa. Glavni uzroci tortikolisa su položaj djeteta u majčinoj utrobi ili trauma tijekom porođaja. Uglavnom se liječi korektivnim vježbama, pravilnim pozicioniranjem glave, a u težim slučajevima se rješava pomoću operacijskih zahvata. Kod poremećaja pes equinovarus postoji više vrsta poremećaja. U fizioterapiji se koriste specifične manualne tehnike kao rješenja za ovaj problem zajedno sa sadrenim povojima koji ispravljaju stopalo. Razvojni poremećaj kuka ima četiri stadija; prolazna nestabilnost kuka, displazija, subluksacija i luksacija. Glavni uzrok ovome jesu nasljednost, položaj u majčinoj utrobi i način povijanja. Kako bi se dijagnosticirao određeni stadij, postoji par testova, a neki od njih jesu Allison – Galleazzijev znak i Ortolanijev test. Kod fizioterapijske intervencije koristi se široko povijanje, pasivne vježbe, Pavlikovi remenčići i ostale intervencije. Mišićne distrofije su grupa nasljednih, progresivnih poremećaja koji zahvaćaju mišiće i rezultiraju mišićnom slabošću. Postoji više različitih vrsta distrofija, a najbitniji cilj kod fizioterapijskog pristupa mišićnim distrofijama jest očuvanje fleksibilnosti mišića i smanjenje kontraktura u zglobovima. Fizioterapija kod ovih poremećaja je vrlo bitna kako bi se spriječila daljnje komplikacije i kako bi se problem što prije riješio.

ZADATAK URUČEN

POTPIS MENTORA

SVEUČILIŠTE  
SJEVER

## Sažetak

U ovom radu predstaviti će se problematika tortikolisa, *pes equinovarus*, razvojnih poremećaja zgloba kuka i mišićne distrofije. Tortikolis je poremećaj koji nastaje kao posljedica skraćenog mišića sternocleidomastoideusa. Glavni uzroci tortikolisa su položaj djeteta u majčinoj utrobi ili trauma tijekom porođaja. Uglavnom se liječi korektivnim vježbama, pravilnim pozicioniranjem glave, a u težim slučajevima se rješava pomoću operacijskih zahvata. Kod poremećaja *pes equinovarus* postoji više vrsta poremećaja. U fizioterapiji se koriste specifične manualne tehnike kao rješenje za ovaj problem zajedno sa sadrenim povojima koji ispravljaju stopalo. Razvojni poremećaj kuka ima četiri stadija; prolazna nestabilnost kuka, displazija, subluksacija i luksacija. Glavni uzrok ovome jesu nasljednost, položaj u majčinoj utrobi i način povijanja. Kako bi se dijagnosticirao određeni stadij, postoji par testova, a neki od njih jesu Allison – Galleazzijev znak i Ortolanijev test. Kod fizioterapijske intervencije koristi se široko povijanje, pasivne vježbe, Pavlikovi remenčići i ostale intervencije. Mišićne distrofije mogu biti nasljedne, progresivne, mogu zahvaćati skeletne mišiće i rezultat jest degeneracija mišićnih stanica. Postoji više različitih vrsta distrofija, a najbitniji cilj kod fizioterapijskog pristupa mišićnim distrofijama jest očuvanje fleksibilnosti mišića i smanjenje kontraktura u zglobovima. Fizioterapija kod ovih poremećaja je vrlo bitna kako bi se spriječile daljnje komplikacije i kako bi se problem što prije riješio.

**Ključne riječi:** tortikolis, poremećaj kuka, mišićne distrofije, *pes equinovarus*, pedijatrija

# Sadržaj

1. Uvod.....	1
2. Tortikolis.....	3
2.1. Etiologija.....	3
2.2. Epidemiologija.....	3
2.3. Patofiziologija.....	4
2.4. Procjena.....	5
2.5. Komplikacije.....	7
2.6. Fizioterapijski pristup kod tortikolisa.....	8
2.7. Poboljšanje rezultata zdravstvenog tima.....	10
3. Pes equinovarus.....	12
3.1. Fizioterapijski pristup kod pes equinovarusa.....	14
3.2. Ponseti metoda.....	15
4. Poremećaji zgloba kuka.....	17
4.1. Etiopatogeneza.....	18
4.2. Epidemiologija.....	19
4.3. Dijagnosticiranje.....	20
4.4. Liječenje.....	20
5. Mišićne distrofije.....	24
5.1. Simptomi.....	25
5.2. Uzroci mišićnih distrofija.....	26
5.3. Dijagnosticiranje mišićne distrofije.....	26
5.4. Liječenje.....	27
6. Zaključak.....	29
7. Literatura.....	30

# 1. Uvod

U ovom radu bit će riječ o fizioterapijskom pristupu kod odstupanja u lokomotornom sustavu u pedijatriji. Naime, u idealnom svijetu svako novorođeno dijete bilo bi rođeno zdravo, no to je, nažalost, daleko od realnosti. S obzirom na surovu realnost, ulogu u ranom otkrivanju bolesti novorođenčeta ima neonatolog koji, prilikom prvog pregleda, može ustanoviti odstupanja prema kojima bi se novorođeno dijete moglo smatrati zdravim djetetom. Postoje brojne pretpostavke i karakteristike prema kojima se dijete određuje kao zdravo, odnosno nezdravo. Sukladno s tim, da bi se dijete smatralo zdravim pretpostavlja se da je ono rođeno između 37-og i 42-og tjedna trudnoće. Odstupanje od tog vremenskog perioda u negativnom smislu značilo bi da je dijete rođeno prijevremeno, te bi u cilju poboljšanja kvalitete života prijevremeno rođenog djeteta fizioterapeut, kao jedan od članova tima, intervenirao na temelju subjektivnih i objektivnih elemenata prilikom procjene djeteta. Nakon porođaja, dijete se ocjenjuje Apgar ljestvicom, čija je ocjena za zdravo dijete u rasponu od 8 do 10. Lubanja, tjelesna masa i duljina mjerama opsega koje su normalne za dijete, bez malformacija, možemo smatrati zdravim djetetom. U svrhu smanjenja akutno bolesne djece i smrtnosti svako se dijete mora pregledati u vremenskom rasponu od 12 do 24 sata nakon poroda. Kao što je i prethodno spomenuto, neonatolog prilikom prvog pregleda djeteta može ustanoviti odstupanja od normativa zdravog novorođenog djeteta, na temelju kojih, ukoliko ima potrebe slijede danje intervencije. Neke od vrlo čestih oboljenja s kojima se djeca rađaju jesu tortikolis, *pes equinovarus*, poremećaji zgloba kuka ili mišićne distrofije. Čak se jedno u tisuću djece se rodi sa *pes equinovarusom*, a razlozi njegova nastanka nisu sasvim poznati. Mnogi liječnici smatraju da je ova bolest povezana sa položajem u maternici nakon porođaja, a može se otkriti u 16-om tjednu trudnoće vrlo točnim ultrazvučnim pregledima. S druge strane, tortikolis je oboljenje prirodnog ili stečenog nagnutog položaja glave, gdje je mišić sternokleidomasteidousa hipertoni. Na ljestvici učestalosti oboljenja kod djece, tortikolis zauzima čak treće mjesto nakon iščašenja kuka i deformacije stopala. Razvojni poremećaj zgloba kuka najčešća je urođena mana sustava za kretanje. Ono može varirati od jednostavne labavosti zgloba kuka do totalnog iščašenja glave bedrene kosti iz slabo razvijene čašice zgloba kuka.

Mišićne distrofije karakterizirane su slabošću koja napreduje, dakle, progresivne su i mišići koji odumiru, a koji su pritom vrlo bitni za pokretanje udova i izvođenje različitih pokreta. Umjesto mišićnog tkiva koje pritom slabi, pojavljuje se masno tkivo. Ovo oboljenje je genetsko i može se

prenositi s generacije na generaciju, a može se pojaviti i niotkuda radi mutacije određenog gena. Neki se oblici mogu pojaviti odmah pri rođenju, te se mogu uočiti kod novorođenčeta, dok se drugi oblici mogu pojaviti tek u starijoj životnoj dobi. Navedenim bolestima/poremećajima ovaj rad pristupit će na temelju fizioterapijskog pristupa koji bi u konačni trebao poboljšati kvalitetu života tako oboljelog djeteta.



## **2. Tortikolis**

### **2.1. Etiologija**

Tortikolis je klinički simptom i znak karakteriziran lateralnim tiltom glave i rotacijom brade na suprotnu stranu tilta. Etiologija kongenitalnog tortikolisa ostaje nepoznata, ali postoji par teorija. Najčešće spominjane jesu ishemija, trauma tijekom porođaja i intrauterini položaj, odnosno zdjelični položaj. Najčešći uzrok je rezultat intrauterine deformacije. Vro vjerojatno se pojavljuje u scenarijima gdje je ograničen prostor u maternici, kao što su prva trudnoća, smanjen volumen amnionske tekućine ili sindrom kompresije maternice. Drugi uzroci ovog oboljenja mogu biti pozicijska deformacija, vertebralne anomalije, Klipp-Feil sindrom ili pterygium colli.

Mišići vrata vrlo su kompleksan sistem. Shematski, postoje dvije razine mišića: dugi mišići vrata i paravertebralni mišići. Sternokleidomasteideus je mišić koji je najčešće pogođen, nalazi se na anteriornoj strani vrata gdje formira vidljivu i opipljivu masu. Njegova hvatišta hvataju se na prsnu kost (sternum furcula) i klavikulu (dvije trećine medijalno), okcipitalnu regiju (dvije trećine strane dekoltea) i mastoidnu apofizu. Vlakna idu u smjeru koso prema gore i prema van, a njegova uloga jest izvođenje kontralateralne rotacije i fleksije glave. Ta motorička aktivnost rezultira naginjanjem glave i vrata prema strani mišića koji je zahvaćen i rotacijom na suprotnu stranu. Stanje se uglavnom dijagnosticira tijekom neonatalnog perioda ili djetinjstva [1].

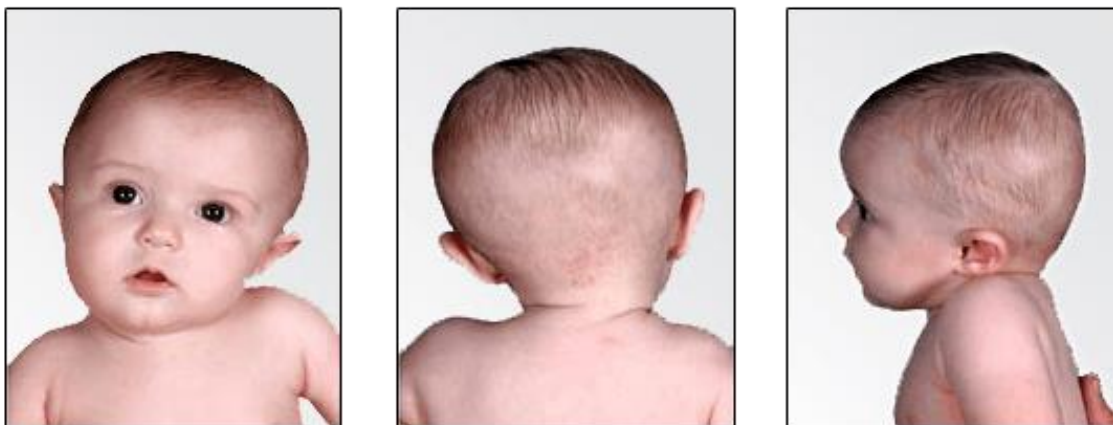Mnoga stanja mogu uzrokovati tortikolis. Kongenitalni mišićni tortikolis povezan je s kontrakturom mišića sternokleidomasteideusa i najčešća je etiologija tortikolisa kod novorođenčeta. Stanje kod većine novorođenčeta s kongenitalnim tortikolisom se poboljšava s različitim manualnim vratnim istezanjima. Kongenitalne anomalije okcipitalnih kondila i cervikalne kralježnice moraju biti isključene prije izvođenja istezanja kod djece [2].

### **2.2. Epidemiologija**

Svjetska stopa incidencije kongenitalnog tortikolisa varira između 0,3% i 1%, dok druge studije pokazuju omjer jednog novorođenčeta na njih 250 pritom dokazujući da je to treća kongenitalna ortopedska anomalija koja prevaguje prema muškom rodu i prvoj trudnoći.

Incidencija od 2% kongenitalnog tortikolisa jest za porođaje s traumom i 0,3% bez traume. Drugi podaci prijavljuju incidenciju od 53% kod djece čije su majke bile prvotkinje i gdje je bila visoka pojava od traumatskog poroda. Uglavnom se identificira kod novorođenčeta do 2 do 3 tjedna života i može se zadržati do prve godine života. Većinom je jednostrano, no vrlo rijetko može biti obostrano. Dijagnosticira se tako što se vidi masa koja je opipljiva, poznata kao sternomasteoidni tumor i pojavljuje se u 50% slučajeva [1].

Kategorizira se u tri skupine: posturalni, gdje je incidencija 20% i novorođenče preferira samo jednu stranu, bez napetosti mišića i ograničenja pasivnog opsega pokreta; mišićni sa 30% i osjeti se napetost sternokleidomasteidnog mišića i ograničenje pasivnog opsega pokreta, i zadnja skupina koja se naziva sternokleidomasteidna masa sa 50% gdje se može vidjeti zadebljanje mišića i ograničen pasivni opseg [2]. Na slici 2.2.1 prikazan je izgled tortikolisa kod novorođenčeta.



*Slika 2.2.1 Izgled tortikolisa*

### **2.3. Patofiziologija**

Kod ovog oboljenja, opipljiva masa u sternokleidomasteideusu uglavnom je sastavljena od vlaknastog tkiva. Ta masa u većini slučajeva nestaje tijekom djetinjstva i zamjenjuje ju vlaknasti pojas. Biopsije mišića i MRI istraživanja mase otkrili su da postoji komponenta ozljede mišića, vjerojatno zbog kompresije i istezanja mišića. Venska kompresija vrata tijekom poroda također je

mogla pridonijeti smanjenoj opskrbi krvlju i kasnijem kompartmentalnom sindromu. Histološke studije pokazale su edem, degeneraciju mišićnih vlakana i fibrozu. Ovi rezultati potvrđuju prisutnost kompartment sindroma.

Evaluacija novorođenčeta trebala bi uključivati kliničku anamnezu, postojanje ili nepostojanje anamneze oligohidramnija, traumatskog porođaja ili prezentacije zdjelice, te temeljit fizički pregled s posebnom pozornošću na palpaciju sternokleidomastoidnog tkiva.

Nalazi isključuju smanjen opseg pokreta i bezbolnu oteklinu na bočnoj strani vrata; oni su vidljivi kod novorođenčadi u dobi od 2 do 3 tjedna. Ako je masa mala ili je izostala u neonatalnom razdoblju, kod dojenčadi se obično javlja s glavom nagnutom i savijenom u stranu lezije. Postoji dijagnostička potvrda u 50% slučajeva prije dva mjeseca gdje roditelji označavaju većinu slučajeva, a neki su u korelaciji s plagiocefalijom, ali mogu varirati ovisno o otkrivenom čvoru. Može rasti dva mjeseca sve dok ne dosegne približnu veličinu badema kada se počne povlačiti i može potpuno nestati do osmog mjeseca života.

Kod starije djece sternokleidomastoidni mišić izgleda zadebljan i zgusnut duž svoje duljine, što dovodi do ograničenja rotacije i bočne fleksije vrata. Zbog ovih rotacijskih promjena može doći do spljoštenja glave koja se naziva pozicijska plagiocefalija. Može korelirati s drugim mišićno-koštanim abnormalnostima kao što su pozicioni mišićno – koštani deformiteti uključujući metatarzus adductus, kalkaneovalgus stopala i razvojnu displaziju kuka, paralizu brahijalnog pleksusa.

Zbog jednostranog skraćanja mišića, dijete s kongenitalnim tortikolisom radije spava u potrbušnom položaju, sa zahvaćenom stranom prema dolje. Ovaj položaj uzrokuje asimetričan pritisak na lubanju i razvoj kosti lica. Taj stalni pritisak na glavu može dovesti do remodeliranja jagodičnih kostiju i rezultirati hemihipoplazijom ili plagiocefalijom lica. Ove promjene utječu na pravilan položaj dojenja, što otežava djetetu sisanje tijekom dojenja. Kroz djetetov motorički razvoj, jezik i ravnotežu u različitim položajima poput sjedenja i puzanja proizlaze kompenzacije iz različitih sustava s mogućim posljedicama na ortostatske položaje, poput skolioze [1].

## **2.4. Procjena**

Fizikalni pregled najlakši je i najučinkovitiji način dijagnoze. Metode koje su se pokazale najboljima za procjenu kongenitalnog tortikolisa uključuju procjenu pasivnog cervikalnog opsega pokreta pomoću artrodijalnog goniometra (može biti proveden od strane fizioterapeuta), kao i aktivnog opsega i globalnu procjenu. Neurološka procjena, kao i slušna procjena, temeljne su za isključivanje drugih diferencijalnih dijagnoza.

Ključno je procijeniti vidnu funkciju: položaj očiju, prisutnost crvenog refleksa i reakciju zjenice na svjetlo, kako bi se utvrdilo fiksira li i prati li objekte. Često može postojati slabost okulomotornih mišića (lateralni rectus ili superiorni oblique) jer je tortikolis rezultat kompenzacijskog mehanizma za poboljšanje vida. Prilikom fizikalnog pregleda, ako nema kontrakture mišića i amplitude zglobova su netaknute, tada ova sumnja zahtijeva upućivanje na oftalmologiju.

Opažena incidencija displazije kukova je otprilike 15% bolesnika s kongenitalnim tortikolisom; druge studije pokazuju da jedno od petoro dojenčadi ima udruženu displaziju kukova. Višestruki čimbenici rizika koreliraju s većom učestalošću displazije kuka: ženski spol, prvi porod, obiteljska anamneza displazije kuka, postojanje drugih deformacija kao što je kongenitalni tortikolis, porod carskim rezom i velik plod.

Ovo stanje može biti obostrano, a najčešće je jednostrano. Rana dijagnoza displazije kuka od iznimne je važnosti. To je asimptomatsko stanje u novorođenčadi u kojem se rano otkrivanje može učinkovito liječiti, poboljšavajući prognozu. Kasna dijagnoza može rezultirati posljedicama kao što su hromost, kronična bol, degenerativni artritis.

Klinički znakovi kongenitalnog tortikolisa:

- Fibroza ili skraćenje sternokleidomastoidnog mišića
- Bočni nagib glave u frontalnoj ravnini i kontralateralna rotacija u transverzalnoj ravnini sa izraženim ograničenjem aktivnog i pasivnog cervikalnog opsega pokreta
- Opipljiva masa ili tumor tijekom prva tri mjeseca života nakon čega slijedi ograničenje opsega pokreta i fiksirani posturalni ukočeni vrat koji je posljedica ograničenog ili fiksiranog mišića
- Modifikacija morfologije lubanje (povezana s prisutnošću plagiocefalije) spljoštavanjem parijeto-okcipitalne zone i/ili anteriorizacijom kontralateralne uške prema zahvaćenom sternokleidomastoidu

- Kompenzacijski položaji cervikalnog i torakalnog dijela, trupa, ekstremiteta, elevacija ramena ili nagib trupa na zahvaćenu stranu

Dijagnoza se obično postavlja klinički, s nekoliko slučajeva koji se dijagnosticiraju korištenjem komplementarnih dijagnostičkih testova. Uglavnom se postavlja prije dva mjeseca starosti u 50% slučajeva; roditelji identificiraju većinu slučajeva i korelirati s plagiocefalijom.

Najčešća slikovna metoda je ultrazvuk, osobito u neonatalnom razdoblju. Magnetska rezonanca može biti korisna za isključivanje uzroka koji nisu povezani s mišićima. Ultrazvuk je koristan u procjeni mase vrata/pseudotumora, kao i u dugoročnom praćenju i evaluaciji nakon tretmana. Otok je čvrst, pokretljiv pod kožom i mekan na dodir. Tumor je sklon nestanku između 4. i 8. mjeseca starosti djeteta.

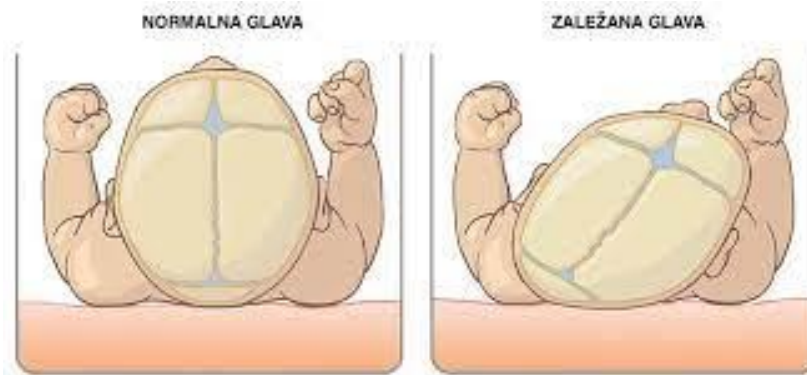Histopatološke studije rijetko su potrebne u slučajevima kada modaliteti snimanja nisu uvjerljivi u pogledu etiologije. U ranom tijeku stanja, aspiracijska citologija je opcija. Biopsijski ili kirurški uzorci imaju manje nalaza budući da su dobiveni u kasnijoj fazi bolesti. Preporučuju se redoviti pregledi kukova i ultrazvučni pregled u dobi od 4 do 6 tjedana ili obična radiografija kukova budući da najmanje 15% dojenčadi ima pridruženu displaziju kukova [4].

## **2.5. Komplikacije**

Trajne anatomske abnormalnosti mogu se pojaviti u scenarijima u kojima se liječenje odgađa ili nije dostupno. Može uzrokovati kozmetičke probleme uz funkcionalno oštećenje. Pozicijska plagiocefalija obično se povezuje s mišićnim tortikolisom i bitno je moći benigno stanje poput pozicione plagiocefalije od kraniosinostoze. Pažljivo ispitivanje šavova, kao i snimanje, bilo radiografija ili ultrazvuk, mogu biti potrebni kako bi se jedno od drugog razlikovalo. Za liječenje plagiocefalije, roditelje treba dalje savjetovati da rade česte promjene položaja koje će zaustaviti remodeliranje lubanje. Upućivanje na fizikalnu terapiju za poboljšanje kretnji od iznimne je važnosti.

Kraniofacijalna asimetrija dugotrajna je komplikacija ako se kontrahirani sternokleidomastoidni mišić ne otpusti. Na slici 2.5.2 prikazana je plagiocefalija, odnosno

zaležana glava kod djeteta s tortikolisom. Treba uložiti napore da se ispravi tortikolis kako bi se spriječilo napredovanje asimetrije lica [2].



*Slika 2.5.2 Plagiocefalija (zaležana glava)*

## **2.6. Fizioterapijski pristup kod tortikolisa**

Postoji nekoliko načina pristupa kongenitalnom tortikolisu. Profesionalci u raznim područjima, uključujući fizioterapiju i osteopatiju, preporučuju tehnike za liječenje tortikolisa u dojenčadi. Uz pravilno liječenje, 90% do 95% djece poboljša se prije prve godine života, a 97% pacijenata poboljša se ako liječenje započne prije prvih šest mjeseci.

Kod kongenitalnog tortikolisa, masa koja je opipljiva, odnosno sternokleidomastoidna masa, važan je pokazatelj da se s intervencijom započne do drugog mjeseca života jer utječe na normalan motorički razvoj djeteta. Glavni cilj je postići aktivnu i pasivnu pokretljivost vrata koja je primjerena za tu dob te spriječiti kontrakture i razviti simetriju lica, glave i vrata.

Početni tretman usmjeren je na pasivno istezanje raspona i pažljivo praćenje. Roditeljima se savjetuje da obavljaju pozicioniranje prema rasporedima kao što je tijekom hranjenja; to uključuje rotaciju brade prema zahvaćenom bočnom ramenu. Dojenčad se može staviti na trbuh kad je budna i pod nadzorom kako bi razvila motoričke sposobnosti u potrbušnom položaju. Manualna istezanja kao što su fleksija, ekstenzija, lateralna rotacija trebaju se izvoditi najmanje tri puta tjedno u nizu od 15 istezanja sa svakim istezanjem u trajanju od otprilike

jedne sekunde s pauzom od 10 sekundi između. Ako postoji fibrozni aspekt, tehnike istezanja najvažniji su tretman koji se najviše temelji na dokazima. Tehnike istezanja prikazane su na slici 2.6.3.

Iako postoji veliki broj studija protokola koje pokazuju učinkovitost fizikalne terapije, malo je prijavljenih podataka o učestalosti i vrstama vježbanja. U mnogim studijama, početna učestalost bila je 2 puta tjedno u prvom mjesecu, napredujući do jednom tjedno; neki autori navode 3 puta tjedno u početku. Trajanje fizioterapijskog tretmana kongenitalnog tortikolisa ovisi o datumu početka rehabilitacije, a istraživanja su pokazala da što prije započne, brže se uspostavlja normalna cervikalna biomehanika i postižu se bolji rezultati. Objavljene studije uglavnom imaju temelj u tehnikama istezanja/miotenzije i drugim vježbama za motorički razvoj.

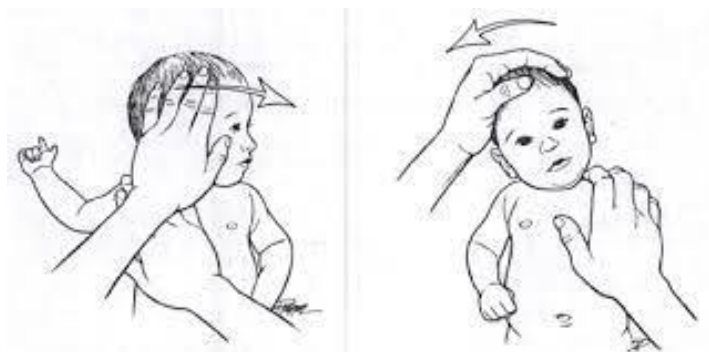
Ovratnik je tubularna ortoza za tortikolis i koristi se za podupiranje oštećene strane vrata u neutralnom položaju. Preporuča se djeci starijoj od četiri mjeseca, a dijete ga može koristiti kad je budno tijekom dana [1].

Fizikalna terapija nije uvijek učinkovita u liječenju, a mogu se koristiti i drugi resursi kao što je dodatna uporaba injekcije botulinum toksina u drugim sternokleidomastoidnim mišićima u regiji. U ostalim težim slučajevima operacija je krajnja mjera, ali u svim fazama fizikalna terapija ima svoje mjesto u praćenju.

Kirurške indikacije uključuju slučajeve u kojima nema poboljšanja nakon šest mjeseci manualnog istezanja ako postoje defekti za više od 15 stupnjeva u pasivnoj rotaciji i lateralnoj fleksiji, prisutnost čvrste mišićne trake ili tumor u sternokleidomastoidu. Postupak uključuje produljenje unipolarnog/bipolarnog sternokleidomastoidnog mišića.

Fizioterapeuti mogu osigurati i dokumentirati dodatne intervencije, nakon procjene njihove prikladnosti za liječenje kongenitalnog mišićnog tortikolisa ili posturalne asimetrije, kao dodatak intervenciji prvog izbora kada intervencija prvog izbora nije adekvatno poboljšala opseg ili posturalno poboljšanje i/ili kada je pristup uslugama ograničen ili ako dojenče nije u stanju tolerirati intenzitet intervencije prvog izbora i ako fizioterapeut ima odgovarajuću obuku za provođenje intervencije.

Fizioterapeuti koji liječe dojenčad s kongenitalnim mišićnim tortikolisom ili posturalnom asimetrijom trebali bi započeti konzultacije s liječnikom dojenčadi i stručnjacima o drugim intervencijama kad dojenče ne napreduje prema očekivanjima. Ova stanja mogu se uključivati kad se asimetrije glave, vrata i trupa ne počnu rješavati nakon 4 - 6 tjedana sveobuhvatne intervencije ili nakon 6 mjeseci intervencije s platoon u rješavanju. Usluge fizikalne terapije se trebaju prekinuti kad dojenče ispuni ovih 5 kriterija: opseg pokreta unutar 5 stupnjeva od nezahvaćene strane, simetrični obrasci aktivnog kretanja, motorički razvoj primjeren dobi, nestanak vidljivog nagiba glave i dok roditelji razumiju što treba pratiti kako dijete raste [2].

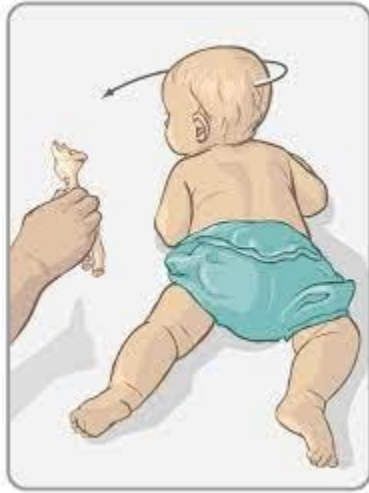

*Slika 2.6.3 Vježbe istezanja za tortikolis*

## **2.7. Poboljšanje rezultata zdravstvenog tima**

Najbolje bi bilo za kongenitalni tortikolis da ga liječi međuprofesionalni tim kako bi se izbjegao visok posturalni morbiditet. Većinu pacijenata prvi identificira roditelj koji dovede dojenče ili dijete liječniku primarne zdravstvene zaštite. Neophodno je identificirati kongenitalni tortikolis što je ranije moguće kako bi se ishod poboljšao. Rana dijagnoza rezultira pravom neinvazivnom korekcijom kojom se sprječavaju dugotrajne komplikacije unakazivanja. Roditelji bi trebali dobiti edukaciju o stanju, njihovom sudjelovanju u njegovom liječenju i prognozi stanja. Roditelji kao skrbnici djeteta također mogu sudjelovati u vježbama tako što će kod kuće poticati dijete da okreće glavu za igračkama kao što je prikazano na slici 2.7.4. Pružatelji zdravstvenih usluga trebaju biti svjesni veze između kongenitalnog tortikolis, njegovog utjecaja na djetetov grubi motorički razvoj i činjenice da većina djece riješi sve motoričke zastoje povezane s tim stanjem za 3 do 5 godina. Uz odgovarajuću terapiju koju provodi suradnički medicinski tim, većina djece ima dobar ishod [1].





*Slika 2.7.4 Igra kroz vježbu*

### 3. Pes equinovarus

*Pes equinovarus* ili pod drugim nazivom „clubfoot“ javlja se kod jednog od 1000 živorođene djece i jedna je od najčešće urođenih mana koje zahvaćaju mišićno-koštani sustav. Otprilike 80% *pes equinovarus* javlja se kao izolirani urođeni defekt i smatra se idiopatskim. Idiopatski *pes equinovarus* je kongenitalna deformacija stopala i potkoljenice definirana kao fiksacija stopala u plantarnoj fleksiji, adukciji, supinaciji i varusu. Kako *pes equinovarus* izgleda kao deformacija, prikazano je na slici 3.1. Deformacija ne utječe samo na položaj stopala, što se obično ispituje radiografijom, CT-om, mikro-CT-om ili ultrazvukom, već logično utječe na cjelokupnu biomehaniku hoda. Pretpostavlja se da *pes equinovarus* pripada skupini fibroproliferativnih poremećaja čije podrijetlo i multihijerarhijski učinak ostaju nepoznati. Pretpostavlja se da bi mogli biti uključeni fibroblasti i faktori rasta. Određivanje općih bioloških i biomehaničkih parametara za različite regije *pes equinovarus* potencijalno može pomoći u razumijevanju mehanizama koji sudjeluju u ovoj ozbiljnoj anomaliji i tako pridonijeti razvoju učinkovitijeg terapijskog pristupa [3].

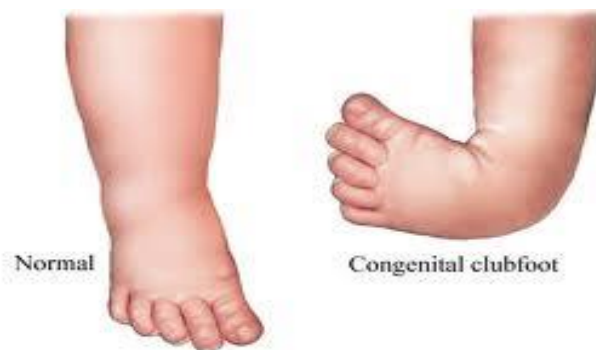Dok postaje sve jasnije da je podrijetlo ove mane višestruko, genetski čimbenici jasno igraju ulogu kao što sugerira 33% podudarnosti jednojajčanih blizanaca i činjenica da je gotovo 25% svih slučajeva obiteljsko. Prepoznavanje *pes equinovarus* u trenutku rođenja je u većini slučajeva jednostavno zbog njegovog karakterističnog izgleda i otpornosti na korekciju pasivnim pokretima. Kad se ovo stanje ne liječi, djeca s *pes equinovarusom* hodaju na bočnim stranama stopala umjesto na tabanima, što dovodi do abnormalnog stvaranja kalusa, artritisa, mogućih infekcija i značajnih ograničenja u pokretljivosti i mogućnostima zapošljavanja [4].

Budući da je etiologija *pes equinovarus* i dalje nejasna, provela su se mnoga istraživanja. Ona su ključna jer identifikacija točne etiologije na kraju može biti od pomoći u određivanju prognoze i odabiru odgovarajućih metoda liječenja kod pojedinog bolesnika. Iako točan genetski mehanizam *pes equinovarus* još nije utvrđen, većina dokaza ukazuje na poligensku uzročnost gdje su odgovorni višestruki geni i okolišni čimbenici. U tijeku su istraživanja za identificiranje odgovornih gena. Gen PITX1, koji kodira faktor transkripcije koji je izražen gotovo isključivo u stražnjim udovima, prvi je gen upleten u *pes equinovarus*. Tek treba vidjeti koliki postotak slučajeva idiopatskog *pes equinovarus* ova mutacija gena može objasniti.

Buduće studije povezanosti na cijelom genomu pružit će najbolji pristup za identifikaciju drugih gena osjetljivosti na *pes equinovarus* [5].

Unatoč učestalosti *pes equinovarus*, još uvijek postoje kontroverze oko optimalnih strategija liječenja. Trend tijekom posljednjeg desetljeća bio je odmak od opsežnih operacija otpuštanja mekog tkiva za definitivno liječenje ove urođene mane prema manje invazivnim strategijama usmjerenim više na manipulaciju i gips. Najpopularnije manje invazivne strategije uključuju Ponseti metodu i francusku fizioterapijsku metodu. Postoje i uspješni dugoročni i kratkoročni podaci objavljeni o Ponseti metodi koji pokazuju njenu učinkovitost u postizanju i održavanju korekcije dugoročno bez potrebe za opsežnim zahvatom u velikoj većini slučajeva. Ponseti metoda sastoji se od serijske manipulacije i gipsa, tenotomije Ahilove tetive i abdukcijske steze stopala. Također je zabilježen uspjeh s francuskom metodom koja zahtijeva svakodnevne manipulacije, snimanje i fizikalnu terapiju iako se čini da veći postotak pacijenata sa *pes equinovarusom* koji se liječe na ovaj način zahtijeva naknadne operacije oslobađanja stražnjeg gležnja. Nedavna izvješća kombiniraju serijski gips, tenotomiju Ahilove tetive i abdukcijску stezu stopala Ponseti metode s upotrebom fizikalne terapije kako bi se poboljšala i dugoročno održala dorzalna fleksija gležnja. Ovo je područje koje zaslužuje daljnje proučavanje.

Razumijevanje genetske etiologije *pes equinovarus* i istraživanje učinkovitosti strategija liječenja nisu odvojena područja istraživanja i međusobno se nadopunjuju. Identificiranje uzroka ove urođene mane može biti od pomoći za prognozu, rizik od komorbiditeta i odgovor na liječenje. Personalizirani tretman temeljen na etiologiji može omogućiti smanjeno nošenje aparatića ako je rizik od recidiva u korelaciji s određenim genetskim profilom [5].



Slika 3.1 Izgled *pes equinovarus*

### 3.1. Fizioterapijski pristup kod pes equinovarususa

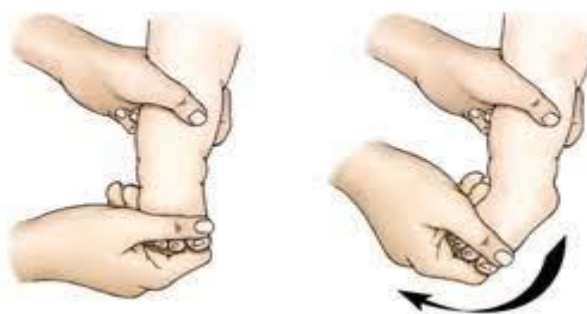Trenutno su dvije glavne metode koje se koriste za liječenje *pes equinovarususa*: fizioterapija i kontinuirano kretanje bez imobilizacije i Ponseti metoda, opisana prije više od 50 godina. Bitni principi originalne Ponseti metode (serijska manipulacija, specifična tehnika nanošenja gipsa i moguća perkutana Ahilova tenotomija) nedavno su sažete drugdje. Liječenje počinje što je prije moguće nakon upućivanja, po mogućnosti ubrzo nakon rođenja i sastoji se od nježne manipulacije nogom i serijalom primjena gipsa iznad koljena kako je opisano kod Ponsetija. U svih bolesnika cavus se ispravlja prvo supinacijom prednjeg dijela stopala i dorzalnom fleksijom prve metatarzalne kosti. Nemogućnost supinacije prednjeg dijela stopala je prvi korak koji u konačnici dovodi do nepotpune korekcije *pes equinovarususa*. Ako se rezidualni *equinus* uoči nakon abdukcije stopala i varusni deformitet pete je ispravljen, provodi se jednostavna perkutana tenotomija u operacijskoj dvorani s pacijentom pod kratkom općom anestezijom koja omogućuje optimalnu analgeziju za dojenče. Lokalna anestezija koristi se samo u slučajevima kad je opća anestezija kontraindicirana iz različitih medicinskih razloga. Nakon tenotomije stavlja se dodatni gips kako bi se spriječio povratak deformiteta [3].

Tri tjedna kasnije, primjenjuje se ortoza kako bi se spriječio povratak deformiteta. Ortoza se nosi cijelo vrijeme (23 - 24 sata na dan) prva tri mjeseca bez prestanka i 14 do 16 sati sljedeće tri godine tijekom noći i dnevnog spavanja. Kako bi se spriječila kontraktura *equinusa*, bilo bi dobro provesti Ponseti metodu gdje roditelji vježbaju s djetetom. Oni bi trebali biti upućeni o tome i dobiti materijal o tome kako učinkovito izvesti vježbe opsega pokreta za gležanj kada je izvan ortoze [4].

Ove vježbe poboljšavaju sposobnost da se učinkovito održava kretanje gležnja koje je postignuto tenotomijom. Primjeri vježbi koje se mogu provoditi prikazani su na slici 3.1.2. Ortoza se skida u dobi od 3 do 6 godina. Vježbe se nastavljaju dok se ne dostigne koštana zrelost. Ako konzervativan tretman ne pomogne i dogodi se ponovan recidiv, nastavlja se kirurško liječenje. U bolesnika s recidivom starijih od 3 godine, radije se koristi kirurški pristup [6].

Uočava se značajna razlika između evaluacije kratkoročnog i dugoročnog rezultata Ponseti metode u liječenju idiopatskog *pes equinovarususa*. Bolnica koja je provela istraživanje za broj recidiva tijekom zadnje tri godine od ukupnih osam godina liječenja, zaključila je da indiciranih

za kirurške intervencije bio je izrazito manji kao u usporedbi s pacijentima kod kojih je liječenje počelo prije 8 - 10 godina. Konzervativno liječenje teško izlječivih recidiva gipsom kod pacijenata starijih od tri godine pokazalo se vrlo teško zbog sazrijevanja i smanjenja popustljivosti fibroznog tkiva. Unatoč saznanju o nekim rijetkim komplikacijama treba uzeti Ahilovu tenotomiju kao konzervativniju metodu od pokušaja da se agresivno liječi gipsom. Kompleksnost ove urođene mane zahtijeva ne samo točno poznavanje konzervativnog pristupa, ali i skup različitih kirurških intervencija [5].



*Slika 3.1.2 Vježbe za pes equinovarus*

### **3.2. Ponseti metoda**

Ponseti je 1963. godine razvio konzervativnu metodu, nazvanu Ponseti metoda gdje se koriste manipulacija, gips, Ahilova tenotomija i utezanje, a potrebno je oko četiri do pet tjedana da se postigne potpuna korekcija sve četiri komponente deformiteta. U ovoj se metodi Ahilova tenotomija koristi za opuštanje deformiteta *equinusa* i stezanje za održavanje ispravljenog *pes equinovarus* te pomaže u postizanju plantigradnog, funkcionalnog stopala bez boli. Iako su se ortopedski kirurzi složili da početno liječenje *pes equinovarus* treba biti konzervativna metoda za uspješno ispravljanje istog, recidivi i djelomična korekcija još uvijek se ne mogu izbjeći. Pet studija koristilo je tehnike Kite metode za usporedbu s Ponseti metodom u korekciji *pes equinovarus*. Ove studije pokazale su da je Ponseti metoda postigla početnu korekciju u kraćem vremenu i koristila manje gipsa od Kite metode. Postotak stope uspješnosti korekcije

metode Ponseti iznosio je 96%, gdje je vrijeme praćenja bilo 36,2 mjeseca, a stopa uspjeha pune korekcije metode Kite bila je 74,3% u vremenu od prosječno 35,1 mjesec [5].

Proteze za abdukciju stopala protokola Ponseti metode neophodne su za održavanje ispravljenog *pes equinovarus* i izbjegavanje recidiva. Znanstvenici su primijetili varijacije u rasporedu protokola za stezanje i on se kreće od 2 - 6 mjeseci za cijeli dan ili 23 sata, a zatim slijedi 2 - 5 godina u noćnom vremenu.

Nekoliko je studija pokazalo da je Ponseti metoda uspješna konzervativna metoda za ispravljanje deformiteta *pes equinovarus*. Maksimalna stopa recidiva bila je 27,1%, a najniža stopa recidiva od samo dva recidiva sveukupno. Jedna studija navodi da je najveća stopa recidiva 27,1% na kraju razdoblja praćenja u prosjeku 5 - 72 mjeseca. Ukupno 76 bolesnika podvrgnuto je kirurškim zahvatima tenotomije u toj studiji.

Općenito, pregled studija otkrio je da Ponseti metoda zahtijeva manje gipsa, kraće trajanje za postizanje korekcije, manju stopu recidiva od drugih metoda. S druge strane, malo je studija opisalo samo obrazac recidiva i uzroke recidiva. Još uvijek nedostaju informacije o uzrocima recidiva ili recidiva *pes equinovarus* [6].

## 4. Poremećaji zgloba kuka

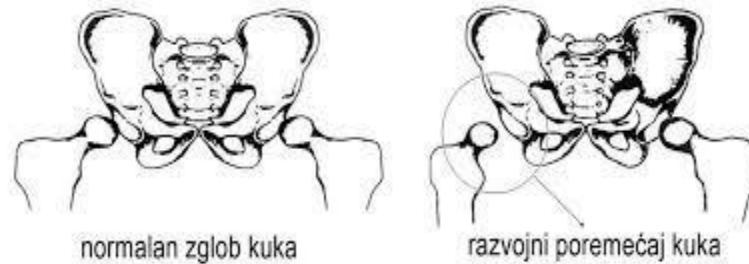
Razvojna displazija kuka je stanje u kojem se kuglasti zglob ne formira pravilno kod dojenčadi i male djece. Ponekad se naziva kongenitalna dislokacija kuka ili displazija kuka. Zglob kuka pričvršćuje bedrenu kost, femur, na zdjelicu. Vrh bedrene kosti (glava bedrene kosti) je zaobljen poput lopte i nalazi se unutar čašice. Kod razvojne displazije, čašica je preplitka i glava bedrene kosti nije čvrsto pričvršćena na mjestu pa je zglob kuka labav. U težim slučajevima bedrena kost može izaći iz ležišta, odnosno može doći do iščašenja kao što je prikazano na slici 4.1. Ovi se poremećaji mogu očitovati samo blagom mlitavošću čahure zgloba kuka ili mogu dovesti do ranog osteoartritisa, sekundarnog oštećenja femura i problema s kretanjem. Komplikacije su tipične, osobito u starijoj životnoj dobi, ali nisu iznimka ni u mladosti kod gorih slučajeva. U kliničkoj praksi ova dijagnoza kod djece tijekom njihovih pojedinačnih faza rasta ima tendenciju ispoljavanja poboljšanja do blažeg, čak i fiziološko stanje ili do teže patologije [8].

Iako se izolirana displazija kuka može dijagnosticirati kod zdravih osoba, postoje slučajevi gdje opsežne genetske mutacije uzrokuju teratološku ili sindromsku displaziju koja se javlja prenatalno. U sindromskim tipovima, displazija može biti dio mnogih ili samo jedina manifestacija skeletne displazije ili može biti prisutna u kombinaciji s drugim malformacijama kao što su pes equinovarus i abnormalnosti acetabular labruma.

Sindromska displazija također je povezana s različitim patologijama kao što je sindrom Down, bubrežne ili kardiovaskularne abnormalnosti. Nesindromska displazija dijagnosticira se kao izolirano stanje i njena je genetska komponenta na meti znanstvenika. Studije provedene na obitelji s više osoba s dijagnozom displazije, identificirale su različite lokuse kromosoma koji su povezani s pojavom ovog poremećaja. To su uglavnom varijante gena čiji su proizvodi strukturni čimbenici vezivnog tkiva, geni uključeni u osteo- i hondrogenezu, geni povezani sa stvaranjem zglobnih struktura i geni i za kemokinske receptore [7].

Može zahvatiti jedan ili oba kuka, ali je češći u lijevom kuku. Također je vrlo čest kod djevojčica, prvorodne djece, obitelji u kojima je u djetinjstvu bilo problema s kukovima (roditelji, braća, sestre) i kod dojenčadi rođenih u stražnjem položaju nakon 28 tjedana trudnoće.

Bez ranog liječenja, razvojna displazija kuka može dovesti do problema s kretanjem, na primjer šepanje, bol, osteoartritis kuka i leđa. Uz ranu dijagnozu i liječenje, manja je vjerojatnost da će djeca trebati operaciju i veća je vjerojatnost da će se normalno razvijati [8].



*Slika 4.1 Izgled razvojnoj poremećaja kuka*

#### **4.1. Etiopatogeneza**

Unatoč dugoj povijesti ovog poremećaja i brojnim stručnjacima uključenim u ovu temu, postoji još uvijek premalo znanja o točnoj etiopatogenezi displazije kuka. To je uglavnom zbog genetike, mehanički i okolišni čimbenici rizika koji definiraju multifaktorijalnu etiopatogenezu. Zglob kuka počinje se fiziološki razvijati iz mezenhimskih stanica već u petom ili šestom gestacijskom tjednu. Do jedanaestog tjedna glava femura je potpuno formirana, a u nadolazećim tjednima prolazi kroz brži rast od acetabularne hrskavice, uzrokujući oko 50% bedrene hrskavice koja će biti prisutna u trenutku rođenja. U postnatalnom razdoblju, hrskavica se počinje razvijati puno brže. Ako je nakon rođenja prisutna mlitavost glave bedrene kosti, može se pojaviti neonatalna nestabilnost kuka. Ova nestabilnost obično je prisutna prvih nekoliko tjedana života, blagog je tijeka i do 88% slučajeva nestabilnosti kuka se povuče do osmog tjedna života [9].

Trajna nestabilnost zglobova može biti uzrokovana poremećajem refleksne kontrakcije mekih tkiva, što u fiziološkim okolnostima fiksira zglob kuka do šestog mjeseca starosti. Nakon šestog mjeseca, spontano rješavanje vrlo je malo vjerojatno i dijete treba intervenciju. Stalna opuštenost kapsula, subluksacija i/ili dislokacija dovode do progresivnih displastičnih



promjena koje, bez terapije, može izazvati trajne posljedice, osobito u slučaju perzistentne displazije do odrasle dobi. Perzistentna displazija tijekom vremena uzrokuje promjene u položaju tijela i hodu. Izvješća o jednostranoj displaziji ozbiljnija su od bilateralnih jer mišićna snaga u zahvaćenom ekstremitetu potpuno opada. Tijekom vremena, ud se deformira u obliku skraćivanja, bilo zbog smanjenja hrskavice ili drugih degenerativnih bolesti zglobova što dovodi do posturalne skolioze, bolova u leđima i postupnog invaliditeta pacijenta [10].

## **4.2. Epidemiologija**

Ultrazvučni pregled i praćenje obitelji gdje postoji povijest displazije kuka pridonijeli su ranoj dijagnozi iste i stoga ranije liječenje, što je s vremenom dovelo do brzog smanjenja broja potpunih artroplastika. U slučaju kasne dijagnoze, šanse za dugotrajne komplikacije eksponencijalno rastu i ta činjenica dovodi do veće mogućnosti potrebe za operacijom. Iako je dijagnoza displazije karakteristična za ranu dob, dijagnoze u adolescenciji ili odrasloj dobi nisu neobične. Prema literaturi, incidencija displazije kuka u novorođenčadi značajno varira ovisno o zemljopisnom području od najniže kod Afrikanaca, do najviše kod Indijanaca i bijele rase. Globalna incidencija može se grubo procijeniti na 0,1 - 6,6 slučajeva na 1000 živorođenih i odgovorna je za do 30% primarnih totalnih artroplastika u osoba do 60 godina. Varijacije u incidenciji uzimajući u obzir zemljopisni položaj, mogu biti uzrokovane epigenetskim čimbenicima, stopama krvnog srodstva ili ograničenjima studija, npr. veličina skupine i korištene dijagnostičke metode. U usporedbi s općom populacijom u obiteljima s povijesti displazije kuka, učestalost je povećana sedam puta između braće i sestara i deseterostruko kod roditelja probandi. Učestalost stope podudarnosti (identična patologija kod blizanaca) iznosila je 33 - 41% za jednojajčane blizance i 3 - 8% za dizigotne blizance. Budući da je dostupno više znanja o ovoj temi, razne su zemlje izvijestile o poboljšanju incidencije displazije kuka tijekom godina. Iako se ne zna točna etiologija displazije kuka, znanstvenicima su poznati čimbenici rizika koji pridonose incidenciji primarne ili sekundarne displazije kuka [10].

### **4.3. Dijagnosticiranje**

Dojenčad se rutinski provjerava pri rođenju kako bi se provjerilo jesu li im zglobovi kukova pravilno postavljeni. Dojenče se položi na leđa, a liječnik rotira svaku nogu u kuku kako bi osigurao potpunu pokretljivost zgloba. Iščašeni kuk nema puni raspon pokreta i ima tendenciju ispuštati zvuk škljocanja ili zveckanja dok se glava bedrene kosti pomiče unutra i iz čašice.

Ultrazvuk se obično izvodi kako bi se potvrdila dijagnoza i kako bi pomogao u određivanju opsega dislokacije. Također se mogu koristiti rendgenske snimke, CT i magnetska rezonanca [9].

Displazija kuka točnije opisuje stanje prethodno nazvano kongenitalna displazija kuka. Poremećaj nije uvijek prisutan pri rođenju i dojenče može imati normalan neonatalni pregled kuka i nakon toga razviti displastični ili iščašeni kuk. Razvojna displazija obuhvaća širok spektar problema s kukovima koji se viđaju u dojenčadi i djece. Liječnici bi trebali razumjeti da normalan neonatalni probirni pregled ne osigurava normalan razvoj kukova. Dijagnoza razvojne displazije postavlja se fizikalnim pregledom. Ortolanijev i Barlow manevar osmišljeni su za otkrivanje subluksatnog ili dislociranog kuka u neonatalnom razdoblju. Kod starijeg djeteta ograničena abdukcija postaje pouzdaniji znak. Pregled je varijabilan ovisno o vrsti displazije i promjenama s rastom. Ultrazvuk se pokazao kao osjetljiv alat u potvrđivanju dijagnoze u novorođenčadi i dojenčadi od rođenja do 4. mjeseca starosti. Ultrazvuk je također vrijedan kod starije dojenčadi u smislu dokumentiranja da displazija reagira na liječenje. Međutim, ultrazvuk ovisi o iskusnom sonografu i u nekim slučajevima može biti preosjetljiv, što dovodi do pretjeranog liječenja. Nakon 3 do 4 mjeseca starosti, anterioposteriorna radiografija zdjelice može potvrditi dijagnozu [11].

### **4.4. Liječenje**

Rana intervencija neophodna je kako bi se osiguralo da se kosti koje čine zglob kuka pravilno razvijaju. Neispravan rast glave femura ili ležišta može uzrokovati probleme u formiranju one druge. Cilj je postići i držati zajedničku podudarnost. Acetabulum i glava bedrene kosti ovise jedan o drugom za normalan rast i razvoj. Ako glava femura ne pristaje čvrsto u ležište, pružajući specifičan stimulans rasta, ležište može postati previše ravno i ne može primiti sferu.

Kada je potrebno liječenje, prvi izbor za djecu mlađu od šest mjeseci je nekirurški, uz korištenje Pavlikovih remenčića. U manjini slučajeva u kojima to ne djeluje, te u djece kojoj se dijagnoza ne postavi do šestog mjeseca starosti, može biti potrebna operacija.

Pavlikovi remenčići su mekani steznik koji lagano preusmjerava glavu bedrene kosti u dubinu čašice ili acetabuluma, čime se potiče normalan razvoj zgloba. Obično se pojas koristi tri mjeseca. U početku će dijete nositi pojas cijelo vrijeme, a kako se položaj kukova popravlja i postiže stabilnost, to se može smanjiti na povremeno korištenje. Liječenje Pavlikovim remenčićima uspješno je kod oko 85% iščašenih kukova kod djece mlađe od šest mjeseci. Nažalost, Pavlikovi remenčići nisu dobra opcija za stariju djecu jer je kuk postao fiksiraniji u iščašenom položaju i teže ga je ponovno namjestiti [12].

Za manji broj pacijenata kod kojih liječenje Pavlikovim remenčićima nije uspješno, te kod djece kod koje se dijagnoza ne postavi do navršenih šest mjeseci, ortoped može preporučiti zatvorenu ili otvorenu redukcijsku operaciju. Redukcija je postupak u kojem se kosti ponovno poravnavaju ili vraćaju na mjesto kako bi se optimizirala podudarnost zgloba kuka. Redukcijske zahvate izvode dječji ortopedi sa specijaliziranim iskustvom u liječenju displazije kuka. Postoje dvije vrste smanjenja: zatvorena i otvorena redukcija. Kod zatvorene redukcije se ne rade rezovi, ali dijete mora biti pod općom anestezijom. Tijekom zatvorenog postupka redukcije, liječnik koristi radiografiju za promatranje kuka, a zatim ga nježno manipulira u pravilno poravnanje, bez pravljenja ikakvih rezova. Zatim se stavlja gips koji drži kuk na mjestu do tri mjeseca [13].

Kod otvorene redukcije, koja se također izvodi pod općom anestezijom, potreban je kirurški rez kako bi se uklonilo svako tkivo koje sprječava pravilno poravnanje glave bedrene kosti u ležištu. Zatim se također primjenjuje gips.

Nakon otvorene redukcijske operacije, djetetu će trebati spica kuka – gipsani zavoj koji prekriva tijelo djeteta od koljena do struka. Spicu kuka će možda trebati nositi nekoliko mjeseci. Djeca će tada možda trebati nositi različite udlage ili proteze kako bi bili sigurni da zglob kuka ostaje stabilan i u ispravnom položaju.

Kod djece koja imaju negativan Ortolanijev znak, ili ako je glava bedrene kosti visoko iznad acetabuluma ili ako su meka tkiva kontrahirana, može se koristiti trakcija. Trakcija je primjena

sile za istezanje određenih dijelova tijela u određenom smjeru. To će omekšati tkivo oko glave femura i omogućiti glavi da se pomakne natrag u acetabulum. Trakcija se sastoji od kolotura, žica, utega i metalnog okvira pričvršćenog iznad ili na krevet. Trakcija se najčešće koristi otprilike 10 do 14 dana. Primjena leda na bolne regije ublažava bol i smanjuje upalu.

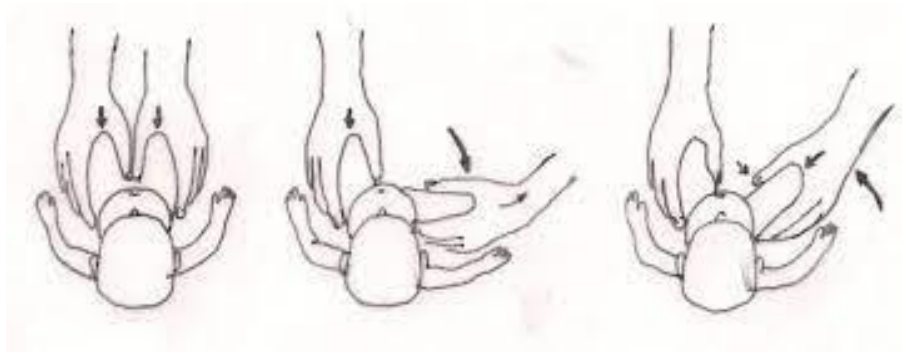
Iako je displazija kuka česta i obično se njome vrlo dobro upravlja, novim roditeljima može biti teško nositi se s onim što treba i ne treba raditi zajedno s ostalim poteškoćama roditeljstva. Fizioterapija može pomoći roditeljima da se osjećaju osnaženo i omogućuje im pomoć s djetetom u procesu ozdravljenja [14].

Iako nije standardna praksa da pedijatar uputi fizioterapeuta, posjet fizioterapeutu nakon dijagnoze daje roditeljima bolji uvid i može pomoći u upravljanju stanjem kod kuće, posebno tijekom slobodnog vremena kod kuće.

Istraživanja su pokazala da odgovarajuća masaža, istezanje i jačanje mogu pomoći u oporavku kuka dok dijete nosi protezu. Sve ove tretmane roditelji mogu provoditi kod kuće nakon što se usavrše mjesečnim posjetom fizioterapeutu.

Dijete može vježbati i jačati mišiće kukova koristeći svoje razvojne prekretnice u svoju korist. Fizioterapeut treba napraviti temeljitu procjenu bebe, proći snimke, slijediti preporuke pedijatra i napraviti plan koji odgovara djetetu u skladu s njegovom dobi. Primjeri vježbi prikazani su na slici 4.4.2.

Dijete s displazijom kuka treba držati u određenom položaju kako bi njegov kuk imao mehaničku prednost. Dakle, ako se radi o djetetu starom 6 mjeseci, fizioterapeut iskorištava njihove trenutne prekretnice i trenira mišiće kukova na brojnim površinama imajući na umu položaj kukova. Time se također izbjegavaju šanse za odgođene prekretnice koje se mogu dogoditi kod djece sa serijskim i produljenim razdobljima lijevanja [9].



*Slika 4.4.2 Vježbe za razvojni poremećaj kuka*

## 5. Mišićne distrofije

Mišićna distrofija odnosi se na skupinu od više od 30 genetskih stanja koja uzrokuju slabost mišića i druge povezane s mišićima. Simptomi mišićne distrofije vremenom se pogoršavaju. Može biti prisutna pri rođenju, razviti se u djetinjstvu ili u odrasloj dobi, ovisno o vrsti.

Mišićne distrofije su skupina mišićnih bolesti uzrokovanih mutacijama u genima osobe. S vremenom slabost mišića smanjuje pokretljivost, što otežava svakodnevne zadatke. Postoje mnoge vrste mišićnih distrofija, od kojih svaka zahvaća određene skupine mišića, a znakovi i simptomi se pojavljuju u različitim godinama i razlikuju se u težini. Mišićna distrofija može biti prisutna u obiteljima ili osoba može biti prva u obitelji koja ima mišićnu distrofiju. Može postojati nekoliko različitih genetskih tipova unutar svake vrste mišićne distrofije, a ljudi s istom vrstom mišićne distrofije mogu imati različite simptome. Rijetke su i s malo podataka o tome koliko ljudi je pogođeno [15].

Postoji više od 30 vrsta mišićnih distrofija, a ovo su neke od najčešćih.

Duchenneova mišićna distrofija najčešći je oblik mišićne distrofije. Uglavnom pogađa djecu kojoj je pri rođenju pripisana muška osoba, ali djeca kojoj je pri rođenju dodijeljena ženska također mogu imati blažu verziju. Kako ova distrofija napreduje, tako utječe na srce i pluća. Ova distrofija zahvaća mišiće ramenog obruča, zdjelice i fleksore vrata, zajedno s hipertrofijom potkoljnice.

Emery- Dreifusova mišićna distrofija uglavnom pogađa djecu i mlade odrasle muške osobe. Povezana je sa skapulohumeralnom i peronealnom distribucijom i vrlo rano se počinju razvijati kontrakture.

Kod pojasnog oblika zahvaćeni su mišići zdjeličnog i ramenog obruča.

Fascioskapularna mišićna distrofija najčešće zahvaća mišiće lica, ramena i nadlaktica. Simptomi se obično javljaju prije 20. godine starosti.

Okulofaringealna mišićna distrofija zahvaća mišiće kapaka i grla. Simptomi kao što su spuštene kapci i otežano gutanje, često se pojavljuje u 40-im i 50-im godinama starosti.

Kod distalne mišićne distrofije, zahvaćeni su mišići šaka, stopala, podlaktica i potkoljenica. Uglavnom pogađa ljude u 40-ima i 60-ima [16].

## 5.1. Simptomi

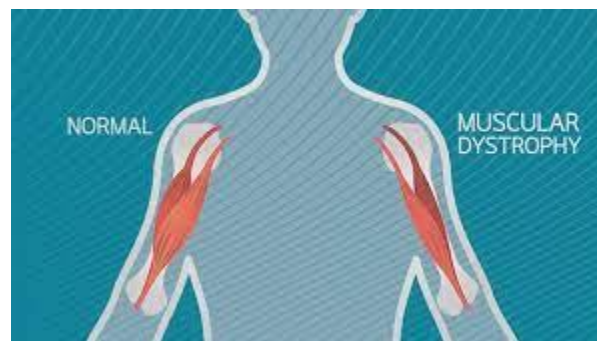Simptomi mišićne distrofije mogu značajno varirati ovisno o vrsti. Glavni simptom je slabost mišića i drugi problemi povezani s mišićima. Svaka vrsta može utjecati na različite mišiće i dijelove tijela. Simptomi distrofija općenito se vremenom pogoršavaju.

Simptomi povezani s mišićima i kretanjem mogu uključivati:

- Atrofiju mišića koja je prikazana na slici 5.1.1
- Poteškoće pri hodanju, penjanju uz stepenice ili trčanju
- Nepravilan hod (poput geganja ili hodanja na prstima)
- Ukočeni ili labavi zglobovi
- Trajno zatezanje mišića, tetiva i kože
- Spastičnost
- Bol u mišićima

Ostali simptomi mogu uključivati:

- Umor
- Poteškoće s gutanjem (disfagija)
- Probleme sa srcem kao što su aritmija i zatajenje srca
- Zakrivljena kralježnica
- Problemi s disanjem
- Intelektualne teškoće
- Poremećaj učenja



*Slika 5.1.1 Moguće je vidjeti slikovni prikaz atrofije mišića.*

## 5.2. Uzroci mišićnih distrofija

Mutacije (promjene) u genima koji su odgovorni za zdravu strukturu i funkciju mišića uzrokuju mišićnu distrofiju. Mutacije znače da stanice koje bi inače održavale mišiće više ne mogu ispunjavati tu ulogu, što s vremenom dovodi do progresivne slabosti mišića. Postoji nekoliko gena i mogućih genetskih mutacija koji igraju ulogu u funkcioniranju mišića. Zbog toga postoji toliko različitih oblika mišićne distrofije. U većini slučajeva, osoba nasljeđuje genetsku mutaciju od jednog ili oba biološka roditelja.

Postoje tri načina na koja se mišićne distrofije mogu naslijediti, ovisno o specifičnom tipu:

- **Recesivno nasljeđe:** osoba je naslijedila gensku mutaciju koja uzrokuje stanje od oba biološka roditelja. Neki oblici mišićne distrofije pojasa udova imaju ovo nasljeđe.
- **Dominantno nasljeđe:** osoba treba samo naslijediti mutirani gen od jednog od svojih bioloških roditelja da bi razvila stanje. Miotonična, fascioskapularna i okulofaringealna mišićna distrofija imaju ovaj tip nasljeđa.
- **Spolno nasljeđe:** genetski muška osoba ima jedan X i jedan Y kromosom, a genetski ženska osoba ima dva X kromosoma. Genetska mutacija na X kromosomu uzrokuje stanje vezano uz spol. Kako genetski muške osobe imaju samo jednu kopiju svakog gena na X kromosomu, oni će razviti stanje ako je jedan od tih gena mutiran. Genetski ženska osoba može imati X vezane poremećaje, ali simptomi su obično manje ozbiljni. Duchenneova i Beckerova mišićna distrofija imaju ovu vrstu nasljeđa.

U rijetkim slučajevima, osoba može spontano razviti mišićnu distrofiju, što znači da se mutacija dogodila nasumično i nije naslijeđena. To se zove de novo mutacija [17].

## 5.3. Dijagnosticiranje mišićne distrofije

Ako osoba ili dijete imaju simptome mišićne distrofije, liječnik će vjerojatno obaviti fizički pregled, neurološki pregled i pregled mišića. Postavit će se detaljna pitanja o simptomima i povijesti bolesti.

Ako se posumnja na mišićnu distrofiju, može se preporučiti bilo koji od sljedećih dijagnostičkih testova:



- Test krvi za kreatin kinazu: mišići otpuštaju kreatin kinazu kad su oštećeni, tako da povišene razine mogu ukazivati na mišićnu distrofiju.
- Genetski testovi: određeni genetski testovi mogu identificirati mutacije gena koje su povezane s mišićnom distrofijom
- Biopsija mišića: liječnik uzima mali uzorak mišićnog tkiva. Potom specijalist pregledava uzorak pod mikroskopom kako bi potražio znakove mišićne distrofije.
- Elektromiografija: ovaj test mjeri električnu aktivnost mišića i živaca [18].

## 5.4. Liječenje

Trenutno ne postoji lijek za mišićnu distrofiju, iako ga istraživači aktivno traže. Glavni cilj liječenja je upravljanje simptomima i poboljšanje kvalitete života. Liječenje se može razlikovati ovisno o vrsti mišićne distrofije i može uključivati:

- Fizikalne i radne terapije: glavni cilj ovih terapije je istezanje i jačanje mišića. Oni imaju glavnu ulogu u održavanju funkcije kretanja. Liječnik može prepisati dnevne vježbe istezanja kako bi se poboljšala sposobnost hodanja djeteta. Redovita, umjerena fizikalna terapija može pomoći u održavanju opsega pokreta u ukočenim zglobovima (kontraktura). Proteze za hodanje za gležanj-stopalo ili koljeno-gležanj-stopalo mogu pomoći u podršci slabim mišićima i održati tijelo fleksibilnim, usporavajući progresiju kontraktura.
- Kirurgija: djeca s mišićnom distrofijom možda će trebati operaciju za ublažavanje napetosti kontrahiranih mišića i ispravljanje zakrivljenosti kralježnice, odnosno skolioze.
- Lijekovi: posljednjih se godina uporaba kortikosteroida u liječenju mišićnih distrofija pokazala vrlo korisnom – često produžujući sposobnost djeteta da hoda i odgađajući ili izbjegavajući pojavu skolioze. Iako su kortikosteroidi dokazano učinkoviti u usporavanju degeneracije mišića, ovi lijekovi imaju nuspojave, a o njihovoj primjeni potrebno je temeljito razgovarati sa svojim pedijatrijskim neurologom.
- Pomoćni uređaji: rehabilitacijski uređaji kao što su štapovi, hodalice, invalidska kolica, dječja kolica i električna invalidska kolica mogu pomoći u održavanju mobilnosti i

neovisnosti djeteta. Ponekad pomaže napraviti preinake u domu, poput proširenja vrata i postavljanja rampi za invalidska kolica.

- Kirurško otpuštanje kontraktura: ako su kontrakture ozbiljne, liječnik može preporučiti djetetu operaciju otpuštanja tetive. U ovom postupku kirurg izdužuje tetivu kako bi ublažio napetost mišića. Tetiva tada zacjeljuje na dužoj duljini. Neke operacije mogu pomoći djetetu da nastavi hodati.
- Spinalna fuzija za skoliozu: krivulja skolioze djeteta ovisnog o invalidskim kolicima s mišićnom distrofijom može postati toliko ozbiljna da dodatno pogoršava već prisutni problem disanja. Operacija kralježnice prije nego što se to dogodi može pomoći u disanju, smanjiti bolove u leđima i poboljšati ravnotežu pri sjedenju. Svi ovi čimbenici poboljšavaju kvalitetu života djeteta. Tijekom postupka spinalne fuzije, zakrivljeni dio kralježnice postavlja se u ravniji položaj i „spoji“ zajedno pomoću koštanog presatka. Metalni vijci i šipke obično se koriste za držanje kralježnice na mjestu dok se koštani presatak stapa s postojećim kostima kralježnice [19].

## 6. Zaključak

Fizioterapijski pristup kod odstupanja u lokomotornom sustavu u pedijatriji predstavlja ključan faktor u očuvanju i poboljšanju motoričkog razvoja djece. Kroz individualizirane terapijske planove i blisku suradnju između fizioterapeuta, djeteta i roditelja, postiže se optimalan napredak u korekciji odstupanja i postizanju bolje funkcionalnosti. Važnost rane intervencije ne može se naglasiti dovoljno, jer se tijekom djetinjstva stvaraju temelji za kasniji zdrav i aktivno život.

Fizioterapeuti koriste širok spektar tehnika i metoda kako bi se prilagodili specifičnim potrebama svakog djeteta. Kroz vježbe, manualnu terapiju, elektroterapiju te primjenu ortoza i pomagala, djeci se pruža prilika za postizanje optimalne biomehaničke ravnoteže i motoričke kontrole. Osim fizičkih benefita, fizioterapija također ima pozitivan utjecaj na emocionalni aspekt djetetova razvoja, pomažući u izgradnji samopouzdanja i samopoštovanja.

Suradnja između fizioterapeuta, pedijataru i drugih stručnjaka ključna je za postizanje najboljih rezultata u terapiji djece s odstupanjima u lokomotornom sustavu. Kontinuirano praćenje napretka, prilagodba terapijskih planova te edukacija roditelja o važnosti kućnih vježbi i redovitih kontrola igraju značajnu ulogu u uspješnosti terapije.

U konačnici, fizioterapijski pristup kod odstupanja u lokomotornom sustavu u pedijatriji ima dubok i sveobuhvatan utjecaj na djetetov život, omogućavajući mu da postigne svoj puni potencijal, razvije zdrave navike i uživa u aktivnom, funkcionalnom i sretnom djetinjstvu.

## 7. Literatura

- [1] S. Kaplan, C. Coulter, B. Sargent: Physical therapy management of congenital muscular torticollis, 2018.
- [2] J. Gundrathi, B. Cunha, M. D. Mendez: Congenital torticollis, 2023.
- [3] V. Pavone, E. Chisari, A. Vescio, L. Lucenti, G. Sessa, G. Testa: The etiology of idiopathic congenital talipes: a systematic review, čl. Br. 206, 2018.
- [4] M. Oštadal, J. Liškova, D. Hadraba, A. Eckhardt: Possible pathogenetic mechanisms and new therapeutic approaches of pes equinovarus, 2017.
- [5] B. Ganesan, A. Luximon, A. Al – Jumaily, S. Kothe Balasankar, G. R. Naik: Ponseti method in the management of clubfoot under 2 years of age: A systematic review, 2017.
- [6] M. B. Dobbs: Clubfoot: Etiology and Treatment, Clinical Orthopaedics and Related Research 467, 1119 – 1120, 2019.
- [7] S. Harsanyi, R. Zamborsky, L. Krajciová, M. Kokavec, L. Danisovic: Developmental Dysplasia of the Hip: A Review of Etiopathogenesis, Risk Factors and Genetic Aspects, 56-60, 2020.
- [8] S. Simić: Razvojni poremećaj kuka, Protokoli u neonatologiji, Informator, Sarajevo, 2017.
- [9] O. Vrdoljak, D. Kolarić, J. Vrdoljak: Razvojni poremećaj kuka: prevencija i konzervativno liječenje djeteta u dobi od prvog do šestog mjeseca, Paediatr Croat. 2019, 71 – 74
- [10] D. D. Aronsson, M. J. Goldberg, T. F. Kling, D. R. Roy: Developmental Dysplasia of the Hip, Pediatrics (1994), 201 – 208
- [11] <https://www.nhs.uk/conditions/developmental-dysplasia-of-the-hip/> dostupno 15. 08. 2023.
- [12] [https://www.rch.org.au/kidsinfo/fact\\_sheets/Developmental\\_dysplasia\\_of\\_the\\_hip\\_DDH/](https://www.rch.org.au/kidsinfo/fact_sheets/Developmental_dysplasia_of_the_hip_DDH/) dostupno 15. 08. 2023.
- [13] [https://www.physio-pedia.com/Hip\\_Dysplasia](https://www.physio-pedia.com/Hip_Dysplasia) dostupno 15. 08. 2023.

- [14] <https://www.mayoclinic.org/diseases-conditions/hip-dysplasia/diagnosis-treatment/drc-20350214> dostupno 15. 08. 2023.
- [15] R. Kuzmanić Šamija: Mišićne distrofije – dijagnostika i terapija, Paediatr Croat. 2013; 57: 57-63
- [16] A. Meholjić – Fetahović: Mišićne distrofije, Informator, Sarajevo, 2019.
- [17] <https://my.clevelandclinic.org/health/diseases/14128-muscular-dystrophy> dostupno 15. 08. 2023.
- [18] <https://orthoinfo.aaos.org/en/diseases--conditions/muscular-dystrophy/> dostupno 15. 08. 2023.
- [19] <https://childrensnational.org/visit/conditions-and-treatments/movement-disorders/muscular-dystrophy> dostupno 15. 08. 2023.

## Popis slika

Slika 2.2.1 Izgled tortikolisa Izvor: <https://krenizdravo.dnevnik.hr/zdravlje/bolesti-zdravlje/tortikolis-uzroci-simptomi-i-lijecenje> dostupno 15. 08. 2023.

Slika 2.5.2 Plagiocefalija (zaležana glava) Izvor: <https://www.zalezanaglava.hr/sto-je-sindrom-zalezane-glave> dostupno 15. 08. 2023.

Slika 2.6.3 Vježbe istezanja za tortikolis Izvor: <https://www.mamasaveta.com/2012/09/30/tortikolis-kod-beba/> dostupno 15. 08. 2023.

Slika 2.7.4 Igra kroz vježbu Izvor: <https://www.mamasaveta.com/2012/09/30/tortikolis-kod-beba/> dostupno 15. 08. 2023.

Slika 3.1 Izgled pes equinovarusa Izvor: [https://www.physio-pedia.com/Introduction\\_to\\_Clubfoot](https://www.physio-pedia.com/Introduction_to_Clubfoot) dostupno 15. 08. 2023.

Slika 3.1.2 Vježbe za pes equinovarus Izvor: <https://www.stlouischildrens.org/conditions-treatments/center-foot-disorders/ponseti-method-for-clubfoot/exercises> dostupno 15. 08. 2023.

Slika 4.1 Izgled razvojnoj poremećaja kuka Izvor: [https://www.kdb.hr/wp-content/uploads/2017/07/Pavlikovi\\_remencici.pdf](https://www.kdb.hr/wp-content/uploads/2017/07/Pavlikovi_remencici.pdf) dostupno 15. 08. 2023.

Slika 4.4.2 Vježbe za razvojni poremećaj kuka Izvor: <https://poliklinika-terapija.hr/razvojni-poremecaj-kuka-dijagnostika-i-lijecenje/> dostupno 15. 08. 2023.

Slika 5.1.1 Izgled mišićne distrofije Izvor: <https://www.everydayhealth.com/genetic-diseases/what-are-the-signs-and-symptoms-of-muscular-dystrophy/> dostupno 15. 08. 2023.

# Sveučilište Sjever



## IZJAVA O AUTORSTVU

Završni/diplomski rad isključivo je autorsko djelo studenta koji je isti izradio te student odgovara za istinitost, izvornost i ispravnost teksta rada. U radu se ne smiju koristiti dijelovi tuđih radova (knjiga, članaka, doktorskih disertacija, magistarskih radova, izvora s interneta, i drugih izvora) bez navođenja izvora i autora navedenih radova. Svi dijelovi tuđih radova moraju biti pravilno navedeni i citirani. Dijelovi tuđih radova koji nisu pravilno citirani, smatraju se plagijatom, odnosno nezakonitim prisvajanjem tuđeg znanstvenog ili stručnoga rada. Sukladno navedenom studenti su dužni potpisati izjavu o autorstvu rada.

Ja, LEONARDA NIA KEJELAC (ime i prezime) pod punom moralnom, materijalnom i kaznenom odgovornošću, izjavljujem da sam isključivi autor/ica završnog/diplomskog (obrisati nepotrebno) rada pod naslovom FILOZOFIA FIZIČKI PRISTUP KO OČISTAVANJA U VISOKOMOTORNIM SUJAVI (UPISATI NASLOV) TE DA U navedenom radu nisu na nedozvoljeni način (bez pravilnog citiranja) korišteni dijelovi tuđih radova.

Student/ica:  
(upisati ime i prezime)

Leonarda Nia Kejelac  
(vlastoručni potpis)

Sukladno čl. 83. Zakonu o znanstvenoj djelatnosti i visokom obrazovanju završne/diplomske radove sveučilišta su dužna trajno objaviti na javnoj internetskoj bazi sveučilišne knjižnice u sastavu sveučilišta te kopirati u javnu internetsku bazu završnih/diplomskih radova Nacionalne i sveučilišne knjižnice. Završni radovi istovrsnih umjetničkih studija koji se realiziraju kroz umjetnička ostvarenja objavljuju se na odgovarajući način.

Sukladno čl. 111. Zakona o autorskom pravu i srodnim pravima student se ne može protiviti da se njegov završni rad stvoren na bilo kojem studiju na visokom učilištu učini dostupnim javnosti na odgovarajućoj javnoj mrežnoj bazi sveučilišne knjižnice, knjižnice sastavnice sveučilišta, knjižnice veleučilišta ili visoke škole i/ili na javnoj mrežnoj bazi završnih radova Nacionalne i sveučilišne knjižnice, sukladno zakonu kojim se uređuje znanstvena i umjetnička djelatnost i visoko obrazovanje.