

# Fizioterapija kod prirođenog oštećenja plexusa brachialis

---

**Matučec, Veronika**

**Undergraduate thesis / Završni rad**

**2023**

*Degree Grantor / Ustanova koja je dodijelila akademski / stručni stupanj:* **University North / Sveučilište Sjever**

*Permanent link / Trajna poveznica:* <https://um.nsk.hr/um:nbn:hr:122:899693>

*Rights / Prava:* [In copyright](#) / [Zaštićeno autorskim pravom.](#)

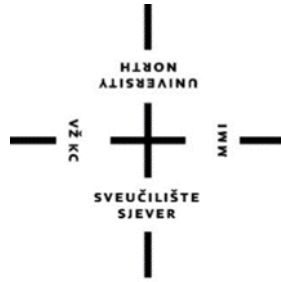*Download date / Datum preuzimanja:* **2024-07-11**



*Repository / Repozitorij:*

[University North Digital Repository](#)





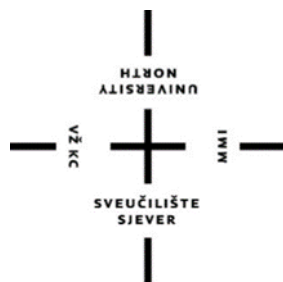**Sveučilište  
Sjever**

**Završni rad br. 253/FIZ/2023**

# **Fizioterapija kod prirođenog oštećenja plexusa brachialis**

**Veronika Matučec, 0336046981**

Varaždin, rujan, 2023.



**Sveučilište  
Sjever**

**Odjel za fizioterapiju**

**Završni rad br. 253/FIZ/2023**

# **Fizioterapija kod prirođenog oštećenja plexusa brachialis**

**Student:**

Veronika Matučec, 0336046981

**Mentor:**

Anica Kuzmić, mag. physioth.

Varaždin, rujan, 2023.

# Prijava završnog rada

## Definiranje teme završnog rada i povjerenstva

ODJEL	Odjel za fizioterapiju		
STUDIJ	preddiplomski stručni studij Fizioterapija		
PRISTUPNIK	Veronika Matučec	JMBAG	0336046981
DATUM	29.08.2023.	KOLEGIJ	Fizioterapija II
NASLOV RADA	Fizioterapija kod prirođenog oštećenja plexusa brachialis		
NASLOV RADA NA ENGL. JEZIKU	Physiotherapy in congenital damage to the brachial plexus		
MENTOR	Anica Kuzmić, mag.physioth.	ZVANJE	predavač
ČLANOVI POVJERENSTVA	<ol style="list-style-type: none"><li>1. doc.dr.sc. Helena Munivrana Škvorc, predsjednik</li><li>2. Anica Kuzmić, pred., mentor</li><li>3. Željka Kopjar., pred., član</li><li>4. Nikolina Zaplatić Degač, pred., zamjenski član</li><li>5. _____</li></ol>		

## Zadatak završnog rada

BROJ	253/FIZ/2023
OPIS	<p>Fizioterapija igra ključnu ulogu u tretmanu prirođenog oštećenja plexusa brachialis, složenog neurološkog stanja koje se javlja uslijed povrede živaca koji inerviraju ruku i rame. Najčešće se dešava tijekom porođaja kada dolazi do istežanja ili kidanja živaca uslijed nastalih komplikacija. Fizioterapija se primjenjuje kako bi se poboljšala funkcionalnost i mobilnost zahvaćene ruke. U fizioterapiji se prvo provodi evaluacija različitim testovima, mjerenjima i ljestvicama. Provođi se strogo individualno, što je iznimno važno za planiranje i provedbu terapije. U ranim fazama rehabilitacije, naglasak je na smanjenju edema, održavanju pokretljivosti zglobova i prevenciji kontraktura. Fizioterapeutski postupci uključuju pozicioniranje i baby handling, Bobath koncept, Vojta koncept, terapiju pokretom, hidroterapiju, senzornu integraciju, elektrostimulaciju, K-taping, primjenu ortoza kao i tehnike masaže radi poboljšanja cirkulacije i smanjenja spastičnosti mišića. Aktivne vježbe imaju ključnu ulogu u poboljšanju koordinacije i jačanju mišića. Važno je naglasiti da svaki pacijent zahtjeva individualan pristup. Fizioterapeuti usko surađuju sa pacijentima kako bi postavili realne ciljeve i prilagodili terapijski plan u skladu sa njihovim mogućnostima i napretkom. Integracija obitelji u proces rehabilitacije također ima važnu ulogu, pružajući podršku pacijentima tijekom izazovnog puta oporavka.</p>

ZADATAK URUČEN

29.08.2023



POTPIS MENTORA

*[Signature]*

## **Predgovor**

*Zahvaljujem se mentorici Anici Kuzmić na iznimnom trudu i pomoći kod pisanja ovog završnog rada te na velikoj pomoći tijekom protekle tri godine studiranja. Veliko hvala mojoj Obitelji i dečku Patriku koji su mi bili najveća podrška tijekom studiranja.*

## Sažetak

Plexus brachialis tvore korjenovi pet spinalnih živaca, četiri vratna i jedan prsni. Korijenovi se udružuju u tri debla: gornje, srednje i donje. Ta se debla zatim dijele na prednji i stražnji dio, gdje prednji dio inervira mišiće fleksore, a stražnji mišiće ekstenzore. Postoje različite vrste oštećenja perifernih živaca kao što su: neuroapraksija, aksonotmeza, avulzija, neuroma i ruptura živca. Etiologija prirođenog oštećenja plexusa brachialis odnosi se na nekoliko čimbenika. Najčešći uzrok je distocija ramena. Čimbenici rizika za nastanak oštećenja mogu biti od strane majke, od strane djeteta te tijekom i nakon poroda. Klinička slika je vidljiva po rođenju djeteta i strogo je individualna. Može varirati od blagih ispada motorike do potpune mlohave klijenuti. Prema kliničkoj slici postoje četiri podtipa: gornji tip (Erb- Duchenne), srednji „prošireni“ tip, donji tip (Klumpke - Dejerine) i kompletna lezija. Postavljanje dijagnoze oštećenja plexusa brachialis započinje uzimanjem detaljne anamneze i kliničkim pregledom djeteta. Procjenjuje se ispad motorike te aktivni i pasivni raspon pokreta. Također provode se i elektrodijagnostičke metode gdje su najvažnije elektromiografija i elektroneurografija. U fizioterapijskom pristupu prvo se provodi procjena korištenjem testova mjerenja i ljestvica, a nakon toga pristupa se planiranju i provedbi rehabilitacije. Rehabilitacija se provodi strogo individualno. Kod prirođenog oštećenja plexusa brachialis, rehabilitacija ima svoje elemente, a to su: pozicioniranje i baby handling, fizioterapija (senzorno osvješćivanje, elektrostimulacija, EMG Biofeedback, Bobath koncept – neurorazvojna terapija, Vojta koncept, liječenje pokretom, primjena ortoza, hidroterapija, Botulin toxin, termoterapija, kinezitaping, i edukacija roditelja. Prognoza ovisi o stupnju samog oštećenja te vrsti lezije, a kao mjerilo kod većine pacijenata uzima se oporavak spontane motorike.

Ključne riječi: plexus brachialis, oštećenje, fizioterapija

## **Abstract**

Plexus brachialis is formed by the roots of five spinal nerves, four cervical and one thoracic. The roots unite in three trunks: upper, middle and lower. These trunks are then divided into anterior and posterior parts, where the anterior part innervates the flexor muscles and the posterior part innervates the extensor muscles. There are different types of peripheral nerve damage such as: neuroapraxia, axonotmesis, avulsion, neuroma, and nerve rupture. The etiology of congenital damage to the brachial plexus refers to several factors. The most common cause is shoulder dystocia. Risk factors for damage can be caused by the mother, the child, and during and after childbirth. The clinical picture is visible after the birth of the child and is strictly individual. It can vary from mild outbursts of motor activity to complete limping. According to the clinical picture, there are four subtypes: the upper type (Erb-Duchenne), the middle "expanded" type, the lower type (Klumpke - Dejerine) and the complete lesion. Establishing a diagnosis of damage to the brachial plexus begins with taking a detailed history and clinical examination of the child. Motor impairment and active and passive range of motion are assessed. Electrodiagnostic methods are also performed, the most important of which are electromyography and electroneurography. In the physiotherapy approach, the assessment is first carried out using measurement tests and scales, and then the planning and implementation of the habilitation is approached. Habilitation is carried out strictly individually. In the case of congenital damage to the brachial plexus, habilitation has its own elements, namely: positioning and baby handling, physiotherapy (sensory awareness, electrostimulation, EMG Biofeedback, Bobath concept - neurodevelopmental therapy, Vojta concept, treatment with movement, application of orthoses, hydrotherapy, Botulinum toxin, thermotherapy, kinesitaping, and parent education. The prognosis depends on the degree of the damage itself and the type of lesion, and the recovery of spontaneous motility is taken as the benchmark in most patients.

Key words: plexus brachialis, damage, physiotherapy

## **Popis korištenih kratica**

PB plexus brachialis

EMG elektromiografija

ENG elektroneurografija

RTG rendgen

MRI magnetska rezonanca

CT kompjuterizirana tomografija

MRC Medical Research Council

NRT neurorazvojna terapija



# Sadržaj

1. Uvod.....	1
2. Anatomija plexusa brachialis.....	3
2. 1. Klasifikacija oštećenja perifernih živaca.....	5
3. Etiologija i čimbenici rizika.....	6
4. Klinička slika plexusa brachialis.....	7
4.1. Gornji tip lezije - Erb – Duchenne lezija.....	7
4.2. Srednji „prošireni“ tip lezije.....	7
4.3. Donji tip lezije - Klumpke – Dejerine lezija.....	8
4.4. Kompletna lezija.....	8
4.5. Komplikacije oštećenja plexusa brachialis.....	8
5. Dijagnostika.....	9
5.1. Elektrodijagnostika.....	9
5. 1. 1. Elektromiografija (EMG).....	9
5. 1. 2. Elektroneurografija (ENG).....	10
5. 1. 3. RTG, MRI, CT, axialna radiografija.....	10
6. Liječenje.....	11
7. Fizioterapija.....	12
7. 1. Fizioterapijska procjena i evaluacija.....	13
7. 2. Pozicioniranje i baby handling.....	17
7. 3. Senzorno osvješćivanje.....	18
7. 4. Elektrostimulacija.....	19
7. 5. EMG Biofeedback.....	20
7. 6. Bobath koncept – neurorazvojna terapija.....	20
7. 8. Liječenje pokretom.....	22
7. 9. Hidroterapija.....	27
7. 10. Termoterapija.....	27
7. 11. Kinezitaping.....	28
7. 12. Ortoze i druga pomagala.....	29
8. Edukacija roditelja.....	30
9. Zaključak.....	31
10. Literatura.....	32

# 1. Uvod

U ovome radu opisana je problematika i kompletna fizioterapija prirođenog oštećenja plexusa brachialis. Kako bi se ona uopće razumjela, iznimno je važno dobro poznavati anatomiju PB-a. Ručni živčani splet tvore korijenovi pet spinalnih živaca. Glavni živci PB-a su: n. musculocutaneus, n. axillaris, n. medianus, n. radialis te n. ulnaris. Ručni živčani splet nastaje udruživanjem korjenova pet spinalnih živaca te zatim njihovim dijeljenjem. U konačnici, svaki splet koji je nastao udruživanjem i dijeljenjem različitih živčanih grana tvori PB. Oštećenje može rezultirati različitim komplikacijama [1]. Postoje različite vrste oštećenja perifernih živaca kao na primjer neuroapraksija, aksonotmeza, avulzija, neuroma te ruptura živca. Važno je poznavati etiologiju. Do oštećenja mogu dovesti mnogobrojni čimbenici koji mogu biti od strane majke, od strane djeteta te tijekom ili nakon poroda. Klinička slika vidljiva je odmah pri rođenju djeteta. Vrlo je individualna i ovisi o različitim čimbenicima. Također, postoje četiri vrste oštećenja PB, a to su: gornji tip (Erb- Duchenne), srednji „prošireni“ tip, donji tip (Klumpke - Dejerine) i kompletna lezija. Gornji tip lezije zahvaća korijenove C5 i C6 te ponekad i C7, a čini 60 posto ukupnih oštećenja PB. Srednji, odnosno prošireni tip lezije nastaje kada uz C5 i C6 korijen bude zahvaćen i korijen C7. Donji tip lezije zahvaća korijenove C8 i Th1 i čini svega 2 do 10 posto ukupnih oštećenja PB. Kompletna lezija zahvaća sve korijenove od C5 do Th1 korijena i označava oštećenje cijelog PB [2]. Oštećenje može rezultirati nizom različitih komplikacija kao što su: kontraktura, deformacije, slabost mišića, oštećenje senzorne percepcije te psihosocijalne i emocionalne posljedice. Kod postavljanja dijagnoze potrebno je uzeti heteroanamnezu te obaviti klinički pregled djeteta. Uz samu anamnezu i klinički pregled potrebna je i elektrodijagnostika gdje su dvije najvažnije elektrodijagnostičke metode elektromiografija i elektroneurografija. Elektromiografija je od iznimne važnosti za postavljanje dijagnoze prirođenog oštećenja PB. Unatoč tome, prema istraživanjima postoje dvije strane gledišta na važnost elektromiografije. Jedna strana smatra da nema važnu ulogu u istraživanjima oštećenja, dok druga strana smatra da je elektromiografija važan dio u istraživanju etiologije. Elektroneurografija se nekoliko tjedana nakon uzimanja kliničke slike. Uz ove dvije metode koriste se još rentgensko snimanje (RTG), kompjuterizirana tomografija (CT), magnetska rezonanca (MRI) i druge metode. Liječenje prirođenog oštećenja PB provodi se konzervativno i kirurški. U konzervativnom obliku liječenja provodi se terapija injekcijama botulinum toksina. Mjesto primjene botulinum toksina određuje se kliničkim pregledom, inspekcijom i plapacijom, a rezultira opuštanjem mišića [2,3]. Zbog preciznosti primjene kod duboko smještenih mišića ponekad je potrebno koristiti elektromiografiju. Također, kod konzervativnog liječenja važna

je prisutnost defektologa i psihologa. Mišljenja oko kirurškog liječenja podijeljena su na dvije strane. Jedna strana smatra da ono nije potrebno jer se oporavak razvija spontano, dok druga strana smatra da je kirurško liječenje uspješnije ako se obavi u što ranijoj dobi. Od kirurških zahvata provode se dvije metode, a to su neuroliza i rekonstrukcija nervnim graftom. Fizioterapija podrazumijeva ponovnu uspostavu te promicanje optimalne tjelesne funkcije i optimalne kvalitete života pojedinca. Procjena se temelji na SOAP modelu koji predstavlja subjektivni i objektivni pregled te analizu i plan terapije. U subjektivnom pregledu uzima se anamneza pacijenta, odnosno u slučaju prirođenog oštećenja PB, heteroanamneza. Objektivni pregled sastoji se od različitih mjerenja i testova procijene. Analiza podrazumijeva pregled podataka dobivenih subjektivnim i objektivnim pregledom, a plan terapije predstavlja izradu plana i programa terapije. Fizioterapija kod prirođenog oštećenja PB provodi se timski i vrlo je širokog spektra. Rezultati fizioterapije ovise o mnogobrojnim čimbenicima, dok prognoza ovisi o stupnju oštećenja i vrsti lezije. Kod fizioterapijske procijene koriste se različite ljestvice kao naprimjer: modificirana MRC skala, ljestvica aktivnog pokreta, Mallet klasifikacija te Raimondova ljestvica [3]. Nadalje, od velike je važnosti znati kako pravilno postupati s djetetom, odnosno potrebno je poznavati smjernice pozicioniranja djeteta i baby handling. Važno je da fizioterapeut objasni i demonstrira roditeljima kako pravilno rukovati djetetom. Također, u fizioterapiji je od velike važnosti senzorno osvješćivanje. Cilj ove vrste terapije je poboljšati senzornu percepciju, senzornu integraciju i senzomotoričke vještine djeteta. Nadalje provodi se elektrostimulacija i EMG Biofeedback. O primjeni elektrostimulacije nema mnogo podataka. Također, provodi se neurorazvojna terapija po Bobath konceptu i Vojta terapija. Neurorazvojna terapija koristi tehnike facilitacije kako bi se djetetu preko ponavljanja pokreta prenijeli obrasci kretanja. Vojta terapija koristi tehnike refleksnog puzanja i refleksnog okretanja. Najvažnija metoda u fizioterapiji je liječenje pokretom gdje se kroz aktivne i pasivne vježbe nastoji povećati opseg pokreta te prevenirati kontrakture i deformacije. Od ostalih metoda provodi se hidroterapija, termoterapija, kinezitaping te upotreba ortopedskih i drugih pomagala. Edukacija roditelja je veoma važan dio fizioterapije kod prirođenog oštećenja PB. Roditelj mora biti educiran o vježbama i pravilnom postupanju s djetetom tijekom igre i svakodnevnog života jer je najveći dio terapije upravo kod kuće [2,3].

## 2. Anatomija plexusa brachialis

Ručni živčani splet, *plexus brachialis*, tvore korijenovi pet spinalnih živaca, *radices plexus brachialis*, a sastoji se od četiri vratna (C5 – C8) i jednog prsnog (Th1). Tih se pet korijenova prvo složeno udružuje, a nakon toga se dijeli gdje se na početku korijenovi udružuju u tri debla: gornje deblo, *truncus superior* ( korijenovi C5 -C8), srednje deblo, *truncus medius* (nastavak korijena C7) i donje deblo, *truncus inferior* ( korijenovi C8 i Th1) [1,4].

Nakon toga, svako deblo se dijeli na dva dijela, odnosno na prednji i stražnji dio, *divisiones anteriores et posteriores*. Prednji dio inervira mišiće fleksore, a stražnji dio inervira mišiće ekstenzore. Šest dijelova spleta spaja se i udružuje u tri snopa, gdje se sva tri stražnja dijela spajaju i čine stražnji snop, *fasciculus posterior*. Lateralni snop, *fasciculus lateralis*, nastaje udruživanjem gornja dva prednja dijela (C5 – C7). Medijalni snop, *fasciculus medialis*, je nastavak donjeg prednjeg dijela (C8 – Th1). Svaki snop u konačnici daje dvije završne grane: stražnji snop daje *n. axilaris* i *n. ulnaris*, lateralni snop daje *n. musculocutaneus* te *radix lateralis n. mediani*, te medijalni snop koji daje *radix medialis n. mediani* i *n. ulnaris* [1,4]. U konačnici pet glavih živaca PB jesu: *n. musculocutaneus*, *n. axilaris*, *n. medianus*, *n. radialis* te *n. ulnaris*, Svaki od navedenih pet živaca ima svoju motoričku i osjetnu inervaciju (Tablica 2.1.).

U samome nastanku i grananju PB česte su varijacije istog gdje u samoj tvorbi osim pet prednjih grana cervikalnih živaca (C5 – Th1) može sudjelovati i dio vlakna iz C4 ili Th2. Ukoliko Th 2 sudjeluje u tvorbi brahijalnog spleta, prvo rebro može pritisnuti donje deblo, često i potključnu arteriju te na taj način može uzrokovati vaskularne i neurološke smetnje na ruci. Također, može se dogoditi da nedostaje neka od podjela na grane i snopove, ali terminalne su grane spleta stalne [1, 4].

Tablica 2.1. Prikaz motoričke i osjetne inervacije plexusa brachialis. Izvor: J. Krmpotić-Nemanić, A. Marušić: Anatomija čovjeka, Medicinska naklada, Zagreb, 2007. god.

ŽIVAC	MOTORIČKA INERVACIJA	OSJETNA INERVACIJA	SEGMENTNA INERVACIJA
<b>n. musculocutaneus</b>	<ul style="list-style-type: none"> <li>• m. biceps brachii</li> <li>• m. brachialis</li> <li>• m. coracobrachialis</li> </ul>	Koža lateralne strane nadlaktice i radijalno područje podlaktice.	C5, C6, C7
<b>n. axilaris</b>	<ul style="list-style-type: none"> <li>• m. deltoideus</li> <li>• m. teres minor</li> </ul>	Koža posterolateralne strane ramena i nadlaktice.	C5, C6
<b>n. medianus</b>	<ul style="list-style-type: none"> <li>• m. flexor carpi radialis</li> <li>• mm. pronator teres et quadratus</li> <li>• m. flexor digitorum superficialis</li> <li>• mm. flexor pollicis longus et brevis</li> <li>• m. abductor pollicis brevis</li> <li>• m. opponens pollicis</li> <li>• mm. lumbricales I. i II</li> </ul>	Cijelo područje od volarne strane palca sve do dorzalne strane distalnih falangi kažiprsta i srednjeg prsta te radijalne polovice četvrtog prsta	C6, C7, C8, Th1
<b>n. radialis</b>	<ul style="list-style-type: none"> <li>• ekstenzori podlaktice</li> <li>• m. brachioradialis</li> <li>• m. triceps brachii</li> <li>• m. anconeus</li> </ul>	Koža stražnje strane nadlaktice i podlaktice, koža dorzalne strane prvog, drugog i polovice trećeg prsta.	C5, C6, C7, C8, Th1
<b>n. ulnaris</b>	<ul style="list-style-type: none"> <li>• m. adductor pollicis</li> <li>• m. flexor carpi ulnaris</li> <li>• m. flexor digiti profundus</li> <li>• m. abductor et opponens digiti V.</li> </ul>	Prednja i stražnja strana petog prsta i medijalna polovica četvrtog prsta te volarni i dorzalni pripadajući dio šake.	C8, Th1

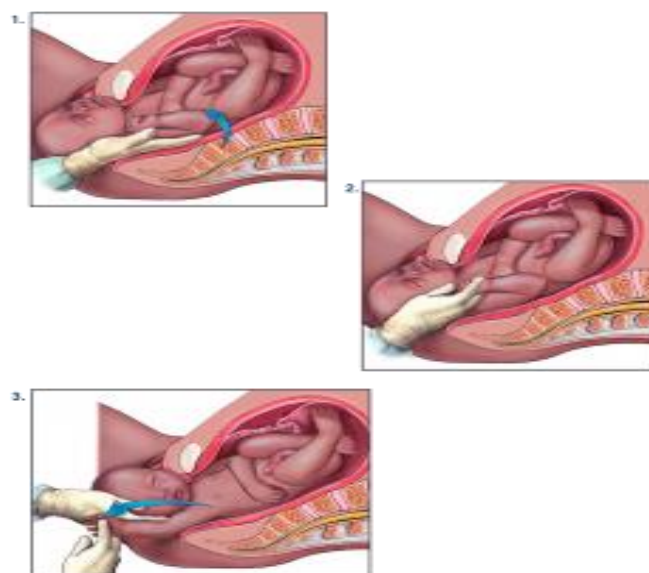
## **2. 1. Klasifikacija oštećenja perifernih živaca**

Jedno od oštećenja perifernih živaca je i oštećenje PB. Oštećenja perifernih živaca klasificiraju se kao blaga, umjerena i teška oštećenja. Kada je oštećen cijeli PB dolazi do gubitka osjeta, gornji ekstremiteti se ne mogu pomicati i nema tetivnih refleksa. Vrste oštećenja plexusa brachialis su:

1. Neuroapraksija - nastaje kada je živac oštećen, ali se ne prekida kontinuitet živčanih vlakana, najčešće zbog blage kompresije na živac.
2. Aksonotmeza - je oštećenje živca koje nastaje kada su živčana vlakna rupturirana bez oštećenja ovojnice.
3. Avulzija - je puknuće živca na mjestu gdje se živac veže za leđnu moždinu. Kod avulzije nema oporavka i živac se ne može spojiti kirurški.
4. Neuroma - nastaje kada rupturirana živčana vlakna pokušavaju zacijeliti, ali nastalo ožiljno tkivo sprječava prijenos impulsa kroz živac do mišića jer pritiska zdravi dio istog. Sanira se operativno uklanjanjem ožiljkastog tkiva.
5. Ruptura živca - predstavlja puknuće živca izvan kralježaka u vratnom području, a sanira se operacijski spajanjem živčanih krajeva [4].

### 3. Etiologija i čimbenici rizika

Etiologija prirođenog oštećenja PB-a odnosi se na nekoliko čimbenika rizika koji dolaze od majčine i djetetove strane te tijekom ili nakon poroda. Najčešći uzrok prirođenog oštećenja PB-a je distocija ramena. Do distocije dolazi kada rame djeteta zapne iza majčine stidne kosti pa dolazi do prekomjernog istežanja ili kompresije na živce brahijalnog spleta [3,4]. Još jedan od čestih uzroka je makrosomija, odnosno povećana tjelesna težina djeteta (iznad 4500 grama). Visina i težina djeteta mogu otežati prolazak kroz porođajni kanal pa zbog toga može doći do oštećenja živaca. Također, abnormalan položaj fetusa povećava rizik od oštećenja brahijalnog spleta, primjerice ako je glavica djeteta u hiperekstenziji. Određena stanja majke, kao što je dijabetes mogu pridonijeti povećanom riziku oštećenja brahijalnog spleta [4]. Višestruke ili blizanačke trudnoće te prethodna povijest oštećenja brahijalnog spleta također povećavaju rizik od oštećenja istog. Još neki od čimbenika rizika od strane majke su abnormalnosti uterusa, abnormalne kontrakcije uterusa, dob majke iznad 35 godina i pretilost. Što se tiče samog tijeka poroda do oštećenja brahijalnog spleta može doći kod produljenog poroda jer takav porod češće bude praćen komplikacijama, na primjer može doći do prekomjernog pritiska na bebinu glavu, vrat ili ramena što može dovesti do oštećenja živaca [4]. Tijekom poroda može doći i do nepravilne manipulacije gdje se izaziva nepravilan položaj ruku djeteta te se povećava rizik od oštećenja brahijalnog spleta. Postoje još mnogi drugi čimbenici rizika kao što je cervikalno rebro, fraktura ključne kosti te infekcija.



Slika 3.1. Oštećenje brahijalnog spleta tijekom poroda

Izvor: <https://rayneslaw.com/what-is-a-brachial-plexus-injury/>

## **4. Klinička slika plexusa brachialis**

Klinička slika oštećenja PB je individualna i vidljiva je odmah nakon rođenja djeteta. Intenzitet oštećenja varira, isto kao i prezentacija simptoma. Kod neke djece javljaju se blagi ispadi motorike, dok se kod drugih javlja potpuna mlohava kljenut i gubitak osjeta zahvaćene ruke. Ovisno o vrsti i mjestu povrede i broju zahvaćenih živaca prezentacija simptoma je različita. Klinička slika prikazuje se kroz podjelu oštećenja PB na četiri tipa oštećenja: gornji tip (Erb- Duchenne), srednji „prošireni“ tip, donji tip (Klumpke - Dejerine) i kompletna lezija [4].

### **4.1. Gornji tip lezije - Erb – Duchenne lezija**

Gornji tip lezije, odnosno Erb – Duchenne lezija je najčešći oblik oštećenja brahijalnog spleta. Čini 60% ukupnih oštećenja PB. To je lezija korijenova C5 i C6, a ponekad može zahvatiti i C7. Uzrok ove lezije je najčešće prekomjerna laterofleksija glave u odnosu na rame. Živci koje zahvaća Erb – Duchenne lezija zbog oštećenja C5 i C6 korijenova su n. axilaris, n. subscapularis, n. musculocutaneus i jedan dio n. radialisa. Zahvaćeni su mišići m. deltoideus, m. biceps brachii, m. supraspinatus, m. infraspinatus, m. teres minor, m. brachioradialis te m. brachialis. Tipičan položaj ruke je adukcija i unutarnja rotacija ramena, ekstenzija i pronacija podlaktice te fleksija šake, a ponekad i prstiju. Taj se položaj ruke naziva „konobarski položaj ruke“. Ruku nije moguće abducirati niti je dovesti u položaj vanjske rotacije u ramenu uz nemogućnost flektiranja i supinacije podlaktice. Odsutan je Moro refleks te refleks bicepsa i brachioradialis dok je refleks hvata prisutan, a mišićni tonus cijele ruke je oslabljen [5].

### **4.2. Srednji „prošireni“ tip lezije**

Ukoliko dođe do oštećenja koje osim C5 i C6 korijenova zahvaća i C7 korijen tada nastaje srednji „prošireni tip lezije. Klinička slika je djelomično ista kao i u gore navedenoj Erb - Duchenne paralizi. Kod ove lezije zahvaćeni su m. triceps brachii i ekstenzori šake i prstiju, a lakat je u umjerenj fleksiji jer je zahvaćen n. radialis [5].



### **4.3. Donji tip lezije - Klumpke – Dejerine lezija**

Donji tip lezije, odnosno Klumpke – Dejerine lezija nije česta i čini svega 2 – 10% oštećenja PB. Uzrok ove lezije je prekomjerna i nagla abdukcija nadlaktice. To se događa kada se tijekom samog porođaja dijete povuče za ruku kroz položajni kanal te zbog toga može doći do avulzije ili ruptur živaca.

Zahvaćeni su korijeni C8 i Th1. Očituje se osjetnim ispadima na mjestima inervacije n. ulnaris i dijela n. medianusa. Prisutna je palmarna fleksija šake uz hiperekstenziju proksimalnih falangi prstiju dok je palac adduciran i oponiran. Taj položaj šake izgleda kao pandža. Što se tiče funkcije šake i prstiju, kretnje su odsutne uz izostanak refleksa hvatanja. Može doći i do pojave Hornerovog sindroma. On je javlja kada lezija zahvati granu simpatikusa iz Th1 korijena i očituje se ptozom, miozom, anhidrozom te hiperemijom zahvaćene strane [5].

### **4.4. Kompletna lezija**

Kompletna lezija PB označava oštećenje cijelog PB. Zahvaća sve korjenove C5 – Th1. Nadlaktica je u položaju adukcije i unutarnje rotacije, podlaktica je pronirana, prsti šake su u volarnoj fleksiji, a palac je oponiran i adduciran. Cijela ruka je u hipotrofiji, nema nikakvih pokreta i svi tetivni refleksi su odsutni. Također je oštećen osjet cijele ruke [5].

### **4.5. Komplikacije oštećenja plexusa brachialis**

Prirodno oštećenje PB može rezultirati nizom komplikacija koje mogu utjecati na motoričke, senzorne i funkcionalne sposobnosti djeteta. Neke od komplikacija koje se javljaju su: kontrakture, deformiteti, slabost mišića i oštećenje senzorne percepcije. Kontrakture mogu otežati ili onemogućiti puni opseg pokreta u zglobovima te na taj način ometati funkciju zahvaćene ruke. Nastali deformiteti na zglobovima ruke mogu dovesti do subluksacije ili dislokacije samog zgloba. Navedeno rezultira nestabilnošću zglobova i smanjenom funkcijom zahvaćene ruke. Slaba mišićna snaga može otežati ili onemogućiti izvođenje pokreta ili smanjiti opseg pokreta u zahvaćenoj ruci. Ukoliko je prisutno oštećenje senzorne percepcije dijete može imati smanjenu osjetljivost na dodir, temperaturu, bol i pritisak. To može otežati prepoznavanje i interpretaciju senzornih podražaja te utjecati na funkcionalnost ruke. Komplikacije nastale prirodnim oštećenjem PB dovode do psihosocijalnih i emocionalnih posljedica ne samo za dijete već i njegovu obitelj [5].

## **5. Dijagnostika**

Dijagnostika podrazumijeva uzimanje anamneze, klinički pregled, elektrodijagnostiku, radiološku dijagnostiku te ostale pretrage. Kod prirođenog oštećenja PB uzima se heteroanamneza. Uzimaju se podatci o djetetovoj dobi, spolu, opsegu glavice, težini, visini. Nadalje se uzimaju podatci o samome porođaju što podrazumijeva dali je porod bio na zadak, vakumskim ekstraktorom ili vaginalan [4,5].

Klinički pregled daje mnogo informacija o vrsti i razini oštećenja PB odmah nakon rođenja djeteta. Fokus je na samome položaju djetetove ruke koja je zahvaćena oštećenjem. Prilikom praćenja djeteta, njegova glavica mora biti u srednjem položaju kako bi se izbjegli neželjeni pokreti ruku. Prati se spontana motorika djeteta. Nadalje, procjenjuje se djetetov aktivni i pasivni raspon pokreta. Aktivni raspon pokreta procjenjuje se kroz uključivanje djeteta u igru i prate se pokreti koje dijete u toj igri koristi. Pasivni raspon pokreta daje informacije o mogućim ograničenjima u pogledu abnormalnosti koštanog i mišićnog sustava [4].

Karakteristična za oštećenje PB je hipotonija mišića. Mišićni tonus procjenjuje se palpacijom mišića i mjerenjem opsega mišića. Isto tako prate se obujam i dužina zahvaćene ruke u odnosu na drugu ruku. Također izostaje refleks hvatanja prsta i Moro refleks. Procjenjuje se i senzorna funkcija djeteta na toplo, hladno, dodir i bol [4,5].

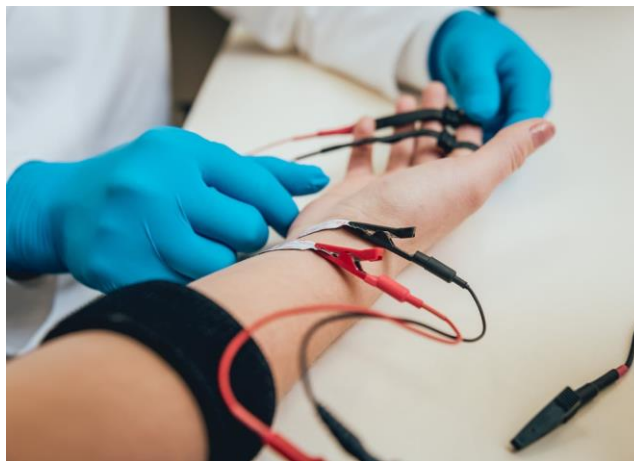
### **5.1. Elektrodijagnostika**

Elektrodijagnostika u medicinskoj dijagnostici obuhvaća skup postupaka koji se koriste električnom strujom i prikladnim aparatima kako bi se ispitala električna provodljivost i električna podražljivost perifernih živaca i mišića. Indikacije za provedbu elektrodijagnostičkih metoda su: parestezije, bol, trnci, atrofija mišića. Najvažnije elektrodijagnostičke metode kod prirođene ozljede PB su elektromiografija (EMG) i elektroneurografija (ENG) [1].

#### **5. 1. 1. Elektromiografija (EMG)**

Elektromiografija je dijagnostički test koji pruža informacije o funkciji perifernih živaca i mišića. Mjeri električnu aktivnost mišića prilikom njihove kontrakcije i relaksacije. EMG kod prirođenog oštećenja PB pomaže kod postavljanja dijagnoze. Procjenjuje kvalitetu i brzinu signala koje živac šalje. S jedne strane, prema istraživanjima, unatoč tome što je EMG jedna od najvažnijih dijagnostičkih metoda za postavljanje dijagnoze oštećenja PB, ima neizvjesnu i slabo definiranu ulogu u istraživanju istog. Najčešće se koristi nekoliko mjeseci nakon rođenja djeteta te je zaključeno da ne donosi odgovore po pitanjima etiologije i prognoze oštećenja PB.

S druge strane, nekolicina istraživanja ipak prikazuje EMG kao odličnu dijagnostičku metodu. Ako se koristi u prvih nekoliko dana od samog rođenja djeteta, može razlikovati oštećenja koja su se dogodila za vrijeme intrauterinog razvoja od onih koja su nastupila tijekom, odnosno nakon poroda. Zbog toga EMG ima važnu ulogu u samom istraživanju etiologije oštećenja PB. Isto tako smatra se da EMG ne može odrediti koji su perinatalni događaji odgovorni za nastalo oštećenje. Ako se EMG ponovi, vjerojatno je da bi se identificiralo slučajeve u kojima je došlo do neurotmeze i avulzije ranije od tri mjeseca starosti, što je ključna dob za razmatranje operativnog, odnosno kirurškog liječenja oštećenja [6,7].



Slika 5.1.1.1. Prikaz EMG dijagnostike

Izvor: <https://neuroinjurycare.com/why-you-may-need-an-emg-test/>

### **5. 1. 2. Elektroneurografija (ENG)**

Elektroneurografija je elektrodijagnostička metoda kojom se ispituju periferni i kranijalni živci. Ispituje brzinu provodljivosti ispitivanog živca, amplitudu motoričkih i senzornih akcijskih potencijala te koliko je vremena proteklo od električne stimulacije živca do registracije akcijskog potencijala. Kod djece s prirođenim oštećenjem PB ENG se najčešće provodi nakon tri do četiri tjedna nakon uzimanja rane kliničke slike jer su do tada deinervacijski potencijali teško uočljivi [7,8].

### **5. 1. 3. RTG, MRI, CT, axialna radiografija**

RTG (rendgen) i MRI (magnetska rezonanca) koriste se u slučajevima prijeloma klavikule ili kod razvoja sekundarnih promjena kako bi se ustanovila kompresija živca. CT (kompjuterizirana tomografija) koristi se za postojanje, lokalizaciju i veličinu lezije. Axialna radiografija koristi se kod stražnje luksacije zgloba i kod gubitka vanjske rotacije u ramenu [1].

## 6. Liječenje

Kod prirođenog oštećenja PB postoje dva osnovna tipa liječenja, a to su konzervativno i kirurško. Konzervativno liječenje sastoji se od: intenzivne fizioterapije, ortoza i drugih pomagala, radne terapije te injekcija botulinum toksina [9]. Botulinum toxin je izuzetno moćan neurotoksin proizveden od gram negativne anaerobne bakterije. Botulinum toksin tip A dozvoljen je za liječenje spasticiteta gornjih i donjih ekstremiteta kod djece i odraslih. Ubrizgava se direktno u mišić te inhibira oslobađanje acetilkolina na neuromuskularnoj spojnici. Točno mjesto primjene određuje se kliničkim pregledom kroz inspekciju i palpaciju, a ponekad se koristi i EMG zbog preciznosti, posebice kod duboko smještenih mišića. Botulinum toxin djeluje na način da dovodi do opuštanja spazma jer blokira prijenos podražaja na neuromuskularnoj spojnici te izaziva paralizu pojedinih mišića. Pitanje primjene botulinum toksina kod prirođenog oštećenja PB još uvijek polazi kroz istraživanja [9,10]. Studije koje su provedene prikazuju primjenu Botulinum toksina u nekoliko mišića: m. biceps brachi, m. brachialis, m. pectoralis major i m. pronator teres. Injekcije su se primjenjivale u te mišiće kod prisutnosti kontraktura u laktu, a rezultat primjene bila je povećana ekstenzija podlaktice. Što se tiče primjene injekcije Botulinum toksina u m. triceps brachi, primjetna je olakšana fleksija podlaktice. Pozitivno djelovanje ovakve primjene je smanjenje neravnoteže, na način da primjenom botulinum toksina dolazi do paralize jačih mišića što pogoduje jačanju mišića koji su slabiji. Kod djece s oštećenjem PB važnu ulogu imaju defektolog i psihoterapeut. Defektolog sudjeluje u postupcima koji olakšavaju djetetu život u smislu savladavanja različitih poteškoća kroz njegov razvoj, prilagodbu i obrazovanje. Psihoterapeut sudjeluje u postupcima pružanja podrške i psihološke pomoći kako djetetu tako i njegovim roditeljima [10].

Što se tiče kirurškog liječenja prirođenog oštećenja PB, mišljenja su podijeljena na dvije vrste gledišta. S jedne strane se smatra kako kirurške intervencije nisu potrebne jer se oporavak razvija spontano tijekom prvih godina života i zbog toga je neopravdana kirurška sanacija. S druge strane smatra se da je kirurško liječenje uspješnije ako se operacija izvede kada je pacijent mlađi, najčešće u dobi od dva do četiri mjeseca života. Većina smatra da je operacija potrebna kod kompletne lezije PB. Kirurški zahvat može se izvesti na dva načina a to su neuroliza i rekonstrukcija nervnim graftom. Neuroliza je zahvat kod kojeg se provodi ekscizija neuroma i skidanje ožiljkastog tkiva. Taj se zahvat provodi češće. Ono što se još provodi jest osteotomija i/ili transfer tetiva. Ti zahvati provode se u kasnijim kirurškim zahvatima, odnosno kada je dijete starije od četiri mjeseca [9].

## 7. Fizioterapija

Fizioterapija predstavlja medicinsku djelatnost u kojoj se točno određeni postupci provode kroz procjenu, intervenciju i evaluaciju te se nastoji poboljšati kvaliteta života osobe, pružiti odgovarajuća skrb, te prevenirati i liječiti ozlijeđe. Cilj fizioterapije jest ponovna uspostava narušenih funkcija ili održavanje postojećih funkcionalnih aktivnosti kao i promicanje aktivnosti za poboljšanje kvalitete života pojedinca i populacije.

Fizioterapijska procjena temelji se na SOAP modelu. SOAP model predstavlja subjektivni pregled, objektivni pregled analizu i plan terapije. Subjektivni pregled podrazumijeva uzimanje anamneze, gdje se nastoji detaljno opisati stanje pacijenta. Važna je anamneza pacijenta, ali i obiteljska anamneza kako bi se dobio detaljan uvid u simptome koje pacijent ima, onesposobljenje koje može biti ili je prisutno i samo funkcioniranje osobe [11]. Objektivni pregled podrazumijeva provedbu različitih mjerenja i testova. Uključuje antropometrijsko mjerenje, mjerenje vitalnih funkcija, mobilnosti zglobova, procjenu mišića i njihove funkcije, procjenu boli, opsega pokreta, posture, hoda, ravnoteže, funkcionalne pokretljivosti, upotrebe pomagala te aktivnosti svakodnevnog života. U analizi, kao što i sam naziv govori, analiziraju se podatci prikupljeni subjektivnim i objektivni preglednom. Nadalje, određuju se ciljevi terapije. Kako bi se isti pravilno odredili, važna je kvalitetna komunikacija između fizioterapeuta i pacijenta te njegove okoline [11]. Ciljevi moraju biti jasno definirani i realno postavljeni. Oni mogu biti kratkoročni i dugoročni. Važno je naglasiti da se kratkoročnim ciljevima po malim etapama dolazi do dugoročnih ciljeva. Završna komponenta SOAP modela je planiranje. Fizioterapeut određuje i sastavlja plan prema kojem će provoditi terapiju. Plan mora biti jasno sastavljen te mora sadržavati jasno strukturiran plan intervencije [11].

Fizioterapija kod prirođenog oštećenja brahijalnog spleta je širokog spektra. Uključuje kompletno vraćanje senzorne i motorne kontrole, održavanje i povećanje opsega pokreta, povećanje mišićne snage, poticanje bilateralne funkcionalne aktivnosti te sprječavanje sekundarnih komplikacija. Rehabilitacija kod djece s prirođenim oštećenjem PB provodi se timski. Potreban je multidisciplinarni i interdisciplinarni pristup. Izuzetno je važno poznavanje patofiziološke, patoanatomske i kliničke karakteristike oštećenja brahijalnog spleta. Plan i program fizioterapije izrađuje se na temelju individualne procjene i postavljanjem kratkoročnih i dugoročnih ciljeva. Fizioterapijski postupci koji se provode su: pozicioniranje i baby handling, senzorno osvješčivanje, elektrostimulacija, EMG Biofeedback, Bobath koncept – neurorazvojna terapija, Vojta koncept, liječenje pokretom, hidroterapija, termoterapija, kinezitaping te primjena potrebnih ortoza i drugih pomagala [4].

Rezultati fizioterapije ovise o velikom broju različitih čimbenika. Terapija treba započeti vrlo rano i mora biti kvalitetna. Važna je kvalitetna suradnja s roditeljima kako bi terapija bila dio svakodnevnog života. Važno je da ciljevi koji su postavljeni budu realni, da se sa terapijom ide postepeno. Isto tako fizioterapeut mora motivirati i dijete i roditelje kako bi oporavak bio uspješniji. Uz sve navedene čimbenike jednako je važno znati dozirati terapiju, što bi značilo da ona kod beba traje deset minuta dok je kod predškolske i školske djece trajanje terapije određeno individualno prema planu i programu fizioterapije [1].

Prognoza ovisi o stupnju oštećenja i vrsti lezije PB. Mjerilo prognoze kod većine pacijenata jest oporavak spontane motorike, a mjerilo cjelokupnog spontanog oporavka je vrijeme kada dolazi do povratka funkcije. Pacijenti kod kojih nema napretka u prvih nekoliko tjedana, vjerojatno će zadržati neka oštećenja, dok pacijenti koji imaju funkcionalnu aktivnost u m. deltoideus, m. biceps brachi i m. triceps brachi imaju najveću mogućnost oporavka. Lošija prognoza očekuje se kod pacijenata s Hornerovim sindromom [1].

## 7. 1. Fizioterapijska procjena i evaluacija

Tijekom evaluacije kod oštećenja PB u fizioterapiji se koristi niz različitih ljestvica kako bi se procijenila motorička i senzorička funkcija djeteta. Medical Research Council (MRC) ljestvica koristi stupnjevanje mišićne kontrakcije brojevima od 0 do 5, gdje 0 znači potpuni izostanak kontrakcije, a 5 normalnu snagu mišića prilikom cijelog opsega pokreta. Skalu su modificirali Gilbert i Tassin zbog lakše primjene kod djece (Tablica 7.1.1.) [4].

*Tablica 7.1.1. Modificirana MRC skala (Gilbert i Tassin). Izvor: Rota Črepinja i sur., Smjernice za klasifikaciju, dijagnostiku, obradu i rehabilitaciju novorođenčadi i djece s porođajnim oštećenjem pleksusa brahijalisa. 2022.*

Stupnjevanje	Pokret ruke prema ustima
M0	Nema kontrakcije
M1	Mišićna kontrakcija
M2	Pokret bez opterećenja gravitacije
M3	Potpuni pokret protiv težine ekstremiteta

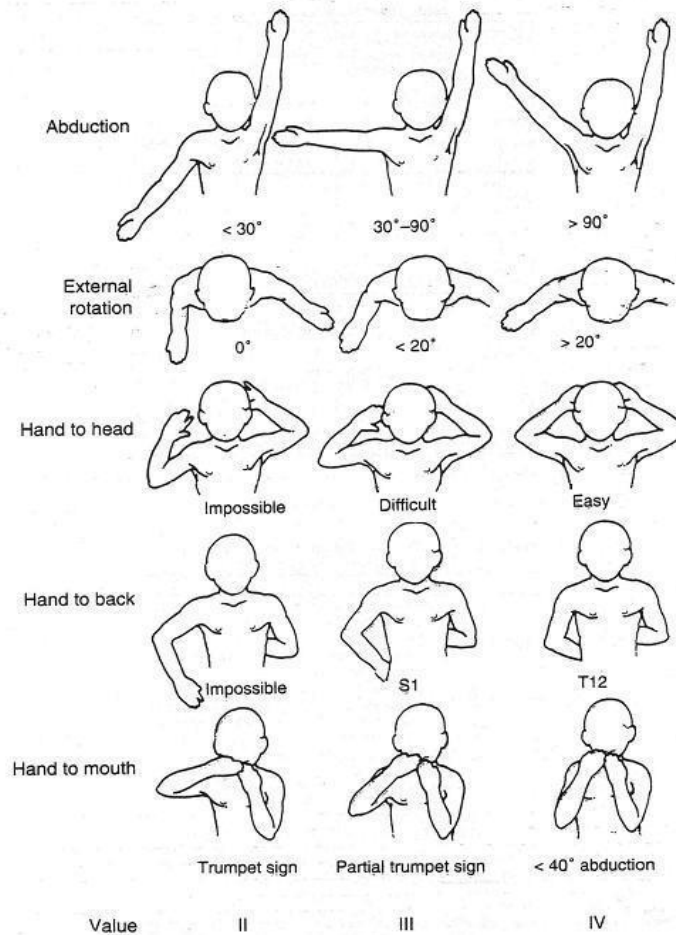
Autori Clark i Curtis, Toronto kreirali su ljestvicu aktivnog pokreta (Tablica 7.1.2), koja se koristi za procjenu motoričke funkcije djeteta kroz cjelokupni pokret zgloba. Procjenjuje se kroz 15 pokreta ruke koja je zahvaćena, a testira se prema zglobovima. U ramenu se testiraju pokreti abdukcije, adukcije, unutarnja rotacija i vanjska rotacija te antefleksija. U lakatnom zglobu testiraju se fleksija, ekstenzija, supinacija i pronacija. U ručnom zglobu testiraju se pokreti fleksije i ekstenzije šake. Također testira se i fleksija i ekstenzija prstiju te fleksija i ekstenzija palca. Stupnjevanje je ocjenama od 0 do 7, a svi se pokreti izvode bez utjecaja gravitacije te antigravitacijski [4].

Tablica 7.1.2. Ljestvica aktivnog pokreta. Izvor: M. Širol, V. Marijančić: Porođajna ozljeda brahijalnog spleta. FIZIOinfo, 2016./2017.

Stupnjevanje	Opis
<b>Bez utjecaja gravitacije</b>	
0	Potpuni izostanak kontrakcije
1	Minimalna kontrakcija
2	Pokret je manji od pola opsega fiziološke kretnje
3	Pokret više od pola opsega kretnje
4	Puni opseg pokreta
<b>Antigravitacijski</b>	
5	Pokret je manji od pola opsega fiziološke kretnje
6	Pokret više od pola opsega kretnje
7	Puni opseg pokreta

Mallet klasifikacija se najčešće koristi kod starije djece kako bi se pratio oporavak nakon konzervativnog ili operativnog liječenja prirodnog oštećenja PB. Testiranje zahvaćene ruke

provodi se kroz pet različitih prirodnih pokreta, a to su: abdukcija, vanjska rotacija, ruka iza glave, ruka ispred glave i ruka na ustima. Klasifikacija se ocjenjuje stupnjevima od 1 do 5, gdje prvi stupanj označava izostanak aktivnog pokreta. Nadalje od drugog do četvrtog stupnja označava se različitost intenziteta odstupanja od aktivnog pokreta, a peti stupanj znači normalan pokret u punome opsegu pokreta (Slika 7.1.3.) [9].



Slika 7.1.3. Mallet klasifikacija

Izvor: [https://www.researchgate.net/figure/Mallet-classification-Grade-0-indicates-no-movement-in-the-desired-plane-Grade-V-is\\_fig1\\_8418539](https://www.researchgate.net/figure/Mallet-classification-Grade-0-indicates-no-movement-in-the-desired-plane-Grade-V-is_fig1_8418539)



Narakas senzorni sustav stupnjevanja koristi se za senzornu procjenu i evaluaciju ( Tablica 7.1.4.) [9].

*Tablica 7.1.4. Narakas senzorni sustav. Izvor: Črepinja i sur: Smjernice za klasifikaciju, dijagnostiku, obradu i rehabilitaciju novorođenčadi i djece s porođajnim oštećenjem pleksusa brahijalisa. Acta Med Croatica, 2022.*

<b>Stupnjevanje</b>	<b>Opis</b>
S0	Nema reakcije na bolni ili drugi stimulans
S1	Reakcija na bolni podražaj, ali ne i na dodir
S2	Reakcija na dodir, ali ne i na lagani dodir
S3	Normalan osjet

Raimondova ljestvica je ljestvica koja se koristi za procjenu ručnog zgloba i šake. Ocjenjuje se stupnjevima od 0 do 5, gdje 0 označava potpunu paralizu ili moguću laganu fleksiju prstiju bez funkcije, palac je nefunkcionalni, izostaje pincetni hvat, osjeta nema ili je neznan [9].

1. Prvi stupanj označava ograničenu aktivnu fleksiju prstiju bez ekstenzije prstiju i ručnog zgloba te mogući lateralni pincetni hvat [9].
2. Drugi stupanj označava aktivnu fleksiju ručnog zgloba uz pasivnu fleksiju prstiju i pasivni lateralni pincetni hvat palca [9].
3. Nadalje treći stupanj označava potpunu aktivnu fleksiju ručnog zgloba i prstiju te pokretljivost palca s djelomičnom opozicijom[9].
4. Četvrti stupanj označava potpunu aktivnu fleksiju ručnog zgloba i prstiju, aktivnu ekstenziju ručnog zgloba, slabu ili odsutnu ekstenziju prstiju te kvalitetniju opoziciju palca [9].
5. I zadnji, odnosno peti stupanj označava sve isto za šaku kao i u četvrtom stupnju uz aktivnu ekstenziju prstiju te skoro potpunom pronacijom i supinacijom podlaktice [9].

## 7. 2. Pozicioniranje i baby handling

Pozicioniranje djeteta ima važnu ulogu u rehabilitaciji kod prirođenog oštećenja PB. Pravilno pozicioniranje djeteta pruža podršku tijelu i ekstremitetima te potiče optimalan razvoj motoričkih vještina, pravilan rast i razvoj kostiju i zglobova te smanjenje rizika od komplikacija kao što su kontrakture i deformiteti [12]. Osnovna pravila kod pozicioniranja djeteta su:

- Individualni pristup: Svako dijete s prirođenim oštećenjem PB ima jedinstvene potrebe i izazove. Stoga je važno pristupiti pozicioniranju individualno, uzimajući u obzir djetetove specifičnosti, razvojne faze i terapijske ciljeve.
- Potpora i stabilnost: Pravilno pozicioniranje treba pružiti potporu tijelu djeteta kako bi se osigurala stabilnost i uravnoteženost. To može uključivati korištenje jastuka, valjaka, podloga ili drugih pomagala kako bi se osigurala podrška glavi, vratu, trupu i ekstremitetima.
- Održavanje fizioloških zakrivljenosti: Prilikom pozicioniranja, važno je održavati prirodne zakrivljenosti tijela. To znači održavanje blage zakrivljenosti vratne kralježnice, ravnoteže između fleksije i ekstenzije trupa te savijanje i ispružanje zglobova kako bi se potaknula funkcionalnost i pravilan razvoj mišića.
- Podrška zglobovima i ekstremitetima: Kako bi se osigurala pravilna podrška zglobovima i ekstremitetima, može se koristiti jastučići, valjci ili druge prilagodbe kako bi se održala optimalna pozicija zglobova, smanjio pritisak i spriječile kontrakture.
- Poticanje aktivnosti: Pravilno pozicioniranje treba poticati djetetove aktivnosti i omogućiti mu pristup igri i komunikaciji [12].

Baby handling je ispravno postupanje s djetetom kod podizanja, spuštanja, previjanja, hranjenja, podrigivanja, držanja, nošenja, presvlačenja i boravka na trbuhu. Kod podizanja djeteta važno je ne podizati ga iz ležećeg položaja, nego dijete treba zarotirati preko svoje ruke koja mora biti položena između djetetovih nogu i držati rame na koje se dijete okreće. Njegovu slobodnu ruku potrebno je prebaciti preko svoje ruke, pridržati glavicu ako je potrebno te podignuti dijete. Spuštanje djeteta se izvodi na način da se dijete spušta preko boka, polako se spušta na podlogu, a kada dijete može samostalno kontrolirati glavu potrebno ga je poticati da se osloni na svoju ruku. Kod previjanja ruku se stavlja između nožica djeteta te se drži natkoljenica, a drugu nožicu potrebno je osloniti na svoju ruku. Kod hranjenja je važno napomenuti da dijete mora biti u laganoj fleksiji i oslonjeno na majčina prsa i pritom paziti da

glavica djeteta ne bude zabačena unatrag nego lagano nagnuta prema naprijed. Podrigivanje djeteta provodi se na majčinom ramenu [12]. Dijete je potrebno jednom rukom držati ispod guze, a drugom rukom pridržavati glavicu. Važno je da su djetetove ručice ispred njegove glavice. Držanje djeteta provodi se u različitim položajima. Prilikom držanja djeteta na boku važno je da jedna nožica bude u laganoj fleksiji, a druga u ekstenziji dok je majčina ruka između djetetovih koljena. Kod nošenja djeteta, važno je ako je dijete okrenuto od majke da jedna njezina ruka pridržava guzu djeteta dok drugom rukom drži njegove ručice ispred tijela i oslonjene na svoje ruke. Ispravan položaj presvlačenja djeteta je da se ono rotira na boku s jedne strane na drugu u majčinom krilu i da prilikom presvlačenja dijete nikako pasivno ne leži na leđima. Potrbušan položaj djeteta važan je iz mnogo razloga od jačanja djeteta, uporabe ruku kod puzanja, ravnoteže, koordinacije, do smirenja, samosvijesti i neovisnosti [12].

### **7. 3. Senzorno osvješčivanje**

Senzorno osvješčivanje ima važnu ulogu u fizioterapiji kod prirođenog oštećenja PB. Oštećenje može utjecati na senzornu percepciju i osjetljivost u zahvaćenoj ruci, što može otežati razvoj i upotrebu ruke u svakodnevnim aktivnosti. Oštećenje može rezultirati gubitkom ili smanjenjem osjetljivosti u cijeloj ruci, nadlaktici, podlaktici i ramenu. To može utjecati na sposobnost djeteta da osjeti dodir, temperaturu, bol, pritisak i druge senzorne podražaje u zahvaćenom području. Senzorna integracija je sposobnost mozga da obradi i interpretira senzorne podražaje iz okoline. Kod djece s prirođenim oštećenjem PB, senzorna integracija može biti kompromitirana. To može rezultirati poteškoćama u razumijevanju i interpretaciji senzornih podražaja te u prilagodbi pokreta i posturalnog odgovora. Terapija senzornog osvješčivanja ima za cilj poboljšati senzornu percepciju, senzornu integraciju i senzomotoričke vještine djeteta, a provodi se u senzornoj sobi (Slika 6.4.1.). Fizioterapeuti koriste različite tehnike i metode kako bi stimulirali senzorne kanale i potaknuli razvoj senzorne osjetljivosti u zahvaćenom području. Uključena je provedba terapije vibracijama, terapijskim loptama, masažom te proprioceptivnim vježbama. Važno je prilagoditi okolinu kako bi se olakšala senzorna percepcija i upotreba zahvaćene ruke. To može uključivati korištenje specijaliziranih pomagala ili prilagođavanje igračaka ili predmeta koji se koriste u svakodnevnim aktivnostima. Prilagodba okoline može pomoći djetetu da se osjeća sigurnije i podržano te potaknuti aktivno korištenje zahvaćene ruke [4].



Slika 7.3.1. Senzorna soba

Izvor: <https://www.maliprincpozega.hr/o-nasoj-senzornoj-sobi/>



Slika 7.3.2. Vježba propriocepcije šake

Izvor: <https://www.playlearneveryday.com/2016/01/crawling-walking-and-starting-school.html>

#### **7. 4. Elektrostimulacija**

O učinkovitosti elektrostimulacije kod prirođenog oštećenja PB nema puno dokaza. Također nema ni preporuka o intenzitetu, mjestu postavljanja elektroda, vrsti struje te trajanju terapije. Elektrostimulacija izaziva kontrakcije skeletnih mišića kroz podražajne impulse. Cilj elektrostimulacije je sprječavanje atrofije i regeneracija živaca. Za sada se još uvijek individualno odlučuje o primjeni elektrostimulacije. U literaturi se spominje vrijeme liječenja koje varira između 3 tjedna i 4,5 mjeseci starosti djeteta. Ako je terapija elektrostimulacijom dozvoljena, svi parametri moraju odgovarati dobi djeteta te motoričkom i senzoričkom deficitu.

Ne smije se izazvati zamor okolnih mišića ili pretjerano stimuliranje istih kao ni oštećenje kože i drugih okolnih tkiva. Preporuča se da se elektrostimulacija zamijeni EMG Biofeedbackom [1].

### **7. 5. EMG Biofeedback**

EMG Biofeedback tehnika je koja se koristi kako bi se pacijentu pomoglo da bolje razumije i prepozna vlastitu napetost mišića u stvarnom vremenu. Omogućuje pacijentu da stekne veću kontrolu nad kontrakcijom ili relaksacijom mišića. Može se koristiti za povećanje aktivnosti u slabom ili paretičnom mišiću ili se može koristiti za olakšavanje smanjenja tonusa spastičnih mišića. EMG biofeedback je proces mjerenja i pretvaranja fizioloških informacija iz mišića u vizualne i audio signale. Kod prirođenog oštećenja PB EMG Biofeedback se koristi kod starije djece koja imaju teža oštećenja [1,9].

### **7. 6. Bobath koncept – neurorazvojna terapija**

Neurorazvojna terapija (NRT) ima holistički pristup pacijentu koji se uz problematiku mišićne funkcije i senzomotoričke problematike bavi osobom u cijelosti te perceptivnim i kognitivnim slabostima te emocionalnim, socijalnim i funkcionalnim problemima osobe u aktivnostima svakodnevnog života. NRT se temelji na normalnom motoričkom razvoju procesa uspostavljanja i sazrijevanja posturalne kontrole u odnosu na silu gravitaciju [13]. Koncept NRT-a se mijenjao tijekom godina, ali osnovni princip je ostao isti i on glasi: „ Inhibitornom kontrolom abnormalnog uzorka kretanja i simultanom facilitacijom automatskih posturalnih reakcija kombinirane sa različitim tehnikama stimulacije reduciramo disfunkcionalni abnormalni posturalni tonus i prenosimo djetetu raznovrsna senzomotorna iskustva u funkcionalnim i cilju usmjerenim aktivnostima.“ [13]. NRT se koristi tehnikom facilitacije kojom se djetetu želi preko ponavljanja pokreta prenijeti normalne obrasce kretanja. Facilitacija uključuje određene točke kroz koje se pokret najlakše izvodi i prati. Facilitacija pokret čini ugodnijim i lakšim pa dijete s vremenom samo želi raditi takav pokret i na taj način uči normalne obrasce kretanja [13]. Cilj NRT – a je pružiti djetetu pravilno senzomotorno iskustvo za što normalniji razvoj. Postoji nekoliko čimbenika koji utječu na rezultate same terapije a to su: vrijeme početka terapije, kvaliteta terapije, suradnja s roditeljima, zadani ciljevi, motivacija, doziranje terapije i trajanje terapije [13].

### **7.7. Vojta koncept**

Vojta koncept zasnovan je na refleksnoj lokomociji za koju se prema Vojti smatra da je urođena svakom djetetu, a sastoji se od refleksnog puzanja i refleksnog okretanja. Kod tih

obrazaca aktivira se poprečno prugasta miškulatura cijelog tijela. Izazivanje refleksne lokomocije provodi se preko dva osnovna položaja i devet podražajnih zona. Ukoliko se podražuje jedna zona može se isprovocirati cijeli kompleks lokomocije, ali ako se podražuje više zona istovremeno tada je mišićni odgovor puno brži i kvalitetniji. Tijekom podraživanja zona šalju se aferentni podražaji u središnji živčani sustav. Povećava se vitalni kapacitet djeteta, govor, funkcija žvakanja i gutanja te do aktivacije glatkih mišića [14, 15]. Kontraindikacije za provedbu terapije po Vojti su svi poremećaji cirkulacije, sklonost krvarenju, stridor, visoka tjelesna temperatura, upale i učestala pojava napada epilepsije [15]. Refleksno puzanje kreće iz početnog asimetričnog trbušnog položaja (Slika 7.7.1.). Taj je položaj dinamičan, aktivan i labilan. Kao što je navedeno, položaj je asimetričan pa se iz tog razloga razlikuju dvije strane tijela: strana lica (facijalna strana) i strana zatiljka (okcipitalna strana). Tijekom podraživanja dolazi do pokreta koji je u konačnici početni položaj na suprotnoj strani Cilj refleksnog okretanja je četveronožno puzanje. Refleksno okretanje započinje iz početnog položaja na leđima sa rotacijom glave u jednu stranu. Na samome početku podražuje se prsna zona koja se nalazi oko šest centimetara ispod mamile na samome hvatištu dijafragme [15]. Kod Vojta koncepta važna je edukacija roditelja jer se smatra da je fizioterapeut mentor, a roditelj Vojta edukator. Važno je objasniti roditeljima da se dijete plačem brani od vježbanja i da ne trebaju taj plač shvaćati kao nanošenje fizičke ili emocionalne boli djetetu. Izuzetno je važno povjerenje jer se isključivo tako mogu postići željeni rezultati [15].



Slika 7.7.1. Prikaz tehnike po Vojta konceptu

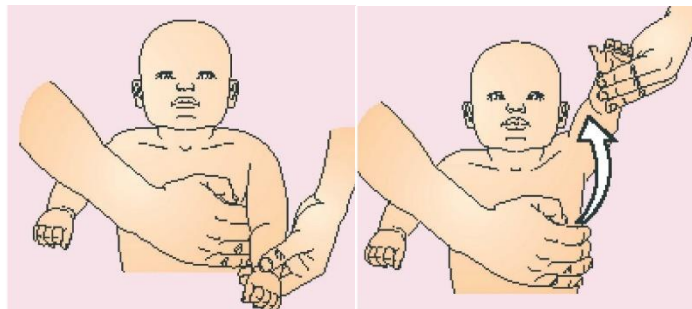
Izvor:[https://www.physiopeedia.com/Vojta\\_Therapy?utm\\_source=physiopeedia&utm\\_medium=search&utm\\_campaign=ongoing\\_internal](https://www.physiopeedia.com/Vojta_Therapy?utm_source=physiopeedia&utm_medium=search&utm_campaign=ongoing_internal)

## 7. 8. Liječenje pokretom

U fizioterapiji je liječenje pokretom najvažnija metoda koja se koristi pasivnim i aktivnim vježbama kako bi se povećao opseg pokreta, spriječile ili smanjile kontrakture i kako bi se smanjili deformiteti.

### Vježbe za rame:

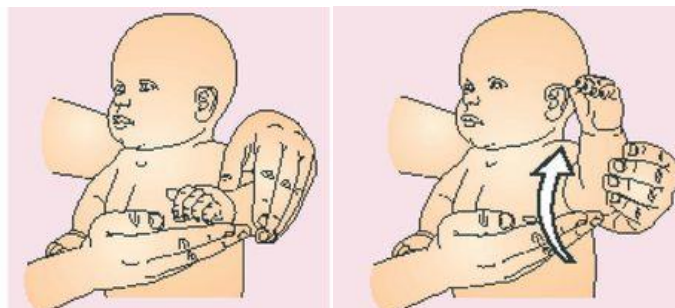
Vježba br.1. Nježno se uhvati podlaktica djeteta, a zatim polako podiže ruka iznad glave držeći ju blizu uha. Taj položaj se zadržava deset sekundi (Slika 7.8.1.) [16].



*Slika 7.8.1. Vježba br. 1.*

Izvor: Obstetric-Brachial-Plexus-Palsy\_OBPP-Parent-Leaflet.pdf (oxfordhealth.nhs.uk)

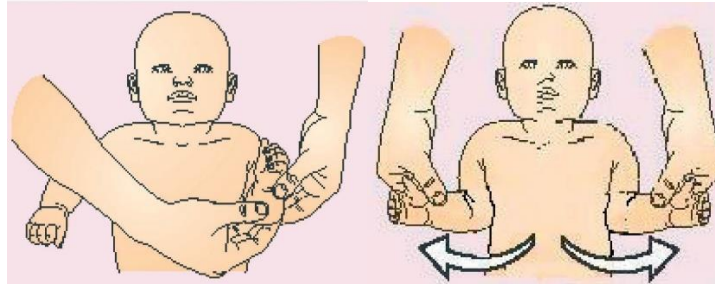
Vježba br. 2. Djetetova ruka se podigne do 90 stupnjeva u ramenu i flektira do 90 stupnjeva u laktu. U tome položaju djetetovom rukom fizioterapeut dotakne krevet pored glave izvedeći time vanjsku rotaciju ramena. Položaj se zadržava 10 sekundi (Slika 7.8.2.) [16].



*Slika 7.8.2. Vježba br. 2.*

Izvor: Obstetric-Brachial-Plexus-Palsy\_OBPP-Parent-Leaflet.pdf (oxfordhealth.nhs.uk)

Vježba br. 3. Djetetove obje ruke fizioterapeut flektira u laktovima do 90 stupnjeva i zadržava ih uz njegovo tijelo. Podlaktice djeteta okreće prema van. Položaj zadržava 10 sekundi (Slika 7.8.3.) [16].

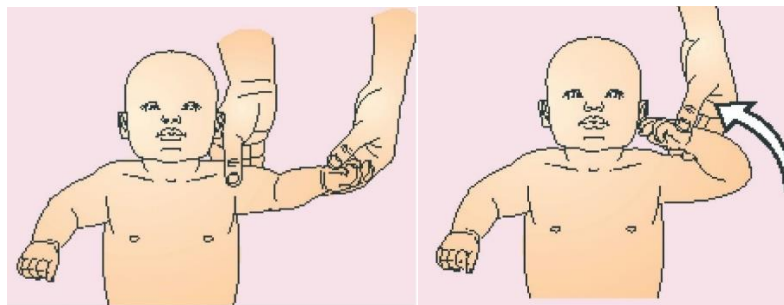


*Slika 7.8.3. Vježba br. 3.*

Izvor: Obstetric-Brachial-Plexus-Palsy\_OBPP-Parent-Leaflet.pdf (oxfordhealth.nhs.uk)

### **Vježbe za lakat:**

Vježba br. 4. Dlan djeteta okreće se prema gore, a ruka djeteta se pridržava iznad i ispod lakta. Nakon toga lakat djeteta fizioterapeut ispruža i zadržava 10 sekundi, a zatim flektira i zadržava 10 sekundi (Slika 7.8.4.) [16].

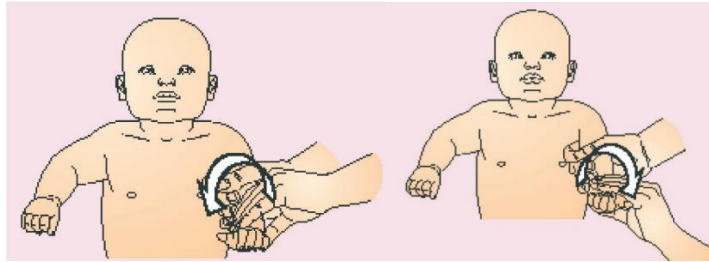


*Slika 7.8.4. Vježba br. 4.*

Izvor: Obstetric-Brachial-Plexus-Palsy\_OBPP-Parent-Leaflet.pdf (oxfordhealth.nhs.uk)

Vježba br. 5. Nadlaktica djeteta je uz tijelo dok podlaktica treba biti savijena pod 90 stupnjeva. Dlan bebine ruke mora biti usmjeren prema dolje. Vježba se započinje na način da se podlaktica i dlan okrenu prema gore, a zatim se vraćaju u početnu poziciju. Svaki pokret zadržava se 10 sekundi (Slika 7.8.5.) [16].



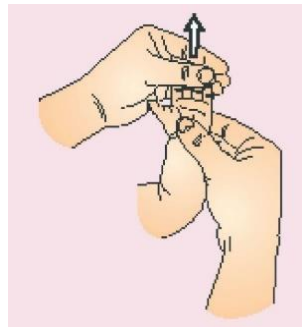


*Slika 7.8.5. Vježba br.5.*

Izvor: Obstetric-Brachial-Plexus-Palsy\_OBPP-Parent-Leaflet.pdf (oxfordhealth.nhs.uk)

### **Vježbe za šaku i prste:**

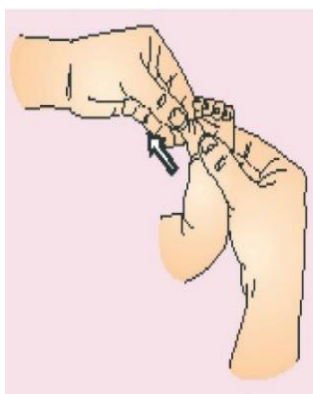
Vježba br. 6. Prilikom izvođenja ove vježbe potrebno je jednom rukom pridržavati bebin ručni zglob, a drugom rukom pridržavati bebinu ruku. Bebin ručni zglob potrebno je lagano savinuti prema unatrag te raširiti prstiće. Taj položaj zadržati 10 sekundi (Slika 7.8.6.) [16].



*Slika 7.8.6. Vježba br. 6.*

Izvor: Obstetric-Brachial-Plexus-Palsy\_OBPP-Parent-Leaflet.pdf (oxfordhealth.nhs.uk)

Vježba br.7. Prilikom ove vježbe početni položaj je isti kao i u prethodno navedenoj vježbi, samo je potrebno ispružiti palac bez preostala četiri prsta. Položaj također zadržati 10 sekundi (Slika 7.8.7.) [16].

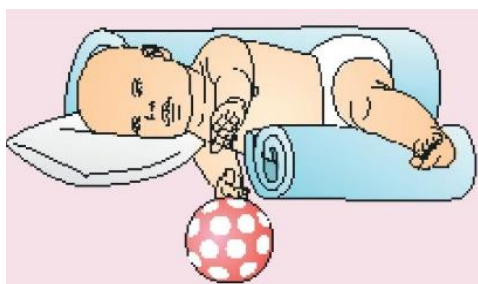

*Slika 7.8.7. Vježba br. 7.*

Izvor: Obstetric-Brachial-Plexus-Palsy\_OBPP-Parent-Leaflet.pdf (oxfordhealth.nhs.uk)

### **Aktivne vježbe:**

Vježba br. 8. Vježba na boku: Dijete staviti na bok na stranu zdrave ruke tako da zahvaćena ruka nije na podlozi. Od većeg ručnika napraviti smotuljak i staviti ga iza djeteta na njegova leđa. Drugi manji ručnik također formirati u smotuljak i staviti ga ispred djeteta tako da gornja nožica bude na ručniku. Ispred djeteta staviti igračke kako bi se postigla aktivnost zahvaćene ruke (Slika 7.8.8.) [16].



*Slika 7.8.8. Vježba br. 8.*

Izvor: Obstetric-Brachial-Plexus-Palsy\_OBPP-Parent-Leaflet.pdf  
(oxfordhealth.nhs.uk)

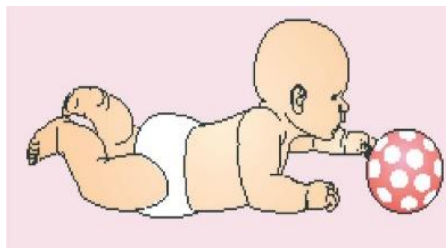
Vježba br. 9. Vježba u ležećem položaju na leđima: Dijete staviti u ležeći položaj na leđa. Iznad djeteta u sredini držati igračku kako bi je dijete moglo vidjeti i pokušalo dohvatiti rukama. Ponekad će možda biti potrebno zahvaćenu ruku malo pridržavati. Ovom vježbom želi se postići stjecanje vještina (slika 7.8.9.) [16].



*Slika 7.8.9. Vježba br. 9.*

Izvor: Obstetric-Brachial-Plexus-Palsy\_OBPP-Parent-Leaflet.pdf (oxfordhealth.nhs.uk)

Vježba br.10. Vježba u potrbušnom položaju: Dijete staviti u potrbušni položaj s ručicama prema naprijed tako da se dijete osloni na obje ruke. Ispred djeteta staviti igračku kako bi je ono pokušalo dohvatiti prvo zdravom rukom, a zatim poticati dohvat zahvaćenom rukom. Ako je zahvaćena ruka previše slaba, tada napraviti smotuljak i staviti ga ispod prsiju djetetu. Ovom vježbom želi se postići aktivnost zahvaćene ruke (Slika 7.8.10.) [16].

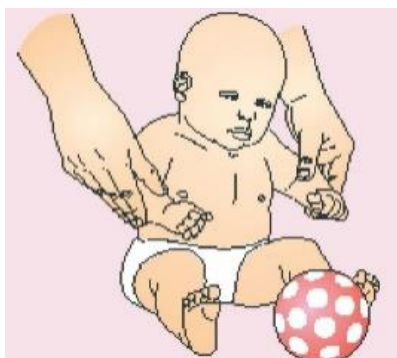

*Slika 7.8.10. Vježba br. 10.*

Izvor: Obstetric-Brachial-Plexus-Palsy\_OBPP-Parent-Leaflet.pdf

(oxfordhealth.nhs.uk)

Vježba br.11. Vježba u sjedećem položaju: Prilikom stavljanja djeteta u auto sjedalicu, ako dođe do pada ručice sa strane tijela, potrebno je napraviti smotuljak i podupri ručicu. Kod čuvanja djeteta ili igre, potrebno je uzeti djetetove ruke u svoje i poticati aktivnost i zdrave i zahvaćene ruke zbog poboljšanja koordinacije između zdrave i zahvaćene ruke. Kada se djetetova stabilnost u sjedećem položaju poboljša važno je poticati dijete da se podupire na obje ruke što je više moguće (slika 7.8.11.) [16].



*Slika 7.8.11. Vježba br. 11.*

Izvor: Obstetric-Brachial-Plexus-Palsy\_OBPP-Parent-Leaflet.pdf (oxfordhealth.nhs.uk)

## **7. 9. Hidroterapija**

Hidroterapija koristi svojstva vode za poticanje pokreta, jačanje mišića i poboljšanje motoričkih funkcija kod novorođenčadi. Osnovne karakteristike tijekom primjene hidroterapije su:

- ✚ Smanjenje opterećenja: Voda pruža podršku i smanjuje opterećenje na zglobove, što olakšava izvođenje vježbi i smanjuje rizik od ozljeda [17].
- ✚ Veći opseg pokreta: Hidroterapija omogućava slobodnije kretanje ekstremiteta u vodi. To može pomoći u postizanju većeg opsega pokreta u zahvaćenoj ruci[17].
- ✚ Jačanje mišića: Voda pruža otpor koji pomaže u jačanju mišića. Kroz vježbe u vodi, novorođenče može razviti snagu u mišićima gornjih ekstremiteta[18].
- ✚ Poboljšanje ravnoteže i koordinacije: Hidroterapija pruža stabilno okruženje u kojem novorođenče može raditi na poboljšanju ravnoteže i koordinacije pokreta[18].
- ✚ Stimulacija senzornih podražaja: Voda pruža bogatu senzornu stimulaciju koja može potaknuti razvoj senzomotornih sposobnosti kod novorođenčadi [17,18].

## **7. 10. Termoterapija**

Termoterapija podrazumijeva primjenu topline u svrhu liječenja. Najčešće se provodi kao uvod u samo vježbanje [1]. Pozitivni učinci termoterapije kod prirođenog oštećenja PB su:

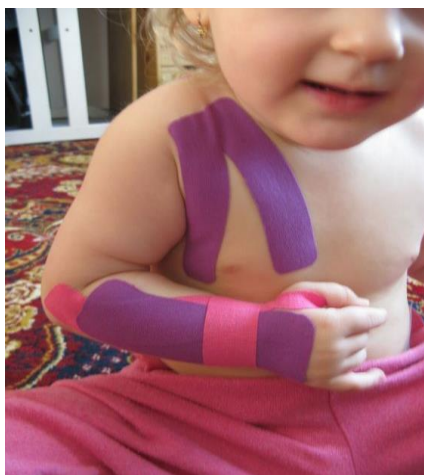1. Smanjenje mišićnog spazma: Toplina pomaže opuštanju mišića koji su podložni spazmu, što može smanjiti nelagodu i poboljšati raspon pokreta u zahvaćenom području.

2. Povećanje cirkulacije: Primjena topline potiče cirkulaciju krvi u tretiranom području, što može poboljšati isporuku hranjivih tvari i kisika u mišiće i tkiva te ubrzati proces ozdravljenja.
3. Smanjenje upale: Toplina može imati blagi protuupalni učinak, tako u smanjenju otekline i upale oko zahvaćenih živaca.
4. Povećanje elastičnosti tkiva: Primjena topline može pomoći omekšavanju tkiva, što olakšava provođenje različitih vježbi i mobilizaciju zahvaćenog područja.

Važno je napomenuti da termoterapiju treba primjenjivati pažljivo. Prekomjerna toplina kod djeteta može izazvati opekline ili druga oštećenja tkiva, stoga je važno pažljivo pratiti reakciju tijela na terapiju [1, 20].

## **7. 11. Kinezitaping**

Kod primjene kinezitapinga kod novorođenčadi s oštećenjem PB, postoji nekoliko važnih čimbenika. Prije nego što se primijeni, važno je provesti sveobuhvatnu procjenu stanja djeteta. Fizioterapeut treba procijeniti opseg pokreta, snagu mišića, osjetljivost i sve druge važne čimbenike. Kinezio traku treba primijeniti na način koji odgovara anatomiji i razvojnoj fazi novorođenčadi. Traka ne bi smjela ometati djetetove prirodne pokrete i razvoj, već bi trebala služiti kao pomoć u poticanju optimalnih refleksa i funkcionalnosti. Koža novorođenčadi je posebno osjetljiva i zahtijeva posebnu pažnju. Prilikom primjene treba voditi brigu o čistoći kože i koristiti trake koje su posebno dizajnirane za bebe kako bi se izbjegle iritacije. Nakon primjene, treba redovito pratiti napredak djeteta i reakciju na terapiju kako bi se postigao pozitivan učinak. Kod djece s prirođenim oštećenjem PB kinezitaping se najčešće primjenjuje kako bi se stabilizirala lopatica te na taj način povećala mobilnost ramena ili u svrhu facilitacije (Slika 7.11.1.) [1].

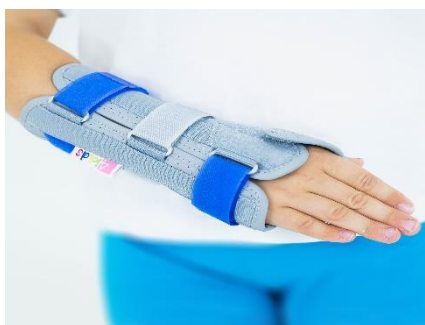

Slika 7.11.1. Kinezitape kod prirođenog oštećenja plexusa brachialisa

Izvor: <https://www.pinterest.com/pin/423971752394388946/>

## 7. 12. Ortoze i druga pomagala

Ortoze se koriste kako bi se kontrolirale funkcije određenih dijelova tijela. Koriste se za imobilizaciju, pomoć funkciji, potporu ili rasterećenje, kontrolu smjera pokreta te za prevenciju odnosno korekciju deformacija. Na ruke se primjenjuju statičke (za prevenciju deformacija i kontraktura) (Slika 7.12.1.), i dinamičke ortoze ( za primjenjivanje sile u vidu ispravljanja deformacije, jačanja mišića, očuvanja pokretljivosti zgloba i pomoći funkcije) [1].



Slika 7.12.1. Prikaz ortoze za ručni zglob

Izvor: <https://plasting-ortopedija.hr/proizvod/djecja-ortoza-za-stabilizaciju-zapesca/>

## 8. Edukacija roditelja

Edukacija roditelja igra ključnu ulogu u postizanju najboljih ishoda u liječenju djece s prirođenim oštećenjem PB. Fizioterapeut ima važnu ulogu u pružanju informacija roditeljima kako bi razumjeli stanje svog djeteta, sudjelovali u terapiji i potaknuli njegov napredak. Fizioterapeut treba jasno i detaljno objasniti roditeljima što je prirođeno oštećenje PB, kako se dijagnosticira i koje su moguće posljedice. Razumijevanje dijagnoze pomaže roditeljima da budu svjesni izazova s kojima se dijete suočava i kako mogu najbolje podržati njegove potrebe.

Također fizioterapeut treba detaljno objasniti koji su ciljevi terapije i što se želi postići kroz različite terapijske intervencije. To uključuje poboljšanje pokretljivosti, smanjenje spazma, poticanje refleksa i razvoj motoričkih vještina. Također od velike je važnosti da terapeut demonstrira i objasni roditeljima specifične vježbe i tehnike koje mogu raditi kod kuće s djetetom kako bi poticali razvoj i jačanje mišića zahvaćenog područja. To uključuje tehnike istezanja, vježbe za jačanje mišića, ravnotežu i koordinaciju [12,21].

Roditelji trebaju naučiti kako pravilno držati dijete kako bi se izbjeglo dodatno oštećenje ili nelagodnost. Također, fizioterapeut će dati savjete o pravilnom rukovanju djetetom kako bi se poticalo njegovo sudjelovanje u terapiji i svakodnevnim aktivnostima. U konačnici, edukacija roditelja od strane fizioterapeuta ima za cilj omogućiti roditeljima da sudjeluju u terapiji svog djeteta i da pruže potrebnu podršku i poticaj za oporavak [21].

## 9. Zaključak

Prirođeno oštećenje plexusa brachialis je kompleksna ozljeda koja za sobom može povući i mnoge komplikacije. Iznimno je važno za fizioterapeuta da dobro vlada anatomijom kako bi znao odrediti točno mjesto problema i provoditi terapiju na kvalitetan način.

Fizioterapija ima ključnu ulogu u postizanju optimalnih rezultata u tretmanu prirođenog oštećenja plexusa brachialis. Ovo kompleksno neurološko stanje zahtjeva sveobuhvatan pristup rehabilitaciji, s naglaskom na individualan terapijski plan i kontinuirano praćenje napretka pacijenta. Kroz pažljivo vođene terapijske metode, fizioterapeuti pomažu pacijentima u smanjenju bola, poboljšanju funkcionalnosti i sposobnosti pogođene ruke. Osim toga, fizioterapija igra ključnu ulogu u sprečavanju komplikacija kao što su kontrakture i deformacije.

Od iznimne je važnosti da u liječenju sudjeluje multidisciplinarni tim, liječnik pedijatar, neurolog, fizioterapeut, medicinska sestra, radni terapeut, defektolog i psiholog. Posebice je važno da u cijeloj rehabilitaciji sudjeluju i roditelji kako bi kroz svakodnevne životne aktivnosti i igru s djetetom i sami provodili terapiju.



## 10. Literatura

- [1] A. Rota Čepinja, M. Jukica, T. Vlasković: Rehabilitacija djece s prirođenim oštećenjem pleksusa brahijalisa. *Pediatrica Croatica*, 2012. 232-239.
- [2] J. Krmpotić-Nemanić, A. Marušić: *Anatomija čovjeka*, Medicinska naklada, Zagreb, 2007. god
- [3] Departments of Physiotherapy, Occupational Therapy and Plastic Surgery: Understanding brachial plexus palsy, Royal Children's Hospital, Melbourne, dostupno na: [Obstetric-Brachial-Plexus-Palsy-OBPP-Parent-Leaflet.pdf \(oxfordhealth.nhs.uk\)](https://www.oxfordhealth.nhs.uk/resources/Obstetric-Brachial-Plexus-Palsy-OBPP-Parent-Leaflet.pdf), dostupno 10.07.2023.
- [4] M. Širol, V. Marijančić: Porodajna ozljeda brahijalnog spleta, *Fizio info*, Stručno – informativni časopis Hrvatskog zbora fizioterapeuta, broj 26 – 27, godina 2016/2017, str. 33 – 40
- [5] K. Benjamin Part 2. Distinguishing Physical Characteristics and Management of Brachial Plexus Injuries. *Adv Neonat Care* 2005; 5: 240-51.
- [6] M.Pitt, JW. Vredevelde: The role of electromyography in the management of the brachial plexus palsy of the newborn. *Clin Neurophysiol. Clin Neurophysiol.* 2005. Aug;116(8):1756-61.
- [7] M. Berković-Šubić, G. Hofmann, S. Cvetković Glazer i sur.: Elektromioneurografija (emng) dijagnostička metoda u procjeni stanja mišića i živaca u potvrdi neurološke patologije. *Physiotherapia Croatica*, 2016: 14
- [8] RG. Whittaker. The fundamentals of electromyography. Practical neurology. 2012 Jun 1;12(3):187-94.
- [9] A. Rota Čepinja, V. Matijević, T. Šimunić, S. Vuković Baras, S. Kuzmičić M. Parlov, V. Bilandžić, D. Mikulić: Smjernice za klasifikaciju, dijagnostiku, obradu i rehabilitaciju novorođenčadi i djece s porođajnim oštećenjem pleksusa brahijalisa. *Acta Med Croatica*, 76 (2022) 191-200
- [10] L.J. Michaud, E.J. Loudon, W. C. Lippert, A. J. Allgier, S. L. Foad, C. T. Mehlman. Use of botulinum toxin type A in the management of neonatal brachial plexus palsy. 2014, Dec;6(12):1107-19.

- [11] I. Klaić, L. Jakuš: Fizioterapijska procjena, Zdravstveno veleučilište Zagreb, Zagreb, 2017.
- [12] Udruga roditelja djece s oštećenjem vida i dodatnim poteškoćama u razvoju: Ispravno postupanje s djetetom, „baby handling“, Zagreb, 2007
- [13] A. Rota Čepnja i sur.: Bobath koncept u rehabilitaciji visokoneurorizične djece, Seminarski rad, Hrvatska proljetna pedijatrijska škola, Split 2019.
- [14] Lim, H., & Kim, T. Effects of Vojta therapy on gait of children with spastic diplegia. *J Phys Ther Sci*, 2013; 25(12):1605-8.
- [15] A. Piljić: Primjena Vojta procesa kod neurorazvojnog koncepta u terapiji neurorizične djece. *FIZIOinfo*, 2011/2012; 12-14
- [16] Association of Paediatric Chartered Physiotherapists: Obstetric Brachial Plexus Palsy. Physiotherapy advice for Parents. November 2015. dostupno na: [Obstetric-Brachial-Plexus-Palsy OBPP-Parent-Leaflet.pdf \(oxfordhealth.nhs.uk\)](#), dostupno 10.07.2023.
- [17] L. T. Brody, P. R. Geigle: Aquatic Exercise for Rehabilitation and Training. United states of America: Human Kinetics, 2009.
- [18] A. Mooventhan , L. Nivethitha: Scientific evidence-based effects of hydrotherapy on various systems of the body. *N. Am. J. Med. Sci.* 2014 May;6(5):199-209
- [19] S.F. Nadler, K. Weingand, R.J. Kruse. The physiologic basis and clinical applications of cryotherapy and thermotherapy for the pain practitioner. *Pain physician.* 2004 Jul 1;7(3):395-400.
- [20] L. Brosseau, K.A. Yonge, V. Welch, S. Marchand, M. Judd, G.A. Wells, P. Tugwell. Thermotherapy for treatment of osteoarthritis. *Cochrane Database of Systematic Reviews.* 2003(4).
- [21] [Newborn Brachial Plexus Injuries \(for Parents\) - Nemours KidsHealth](#), dostupno 20.07.2023.

## Popis slika

Slika 3.1. Oštećenje brahijalnog spleta tijekom poroda.....	6
Slika 5.1.1.1. Prikaz EMG dijagnostike.....	10
Slika 7.1.3. Mallet klasifikacija .....	15
Slika 7.3.1. Senzorna soba.....	19
Slika 7.3.2. Vježba propriocepcije šake.....	19
Slika 7.7.1. Prikaz tehnike po Vojta konceptu.....	21
Slika 7.8.1. Vježba br. 1.....	22
Slika 7.8.2. Vježba br. 2.....	22
Slika 7.8.3. Vježba br. 3.....	23
Slika 7.8.4. Vježba br. 4.....	23
Slika 7.8.5. Vježba br. 5.....	24
Slika 7.8.6. Vježba br. 6.....	24
Slika 7.8.7. Vježba br. 7.....	25
Slika 7.8.8. Vježba br. 8.....	25
Slika 7.8.9. Vježba br. 9.....	26
Slika 7.8.10. Vježba br. 10.....	26
Slika 7.8.11. Vježba br. 11.....	27
Slika 7.11.1. Kinezitape kod prirođenog oštećenja plexusa brachialis.....	29
Slika 7.12.1. Prikaz ortoze za ručni zglob.....	29

## **Popis tablica**

Tablica 2.1. Prikaz motoričke i osjetne inervacije pet glavih živaca plexusa brachialis.....	4
Tablica 7.1.1. Modificirana MRC skala (Gilbert i Tassin).....	14
Tablica 7.1.2. Ljestvica aktivnog pokreta.....	15
Tablica 7.1.4. Narakas senzorni sustav.....	17

### IZJAVA O AUTORSTVU

Završni/diplomski rad isključivo je autorsko djelo studenta koji je isti izradio te student odgovara za istinitost, izvornost i ispravnost teksta rada. U radu se ne smiju koristiti dijelovi tuđih radova (knjiga, članaka, doktorskih disertacija, magistarskih radova, izvora s interneta, i drugih izvora) bez navođenja izvora i autora navedenih radova. Svi dijelovi tuđih radova moraju biti pravilno navedeni i citirani. Dijelovi tuđih radova koji nisu pravilno citirani, smatraju se plagijatom, odnosno nezakonitim prisvajanjem tuđeg znanstvenog ili stručnoga rada. Sukladno navedenom studenti su dužni potpisati izjavu o autorstvu rada.

Ja, VERONIKA MATUČEC (ime i prezime) pod punom moralnom, materijalnom i kaznenom odgovornošću, izjavljujem da sam isključivi autor/ica završnog/diplomskog (obrisati nepotrebno) rada pod naslovom FIZIOTERAPIJA KOD PRIRODNOG OŠTEĆENJA PLEKUSA (upisati naslov) te da u navedenom radu nisu na nedozvoljeni način (bez pravilnog citiranja) korišteni dijelovi tuđih radova.

Student/ica:  
(upisati ime i prezime)

Veronika Matučec  
(vlastoručni potpis)

Sukladno čl. 83. Zakonu o znanstvenoj djelatnosti i visokom obrazovanju završne/diplomske radove sveučilišta su dužna trajno objaviti na javnoj internetskoj bazi sveučilišne knjižnice u sastavu sveučilišta te kopirati u javnu internetsku bazu završnih/diplomskih radova Nacionalne i sveučilišne knjižnice. Završni radovi istovrsnih umjetničkih studija koji se realiziraju kroz umjetnička ostvarenja objavljuju se na odgovarajući način.

Sukladno čl. 111. Zakona o autorskom pravu i srodnim pravima student se ne može protiviti da se njegov završni rad stvoren na bilo kojem studiju na visokom učilištu učini dostupnim javnosti na odgovarajućoj javnoj mrežnoj bazi sveučilišne knjižnice, knjižnice sastavnice sveučilišta, knjižnice veleučilišta ili visoke škole i/ili na javnoj mrežnoj bazi završnih radova Nacionalne i sveučilišne knjižnice, sukladno zakonu kojim se uređuje znanstvena i umjetnička djelatnost i visoko obrazovanje.