

Zdravstvena skrb bolesnika s karcinomom larinksa

Horvat, Dorijan

Undergraduate thesis / Završni rad

2023

Degree Grantor / Ustanova koja je dodijelila akademski / stručni stupanj: **University North / Sveučilište Sjever**

Permanent link / Trajna poveznica: <https://um.nsk.hr/um:nbn:hr:122:462655>

Rights / Prava: [In copyright](#)/[Zaštićeno autorskim pravom.](#)

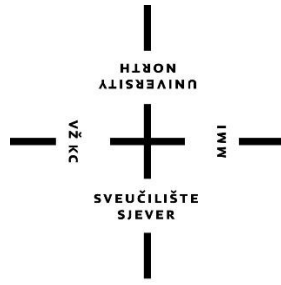
Download date / Datum preuzimanja: **2024-11-22**



Repository / Repozitorij:

[University North Digital Repository](#)





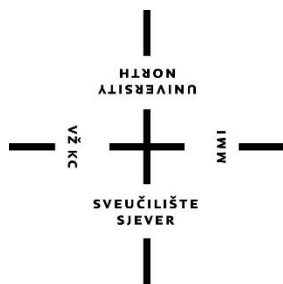
Sveučilište Sjever

Završni rad br.1761/SS/2023

Zdravstvena skrb bolesnika s karcinomom larinksa

Dorijan Horvat, 4310/336

Varaždin, rujan 2023.



Sveučilište Sjever

Odjel za Sestrinstvo

Završni rad br. 1761/SS/2023

Zdravstvena skrb bolesnika s karcinomom larinksa

Student

Dorijan Horvat, 4310/336

Mentor

Ivana Herak mag. med. techn

Varaždin, rujan 2023.

Prijava završnog rada

Definiranje teme završnog rada i povjerenstva

ODJEL	Odjel za sestrinstvo		
STUDIJ	Prediplomski stručni studij Sestrinstva		
PRISTUPNIK	Dorijan Horvat	MATIČNI BROJ	4310/336
DATUM	28.08.2023	KOLEGIJ	Zdravstvena njega odraslih II
NASLOJ RADA	Zdravstvena skrb bolesnika s karcinomom larinksa		

NASLOJ RADA NA ENGL. JEZIKU Health care of patients with cancer of the larynx

MENTOR	Herak Ivana mag. med. techn.	ZVANJE	Predavač
ČLANOVI POVJERENSTVA	1. izv.prof.dr.sc. Marijana Neuberg, predsjednica		
	2. Ivana Herak, pred., mentorica		
	3. Domagoj Butigan, pred., član		
	4. Valentina Vincek, pred., zamjenski član		
	5. _____		

Zadatak završnog rada

BRČI 1761/SS/2023

OPIS

Zdravstvena skrb bolesnika s karcinomom larinksa ima za cilj pružiti stručnu i sigurnu zdravstvenu skrb. Ova vrsta karcinoma najviše utječe na psihičko stanje bolesnika s obzirom da je larinks zadužen za stvaranje zvukova i dijagnoza se postavlja kliničkim pregledom, endoskopskim i radiološkim pretragama te biopsijom.

Nakon postavljanja dijagnoze, multidisciplinarni tim zdravstvenih djelatnika dogovara individualizirani plan liječenja za pacijenta. Ovisno o stadiju bolesti, liječenje karcinoma larinksa može uključivati operacijski zahvat, radioterapiju, kemoterapiju ili kombinaciju ovih metoda.

Medicinska sestra/tehničar kao član multidisciplinarnog tima ima važnu ulogu kroz cijeli perioperacijski period u kojem priprema bolesnika za operacijski zahvat, pruža emocionalnu podršku bolesnicima i njihovim obiteljima, te svojim intervencijama prevenira moguće komplikacije i poteškoće.

Pravovremena edukacija, psihička podrška te uključivanje članova obitelji u skrb za bolesnika znatno utječu na smanjenje socijalne izolacije i podizanje kvalitete života bolesnika oboljelog od karcinoma larinksa.

ZADATAK URUČEN 11.9.2023.



POTPIS MENTORA

Ivana Herak

Sažetak

Tumor larinksa još uvijek je prognostički ozbiljna bolest, drugi po učestalosti tumor gornjeg aerodigestivnog trakta, povezan s visokom smrtnošću. Stope preživljavanja ovih tumora variraju i ovise o prisutnosti ranih simptoma, anatomskoj dostupnosti i opskrbi limfom. Unatoč napretku u terapiji i novim kirurškim i nekirurškim pristupima, rana dijagnoza ostaje najbolji pokazatelj preživljenja. Najčešći tip je karcinom skvamoznih stanica, koji čini 85-95% neoplazmi. Većina tumora koji nastaju u larinksu počinju na površini sluznice i nazivaju se tumorima pločastih stanica (SCC). Mnogo rjeđi oblici tumora larinksa su tumori žlijezda slinovnica koji nastaju iz sitnih žlijezda slinovnica ispod sluznice ili tumori koji nastaju iz mišića, hrskavice ili drugih strukturnih tkiva (sarkomi). SCC larinksa povezan je s pušenjem, iako su doprinos pasivnog pušenja i učinak pušenja u prošlosti manje sigurni. Neki slučajevi tumora larinksa nastaju bez poznatih čimbenika rizika. Zdravstveni radnici ne mogu vidjeti larinks bez posebne opreme. Larinks se može vidjeti pomoću laringealnog zrcala ili fiberoptičkog teleskopa s video kamerom. Tumor obično uzrokuje promjene u izgledu sluznice ili simetričnih struktura larinksa koje se mogu vidjeti ovim uređajima. Također se može otkriti pomoću radiografskog snimanja uključujući MRI, CT ili ultrazvuk. Kada se otkrije sumnjiva lezija larinksa, dodatno testiranje za potvrdu dijagnoze provodi se uzimanjem biopsije, uzimanjem malog uzorka tkiva. Zbog osjetljivosti larinksa to se u većini slučajeva mora učiniti u općoj anesteziji u operacijskoj dvorani. Određivanje stadija bolesnika ključno je za ispravan pristup liječenju. U radu su obrađene i najčešće sestrinske dijagnoze u poslijeoperacijskoj njezi i specifični pristupi u poslijeoperacijskoj skrbi bolesnika nakon laringektomije, uključujući toaletu traheostome, endotrahealni tubus, toalet glasovnih proteza, hranjenje putem nazogastrične sonde, postoperacijske komplikacije nakon laringektomije i dr.

Ključne riječi: *tumor larinska, medicinska sestra/tehničar, zdravstvena njega, bolesnik*

Summary

Tumor of the larynx is still a prognostically serious disease, the second most frequent tumor of the upper aerodigestive tract, associated with high mortality. Survival rates for these tumors vary and depend on the presence of early symptoms, anatomic accessibility, and lymphoma supply. Despite advances in therapy and new surgical and non-surgical approaches, early diagnosis remains the best predictor of survival. The most common type is squamous cell carcinoma, which accounts for 85-95% of neoplasms. Most tumors that arise in the larynx begin on the surface of the mucosa and are called squamous cell tumors (SCC). Much rarer forms of laryngeal tumors are salivary gland tumors that arise from tiny salivary glands under the mucosa or tumors that arise from muscle, cartilage, or other structural tissues (sarcomas). SCC of the larynx is associated with smoking, although the contribution of passive smoking and the effect of past smoking are less certain. Some cases of laryngeal tumors occur without known risk factors. Health professionals cannot see the larynx without special equipment. The larynx can be visualized using a laryngeal mirror or a fiberoptic telescope with a video camera. The tumor usually causes changes in the appearance of the mucosa or symmetrical structures of the larynx that can be seen with these devices. It can also be detected using radiographic imaging including MRI, CT or ultrasound. When a suspicious lesion of the larynx is detected, additional testing to confirm the diagnosis is performed by taking a biopsy, taking a small tissue sample. Due to the sensitivity of the larynx, this must be done in most cases under general anesthesia in the operating room. Determining the patient's stage is crucial for the correct approach to treatment. The paper deals with the most common nursing diagnoses in postoperative care and specific approaches in the postoperative care of patients after laryngectomy, including tracheostomy toilet, endotracheal tube, voice prosthesis toilet, nasogastric tube feeding, postoperative complications after laryngectomy, etc.

Key words: tumor of the larynx, nurse, health care, patient

Popis kratica:

CT – kompjuterizirana tomografija

DNK - Deoksiribonukleinska kiselina

IC – Imunosne stanice

MSCT - Višeslojna kompjuterizirana tomografija

MR – magnetska rezonanca

PET - Pozitronska emisijska tomografija

RTG - radiografija

Sadržaj:

1. Uvod	1
2. Anatomija i fiziologija larinksa.....	2
3. Tumori larinksa	6
3.1. Etiologija tumora larinksa.....	6
3.2. Patologija i patohistologija tumora larinksa.....	6
3.3. Klinička slika tumora larinksa	8
3.4. Dijagnoza tumora larinksa.....	8
3.5. Određivanje stadija tumora larinksa	10
3.6. Liječenje tumora larinksa	12
4. Zdravstvena njega bolesnika oboljelih od tumora larinksa.....	15
4.1. Prijeoperacijska skrb bolesnika s tumorom larinksa	15
4.2. Poslijeoperacijska skrb bolesnika s tumorom larinksa	17
4.3. Palijativna skrb bolesnika u terminalnoj fazi.....	20
4.4. Klub laringektomiranih Varaždinske županije	21
5. Prikaz studije slučaja	22
6. Zaključak.....	23
Literatura	25
POPIS SLIKA	28

1. Uvod

Larinks predstavlja složen organ koji funkcionira kao sfinkter na spoju probavnog trakta i dišnog trakta te sudjeluje u različitim fiziološkim aspektima zaštite dišnih putova, disanja i fonacije. U svojim klasičnim filogenim promatranjima, Negus je dao prioritet trima funkcijama grkljana. Prema redoslijedu prioriteta, to su zaštita donjih dišnih putova, disanje i fonacija [1].

Najvažnije je zaštititi dišne putove djelovanjem IC – a (engl. *Imunne cells*) i sfinktera tijekom faze degutiranja. Larinks služi kao ventil za kontrolu tlaka zraka i protoka zraka, kao i vibrator za generiranje zvuka. Obje su funkcije od temeljne važnosti tijekom disanja i fonacije. Tijekom gutanja primarna funkcija grkljana je spriječiti ulazak hrane i tekućine u dišni put. Mehanizam koji štiti laringealni ulaz je refleksna inhibicija disanja, zatvaranje glotičnog sfinktera, podizanje i pomicanje grkljana prema naprijed kako bi se njegov ulaz stavio pod zaštitu baze jezika i uklanjanje progutanog materijala iz ždrijela prije nastavka udisaja. Dišni put također je zaštićen epiglotisom koji prekriva laringealni ulaz i usmjerava bolus u valekulu i piriformne sinuse [1].

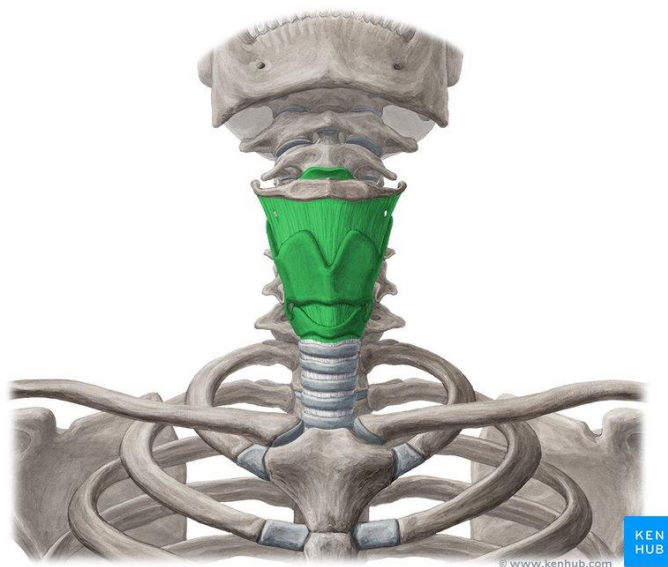
Prestanak disanja tijekom gutanja je refleksni čin koji proizlazi iz podražaja koji nastaju u ždrijelu pri ulasku bolusa hrane. Podražaji su posredovani središnjim putem kroz kranijalne živce IX i X. Struktura grkljana je evoluirala kako bi zadržala intratorakalni pritisak te kako bi osigurala stabilnu točku oslonca za gornje udove. Ekspiracijski napor protiv zatvorenog glotisa poznat je kao Valsalvin manevar. Tijekom bilo kojeg oblika napora koji uključuje korištenje ruku, glasnice su čvrsto aducirane sprječavajući izbacivanje zraka i kolaps stijenki prsnog koša, čime se osigurava fiksno ishodište za mišiće ruku i ramena. Ova je činjenica klinički važna za one koji su bili podvrgnuti laringektomiji ili koji imaju paralizu jednog ili oba vokalna nabora. Za obavljanje ovih uloga, unutarnje i vanjske strukture grkljana međusobno djeluju pod preciznom neuralnom kontrolom, proizvodeći kod ljudi najsloženije funkcije grkljana [1].

Tumori larinksa čine 1-2% svih malignih tumora. Muškarci obolijevaju 4-10 puta češće nego žene, a najčešće se javljaju nakon 50. godine života. U svijetu se broj novooboljelih od malignog tumora larinksa kreće između 2-10 na 100.000 stanovnika, a u Hrvatskoj je taj broj u prosjeku 8,9 (17,3 na 100.000 stanovnika za muškarce i 1,2 na 100.000 stanovnika za žene). Od iznimne je važnosti istaknuti da konačni ishod ove dijagnoze ovisi o ranom otkrivanju te što ranijem liječenju istog.

2. Anatomija i fiziologija larinksa

Grkljan ili lat. *larinks* je složena šuplja struktura koja se nalazi u prednjem srednjem djelu vrata, a glavna funkcija mu je provođenje zraka u donje dišne puteve i zatvaranje dišnih puteva posebno tijekom gutanja kako bi se spriječila aspiracija hrane. Obično se naziva "organ fonacije" jer se u njemu nalazi strukture odgovorne za proizvodnju zvuka. Prilično je pokretan u vratu i može se vidjeti i osjetiti kako se pomiče prema gore i naprijed tijekom gutanja, zatvarajući dušnik i otvarajući jednjak [1].

Larinks se nalazi anteriorno od jednjaka, u visini trećeg do šestog vratnog kralješka. Sastoji se od hrskavičnog skeleta povezanog membranama, ligamentima i pripadajućim mišićima. Nalazi se točno iznad dušnika i nastavlja se s orofarinksom (dio grla iza usne šupljine). Larinks je nešto dulji i postavljen je nešto više u vratu kod muškaraca, u odnosu na žene i djecu. „Također, kod muškaraca je posebno istaknuta izbočina koju oblikuje grkljan (*promentia laryngea*) koja se još naziva Adamova jabučica. S lateralnih strana, grkljan je u dodiru sa štitastom žlijezdom (*glandula thyroidea*) i infrahioidnim mišićima (*m. sternohyoideus*, *m. sternothyroideus*, *m. thyrohyoideus*). Stražnju stranu grkljana prekriva sluznica ždrijela. Ispred prednje strane grkljana nalazi se list vratne fascije (*lamina pretrachealis*)“ [1].



Slika 2.1. Prikaz larinksa s prednje strane

Izvor: <https://www.kenhub.com/en/library/anatomy/larynx>

Grkljan se sastoji od tri velike neparne hrskavice (štitaste, krikoidne ili prstenaste te grkljanskog poklopca) i tri uparene manje hrskavice (aritenoidna, kornikulatna i klinasta).

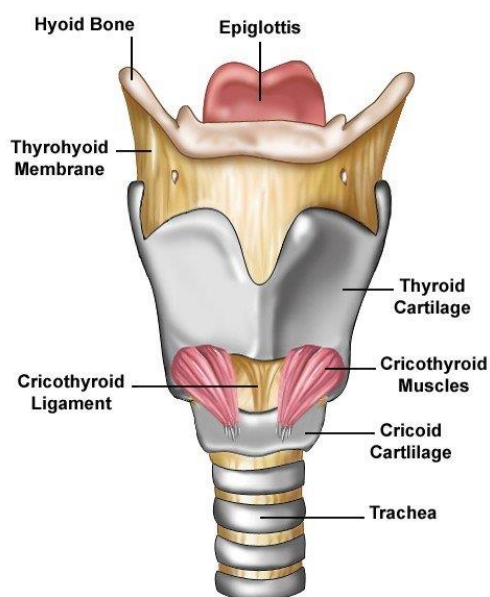
Štitasta hrskavica – predstavlja štitastu strukturu koja služi za zaštitu unutarnje anatomije grkljana. To je najveća hrskavica grkljana i sastoji se od dva krila, alae ili laminae. Formira prednji i bočni dio grkljana i nema stražnju komponentu. Široka ravna desna i lijeva polovica (lamine) hrskavice stapaju se sprijeda u središnjoj liniji i tvore prednju projekciju u obliku slova „V“ koja se naziva laringealna prominencija (obično nazvana "Adamova jabučica"). Adamova jabučica obično je izraženija kod muškaraca nakon puberteta. To je zbog utjecaja hormona testosterona, koji stimulira ukupni rast grkljana što rezultira dubljim glasom s vremenom. Iznad ove izbočine je gornji usjek štitnjače. Manje istaknuti donji urez štitnjače prisutan je duž baze hrskavice štitnjače. Stražnji rub svake lamine proteže se prema gore u gornji rog i prema dolje u donji rog. Duži gornjeg roga, zajedno s cijelom gornjom granicom tireoidne hrskavice pričvršćuje se na hioidnu kost pomoću tirohoidne membrane. Ova fibroelastična ploča ima debelu središnju regiju koja se naziva srednji tirohoidni ligament, kao i bočne dijelove koji se nazivaju lateralni tirohoidni ligamenti, koji se izravno pričvršćuju na gornji rog. Inferiorni rog nosi fasetu na svojoj medijalnoj površini kojom artikulira s posterolateralnom površinom krikoidne hrskavice tvoreći krikotiroidni zglob [2].

Krikoidna ili prstenasta hrskavica mnogo je manja hijalina hrskavica u obliku „pečatnog“ prstena smještena neposredno ispod tireoidne hrskavice. Formira donji dio grkljana i povezan je s trahejom s donje strane. To je jedini potpuni prsten hrskavice koji okružuje dišni put. Krikoidna hrskavica ima uski prednji luk (trakasti dio) i širu stražnju laminu (pečatni dio) sa središnjim grebenom koji služi kao površina za pričvršćivanje jednjaka. Gusta traka vezivnog tkiva, krikotireoidni ligament, pričvršćuje krikoidnu hrskavicu na donji rub tireoidne hrskavice. Krikotrahealni ligament veže krikoidnu hrskavicu za prvi trahealni prsten [2].

Smještene na superolateralnim aspektima šire posteriorne lamine krikoidne hrskavice nalaze se uparene aritenoidne hrskavice piramidalnog oblika. Svaka hrskavica ima gornji vrh, prednji vokalni nastavak i veliki lateralni mišićni nastavak. Za vrhove aritenoidne hrskavice pričvršćene su male, uparene kornikulatne hrskavice stožastog oblika. Posljednja neparena hrskavica, epiglotis ili „grkljanski poklopac“, velika je elastična hrskavica u obliku lista koja je prekrivena sluznicom. Svojim je dijelom pričvršćena za unutarnji dio kuta koji čine lamine tireoidne hrskavice preko tireoepiglottičnog ligamenta u središnjoj liniji [2]. Epiglotis je također pričvršćen za hioidnu kost pomoću hioepiglottičnog ligamenta koji se proteže od anterosuperiorne površine epiglotisa do tijela hioidne kosti. Epiglotis strmi gore u ždrijelo, s gornjim rubom odmah iza korijena jezika. Kao što mu ime govori (epi = iznad, glotis = usta dušnika), nalazi se iznad laringealnog otvora (ulaz). Tijekom gutanja, dok se grkljan pomiče prema gore i naprijed, epiglotis se pomiče prema dolje kako bi zatvorio ulaz grkljana i tako

spriječio ulazak materijala u dišni put. Tanak sloj vezivnog tkiva, četverokutna membrana proteže se između bočnih granica epiglotisa i anterolateralnih rubova aritenoidne hrskavice. Njegov slobodni donji rub je zadebljan i tvori vestibularni ligament. Taj je ligament obavijen naborom sluznice koji tvori vestibularni nabor (lažna glasnica) koji se proteže od tiroidne hrskavice do aritenoidne hrskavice [2].

Završne hrskavične komponente grkljana su dvije male klinaste hrskavice u obliku batine koje leže iznad i sprijeda u odnosu na rožnate hrskavice. Ne pričvršćuju se izravno ni na jednu drugu laringealnu hrskavicu, već su obješene unutar i jačaju fibro-elastičnu membranu koja se naziva ariepiglотиčna membrana. Ova membrana tvori slobodni gornji rub četverokutne membrane, koja, kao što je ranije opisano, povezuje aritenoidnu hrskavicu s bočnim granicama epiglotisa. Prekriven je sluznicom koja tvori ariepiglottični nabor. Na stražnjoj strani ariepiglottičnih nabora vide se rožnata i klinasta hrskavica kao mali čvorići koji okružuju laringealni ulaz [2].

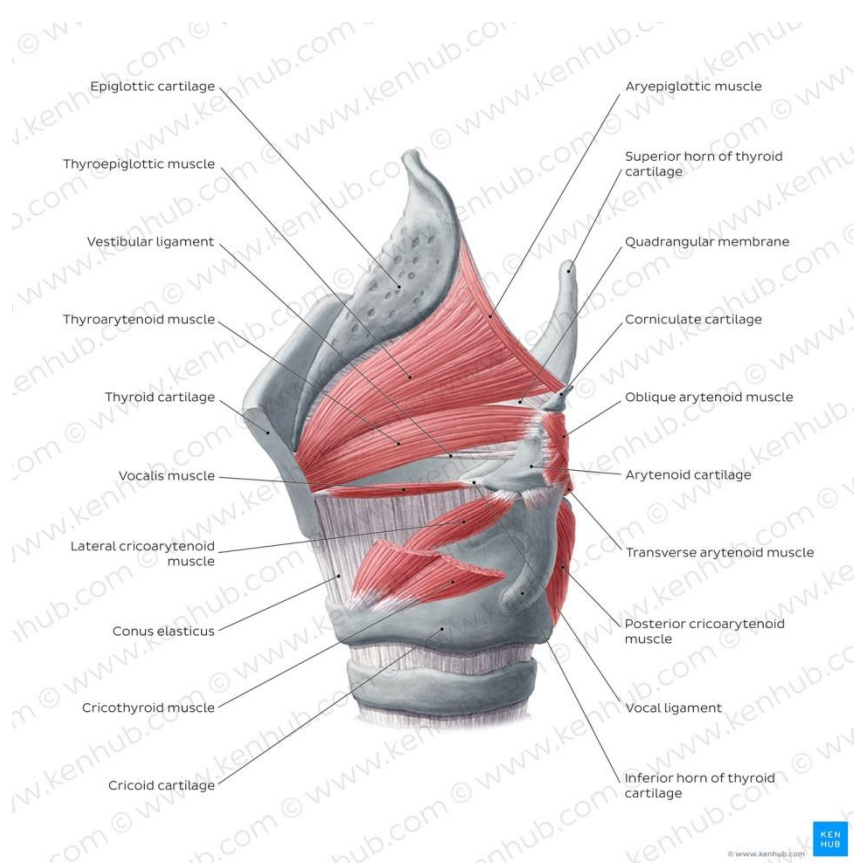


Slika 2.2. Prikaz djelova larinksa s prednje strane

Izvor: https://www.researchgate.net/figure/Anterior-view-of-larynx_fig1_260780703

Nadalje, postoje dvije skupine mišića koje su povezane s grkljanom, vanjski i unutarnji mišići. Vanjski laringealni mišići pokreću grkljan u cjelini. Sastoje se od suprahoidnih mišića koji podižu hioidnu kost i grkljan tijekom gutanja i vokalizacije, te infrahioidnih mišića koji potiskuju hioidnu kost i grkljan. Mali unutarnji mišići grkljana odgovorni su za pomicanje

različitih komponenti grkljana. Oni mijenjaju duljinu i napetost glasnica kao i oblik rima glottidis tijekom disanja, gutanja i vokalizacije [3].



Slika 2.3. Prikaz mišića larinksa

Izvor: <https://www.kenhub.com/en/library/anatomy/larynx>

3. Tumori larinksa

3.1. Etiologija tumora larinksa

Tumor larinksa uzrokovan je promjenama u stanicama grkljana, iako nije jasno zašto se to točno događa. Svi oblici tumora počinju promjenom DNK stanice. DNK stanicama daje osnovni skup uputa, primjerice kada trebaju rasti i razmnožavati se. Promjena u DNK može promijeniti upute koje kontroliraju rast stanica, što znači da stanice nastavljaju rasti umjesto da stanu kada bi trebale. To uzrokuje reprodukciju stanica na nekontroliran način, proizvodeći rast tkiva koji se naziva tumor. Nije poznato zašto je DNK unutar stanica grkljana pogođena u slučajevima tumora grkljana. No čini se da izloženost stvarima koje mogu oštetiti stanice i tkivo grkljana povećava rizik od razvoja raka [4].

Brojne stvari mogu povećati šanse za razvoj tumora larinksa. Alkohol i duhan dvije su glavne stvari koje mogu povećati rizik od razvoja raka grkljana. Smatra se da sadrže kemikalije koje mogu oštetiti stanice grkljana. Nadalje, ljudi čiji su roditelji, brat, sestra ili dijete imali tumor larinksa imaju veću vjerojatnost da će razviti tumor larinksa nego netko tko nema obiteljsku anamnezu [4].

Također, postoje određeni dokazi koji sugeriraju da prehrana bogata crvenim mesom, prerađena hrana i pržena hrana može povećati rizik od razvoja tumora grkljana. Poslovi na kojima su ljudi izloženi visokim razinama određenih tvari (azbest, nikal, ugljen, razne boje, kemikalije) također mogu povećati rizik od razvoja tumora grkljana.

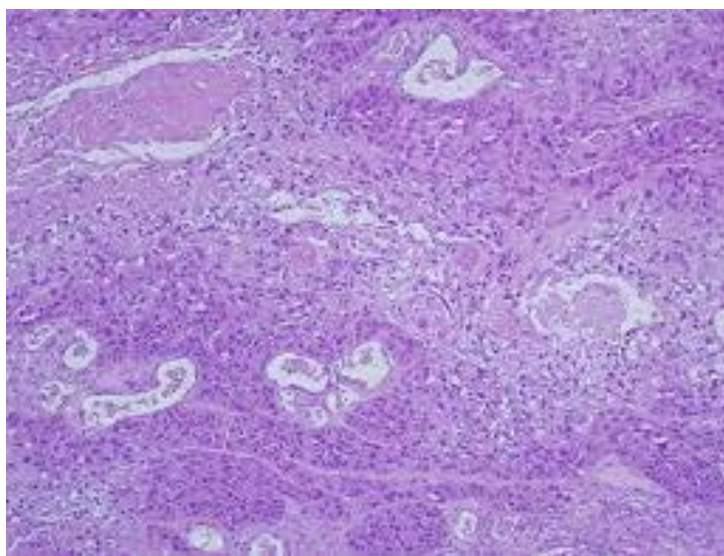
Nadalje, kao jedan od čimbenika navodi se i humani papiloma virus (HPV) naziv je za skupinu virusa koji zahvaćaju kožu i vlažne membrane koje oblažu tijelo, poput onih u cerviksu (vratu maternice), anusu, ustima i grlu. Poznato je da HPV uzrokuje promjene u stanicama vrata maternice, što može dovesti do raka vrata maternice. Smatra se da virus može imati sličan učinak na stanice grla, no potrebna su dodatna istraživanja kako bi se navedeno potvrdilo sa sigurnošću [5].

3.2. Patologija i patohistologija tumora larinksa

Maligni tumori larinksa su uglavnom karcinomi pločastih stanica. Rjeđe se javljaju adenoidno cistični karcinom, neuroendokrini karcinom, adenokarcinom, mukoepidermoidni karcinom, sarkomi i melanomi. Planocelularni karcinom ili planocelularni karcinom je najčešći maligni

tumor grkljana, ždrijela i dušnika. Razvija se iz površinskog višeslojnog pločastog epitela larinksa [6]. Po učestalosti prvi je klasični oblik, zatim slijede verukozni i bazaloidni tipovi te karcinom vretenastih stanica. S obzirom na diferencijaciju tradicionalno se dijeli na dobro, srednje i slabo diferenciranu [7].

Dobro diferencirani tumor izgledom je najbliži pločastom epitelu. Pojava nuklearnog pleomorfizma, povećana mitotička aktivnost s abnormalnim mitozama i slabijom keratinizacijom opisuje umjereno diferencirani tumor, dok u slabo diferenciranom dominiraju nezrele stanice s brojnim tipičnim i atipičnim mitozama s minimalnom keratinizacijom [7].



Slika 3.2.1. Prikaz planocelularnog tumora larinksa

Izvor: <https://screening.iarc.fr/doc/BB9.pdf>

Ovisno o primarnom mjestu, tumor može biti supraglotični, glotični ili subglotični. Izraz "transglotični tumor" odnosi se na tumore koji prolaze kroz Morgangijev ventrikul i zahvaćaju glotis i supraglotis s mogućim zahvaćanjem subglotisa [7].

Širenje tumora određeno je prema anatomskim preprekama širenja, prokrvljenošću područja i razvitkom limfne mreže. Kod supraglotičnih tumora smjer širenja je lokalni na preepiglotis i paraepiglotis, a tek nakon što dosegne konačni stadij napredovanja onda na glotis. Kod glotičnih karcinoma općenito je smjer širenja lateralni prema paraglotisu, gore prema preepiglotisu, dolje u subglotis i preko krikotiroidne membrane izvan grkljana. Najrjeđe su subglotične, koje se općenito šire prema dolje do dušnika, tiroidne hrskavice ili štitnjače. Unatrag se mogu širiti u jednjak, krikoaritenoidni zglob i hipofarinks, te prema gore u glotis [8].

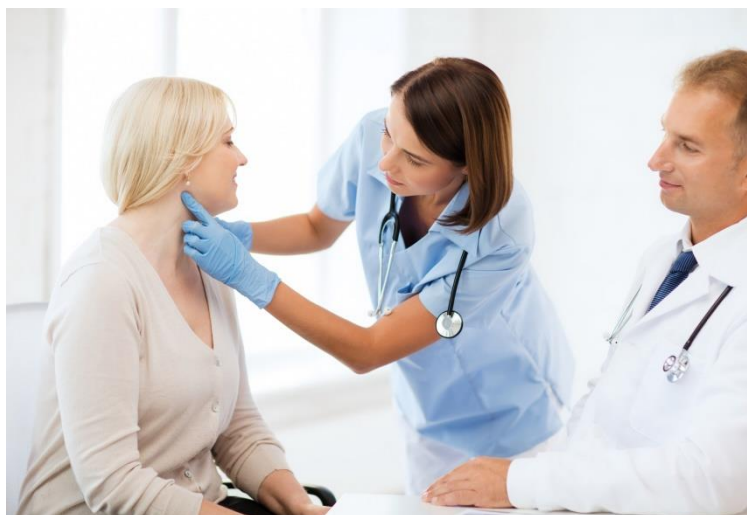Učestalost metastaza varira ovisno o lokaciji i veličini tumora, što se objašnjava različitim embriološkim porijeklom supraglotičnog i glotisno-subglotičnog dijela larinksa, što je dovelo do razdvajanja limfne drenaže. Supraglotični tumori, u odnosu na tumore glotisa, češće daju limfogene metastaze zbog bolje razvijene limfne mreže. Učestalost pozitivnih cervikalnih limfnih čvorova kod supraglotisnih tumora je 35%, uz čestu pojavu okultnih metastaza. Limfna drenaža oba područja uglavnom se završava u regijama II i III cervikalnih limfnih čvorova, za razliku od subglotične, koja se završava u regijama III i IV. Subglotični karcinomi često metastaziraju u prelaringealni Delphi čvor u regiji VI, što je povezano sa lošom prognozom i visokom stopom lokalnog recidiva. Udaljene metastaze u kostima i plućima također su češće nego u drugim područjima [8].

3.3. Klinička slika tumora larinksa

Simptomi i znakovi raka grkljana razlikuju se ovisno o zahvaćenom dijelu grkljana. Promuklost je česta rana pojava kod tumora glotisa, ali je kasni simptom za supraglotične i subglotične karcinome. Bolesnici s tumorom subglotisa često imaju opstrukciju dišnih putova, a promuklost je čest kasni simptom. Bolesnici sa supraglotičnim karcinomom često imaju disfagiju; drugi uobičajeni simptomi uključuju opstrukciju dišnih putova, otalgiju, razvoj mase na vratu ili glas "vrućeg krumpira". Bolesnike s ovim simptomima treba bez odgode uputiti na izravnu laringoskopiju. Širenjem tumora može doći do invazije živca (živca glosofaringeusa i živca vagusa), što se klinički očituje bolom u uhu. Ostali simptomi uključuju gubitak težine i loš zadah [9].

3.4. Dijagnoza tumora larinksa

Dijagnosticiranje tumora larinksa započinje detaljnim uzimanjem anamneze i kliničkim otorinolaringološkim pregledom. Indirektna laringoskopija predstavlja najjednostavniju metodu vizualizacije tumora, koja omogućuje uvid u njegovu raširenost po sluznici i pokretljivost glasnica. Limfni čvorovi na vratu procjenjuju se bimanuelnom palpacijom kojom se utvrđuje lokalizacija, veličina, pokretljivost, stanje relevantne kože i bolnost prisutnih čvorova [10].



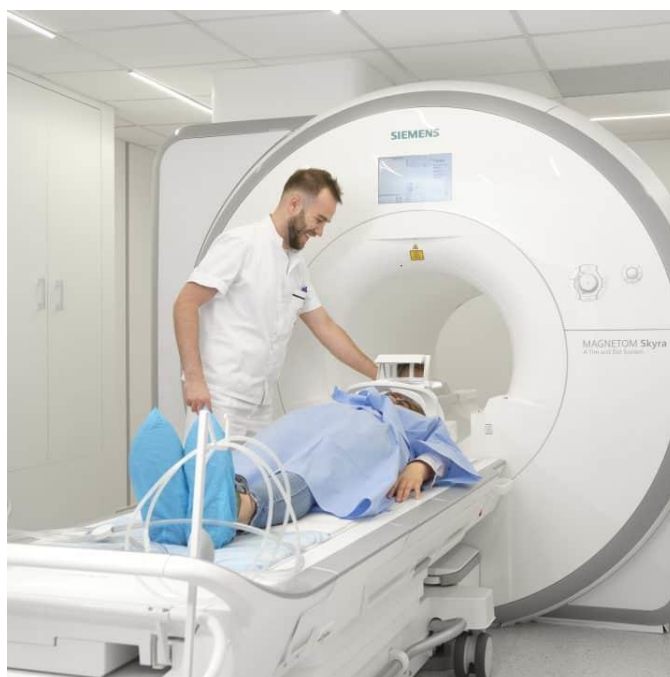Slika 3.4.1 Prikaz bimanualne palpacije

Izvor: <https://euromedic.rs/pregledi/specijalisticki-pregledi/otorinolaringologija-orl/otorinolaringologija-laringoskopija/>

Laringomikroskopija u općoj anesteziji predstavlja standard prilikom procjene tumora i uzimanja biopsije za potrebe patohistološke analize, kojom se postavlja konačna dijagnoza karcinoma larinksa. Ovom metodom moguće je precizno procijeniti površinu i proširenost tumora, biopsiju iz točno definiranih područja [10].

Višeslojna kompjutorizirana tomografija (MSCT) ili magnetska rezonancija (MR) daju liječniku potrebne podatke vezane za dubinu invazije, submukozno proširenje, zahvaćenost okolnih područja i status čvorova na vratu. Oni su neophodni za prijeoperacijsku procjenu bolesnika i postoperacijsko praćenje. Iznimku čine manji tumori glotisa (T1 lezije) koji nemaju zahvaćen prednji dio komisure, gdje slikovne metode nemaju posebnu svrhu [11].

Pozitronska emisijska tomografija (PET) se koristi prilikom potrebe za boljim razlikovnjem rekurentnog tumora od oštećenog tkiva nakon zračenja. Promjene koje se odnose na limfne čvorove vrata mogu se vidjeti prilikom ultrazvuka vrata te dobiveni nalazi su smjernica za određenje opsega operacije. Sumnjivi limfni čvorovi punktiraju se pod kontrolom ultrazvuka za citološku analizu stanica. Mogućnost operacije tumora ovisi o prisutnosti udaljenih metastaza koje se otkrivaju pomoću RTG-a ili kompjutorizirane tomografije (CT) prsišta, ultrazvukom ili CT-om gornjeg abdomena te nalazima enzima iz jetre. Ovisno o komorbiditetima, provode se dodatne pretrage [11].



Slika 3.4.2. Prikaz kompjuterske tomografije

Izvor: <https://medikol.hr/usluge/radiologija/>

3.5. Određivanje stadija tumora larinksa

U svrhu klasifikacije kliničkog stadija, tumor larinksa je podijeljen u 3 regije: supraglotis, glotis i subglotis. Klasifikacija tumora larinksa se postavlja prema veličini i mjestu primarnog tumora (T), broju i veličini metastaza u cervikalnim limfnim čvorovima (N) te prisutnošću udaljenih metastaza (M). Postoje zasebne kategorije N za karcinome povezane s HPV-om i one koji nisu povezani s HPV-om. Određivanje stadija obično zahtijeva snimanje pomoću CT-a, MRI-a ili oboje, a često i PET-a [12]. Kliničko određivanje stadija (cTNM) temelji se na rezultatima fizičkog pregleda i pretragama prije operacije. Patološki stupanj (pTNM) temelji se na patološkim karakteristikama primarnog tumora i broju pozitivnih čvorova pronađenih tijekom operacije [13].

Prema klasifikaciji Američkog društva za rak (engl. American Joint Committee on Cancer - AJCC) postoje 4 stadija bolesti (I, II, III i IV) određenih TNM stadijem bolesti [14]:

Stadij 0 - U stadiju 0, abnormalne stanice nalaze se u sluznici grkljana. Ove abnormalne stanice mogu postati tumor i proširiti se u obližnje normalno tkivo. Stadij 0 naziva se i karcinom u mirovanju.

Stadij I - U stadiju I, tumor se formirao u području supraglotisa, glotisa ili subglotisa grkljana:

- „Supraglotis: Tumor je u jednom području supraglotisa i glasnice rade normalno.
- Glotis: Tumor je u jednoj ili obje glasnice i glasnice rade normalno.
- Subglotis: Tumor je samo u subglotisu.“

Stadij II - U stadiju II, tumor se formirao u području supraglotisa, glotisa ili subglotisa grkljana:

- „Supraglotis: Tumor je u više od jednog područja supraglotisa ili se proširio na područje na dnu jezika ili na tkiva u blizini glasnica. Glasnice rade normalno.
- Glotis: Tumor se proširio na supraglotis, subglotis ili oba, i/ili glasnice ne rade normalno.
- Subglotis: Tumor se proširio na jednu ili obje glasnice i glasnice možda neće raditi normalno.“

Stadij III - U stadiju III, rak se formirao u području supraglotisa, glotisa ili subglotisa grkljana:

- „U stadiju III tumora supraglotisa: tumor je samo u grkljanu i glasnice ne rade i/ili se tumor proširio blizu ili kroz unutarnji dio tireoidne hrskavice. Tumor se također može proširiti na jedan limfni čvor na istoj strani vrata kao i primarni tumor, a limfni čvor je 3 centimetra ili manji; ili je tumor u jednom području supraglotisa i glasnice rade normalno. Tumor se proširio na jedan limfni čvor na istoj strani vrata kao i primarni tumor, a limfni čvor je 3 centimetra ili manji; ili je tumor u više od jednog područja supraglotisa ili se proširio na područje na dnu jezika ili na tkiva u blizini glasnica. Glasnice rade normalno. Tumor se također proširio na jedan limfni čvor na istoj strani vrata kao i primarni tumor, a limfni čvor je 3 centimetra ili manji.
- U stadiju III tumora glotisa: tumor je samo u grkljanu i glasnice ne rade, i/ili se rak proširio blizu ili kroz unutarnji dio hrskavice štitnjače. Tumor se također može proširiti na jedan limfni čvor na istoj strani vrata kao i primarni tumor, a limfni čvor je 3 centimetra ili manji; ili je tumor u jednoj ili obje glasnice i glasnice rade normalno. Tumor se proširio na jedan limfni čvor na istoj strani vrata kao i primarni tumor, a limfni čvor je 3 centimetra ili manji; ili se tumor proširio na supraglotis, subglotis ili oba, i/ili glasnice ne rade normalno. Tumor se također proširio na jedan limfni čvor na istoj strani vrata kao i primarni tumor, a limfni čvor je 3 centimetra ili manji.
- U stadiju III tumora subglotisa: tumor je samo u grkljanu i glasnice ne rade, i/ili se tumor proširio blizu ili kroz unutarnji dio hrskavice štitnjače. Tumor se također može proširiti na jedan limfni čvor na istoj strani vrata kao i primarni tumor, a limfni čvor je 3

centimetra ili manji; ili je tumor samo u subglotisu. Tumor se proširio na jedan limfni čvor na istoj strani vrata kao i primarni tumor, a limfni čvor je 3 centimetra ili manji; ili se tumor proširio na jednu ili obje glasnice i glasnice možda neće raditi normalno. Tumor se također proširio na jedan limfni čvor na istoj strani vrata kao i primarni tumor, a limfni čvor je 3 centimetra ili manji.“

Stadij IV - Stadij IV dijeli se na stadij IVA, stadij IVB i stadij IVC. Svaki podstadij je isti za TUMOR u supraglotisu, glotisu ili subglotisu.

3.6. Liječenje tumora larinska

Bolesnicima s tumorom larinksa dostupne su različite metode i vrste liječenja. Neki tretmani su standardni tretmani (trenutačno korištene terapije), a drugi se ispituju u kliničkim ispitivanjima. Kliničko ispitivanje je studija koja ima za cilj poboljšati trenutne tretmane ili pružiti informacije o novim tretmanima za oboljele od raka. Ako klinička ispitivanja pokažu da je novi tretman bolji od standardnog tretmana, novi tretman može postati standardni tretman. Ponekad, određena klinička ispitivanja su dostupna samo za bolesnike koji nisu do sada liječeni [15].

Koriste se sljedeće vrste liječenja:

1. „Terapija zračenjem -Terapija zračenjem je liječenje tumora prilikom kojeg se koriste rendgenske zrake visoke energije ili druge vrste zračenja za ubijanje stanica tumora ili zaustavljanje njihovog rasta. Terapija zračenjem može biti učinkovitija kod bolesnika koji prestanu pušiti prije početka liječenja. Zračenje štitnjače ili hipofize može promijeniti funkciju štitnjače. Prije i nakon tretmana može se napraviti krvni test kako bi se provjerila razina hormona štitnjače u tijelu i utvrdilo radi li štitnjača ispravno. Hiperfrakcionirana terapija zračenjem može se koristiti za liječenje tumora larinksa. Hiperfrakcionirana terapija zračenjem je terapija zračenjem u kojoj se ukupna dnevna doza zračenja ispod normale dijeli u dvije doze, a tretman se daje dva puta dnevno. Hiperfrakcionirana terapija zračenjem daje se tijekom istog vremenskog perioda (dani ili tjedni) kao standardna terapija zračenjem [16].
2. Kirurški zahvat ili operacija – predstavlja uobičajeni tretman koji se koristi prilikom svih stadija tumora larinksa. Nakon što liječnik ukloni sav tumor koji se može vidjeti u vrijeme operacije, neki bolesnici budu podvrgnuti kemoterapiji ili terapiji zračenjem nakon operacije kako bi se ubile sve preostale stanice tumora. Nakon operacije provodi

se palijativna terapija koja smanjuje rizik od povratka tumora. Mogu se koristiti sljedeći kirurški zahvati[16]:

- Kordektomija: Operacija uklanjanja samo glasnica.
 - Supraglotična laringektomija: Operacija kojom se uklanja samo supraglotis.
 - Hemilaringektomija: Operacija kojom se uklanja polovica grkljana (glasovnica). Hemilaringektomija spašava glas.
 - Djelomična laringektomija: Kirurški zahvat kojim se uklanja dio grkljana (glasovnica). Djelomična laringektomija pomaže zadržati sposobnost bolesnika da govori.
 - Totalna laringektomija: Kirurški zahvat za uklanjanje cijelog grkljana. Tijekom ove operacije napravi se rupa na prednjem dijelu vrata kako bi bolesnik mogao disati. To se naziva traheostomija.
 - Tiroidektomija: Uklanjanje cijele ili dijela štitnjače.
 - Laserska kirurgija: kirurški postupak koji koristi lasersku zraku (uski snop intenzivne svjetlosti) kao nož za beskrvne rezove u tkivu ili za uklanjanje površinske lezije kao što je tumor u grkljanu.
3. Kemoterapija - Kemoterapija je metoda liječenja tumora koja koristi lijekove koji inhibiraju rast stanica raka ubijajući ih ili zaustavljajući njihovu diobu. Kada se kemoterapija uzima oralno ili ubrizgava u venu ili mišić, lijekovi ulaze u krvotok i mogu doći do stanica raka u cijelom tijelu (sistemska kemoterapija) [16].
4. Imunoterapija - Imunoterapija je tretman koji koristi imunološki sustav bolesnika u borbi protiv tumora. Tvari koje proizvodi tijelo ili koje proizvode u laboratoriju koriste se za jačanje, usmjerenje ili obnavljanje prirodne obrane tijela protiv raka. Ovo liječenje tumora je vrsta biološke terapije. Terapija inhibitorima PD-1 i PD-L1: PD-1 je protein na površini T stanica koji pomaže u održavanju imunoloških odgovora tijela pod kontrolom. PD-L1 je protein koji se nalazi na nekim vrstama stanica raka. Kada se PD-1 veže za PD-L1, sprječava T stanicu da ubije stanicu raka. Inhibitori PD-1 i PD-L1 sprječavaju međusobno vezivanje proteina PD-1 i PD-L1. To omogućuje T stanicama da ubiju stanice raka. Nivolumab i pembrolizumab su vrste inhibitora PD-1 koji se koriste za liječenje metastatskog ili rekurentnog karcinoma larinksa[16].“

Nadalje, detaljna patohistološka analiza disekcija vrata zlatni je standard za otkrivanje i određivanje točne lokacije i stadija metastaza u limfnim čvorovima. Disekcija vrata je kirurški zahvat kojim se uklanja tkivo iz područja vrata koje sadrži cervikalne limfne čvorove. U praksi

se koriste četiri kirurška pristupa, uzimajući u obzir uklonjene limfne strukture i očuvane nelimfne strukture [17].

Klasični pristup, u kojem se uklanjaju sve bočne strukture vrata, uključujući "limfno tkivo vrata, sternokleidomastoidni mišić, unutarnju jugularnu venu, akcesorni živac i submandibularnu žlijezdu, naziva se radikalna disekcija vrata (također se naziva funkcionalna metoda ili metoda usta). Modificirana disekcija vrata uključuje uklanjanje svih limfnih struktura, ali uz očuvanje jedne ili više nelimfnih struktura (sternokleidomastoidni mišić, unutarnja jugularna vena i dodatna živac) [17].

Ako radikalna ekscizija nije dovoljno velika, radi se proširena radikalna disekcija vrata, pri kojoj se uz standardnu proceduru mogu odstraniti gornji dijelovi retrofaringealnih, paratrahealnih, parotidnih, subokcipitalnih i/ili medijastinalnih limfnih čvorova. Selektivna (regionalna, parcijalna) disekcija vrata omogućuje uklanjanje samo određenih skupina limfnih čvorova za koje se smatra da su prošireni. U kliničkoj praksi cervikalni limfni čvorovi podijeljeni su u sedam regija na temelju anatomske lokacije prema klasifikaciji koju provodi Memorial Sloan-Kettering Cancer Center [18].

Limfni čvorovi submandibularnog trokuta smatraju se regijom I. Regije II, III i IV predstavljaju gornje, srednje i donje cervikalne limfne čvorove. Regija V uključuje limfne čvorove stražnjeg cervikalnog trokuta. Pretrahealni i paratrahealni limfni čvorovi predstavljaju regiju VI, dok regija VII uključuje gornje medijastinalne limfne čvorove. Kod radikalne delaminacije uklanjaju se zone I do V, dok se kod selektivne delaminacije uklanja samo dio. Ovisno o područjima koja se uklanjaju, radi se suprahoidna disekcija gdje se uklanjaju prve tri regije, anterolateralna disekcija gdje se nalazi četvrta regija i lateralna disekcija gdje se uklanjaju regije II, III i IV. Zbog stanja cervikalnih limfnih čvorova i opasnosti od skrivenih metastaza, rezovi se mogu podijeliti na planirane i terapijske [19].

Za klinički negativne cervikalne limfne čvorove kod raka gdje rizik od skrivenih metastaza prelazi 20% (supraglotični karcinom i tumori glotisa T3 i T4), indicirano je planirano liječenje. U tu svrhu koriste se selektivne sekcije. Terapeutske obdukcije rade se na bolesnicima s rakom grkljana koji imaju klinički pozitivne limfne čvorove. Terapija uključuje i poslijeoperacijsku terapiju zračenjem [20].

4. Zdravstvena njega bolesnika oboljelih od tumora larinksa

Zdravstvena njega temeljna je djelatnost sestrinstva kao profesije. U sestrijskoj struci primjenjuju se metode rada koje se temelje na znanju i stručnosti, a kao općeprihvaćena metoda uključuje proces zdravstvene njege. Primjena procesa zdravstvene njege zahtijeva poznavanje anatomskih i fizioloških fenomena, te kliničkog i operacijskog dijela, kako bi se prepoznali i riješili problemi koje je medicinska sestra/tehničar ovlaštena rješavati promatranjem simptomi i znakovi [21].

Znanje omogućuje medicinskoj sestri/tehničaru planiranje potrebnih intervencija koje treba provesti u cilju ublažavanja simptoma vezanih uz bolest. Za cjelovito promatranje, odnosno holistički pristup, potrebno je razumijevanje ljudske prirode i zdravlja, što zahtijeva poznavanje bioloških osnova ljudskog ponašanja. "Trebalo imati na umu da je svaka osoba jedinstvena, da postoje razlike u godinama, spolu, kulturi, etničkom podrijetlu te da neočekivana promjena načina života nekima donosi puno više problema nego što možete zamisliti u odnosu na drugu osobu. Stoga skrb i zdravstvena skrb za bolesnike s medicinski identičnom dijagnozom karcinoma nipošto ne znači isto djelovanje u zdravstvenoj njezi, već donosi još širi raspon sestrijskih dijagnoza, intervencija, ciljeva i različitih evaluacijskih tvrdnji" [22].

Bolesnici s tumorima grkljana zahtijevaju puno pažnje, znanja i vještina osoblja, kako pri izvođenju medicinskih zahvata tako i tijekom liječenja. Odluka bolesnika na totalnu laringektomiju vrlo je teška jer takav zahvat rezultira trajnim gubitkom govora i trajnim stvaranjem otvora za disanje u donjem dijelu vrata (traheostoma). Uloga medicinske sestre/tehničara vrlo je važna u svim fazama skrbi bolesnika. U prijeoperacijskoj fazi važno je da bolesnik shvati da neće biti sam u novonastaloj situaciji, a u poslijeoperacijskoj fazi educira se kako živjeti s traheostomom.

4.1. Prijeoperacijska skrb bolesnika s tumorom larinksa

Uz zbrinjavanje bolesnika koji je hospitaliziran zbog tumora grkljana, potrebno je uspostaviti kvalitetnu međuljudsku komunikaciju i holistički pristup tom bolesniku. Svrha pripreme bolesnika za operaciju je osigurati što bolju fizičku, psihičku i duhovnu spremnost za operaciju. To je cilj svih članova zdravstvenog tima. Individualne potrebe bolesnika određuju tko će sudjelovati u pripremi bolesnika za operaciju, a uspjeh kirurškog zahvata ovisi o učinkovitosti svih članova zdravstvenog tima [23].

Prije operacije bolesnik ima različite osjećaje, a često i sam strah (strah od činjenice da će biti predan liječniku u ruke, da neće znati što mu se događa, tko i što ga čeka na operaciji),

prostorija, strah od ishoda – „uspjeh operacije, daljnje liječenje), pa stoga briga za bolesnika ne smije biti vezana samo za vrijeme prije i poslije operacije, već mora uključivati i njegu tijekom operacije. Planovi zdravstvene njege izrađuju se za svakog bolesnika pojedinačno, na temelju sustavno i cjelovito utvrđenih potreba, kako prije zahvata tako i u operacijskoj sali. Medicinska skrb također uključuje psihičku i fizičku pripremu prije operacije. Svrha psihološke pripreme bolesnika je osigurati što bolju spremnost za operaciju” [24].

Bolesnik mora osjećati povjerenje u osoblje koje je uključeno u njegovo liječenje i zdravstvenu njegu. Psihološka priprema bolesnika predviđenog za laringektomiju započinje s kirurgom koji će bolesniku na razumljiv način objasniti potrebu, važnost i dobrobiti operacije. Ako se planira totalna laringektomija, bolesnik će biti obaviješten da više neće disati na nos, već će imati trajnu traheostomiju, te se mora suočiti s gubitkom glasa. Nakon toga u pripremu se uključuje medicinska sestra/tehničar koja svojim pristupom i radom s bolesnikom nastoji smanjiti strah, tjeskobu i brigu, pomoći mu u izgradnji povjerenja i samopouzdanja te usvojiti poželjno ponašanje. "Medicinska sestra/tehničar osigurat će stručni prijem na odjel bolesnika." Upoznat će ga s osnovnim prostorom bolesničke sobe, upoznati ga s ostalim bolesnicima u sobi i pokazati mu mjesto gdje će držati odjeću i osobne stvari. Niz naizgled sitnih detalja može smanjiti, ako ne i eliminirati, trenutni strah od novog i nepoznatog” [24].

Medicinska sestra/tehničar uključit će bolesnika u planiranje i provođenje zdravstvene njege, što će doprinijeti da bolesnik stekne povjerenje, postavlja pitanja, izražava svoju nesigurnost i strah, a sve to svakako doprinosi uspješnoj pripremi za operaciju. U razgovoru s bolesnikom medicinska sestra/tehničar mora otkriti što ga opušta te ga posavjetovati prije operacije. „Vježbe disanja, slušanje glazbe, vizualni prikazi ugodnih iskustava iz života, molitva i druge aktivnosti mogu djelovati opuštajuće. Bolesnim vjernicima pomoći će posjet svećenika. Dokazano je da bolesnik nakon dobre psihičke pripreme bolje podnosi operaciju, brže se oporavlja, treba manje analgetika, a boravak u bolnici se skraćuje za jedan do dva dana” [25].

S druge strane, fizikalne pripreme uključuju preglede koji omogućuju procjenu općeg zdravstvenog stanja potrebnog za anesteziju. Liječnik naručuje osnovne, rutinske laboratorijske pretrage krvi i urina, elektrokardiogram, RTG pluća, kao i mišljenje kardiologa i neke pretrage koje su potrebne za utvrđivanje eventualne kronične bolesti. U prijeoperacijskoj pripremi medicinska sestra/tehničar brine se da prehrana i obroci budu prilagođeni potrebama bolesnika i vremenu planirane operacije. Važna je pravilna priprema probavnog trakta, kao i priprema samog kirurškog polja s ciljem smanjenja bakterijske flore na koži. Također je vrlo važno

poučiti bolesnike o prevenciji poslijeoperacijskih komplikacija i komplikacija dugotrajnog ležanja izvođenjem vježbi disanja, kašljanja i vježbi udova [28].

4.2. Poslijeoperacijska skrb bolesnika s tumorom larinksa

Iako njezi svakog bolesnika treba pristupiti u potpunosti individualno, postoje određeni okviri poslijeoperacijskog liječenja i njege bolesnika nakon operacije karcinoma larinksa. Kirurški zahvati u području glave i vrata najčešće su dugotrajni i iscrpljujući, te obično zahtijevaju intenzivno liječenje nakon operacije.

Nakon kirurškog zahvata u području grkljana moguće su poslijeoperacijske komplikacije poput krvarenja, infekcija rana i aspiracijske pneumonije. Od poteškoća najčešća je bol, zatim mučnina i povraćanje te žeđ. Medicinska sestra/tehničar mora prepoznati poslijeoperacijske komplikacije i na vrijeme ih uočiti. Uloga sestre/tehničara u prepoznavanju poslijeoperacijskih komplikacija je praćenje bolesnika, tj. njegovo opće stanje, vitalne funkcije (krvni tlak, puls, disanje), mjesto operacije, količina dreniranog sadržaja i izgled dreniranog sadržaja, izgled traheostome i okoline, promatrati zavoje oko traheostome, ponašanje bolesnika. Ako bolesnik krvari, potrebno je obavijestiti o tome liječnika.

U tom periodu, koji slijedi neposredno nakon operacije, prvi prioritet je uspostaviti normalno disanje, a bolesnik može biti priključen na respirator prvih četrnaest sati do trideset i šest sati. Bolesnik se pomno prati, prati se stanje vitalnih znakova i razina budnosti. Provjeravaju se zavoji na kirurškoj rani, drenovi, te prohodnost kanile i dišnih putova. „Opće stanje bolesnika tada ovisi o kroničnim bolestima i tegobama te o općem stanju bolesnika prije operacije. Nastavak liječenja bolesnika na odjelu može se očekivati kada se zadovolje osnovni kriteriji: stabilni vitalni znaci, dobra respiratorna funkcija, orijentacija u vremenu i prostoru, zadovoljavajuća satna diureza, odsutnost mučnine, prisutnost boli slabog intenziteta." [28].

Sestrinska skrb nakon operacije tumora larinksa usmjerena je na prepoznavanje i prevenciju postoperacijskih komplikacija. Zato su sestrinske intervencije prvenstveno usmjerene na osiguranje prohodnosti dišnih putova. Bolesnika treba postaviti u povišeni položaj jer povišeni položaj omogućuje proces izmjene zraka i smanjuje poslijeoperacijski edem koji može uzrokovati opstrukciju dišnih putova. "U poslijeoperacijskom razdoblju može doći do upale pluća ako u plućima ostane sekret. Bolesniku se savjetuje što ranije ustajanje iz kreveta, kašljanje i duboko disanje kako bi se sekret što učinkovitije izbacio. Ako bolesnik ne može iskašljati sekret, potrebno je aspirirati dišne putove. Ukapavanje sterilne fiziološke otopine pomoći će u sprječavanju stvaranja sluzavih čepova kod bolesnika s traheofleksijom. Aspiraciju

treba provoditi posebno pažljivo kako se ne bi ozlijedio dušnik, što može uzrokovati krvarenje" [26].

Prilikom aspiracije koristi se sljedeći pribor: sterilni kateter odgovarajuće veličine i promjera za aspiraciju, sterilne rukavice, sterilna štrcaljka, sterilna fiziološka otopina, aspirator (tlak ne veći od 120 mmHg). Prilikom aspiracije je potrebno dobro oprati ruke i staviti rukavice. Potom se postavlja navlaženi kateter bez podtlaka, uključuje se aspirator i potiče bolesnika da duboko diše. Sadržaj se aspirira laganim okretanjem katetera za 360°, a ako je sekret gust, ukapa se 3-5 ml fiziološke otopine u kanilu i ne aspirira se dulje od pet do deset sekundi. Tijekom aspiracije vrlo je važno promatrati bolesnika jer može doći do hipoksije - poželjno je bolesniku dati terapiju kisikom pet minuta prije i nakon aspiracije - tijekom cijelog trajanja postupka aspiracije treba se pridržavati pravila sterilnosti [26].

Otrilike tri dana nakon traheotomije (plastična cijev koja se može napuhati da prianja uz stijenku dušnika) bit će zamijenjena plastičnom cijevi bez manžete. Kanila uzrokuje manji pritisak na sluznicu dušnika i lakša je za održavanje. "Kada se bolesnik dovoljno oporavi od operacije da mu pogled na traheostomu ne bude odbojan, medicinska sestra/tehničar će ga početi educirati o njezi. Nakon operacije važno je provjeriti drenove kao i sadržaj drenova. Prva 24 do 72 sata iznimno su važna za praćenje količine i sastava drenažnog sadržaja jer mogu ukazivati na postoperacijske komplikacije. Drenaža se uklanja kada količina drenažnog sadržaja postane minimalna" [27].

Operacijsko polje pokriva liječnik-operater u strogim aseptičnim uvjetima od prvog postoperacijskog dana. Posao medicinske sestre/tehničara je priprema opreme, priprema bolesnika i pomoć pri odijevanju. Nakon operacije bolesniku se postave 2 do 3 drena koji skupljaju sekret iz kirurške rane kako bi se ubrzalo cijeljenje same kirurške rane. Medicinska sestra/tehničar provjerava drenažne katetere, bilježi izlučeni sadržaj (boja, količina) i obavještava liječnika o patološkim stanjima. Drenažni kateteri obično se vade drugog poslijeoperacijskog dana. Potrebno je samokontrolirati pojavu crvenila i otoka oko operacijske rane i obavijestiti nadležnog liječnika [30].

Uz navedene intervencije, u poslijeoperacijskom razdoblju medicinska sestra/tehničar mjeri vitalne funkcije, promatra disanje i spriječava nastanak infekcije operacijskog polja i respiratorne infekcije. "Osigurava povoljne mikroklimatske uvjete, što znači osiguranje potrebne količine vlažnog zraka koji bolesnik udiše." Provodi osobnu higijenu od njege kože i usne šupljine, prevenciju komplikacija dugotrajnog ležanja te osigurava pravilnu prehranu.

Važan je način komunikacije, a bolesniku primjenjuje parenteralnu terapiju koju odredi liječnik” [28].

Osim poteškoća s disanjem, javljaju se i poteškoće s hranjenjem. Nakon zahvata bolesnici se hrane kroz nazogastričnu sondu. To obično traje oko dva tjedna nakon operacije i može potrajati dulje ako se pojave komplikacije tijekom cijeljenja rane. Zatim kreće postepeno vježbanje akta gutanja kašaste do krute hrane [28].

Vrlo je važno svakodnevno čistiti nos (odstranjivati kruste i sekret iz nosa) i liječiti antibiotskom mašću ako se ranice pojave kao posljedica pritiskanja sonde na nosnicu. Također je važno po potrebi promijeniti flaster koji učvršćuje nazogastričnu sondu. Sonda mora ostati na mjestu i treba paziti da se sonda ne izvadi iz nosa. Oralna higijena je vrlo važna i također je treba provoditi svakodnevno (prati zube najmanje dva puta dnevno) i istovremeno prati jezik kako bi se izbjeglo stvaranje bijelog plaka [29].

Osim toga, glasovne proteze (najčešća metoda rehabilitacije glasa), ezofagealni govor i elektrolarinks koriste se za fonaciju nakon totalne laringektomije. Ugradnja glasovne proteze je kirurški zahvat u kojem se silikonska glasovna proteza (vokalna valvula) ugrađuje kroz stijenku dušnika i jednjaka. Glasovna proteza može se ugraditi odmah u vrijeme laringektomije (primarna implantacija) ili kasnije dok se bolesnik oporavlja od laringektomije (sekundarna implantacija). Njega glasovne proteze uključuje čišćenje glasovne proteze posebnom četkicom. Četkica za čišćenje glasovne proteze služi za uklanjanje nakupljene nečistoće koja je temelj kolonija bakterija i gljivica, čime se produljuje vijek trajanja proteze [29].

Bolesnika treba obavijestiti da se glasovna proteza mora čistiti barem jednom ujutro i navečer tako da se četkica umetne u otvor proteze ispred ogledala i čisti se okretanjem četkice oko svoje osi. Po potrebi se drška četkice može saviti kako bi se bolje dosegao svaki kut glasovne proteze. Budući da je proteza izrađena od umjetnog materijala i ima jednosmjerni zalistak, svako oštećenje zaliska rezultirat će prolaskom tekuće hrane kroz zalistak. Takvo curenje zahtijeva zamjenu glasovne proteze, inače će bolesnik aspirirati tekućinu u donji respiratorni trakt i riskirati upalu pluća. Glasovna proteza zamjenjuje se ambulantno pomoću aplikatora specifičnog za svaku vrstu proteze dva do tri puta godišnje i ne uzrokuje gotovo nikakvu nelagodu [29].

Kod bolesnika se mogu pojaviti znaci depresije i nesаницe. Intervencije medicinskih sestara/tehničara trebale bi se usredotočiti na psihološku potporu, podučavanje bolesnika obavljanju aktivnosti samozbrinjavanja i poticanje neovisnosti. „Kvalitetna zdravstvena njega

koja uključuje tjelesnu, psihičku i emocionalnu podršku bolesniku u poslijeoperacijskom razdoblju važan je čimbenik za konačni ishod liječenja bolesnika. Kako se bolesnik oporavlja, dobiva snagu i osjeća se bolje, smanjuju se šanse za komplikacije. Neki se bolesnici već u tom razdoblju pripremaju za dodatne tretmane. Nakon uspješnog kirurškog liječenja može biti potrebna dodatna radioterapija i kemoterapija" [30].

4.3. Palijativna skrb bolesnika u terminalnoj fazi

“Ako su iscrpljene sve mogućnosti liječenja, a tumor perzistira i neizbježno znači da bolesnik neće preživjeti bolest, započinje se s palijativnom skrbi. To se ne odnosi samo na terminalni tumor, već i na druge bolesti i stanja koja dovode do smrti bolesnika u kratkom vremenskom razdoblju, bez obzira na primijenjeno liječenje.

Definicija palijativne skrbi odgovara potrebama bolesnika u procesu zdravstvene skrbi. To znači da medicinska sestra/tehničar ima za cilj zadovoljiti potrebe koje će bolesniku omogućiti da umre dostojanstveno i bez nepotrebnog bola i patnje. Bolesnik je često vezan za krevet, a kontakti s prijateljima i/ili obitelji su ograničeni, što potencijalno dovodi do socijalne izolacije. U većini slučajeva potrebno je razgovarati sa svećenikom i riješiti vjerske potrebe kao i prisutnost akutnog ili kroničnog bola. Stoga postavljeni ciljevi moraju biti realni i relevantni te uključivati: a) zadovoljenje vjerskih potreba bolesnika, što će pozitivno utjecati na nastavak palijativne skrbi; b) da bolesnik ne osjeća subjektivni osjećaj usamljenosti i da se ne “isključuje i ne plače nego komunicira s medicinskom sestrom/tehničarom”; c) Bol koji osjeća će nestati ili će biti tolikog intenziteta da ga više ne smeta niti mu stvara nelagodu u zadovoljavanju svakodnevnih potreba. Proces zdravstvene skrbi nije dizajniran samo za rad u bolnicama i medicinskim centrima koji su usmjereni na brigu o ljudima, već zadovoljava i potrebe terminalno bolesnog bolesnika ili bolesnika koji čeka sigurnu smrt u vlastitom domu [31].

Tijekom konzultacije s bolesnikom medicinska sestra/tehničar treba: raspitati se o bolesnikovom vjerskom opredjeljenju i potrebi ispunjavanja vjerskih obveza, u dogovoru s bolesnikom, omogućiti dolazak duhovnog iscjelitelja odabrane vjere, osigurati odgovarajući prostor i pobrinuti se da ima privatnost prilikom susreta, dogovoriti redovite posjete njegove obitelji i prijatelja, potaknuti ga da komunicira s njima i izrazi svoje osjećaje i potrebe, naučiti ga odvratiti pažnju kako bi bolje iskoristio svoje vrijeme, ako ga se može potaknuti na komunikaciju s drugim bolesnicima, razgovor s rodbinom koja ih zamoli, donositi mu stvari (knjige, mobitel, novine) kako bi bolje iskoristio svoje vrijeme, pružiti mu odgovarajuću psihološku pomoć te u dogovoru s bolesnikom da koristi nefarmakološke metode ublažavanja bola i primjenjuje farmakološko terapijski tretman, eliminira čimbenike koji pridonose recidivu

ili pojačanju bola u smislu intenziteta i slično što će olakšati bolesniku njegove posljednje trenutke. Ovako provedeni zahvati palijativne skrbi djeluju relaksirajuće na bolesnika te će on postati otvoreniji, proces tugovanja će biti uspješan, osjećat će manje fizički i psihički bol, a vrijeme koje mu je preostalo će iskoristiti da se u miru oprosti s obitelji i svojim najdražima [31].

4.4. Klub laringektomiranih Varaždinske županije

Klub laringektomiranih Varaždinske županije osnovan je 7. svibnja 2012. godine, s motom: *„Nismo invalidi, možemo normalno živjeti i raditi!“ Prilagodimo se novom načinu života!“* Osoba nakon laringektomije iznenada se nađe u situaciji posebnih potreba, a za učinkovitu rehabilitaciju potrebna je pomoć medicinskog osoblja, tima za rehabilitaciju i resocijalizaciju te pomoć članova obitelji, međusobnu podršku već operiranih članova kluba i rehabilitiranih osoba. Zadaća takvih udruženja je međusobno pomaganje. Svrha udruge laringektomiranih je:

- „Psihološka podrška članovima udruge i njihovim obiteljima
- Savjeti i pomoć osobama nakon laringektomije
- Potpora i jačanje socijalne pomoći osobama nakon laringektomije
- Jamčenje prava pojedinca
- Podizanje svijesti o novim zdravstvenim spoznajama i zdravlju edukacija
- Suradnja s rehabilitacijskim ustanovama, klinikama i logopedima“ [28].

5. Prikaz studije slučaja

Operacija tumora larinksa mijenja kvalitetu života bolesnika, brojne su promjene koje mogu dovesti do pojave problema i poteškoća kod bolesnika. Medicinska sestra/tehničar mora prikupiti kvalitetne i cjelovite podatke važne za planiranje zdravstvene njege, prikupljati ih razgovorima, mjerenjima, promatranjem i analizom dokumentacije kako bi mogla na vrijeme uočiti probleme i pravodobno reagirati. Nakon operacije larinksa bolesnici se suočavaju s promjenama u načinu komunikacije, poteškoćama u hranjenju, novim životnim navikama, strahom, tugom, pa čak i ljutnjom. Zbog toga ovi bolesnici zahtijevaju stalni nadzor i pažnju cijelog zdravstvenog tima.

Osoba XX je zaprimljena u Ordinaciju za otorinolaringologiju radi smetnji i bolova prilikom gutanja. Temeljem pregleda ustanovljena je sljedeća dijagnoza: C32.9 – Zloćudna novotvorina grkljana. Osoba se dalje upućuje na anesteziološku obradu, UZV obradu, RTG pluća te biopsiju. Nakon obavljenih pregleda, 15.12.2015., godine osoba XX je podvrgnuta operaciji tumora larinksa. Izvršena je obostrana modificirana radikalna disekcija s ispražnjenjem regija I-IV.

Kod oboljele osobe se radilo o supraglotičnom PCC sa širenjem u korijen jezika. Bolesnik je dobro podnio operaciju, daju mu se upute za nastavak tretmana te biva otpušten iz bolnice 11.01.2016. Nakon operacijskog zahvata, tkivo je poslano na obradu, a bolesnik redovito dolazi na kontrole te mu je određena radiokemoterapija. Tijekom cijelog vremena operacijski nalaz izgleda uredan, bolesnik se dobro osjeća, bez većih tegoba, a prema nalazu ORL-a, bez znakova recidiva. No, 25.08.2017. godine, bolesniku se stanje pogoršava, otežano diše te biva dovežen od strane HMP. Postavlja mu se ET kanila br. 7 i NG sonda. Javlja se sumnja na centralnu diseminaciju osnovne bolesti, no ista se neuroradiološkom obradom isključuje. Nakon MSCT mozga nalaz ukazuje na vaskularnu encefalopatiju te biva zadržan. Dok je bio na odjelu nije bilo ponovnih epi napada, no dan izlaska iz bolnice primjećuje se edem jezika te mu se postavlja nazogastrična sonda i dogovora kontrolni pregled s ORL-ogom za 13.09.2017.

20.09.2017. godine bolesnik se po nemogućnosti CT obrade, zaprima na na odjel zbog osnovane sumnje na recidiv tumora korjena jezika. Upućuje ga se na pregled u ORL ambulantu za 25.09.2017. 13.10. 2017. Bolesnik biva sve slabiji, slabo jede, otežano se kreće te se kolima hitne pomoći dovozi u bolnicu 23.12.2017. godine gdje mu se određuje palijativna skrb te se upućuje u bolnicu Novi Marof. Bolesnik dolazi u bolnicu Novi Marof u terminalnoj fazi bolesti gdje mu se pruža palijativna skrb no unatoč medicinskim naporima njegovo stanje se pogoršava te se završava smrtnim ishodom 11.01.2018. godine.

6. Zaključak

Larinks je dio dišnog sustava i nalazi se na gornjoj razini dišnog puta. Zbog svog strateškog i jedinstvenog položaja, u odnosu na križanje između prolaza zraka i hrane, često se naziva dijelom gornjeg aerodigestivnog trakta. Također je poznat kao organ fonacije, zahvaljujući posebnim modifikacijama njegove anatomije tijekom evolucije koje su ga učinile sposobnim za proizvodnju glasa. S fiziološke točke gledišta, to je u biti ventil ili sfinkter s trostrukom funkcijom: onom otvorenog ventila pri disanju, onaj djelomično zatvorenog ventila čiji se otvor može modulirati u fonaciji te zatvorenog zaliska, koji štiti dušnik i bronhijalno stablo tijekom gutanja.

Tumor larinksa čini samo mali dio ukupne smrtnosti uzrokovane rakom, uz velike razlike među različitim zemljama. Iako se ukupna stopa smrtnosti od tumora larinksa malo promijenila tijekom posljednjih pola stoljeća, uzroci smrti su se dramatično promijenili. Trenutačno postoji mali broj smrtnih slučajeva povezanih s akutnim komplikacijama terapije i/ili lokalnim neuspjehom, dok je postotak smrtnih slučajeva zbog metakronih drugih primarnih tumora, kasno nastalih epizoda povezanih s liječenjem (npr. tiha aspiracija) i/ili interkurentnih bolesti porastao. Problem lokalnih i regionalnih recidiva uvelike ovisi o početnom stadiju i mjestu bolesti.

Najvažniji čimbenici rizika za tumor larinksa, konzumacija alkohola i duhana, također su uzrok značajnog i smrtonosnog tereta komorbiditeta. Štetni utjecaj pušenja na preživljavanje bolesnika izraženiji je kod bolesnika s ranim stadijem bolesti. Stopa perioperacijskih smrti povezanih s kirurškim liječenjem tumora larinksa obično je vrlo niska i povezana je s prethodnim zračenjem, rekonstrukcijom na peteljci ili slobodnom režnju i uznapredovalim komorbiditetom.

Uključivanje rodbine bolesnika u zdravstvenu njegu iznimno je važno za bolesnika zbog osjećaja sigurnosti, podrške i samopouzdanja. Poticanje bolesnika i povećanje stupnja autonomije u aktivnostima samozbrinjavanja (hranjenje nazogastričnom sondom, samostalno čišćenje kanile) olakšava prihvaćanje novih estetskih i funkcionalnih promjena te potiče napredak u samoprihvatanju i socijalizaciji bolesnika

Liječenje i rehabilitacija bolesnika s tumorom larinksa zahtijeva multidisciplinarni pristup bolesniku. U multidisciplinarnom timu medicinska sestra/tehničar ima ključnu ulogu u učinkovitoj koordinaciji tima u najboljem interesu bolesnika. Razvoj interdisciplinarnih timova zahtijeva kontinuiranu edukaciju svih članova tima što je iznimno važna za budući razvoj

sestrinstva i pružanje kvalitetne zdravstvene skrbi bolesnicima. Zdravstveni radnici, posebno medicinske sestre/tehničari, prve su osobe koje bolesnik s laringektomijom vidi pokraj sebe nakon operacije. Jednostavan osmijeh, nježan stisak ruke i ohrabrujuće riječi mogu i trebaju biti prvi korak prema novom, kvalitetnom životu u kojem bolesnik može živjeti i disati punim plućima i kroz “malu rupu” na vratu. Bolesnik je središnja jedinica skrbi u svim fazama liječenja i rehabilitacije. Zato su medicinske sestre/tehničari ključ uspješne borbe protiv ove podmukle bolesti.

Literatura

1. D. Prgomet: New modalities to treat laryngeal cancer. Coll Antropol. 2012.
2. J. Ballenger: Ballenger's Otorhinolaryngology Head and Neck Surgery, Sixteenth Edition, 2003.
3. R. Siegel, J. Ma, Z. Zou, A. Jemal: Cancer statistics, CA Cancer J Clin, br. 64 (1), siječanj – veljača 2014, str. 9-29.
4. D.P. DeRienzo, S.D. Greenberg, A.E. Fraire: Carcinoma of the larynx. Changing incidence in women. Arch Otolaryngol Head Neck Surg, br. 117., 1991., str. 681-684.
5. S. Horn, M. Ozsahin, J.L. Lefèbvre, J.C. Horiot, E. Lartigau: Larynx preservation: What is the standard treatment? Crit Rev Oncol Hematol, br. 84 (1), 2012., str. 97–105.
6. D. Cikojević, I. Glunčić, M. Klančnik: Učestalost pušenja cigareta u bolesnika s različitim oboljenjem larinksa. Med Jad., br. 39 (3-4), 2009., str. 89-93.
7. U.C. Megwalu, A.G. Sikora, Survival Outcomes in Advanced Laryngeal Cancer. JAMA Otolaryngol Neck Surg, 140 (9), 2014., str. 855-860.
8. J. Jose, A.P. Coatesworth, C. Johnston, K. MacLennan: Cervical node metastases in squamous cell carcinoma of the upper aerodigestive tract: the significance of extracapsular spread and soft tissue deposits. Head Neck, br. 25., 2003., str. 451-456.
9. C. Wissmann, M., Detmar: Pathways targeting tumor lymphangiogenesis. Clin Cancer Res., br. 12 (23), 2006., str. 6865–6868.
10. K. Kaur, N. Sonkhya, A.S. Bapna: Nodal Metastases From Laryngeal Carcinoma and Their Correlation With Certain Characteristics of the Primary Tumor. Indian J Otolaryngol Head Neck Surg, br. 54 (4), 2002., str. 255-263.
11. L. Van der Molen, A.F. Kornman, M.N. Latenstein, M.W. Van den Brekel, ffJ. Hilgers: Practice of laryngectomy rehabilitation interventions: a prospective from Europe/the Netherlands. Curr Opin Otolaryngol Head Neck Surg., br. 21 (3), 2013., str. 230-238.
12. J. Krmpotić- Nemanić, A. Marušić: Anatomija čovjeka. Medicinska naklada, 2. izdanje, Zagreb 2007.
13. Ž. Bumber, V. Katić, M. Nikšić-Ivančić, B. Pegan, V. Petrić i sur: Otorinolarinologija. Naklada Ljevak. Zagreb 2004.
14. C.T., Sasaki, Y.H. Kim: Anatomy and physiology of the larynx. U: Snow JB, Balenger JJ, ur. Ballanger's Otorhinolaryngology Head and Neck Surgery. 16. izd. Hamilton: BC Decker Inc; 2003.
15. H.W. Lin, N. Bhattacharyya: Staging and survival analysis for nonsquamous cell carcinomas of the larynx. Laryngoscope, br. 118., 2008., br. 1003–1013.

16. D.M. Parkin, F. Bray, J. Ferlay, P. Pisani: Global cancer statistics, *CA Cancer J Clin*, br. 55 (2), 2005., br. 74–108.
17. M.P Curado, B. Edwards, H.R Shin, H. Storm, J. Ferlay, M. Heanue, P. Boyle: Cancer incidence in five continents, IARSC scientific publications, No. 160, Vol. 9. Lyon; 2007.
18. D.M Parkin, SL Whelan, J. Ferlay, L. Teppo, D.B. Thomas: Cancer Incidence in Five Continents, Vol. VIII. IARC Press: Lyon; 2003.
19. N. Howlander, A.M. Noone, M. Krapcho, J. Garshell, N. Neyman, S.F. Altekruse: Cancer Statistics Review, National Cancer Institute, str. 1975-2010.
20. M. Šekerija, L. Bubanović, P. Novak, Đ. Šelendić, J. Lončar, P. Čukelj: Registar za rak Republike Hrvatske. Incidencija raka u Hrvatskoj, br. (39), 2014., str. 1–44.
21. M. Rosso, N. Kraljik, I. Mihaljević, L. Širić, D. Šoš, Ž. Vranješ: Epidemiology of laryngeal cancer in Osijek-Baranja County (Eastern Croatia), *Coll Antropol*, br. 36(2), 2002., str. 107-110.
22. M.S. Cattaruzza, P. Maisonneuve, P. Boyle: Epidemiology of laryngeal cancer, *Oral Oncol Eur J Cancer*. 1996.
23. M. Cosetti, S.P. Schantz: Five-Year Survival Rates and Time Trends of Laryngeal Cancer in the US Population, *Arch Otolaryngol Head Neck Surg*. 2008.
24. T. Isayeva, Y. Li, D. Maswahu, M. Brandwein-Gensler: Human papillomavirus in nonoropharyngeal head and neck cancers: a systematic literature review, *Head Neck Pathol*, br. 6(11), 2012., str. 104-120.
25. O. Shangina, P. Brennan, N. Szeszenia-Dabrowska, D. Mates, E. Fabianova, T. Fletcher et al: Occupational exposure and laryngeal and hypopharyngeal cancer risk in Central and Eastern Europe. *Am J Epidemiol*, br. 164(4), 2002., str. 367–375.
26. H. Ramroth, W. Ahrens, A. Dietz, H. Becher: Occupational asbestos exposure as a risk factor for laryngeal carcinoma in a population based case control study from Germany, *Am J Ind Med*, br. 54(7), 2011., str. 837-844.
27. E. Negri, P. Boffetta, J. Berthiller, X. Castellsague, et al: Family history of cancer: pooled analysis in the International Head and Neck Cancer Epidemiology Consortium. *Int J Cancer*, br. 124(2), 2009., str. 394–401.
28. L. Barnes, J.W. Eveson, P. Reichart, D. Sidransky: World Health Organization Classification of Tumors. Pathology and Genetics of Head and Neck Tumors. Lyon: IARC Press; 2005, str.107-208.
29. N. Prlić, V. Rogina, B. Muk: Zdravstvena njega IV, Školska knjiga, Zagreb, 2001.
30. K.C., Robins: Osnove patologije. 2. izd. Zagreb: Školska knjiga; 2000.

31. M. Šamija, D. Nemet: Potporno i palijativno liječenje onkoloških bolesnika, Medicinska naklada, Zagreb, 2018.

POPIS SLIKA

<i>Slika 2.1</i>	2
<i>Slika 2.2</i>	4
<i>Slika 2.3</i>	5
<i>Slika 3.2.1</i>	7
<i>Slika 3.4.1</i>	9
<i>Slika 3.4.2</i>	10



IZJAVA O AUTORSTVU
I
SUGLASNOST ZA JAVNU OBJAVU

Završni/diplomski rad isključivo je autorsko djelo studenta koji je isti izradio te student odgovara za istinitost, izvornost i ispravnost teksta rada. U radu se ne smiju koristiti dijelovi tuđih radova (knjiga, članaka, doktorskih disertacija, magistarskih radova, izvora s interneta, i drugih izvora) bez navođenja izvora i autora navedenih radova. Svi dijelovi tuđih radova moraju biti pravilno navedeni i citirani. Dijelovi tuđih radova koji nisu pravilno citirani, smatraju se plagijatom, odnosno nezakonitim prisvajanjem tuđeg znanstvenog ili stručnoga rada. Sukladno navedenom studenti su dužni potpisati izjavu o autorstvu rada.

Ja, _____Dorijan Horvat_____ (ime i prezime) pod punom moralnom, materijalnom i kaznenom odgovornošću, izjavljujem da sam isključivi autor/ica završnog/diplomskog (obrisati nepotrebno) rada pod naslovom _____Zdravstvena skrb bolesnika s karcinomom larinksa(upisati naslov) te da u navedenom radu nisu na nedozvoljeni način (bez pravilnog citiranja) korišteni dijelovi tuđih radova.

Student/ica:
(upisati ime i prezime)

(vlastoručni potpis)

Sukladno Zakonu o znanstvenoj djelatnosti i visokom obrazovanju završne/diplomske radove sveučilišta su dužna trajno objaviti na javnoj internetskoj bazi sveučilišne knjižnice u sastavu sveučilišta te kopirati u javnu internetsku bazu završnih/diplomskih radova Nacionalne i sveučilišne knjižnice. Završni radovi istovrsnih umjetničkih studija koji se realiziraju kroz umjetnička ostvarenja objavljuju se na odgovarajući način.

Ja, _____Dorijan Horvat_____ (ime i prezime) neopozivo izjavljujem da sam suglasan/na s javnom objavom završnog/diplomskog (obrisati nepotrebno) rada pod naslovom _____Zdravstvena skrb bolesnika s karcinomom larinksa (upisati naslov) čiji sam autor/ica.

Student/ica:
(upisati ime i prezime)

(vlastoručni potpis)