

# Prehrana bolesnika s kolostomom

---

**Matulin, Dorian**

**Undergraduate thesis / Završni rad**

**2023**

*Degree Grantor / Ustanova koja je dodijelila akademski / stručni stupanj:* **University North / Sveučilište Sjever**

*Permanent link / Trajna poveznica:* <https://um.nsk.hr/um:nbn:hr:122:025411>

*Rights / Prava:* [In copyright](#)/[Zaštićeno autorskim pravom.](#)

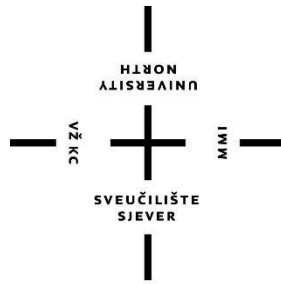
*Download date / Datum preuzimanja:* **2025-01-02**



*Repository / Repozitorij:*

[University North Digital Repository](#)





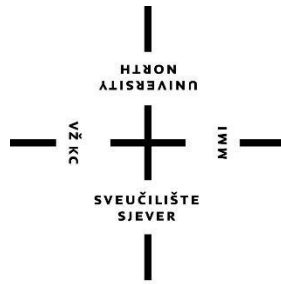
# Sveučilište Sjever

Završni rad br. 1765/SS/2023

## Prehrana bolesnika s kolostomom

Matulin Dorian, 0336029118





**Sveučilište  
Sjever**  
Odjel za sestrinstvo

**Završni rad br. 1765/SS/2023**

**Prehrana bolesnika s kolostomom**

**Student**

Dorian Matulin, 0336029118

**Mentor**

izv. prof. dr. sc. Natalija Uršulin-Trstenjak

Varaždin, listopad 2023. godine



## Prijava završnog rada

### Definiranje teme završnog rada i povjerenstva

ODJEL: Ocjel za sestrinstvo

STUDIJ: preddiplomski stručni studij Sestrinstva

PRESTUPNIK: Dorian Matulin

MATIČNI BROJ: 0336029118

DATA: 13.09.2023.

KATEGORIJA: Djetetka

NASLOV RADA: Prehrana bolesnika s kolostomom

NASLOV RADA NA ENGL. JEZIKU: Nutrition of patients with colostomy

MENTOR: Natalija Uršulin-Trstenjak

ZVANJE: izvanredna profesorica

ČLANOVI POVJERENSTVA

1. dr.sc. Melita Sajko, v.pred., predsjednica
2. izv.prof.dr.sc. Natalija Uršulin-Trstenjak, mentorica
3. Valentina Vincek, pred., član
4. Željka Karižaj Rogina, pred., zamjenski član
- 5.

### Zadatak završnog rada

BROJ: 1765/SS/2023

OPIS

Veliki je broj osoba koje imaju jednu od bilo koje vrste stome. Podaci pokazuju kako u Sjedinjenim Američkim Državama živi oko 800.000 osoba sa stomom, a procjena je da u Velikoj Britaniji jedna od pet stotina ljudi ima stomu. Zavodi za javno zdravstvo zajedno s udrugom Savez invalidskih ILCO društva Hrvatske te županijskim Ligama za borbu protiv raka govori kako u Republici Hrvatskoj ima više od 7000 osoba sa stomom. Zapravo najveći uzrok tome je karcinom.

Kod bolesnika s karcinomom prisutni su različiti fizički, psihički, socijalni i duhovni problemi. Razna istraživanja pokazuju kako kod tih osoba pada kvaliteta života. Budući da je takav psihološki ishod, važna je suradnja timova. Osoba mijenja sliku i mišljenje o sebi, suočava se s mnogobrojnim gubitcima te dolazi do psihološke izolacije. Važno je naglasiti kako edukacija usmjerena ka pacijentu odnosno njegovoj obitelji također uvelike pridonosi boljem oporavku. Također, važan naglasak treba staviti i na okolinu kako bi se što više poboljšala kvaliteta života te osobe.

U ovom završnom radu će opisati sve o kolostomi, zadaćama medicinskog osoblja, problemima s kolostomom te prehrani, i sve to će podkrijepiti prikazom slučaja.

ZADATKA UPUĆEN

14.09.2023.



*[Handwritten signature]*

## **Predgovor**

*Zahvaljujem se svojoj mentorici izv. prof. dr. sc. Natalija Uršulin-Trstenjak na strpljenju i izdvojenom vremenu, kao i iskazanom povjerenju i brojnim poticajima tijekom pisanja završnog rada.*

*Također se zahvaljujem svojoj obitelji i prijateljima, a posebno mojoj djevojci koja mi je bila velika podrška i potpora. Hvala im na brojnim poticanjima, razgovorima i potpori za vrijeme pisanja ovog završnog rada.*

## Sažetak

Stome su kirurški napravljen otvor koji služi za hranjenje ili eliminaciju tvari. Danas, veliki broj ljudi ima jednu vrstu stome. Prilikom raznih istraživanja pokazalo se kako u Sjedinjenim Američkim Državama živi oko 8000 osoba sa stomom.

Kolostoma je otvor izveden od debelog crijeva na površinu trbušne šupljine. Tom metodom zaobilazi se čmar dok ostali dio probavnog sustava normalno funkcionira. Najčešće indikacije za stvaranje kolostome su različiti karcinomi, prirodene anomalije te različite ozljede.

Zdrava stoma je bezbolna, ružičaste boje. Važno je znati njen izgled kako bi se znale prepoznati komplikacije, te na vrijeme intervenirati. Mnogo puta se razvijaju razne komplikacije poput kožnih promjena, nekroze stome, retrakcija stome, parastomalne hernije, prolaps stome i mnogi dugi.

Budući da kolostoma pripada stomama za izlučivanje. Ona se može sastojati od jednog ili dva dijela. Također i stoma vrećice mogu biti vrećice s ispustom i vrećice bez ispusta ili zatvorene stoma vrećice. Stoma pločice također su važan dio pomagala jer se na njih stavlja vrećica. Uz vrećice postoje i dodatna pomagala koja pacijentima olakšavaju prilagodbu, a to su stoma remen, stoma zatvarač, puderi i paste. Postupak zamjene stoma vrećice jedan je od edukativnih faktora medicinske sestre.

Prehrana je bitan faktor u životu pacijenta sa stomom. Ovisno uzimanju prehrane, ovisi i konzistencija stolice. Problemi vezani uz prehranu su plinovi, opstipacija i dijareja. Osobe sa stomom zapravo žive normalan život. Njihove sportske aktivnosti, seksualni život, društveni život i putovanja sasvim su moguće neovisno o tome što osoba ima stomu.

Medicinska sestra ili tehničar važni su edukatori, stoga oni daju potporu i objašnjenje pacijentima o svemu što se događa i što će se dogoditi. Multidisciplinirani tim zapravo daje veliku mogućnost u lakšoj prilagodbi osobe na stomu.

**KLJUČNE RIJEČI:** stoma, kolostoma, stoma pomagala



## Summary

Stoma is surgical made hole which serves for feeding and elimination. Nowadays, a lot of people has some kind of stoma. In recent research has been proven that in USA lives approximately 8000 people with stoma.

Colostomy is opening made out of colon on the surface of abdominal cavity. In that method we bypass anus while the rest of digestinal system is left intact. Most common indicationes for colostomy are different types of cancer, congenital anomalies and different kind of injuries.

Healthy stoma looks painless and colored pink. It's important to know it looks in case to recognize the complicationes and intervene in time. Many times various complications can develop such as skin changes, stoma necrosis, stoma retraction, parastomal hernias, stoma prolapse and many others.

Since the colostomy belong to the excretory stoma, it can consist of one or two parts. Stoma bags can be bags with drain and bags without a drain or closed stoma bags. Stoma plates are also important part of aids because a bag is placed on them. Along stoma bags there also exist additional aids like stoma belt, stoma zipper, powders and paste. The procedure of replacing the stoma bag is one of the educational factors for the nurses.

Diet is very important factor in life of a patient with stoma. Consistency of the stool depend of the diet. Most common problems related to nutrition is gas, pstipation and diarrhea. Life of a person with stoma is very normal. Their sport activities, sex life, social life and travels are just normal regardless of whether the person has a stoma.

Nurses are importnant in education, therefore they give support and explanation to the patients abput everything what is happening or it's going to happen next. Multidisciplinary team acctually gives great possibility in easier adjustment person to stoma.

**KEY WORDS:** stoma, colostomy, ostomy use

# Sadržaj

|                                            |    |
|--------------------------------------------|----|
| 1. Uvod                                    | 1  |
| 2. Anatomija debelog crijeva               | 2  |
| 3. Fiziologija debelog crijeva             | 3  |
| 4. Kolostoma                               | 4  |
| 4.1. Indikacije za izvođenje kolostome     | 4  |
| 4.1.1. Kolorektalni karcinom               | 4  |
| 5. Preoperativna priprema pacijenta        | 6  |
| 5.1. Psihološka priprema pacijenta         | 6  |
| 5.1.1. Enterostomalni terapeut             | 6  |
| 5.2. Fizička priprema pacijenta            | 6  |
| 5.3. Prijeoperacijsko markiranje kolostome | 7  |
| 6. Izgled stome                            | 11 |
| 6.1. Komplikacije stome                    | 11 |
| 6.1.1. Kožni problemi oko stome            | 11 |
| 6.1.2. Nekroza stome                       | 12 |
| 6.1.3. Retrakcija stome                    | 12 |
| 6.1.4. Parastomalna hernija                | 13 |
| 6.1.5. Prolaps stome                       | 13 |
| 7. Zdravstvena njega pacijenta sa stomom   | 15 |
| 7.1. Sustav pomagala                       | 15 |
| 7.2. Stoma vrećice                         | 16 |
| 7.3. Podložne pločice                      | 17 |
| 7.4. Dodatna pomagala za stomu             | 17 |
| 8. Postupak promjene stoma vrećice         | 19 |
| 9. Život pacijenta po završetku liječenja  | 21 |
| 9.1. Prehrana pacijenta sa kolostomom      | 21 |

|        |                                                                    |    |
|--------|--------------------------------------------------------------------|----|
| 9.2.   | Prehrana pacijenta tijekom kemoterapije                            | 23 |
| 9.2.1. | Mogući problemi vezani uz prehranu                                 | 23 |
| 9.2.2. | Preporuke za uravnoteženu prehranu onkoloških bolesnika            | 24 |
| 9.3.   | Odijevanje                                                         | 25 |
| 9.4.   | Sport i rekreacija                                                 | 25 |
| 9.5.   | Seksualni život                                                    | 25 |
| 9.6.   | Društveni život i putovanja                                        | 25 |
| 10.    | Uloga multidiscipliniranog tima u zbrinjavanju pacijenta sa stomom | 27 |
| 11.    | Borba protiv raka                                                  | 28 |
| 11.1.  | Liga protiv raka                                                   | 28 |
| 11.2.  | Hrvatska udruga osoba sa stomom ILCO                               | 28 |
| 11.3.  | Program ranog otkrivanja karcinoma debelog crijeva                 | 28 |
| 12.    | Prikaz slučaja                                                     | 30 |
| 12.1.  | Anamnestički podatci                                               | 30 |
| 12.2.  | Klinička slika i tijek liječenja                                   | 30 |
| 12.3.  | Sestrinske dijagnoze                                               | 31 |
| 13.    | Zaključak                                                          | 33 |
| 14.    | Literatura                                                         | 34 |
|        | Popis slika                                                        | 37 |
|        | Popis tablica                                                      | 38 |
|        | Prilozi                                                            | 39 |

## **1. Uvod**

United Ostomy Associations of America stomu definira kao kirurški zahvat izveden na trbušnu stijenku, a omogućuje da se otpadne tvari izluče iz organizma [1].

Naziv stome određuje se prema organu od kojega se kreira otvor na površini. Bilo koji dio probavnoga trakta može biti mjesto stvaranja stome. Ovisno o mjestu kreiranja stome

(želudac-jejunum-ileum-kolon-rektum) stome dijelimo na: stome za hranjenje i derivacijske ili ekskrecijske stome [2].

Stome za hranjenje su gastrostoma ili jejunostoma, rade se kod pacijenata kod koji ne postoji mogućnost peroralnog unosa hrane, međutim ostali dio probavnog sustava je funkcionalan. Druga vrsta stomi je derivacijska stoma odnosno stoma koja služi za eliminaciju crijevnog sadržaja, to su ileostoma, cekostoma, transverzostoma i sigmoidostoma [2].

Veliki je broj osoba koje imaju jednu od bilo koje vrste stome. Podaci pokazuju kako u Sjedinjenim Američkim Državama živi oko 800.000 osoba sa stomom, a procjena je da u Velikoj Britaniji jedna od pet stotina ljudi ima stomu [1]. Zavodi za javno zdravstvo zajedno s udrugom Savez invalidskih ILCO društva Hrvatske te županijskim Ligama za borbu protiv raka govori kako u Republici Hrvatskoj ima više od 7000 osoba sa stomom. Zapravo najveći uzrok tome je karcinom [3].

Medicinsko gledište stome, odnosno gledište iz stajališta liječnika ili medicinske sestre/tehničara zapravo je vrlo jednostavno. Smatraju kako je to manji zahvat koji olakšava pacijentu eliminaciju otpadnih tvari, međutim za pacijenta to predstavlja veliki problem. Utjecaj ileostome ili kolostome uvelike utječe na psihičko zdravlje osobe međutim ono nije dovoljno opisano u literaturi [4].

Kod bolesnika s karcinomom prisutni su različiti fizički, psihički, socijalni i duhovni problemi. Razna istraživanja pokazuju kako kod tih osoba pada kvaliteta života. Budući da je takav psihološki ishod, važna je suradnja timova. Osoba mijenja sliku i mišljenje o sebi, suočava se s mnogobrojnim gubitcima te dolazi do psihološke izolacije. Važno je naglasiti kako edukacija usmjerena ka pacijentu odnosno njegovoj obitelji također uvelike pridonosi boljem oporavku. Također, važan naglasak treba staviti i na okolinu kako bi se što više poboljšala kvaliteta života te osobe [1].

## **2. Anatomija debelog crijeva**

Temeljni preduvjet života je zapravo izmjena tvari odnosno metabolizam. Važno je da tijelo redovito ima opskrbu hranjivim tvarima kako bi tijelo normalno funkcioniralo. Važnu ulogu tu ima probavni sustav (*lat. apparatus digestivus*). On prihvaća hranu, omogućuje unošenje hranjivih i drugih tvari iz okoline u organizam. Sve započinje usnom šupljinom, zatim se nastavlja na ždrijelo, jednjak, želudac i završava probavnom cijevi [5].

Debelo crijevo (*lat. intestinum crassum*) dugo je oko metar i pol. Ono se nastavlja na tanko crijevo u desnom donjem kraju trbuha gdje oblikuje okvir što okružuje vijuge tankog crijeva [5].

Tanko crijevo se otvara u debelom crijevu postrance i ispod toga nastaje crijevna vreća koja kojom debelo crijevo započinje, a nazivamo ju slijepim crijevom (*lat. caecum*). Na dnu slijepog crijeva nalazi se zakržljali crvuljak (*lat. apendix verniformis*). Slijepo crijevo prema gore prelazi uz uzlazno obodno crijevo (*lat. colon ascendes*) i dopire do jetre. Obodno crijevo se potom zaokreće u lijevo i seže do pod ošit kao poprečno obodno crijevo (*lat. colon transversum*), zatim se lijevom stranom trbuha spušta silaznim obodnim crijevom (*lat. colon descendes*). Obodno crijevo je prije ulaska u malu zdjelicu savijeno u obliku grčkog slova sigma pa se naziva zavojito crijevo (*lat. colon sigmoideum*). Nakraju crijevo završava ravnim crijevom. Ravno crijevo (*lat. rectum*) stvara zavoj ispred križne kosti i završava proširenjem (*ampulla recti*), ono se otvara prema van čmarom (*lat. anus*) [5].

U području čmara nalaze se dva mišića zapirača (sfinkteri). Unutarnji mišić nije pod našim utjecajem, dok na vanjski mišić možemo reagirati i kontrolirati ga [5].

### **3. Fiziologija debelog crijeva**

Debelo crijevo većeg je promjera od tankog crijeva i izvana je nabrano. U stijenci se nalazi uzdužno mišićje raspoređeno u tri snopa, stoga na površini nastaju tri uzdužne trake (*lat. taeniae*). Mišićne trake su kraće nego crijeva pa ga mjestimično nabit u poprečna ispupčenja (*lat. haustra*), a između njih su brazde. Kružni mišić na tim mjestima oblikuje nepotpune prstenove u stijenci koji tvore polumjesečaste nabore (*lat. plicae semilunares*). Ono odjeljuje odsječke debelog crijeva, a stezanjem pomaže potiskivati crijevni sadržaj. Ulazno i silazno

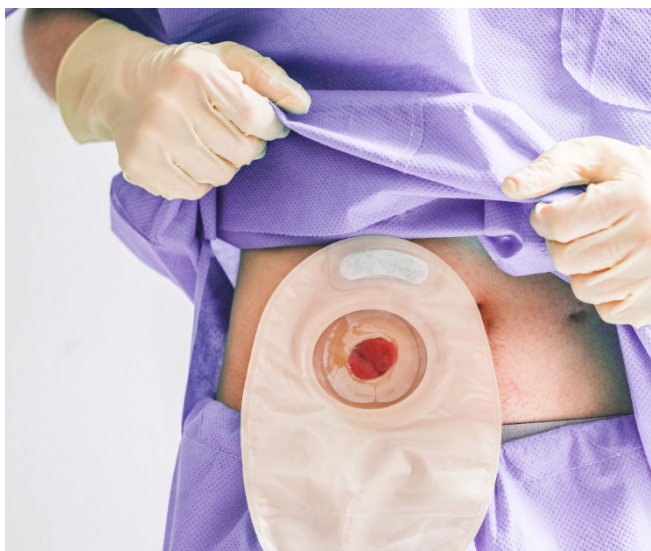crijevo učvršćeni su opornjakom (*lat. mesocolon*), uz stražnju stijenku trbušne šupljine. Poprečno i sigmoidno crijevo imaju poprilično dug mezokolon i imaju znatnu pokretljivost. Kroz dan debelo crijevo pređe oko 1.5 litara himusa, a zadaća je ilealnog ušća da sprječava vraćanje sadržaja iz debelog crijeva. Ispred ušća se nalazi zadebljano crijevno mišićje i oblikuju vrstu mišića zapirača koje je redovno malo stegnut i usporava. Odnosno usklađuje količinu himusa koja iz tankog crijeva prelazi u debelo crijevo. Ukoliko je u debelom crijevu mnogo himusa, ieloceklani se zapirač snažnije kontrahira. Kretnje u debelom crijevu uzrokovane su stvaranjem poprečnih ispupčina. Istodobno stezanje kružnih i uzdužnih mišića u području ispupčina pridonose potiskivanje sadržaja debelog crijeva prema čmarnom otvoru [6].

U sluznicu debelog crijeva nalazi se debelog crijeva nalazi se veliki broj sluznih žlijezda. One izlučuju sluz, a izlučivanje sluzi ovisi o dodirnom podraživanju žljezdanih stanica. Zadaća je sluzi zaštita crijevne sluznice i oblikovanje fekalnih masa. Sluznica debelog crijeva ima sposobnost upijanja natrijevih i klornih iona što uzrokuje apsorpciju vode i doli te izbacuje se iz tijela u obliku izmeta [6].

Pražnjenje izmeta, defekacijski refleks zbiva se u nekoliko faza. Dolazak fekalnih masa rasteže stijenke ravnog crijeva i to uzrokuje refleksnu peristaltiku silaznog i sigmoidnog dijela debelog crijeva i rektuma koja feces potiskuje prema čmaru. Defekaciji potpomažu i drugi čimbenici koji potpomažu na proces defekacije [6].

## **4. Kolostoma**

Kolostoma dolazi od grčke riječi, sastavljena od riječi „colon“ (čmar) i „stoma“ (otvor, usta). Nastaje kada se zdravo debelo crijevo izvede na površinu trbušne šupljine gdje se učvrsti šavovima i stvara se novi izlaz za stolicu, prikazano na slici 4.1. Tim načinom zaobilazi se čmar, a ostali dio probavnog sustava normalno funkcionira. Stoma nema živčanih završetaka, zbog toga je neosjetljiva na bol. Najčešće je otvor okruglog ili ovalnog oblika, crveno – ružičaste boje [7].



*Slika 4.1 Izgled kolostome (Izvor:  
<https://misstoma.com/wp-content/uploads/2020/11/METRI-1.png>)*

## **4.1. Indikacije za izvođenje kolostome**

Najčešće indikacije zbog kojih se stvara kolostoma su kolorektalni karcinom, prirodene greške, inkontinencija ili ozljede kao posljedica prometnih nesreća. Izvode se u cilju privremenog isključenja crijeva iz pasaže dok se oboljeli dio crijeva ne oporavi ili pa trajno kao otvor koji služi za odvođenje stolice [4].

### **4.1.1. Kolorektalni karcinom**

Kolorektalni karcinom jedan je od rijetkih tumora koji se može spriječiti ukoliko se otkrije na vrijeme. Treći je po učestalosti u svijetu. Važno je naglasiti da kod ovog karcinoma veliku ulogu ima genetska predispozicija. Dijagnoza ovog karcinoma postavlja se tijekom endoskopskog odnosno radiološkog pregleda simptomatskih bolesnika ili pak onih koji su uključeni na preventivni program. Postoje 4 stadija ove bolesti, prikazani su u tablici 4.1.1.1. [8].

Tablica 4.1.1.1 Stadiji kolorektalnog karcinoma (Literatura: [8])

| Stadij          | Opis stadija                                                                           | Podskupine                                                                 |
|-----------------|----------------------------------------------------------------------------------------|----------------------------------------------------------------------------|
| <b>Stadij A</b> | Površinski tumor, ne prodire kroz m. mucosae, nema pozitivne okolne limfne čvorove     |                                                                            |
| <b>Stadij B</b> | Tumor prodire dublje u stijenku crijeva, nema zahvaćenosti regionalnih limfnih čvorova | B1 – tumor ograničen za m. mucosae<br>B2 – tumor prodire u ili kroz serozu |
| <b>Stadij C</b> | Tumor zahvaća regionalne limfne čvorove                                                | C1 i C2 skupina                                                            |
| <b>Stadij D</b> | Tumori s udaljenim metastazama (jetra, kosti, pluća)                                   |                                                                            |

Ovisno o stupnju proširenosti bira se način liječenja ove bolesti. Kirurško liječenje danas je u većini slučajeva prvi način izbora u liječenju. Prilikom kirurškog liječenja radi se abdominalno perianalna resekcija te ona dovodi do stvaranja kolostome. [8].

Uz kirurški način liječenja radi se i primjena kemoterapije. Ono uključuje uzimanje lijekova koji ubijaju stanice karcinoma. Najčešće se s kemoterapijom započinje nakon kirurškog liječenja kako bi se uništile zaostale stanice karcinoma, odnosno kako bi se kontroliralo rast tumora. Uz to prisutna je još i radioterapija. Ona koristi snažan snop energije za ciljanje u uništavanje tumorskih stanica. Ono se najčešće provodi uz kemoterapiju [9].

## 5. Prijeoperacijska priprema pacijenta

Prijeoperacijska priprema pacijenta osigurava pacijentu najbolju psihičku, fizičku, duhovnu i socijalnu pripremu. Prema svakom pacijentu je pristup individualan, važno je sagraditi odnos



povjerenja. Važno je uz pacijenta i njegovu obitelj upoznati što će se dogoditi, upoznati ih s mogućim komplikacijama, poslije operacijskom njegom te rehabilitacijom [10].

## **5.1. Psihološka priprema pacijenta**

Psihološku pripremu pacijenta započinje liječnik operater točnije kirurg. On ga prilikom pregleda upoznaje s vrstom bolesti, odnosno vrstom zahvata te njegovom važnošću i objašnjava što je stoma. Također se u pripremu uključuje enteroterapeut i medicinska sestra/tehničar. Oni svojim pristupom umanjuju strah, tjeskobu i zabrinutost kod pacijenta [11].

Važno je pacijentu objasniti i pokazati što je stoma. Zašto se ona izvodi, kako izgleda na tijelu. Također je važno naglasiti da osobe koje imaju stomu žive normalan život. Bitno je procijeniti da li je pacijent sve shvatio te da li ima pitanja, na koja mu možemo odgovoriti [11].

### **5.1.1. Enterostomalni terapeut**

Enterostomalni terapeut zapravo je medicinska sestra koja završi specijalizaciju enterostomalne terapije, kojom je odgovorna i ovlaštena za rad s pacijentima sa stomom, ranama i inkontinencijom. Veoma je dobro educirana o holističkom pristupu, te na taj način prihvaća čovjeka kao biopsihosocijalno biće sa svojim potrebama. Brine se o pacijentima za vrijeme boravka u bolnici, provodi potrebnu njegu i edukaciju. Potom nakon otpusta iz bolnice, prisutna je kao stalna pomoć pacijentu. Važan je pravilan pristup prema pacijentu i njegovoj obitelji, jer na taj način pacijentu potiče samostalnost [12].

## **5.2. Fizička priprema pacijenta**

Fizička priprema pacijenta obuhvaća standardnu prijeoperacijsku pripremu. Važno je izvaditi krv, obaviti dijagnostičku pripremu uz anesteziološki pregled. Također je važna adekvatna prehrana i priprema probavnog sustava. Od osnovnih pretraga za operaciju potrebno je izvaditi krv za laboratorij, protrombinsko vrijeme i vrijeme zgrušavanja krvi, krvna grupa i RH faktor, elektrokardiografiju te rentgensku snimku pluća [11].

Nekoliko dana prije operativnog zahvata važno je da je pacijent na visokokaloričnoj dijeti. Također je veoma važno mehaničko čišćenje crijeva i primjena antibiotika [13].

Mehaničko čišćenje crijeva provodi se na nekoliko načina, a to su [13]:

- davanje purgativa – najčešće se daje magnezijev sulfat, a danas se primjenjuju i osmotski diuretici
- davanje klizme – daje se navečer, večer prije operacije. Nikako se ne smije davati ujutro, kako dio tekućine ne zaostane u kolonu.
- irigacija cijelog crijeva – neprestano, kontinuirano ispiranje crijeva elektronskom otopinom kroz nazogastričnu sondu.

### **5.3. Prijeoperacijsko markiranje kolostome**

Prije kirurškog zahvata, gdje se planira izvođenje stome, važno je da kirurg izradi detaljan plan o mogućnostima kreiranja. U sve to važno je da je medicinska sestra/tehničar uključen/a u sve to. Kod prijeoperacijskog planiranja mora se definirati [14]:

- vrsta stome koja će biti izvedena
- vrijeme trajanja stome – privremena ili trajna stoma
- mjesto izvođenja otvora stome na trbušnoj stijenci
- tehnika kreiranja otvora

Ukoliko postoji mogućnost, važno je obratiti pozornost na mjesto izvođenja stome. Važne karakteristike su [2]:

- mjesto mora biti dobro vidljivo, da pacijent može samostalno mijenjati stoma pomagalo
- okolna koža mora biti barem 5cm bez ožiljaka, incizije, pupka i sličnih stvari
- potrebno je planirati mjesto postavljanja stome infraumbilikalno na izbočenju masnog tkiva trbuha
- mjesto planiranja postavljanja stome mora biti udaljeno od koštanih izbočina, ožiljaka, pregiba i udubljenja kože

Markiranje kolostome važno je jer pomaže pacijentu kod prihvaćanja novonastale situacije, prihvaćanja same kolostome. Također, smanjuje broj intervencija medicinske sestre/tehničara i povećava vjerojatnost bolesnikove neovisnosti i samostalnosti [14].

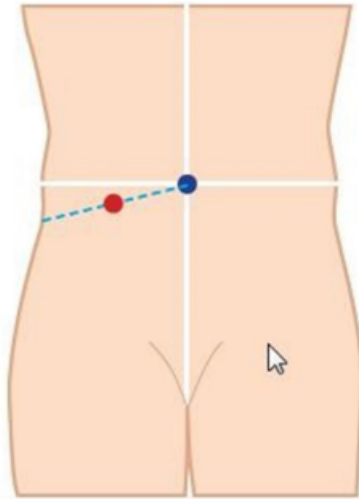
Prijeoperacijsko označavanje od velike je važnosti za život pacijenta. Optimalno mjesto može smanjiti poslijeoperacijske poteškoće kao što su curenje, iritacija kože, bol, fizičko i emocionalno stanje. Način života i aktivnosti kojima se pacijent bavi također treba uzeti u obzir, te prema tome složiti stomu [2].

Nakon izvođenja stome, mijenja se tjelesna funkcija pacijenta, te odraz njegovog tijela. Ukoliko zdravstveni djelatnici, točnije enterostomalni terapeuti i kirurzi usko surađuju kako bi dali kompletnu skrb, velike su šanse za dobar ishod pacijenta [2].

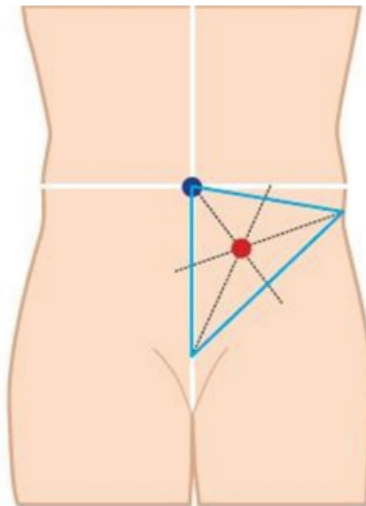
Postupak označavanja mjesta stome [2]:

- važno je prikupiti sav pribor – medicinski markeri, prsten za označavanje
- objasniti pacijentu postupak označavanja stome, potaknuti njegovo sudjelovanje
- pažljivo pogledati površinu abdomena pacijenta, te uzeti u obzir već navedene aspekte
- označavanje za uzlaznu kolostomu – povuče se zamišljena linija na donjem desnom kvadrantu abdomena između pupka i desnog ruba zdjelice, a stoma se označi na sredini linije (slika 5.3.1)
- označavanje za silaznu kolostomu ili sigmoidnu kolostomu – zamišlja se trokut na donjem lijevom kvadrantu abdomena, čiji su vrhovi pupak, lijevi rub zdjelice i središnja točka stidne kosti. Središnjica, točka u kojoj se križaju simetrale kuta preporučeno je mjesto ta stomu (slika 5.3.2)
- stoma bi se morala napraviti unutar ravnog abdominalnog mišića, kako bi se spriječio nastanak peristomalne hernije ili prolaps. Ravni abdominalni mišić se pronalazi dok pacijent leži na leđima, podigne glavu s kreveta i zakašlje
- odabrati relativno ravno područje od 5 do 7 centimetara koje istovremeno mora biti vidljivo pacijentu, te po mogućnosti biti ispod pojasa kako bi se prikrilo pomagalo za stomu
- nakon označavanja treba prisloniti prsten za označavanje i pacijent zauzima sjedeći položaj, sjedeći, pognuti i ležeći položaj radi pristupa i potvrde najboljeg izbora mjesta (slika 5.3.3)

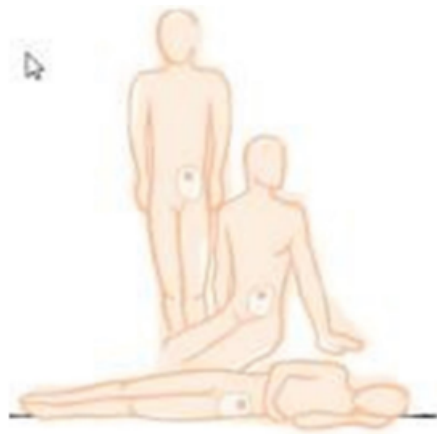Važno je prilikom markiranja stome uzeti sve važne čimbenike budući da ovisno o dobrom planu ovisi kvaliteta stome i kvaliteta života pacijenta. Veliki problemi su zapravo kod adipoznih pacijenata, budući da imaju više masnih nabora na trbušnoj stijenci, te se stoma ne može dobro pričvrstiti. Komplikacija toga nastaje curenje sadržaja ispod podloge što narušava kvalitetu života pacijenta [15,2].



*Slika 5.3.1 Postupak označavanja za uzlaznu kolostomu (Izvor:[2])*



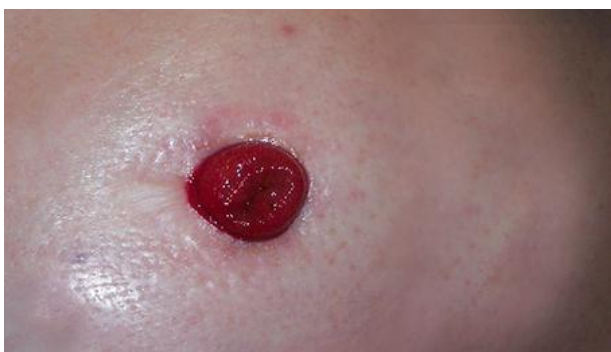*Slika 5.3.2 Postupak označavanja kolostome (Izvor: [2])*



*Slika 5.3.3 Postupak označavanja stome u različitim pozicijama (Izvor:[2])*

## 6. Izgled stome

Izgled zdrave stome odnosno izgled uredne stome važno je znati kako bi na vrijeme mogli prepoznati komplikacije. Slika 6.1 prikazuje izgled uredne stome. U prvim danima, nakon operativnog zahvata njegu stome obavlja medicinsko osoblje. Ileostome izlučuju veću količinu rijetkog sadržaja što je veoma agresivno za okolnu kožu. Crijevne stome moraju biti ružičaste boje, baš kao i sluznica crijeva [2].



*Slika 6.1 Izgled uredne stome (Izvor: [https://medikal-lux.hr/wp-content/uploads/2019/11/sto\\_je\\_stoma.jpg](https://medikal-lux.hr/wp-content/uploads/2019/11/sto_je_stoma.jpg))*

### 6.1. Komplikacije stome

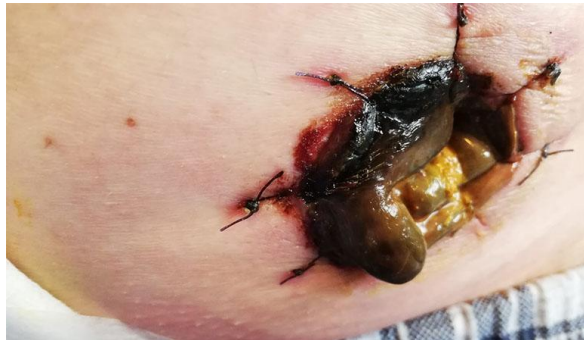Problemi vezani uz stome često zahtijevaju intervenciju liječnika opće medicine, kirurga, patronažne sestre ili terapeuta. Komplikacije možemo podijeliti na komplikacije vezane uz sam izgled stome te komplikacije kože oko stome. Mogu biti rane komplikacije one se uglavnom pojavljuju još za vrijeme boravka u bolnici, dok se kasne komplikacije javljaju tjednima nakon kreiranja stome. Rane komplikacije su: dehiscijencija stome, nekroza stome i retrakcija stome. Dok su kasne komplikacije: stenoza stome, parastomalna hernija, prolaps stome, hipergranulacije i retrakcije stome [1].

#### 6.1.1. Kožni problemi oko stome

Koža oko stome veoma je izloženima raznim iritansima. Također se javljaju alergijske reakcije na lijepljenje pločice na kožu. Ukoliko stoma nije formirana na zadovoljavajući način može se pojaviti dermatitis. Kožne promjene potrebno je tretirati raznim dermatološkim pripravcima [1].

### 6.1.2. Nekroza stome

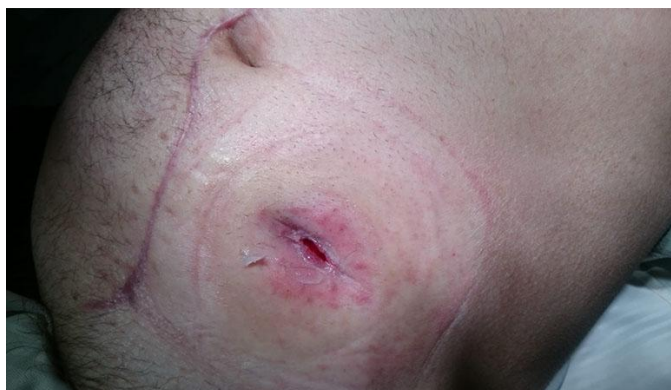Nekroza stome, slika 6.1.2.1, rana je komplikacija koja se primjećuje unutar nekoliko dana od operativnog zahvata. Nekroza nastaje kao nedostatak dovoljne opskrbe tkiva kisikom. Postoji mogućnost da se sluznica oporavi, međutim ukoliko ne dođe do oporavka dolazi do gangrene toga dijela crijeva. Jedini način je onda ponovni operacijski zahvat toga dijela [2].



*Slika 6.1.1 Izgled nekroze stome (Izvor: [https://hr.izzi.digital/DOS/92835/datastore/48/publication/92835/pictures/2022/10/06/79e7efba680f30e743375f7fa10ca2c1\\_nekroza\\_sluznice\\_stome\\_\\_gangrena\\_\\_privat.jpg?v=1674553296](https://hr.izzi.digital/DOS/92835/datastore/48/publication/92835/pictures/2022/10/06/79e7efba680f30e743375f7fa10ca2c1_nekroza_sluznice_stome__gangrena__privat.jpg?v=1674553296))*

### 6.1.3. Retrakcija stome

Definira se kao „povlačenje“ stome ispod razine kože, slika 6.1.3.1 Može se pojaviti kao rana ili kao kasna komplikacija stome. Problem kod uvlačenja stome je što se vrećica ne može dobro zalijepiti pa stolica izlazi ispod pločice te dolazi do oštećenja i iritacije kože. Prvo se kreće s konzervativnim mjerama liječenja, a potom kirurškim načinom [16].

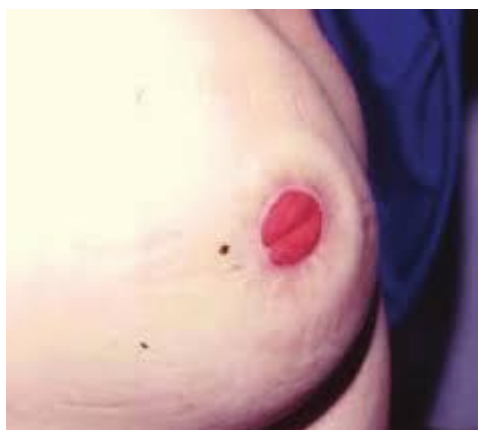

*Slika 6.1.2 Retrakcija stome (Izvor:*

*[https://hr.izzi.digital/DOS/92835/datastore/48/publication/92835/pictures/2022/10/06/7effb2dc0ac70eb7841794d331c6368b\\_stenoza\\_stoma\\_otvora-privat.jpg?v=1674553296](https://hr.izzi.digital/DOS/92835/datastore/48/publication/92835/pictures/2022/10/06/7effb2dc0ac70eb7841794d331c6368b_stenoza_stoma_otvora-privat.jpg?v=1674553296))*

#### **6.1.4. Parastomalna hernija**

Parastomalna hernija, slika 6.1.4.1, predstavlja prolaps abdominalnih organa ili dijelova pored stome kroz otvor za stomu. Često se radi o komplikaciji koja se javlja u 50% slučajeva. Prolaps sadržaja može vršiti pritisak na izlazni dio stome radi čega dolazi do problema s evakuacijom stolice. Također, važno je naglasiti da se pojavljuju i bolovi na mjestu prolapsa [2].

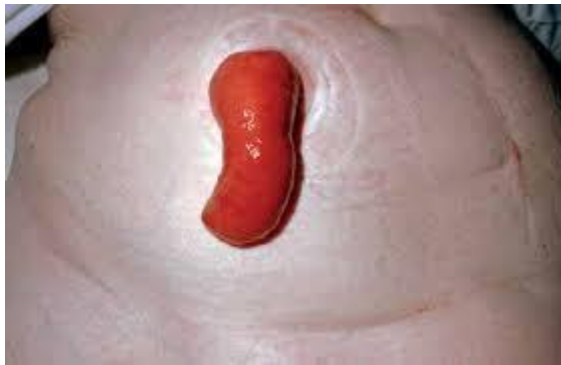

*Slika 6.1.3 Parastomalna hernija (Izvor: [2])*

#### **6.1.5. Prolaps stome**



Prolaps stome, slika 6.1.5.1, stanje je u kojem crijevo viri kroz abdomen više nego što je to uobičajeno. Najčešće nastaje kao posljedica oslabljenih trbušnih mišića. Razina je najčešće između 2cm i 10cm, a ponekad i više od toga. Osim oslabljenih trbušnih mišića još neki uzroci su: povećana tjelesna težina, dizanje teških predmeta, veliki rezovi nastali tijekom operacija i trudnoća [17].



*Slika 6.1.4 Prolaps stome (Izvor:*

*[https://encrypted-tbn0.gstatic.com/images?q=tbn:ANd9GcSVu4qO\\_O-7Wy5O1s56T-gI7DMc5ehUkVRDkvYPy8Ca0D\\_5vv4HBRI6RkqdrejiFJtN8VU&usqp=CAU](https://encrypted-tbn0.gstatic.com/images?q=tbn:ANd9GcSVu4qO_O-7Wy5O1s56T-gI7DMc5ehUkVRDkvYPy8Ca0D_5vv4HBRI6RkqdrejiFJtN8VU&usqp=CAU))*

## **7. Zdravstvena njega pacijenta sa stomom**

Postavljanje stome, odnosno izvođenje stome nije nova generacija operacija, one se rade od 18. stoljeća. Međutim, suvremenije metode mijenjaju način njenog izvođenja. U današnje vrijeme pacijenti sa stomom smatraju se ravnopravnim članovima, odnosno vode potpuno normalan i ispunjen život. Velika je dostupnost raznih materijala, odnosno vrećica koje omogućuju normalno obavljanje svakodnevnih aktivnosti. Važna je podrška obitelji, prijatelja. Razne udruge koje omogućuju pomoć osobama, provode edukacije također su važne u funkcioniranju njihovog života. Prve materijale za njegu stome, osoba dobije na kućnu adresu, a potom doktor obiteljske medicine propisuje doznake za daljnje materijale [2].

### **7.1. Sustav pomagala**

Razvojem tehnologije, ubrzanom načinom života razvijaju se i pomagala prilagođenija današnjem, suvremenom životu. Tako pacijenti sa stomom imaju izbor između nekoliko vrsta koje budu opisane u daljnjem tekstu.

#### **a) jednodijelni sustav**

Prilikom jednodijelnog sustava (slika 7.1.1) naglašava se da su sustav vrećica i podložna pločica spojene u jednu cjelinu. Sustav nudi jednostavnost i manju zamjetljivost. Prilikom mijenjanja vrećice potrebno je zamijeniti cijeli sustav jer je ono za jednokratnu upotrebu. Vrećice mogu biti s ispustom ili bez ispusta [2].



*Slika 7.1.1 Jednodijelni stoma sustav (Izvor:*

*<https://www.coloplast.hr/images/t/30-22409-ProductImage.image.ashx?epslanguage=hr-HR>)*

#### **b) dvodijelni sustav**

Dvodijelne vrećice (slika 7.1.2) imaju odvojenu vrećicu od pločice na koju se pričvršćuje. Pločica se lijepi za kožu, dok se vrećica spaja na podlogu pomoću prstenastih spojnica. Važno je naglasiti kako pacijent ne mora mijenjati oboje ukoliko je potrebno promijeniti vrećicu [11].



*Slika 7.1.2 Dvodijelni stoma sustav (Izvor:*

*<https://www.njuskalo.hr/image-w920x690/medicinska-oprema-ostalo/coloplast-stoma-vrecice-do-datni-pribor-slika-105050883.jpg>)*

## **7.2. Stoma vrećice**

Stoma vrećice imaju ugrađene ugljane filtere koji imaju rupice te kroz njih izlaze plinovi. Pritom se istovremeno neutraliziraju neugodni mirisi, a vrećica ostaje plosnata. Velika većina vrećica obučena je obostrano u mikoporoznu tkaninu kako bi se šuškanje minimaliziralo. Vrste vrećica su: zatvorene vrećice i vrećice s ispustom ili čičkom [2].

### **a) zatvorene vrećice**

Zatvorene vrećice namjenjuju se jednokratnoj uporabi, najbolje su iskoristive u posebnim prigodama, pri intimnim odnosima, kod osoba koje ne moraju više od jednom dnevnom mijenjati vrećicu [2].

### **b) vrećice s ispustom**

Preporučljive su kod ileostome. Razlikuju se po tome što na dnu vrećice postoji otvor koji omogućuje pražnjenje, te nema potrebe za učestalim mijenjanjima [2].

## **7.3. Podložne pločice**

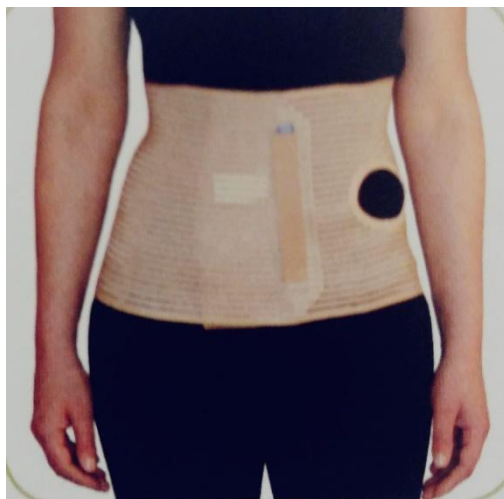Podložne pločice lijepu se na kožu, oko stome. Služe za postavljanje stoma vrećice. Nakon nekoliko sekundi, u doticaju s kožom, lako prijanja uz kožu. Postoji nekoliko vrsta stoma vrećica, a to su: [2]

- a) na izrezivanje – veličina izreza se određuje prema veličini i obliku stome
- b) tvornički izrezana – postoji mnoštvo veličina, bira se veličina prema veličini stome
- c) modelirajući – otvor se modelira prstima, omogućuje najbolju zaštitu od curenja i vlaženja

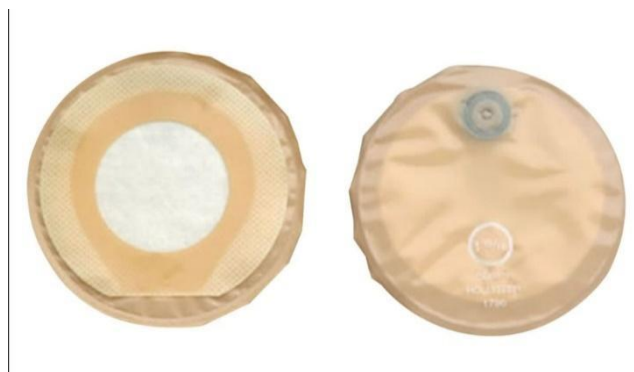## **7.4. Dodatna pomagala za stomu**

Uz stoma vrećice i podloge postoje dodatni materijali, a to su: [11]

- a) stoma remen – služi za dodatnu sigurnost prilikom kretanja (slika 7.4.1)
- b) stoma zatvarač – zatvara stomu kao čep (slika 7.4.2)
- c) puderi – zaštita za ispucanu, oštećenu kožu
- d) paste – služi kao zaštita prilikom učestalog mijenjanja stoma vrećice. Također može poslužiti kao punilo za nabore



*Slika 7.4.1 Stoma remen (Izvor:  
<https://i0.wp.com/pejdah-pharmacia.hr/wp-content/uploads/2021/01/elasticni-trbusni-pojas-za-stomu.jpeg?fit=1499%2C1483&ssl=1>)*



*Slika 7.4.2 Stoma čep (Izvor:  
[https://hr.izzi.digital/DOS/92835/datastore/48/publication/92835/pictures/2022/10/06/b8d328fd7537200d161da10be493b444\\_cep\\_za\\_stomu.jpg?v=1674553296](https://hr.izzi.digital/DOS/92835/datastore/48/publication/92835/pictures/2022/10/06/b8d328fd7537200d161da10be493b444_cep_za_stomu.jpg?v=1674553296))*

## 8. Postupak promjene stoma vrećice

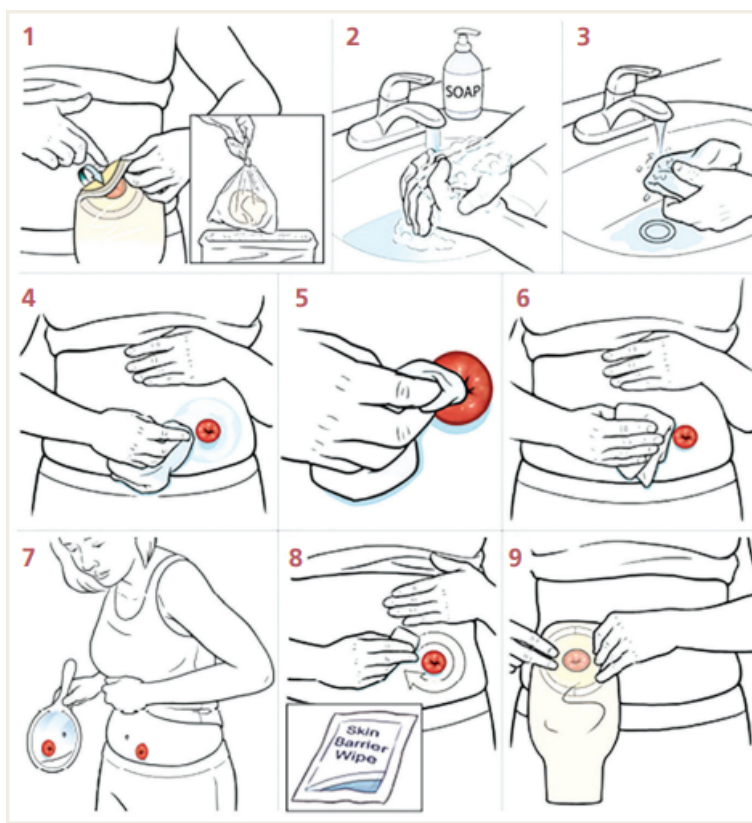
Zdravstvena njega stome postupak je koji se sastoji od higijene stoma otvora, okolne kože, izmjene i pražnjenja vrećice, te izmjena stoma podloge. Možemo reći kako veći dio pacijenata mijenja vrećicu jednom do dva puta dnevno, međutim sve ovisi o konzistenciji i učestalosti stolice [2].

Prilikom zamjene stoma pomagala važno je osigurati pacijentu dovoljno vremena za psihičku i fizičku pripremu i pripremiti potreban pribor [1].

Pribor za njegu stome sastoji se od nove vrećice, nove pločice (podloge za stoma vrećicu), mlake vode, neutralnog sapuna, smotuljka gaze, škare, zaštitne paste ili pudera, bubrežaste zdjelice [11].

Prilikom zamjene stoma (slika 8.1) pomagala važno je [18]:

- važna je psihička i fizička priprema pacijenta
- pripremiti sav potreban pribor
- pažljivo skinuti podlogu, važno je ne natezati kožu
- ukloniti pomagalo u vrećicu za otpad
- rupčićem natopljenim u mlaku vodu oprati kožu oko tome, započeti od vanjskog djela kože približavajući se prema stomi
- potom je važno suhim rupčićem dobro osušiti kožu, kako bi se podloga bolje zalijepila za kožu
- podložnu pločicu (unaprijed izrezan otvor) pažljivo zalijepiti krenuvši od donjeg ruba prema gornjem
- važno je provjeriti da li je podloga dobro zalijepljena, potom staviti stoma vrećicu
- pospremiti pribor i materijal i zatim oprati ruke



Slika 7.4.1 Prikaz postupka zamjene stoma vrećice i pločice (Izvor: [10])

## 9. Život pacijenta po završetku liječenja

Život sa stomom danas je sasvim normalan. Nakon prebrođenog prvog straha, predrasuda pacijenti obavljaju svoje aktivnosti sasvim normalno. Obitelj i prijatelji imaju veliku funkciju u tome, njihova emocionalna i mentalna potpora daju veliku snagu pacijentu. Današnje stoma vrećice su veoma neupadljive, prilagodljive stoga se niti ne uopće na pacijentu [2].

### 9.3. Prehrana pacijenta sa kolostomom

Nutritivni status ima veliki učinak u liječenju i korelaciji s učinkovitošću primjene kemoterapije. Budući da je saznanje dijagnoze izrazito teško za pacijenta, pravilan unos nutritivnih i energetskih potreba je izrazito važan kod takvih pacijenata [9].

Nakon operacije, dok je osoba još smještena u jedinici intenzivnog liječenja, hranu dobiva parenteralno. Međutim, dok se uspostavi peristaltika uvodi se redovna prehrana. Nakon petog dana se prehrana skoro pa niti ne razlikuje od one prije operacijskog zahvata [2].

Važno je unositi hranu bogatu kalorijama, mastima, proteinima, solima i siromašnim vlaknima [1].

Svaki pacijent prolazi kroz edukaciju o načinu prehrane, dobiva opće smjernice koje su prikazane u tablici 9.1.1.

Tablica 9.1.1 Opće smjernice u prehrani pacijenata sa stomom (Izvor: [19])

| Opće smjernice                |                                                                                                                                                |
|-------------------------------|------------------------------------------------------------------------------------------------------------------------------------------------|
| <b>Obroke uzimati redovno</b> | Uzimati tri ili više puta dnevno                                                                                                               |
| <b>Dobro sažvakati hranu</b>  | Pomaže u izbjegavanju začepjenja stome, kod pacijenata sa kolostomom važno je paziti jede li se teže probavljiva hrana ili hrana puna vlakana. |



|                                               |                                                                                                |
|-----------------------------------------------|------------------------------------------------------------------------------------------------|
| <b>Izbjegavanje povećanja tjelesne težine</b> | Adipozitet izaziva dodatne zdravstvene probleme i problem vezan uz stomu.                      |
| <b>Piti dosta tekućine</b>                    | Ponekad osoba može gubiti više tekućine od očekivanoga, stoga je važno povećati unos tekućina. |

Nakon operativnog zahvata pacijent započinje prehranu sa dvopekrom, kako bi se lagano uspostavila peristaltika. Pacijent sa kolostomom nastavlja jesti prehranu kao i prije operativnog zahvata [18].

Važno je naglasiti da je voda važan čimbenik dobrog zdravlja. Alkohol nije zabranjeni međutim važno je to kontrolirati. Ne postoji zabranjena hrana, međutim važno je uravnotežiti ishranu, kako bi se hrana lakše probavljala. Ukoliko se javi proljevasta stolica, potrebno je izbjeći mlijeko, bijelu kavu, šljive, med i slične proizvode [2].

Postoje razne smjernice za pacijente koji imaju stomu, što od hrane uzimati. Prikazano je u tablici 9.1.2.

*Tablica 9.1.2 Preporučene namirnice kod pacijenata sa kolostomom (Izvor: [19])*

| <b>Skupina namirnica</b>   | <b>Preporučene namirnice</b>                                                                                         |
|----------------------------|----------------------------------------------------------------------------------------------------------------------|
| <b>Kruh i žitarice</b>     | Sve vrste kruha, krušni proizvodi, krupica, tjestenine od cjelovitog zrna – pšenica, raž, kukuruz                    |
| <b>Mlijeko i proizvodi</b> | Mlijeko, sirutka, mladi svježi sirevi, jogurt, kiselo mlijeko, umjerena količina vrhnja, topljeni i polumasni sirevi |
| <b>Jaja</b>                | Kuhana, pečena                                                                                                       |
| <b>Meso</b>                | Kuhano, pirjano u vlastitom soku – najčešće teletina, junetina, govedina                                             |
| <b>Riba</b>                | Bijela i plava riba, kuhana, pečena bez kože uz dodatak maslinovog ulja                                              |
| <b>Povrće</b>              | Krumpir, batat, lisnato povrće, korjenasto povrće – cikla, mrkva, dodatno kuhani kupus, kelj, brokula                |
| <b>Voće</b>                | Sve vrste voća                                                                                                       |

|                |                                                                                           |
|----------------|-------------------------------------------------------------------------------------------|
| <b>Masnoća</b> | Maslinovo ulje, bučino ulje, laneno ulje, kokosovo ulje, suncokretovo hladno prešano ulje |
| <b>Začini</b>  | Sol, limun, svježe i sušeno začinjeno bilje                                               |

## 9.4. Prehrana pacijenta tijekom kemoterapije

Tijekom liječenja kemoterapijom i zračenjem povećava se i potreba za energijom i hranjivim tvarima. Stoga je raznovrsna prehrana veoma važna. Tijekom primanja kemoterapije i nakon terapije važno je unijeti dovoljno kalorija za održavanje tjelesne težine te snage. Bezbroj puta javljaju se različiti problemi i poremećaji u prehrani. Najčešće se javlja uzimanje manje hrane, osjećaj slabosti, gubitak apetita i slični problemi [20].

Prilikom liječenja različite stvari poput umora, boli, povišene tjelesne temperature mogu narušiti pravilnu prehranu. Ovisno o vrsti karcinoma tako se preporučuje koji način prehrane primjenjivati [20].

Predlaže se kako je potrebno uzimati više obroka, odnosno više puta na dan. Jestu sporo i dobro žvakati. Hrana ne smije biti niti previše hladna niti previše topla. Pripremati obroke od blagog povrća, voća, riže. Koristiti masnoće niskog tališta, piti češće i mnogo. Izbjegavati hranu koja izaziva mučnine [20].

### 9.4.1. Mogući problemi vezani uz prehranu

Najčešće tri stvari koje mogu remetiti normalno funkcioniranje stome su plinovi, opstipacija i dijareja.

Popratne pojave liječenja možemo podijeliti na nuspojave vezane uz bolest (umor, dispneja, otežano gutanje, iskašljavanje krvi) i nuspojave vezane uz način liječenja (mučnina i povraćanje, proljev, opstipacija, alopecija, promjene osjeta, leukopenija, infekcije, bol). Naravno da se pravodobnim prepoznavanjem i intervencijama ove stvari mogu spriječiti [20].

#### a) plinovi

Normalna pojava je da uz stolicu izlazi i određena količina plinova. Ukoliko se oni pojavljuju jako često, neugodnog mirisa su te remete normalno funkcioniranje u društvu, važno je obratiti pažnju na određene stvari: ne jesti brzo, ne razgovarati za vrijeme jela, hranu dobro sažvakati, jesti manje količine hrane, tekućinu uzimati poslije obroka [2]. U tablici 9.1.1.1 je prikazano koje namirnice utječu na razvoj neugodnih mirisa [19].

*Tablica 9.2.1.1 Namirnice koja uzrokuju i smanjuju broj neugodnih (Izvor:[19])*

| <b>Smanjuju razvoj neugodnih mirisa</b>                 | <b>Uzrokuju neugodan miris stolice</b>                                                                              |
|---------------------------------------------------------|---------------------------------------------------------------------------------------------------------------------|
| Peršin, zelena salata, đumbir, brusnica, jogurt, špinat | Kelj, grah, gljive, luk, češnjak, vlasac, jastog, riba, rakovi, dimljeno prerađivano meso, jaja i proizvodi od jaja |

#### **b) opstipacija**

Pretjerano tvrde stolice mogu također izazvati veliki problem. Mogućnost uzimanja raznih namirnica utječu na konzistenciju stolice, a ono je prikazano u tablici 9.1.1.2. [19].

*Tablica 9.2.1.2 Namirnice koje smanjuju odnosno povećavaju broj stolica i formaciju stolice (Izvor: [19])*

| <b>Smanjuju broj stolica, pomažu kod formiranja stolica</b>                                                                             | <b>Povećava broj stolica i izazivaju mekšu stolicu</b>                                        |
|-----------------------------------------------------------------------------------------------------------------------------------------|-----------------------------------------------------------------------------------------------|
| Banane, ribane jabuke skorom, sok od borovnice, suhi kruh, dvopek, orah, kupine, čokolada, kokosovo brašno, tvrdi sir, orašasti plodovi | Voda, voda obogaćena magnezijem, svježe povrće, biljni čajevi, sirovo voće, salata, mahunarke |

#### **c) dijareja**

Dugotrajni proljev uz probleme sa učestalim mijenjanjem pločica i vrećica, izazivaju i problem u elektrolitskom disbalansu. Izaziva veliki gubitak tekućine i minerala. Postoje razni uzroci proljeva, a neki od njih su: vrlo začinjena hrana, određeno voće, veće količine alkoholnih pića, pretjerani unos voćnih sokova [2].

### **9.4.2. Preporuke za uravnoteženu prehranu onkoloških bolesnika**

Važno je ublažiti ili potpuno ukloniti sve nuspojave liječenja koje dovode do smanjenog unosa hrane. Ukoliko dođe do gubitka apetita uzimati megasterol-acetat koji je dostupan u obliku sirupa. Uzimati propisane enteralne pripravke koje propisuje liječnik ovisno o nutritivnim potrebama. Obroke rasporediti u više manjih obroka tijekom dana. Temeljiti prehranu na namirnicama velike energetske u nutritivne gustoće. Ne se žuriti, stvoriti ugodnu atmosferu dok jedete. Baviti se tjelesnom aktivnošću [20].

Enteralni pripravci danas se definiraju kao metoda koja omogućuje unos nutritivni i farmakološki definiranih enteralnih pripravaka peroralnim putem ili preko pomagala u želudac ili tanko crijevo. Indikacije za ovaj način prehrane su različite, kreću se od pothranjenosti pa sve do stanja kada osobama prijete pogoršanje nutritivnog statusa [21].

### **9.5. Odijevanje**

Pacijenti sa stomom ne trebaju nekakvu posebnu odjeću. Vrećica je nevidljiva ispod odjeće, stoga se bez problema može nositi. Važno je samo da se redovito prazni [22].

### **9.6. Sport i rekreacija**

Prije povratka u normalne tjelesne aktivnosti, važno je odobrenje liječnika. Na prvom mjestu je važno zdravlje pacijenta. Bavljenje sportom doprinosi dobrom raspoloženju stoga je veoma važno za pacijenta. Mnogi pacijenti se vraćaju prijašnjim životnim navikama [16].

### **9.7. Seksualni život**

Postojanje stome ne predstavlja ograničenje u seksualnim aktivnostima. Intimni odnosi su itekako mogući. Važno je s partnerom razgovarati o toj temi, kako bi se prebrodio strah i

predrasude. Prije spolnog odnosa moguće je staviti stoma kapicu ili manju vrećicu kako bi se osoba osjećala ugodnije [2].

## **9.8. Društveni život i putovanja**

Život nakon operacije s vremenom se vraća u normalan tok. Prilikom hospitalizacije, sve to se čini sasvim nemoguće, međutim, s vremenom se osoba prilagodi novonastaloj situaciji. Kako se organizam oporavlja, tako dolazi i želja za raznim aktivnostima [2].

## **10. Uloga multidiscipliniranog tima u zbrinjavanju pacijenta sa stomom**

Zdravstvena njega pacijenta sa stomom podrazumijeva stručno planiranje, provođenje i evaluaciju provedenih specifičnih postupaka. Naravno, ona ne uključuje samo pacijenta, već uključuje cijelu obitelj. Kako operativni zahvat može biti rješenje uzroka bolesti, medicinska sestra/tehničar, enterostomalni terapeut zajedničkom suradnjom pomažu u psihičkoj pripremi pacijenta. Svaki pacijent zaslužuje i mora dobiti isti stupanj zdravstvene njege. Kako bi to bilo moguće važno je održavati razinu znanja medicinskog osoblja raznim edukacijama [1].

Reakcija i prilagodba na kreiranje stome ovisi također o kulturološkim činiteljima okoline. Svakoj osobi se pristupa individualno. Nakon saznavanja dijagnoze, operativnog zahvata pacijenti su najčešće povučeni, depresivni, odbijaju druženja te se zatvaraju u sebe. Psihičkom oporavku pacijenta važnu ulogu ima cijeli tim, od medicinske sestre, liječnika pa do obitelji. Izricanje strahova je također veoma važno. Razni rehabilitacijski programi i udruge prilagođavaju se pacijentu te pomažu pacijentu da nastavi sa dosadašnjim životom [2].

Veliku ulogu u svemu tome ima enterostomalni terapeut. Njegovo područje rada obuhvaća zdravstvenu njegu bolesnika sa svim vrstama stoma, fistula, kroničnih rana, inkontinencije, provedba pregovora s dostavljačima i službom za nabavu te istraživačka djelatnost. Također velika je uloga u zdravstveno – odgojnom djelovanju u zajednici, nacionalnim preventivnim i kurativnim programima, edukacije manjih grupa. Uz sve te obaveze enterostomalni terapeut podiže kvalitetu života pacijenta ali i njegove obitelji [23].

Uloga enterostomalnog terapeuta u bolnici je [23]:

- zdravstvena njega na različitim područjima
- prijeoperacijska priprema
- poslijeoperacijska njega
- rad i edukacija bolesnika i/ili njegove obitelji

- aktivna suradnja s ostalim članovima tima u sklopu zdravstvenog sustava
- osiguravanje najadekvatnijeg pomagala
- planiranje otpusta i opskrbe bolesnika kod otpusta

## **11. Borba protiv raka**

### **11.3. Liga protiv raka**

Točnije 1963. godine stvorena je ideja i osnivanju Lige za borbu protiv raka. U hotelu Hilton, u Budimpešti, 8. studenog 1992. godine hrvatska Liga protiv raka je primljena u punopravno članstvo. Od početka osnivanja radi se na edukaciji pučanstva i zdravstvenom odgoju putem medija i tiska. Također se osnivaju različite klubove liječenih bolesnika, kako bi bila što bolja psihološka podrška. Zadaća svih tih klubova osim što su pružanje psihološke potpore želi se postići potpuna resocijalizacija oboljelih od raka. Uz sve te zadatke kako obitelj oboljelog ne bih bila zapostavljena, 1992. godine osnovan je Aplikacijski centar, ono omogućuje oboljelima i njegovim obiteljima da dobiju različitu psihološku potporu [24].

Dan irisa za plavu vrpču humanitarna je akcija kojoj je glavni cilj upozoriti na važnost ranog otkrivanja raka debelog crijeva koji je najčešći uzrok za stvaranje stome. Dan irisa posvećen je osobama sa stomom i borbi protiv raka debelog crijeva. Organizator manifestacije je Udruga osoba sa stomom ILCO i Ured za Nacionalni program ranog otkrivanja raka debelog crijeva [24].

### **11.2. Hrvatska udruga osoba sa stomom ILCO**

Prvo Hrvatsko udruženje osoba sa stomom pod nazivom CRO ILCO, osniva se u Zagrebu 1983. godine u sklopu Lige za borbu protiv raka. ILCO nastoji svojim radom i djelovanjem informirati i pomagati osobama sa stomom kako bi njihov život u društvu i članovima obitelji bio što kvalitetniji. Redovito se provode mjesečna druženja na sastancima, tamo se razmjenjuju različita iskustva osoba koje imaju stomu, iznose se problemi i poteškoće, planiraju se i dogovaraju

zajednička događanja. Provode se različita predavanja od strane zdravstvenih djelatnika, nutricionista i drugih članova. Planiraju i organiziraju posjete novo operiranim pacijentima kako bi im dali psihološku potporu. Na taj način poboljšavaju kvalitetu života pacijentu [25].

### **11.3. Program ranog otkrivanja karcinoma debelog crijeva**

Vlada Republike Hrvatske 4. listopada 2007. godine usvojila je Nacionalni program ranog otkrivanja raka debelog crijeva. Partneri u provođenju ovog programa su Ministarstvo zdravstva, Hrvatski zavod za zdravstveno osiguranje, Hrvatski i županijski zavodi, timovi obiteljske medicine, patronažni timovi te mnogi drugi. Ciljana skušina programa su zdrave osobe oba spola u dobi od 50 do 74 godine. Cilj ovog programa je smanjiti smrtnost od ovog oblika raka za 15% u razdoblju od 10 do 13 godina. Otkriti rak u najranijem stadiju bolesti, kako bi se što lakše liječila, postići visoki obuhvat u programima [26].



## **12. Prikaz slučaja**

### **12.2. Anamnestički podatci**

Pacijent M. D., rođen 1972. godine javlja se u lipnju 2019. godine u ambulantu liječnika opće medicine, zbog proljevastih stolica, primjesa krvi u stolici, javljanje stolica po noći, gubitak kilograma. Liječnik opće medicine pacijenta upućuje da se javi gastroenterologu, odnosno dobije termin za ezofagogastroduodenoskopiju. Nakon obavljene ezofagogastroduodenoskopije, naručuje se na kolonoskopiju koju obavlja u kolovozu 2019. godine. Nakon kolonoskopije, obavlja se CT abdomena i zdjelice, zbog sumnje na novotvorinu rektosigmoidnog dijela. Nakon obavljenog CT-a opisuje se tvorba na sigmoidnom dijelu kolona zadebljanja do 13mm, na segmentu dužine od 40mm. Pacijent je hospitaliziran na odjel abdominalne kirurgije 25. rujna 2019. godine radi prijeoperacijske pripreme.

### **12.2. Klinička slika i tijek liječenja**

Dana 26. rujna 2019. godine, nakon prijeoperacijske pripreme, uslijedio je operacijski zahvat. Radi se medijalna laparotomija i histerektomija. Preparat se šalje na patohistološku pretragu, kojom se utvrđuje adenokarcinom rektosigmoidnog dijela kolona. 29.09.2019. godine pacijent ide na reoperaciju zbog difuznog sterkoralnog peritonitisa. Postavlja se kolostoma. Nakon operacijskog zahvata pacijent ide u jedinicu intenzivnog liječenja, te dva dana nakon operacije seli se na odjel abdominalne kirurgije. Prilikom otpusta iz jedinice intenzivnog liječenja na stomu se prazni tekući sadržaj, a peristaltika je čunj. Dalje intravenska prehrana Kabivenom. Zbog visokih vrijednosti upalnih parametara, Uključuje se antibiotska terapija. Pacijent M. D. otpušten je 14.10.2019. godine na kućnu njegu.

Pacijent se otpušta uz upute. Naglašeno je da se ne smije naprezati. Važno je naglasiti da se sve svodi na laganu prehranu, dostatnu hidraciju, regulaciju stolice prehranom i laksativima prema potrebi. Nositi trbušni pojas protiv kile. Preporuka za uzima Prosure 2 put na dan.

Nakon mjesec dana od operativnog zahvata, obavljen je prvi pregled onkologa. On uvodi Fresubin do 3 puta dnevno, te daljnje redovne kontrole.

Redovito se kontrolira kod onkologa, nema povratka bolesti, te obavlja kontrole svakih šest mjeseci. Uz kolonoskopiju koju obavlja svakih godinu dana.

Pacijent živi sa svojom obitelji sasvim jedan normalan život. Uz patronažnu sestru i medicinske sestre zdravstvene njege u kući dobiva potrebne informacije, educiraju ga o načinu promjene stoma vrećice i načinu pravilne prehrane.

### **12.3. Sestrinske dijagnoze**

1.) Djelomična upućenost u toaletu stome u/s nedostatkom specifičnog znanja i iskustva

#### **Cilj:**

- pacijent će verbalizirati specifična znanja
- pacijent demonstrira toaletu stome
- obitelj aktivno sudjeluje u skrbi i pruža podršku pacijentu

#### **Intervencije:**

- poticati pacijenta na usvajanje novih znanja i vještina
- prilagoditi način učenja ovisno o pacijentovoj razini obrazovanja
- pokazati pacijentu specifične vještine
- poticati obitelj i pacijenta da postave pitanja
- osigurati vrijeme za verbalizaciju osjećaja
- pohvaliti pacijenta za usvojeno znanje

2.) Visok rizik za infekciju rane u/s sa operativnim zahvatom – kolostomom

**Cilj:**

- pacijent neće zadobiti znakove infekcije

**Intervencije:**

- pacijent ranu previja sa mokrim oblozima
- pacijent održava higijenu stome i rane
- pacijent je educiran da promatra ranu, posebice promjene na njoj

## 13. Zaključak

U Hrvatskoj svakodnevno ima sve više osoba sa intestinalnim stomama. Kako raste njihov broj, to znači da broj oboljelih od karcinoma također neprestano raste. Kolorektalni karcinom postao je veliki javnozdravstveni problem, upravo zbog toga jer njegova učestalost izaziva sve veći izazov za stvaranjem kolostome. Svaka stoma mijenja život pojedinca, iako ne predstavlja prepreku za normalan život, mnogi se zbog toga socijalno izoliraju. Nakon operacije, pacijenti misle kako nakon postavljanja stome nije moguće više živjeti, međutim to nije tako. Ukoliko je pacijent spreman za suradnju, te njegova obitelj je tu da ga podupire sve je moguće. Značaj medicinske sestre/tehničara uvelike je bitan. One zapravo pripremaju pacijenta na stvaranje otvora, na stvaranje stome, te brigu oko nje same. Ukoliko je edukacija dobra, te psihološka priprema pacijenta dobra, postoperativni oporavak je jednostavniji. Također, primarna zdravstvena zaštita ima funkciju u kvaliteti života. Nakon odlaska pacijenta iz bolnice, oni su ti kojima se pacijent može obratiti sa svojim pitanjima. Važna je patronažna sestra koja obilazi pacijenta, ona ga dodatno educira. Kontinuiranu timski rad svih zdravstvenih profesija pruža zadovoljstvo pacijentu i obitelji, te je prilagodba na novi način života uspješnija.

## 14. Literatura

1. 198152584.pdf [Internet]. [cited 2023 Aug 9]. Available from:  
<https://core.ac.uk/download/pdf/198152584.pdf>
2. Pongrac R. Stoma-izazov u abdominalnoj kirurgiji [Internet] [info:eu-repo/semantics/bachelorThesis]. University North. University centre Varaždin. Department of Biomedical Sciences; 2016 [cited 2023 Aug 9]. Available from:  
<https://urn.nsk.hr/urn:nbn:hr:122:156208>
3. O Savezu [Internet]. [cited 2023 Aug 9]. Available from:  
<https://www.ilco.hr/index.php/2013-11-19-17-05-57/o-savezu>
4. Plazibat V. Kvaliteta života bolesnika s kolostomom [Internet] [info:eu-repo/semantics/bachelorThesis]. Josip Juraj Strossmayer University of Osijek. Faculty of Medicine; 2016 [cited 2023 Aug 9]. Available from:  
<https://urn.nsk.hr/urn:nbn:hr:152:154088>
5. Predrag Keros, Branka Matković. Anatomija i fiziologija. Zagreb: Naklada Ljevak; 2008. 120–121 p.
6. Predrag Keros, Marko Pećina, Mirjana Ivančić-Košuta. Temelji anatomije čovjeka. Zagreb: Medicinska naklada; 1999. 73–74 p.
7. Jarnjak D. Zdravstvena njega bolesnika s kolostomom.
8. Brkić T, Grgić M. 1Zavod za gastroenterologiju i hepatologiju Klinika za unutarnje bolesti Medicinskog fakulteta Sveučilišta u Zagrebu 2Klinika za onkologiju Medicinskog fakulteta Sveučilišta u Zagrebu KBC Zagreb 10000 Zagreb, Kišpatićeva 12. . Vol. 15(1).
9. KLikIT. nijeFRKA.hr. [cited 2023 Oct 15]. Karcinom debelog crijeva. Available from:  
<https://www.nijefrka.hr/clanci/karcinom-debelog-crijeva/>

10. Mihovilić Ž. Edukacija bolesnika o životu sa stomom.
11. Boj A. ZDRAVSTVENA NJEGA BOLESNIKA S CRIJEVNOM STOMOM.
12. Ban A. SVEUČILIŠTE U RIJECI FAKULTET ZDRAVSTVENIH STUDIJA PREDDIPLOMSKI STRUČNI STUDIJ SMJER SESTRINSTVO.
13. Ivanešić A. Sestrinska skrb pacijenata sa karcinomom debelog crijeva [Internet] [info:eu-repo/semantics/bachelorThesis]. University North. University centre Varaždin. Department of Nursing; 2018 [cited 2023 Oct 12]. Available from: <https://urn.nsk.hr/urn:nbn:hr:122:443373>
14. Jurišić K. VAŽNOST PRIJEOPERACIJSKE I POSLIJEOPERACIJSKE EDUKACIJE BOLESNIKA S KOLOSTOMOM.
15. Brand MI, Dujovny N. Preoperative Considerations and Creation of Normal Ostomies. Clin Colon Rectal Surg. 2008 Feb;21(1):5–16.
16. Čeh Bažon K. Uloga medicinske sestre kod pacijenata sa stomom [Internet] [info:eu-repo/semantics/bachelorThesis]. University of Pula. Department of Natural and Health Studies; 2022 [cited 2023 Aug 9]. Available from: <https://urn.nsk.hr/urn:nbn:hr:137:833874>
17. Prolaps stome [Internet]. Stoma. [cited 2023 Aug 9]. Available from: <https://stoma.hr/zivot-sa-stomom/stoma-komplikacije/prolaps-stome/>
18. Klinc A. PRIRUČNIK ZA PACIJENTE S DERIVACIJSKOM STOMOM.
19. Prehrana-za-pacijente-sa-stomom.pdf [Internet]. [cited 2023 Aug 9]. Available from: <https://kbc-rijeka.hr/wp-content/uploads/2020/09/Prehrana-za-pacijente-sa-stomom.pdf>
20. PREHRANA-OSOBA\_SA\_ZLOCUDNIM\_TUMOROM\_KRVOTVORNOG\_SUSTAVA.pdf [Internet]. [cited 2023 Oct 15]. Available from: [http://www.hull.hr/wp-content/uploads/2017/04/PREHRANA-OSOBA\\_SA\\_ZLOCUDNIM\\_TUMOROM\\_KRVOTVORNOG\\_SUSTAVA.pdf](http://www.hull.hr/wp-content/uploads/2017/04/PREHRANA-OSOBA_SA_ZLOCUDNIM_TUMOROM_KRVOTVORNOG_SUSTAVA.pdf)
21. Pavić T, Tomek-Roksandić S, Bender DV, Krznarić Ž. Enteralna prehrana – gdje smo danas u farmakonutriciji? Liječnički vjesnik. 2018 Mar 5;140(1–2):50–6.

22. Radić K. Primjena procesa zdravstvene njege bolesnika sa crijevnom stomom [Internet] [info:eu-repo/semantics/bachelorThesis]. University of Split. University Department of Health Studies; 2014 [cited 2023 Aug 9]. Available from:  
<https://urn.nsk.hr/urn:nbn:hr:176:929220>
23. Haring M. SVEUČILIŠTE U RIJECI FAKULTET ZDRAVSTVENIH STUDIJA  
SVEUČILIŠNI DIPLOMSKI STUDIJ DIPLOMSKI STUDIJ MENADŽMENT U  
SESTRINSTVU. 2020;
24. Povijest lige | hlpr.hr [Internet]. [cited 2023 Oct 15]. Available from:  
<https://hlpr.hr/povijest-lige>
25. ILCO savez [Internet]. [cited 2023 Oct 15]. Available from: <https://www.ilco.hr/index.php>
26. Nacionalni program ranog otkrivanja raka debelog crijeva [Internet]. [cited 2023 Oct 15]. Available from:  
<https://www.zzjzdnz.hr/projekti/nacionalni-program-ranog-otkrivanja-raka-debelog-crijeva>

## Popis slika

|                                                                                                                                                                                                                                                                                                                                                                                                                               |    |
|-------------------------------------------------------------------------------------------------------------------------------------------------------------------------------------------------------------------------------------------------------------------------------------------------------------------------------------------------------------------------------------------------------------------------------|----|
| Slika 4.1. Izgled kolostome (Izvor:<br><a href="https://misstoma.com/wp-content/uploads/2020/11/METRI-1.png">https://misstoma.com/wp-content/uploads/2020/11/METRI-1.png</a> )                                                                                                                                                                                                                                                | 4  |
| Slika 5.3.1 Postupak označavanja za uzlaznu kolostomu (Izvor:(2))                                                                                                                                                                                                                                                                                                                                                             | 9  |
| Slika 5.3.2 Postupak označavanja kolostome (Izvor: (2))                                                                                                                                                                                                                                                                                                                                                                       | 9  |
| Slika 5.3.3 Postupak označavanja stome u različitim pozicijama (Izvor:(2))                                                                                                                                                                                                                                                                                                                                                    | 10 |
| Slika 6.1.1 Izgled nekroze stome (Izvor:<br><a href="https://hr.izzi.digital/DOS/92835/datastore/48/publication/92835/pictures/2022/10/06/79e7efba680f30e743375f7fa10ca2c1_nekroza_sluznice_stome__gangrena_-_privat.jpg?v=1674553296">https://hr.izzi.digital/DOS/92835/datastore/48/publication/92835/pictures/2022/10/06/79e7efba680f30e743375f7fa10ca2c1_nekroza_sluznice_stome__gangrena_-_privat.jpg?v=1674553296</a> ) | 12 |
| Slika 6.1.2 Retrakcija stome (Izvor:<br><a href="https://hr.izzi.digital/DOS/92835/datastore/48/publication/92835/pictures/2022/10/06/7effb2dc0ac70eb7841794d331c6368b_stenoza_stoma_otvora-privat.jpg?v=1674553296">https://hr.izzi.digital/DOS/92835/datastore/48/publication/92835/pictures/2022/10/06/7effb2dc0ac70eb7841794d331c6368b_stenoza_stoma_otvora-privat.jpg?v=1674553296</a> )                                 | 13 |
| Slika 6.1.3 Parastomalna hernija (Izvor: (2))                                                                                                                                                                                                                                                                                                                                                                                 | 13 |
| Slika 6.1.4 Prolaps stome (Izvor:<br><a href="https://encrypted-tbn0.gstatic.com/images?q=tbn:ANd9GcSVu4qO_O-7Wy5O1s56T-gI7DMc5ehUkVRDkvYPy8Ca0D_5vv4HBRi6RkqdrejiFJtN8VU&amp;usqp=CAU">https://encrypted-tbn0.gstatic.com/images?q=tbn:ANd9GcSVu4qO_O-7Wy5O1s56T-gI7DMc5ehUkVRDkvYPy8Ca0D_5vv4HBRi6RkqdrejiFJtN8VU&amp;usqp=CAU</a> )                                                                                        | 14 |
| Slika 7.1.1 Jednodijelni stoma sustav (Izvor:<br><a href="https://www.coloplast.hr/images/t/30-22409-ProductImage.image.ashx?epslanguage=hr-HR">https://www.coloplast.hr/images/t/30-22409-ProductImage.image.ashx?epslanguage=hr-HR</a> )                                                                                                                                                                                    | 16 |
| Slika 7.1.2 Dvodijelni stoma sustav (Izvor:<br><a href="https://www.njuskalo.hr/image-w920x690/medicinska-oprema-ostalo/coloplast-stoma-vrecice-do-datni-pribor-slika-105050883.jpg">https://www.njuskalo.hr/image-w920x690/medicinska-oprema-ostalo/coloplast-stoma-vrecice-do-datni-pribor-slika-105050883.jpg</a> )                                                                                                        | 16 |
| Slika 7.4.1 Stoma remen (Izvor:<br><a href="https://i0.wp.com/pejdah-pharmacia.hr/wp-content/uploads/2021/01/elasticni-trbusni-pojas-za-stomu.jpeg?fit=1499%2C1483&amp;ssl=1">https://i0.wp.com/pejdah-pharmacia.hr/wp-content/uploads/2021/01/elasticni-trbusni-pojas-za-stomu.jpeg?fit=1499%2C1483&amp;ssl=1</a> )                                                                                                          | 18 |
| Slika 7.4.2 Stoma čep (Izvor:<br><a href="https://hr.izzi.digital/DOS/92835/datastore/48/publication/92835/pictures/2022/10/06/b8d328fd7537200d161da10be493b444_cep_za_stomu.jpg?v=1674553296">https://hr.izzi.digital/DOS/92835/datastore/48/publication/92835/pictures/2022/10/06/b8d328fd7537200d161da10be493b444_cep_za_stomu.jpg?v=1674553296</a> )                                                                      | 18 |
| Slika 7.4.1 Prikaz postupka zamjene stoma vrećice i pločice                                                                                                                                                                                                                                                                                                                                                                   | 20 |



## **Popis tablica**

|                                                                                                           |    |
|-----------------------------------------------------------------------------------------------------------|----|
| Tablica 9.1.1 Opće smjernice u prehrani pacijenata sa stomom (Izvor: (19))                                | 21 |
| Tablica 9.1.2 Preporučene namirnice kod pacijenata sa kolostomom (Izvor: (19))                            | 22 |
| Tablica 9.2.1.1 Namirnice koja urokuju i smanjuju broj neugodnih (Izvor:(19))                             | 24 |
| Tablica 9.2.1.2 Namirnice koje smanjuju odnosno povećavaju broj stolica i formaciju stolice (Izvor: (19)) | 24 |

# Prilozi

Pozdrav Dorijanu Matulinu!

UNIN | Sveučilište Sjever /  
Studenti Sveučilišta Sjever  
(+ samoprovjere)

DOKUMENTI

- Provjera dokumenata
- Dokumenti podijeljeni s vama

Prijenos datoteke

Unos teksta

Web uvoz

Ček

Pretraživanje dokumenata

Prehrana bolesnika sa stomom - Dorian Matulin.docx

1/50 Prehrana pacijenta sa kolostom Matulin Dorian, 0336029118 Varaždin, listopada 2023. 2/50 Odjel za sestrinstvo Zdravstvena njega bc  
7322 riječi 15. 10. 2023. u 16:26 sati

9,6% | Izvješće

Sadržaj

1 dokument

Razina sličnosti 0.1% 1.5% 5.100%





### IZJAVA O AUTORSTVU

Završni/diplomski rad isključivo je autorsko djelo studenta koji je isti izradio te student odgovara za istinitost, izvornost i ispravnost teksta rada. U radu se ne smiju koristiti dijelovi tuđih radova (knjiga, članaka, doktorskih disertacija, magistarskih radova, izvora s interneta, i drugih izvora) bez navođenja izvora i autora navedenih radova. Svi dijelovi tuđih radova moraju biti pravilno navedeni i citirani. Dijelovi tuđih radova koji nisu pravilno citirani, smatraju se plagijatom, odnosno nezakonitim prisvajanjem tuđeg znanstvenog ili stručnoga rada. Sukladno navedenom studenti su dužni potpisati izjavu o autorstvu rada.

Ja, DORIAN MATULIN (ime i prezime) pod punom moralnom, materijalnom i kaznenom odgovornošću, izjavljujem da sam isključivi autor/ica završnog/diplomskog (obrisati nepotrebno) rada pod naslovom PREHRANA BOLESNIKA SA INTESTINALNIM STOLICAMA (upisati naslov) te da u navedenom radu nisu na nedozvoljeni način (bez pravilnog citiranja) korišteni dijelovi tuđih radova. <sup>9 - KOLOSTOLICAMA</sup>

Student/ica:  
(upisati ime i prezime)

Matulin D

(vlastoručni potpis)

Sukladno čl. 83. Zakonu o znanstvenoj djelatnosti i visokom obrazovanju završne/diplomske radove sveučilišta su dužna trajno objaviti na javnoj internetskoj bazi sveučilišne knjižnice u sastavu sveučilišta te kopirati u javnu internetsku bazu završnih/diplomskih radova Nacionalne i sveučilišne knjižnice. Završni radovi istovrsnih umjetničkih studija koji se realiziraju kroz umjetnička ostvarenja objavljuju se na odgovarajući način.

Sukladno čl. 111. Zakona o autorskom pravu i srodnim pravima student se ne može protiviti da se njegov završni rad stvoren na bilo kojem studiju na visokom učilištu učini dostupnim javnosti na odgovarajućoj javnoj mrežnoj bazi sveučilišne knjižnice, knjižnice sastavnice sveučilišta, knjižnice veleučilišta ili visoke škole i/ili na javnoj mrežnoj bazi završnih radova Nacionalne i sveučilišne knjižnice, sukladno zakonu kojim se uređuje znanstvena i umjetnička djelatnost i visoko obrazovanje.