

Zdravstvena skrb traheotomiranog bolesnika

Smolek, Klara

Undergraduate thesis / Završni rad

2024

Degree Grantor / Ustanova koja je dodijelila akademski / stručni stupanj: **University North / Sveučilište Sjever**

Permanent link / Trajna poveznica: <https://um.nsk.hr/um:nbn:hr:122:334625>

Rights / Prava: [In copyright](#)/[Zaštićeno autorskim pravom.](#)

Download date / Datum preuzimanja: **2024-11-25**



Repository / Repozitorij:

[University North Digital Repository](#)





Sveučilište Sjever

Završni rad br. 1834/SS/2024

Zdravstvena skrb traheotomiranog bolesnika

Klara Smolek, 0336058867

Varaždin, rujan 2024. godine



Sveučilište Sjever

Odjel za sestrinstvo

Završni rad br. 1834/SS/2024

Zdravstvena skrb traheotomiranog bolesnika

Student

Klara Smolek, 0336058867

Mentor

Domagoj Butigan, dr.med.

Varaždin, rujan 2024. godine

Prijava završnog rada

Definiranje teme završnog rada i povjerenstva

ODJEL Odjel za sestrinstvo

STUDIJ Prijediplomski stručni studij sestrinstva

PRISTUPNIK Klara Smolek

MATIČNI BROJ 0336058867

DATUM 09.07.2024.

KOLEGIJ Otorinolaringologija

NASLOV RADA Zdravstvena skrb traheotomiranog bolesnika

NASLOV RADA NA ENGL. JEZIKU Health care of the tracheotomized patient

MENTOR Domagoj Butigan, dr.med.

ZVANJE predavač

ČLANOVI POVJERENSTVA

- Ivana Herak, mag.med.techn., predsjednica
- Domagoj Butigan, dr.med., mentor
- izv.prof.dr.sc. Marijana Neuberger, članica
- Zoran Žeželj, mag.med.techn., zamjenski član
-

Zadatak završnog rada

BROJ 1834/SS/2024

OPIS

U ovom završnom radu je istražena i detaljno opisana tema zdravstvene skrbi traheotomiranog bolesnika. Traheotomija je medicinski postupak koji se primjenjuje kod bolesnika kako bi se stvorio otvor u dušniku zbog nužnosti osiguranja prohodnosti dišnih puteva. Ovaj zahvat može se izvoditi na nekoliko načina, uključujući kiruršku traheotomiju, koja se provodi u operacijskoj dvorani, te perkutanu traheotomiju, koja se može izvesti na krevetu pacijenta uz pomoć posebnih instrumenata.

Prijeoperacijska njega obuhvaća sve aspekte pripreme pacijenta za zahvat, uključujući detaljno informiranje o postupku, pružanje psihološke podrške, te pripremu operativnog polja uz osiguranje sterilnih uvjeta.

Poslijeoperacijska skrb je sveobuhvatna i uključuje redovito čišćenje i održavanje traheostome kako bi se spriječila infekcija i osigurala prohodnost dišnih putova.

Edukacija pacijenata i članova njihovih obitelji neizostavan je dio cjelokupne skrbi. Pacijenti i njihovi najbliži trebaju biti temeljito informirani o pravilnom održavanju traheostome kod kuće, uključujući tehnike čišćenja, zamjenu kanile i prepoznavanje znakova mogućih problema. Edukacija uključuje praktične upute i demonstracije kako bi se osiguralo da su pacijenti i njihove obitelji samouvjereni i sposobni pravilno brinuti za traheostomu. Ovaj aspekt skrbi značajno doprinosi dugoročnoj dobrobiti i kvaliteti života traheotomiranih bolesnika, omogućavajući im da se sigurno i učinkovito nose s izazovima koje donosi život s traheostomom.

ZADATAK URUČEN

POTPIS MENTORA

Butigan

SVEUČILIŠTE
SJEVER



Predgovor

Na početku ovog završnog rada želim izraziti duboku zahvalnost svima koji su mi pružili podršku tijekom ovog važnog akademskog puta.

Prije svega zahvaljujem svom zaručniku Valentinu na neprocjenjivoj ljubavi, razumijevanju i podršci, kao i svojoj obitelji, čija me nesebična ljubav i ohrabrenje uvijek motivirala da nastavim dalje.

Iskreno zahvaljujem i svojoj kumi ujedno i kolegici Barbari, koja je bila uz mene sa svojim nesebičnim savjetima i podrškom.

Posebnu zahvalnost izražavam svom mentoru, dr.med. Domagoju Butiganu, čija su stručnost i posvećenost mom radu bili od presudne važnosti.

Zahvaljujem i cijelom timu ORL poliklinike Varaždinske bolnice na suradnji i profesionalnosti koja je doprinijela mojim akademskim postignućima.

Hvala Vam svima od srca.

Sažetak

Traheotomija je ključna kirurška intervencija koja osigurava prohodnost dišnih puteva u situacijama kada konvencionalni načini disanja nisu dovoljni. Ova procedura je od vitalnog značaja u različitim kliničkim situacijama, uključujući teške opstrukcije dišnih puteva, potrebe za dugotrajnom mehaničkom ventilacijom i ozbiljne traume koje ugrožavaju respiratorni sustav. Razumijevanje indikacija za izvođenje traheotomije, same tehnike te mogućih komplikacija i dugoročnih posljedica ključni su za uspješno upravljanje ovim postupkom. Traheotomija se izvodi u slučaju opstrukcije dišnog puta, a indikacije uključuju tumore, traume ili teške alergijske reakcije koje uzrokuju opstrukcije dišnih puteva. Postupak može biti planiran ili hitan, ovisno o stanju bolesnika. Poslijeoperacijska njega je od iznimne važnosti za sprječavanje komplikacija poput infekcija, aspiracije ili razvoja granulacije. Edukacija bolesnika i njihovih obitelji igra ključnu ulogu u održavanju traheostome i osiguravanju dugoročnog uspjeha zahvata. Iako traheotomija nosi određene rizike, pravilno upravljanje ovom procedurom značajno doprinosi spašavanju života i poboljšanju kvalitete života bolesnika s ozbiljnim respiratornim problemima.

Ključne riječi: traheotomija, trahealna kanila, sestrinske intervencije

Abstract

Tracheotomy is a crucial surgical intervention that ensures airway patency in situations where conventional breathing methods are insufficient. This procedure is vital in various clinical situations, including severe airway obstructions, the need for prolonged mechanical ventilation, and serious traumas that threaten the respiratory system. Understanding the indications for performing a tracheotomy, the technique itself, and the possible complications and long-term consequences is essential for successfully managing this procedure.

A tracheotomy is performed when other breathing methods are ineffective, and the indications include tumors, trauma, or severe allergic reactions that cause airway obstructions. The procedure can be planned or performed as an emergency, depending on the patient's condition. Postoperative care is of utmost importance to prevent complications such as infections and mechanical problems. Patient and family education plays a key role in maintaining the tracheostomy and ensuring the long-term success of the intervention. Although tracheotomy carries certain risks, proper management of this procedure significantly contributes to saving lives and improving the quality of life for patients with severe respiratory problems.

Keywords: tracheotomy, tracheal cannula, nursing interventions

Popis korištenih kratica

PDT	Perkutana dilatacijska traheotomija
Cm	Centimetar
EKG	Elektrokardiogram
KKS	Kompletna krvna slika
GUK	Glukoza u krvi
ALT	Alanin aminotransferaza
AST	Aspartat aminotransferaza
GGT	Gama-glutamil transferaza
CRP	C-reaktivni protein
KG	Krvna grupa
PV	Protrombinsko vrijeme
APTV	Aktivirano parcijalno tromboplastinsko vrijeme
CT	Kompjuterizirana tomografija
FO	Fiziološka otopina
mL	Mililitar
NGS	Nazogastrična sonda

Sadržaj

1.Uvod.....	1
2.Anatomija i fiziologija larinksa, dušnika i dušnica.....	3
3.Vrste traheotomije.....	6
3.1.Planirana traheotomija.....	6
3.1.1.Klasična traheotomija.....	6
3.1.2.Perkutana dilatacijska traheotomija.....	7
3.2.Hitna traheotomija (krikotiroidotomija).....	8
4.Prijeoperacijska priprema bolesnika.....	10
5.Indikacije i kontraindikacije za traheotomiju.....	12
5.1.Indikacije za traheotomiju.....	12
5.2.Kontraindikacije za traheotomiju.....	13
6.Komplikacije:.....	15
6.1.Komplikacije vezane uz zahvat:.....	15
6.1.1.Pneumotoraks:.....	15
6.1.2.Hemoragija:.....	15
6.1.3.Ozljeda štitnjače:.....	16
6.2.Komplikacije u poslijeoperacijskom periodu:.....	16
6.2.1.Pomak kanile:.....	16
6.2.2.Infekcije:.....	16
6.2.3.Krvarenje:.....	16
6.2.4.Prekomjerna granulacija.....	17
7.Trahealna kanila.....	18
7.1.Fenestrirana kanila.....	19
7.2.Cuff kanila.....	19
7.3.Prednosti i nedostaci trahealnih kanila.....	19
7.3.1.Standardna trahealna kanila (nefenestrirana).....	20
7.4.7.3. Govorna kanila.....	21
8.Poslijeoperacijska njega.....	22
8.1.Toaleta traheostome:.....	22
8.1.1.Edukacija bolesnika o toaleti:.....	23
8.2.Aspiracija sekreta:.....	24
8.3.Prehrana traheotomiranih bolesnika.....	25
8.4.Oralna higijena.....	26

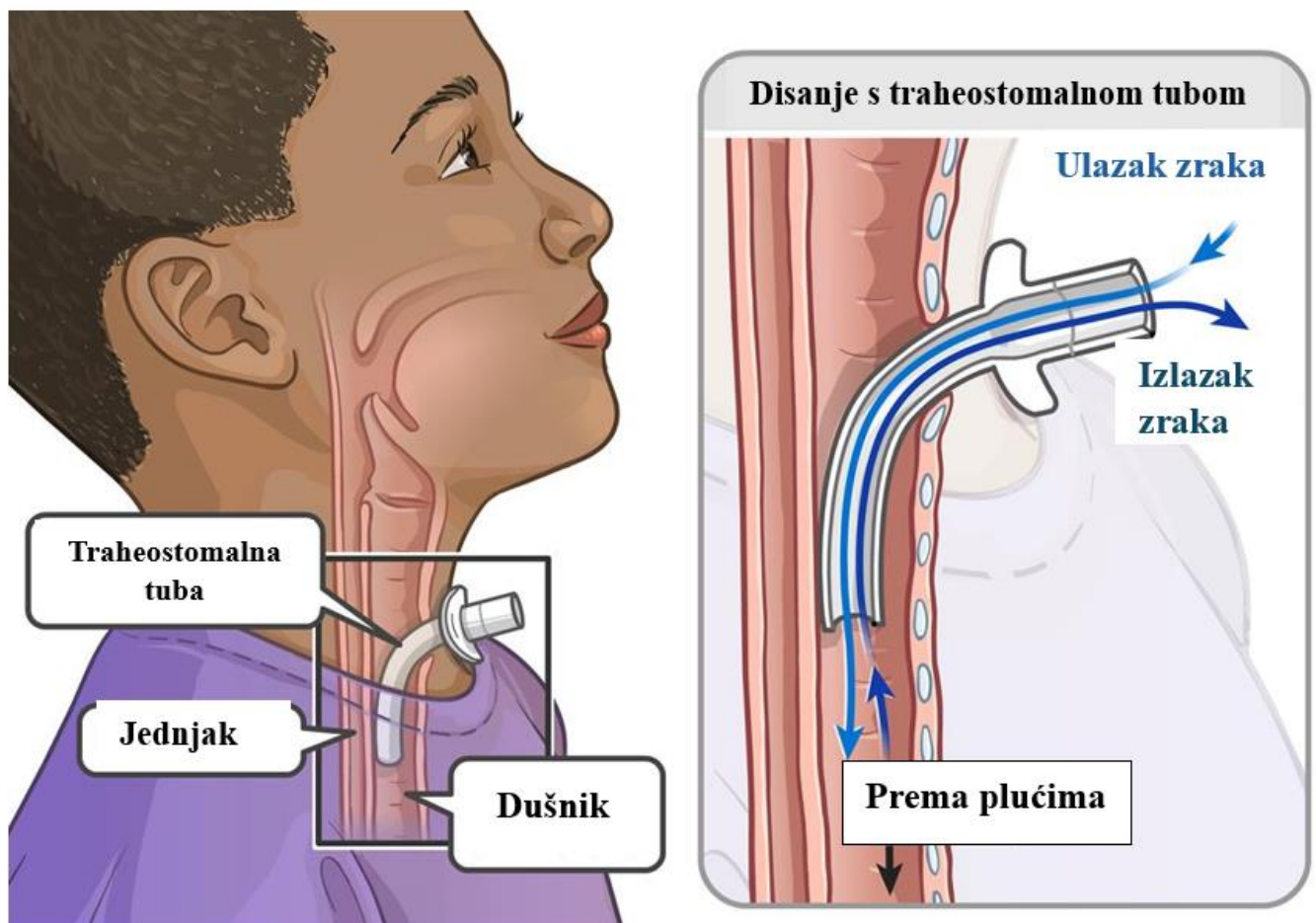
8.5. Planirana dekanilacija	26
9. Plan zdravstvene njege.....	27
9.1. Akutna bol u/s operativnog zahvata što se očituje bolnim izrazom lica	27
9.2. Visok rizik za pad u/s djelovanja anestezije.....	28
9.3. Otežano gutanje u/s suženja jednjaka nakon traheotomije što se očituje verbalizacijom otežanog gutanja	28
9.4. Neupućenost u čišćenje trahealne kanile u/s nedostatka iskustva što se očituje netočnim izvođenjem čišćenja kanile	29
9.5. Visok rizik za infekciju u/s kirurškim zahvatom	29
9.6. Visok rizik za samoozljeđivanje u/s novonastalom situacijom.....	30
10. Zaključak.....	31
11. Literatura.....	32

1. Uvod

Traheotomija je medicinski postupak koji se primjenjuje kod bolesnika kako bi se napravio otvor u traheji zbog nužnosti osiguranja prohodnosti dišnog puta, odnosno kako bi se omogućilo disanje kod određenih medicinskih stanja [1]. Kirurški zahvat može se izvoditi u lokalnoj anesteziji, lokalnoj potenciranoj anesteziji, infiltracijskoj anesteziji ili općoj endotrahealnoj anesteziji, ako je bolesnik bio intubiran [3]. Obzirom na indikacije traheotomiju možemo podijeliti na hitnu te planiranu a po načinu provedbe može biti perkutana i kirurška. Traheostomalni otvor može biti privremeni ili trajni, a odluka se donosi na temelju proširenosti same bolesti te o tipu liječenja za koje će odlučiti bolesnik zajedno s liječnikom [1].

Indikacije traheotomije su se vremenom proširile te razlikujemo dvije najvažnije skupine indikacija. Prva skupina indikacija obuhvaća respiratornu insuficijenciju, koja se može dogoditi kod malignih tumora, stanja opstrukcije dišnih puteva ili otekline sluznice u ždrijelu. Druga skupina indikacija su stanja kod kojih je moguća inondacija (*fran. inondation*, poplava) donjih dišnih puteva eksudatom, slinom, krvlju ili povraćenim sadržajem kod osoba koje imaju oslabljeni refleks kašlja. U tim slučajevima traheotomija osigurava jednostavnu mogućnost čišćenja traheobronhalnoga stabla sisaljkom (aspiratorom) [2]. Rez kože obično se izvodi na prednjoj strani vrat kaudalnije od larinksa, traheja se otvara vertikalnim rezom između drugog i trećeg trahealnog prstena te se drži otvoren umetanjem trahealne kanile jer ima tendenciju brzog zatvaranja ukoliko nije formirana kirurška stoma. Tim rezom se otvara novi otvor za ulazak zraka u donji dišni put te se bolesniku omogućuje disanje dok je gornji dišni put isključen [3, 4]. Vrste kanila razlikuju se ovisno o namjeni, materijalu od kojeg su napravljene, izgledu, obliku i veličini te po broju dijelova. Ovisno o potrebama pojedinog bolesnika, veličini trahealnog otvora te promjeru dušnika liječnik za vrijeme kirurškog zahvata odlučuje koju će veličinu kanile implantirati. Kod biranja kanile bitno je da ona ne pritišće na traheju ali i da se ne može slobodno micati, odnosno da nije ni prevelika ni premala. Najčešće endotrahealne kanile koje se izrađuju obzirom na materijal su silikonske, plastične te metalne. Metalne kanile su se koristile prije ukoliko je bila potrebna dugotrajna upotreba jer su trajnije, lakše se čiste i mogu se sterilizirati međutim negativna strana im je bila da se nisu mogle priključiti na uređaj za mehaničku ventilaciju ni na balon. Najčešće se koriste plastične ili silikonske kanile jer lakše prijanjaju uz traheju te su ugodnije za bolesnike zbog prilagođavanja oblika endotrahealne kanile na tjelesnoj temperaturi. Kod bolesnika kojima je indicirana radioterapija upotrebljava se plastična kanila jer bi prisutnost metala mogla rezultirati nekrozom kože [4]. Cuff kanila je plastična kanila na kojoj se nalazi balon. Balon se puni zrakom kako bi zatvorio dušnik. Ova vrsta kanile koristi se kod bolesnika koji su na invazivnoj mehaničkoj potpori. Potrebno ih je češće mijenjati i ne dolaze s govornim nastavkom [15]. Kod bolesnika koji

su smješteni na jedinicama intenzivnog liječenja, perkutana traheotomija predstavlja modernu metodu definitivnog zbrinjavanja dišnog puta, posebno u slučajevima kada je potrebna dugotrajna mehanička ventilacija. Ova metoda se koristi u situacijama kada bolesnici trebaju produženu mehaničku ventilaciju, kada imaju poteškoća s odvikavanjem od respiratora, te kada im je potreban čist i siguran dišni put zbog nesvjesnog stanja ili nedovoljne rehabilitacije. Perkutana traheotomija omogućuje bolesnicima lakšu komunikaciju, u odnosu na bolesnike koji su intubirani, smanjujući rizik od komplikacija. Također je jeftinija i jednostavnije ju je napraviti kod dobro postavljene indikacije. Osim toga, traheotomirani bolesnici su mobilniji, što im olakšava sudjelovanje u postupcima rehabilitacije. Traheostoma također omogućuje sigurno i dugotrajno održavanje traheje otvorenom, što doprinosi poboljšanju ukupnog zdravstvenog stanja bolesnika, ubrzavajući njihov oporavak i poboljšavajući kvalitetu života tokom liječenja. Ova metoda je postala standard u skrbi za kritično oboljele bolesnike [3, 5].

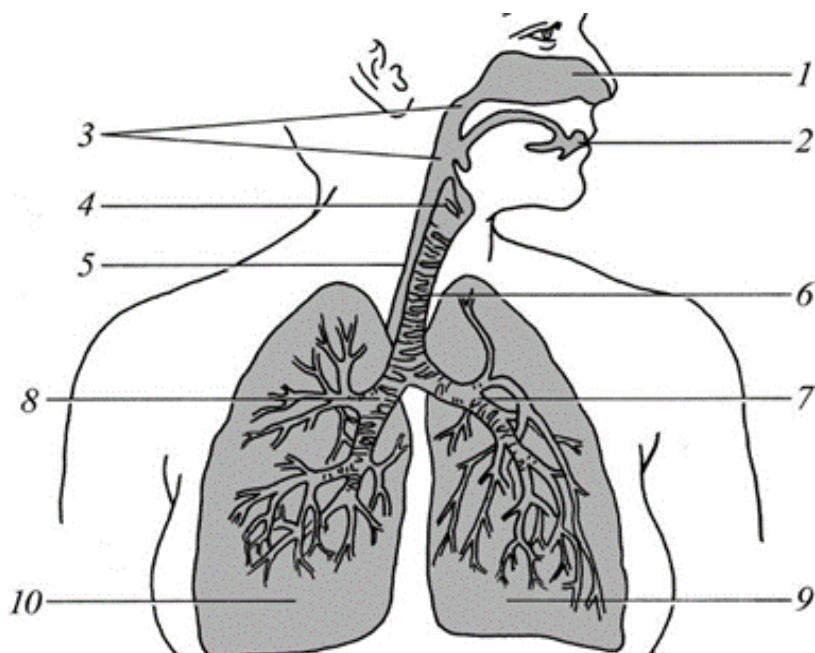


Slika 1.1. Traheostoma i prikaz disanja s traheostomom (Izvor:

https://www.aboutkidshealth.ca/globalassets/assets/tracheostomy_tube_anatomy_en.jpg?width=356&quality=60)

2. Anatomija i fiziologija larinksa, dušnika i dušnica

Dišni sustav dijelimo na gornji i donji dišni put. Započinje nosnom šupljinom kroz koju zrak prolazi niz ždrijelo i nakon toga nastavlja kroz grkljan, dušnik te dušnice s ograncima kojima se zrak odvodi do plućnih mjehurića. Kisik se uvijek prenosi s mjesta koje ima veću koncentraciju do mjesta s manjom koncentracijom [2].

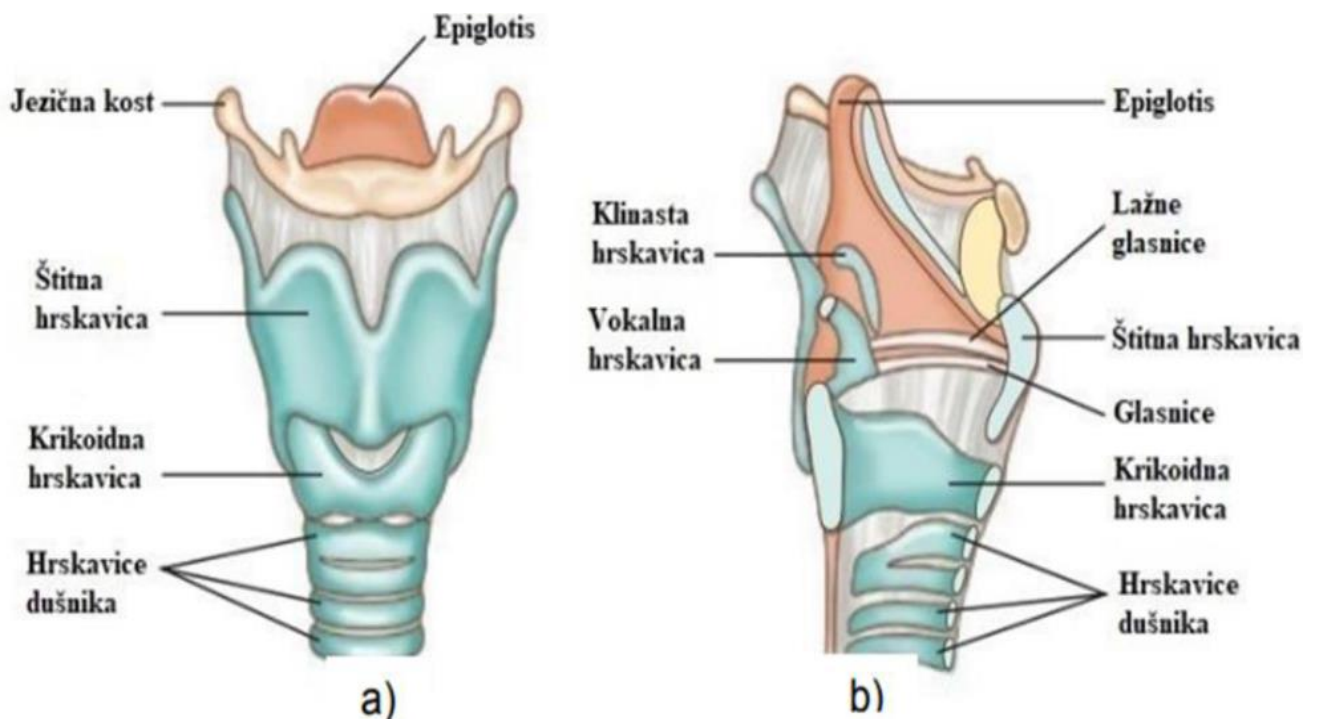


Slika 2.1. Dišni organi – 1. nosna šupljina, 2. usta, 3. ždrijelo, 4. grkljan, 5. jednjak, 6. dušnik, 7. lijeva dušnica, 8. desna dušnica, 9. lijevo pluće, 10. desno pluće (Izvor: https://www.enciklopedija.hr/slike/he/slike/HE3_0296.jpg)

Grkljan (*lat. larynx*) je kratka hrskavična cijev koja je obložena iznutra respiratornom sluznicom. Smješten je u donjem dijelu dišnog sustava i povezuje donji dio ždrijela (*lat. pharynx*) s dušnikom (*lat. trachea*). Osim što je dio sustava za disanje, grkljan ima ključnu ulogu u stvaranju glasa. Tijekom disanja, glasnice u grkljanu su razmaknute, omogućavajući nesmetan prolazak zraka. Pri govoru i pjevanju, glasnice se priljubljuju i vibriraju, stvarajući zvukove. Ova funkcija glasnica omogućava ljudima da proizvode razne glasove i tonove, što je ključno za verbalnu komunikaciju. Grkljan je s ligamentima povezan prema gore s jezičnom kosti (*lat. os hyoideum*) i prema dolje s dušnikom. Od laringealnih hrskavica, najvažnije su:

- Štitna (*lat. cartilago thyroidea*)
- Prstenasta (*lat. cartilago cricoidea*)
- Laringealni poklopac (*lat. epiglottis*)
- Dvije glasničke vrčolike hrskavice (*lat. cartilagine arytenoidea*) [2].

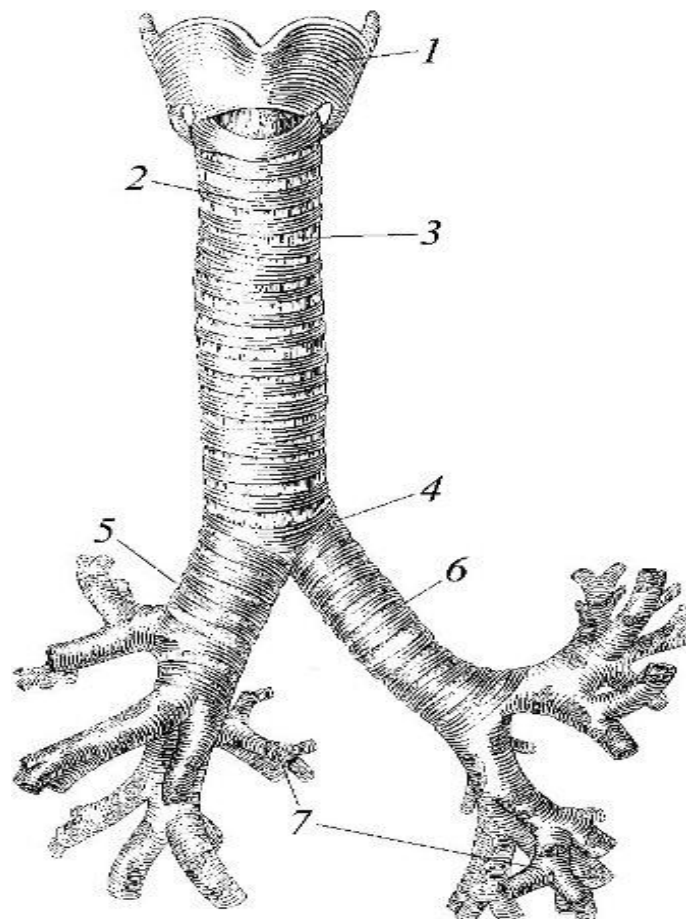
Štitna hrskavica najveća je hrskavica grkljana, a kod odraslih muškaraca njezin gornji dio se izbočuje na vratu, tvoreći izbočenje poznato kao Adamova jabučica (*lat. pomum Adami*). Ispod štitne hrskavice nalazi se prstenasta hrskavica koja oblikuje donji dio grkljana. Na stražnjem dijelu prstenaste hrskavice, sa svake strane, nalazi se po jedna vrčolika hrskavica glasnica. Štitna i prstenasta hrskavica imaju dva ključna zadatka: održavanje prohodnosti dišnog puta i pružanje hvatišta glasnicama, zajedno s aritenoidnim hrskavicama. Epiglotis, smješten u gornjem dijelu grkljana, služi kao poklopac koji se tijekom gutanja spušta kako bi spriječio ulazak hrane ili tekućine u dišni put, a karakterističnog je oblika lista. Ove hrskavice i njihovi međusobni odnosi omogućavaju grkljanu da učinkovito obavlja svoje funkcije disanja i stvaranja glasa, čineći ga vitalnim dijelom ljudskog dišnog i vokalnog sustava[2, 3, 6].



Slika 2.2. Građa grkljana. Prikaz a) pogled sprijeda, prikaz b) sagitalni presjek (Izvor: <https://lirp.cdn-website.com/27ee385d/dms3rep/multi/opt/Screen+Shot+2022-10-30+at+10.46.59-1920w.png>)

Dušnik (*lat. trachea*) je cijev promjera oko 15 mm, koja se nastavlja na grkljan (*lat. larynx*) i građena je od 15 do 20 hrskavičnih prstenova. Ovi hrskavični prstenovi nisu potpuni već su straga otvoreni, oblikujući potkovu. Takva građa omogućava fleksibilnost i stabilnost dušnika. Za razliku od traheje, bronhalne hrskavice su zatvoreni prstenovi, što doprinosi njihovoj strukturalnoj čvrstoći. Hrskavice dušnika povezane su elastičnim prstenastim ligamentima (*lat. ligamenta anularia*), koji omogućavaju dušniku da ostane uvijek otvoren, omogućavajući nesmetan prolazak zraka. Unutrašnjost traheje prekrivena je trepetljikastim epitelom koji sadrži obilje žlijezda zaduženih za vlaženje i čišćenje zraka koji prolazi kroz nju. Na stražnju stranu traheje naslanja se

jednjak (*lat. oesophagus*), dok su lateralno smještene velike krvne žile. Sprijeda se nalaze vratni mišići i štitnjača (*lat. glandula thyreoidea*). Kada uđe u prsnu šupljinu, traheja se nakon 3 do 4 cm račva u dva glavna bronha. Ovo račvanje naziva se bifurkacija (*lat. bifurcatio, račvanje*). Traheobronhalno stablo ima oblik preokrenutog razgranatog drva, zbog čega se tako i naziva. Glavni bronhi su lijevi i desni (*lat. bronchus sinister et dexter*). Iznutra su također obloženi epitelom s trepetljikama koje zaustavljaju čestice prašine i drugih nečistoća, koje se potom izbacuju kašljem. Ovaj sofisticirani sustav omogućava efikasno pročišćavanje i vlaženje zraka, štiteći pluća od štetnih čestica i iritacija. Uzduž cijele dušnice, trepetljikasti epitel sadrži brojne žlijezde koje luče sluz. Sluz zadržava sitne čestice prašine i mikroorganizme, a trepetljike svojim pokretima usmjeravaju ovu sluz prema grkljanu, gdje se može progutati ili izbaciti kašljanjem. Ova funkcija je ključna za održavanje zdravlja dišnog sustava i zaštitu od infekcija [2, 6].



Slika 2.3. Građa dušnika i dušnica (1. štitna hrskavica, 2. potkovičaste hrskavice, 3. vezivni prstenovi, 4. račvište, 5. desna dušnica, 6. lijeva dušnica, 7. ogranci dušnica) (Izvor:

<https://www.enciklopedija.hr/clanak/dusnik>)

3. Vrste traheotomije

Traheotomijom se kirurški formira otvor traheje na prednjoj strani vrata kako bi se osigurala prohodnost dišnih puteva. Ovisno o potrebama i stanju bolesnika traheostoma može biti privremena i trajna. Kirurški zahvat kojim se formira traheostoma može biti planirani elektivni zahvat kod kojeg se izvodi klasična traheotomija ili perkutana traheotomija te može biti hitni [11].

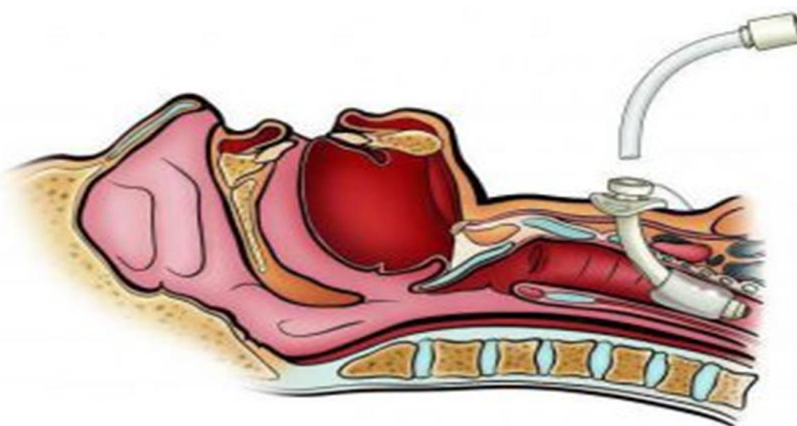
3.1. Planirana traheotomija

Planirana (elektivna) traheotomija se izvodi kod bolesnika koji nisu vitalno ugroženi. Kao i kod svakog planiranog zahvata postoji priprema bolesnika za operativni zahvat tokom kojeg će liječnik bolesniku objasniti kakav zahvat će se izvoditi, zbog čega i kako, a medicinska sestra/tehničar će napraviti potrebnu prijeoperacijsku pripremu. Planirani operacijski zahvat je indiciran ukoliko se očekuju smetnje u gornjem respiratornom traktu kod operacija glave i vrata [4].

3.1.1. Klasična traheotomija

Klasična traheotomija je kirurški postupak koji se obično izvodi u operacijskoj dvorani pod strogim aseptičkim uvjetima te ju izvodi najčešće otorinolaringolog, ali ju može izvesti i bilo koji kirurg koji posjeduje odgovarajuće znanje i vještine za izvođenje ovog zahvata. Bolesnik se postavlja u ležeći položaj, a ispod vrata mu se stavlja jastučić kako bi se osigurala maksimalna ekstenzija vrata i glave. Ova pozicija omogućuje bolji pristup i pregled operativnog polja, olakšavajući kirurgu precizno izvođenje zahvata. Prilikom izvođenja klasične traheotomije, najčešće se koristi lokalna anestezija kako bi se umanjila bol i nelagoda bolesnika tijekom postupka, dok se u nekim situacijama može koristiti i opća anestezija, ovisno o stanju bolesnika i procjeni kirurga te anesteziologa. Nakon primjene anestezije, kirurg izvodi vertikalni rez duljine od 3 do 5 centimetara na vratu bolesnika, obično oko 1 do 2 centimetra ispod krikoidne hrskavice, koja se nalazi ispod Adamove jabučice. Nakon što je rez napravljen, kirurg pažljivo postiže hemostazu, odnosno zaustavlja krvarenje iz manjih krvnih žila koje su prerezane tijekom početnog reza. Zatim se mišići koji se nalaze ispod kože nježno odmiču lateralno, što omogućuje kirurgu da prikaže prednju stijenkdu dušnika i istmus štitnjače. Istmus štitnjače je tanka pregrada koja povezuje lijevi i desni režanj štitnjače, žlijezde koja se nalazi neposredno iznad dušnika. Kako bi se omogućio pristup dušniku, istmus štitnjače se podvezuje, odnosno sužava se kirurškom tehnikom kako bi se spriječilo krvarenje i omogućilo nesmetano izvođenje traheotomije. Nakon toga, u

medijalnoj liniji, točno u središtu prednje stijenke dušnika, kirurg izvodi rez između drugog i trećeg trahealnog prstena. Ti prstenovi su dio hrskavičnog skeleta dušnika koji održava prohodnost dišnih puteva. Nakon otvaranja dušnika, u otvor se obično postavlja endotrahealna kanila koja se fiksira na mjesto kako bi omogućila stabilan i siguran prolaz zraka do pluća. Ova cijev može biti privremena ili trajna, ovisno o potrebi bolesnika i prirodi njegovog stanja. Cijeli postupak zahtijeva visoku razinu preciznosti i pažnje kako bi se izbjegle komplikacije, poput krvarenja, infekcije ili ozljede okolnih struktura. Nakon što je traheostomska cijev uspješno postavljena, potrebno je pratiti opće stanje bolesnika, nadzirati funkcije disanja te osigurati odgovarajuću skrb i čišćenje traheostomske cijevi kako bi se spriječile komplikacije i osigurala prohodnost dišnih puteva [8]. Koriste se različiti rezovi prednje stijenke dušnika kako bi se smanjio rizik od kasnijih stenoza. Na kraju postupka, kroz otvor na dušniku uvodi se kanila [7].



Slika 3.1.1.1. Umetanje traheostomalne kanile (Izvor: <https://i7.unansea.com/image/497233067d7a0ec8.jpg>)

3.1.2. Perkutana dilatacijska traheotomija (PDT)

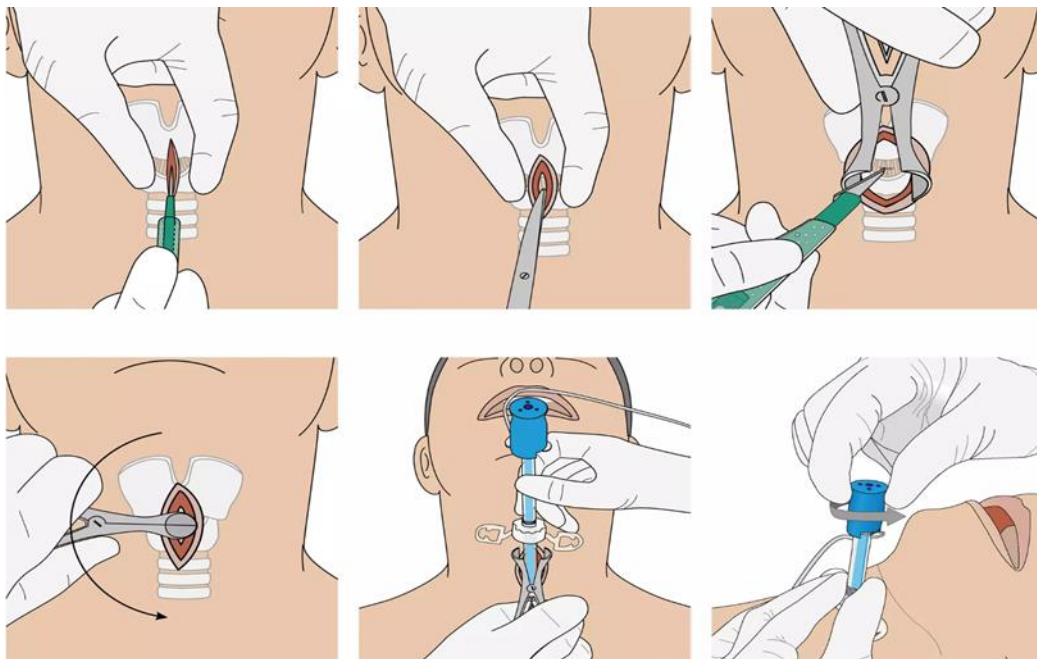
Perkutana traheotomija je elektivni, minimalno invazivni zahvat koji se izvodi na prednjoj strani vrata. Učestali je kirurški zahvat te postaje najčešće birana metoda za otvaranje i osiguravanje dišnog puta [3,8]. Izvodi se na specijalnom krevetu u jedinici intenzivnog liječenja, što čini veliku prednost kod kritičnih bolesnika, jer nije potreban transport bolesnika u operacijsku salu. Izvodi se jer traheotomiranom bolesniku smanjuje rizik za nastanak komplikacija naspram endotrahealne intubacije. Prednost PDT-a u odnosu na kiruršku traheotomiju je brzina izvođenja jer sam postupak traje 6.5 +/- 3.5 minute. Zahvat planira i ordinira liječnik anesteziolog, a zbog stanja svijesti bolesnika traži se pristanak od obitelji. [5] U usporedbi s kirurškom traheotomijom, ova metoda ima mnoge prednosti, kao što su jednostavnost učenja i izvođenja, minimalno oštećenje tkiva, bolji estetski rezultat, rjeđa pojava krvarenja te bolje prianjanje kanile uz stomu

[3]. Prije PDT-a je potrebno anestezirati endotrahealno intubiranog bolesnika. Medicinska sestra/tehničar priprema lijekove za sedaciju, relaksaciju i anesteziju bolesnika. Nakon primijenjene terapije bolesnika moramo postaviti u određeni položaj. Kako bi se postigla ekstenzija vrata i dostupnost mjesta, glava bolesnika se postavlja u neutralan položaj s valjkom od plahte ispod lopatica da se omogući optimalna anatomska orijentacija. Dišni put od sekreta očisti se aspiracijom pomoću aspiratora i sterilnih aspiracijskih katetera. Endotrahealni tubus se izvuče do vizualizacije balona, neposredno ispod glasnica, a tijekom zahvata bolesnika se ventilira 100%-tnom koncentracijom kisika. Koža na mjestu traheotomije mora se pripremiti po svim pravilima asepsa. Na mjestu incizije infiltrira se oko 10 ml 2%-tnog lidokaina s adrenalinom koji smanjuje krvarenje iz kože i potkožja te djeluje kao lokalni anestetik. Nakon toga liječnik učini jedan do jedan i pol cm dugačku poprečnu inciziju kože u medijalnoj liniji u središnjoj točki između krikoidne hrskavice i jugularne udubine [5]. Osnovni princip izvođenja temelji se na punkciji dušnika i uvođenju žice vodilice u dušnik, preko koje se dilatiraju predležće meke strukture dušnika, stvarajući traheostomu [8]. Nakon dilatacije postavlja se kanila kroz novoformirani otvor. Zatim se napuše balon, provjeri se ventilacija pluća auskultacijom stetoskopom, nakon čega se kanila pričvrsti trakom oko vrata. Medicinska sestra/tehničar aspiracijom mora odstraniti sekret i krv iz traheje. Nakon zahvata se provjerava položaj kanile, radiološki i bronhoskopski. Čitavo vrijeme izvođenja zahvata, bolesnik mora biti monitoriran, odnosno prate se njegove vitalne funkcije (EKG, krvni tlak, puls i saturacija kisika). Komplikacije perkutane dilatacijske traheotomije dijelimo na rane i kasne. U rane komplikacije najčešće spadaju krvarenja koja nastaju neposredno nakon zahvata te su posljedica loše hemostaze i često se javljaju kod bolesnika s poremećajima koagulacije krvi. Prodiranjem zraka u potkožje vrata kroz ranu traheostome može nastati potkožni emfizem koji se navodi kao česta komplikacija. Teška komplikacija PDT-a je pneumotoraks koji se dijagnosticira radiološki [5]. PDT značajno smanjuje troškove zahvata jer ne zahtijeva korištenje operacijske sale [10].

3.2. Hitna traheotomija

Hitna ili urgentna traheotomija je medicinski zahvat koji je neophodan kod bolesnika s opstrukcijom gornjih dišnih puteva. Ova situacija može nastati uslijed gušenja zbog začepjenosti dišnog puta ili prisutnosti stranog tijela, te u slučajevima kada bolesnik pokazuje simptome gušenja, kao što su inspiratorni stridor (zvuk pri udisanju), cijanoza (plavičasta boja kože zbog nedostatka kisika), uvlačenje kože u predjelu juguluma (udubina između ključnih kostiju) i/ili međurebrenim prostorima, kao i natključnim jamama. Također, može doći do prisilnog angažiranja pomoćne respiratorne muskulature, što ukazuje na ozbiljnost stanja. U situacijama

koje zahtijevaju hitnu traheotomiju, ne postoji vrijeme za klasičnu pripremu bolesnika ili objašnjavanje cjelokupnog postupka. Bolesnik se odmah postavlja na operacijski stol u ležeći položaj, s licem prema gore. Ispod ramena se postavlja smotani ručnik ili plahta kako bi se olakšalo izlaganje i identificiranje anatomskih struktura u predjelu grla. Ovo pozicioniranje je ključno jer omogućuje liječniku bolju vidljivost i osjet struktura koje će biti uključene u zahvat. Alternativa traheotomiji u hitnim slučajevima je konikotomija ili krikotiroidotomija, što je kirurški postupak koji se provodi kada je potrebna brza intervencija kako bi se osigurao prolaz zraka i spasio život bolesnika. Konikotomija uključuje otvaranje larinksa na prednjoj strani vrata kroz membranu koja se nalazi između donjeg ruba štitnjače i gornjeg ruba prstenaste hrskavice, poznatu kao ligamentum conicum. Rez se obično izvodi poprečno, a kroz otvoreni grkljan se uvodi cjevasti predmet kako bi se omogućio prolaz zraka u pluća. Unatoč tome što konikotomija zvuči kao složen zahvat, ona je relativno jednostavna i može se izvesti čak i bez sofisticiranih kirurških instrumenata. Međutim, važno je napomenuti da konikotomija nije trajno rješenje. Nakon što se bolesnik stabilizira, neophodno je izvesti traheotomiju u odgovarajućem medicinskom okruženju kako bi se osiguralo dugoročno održavanje prohodnosti dišnih puteva i omogućila adekvatna ventilacija bolesnika. Traheotomija se smatra konačnom mjerom koja omogućuje stabilizaciju disanja i pruža osnovu za daljnju njegu bolesnika, bilo u akutnim ili dugoročnim situacijama [8, 11, 12].



Slika 3.2.1. Izvođenje krikotiroidotomije (Izvor:

https://www.wero.de/thumbnail/ba/94/c8/1702320613/221252_VBM_Surgicric_II_Anwendung_09_1920_x1920.webp)

4. Prijeoperacijska priprema bolesnika

Prijeoperacijska priprema za traheotomiju zahtijeva multidisciplinarni pristup, uključujući suradnju liječnika, medicinskih sestara/tehničara, anesteziologa i drugih zdravstvenih radnika kako bi se osigurao optimalan ishod za bolesnika. Svaki član tima igra važnu ulogu u planiranju i provedbi pripreme, s ciljem minimiziranja rizika i poboljšanja ishoda. U ovom procesu, bolesnikova psihička i fizička priprema su od suštinskog značaja, jer smanjenje anksioznosti i odgovarajuća priprema tijela doprinose sigurnijem tijeku operacije i bržem poslijeoperacijskom oporavku [4]. Prva faza pripreme obuhvaća početnu procjenu koja uključuje detaljno uzimanje anamneze. Ovaj korak je ključan za razumijevanje bolesnikove emocionalne procjene, povijesti bolesti, eventualnih alergija, trenutne terapije lijekovima, te svih drugih faktora koji mogu utjecati na kirurški ishod [13]. Temeljita procjena omogućuje timu da identificira potencijalne rizike i razvije individualizirani plan liječenja. Važno je da bolesnik i njegova obitelj dobiju što više informacija o traheotomiji. Ova edukacija uključuje objašnjenje što je traheotomija, kako i zašto se izvodi, te kako će utjecati na bolesnikovu sposobnost disanja, kašljanja, govora i hranjenja. Razumijevanje ovih aspekata ključno je kako bi bolesnik i njegova obitelj mogli donijeti informirane odluke i aktivno sudjelovati u procesu liječenja. Edukacija također smanjuje neizvjesnost i strah, omogućujući bolesniku da se pripremi za poslijeoperacijski period s jasnijom slikom o tome što može očekivati [4]. Osim fizičkih i edukativnih aspekata, psihološka podrška bolesniku ima ključnu ulogu u prijeoperacijskoj pripremi. Strah i anksioznost su česti kod bolesnika koji se suočavaju s kirurškim zahvatima, posebno kada je riječ o invazivnim procedurama poput traheotomije. Pružanje emocionalne podrške može značajno poboljšati psihološko stanje bolesnika i njegovu opću dobrobit. Medicinske sestre/tehničari i drugi zdravstveni radnici trebaju aktivno slušati bolesnikove brige, pružiti utjehu i osigurati da se bolesnik osjeća podržano i shvaćeno. Ova podrška može uključivati razgovore o bolesnikovim strahovima i očekivanjima, pružanje informacija koje umanjuju neizvjesnost, te osiguravanje prisutnosti članova obitelji tijekom ključnih trenutaka pripreme [13]. Negativna emocionalna stanja izazvana neadekvatnom pripremom mogu pogoršati tijek operacijskog zahvata, utjecati na ishod te umanjiti djelotvornost liječenja. Prijeoperacijska priprema bolesnika za traheotomiju obuhvaća temeljitu edukaciju o promjenama koje zahvat donosi, ne samo bolesniku nego i njegovoj obitelji. Promjene u svakodnevnom životu, kao što su poteškoće s govorom mogu biti izazovne, stoga je ključno da svi budu adekvatno informirani i pripremljeni. Prvi korak u edukaciji je objašnjenje što je traheotomija, kako bi bolesnik i njegova obitelj razumjeli osnovne informacije o postupku. Medicinska sestra/tehničar treba bolesniku i njegovoj obitelji jasno objasniti postupak koristeći jednostavan i razumljiv jezik, prilagođen njihovom nivou razumijevanja. Također, važno

je pokazati bolesniku kako izgleda trahealna kanila, objasniti njenu funkciju, te dati upute o njenom održavanju i njezi [4]. Jedan od najvažnijih aspekata edukacije je odgovaranje na sva pitanja bolesnika i njegove obitelji. Medicinska sestra/tehničar mora biti kompetentna i spremna pružiti točne informacije, te poticati bolesnika da postavlja pitanja kako bi se osjećao sigurnije i informiranije [13]. Edukacija treba biti interaktivna, koristeći demonstracije, pisane materijale i audiovizualna pomagala kako bi se osigurala što bolja razumljivost [4]. Individualne potrebe bolesnika uvjetuju tko će sudjelovati u prijeoperacijskoj pripremi, a uspjeh kirurškog zahvata ovisi o učinkovitosti svih članova zdravstvenog tima [13]. Fizička priprema obuhvaća dijagnostičke pretrage koje omogućuju ocjenu općeg zdravstvenog stanja nužnog radi anestezije, a to su: uzorkovanje krvi za laboratorijske pretrage (KKS, GUK, urea, kreatinin, ALT, AST, GGT, CRP), uzorkovanje urina za mikrobiološke pretrage, uzorkovanje krvi za transfuziju (test podudarnosti, KG, Rh faktor, PV i APTV), RTG srca i pluća, EKG srca, CT glave i vrata i fiberoskopija [16]. Fizička priprema bolesnika također uključuje i pripremu operacijskog polja, što podrazumijeva odstranjenje dlačica na području oko planirane incizije kože večer prije operacije kako bi se smanjio rizik od infekcije i izbjegle lezije i iritacije kože. Edukacija bolesnika o važnosti i načinu primjene premedikacije i niskomolekularnog heparina večer prije operacije vrši se po preporuci anesteziologa. Također, bolesnik se potiče na tuširanje cijelog tijela s dezinficijensom za kožu večer i ujutro prije operacije te na lagani obrok večer prije zahvata. Šest sati prije operacije bolesnik prestaje uzimati tekućinu, a 12 sati prije zahvata više ne jede. Uzima terapiju prema uputama anesteziologa te mu se mjere vitalni parametri, koji se mjere ponovno ujutro prije zahvata. Bolesniku se objašnjava potreba da mora ostati natašte kako bi se spriječile poslijeoperacijske komplikacije poput mučnine i povraćanja. Neposredno prije odlaska u operacijsku salu, bolesniku se preporučuje da obavi nuždu te se skida odjeća koju nosi i oblači zeleni jednokratni mantil. Na donje ekstremitete stavljaju se elastični zavoji (bitno je da obuhvaćaju stopalo, otprilike 3-4 cm ispod nožnih prstiju do natkoljenice) radi prevencije duboke venske tromboze i ortostatske hipotenzije, pri čemu se zavoj postavlja na eleviranu nogu. Također, uklanja se nakit i zubna proteza. Prema preporuci anesteziologa, bolesniku se daje premedikacija na odjelu te se potom u krevetu prevozi u operacijsku salu [14]. Kada govorimo o fizičkoj pripremi neposredno prije operacijskog zahvata, potrebno je staviti potporanj poput silikonskog valjka ili tuljca napravljenog od plahte pod vrat bolesnika kako bi se ekstendirao. Ovaj postupak olakšava pristup kirurškom polju i smanjuje rizik od komplikacija tijekom operacije [7].

Sve ove komponente zajedno čine sveobuhvatnu prijeoperacijsku pripremu koja je ključna za uspjeh traheotomije i oporavak bolesnika. Pravilna edukacija, temeljita fizička priprema i emocionalna podrška osiguravaju da bolesnik ulazi u operaciju s povjerenjem i da je poslijeoperacijski period što sigurniji i ugodniji.

5. Indikacije i kontraindikacije za traheotomiju

Traheotomija je medicinski postupak koji zahtijeva pažljivo promišljanje i temeljitu procjenu, s obzirom na indikacije i kontraindikacije. Radi se o invazivnom zahvatu koji se koristi kada je neophodno osigurati stabilan put za disanje, često u situacijama kada je život bolesnika ugrožen. Indikacije za traheotomiju često uključuju situacije u kojima postoji akutna respiratorna insuficijencija ili potreba za dugotrajnim mehaničkim ventiliranjem zbog različitih uzroka. S obzirom na prirodu postupka, važno je biti svjestan i kontraindikacija, koje mogu značajno povećati rizik od komplikacija ili otežati sam postupak. Ove kontraindikacije uključuju, između ostalog, nekontrolirano krvarenje, aktivne infekcije u području operacije te anatomske varijacije koje mogu otežati ili onemogućiti pristup traheji. Pravilno razumijevanje i procjena indikacija i kontraindikacija ključno je za osiguravanje sigurnosti bolesnika i postizanje optimalnih kliničkih ishoda [9].

5.1. Indikacije za traheotomiju

Traheotomija se primjenjuje u širokom spektru situacija koje uključuju mehaničku opstrukciju dišnih putova ili potrebe koje proizlaze iz centralnih i perifernih uzroka. Ove situacije obuhvaćaju:

- Upalne procese koji uzrokuju opstrukciju dišnih puteva kao što su epiglottitis (upala epiglotisa), parafaringealni apscesi, flegmone vrata i dna usne šupljine te Jacksonov laringotraheobronhitis.
- Ozljede grkljana i dušnika: Traheotomija je često neophodna kod ozljeda grkljana, dušnika, vrata, kostiju i mekih tkiva lica koje su praćene velikim oteklinama i krvarenjem.
- Prisutnost zloćudnih tumora u ustima, orofarinksu, hipofarinksu, grkljanu, dušniku ili štitnjači, a rjeđe i dobroćudnih tumora, može zahtijevati traheotomiju kako bi se osigurala prohodnost dišnih puteva i omogućio daljnji onkološki tretman.
- U slučajevima teških alergijskih reakcija, poput Quinckeovog edema, traheotomija može biti potrebna kako bi se spriječilo gušenje zbog naglog oticanja dišnih puteva.
- Traheotomija se koristi kod malformacija dišnih puteva, kao što su atrezije, stenoze i membrane grkljana, laringomalacija, te traheozofagealne fistule, koje mogu uzrokovati opstrukciju disanja.
- Prisutnost stranih tijela u dišnim putovima: U hitnim situacijama gdje strano tijelo blokira dišne puteve i nije moguće ukloniti ga drugim metodama, traheotomija može biti jedini način da se brzo osigura protok zraka.

- Obostrana paraliza povratnih živaca: Ova ozbiljna komplikacija može biti posljedica različitih stanja, uključujući centralne i periferne uzroke kao što su kraniocerebralne ozljede, trovanja, tumori i upale središnjeg živčanog sustava. U slučajevima obostrane paralize povratnih živaca, traheotomija omogućuje osiguranje dišnih puteva i stabilizaciju bolesnika.
- Plućne bolesti: Kod bolesnika s teškim plućnim bolestima koje otežavaju uklanjanje sekreta iz donjih dišnih puteva, traheotomija omogućuje lakše čišćenje dišnih puteva i smanjuje rizik od razvoja ozbiljnih infekcija ili respiratornog zastoja.
- Respiracijski distress sindrom i neurološka stanja kao što su bulbarne paralize, miastenija gravis, kvadriplegija i slična stanja mogu zahtijevati asistirano disanje putem respiratora. U takvim slučajevima, traheotomija omogućuje dugotrajnu ventilacijsku potporu i poboljšava kvalitetu života bolesnika.
- U svim ovim situacijama, traheotomija je ključna intervencija koja osigurava prohodnost dišnih puteva, stabilizira disanje i smanjuje rizik od životno ugrožavajućih komplikacija. Pravilna procjena indikacija za traheotomiju, uzimajući u obzir specifičnosti svakog bolesnika, ključna je za postizanje pozitivnih ishoda liječenja [9].

5.2. Kontraindikacije za traheotomiju

Nakon što su utvrđene odgovarajuće indikacije za traheotomiju, važno je uzeti u obzir i druge ključne uvjete kako bi se osigurala sigurnost i uspješnost postupka. Ovi uvjeti su ključni za minimiziranje rizika od komplikacija i osiguravanje optimalnog ishoda za bolesnika. Među njima su:

- Hiperekstenzija vrata: Hiperekstenzija vrata je položaj u kojem je vrat savijen unatrag, a traheotomija zahtijeva određeni stupanj ekstenzije vrata kako bi se osigurao adekvatan pristup traheji. Pretjerana hiperekstenzija može otežati kirurški pristup traheji, povećati rizik od ozljede okolnih struktura, kao što su krvne žile i živci, te otežati pravilno postavljanje traheostomske cijevi.
- Tolerancija bolesnika na prolaznu hipoksemiju i hiperkapniju: Tijekom traheotomije, može doći do prolazne hipoksemije, odnosno smanjenja razine kisika u krvi, i hiperkapnije, povećanja razine ugljičnog dioksida. Ove promjene u ventilaciji mogu biti posljedica privremene obustave normalnog disanja tijekom zahvata. Bolesnik mora biti sposoban tolerirati ove promjene kako bi se zahvat sigurno proveo. To je osobito važno kod bolesnika s već postojećim respiratornim kompromisom, kod kojih čak i kratkotrajne promjene u razinama plinova u krvi mogu imati ozbiljne posljedice.

- Razmak između donje krikoidne hrskavice i juguluma od barem 1 cm: Ovaj anatomski razmak je važan jer osigurava dovoljno prostora za izvođenje traheotomije bez oštećenja vitalnih struktura. Krikoidna hrskavica je posljednja potpuna hrskavična struktura u larinksu, a jugulum je donji dio vrata, iznad prsnog koša. Ako je razmak između ovih struktura premalen, može biti teško sigurno pristupiti traheji bez rizika od oštećenja krvnih žila, štitnjače ili drugih važnih anatomskih struktura, što može povećati rizik od komplikacija.

Ako neki od ovih uvjeta nije zadovoljen, to može predstavljati prvu kontraindikaciju za traheotomiju, a kirurški tim mora pažljivo procijeniti rizike i koristi prije donošenja odluke o izvođenju postupka.

Kontraindikacije za traheotomiju dijele se na apsolutne i relativne:

- Apsolutne kontraindikacije: Uključuju uvjete koji izravno onemogućuju sigurno izvođenje traheotomije. To uključuje teške poremećaje koagulacije, gdje postoji visok rizik od ozbiljnog krvarenja te aktivne infekcije u području vrata, što može dovesti do širenja infekcije i teških komplikacija. U tim slučajevima, traheotomija može biti izuzetno opasna i obično se izbjegava.
- Relativne kontraindikacije: Odnose se na uvjete koji ne isključuju traheotomiju, ali znatno povećavaju rizik ili otežavaju postupak. To uključuje frakture vratne kralježnice, gdje manipulacija vratom može uzrokovati dodatne ozljede; pretilost, koja otežava kirurški pristup traheji; ograničenu pokretljivost vrata, što može otežati pozicioniranje bolesnika; patološke promjene štitnjače i dušnika, koje mogu komplicirati operacijski postupak; prisutnost aberantnih krvnih žila koje povećavaju rizik od krvarenja; te stanje nakon prethodnih traheotomija, drugih kirurških zahvata ili opekline u području glave i vrata, gdje je anatomija često promijenjena, a tkiva ožiljkom izmijenjena. U ovim situacijama, odluka o izvođenju traheotomije mora se donijeti pažljivim razmatranjem svih čimbenika i procjenom koristi i rizika za svakog pojedinog bolesnika [38].

6. Komplikacije

Traheotomija je kirurški zahvat koji često spašava živote omogućujući pristup dišnim putevima. Iako je ovaj postupak vitalan za mnoge bolesnike, on nosi sa sobom rizik od različitih komplikacija. Komplikacije mogu varirati od neposrednih problema koji se javljaju tijekom ili neposredno nakon zahvata, do onih koje se razvijaju dugoročno. Uspješnost traheotomije ovisi o stručnosti kirurškog tima, pažljivoj poslijeoperacijskoj njezi i pravilnom održavanju traheostomalne kanile. Važno je da zdravstveni djelatnici i bolesnici budu svjesni mogućih komplikacija kako bi se mogle pravovremeno prepoznati i učinkovito tretirati. Pravilna edukacija bolesnika i njihovih obitelji, redoviti medicinski pregledi te promptna reakcija na bilo kakve znakove komplikacija ključni su za smanjenje rizika i osiguranje najbolje moguće skrbi [39].

6.1. Komplikacije vezane uz zahvat:

Komplikacije vezane uz sam zahvat traheotomije mogu uključivati pneumotoraks, gdje zrak ulazi u pleuralni prostor, hemoragiju zbog oštećenja krvnih žila te ozljedu štitnjače, koja može uzrokovati probleme s hormonskom ravnotežom [18].

6.1.1. Pneumotoraks:

Pneumotoraks nakon traheotomije je jedna od najčešće opisivanih komplikacijama, s incidencijom od čak 17% po nekim izvješćima. Ova komplikacija se češće javlja kod djece nego odraslih [17]. Neki od mehanizama koji objašnjavaju patofiziologiju ove komplikacije su: izravna pleuralna ozljeda, disekcija zraka kroz ravninu unutar duboke cervikalne fascije i u medijastinum ili ruptura alveolarnog mjehurića. Kod vrlo rijetkih slučajeva do krvarenja može doći zbog neprikladnog korištenja žice vodilice, te se to javlja tokom perkutanih traheotomija. Upravo zbog toga se nakon perkutane traheotomije rutinski naređuje poslijeoperacijska radiografija prsnog koša kako bi se osiguralo pravilno postavljane traheostome i isključio pneumotoraks [18].

6.1.2. Hemoragija:

Krvarenje je i dalje jedna od najčešćih intraoperativnih komplikacija, iako su srećom velika krvarenja i dalje rijetkost. Tipično, izvor krvarenja je iz prednjeg jugularnog venskog sustava, koji se, ako se nađe, podveže i podijeli. Male venske grane moraju se pažljivo kontrolirati jer mogu biti trajni izvor intraoperativnog i poslijeoperacijskog krvarenja [19].

6.1.3. Ozljeda štitnjače:

Zbog anatomskeg položaja štitnjače neposredno ispred dušnika, postoji rizik od ozljede žlijezde tokom otvorene i perkutane traheotomije. Otvorena traheotomija nudi prednost izravne vizualizacije i mogućnosti kauterizacije, podjele i/ili podvezivanja istmusa štitnjače prema potrebi za izlaganje dušnika. Nedovoljna hemostaza u vrijeme zahvata može uzrokovati značajno poslijeoperacijsko krvarenje [20].

6.2. Komplikacije u poslijeoperacijskom periodu:

Komplikacije koje se mogu pojaviti u poslijeoperacijskom periodu nakon traheotomije uključuju pomak kanile, što može ometati disanje, infekcije koje mogu zahvatiti traheju ili okolna tkiva, te krvarenje iz traheostomske rane [39].

6.2.1. Pomak kanile:

Pomak traheostomalne kanile je po život opasna komplikacija koja se može pojaviti u bilo kojem trenutku tijekom života bolesnika s traheostomom. Prijavljena učestalost pomaka cijevi varira u literaturi ali je općenito rijetka.[21] Pomicanje kanile je najviše zabrinjavajuće u neposrednom razdoblju nakon perkutane traheotomije zbog nedostatka formalnog stvaranja stome i užeg traheokutanog trakta. [22] Čimbenici rizika za slučajnu dekanilaciju uključuju promijenjen mentalni status/delirij, okretanje bolesnika, nedostatak klinički indiciranih ograničenja, kratak vrat, pretilog bolesnika te prekomjerni kašalj [23, 24].

6.2.2. Infekcije:

Rana nastala nakon traheotomije se smatra čistom-kontaminiranom. Mjesto traheotomije je stalno izloženo kontaminiranom oralno/plućnom sekretu što ga čini idealnim mjestom za bakterije da započnu infekciju. Infekcije mogu biti lokalne i manje, ili mnogo šire i opasne za život [25].

6.2.3. Krvarenje:

Poslijeoperacijsko ili in situ krvarenje može se klasificirati bilo gdje u spektru od minimalnog do masivnog krvarenja iz erozije traheostomalne cijevi u glavnu arteriju. Učestalost

minimalnog krvarenja je sigurno podcijenjena jer nedvojbeno postoji mnogo slučajeva koji nestaju spontano ili uz lokalni pritisak i nisu dovoljno dokumentirani [21].

6.2.4. Prekomjerna granulacija

Granulacija traheostome odnosi se na stvaranje prekomjernog granulacijskog tkiva oko otvora traheostome ili unutar traheje, nakon postavljanja traheostomske cijevi. Granulacijsko tkivo nastaje kao dio prirodnog procesa zacjeljivanja, no u nekim slučajevima može se razviti pretjerano, što može dovesti do problema. Prekomjerno granulacijsko tkivo može izazvati suženje dišnog puta, uzrokujući otežano disanje, nelagodu ili bol. Također može uzrokovati krvarenje ili otežavati zamjenu ili održavanje traheostomske cijevi [24].

7. Trahealna kanila

Trahealna kanila je zavinjuta cjevčica koja se postavlja u traheju kroz unaprijed formiranu traheostomu [2]. Njezina funkcija je osiguravanje nesmetanog disanja te olakšavanje održavanja i čišćenja. Materijalni od kojih traheostomalna kanila može biti izrađena su metal, plastika, silikon i guma, ali se najčešće upotrebljavaju plastične kanile zbog svoje praktičnosti jer imaju sposobnost omekšanja pod utjecajem tjelesne temperature pa se bolje prilagođavaju anatomiji bolesnika. Osim toga plastične kanile su korisne u radioterapiji jer sprječavaju nekrozu kože. Kanile osim po materijalu razlikujemo po obliku, izgledu te namjeni, ali i veličini [15, 32]. Svaka trahealna kanila se u pravilu sastoji od 4 bitna dijela a to su unutarnja i vanjska cijev, kvačica koja sprječava ispadanje unutarnje cijevi te pločica na koju se pričvršćuje vrpca za vezivanje oko vrata. Ispod pločice se postavlja nekoliko slojeva sterilne gaze koja pokriva rez na vratu. Kako bi se bolje pričvrstila, gaza se po sredini proreže te se kroz prorez provede cijev kanile [2]. Vanjska cijev kanile je glavni dio koji drži dišni put otvorenim te služi kao veza između dušnika i kože dok unutarnja sjeda u vanjsku i ima univerzalni adapter za korištenje s respiratorom i ostalom opremom za disanje. Kod bolesnika koji imaju duži ili deblji vrat koriste se long kanile koje obično zahtijevaju dodatno ovlaživanje kako bi se spriječilo nakupljanje sekreta [33].

Prilikom odabira idealne veličine i oblika trahealne kanile, uzimaju se u obzir veličina trahealnog otvora, dušnika, te potrebe i dob bolesnika. Veličine kanila izražavamo brojevima a kod starijih najčešće veličine koje koristimo su 10, 11 i 12. Položaj kanile mora biti odgovarajući kako bi se izbjeglo oštećenje stražnjeg zida traheje [15].



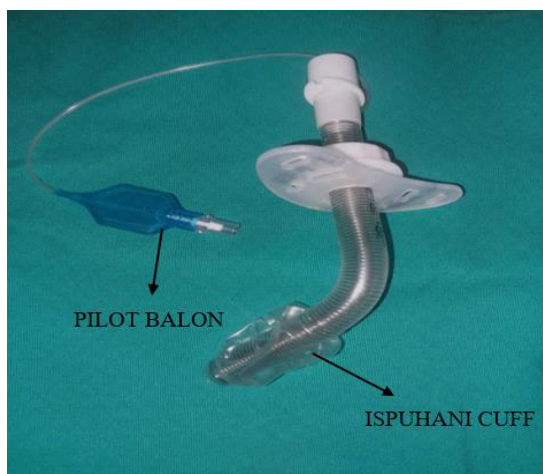
Slika 7.1. Duratwix trahealna kanila (Izvor: <https://egeria.hr/proizvod/endotrahealna-kanila-duratwix/>)

7.1. Fenestrirana kanila

Ima otvor na stražnjoj stijenci vanjske kanile koji omogućuje protok zraka kroz gornji dišni put i traheostomalni otvor. Kretanje zraka omogućuje bolesniku da govori i proizvodi učinkovitiji kašalj. Fenestrirana kanila se također često koristi kod postupnog odvajanja bolesnika s mehaničke ventilacije kako bi se osiguralo da bolesnici mogu disati kroz prirodni dišni put prije uklanjanja kanile.

7.2. Cuff kanila

Cuff na kanili se napuhuje pomoću pilot balona. Kada je cuff napuhan, ova kanila zatvara dišni put odnosno blokira cirkulaciju zraka oko kanile i usmjerava ga kroz kanilu. Cuff također sprječava aspiraciju oralnog ili želučanog sekreta. Obično se koriste kod bolesnika na mehaničkoj ventilaciji [32].



*Slika 7.2.1. Spiraflex kanila s cuffom
(Autor: Smolek K.)*

7.3. Prednosti i nedostaci trahealnih kanila

Trahealne kanile su ključni medicinski uređaji koji omogućuju stabilan dišni put kod bolesnika s respiratornim poteškoćama. Njihova upotreba je neophodna u situacijama kada je potrebno osigurati adekvatnu ventilaciju, spriječiti aspiraciju ili omogućiti bolesnicima disanje i komunikaciju. Međutim, izbor odgovarajuće kanile zahtijeva pažljivo razmatranje jer svaka vrsta kanile ima svoje specifične prednosti i nedostatke. Ove razlike mogu značajno utjecati na bolesnikovu sigurnost, udobnost i ukupni ishod liječenja. Stoga je važno razumjeti koje prednosti i potencijalne rizike nosi svaka vrsta trahealne kanile kako bi se osigurao najbolji mogući tretman za svakog pojedinog bolesnika [35, 36].

7.3.1. Standardna trahealna kanila (nefenestrirana)

Prednosti:

- Osigurava stabilan dišni put, što je ključno za bolesnike koji zahtijevaju dugotrajnu ventilaciju.
- Smanjuje rizik od aspiracije jer nema otvora koji bi omogućili ulazak sekreta u gornje dišne puteve.
- Jednostavna za održavanje, pogodna za širok raspon bolesnika.

Nedostaci:

- Ne omogućuje govor niti normalno disanje kroz glasnice, što može biti značajan nedostatak za bolesnike.
- Dugotrajna upotreba može dovesti do komplikacija poput stenozе traheje (suženje traheje) ili infekcije zbog smanjenog prirodnog čišćenja dišnih puteva.

7.3.2. Fenestrirana trahealna kanila

Prednosti:

- Omogućuje protok zraka kroz glasnice, što omogućuje govor i normalnije disanje.
- Korisna za bolesnike koji se postupno odvajaju od mehaničke ventilacije, jer pomaže u smanjenju potpore.

Nedostaci:

- Fenestracije (otvori) mogu povećati rizik od ulaska sekreta ili čestica hrane u traheju, što može dovesti do aspiracije.
- Zahtijeva više održavanja kako bi se osiguralo da fenestracije ne postanu začepljene, što bi smanjilo njihovu učinkovitost.

7.3.3. Cuff kanila

Prednosti:

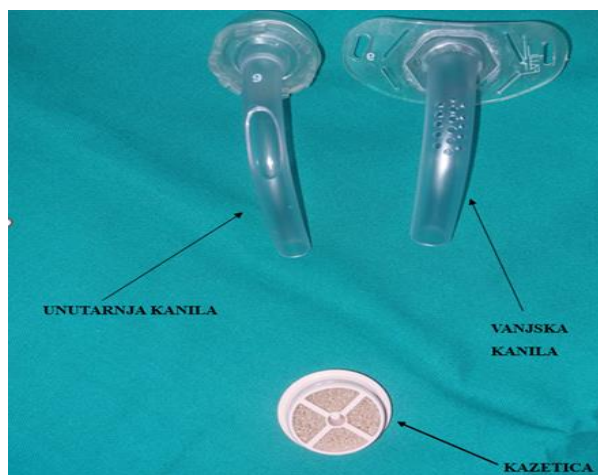
- Cuff osigurava hermetičko brtvljenje, što je ključno za bolesnike kojima je potrebna pozitivna ventilacija pod pritiskom.
- Pomaže u sprječavanju aspiracije zatvaranjem dišnog puta ispod glasnica, osobito korisno kod bolesnika s poteškoćama u gutanju.

Nedostaci:

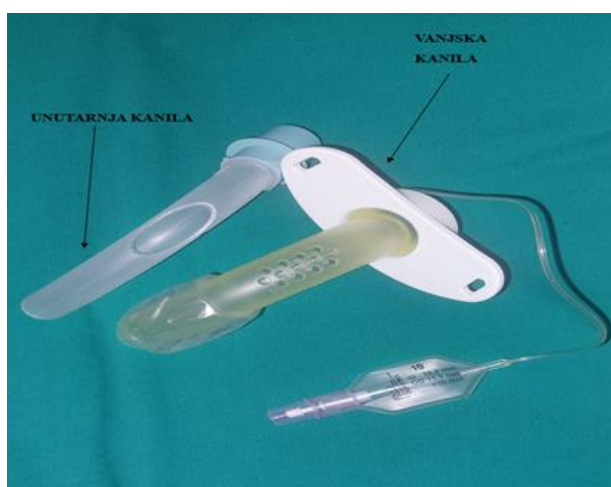
- Prekomjerno napuhavanje cuffa može oštetiti sluznicu traheje, što može dovesti do komplikacija poput stenoze traheje ili traheomalacije.
- Kanile s cuffom mogu otežati govor ili gutanje, što može utjecati na kvalitetu života bolesnika [36].

7.4. Govorna kanila

Koristi se kod traheotomiranih bolesnika za povratak govornih sposobnosti. Ova vrsta kanile ima specijalni ventil koji omogućuje prolazak zraka preko glasnica tijekom izdisaja, čime se omogućuje produkcija glasa. Kanila se fiksira na mjestu pomoću posebnih držača i kazeta koje osiguravaju stabilnost i funkcionalnost uređaja. Kako bi govorili, bolesnici moraju pritisnuti kazetu, što omogućuje prolazak zraka kroz glasnice i formiranje glasa. Kako bi se osigurala sigurna i učinkovita komunikacija, potrebna je kvalitetna edukacija bolesnika o toaleti same kanile [37].



*Slika 7.4.1. Govorna kanila
(Autor: Smolek K.)*



*Slika 7.4.2. Govorna cuff kanila
(Autor: Smolek K.)*

8. Poslijeoperacijska njega

Zdravstvena njega traheotomiranog bolesnika obuhvaća širok spektar aktivnosti usmjerenih na osiguravanje optimalnog fizičkog i psihičkog zdravlja bolesnika i može biti vrlo složena, te kompleksna pa zahtjeva dobru komunikaciju i koordinaciju medicinskih sestara/tehničara u multidisciplinarnom timu. Nakon traheotomije, bolesnik se suočava s nizom novih izazova, kako fizičkih tako i emocionalnih. Upravo zbog toga je izuzetno važno pružiti sveobuhvatnu njegu koja uključuje pravilnu higijenu traheostome i trahealne kanile, kao i psihološku podršku zdravstvenog osoblja, ali i obitelji te kontinuiranu edukaciju. Njega traheostome i kanile ključna je za sprječavanje infekcija i drugih komplikacija. Održavanje higijene uključuje redovito čišćenje i dezinfekciju područja oko traheostome te same kanile. Medicinska sestra/tehničar ima važnu ulogu u obučavanju bolesnika koje antiseptike koristi te kako prepoznati znakove infekcije ili drugih problema. Bolesnika također treba educirati o važnosti njege usne šupljine, o specifičnostima prehrane te kako bi trebao prilagoditi osobnu higijenu [1]. Traheostomalna zdravstvena njega je neophodna u liječenju bolesnika nakon zahvata traheotomije osobito tokom početnog poslijeoperacijskog perioda jer se u poslijeoperacijskom razdoblju javlja se pojačana sekrecija iz sluznice te je učestalo previjanje neophodno [26].

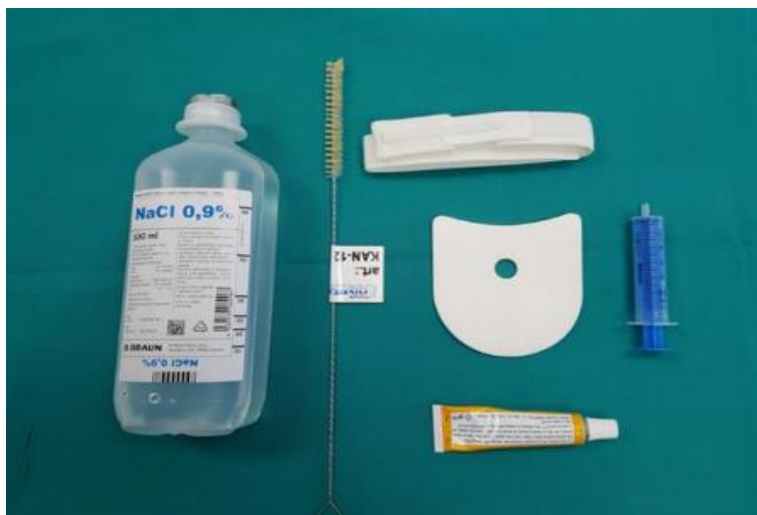8.1. Toaleta traheostome:

Toaleta traheostome ovisi o stanju bolesnika i količini proizvedenog sekreta, što određuje učestalost njege. U prvim danima nakon operacije, traheostomu i trahealnu kanilu čisti medicinska sestra/tehničar koja treba biti upućena, vješta i kompetentna u različitim aspektima skrbi o traheostomi [27]. Prije samog postupka potrebno je obavijestiti bolesnika što će se raditi i na koji način, te je bitna dokumentacija [28]. Rutinska njega traheostome uključuje aspiraciju sekreta, toaletu unutarnje kanile i mjesta traheostome, koja uključuje promjenu kanile te vrpce ili zavoja koji služi za pridržavanje kanile [29]. Jedan od najvažnijih aspekata traheostomalne skrbi je prevencija i liječenje eventualnih komplikacija, osobito kod bolesnika na mehaničkoj ventilaciji, budući da je kod njih povećan rizik od upale pluća.

Za postupak čišćenja potreban je određeni pribor:

- „Zamjenske unutarnje kanile
- Dezinfekcijsko sredstvo za ruke
- Rukavice
- Sterilne gaze
- Sterilni vateni štapići

- Podložak za kanilu
- Zamjenska vrpca za vanjsku kanilu
- Dezinficijens za kanilu
- Sterilna fiziološka otopina (NaCl 0,9%)
- Plastična šprica
- 2 zdjelice i četkica za čišćenje kanile
- Antibiotaska mast (ili krema za okolinu stome)“ [1].



Slika 8.1.1. Pribor za toaletu trahealne kanile (Izvor: Vodič za osobe s traheostomom OBV)

Kada rana počne zacjeljivati, bolesnik uz dopuštenje liječnika preuzima samostalno obavljanje toalete traheostome i unutarnje čišćenje kanile, uz nadzor medicinske sestre/tehničara. Traheostomu treba održavati suhom i čistom. Preporučuje se nekoliko puta dnevno čišćenje područja oko i ispod stome sterilnim gazama ili specijalnim štapićima. Vlažan prostor pogoduje razvoju infekcija, stoga je važno održavati traheostomu suhom kako bi se izbjegli neugodni mirisi i iritacije. Nakon čišćenja, na traheostomu se stavlja mekani jastučić ili gaza, odnosno posebni jastučići za kanile. Na tržištu postoje različiti proizvodi i kreme za njegu kože oko traheostome, koji pomažu u očuvanju zdravlja kože i prevenciji iritacija [30].

8.1.1. Edukacija bolesnika o toaleti:

Tijekom hospitalizacije toaletu traheostome i trahealne kanile radi medicinska sestra/tehničar te objašnjava bolesniku sve postupke tako da što bolje nauči i savlada sva znanja i vještine jer će kasnije sam morati obavljati toaletu. Mijenjanje vanjske kanile obavezno obavlja ORL specijalist [1]. Prilikom edukacije potrebno je obratiti pažnju na dominantniju ruku bolesnika, jer će tom

rukom vaditi unutarnju kanilu dok će nedominantnom lagano pridržavati vanjsku kanilu prilikom samostalne toalete [31]. Koraci za toaletu trahealne kanile a ujedno i edukaciju bolesnika o istoj:

- „pripremiti pribor za toaletu trahealne kanile (rukavice, sterilna fiziološka otopina, četkica za čišćenje unutarnjeg dijela kanile, šprica od 10ml, podložak za kanilu, čistu trakicu za kanilu, antibiotsku mast za područje oko stome)
- oprati i dezinficirati ruke staviti rukavice
- navući u špricu fiziološku otopinu
- naciljati otvor kanile
- bolesniku reći da duboko udahne, izdahne te se uštrca sterilna fiziološka otopina (bolesnik tekućinu treba pokušati zadržati)
- bolesniku reći da jako iskašlje
- izvaditi unutarnji dio kanile
- oprati pod mlazom vode koristeći četkicu
- unutarnji dio kanile vratiti na mjesto
- isprati četkicu pod mlazom vode i odložiti
- kožu oko stome tretirati antibiotskom masti
- ako su se namočile gaze odnosno podložak oko kanile ili trakica koja drži kanilu potrebno je promijeniti
- oprati ruke ili dezinficirati ruke nakon postupka (ako nisu vidno kontaminirane)
- tokom dana često ukapavati 2-3 kapi u trahealnu kanilu (radi ovlaživanja udahnutog zraka)
- aspirirati bronhalni sekret aspiratorom prema potrebi“ [1].

8.2. Aspiracija sekreta:

Kod traheotomiranih bolesnika je prisutna pojačana traheobronhalna sekrecija. Ukoliko bolesnik nije u mogućnosti iskašljati sekret iz dušnih puteva isti je potrebno ukloniti aspiracijom jer se smanjuje prohodnost dišnih puteva [1, 27]. Prije samog postupka aspiracije bolesnika je potrebno umiriti te mu objasniti postupak koji ćemo izvoditi i savjetovati ga o zauzimanju pravilnog položaja [27]. Razlikujemo otvorene i zatvorene sisteme aspiracije. Kako bi se smanjila mogućnost nastanka infekcije, preporučuje se korištenje zatvorenog sistema koji omogućuje jednokratnu uporabu za jednog bolesnika [5]. Kad je bolesnik zauzeo polusjedeći položaj, počinjemo s postupkom aspiracije koji treba biti maksimalno nježan zbog moguće iritacije dušnika.

Pribor koji je potreban za aspiraciju je:

- Aspirator
- Aspiracijski kateter
- Sterilne rukavice
- Sterilna plastična šprica
- Sterilna fiziološka otopina
- Komprese

Aspiracija trahealne kanile je postupak uklanjanja sekreta iz dišnih puteva kako bi se osigurao neometan prolaz zraka i spriječile moguće komplikacije poput infekcija ili gušenja. Ovaj postupak zahtijeva strogo pridržavanje aseptičkih tehnika kako bi se izbjegla mogućnost infekcije, s obzirom na osjetljivost dišnog sustava bolesnika.

Izvođenje aspiracije po koracima:

- Priprema: Prije početka postupka, medicinska sestra/tehničar moraju temeljito oprati i dezinficirati ruke. To je prvi i ključni korak u sprječavanju prijenosa mikroorganizama na bolesnika.
- Priprema opreme: Nakon dezinfekcije ruku, uključuje se aspirator i otvara se sterilni kateter. Kateter se stavlja u fiziološku otopinu te se spaja na aspirator. Ova priprema osigurava da je sav korišteni pribor sterilan i spreman za upotrebu.
- Stavljanje rukavica: Nakon što su ruke oprane i oprema pripremljena, medicinska sestra/tehničar stavljaju sterilne rukavice, što dodatno smanjuje rizik od kontaminacije tijekom postupka.
- Aspiracija: Kateter se polako uvodi u traheju bolesnika. Prilikom uvođenja, važno je poticati bolesnika na disanje, što olakšava proces. Prije same aspiracije, u područje traheostome se ukapa 3 do 5 ml fiziološke otopine kako bi se omekšao sekret. Sekret se potom lagano aspirira blagim rotirajućim pokretima katetera, a cijeli postupak ne smije trajati duže od 10 sekundi kako bi se izbjeglo izazivanje hipoksije (manjka kisika) kod bolesnika [5, 27].

Aspiraciju može izvoditi bolesnik sam ili ukoliko nije u mogućnosti može ju izvoditi medicinska sestra/tehničar.

8.3. Prehrana traheotomiranih bolesnika

Prvih dana nakon operacije neki bolesnici ne mogu te ne smiju jesti ni gutati pa ne uzimaju hranu ni tekućinu na usta već se hrane putem nazogastrične sonde koja je postavljena već tokom operacijskog zahvata [1]. Bolesnik neće odmah shvatiti zbog čega ima NGS pa mu treba objasniti

da mu je otežano gutanje, nakon toga bolesnika je potrebno podučiti kako mora promijeniti način prehrane, te da je potrebno konzumirati kuhanu, pasiranu i kašastu hranu te usitnjenu hranu nakon što se sonda izvadi.

8.4. Oralna higijena

Kod traheotomiranih bolesnika veliki naglasak se stavlja i na oralnu higijenu, jer loše oralno stanje pridonosi većem broju komplikacija te je manja šansa za uspjeh liječenja. Ukoliko bolesnik nema potrebna znanja, zadaća medicinske sestre/tehničara je također educirati bolesnika o pravilnoj oralnoj higijeni. Oralna higijena se održava pravilnim i redovitim četkanjem zuba s četkicama koje su napravljene od mekih vlakana te ispiranjem usne šupljine antiseptičkim tekućinama, kako bi se pospješilo smanjivanje količine štetnih bakterija u usnoj šupljini, ali i na samoj trahealnoj kanili. Kod poticanja bolesnika na pravilnu i redovnu njegu te higijenu oralne šupljine, osim medicinske sestre/tehničara, važnu ulogu ima i liječnik dentalne medicine [1].

8.5. Planirana dekanilacija

Planirana dekanilacija traheotomiranih bolesnika je postupak uklanjanja trahealne kanile kada više nije potrebna potpora dišnom putu. Ovaj postupak se provodi kada je bolesnik dovoljno stabilan da samostalno diše bez potrebe za dodatnom respiratornom podrškom. Tijekom samog postupka, medicinski tim pažljivo prati bolesnika kako bi se odmah reagiralo na bilo kakve komplikacije, poput respiratorne insuficijencije ili opstrukcije dišnih putova. Nakon pažljive procjene bolesnikovog respiratornog statusa, sposobnosti kašljanja i iskašljavanja sekreta te općeg zdravstvenog stanja se planira i sama dekanilacija. Postupak dekanilacije počinje vađenjem unutarnje cijevi trahealne kanile te se vanjska začepљуje posebnim čepom kako bi se testirala sposobnost samostalnog disanja. Ukoliko bolesnik ima cuff kanilu ona se zamjenjuje plastičnom trahealnom kanilom. Kanila se drži začepljenom otprilike 7 – 10 dana. Osim toga, provode se i različiti testovi, uključujući bronhoskopiju, kako bi se osiguralo da nema opstrukcija u dišnim putovima. Kada je sigurno da bolesnik nema problema s disanjem u mirovanju ni u umjerenom naporu tada se kanila može izvaditi. Nakon što je trahealna kanila izvađena, rubovi otvora se priljubljuju te se gore stavi sterilna gaza i zalijepi kako bi se otvor spontano zarastao. Iduća predviđena kontrola je za otprilike tjedan dana. Ukoliko nakon tjedan dana ne počne postupak zaraštanja tada se otvor mora kirurški zatvoriti šivanjem. Nakon dekanilacije, važno je osigurati adekvatnu njegu i podršku, uključujući praćenje respiratorne funkcije i edukaciju bolesnika i obitelji o daljnjoj njezi. Planirana dekanilacija je važan korak u oporavku traheotomiranih bolesnika i predstavlja znak značajnog napretka u njihovom liječenju [40].

9. Plan zdravstvene njege

Zdravstvena skrb za traheotomiranog bolesnika zahtijeva visok stupanj stručnosti i precizno pridržavanje standardiziranih protokola kako bi se osigurala optimalna sigurnost i kvaliteta skrbi u svim fazama liječenja. U suvremenoj medicinskoj praksi, neophodno je da svaka zdravstvena ustanova ima jasno definirane protokole koji se odnose na njegu ovih bolesnika. Ovi protokoli obuhvaćaju sve aspekte skrbi, od ranog poslijeoperacijskog razdoblja do dugoročne njege, uključujući specifične sestrinske dijagnoze i intervencije usmjerene na individualne potrebe traheotomiranog bolesnika. HKMS propisuje standardne postupke koje medicinske sestre/tehničari trebaju slijediti prilikom zbrinjavanja ovih bolesnika. Ovi postupci definiraju pravila i smjernice prema kojima se osigurava konzistentna i sigurna njega, pružajući isti standard skrbi za svakog bolesnika. Standardizirani protokoli uključuju njegu traheostome, prevenciju infekcija, pravilno rukovanje medicinskim uređajima, kao i pružanje podrške bolesnicima u adaptaciji na nove životne okolnosti. Uz postojeće oblike kontinuirane edukacije, medicinske sestre redovito unapređuju svoja znanja i vještine, što je ključno za pružanje visokokvalitetne zdravstvene njege. Ova edukacija omogućava da svi članovi zdravstvenog tima budu kompetentni u pružanju potrebne skrbi, što je od presudne važnosti za sigurnost i dobrobit traheotomiranih bolesnika. Kroz standardizirane postupke i kontinuiranu edukaciju, osigurava se da svi bolesnici dobiju jednaku i kvalitetnu skrb, što doprinosi njihovom uspješnom oporavku i poboljšanju kvalitete života [4].

9.1. Akutna bol u/s operacijskog zahvata što se očituje bolnim izrazom lica

Definicija: neugodan nagli ili usporeni osjetilni i čuvstveni doživljaj koji proizlazi iz stvarnih ili mogućih oštećenja tkiva s predvidljivim završetkom u trajanju kraćem od 6 mjeseci.

Cilj: bolesnik će nakon primjene farmakoloških i nefarmakoloških metoda na skali boli iskazati nižu razinu boli od početne

Intervencije:

- Prepoznati znakove boli
- Izmjeriti vitalne funkcije
- Istražiti zajedno s bolesnikom različite metode kontrole boli
- Primijeniti nefarmakološke postupke ublažavanja bolova
- Podučiti bolesnika tehnikama relaksacije
- Obavijestiti liječnika o bolesnikovoj boli
- Primijeniti farmakološku terapiju prema pisanoj odredbi liječnika

- Izbjegavati pritisak i napetost bolnog područja
- Odvrćati pažnju od boli
- Ponovno procjenjivati bol
- Dokumentirati bolesnikove procjene boli na skali boli

Evaluacija: cilj je postignut, nakon primjene farmakoloških i nefarmakoloških metoda bolesnik je na skali boli iskazao nižu razinu boli od početne [34].

9.2. Visok rizik za pad u/s djelovanja anestezije

Definicija: stanje u kojem je povećan rizik za pad uslijed međudjelovanja osobitosti bolesnika i okoline.

Cilj: bolesnik tijekom hospitalizacije neće pasti

Intervencije:

- Uputiti bolesnika u postojanje rizika za pad
- Ukloniti prepreke iz bolesnikove okoline
- Staviti zvono na dohvat ruke
- Postaviti bolesniku sve potrebne stvari na dohvat ruke
- Nadzirati bolesnika pri prvom ustajanju nakon medicinsko – dijagnostičkih intervencija
- Podučiti bolesnika da prije ustajanja iz kreveta nekoliko minuta sjedi, a potom ustane pridržavajući se
- Smjestiti bolesnika u blizinu toaleta
- Pomoći bolesniku pri kretanju do toaleta
- Dokumentirati i prijaviti spriječeni incident
- Evidentirati sve postupke

Evaluacija: cilj je postignut, bolesnik tijekom boravka u bolnici nije pao [34].

9.3. Otežano gutanje u/s suženja jednjaka nakon traheotomije što se očituje verbalizacijom otežanog gutanja

Definicija: stanje smanjene mogućnosti spontanog gutanja tekućine i hrane.

Cilj: bolesnik će u roku od 4 tjedna postići poboljšanje u gutanju uz smanjenje verbalizacije poteškoća tijekom gutanja za najmanje 50%, kroz primjenu individualiziranih vježbi gutanja i prilagodbu prehrane, uz redovito praćenje i evaluaciju od strane medicinskog tima.

Intervencije:

- Nadgledati bolesnika tijekom hranjenja
- Započeti s malim količinama hrane i tekućine
- Pomoći bolesniku tijekom hranjenja
- Osigurati dovoljno vremena za hranjenje bolesnika
- Osigurati mir tijekom konzumiranja obroka
- Primijeniti analgetik prije hranjenja u slučaju boli
- Osigurati hranu kašaste konzistencije
- Poticati bolesnika da uzima ili mu davati male zalogaje
- Izbjegavati hranu koja se raspada u ustima (kolač, muffin) i hranu koja se sastoji od malih komada (riža, grašak, kukuruz)
- Poticati bolesnika da tijekom obroka koristi kratke pauze

Evaluacija: cilj je postignut bolesnik je u roku od 4 tjedna postignuo poboljšanje u gutanju uz smanjenje verbalizacije poteškoća tijekom gutanja za 50% [34].

9.4. Neupućenost u čišćenje trahealne kanile u/s nedostatka iskustva što se očituje netočnim izvodenjem čišćenja kanile

Definicija: nedostatak znanja i vještina o specifičnom problemu.

Cilj: bolesnik će nakon dodatnih edukacija demonstrirati pravilno čišćenje trahealne kanile

Intervencije:

- Poticati bolesnika na usvajanje novih znanja i vještina
- Pokazati bolesniku specifičnu vještinu
- Osigurati pomagala tijekom edukacije
- Poticati bolesnika i obitelj da postavljaju pitanja
- Poticati bolesnika da verbalizira svoje osjećaje
- Osigurati vrijeme za verbalizaciju naučenog
- Omogućiti bolesniku demonstriranje specifične vještine

Evaluacija: cilj je postignut, nakon dodatnih edukacija bolesnik zna demonstrirati pravilno čišćenje trahealne kanile [34].

9.5. Visok rizik za infekciju u/s kirurškim zahvatom

Definicija: stanje u kojem je bolesnik izložen riziku nastanka infekcije uzrokovane patogenim mikroorganizmima koji potječu iz endogenog i/ili egzogenog izvora.

Cilj: tijekom hospitalizacije neće biti simptoma niti znakova infekcije.

Intervencije:

- Mjeriti vitalne znakove
- Bronhalni sekret poslati na bakteriološku analizu
- Održavati higijenu ruku prema standardu
- Provoditi higijenu usne šupljine prema standardu
- Aspiracija dišnoga puta prema standardu
- Aseptično previjanje rana
- Održavati optimalne mikroklimatske uvjete
- Primijeniti antibiotsku profilaksu prema pisanoj odredbi liječnika
- Educirati bolesnika i obitelj o čimbenicima rizika za nastanak infekcije
- Pratiti pojavu simptoma i znakova infekcije

Evaluacija: cilj je postignut, bolesnik tijekom hospitalizacije nije imao simptome ni znakove infekcije [34].

9.6. Visok rizik za samoozljeđivanje u/s novonastalom situacijom

Definicija: Stanje u kojem pojedinac pokazuje naznake da će sam sebe namjerno ozlijediti ili nagrđiti

Cilj: bolesnik se neće ozlijediti.

Intervencije:

- Osigurati odnos povjerenja
- Pokazati bolesniku razumijevanje i prihvaćanje bez osuđivanja
- Potaknuti bolesnika da izrazi svoje osjećaje
- Osvijestiti bolesnikovu pojačanu osjetljivost
- Bolesniku obrazložiti svaku intervenciju i postupak
- Omogućiti bolesniku doživljaj sigurnosti
- Reagirati pri najmanjim znakovima uzbuđenosti
- Ukloniti čimbenike koji utječu na pojavu straha
- Podučiti obitelj znakovima pokušaja samoozljeđivanja
- Podučiti obitelj intervencijama u slučajevima pokušaja samoozljeđivanja

Evaluacija: cilj je postignut, bolesnik se nije ozlijedio [34].

10. Zaključak

Traheotomija predstavlja ključnu kiruršku intervenciju koja se izvodi u slučaju opstrukcije dišnog puta kako bi se osigurao nesmetan protok zraka do pluća i omogućilo adekvatno disanje bolesnika. Ova procedura se pokazuje kao životno važna u različitim kliničkim scenarijima, uključujući teške opstrukcije dišnih puteva, potrebe za dugotrajnom mehaničkom ventilacijom i ozbiljne traume koje ugrožavaju respiratorni sustav. Razumijevanje indikacija, tehnike izvođenja, te mogućih komplikacija i dugoročnih posljedica traheotomije ključni su za uspješno upravljanje ovim postupkom i postizanje najboljih mogućih rezultata za bolesnike. Indikacije za ovu proceduru uključuju teške opstrukcije dišnih puteva uzrokovane tumorima, traume, ili teškim alergijskim reakcijama. Također, bolesnici koji zahtijevaju dugotrajnu ventilaciju, kao što je slučaj s teškim respiratornim bolestima ili neurološkim stanjima koja utječu na disanje, često su kandidati za ovu proceduru. Postupak se može izvesti kao planirana operacija ili u hitnim okolnostima. Planirana traheotomija omogućuje kirurgu da pažljivo pripremi bolesnika i osigura da su svi potrebni resursi dostupni za sigurnu provedbu zahvata. U hitnim situacijama, kao što su teške traume ili akutna opstrukcija, krikotiroidotomija pruža brzi pristup dušniku, čime se omogućuje hitno disanje i stabilizacija bolesnika. Poslijeoperacijska njega je ključna za uspješan oporavak nakon traheotomije. Redovito praćenje bolesnikovog stanja, održavanje čistoće traheostomijskog otvora i pravilan rad traheostomijske cijevi smanjuju rizik od komplikacija poput infekcija, krvarenja i mehaničkih problema. Edukacija bolesnika i njihovih obitelji o pravilnom održavanju traheostomije, prepoznavanju znakova infekcije i reagiranju na hitne situacije značajna je za osiguranje dugoročnog uspjeha i kvalitetu života nakon zahvata. Kao i kod svake kirurške intervencije, traheotomija nosi rizik od komplikacija. Infekcije i mehaničke komplikacije, uključujući pomak ili začepljenje traheostomalne kanile, mogu se javiti i zahtijevaju pravovremeno liječenje. Dugoročne posljedice, poput promjena u glasu i otežanog gutanja, mogu značajno utjecati na bolesnikovu kvalitetu života i zahtijevaju kontinuiranu medicinsku procjenu i prilagodbu tretmana. Traheotomija je neprocjenjiva u upravljanju teškim respiratornim stanjima i predstavlja vitalan alat za spašavanje života i poboljšanje životne kvalitete. Kroz pravilno razumijevanje indikacija, tehniku izvođenja i poslijeoperacijske skrbi, medicinski stručnjaci mogu optimizirati rezultate i smanjiti rizike povezane s ovim zahvatom. Edukacija bolesnika i njihovih obitelji dodatno pomaže u prilagodbi i smanjenju stresa povezanog s promjenama u disanju, omogućujući bolesnicima da se uspješno nose s posljedicama traheotomije. Stoga, traheotomija, iako zahtjevna procedura, ostaje ključna komponenta u liječenju ozbiljnih respiratornih problema.

11. Literatura

- [1] V. Bajtl i suradnici: Vodič kroz karcinom, 2020.
- [2] R. Mladina: Otorinolaringologija, 2008.
- [3] H. Zdolec, "Zdravstvena njega traheotomiranog pacijenta", Završni rad, Sveučilište Sjever, Koprivnica, 2020. Dostupno na: <https://urn.nsk.hr/urn:nbn:hr:122:439351>
- [4] B. Laurović: Proces zdravstvene njege bolesnika s traheostomom. Sestrinski glasnik, 18, 2013, str. 208-214
- [5] B. Hmelik, M. Cepanec: Intenzivna zdravstvena njega, 2017.
- [6] P. Keros, M. Pećina, M. Ivančić-Košuta: Temelji anatomije čovjeka, 1999.
- [7] D. Borovčak, "Zdravstvena njega bolesnika sa perkutanom dilatacijskom traheotomijom", Završni rad, Sveučilište Sjever, Koprivnica, 2016.
- [8] V. Mati, "Kvaliteta života, obitelji i bolesnika s traheostomom", Završni rad, Sveučilište Sjever, Koprivnica, 2016.
- [9] T. Magdić Turković: Povezanost perkutane traheotomije i ventilacijske pneumonije. Doktorska disertacija. Medicinski fakultet Sveučilišta u Zagrebu. Zagreb, 2016.
- [10] M. Jukić, V. Gašparović, I. Husedžinović: Intenzivna medicina, 2008.
- [11] N. Skitarelić, T. Šimurina, N. Skitarelić, M. Knez: Invazivne i neinvazivne tehnike uspostavljanja dišnog puta. Medica Jadertina, 39, 3-4, 2009, str. 61-67.
- [12] A. Rastija, "Traheotomija", Završni rad, Sveučilište Jurja Dobrile u Puli, Pula, 2021.
- [13] M. Neuberg, I. Herak, V. Vincek: Zdravstvena njega odraslih II
- [14] I. Habek Brezovec, "Kvaliteta života bolesnika nakon operacije larinksa", Diplomski rad, Sveučilište Sjever, Koprivnica, 2022.
- [15] E. Miščević, "TRAHEOTOMIJA - ZNANJE I VJEŠTINE STUDENATA SESTRINSTVA", Završni rad, Sveučilište u Rijeci, Fakultet zdravstvenih studija, Rijeka, 2022.
- [16] M. Franjić, "Aktivnosti medicinske sestre kod laringektomiranih bolesnika", Završni rad, Sveučilište u Splitu, 2022.
- [17] JS. Greenberg, M. Sulek, A. de Jong, EM. Friedman: The role of postoperative chest radiography in pediatric tracheotomy, 2001;60:41-7
- [18] WD. Tobler, JR. Mella, A. Selvam, PA. Burke, S. Agarwal: Chest X-ray after tracheostomy is not necessary unless clinically indicated, 2012;36:266-9
- [19] R. Karmy-Jones, AB. Nathens, E. Stern: Springer Science and Business Media. 1st ed 2012. Thoracic trauma and critical care

- [20] TJ. Dexter, A cadaver study appraising accuracy of blind placement of percutaneous tracheostomy. *Anaesthesia*. 1995;50:863-4
- [21] P. Dulguerov, C. Gysin, TV. Perneger, JC. Chevrolet: Percutaneous or surgical tracheostomy: A metaanalysis. *Crit Care Med*. 1999;27:1617-25
- [22] DD. Massick, DM. Powell, PD. Price, SL. Chang, G. Squires, LA. Forrest, et al. Quantification of the learning curve for percutaneous dilatational tracheotomy. *Laryngoscope*. 2000;110:222-8
- [23] HH. O'Connor, AC. White: Tracheostomy decannulation. *Respir Care*. 2010;55:1076-81
- [24] A. Hashmi, D. Zerfas, FA. Baciewicz, Jr Sternoclavicular osteomyelitis: A new complication of misplaced tracheostomy tube. *Ann Thorac Surg*. 2011;92:2240-1
- [25] RC. Wang, PW. Perlman, SM. Parnes: Near-fatal complications of tracheotomy infections and their prevention. *Head Neck*. 1989;11:528-33
- [26] E. Everitt Tracheostomy 1: caring for patients with a tracheostomy. *Nursing Times*; 112: 19, 16-20. (2016)
- [27] B. Laurović: Proces zdravstvene njege bolesnika s traheostomom. *Sestrinski glasnik*, 19, 2014, str. 42-47.
- [28] G. Björling: Long-term tracheostomy care: How to do it, *Breathe* Mar 2009, 5 (3) 204-213
- [29] L. M. Tamburri, "Care of the patient with a tracheostomy." *Orthopedic nursing* vol. 19,2 (2000): 49-58
- [30] J. Ng: "Tracheostomy Tube Change." *StatPearls*, StatPearls Publishing, 14 February 2024.
- [31] T. Kimura , S. Yoshie, R.Tsuchiya: Cooperation between Single-Handed and Group Practices Ensures the Replacement of Gastrostomy Tubes and Tracheal Cannulas in Home Medical Care Settings. *Tohoku J Exp Med*. 2017;241(3):189-199.
- [32] L. Dixon: Tracheostomy: Postoperative Recovery
- [33] M. Sinai: Tracheostomy Education for patients and caregivers
- [34] Hrvatska komora medicinskih sestara: *Sestrinske dijagnoze*, Zagreb, 2013.
- [35] J. Rodney, CP. Ojano-Dirain, PJ. Antonelli, RC. Silva: Effect of repeated tracheostomy tube reprocessing on biofilm formation. *Laryngoscope*. 2016 Apr;126(4):996-9. doi: 10.1002/lary.25473
- [36] C. Nickson: Tracheostomy, advantages and disadvantages Jul 2, 2024
- [37] H. Prigent, M. Lejaille, N. Terzi: Effect of a tracheostomy speaking valve on breathing–swallowing interaction. *Intensive Care Med* 38, 85–90 (2012). <https://doi.org/10.1007/s00134-011-2417-8>

- [38] P. De Leyn, L. Bedert, M. Delcroix, P. Depuydt, G. Lauwers, Y. Sokolov, A. Van Meerhaeghe, P. Van Schil: Tracheotomy: clinical review and guidelines, *European Journal of Cardio-Thoracic Surgery*, Volume 32, Issue 3, September 2007, Pages 412–421, <https://doi.org/10.1016/j.ejcts.2007.05.018>
- [39] T. Magdić Turković: Povezanost perkutane traheotomije i ventilacijske pneumonije. Doktorska disertacija. Medicinski fakultet Sveučilišta u Zagrebu. Zagreb, 2016.
- [40] RK. Singh, S. Saran, & A.K. Baronia: The practice of tracheostomy decannulation—a systematic review. *J Intensive Care* 5, 38 (2017). <https://doi.org/10.1186/s40560-017-0234-z>

Popis slika

Slika 1.1. Traheostoma i prikaz disanja s traheostomom	2
Slika 2.1. Dišni organi	3
Slika 2.2. Građa grkljana	4
Slika 3.1.1.1. Umetanje traheostomalne kanile	7
Slika 3.2.1. Izvođenje krikotiroidotomije	9
Slika 7.1. Duratwix trahealna kanila	18
Slika 7.2.1. Spiraflex kanila s cuffom	19
Slika 7.4.1. Govorna kanila	21
Slika 7.4.2. Govorna cuff kanila	21
Slika 8.1.1. Pribor za toaletu trahealne kanile	23

MARK
ALISEBAINO

Sveučilište
Sjever



SVEUČILIŠTE
SJEVER

IZJAVA O AUTORSTVU

Završni/diplomski rad isključivo je autorsko djelo studenta koji je isti izradio te student odgovara za istinitost, izvornost i ispravnost teksta rada. U radu se ne smiju koristiti dijelovi tuđih radova (knjiga, članaka, doktorskih disertacija, magistarskih radova, izvora s interneta, i drugih izvora) bez navođenja izvora i autora navedenih radova. Svi dijelovi tuđih radova moraju biti pravilno navedeni i citirani. Dijelovi tuđih radova koji nisu pravilno citirani, smatraju se plagijatom, odnosno nezakonitim prisvajanjem tuđeg znanstvenog ili stručnoga rada. Sukladno navedenom studenti su dužni potpisati izjavu o autorstvu rada.

Ja, KLARA SMOLEK (ime i prezime) pod punom moralnom, materijalnom i kaznenom odgovornošću, izjavljujem da sam isključivi autor/ica završnog ~~diplomske~~ (obrisati nepotrebno) rada pod naslovom ZDRAVSTVENA SKRB TRANSCORHIRANOG BOLESNIKA (upisati naslov) te da u navedenom radu nisu na nedozvoljeni način (bez pravilnog citiranja) korišteni dijelovi tuđih radova.

Student/ica:
(upisati ime i prezime)

KLARA SMOLEK
(vlastoručni potpis)

Sukladno čl. 83. Zakonu o znanstvenoj djelatnosti i visokom obrazovanju završne/diplomske radove sveučilišta su dužna trajno objaviti na javnoj internetskoj bazi sveučilišne knjižnice u sastavu sveučilišta te kopirati u javnu internetsku bazu završnih/diplomskih radova Nacionalne i sveučilišne knjižnice. Završni radovi istovrsnih umjetničkih studija koji se realiziraju kroz umjetnička ostvarenja objavljuju se na odgovarajući način.

Sukladno čl. 111. Zakona o autorskom pravu i srodnim pravima student se ne može protiviti da se njegov završni rad stvoren na bilo kojem studiju na visokom učilištu učini dostupnim javnosti na odgovarajućoj javnoj mrežnoj bazi sveučilišne knjižnice, knjižnice sastavnice sveučilišta, knjižnice veleučilišta ili visoke škole i/ili na javnoj mrežnoj bazi završnih radova Nacionalne i sveučilišne knjižnice, sukladno zakonu kojim se uređuje znanstvena i umjetnička djelatnost i visoko obrazovanje.