

Specifičnosti sestrinske skrbi kod bolesnika s perkutanom endoskopskom gastrostomom

Horvat, Valentina

Undergraduate thesis / Završni rad

2024

Degree Grantor / Ustanova koja je dodijelila akademski / stručni stupanj: **University North / Sveučilište Sjever**

Permanent link / Trajna poveznica: <https://um.nsk.hr/um:nbn:hr:122:700058>

Rights / Prava: [In copyright](#)/[Zaštićeno autorskim pravom.](#)

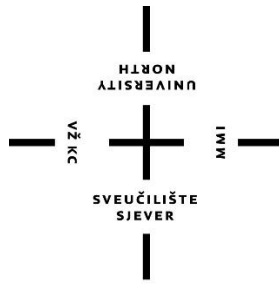
Download date / Datum preuzimanja: **2024-11-22**



Repository / Repozitorij:

[University North Digital Repository](#)





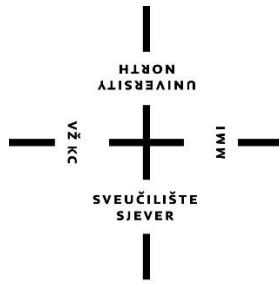
**Sveučilište
Sjever**

Završni rad br. 1845/SS/2024

**Specifičnosti sestrinske skrbi kod bolesnika sa perkutanom
endoskopskom gastrostomom**

Valentina Horvat, 0336058893

Varaždin, listopad 2024. godine



Sveučilište Sjever

Odjel za Sestrinstvo

Završni rad br. 1845/SS/2024

Specifičnosti sestrinske skrbi kod bolesnika sa perkutanom endoskopskom gastrostomom

Student

Valentina Horvat, 0336058893

Mentor

Ivana Herak, mag.med.techn.

Varaždin, listopad 2024. godine

Prijava završnog rada

Definiranje teme završnog rada i povjerenstva

ODJEL Odjel za sestrinstvo

STUDIJ Prijediplomski studij sestrinstva

PRISTUPNIK Valentina Horvat

MATIČNI BROJ 0336058893

DATUM 25.07.2024.

KOLEGIJ Zdravstvena njega odraslih II

NASLOV RADA Specifičnosti sestrinske skrbi kod bolesnika s perkutanom endoskopskom gastrostomom

NASLOV RADA NA ENGL. JEZIKU Specifics of nursing care in patients with percutaneous endoscopic gastrostomy

MENTOR Ivana Herak, mag. med. techn

ZVANJE Predavač

ČLANOVI POVJERENSTVA

1. dr.sc. Melita Sajko, predsjednica
2. Ivana Herak, mag.med.techn., mentorica
3. Valentina Novak, mag.med.techn., članica
4. Zoran Žeželj, mag.med.techn., zamjenski član
5. _____

Zadatak završnog rada

BROJ 1845/SS/2024

OPIS

Perkutana endoskopska gastrostoma (PEG) je metoda postavljanja sonde kroz trbušnu stijenku u lumen želuca pod kontrolom gastroskopa u svrhu direktnog plasiranja hrane u želudac. Ova tehnika omogućuje bolesnicima, koji zbog nemogućnosti gutanja ne mogu unositi potrebne dnevne količine nutrijenata, osiguranje adekvatne prehrane. PEG se najčešće primjenjuje kod bolesnika s neurološkim bolestima, onkološkim bolestima glave i vrata, te kod onih s kroničnim bolestima koje uzrokuju disfagiju. Pruža privremeno ili trajno rješenje za prehranu, čime se značajno poboljšava kvaliteta života bolesnika. Medicinska sestra/tehničar, kao član multidisciplinarnog tima, igra ključnu ulogu u procesu skrbi za bolesnike s PEG-om. Njihova odgovornost obuhvaća niz aktivnosti, uključujući postavljanje, održavanje i nadzor sonde, prevenciju komplikacija te pružanje edukacije bolesnika i njihovim obiteljima. Edukacija je također ključni aspekt sestrinske skrbi, gdje medicinska sestra/tehničar pruža detaljne upute bolesnicima i njihovim obiteljima o pravilnoj njezi sonde, prepoznavanju znakova upozorenja komplikacija, te o tehnici hranjenja putem PEG-a. Uloga medicinske sestre/tehničara nije samo tehnička, već i podržavajuća i edukativna, čime se osigurava holistički pristup zdravstvenoj skrbi bolesnika s PEG-om. Kontinuirana edukacija i usavršavanje vještina medicinskih sestara/tehničara su neophodni kako bi se održala visoka kvaliteta skrbi i unaprijedila zdravstvena skrb za ovu specifičnu skupinu pacijenata.

ZADATAK URUČEN

23.8.24.



PREDGOVOR

Ovim putem želim zahvaliti svojoj mentorici, Ivani Herak, mag. med. techn. koja me je vodila prilikom pisanja završnog rada te strpljivo odgovarala na moja pitanja.

Hvala obitelji i prijateljima koji su mi bili potpora tokom mojih studentskih dana.

Sažetak

Perkutana endoskopska gastrostoma (PEG) definirana je kao medicinski postupak tj. metoda koji se koristi za umetanje cijevi za hranjenje direktno u želudac kroz abdominalni zid. PEG metoda se koristi kod bolesnika koji ne mogu pravilno gutati zbog različitih medicinskih stanja (nakon pretrpljenih ozljeda mozga, neuroloških bolesti, kod kroničnih gubitaka apetita kao kod bolesti poput tumora).

Sestrinska njega bolesnika s PEG cijevi, koja je postavljena kroz trbušnu stijenk u želudac, zahtijeva pažljivu i redovitu procjenu kako bi se spriječile komplikacije i održala cijev u ispravnom stanju. Ključne odgovornosti uključuju svakodnevnu inspekciju mjesta umetanja PEG cijevi zbog znakova iritacije, infekcije ili curenja, te čišćenje područja oko cijevi koristeći sterilnu vodu ili fiziološku otopinu kako bi se spriječilo nakupljanje tekućine i oštećenje kože. Također, medicinska sestra/tehničar mora provoditi redovitu provjeru položaja cijevi kako bi se osigurala ispravna funkcionalnost i spriječila migracija cijevi izvan željenog položaja. Uz to, treba osigurati pravilno hranjenje i davanje lijekova putem PEG cijevi, što uključuje provjeru recepta za enteralnu prehranu, ispiranje cijevi prije i nakon uporabe kako bi se spriječilo začepljenje, te kontinuirano praćenje bolesnikovih reakcija i simptoma kao što su nadutost ili nelagoda.

U slučaju komplikacija, medicinska sestra/tehničar treba odmah obavijestiti liječnika kako bi se pravovremeno reagiralo i prilagodio plan njege. Osim navedenog, uloga medicinskih sestara/tehničara je ključna u pružanju potpore bolesniku s PEG cijevi te njegovoj obitelji. Ona je glavni izvor informacija te pružatelj emocionalne podrške pacijentu.

Cilj rada je identificirati i detaljno opisati specifične izazove i protokole njege vezane za upravljanje PEG cijevi, kao i razviti smjernice za poboljšanje kvalitete skrbi i rezultata liječenja kod ovih bolesnika, s naglaskom na održavanje funkcionalnosti cijevi, prevenciju infekcija i osiguranje odgovarajuće nutritivne te emocionalne potpore.

Ključne riječi: medicinska sestra/tehničar, skrb, PEG, bolesnici, liječenje.

Summary

Percutaneous endoscopic gastrostomy (PEG) is defined as a medical procedure, i.e. a method used to insert a feeding tube directly into the stomach through the abdominal wall. Percutaneous endoscopic gastrostomy is used in patients who cannot swallow properly due to various medical conditions (after suffering brain injuries, neurological diseases, in case of chronic loss of appetite as in diseases such as tumors). Nursing care for patients with a PEG tube, which is placed through the abdominal wall into the stomach, requires careful and regular assessment to prevent complications and keep the tube in proper condition. The key responsibilities include daily inspection of the PEG tube insertion site for signs of irritation, infection or leakage, as well as cleaning the area around the tube using sterile water or saline solution to prevent fluid buildup and skin damage. Additionally, the nurse must regularly check the position of the tube to ensure it is functioning properly and to prevent the tube from moving out of the desired position. Furthermore, proper feeding and medication administration via the PEG tube must be ensured, which includes checking the prescription for enteral nutrition, flushing the tube before and after use to prevent blockages, and continuously monitoring the patients reactions and symptoms such as bloating or discomfort. In case of complications, the nurse should immediately inform the doctor so that a timely response and adjustment of the care plan can be made. In addition to the above, the role of the nurse is crucial in providing support to the patient with a PEG tube and his family. She is the main source of information and provider of emotional support to the patient.

The aim of the paper is to identify and describe in detail the specific challenges and care protocols related to PEG tube management, as well as to develop guidelines for improving the quality of care and treatment results in these patients, with an emphasis on maintaining the functionality of the tube, preventing infections and ensuring adequate nutritional and emotional support.

Keywords: nurse, care, PEG, patients, treatment.

Popis korištenih kratica

PEG	Perkutana endoskopska gastrostoma
GIS	Gastrointestinalni sustav
GI	Gastrointestinalni
PEG-J	Perkutana endoskopska gastrojejunostoma
PEJ	Perkutana endoskopska jejunostoma
EGD	Ezofagogastroduodenoskopija
PUMA-G	Perkutana ultrazvučna magnetno-poravnata gastrostoma
ALS	Amiotrofična lateralna skleroza
MS	Multipla skleroza
SUB	Sindrom ukopanog branika

Sadržaj

1. Uvod.....	1
2. Anatomija probavnog sustava.....	3
2.1. Gastrointestinalni sustav.....	3
2.2. Gastrointestinalni trakt.....	4
2.2.1. Struktura i funkcije usne šupljine.....	4
2.2.2. Ždrijelo i jednjak.....	5
2.2.3. Želudac.....	5
2.2.4. Tanko i debelo crijevo.....	6
2.2.5. Analni kanal.....	7
2.1.6. Histološki slojevi gastrointestinalnog trakta.....	8
2.1.7. Klinički značaj gastrointestinalnog trakta.....	9
2.3. Pomoćni organi probavnog sustava.....	11
3. Indikacije, kontraindikacije i komplikacije PEG-a.....	12
3.1. Indikacije za postavljanje PEG-a.....	12
3.1.1. Neurološka disfagija.....	12
3.1.2. Demencija.....	12
3.1.3. Maligni tumor glave i vrata.....	13
3.1.4. Dekompresija želuca.....	13
3.2. Kontraindikacije za postavljanje PEG-a.....	13
3.2.1. Pretilost.....	14
3.2.2. Trudnoća.....	14
3.2.3. Ascites.....	14
3.3. Komplikacije PEG-a.....	14
4. Varijante PEG sonde i metode postavljanja.....	16
4.1. PEG sonda.....	16
4.2. Varijante PEG sonde.....	17
4.2.1. Procjena alternativnih metoda hranjenja.....	17
4.2.2. Privremeno i trajno enteralno hranjenje.....	18
4.2.2. Hranjenje nakon pilorusa.....	18
4.3. Metode postavljanja PEG-a.....	19
4.3.1. Tehnika peroralnog povlačenja.....	19
4.3.2. Tehnika peroralnog guranja.....	23

4.3.3. Introducer PEG tehnika	24
4.3.2. Tehnika perkutane ultrazvučne gastrostome (PUG)	24
5. Specifičnosti sestrinske skrbi kod bolesnika sa PEG-om	26
5.1. Praćenje i upravljanje mjesto umetanja PEG cijevi	26
5.2. Upravljanje hranjenjem i održavanjem prohodnosti cijevi	26
5.3. Edukacija bolesnika i obitelji	27
5.3. Psihološka podrška bolesniku i obitelji	28
6. Zaključak	29
7. Literatura	30
8. Popis slika	33

1. Uvod

Perkutana endoskopska gastrostoma (*Percutaneous endoscopic gastrostomy*-PEG) je medicinski postupak koji se koristi za umetanje cijevi za hranjenje direktno u želudac kroz abdominalni zid. Perkutana endoskopska gastrostoma (PEG) se koristi kod bolesnika koji ne mogu pravilno gutati zbog različitih medicinskih stanja [1].

PEG metoda omogućava dugotrajnu i sigurnu prehranu bolesnicima koji ne mogu normalno gutati zbog raznih zdravstvenih stanja, uključujući neurološke poremećaje, teže oblike demencije ili posttraumatska stanja. Postupak se obično izvodi pod lokalnom anestezijom. Bolesnik je smješten u ležeći položaj, a endoskop (dugačka, fleksibilna cijev sa kamerom) se umetne kroz usta i dalje prema želucu kako bi se prikazala unutrašnjost želuca i abdominalne šupljine. Pomoću ultrazvuka ili fluoroskopije, liječnik određuje točnu lokaciju za umetanje gastrostomske cijevi. Zatim, na koži trbuha se pravi mali rez kroz koji se umetne gastrostomska cijev. Nakon umetanja cijevi, bolesnik može osjećati blagu nelagodu ili bol na području uboda. Većina bolesnika može se vratiti svojim uobičajenim aktivnostima unutar nekoliko dana. Cijev se koristi za unos tekuće hrane i lijekova izravno u želudac, a bolesnik može nastaviti jesti i piti normalno ako to stanje dopušta [2].

Kod postavljanja PEG sonde postoji rizik od razvoja komplikacija. Moguće komplikacije uključujući infekciju, krvarenje, pogrešno postavljanje cijevi i sl. Zbog mogućeg razvoja komplikacija ključno je pažljivo pratiti stanje bolesnika i održavati higijenu mjesta umetanja. Redovite kontrole i održavanje cijevi su ključni za sprječavanje komplikacija i osiguranje dugotrajne učinkovitosti postupka. Sestrinska skrb kod bolesnika sa perkutanom endoskopskom gastrostomom (PEG) uključuje specifične postupke i mjere opreza kako bi se osigurala pravilna funkcija cijevi, prevencija komplikacija i očuvanje općeg zdravlja bolesnika.

Značajna odgovornost medicinskih sestara/tehničara kod postavljanja PEG sonde jest osigurati pravilno održavanje gastrostomske cijevi i područja oko nje. To uključuje redovito čišćenje mjesta umetanja kako bi se spriječile infekcije. Mjesto oko cijevi treba biti suho i čisto, a cijev se treba povremeno čistiti prema uputama kako bi se spriječilo začepljenje i ostali problemi.

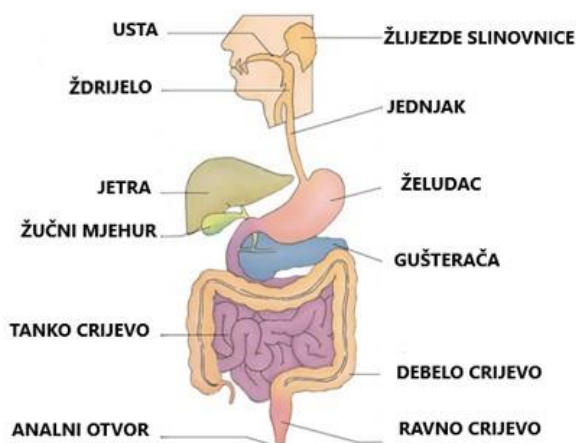
Medicinske sestre/tehničari moraju biti pažljive u praćenju bilo kakvih znakova infekcije, crvenila, oteklina ili iscjetka oko mjesta umetanja, te odmah obavijestiti liječnika ako se pojave bilo kakvi simptomi [1]. Također, važno je pravilno upravljati prehranbenim unosima putem PEG-a, održavati nutritivni status pacijenta, osigurati sigurnu tehniku primjene hrane i tekućine, edukacija bolesnika (ukoliko je moguće) te edukacija obitelji [2].

Navedeni rad fokusiran je na analizu i razumijevanje ključnih aspekata sestrinske skrbi za bolesnike s PEG cijevi, uključujući tehnike njege, prevenciju komplikacija i optimizaciju prehrambene potpore. Cilj rada je identificirati i detaljno opisati specifične izazove i protokole njege vezane za upravljanje PEG cijevi, kao i razviti smjernice za poboljšanje kvalitete skrbi i rezultata liječenja kod bolesnika sa PEG-om, s naglaskom na održavanje funkcionalnosti cijevi, prevenciju infekcija i osiguranje odgovarajuće nutritivne i psihološke potpore.

2. Anatomija probavnog sustava

2.1. Gastrointestinalni sustav

Gastrointestinalni sustav (*Gastrointestinal system - GIS*) je složen sustav organa koji je ključan za probavu i apsorpciju hranjivih tvari, kao i za eliminaciju otpadnih tvari iz tijela. Sastoji se od dviju glavnih komponenti: GI trakta i pomoćnih organa. GI trakt je dugačak cjevasti sustav koji započinje u usnoj šupljini, gdje hrana ulazi u tijelo, i proteže se kroz nekoliko ključnih anatomskih struktura. Nakon usne šupljine, hrana prolazi kroz ždrijelo i jednjak, cijev koja povezuje usta sa želucem. U želucu se hrana miješa s želučanom kiselinom i enzimima, što omogućuje daljnju razgradnju hrane. Nakon želuca, poluprobavljena hrana prelazi u tanko crijevo, gdje se događa većina probave i apsorpcije hranjivih tvari. Tanko crijevo se sastoji od tri dijela: dvanaesnika, jejunuma i ileuma, a svaki od njih ima specifične funkcije u procesu probave. Nakon prolaska kroz tanko crijevo, preostali materijal ulazi u debelo crijevo, gdje se voda i elektroliti apsorbiraju, dok se otpadne tvari oblikuju u stolicu koja se zatim eliminira kroz analni kanal [1].



Slika 2.1.1. Probavni sustav čovjeka

Izvor: <https://edu.cooking-tour.eu/fiziologija-prehrane/>

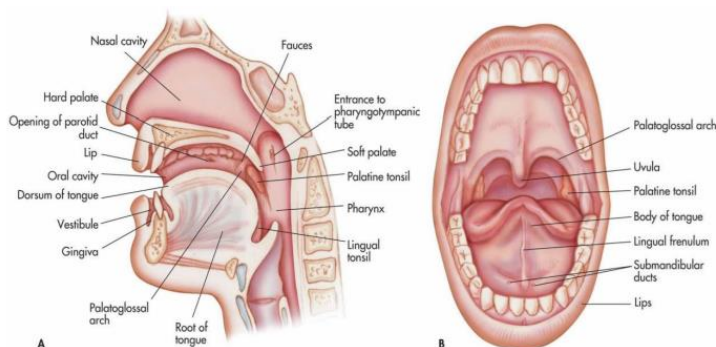
Pomoćni organi gastrointestinalnog sustava također igraju ključnu ulogu u probavnom procesu. Zubi i jezik pomažu u mehaničkoj obradi hrane u usnoj šupljini, dok žlijezde slinovnice proizvode slinu koja započinje kemijsku razgradnju ugljikohidrata.

Jetra je najveći pomoćni organ i ima mnoge važne funkcije, uključujući proizvodnju žuči koja pomaže u razgradnji masti. Žučni mjehur skladišti i koncentrira žuč dok nije potrebna za probavu. Gušterača izlučuje probavne enzime i hormone poput inzulina koji reguliraju razinu šećera u krvi [2].

2.2. Gastrointestinalni trakt

2.2.1. Struktura i funkcije usne šupljine

Usna šupljina predstavlja početni dio probavnog sustava, gdje započinje proces probave. Ova šupljina je anatomski složena i obuhvaća različite strukture koje imaju ključnu ulogu u pripremi hrane za daljnju obradu u probavnom traktu. Unutar usne šupljine nalaze se zubi, jezik, nepce, obrazi i usne, svi zajedno doprinose mehaničkoj i kemijskoj obradi hrane. Zubi su odgovorni za žvakanje hrane, što omogućava njezino usitnjavanje i miješanje sa slinom. Jezik, s brojnim mišićnim vlaknima, pomaže u manipulaciji hranom unutar usne šupljine, olakšavajući formiranje zalogaja i njegovo guranje prema ždrijelu. Slina, koju izlučuju žlijezde slinovnice, ima ključnu ulogu u kemijskoj probavi već u usnoj šupljini. Ona sadrži enzime, poput amilaze, koji počinju razgradnju ugljikohidrata, kao i mucin, koji vlaži hranu i olakšava njezino gutanje. Osim toga, slina pomaže u održavanju ravnoteže pH vrijednosti u usnoj šupljini, čime se štiti zubna caklina i sprječava razvoj infekcija. Jezik, koji je prekriven papilama s okusnim pupoljcima, također igra ključnu ulogu u senzorskoj percepciji okusa, čime pridonosi užitku u hrani i refleksima koji kontroliraju gutanje [1].



Slika 2.2.1.1 Struktura i funkcija usne šupljine

Izvor: <http://inaa.dvrlists.com/oral-cavityanatomy-pictures>

Nepce, koje čini gornji dio usne šupljine, podijeljeno je na tvrdo i meko nepce. Tvrdo nepce pruža čvrstu površinu za žvakanje, dok meko nepce sudjeluje u zatvaranju prolaza prema nosnoj šupljini tijekom gutanja, sprječavajući da hrana uđe u nosne prolaze. Usne i obrazi pomažu u održavanju hrane unutar usne šupljine, usmjeravajući je prema zubima i jeziku. Cijeli ovaj kompleks struktura surađuje kako bi osigurao učinkovitu pripremu hrane za daljnju probavu u ždrijelu, jednjaku i želucu, dok istovremeno omogućuje osjetilno iskustvo koje potiče apetit i sudjeluje u govoru [1].

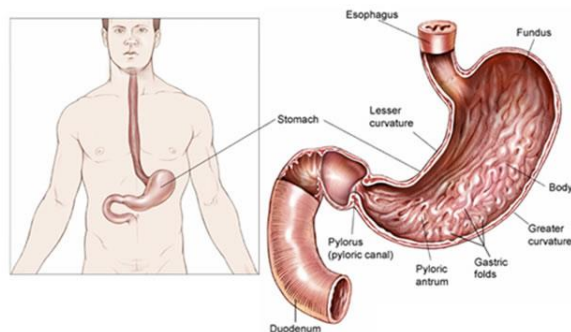
2.2.2. Ždrijelo i jednjak

Ždrijelo i jednjak igraju ključne uloge u transportu hrane iz usne šupljine prema želucu, čineći važan dio probavnog sustava. Ždrijelo je mišićna cijev koja se proteže od stražnjeg dijela usne šupljine i nosa do početka jednjaka i dušnika. Iako je ždrijelo dio probavnog sustava, ono također ima funkciju u dišnom sustavu, jer kroz njega prolazi zrak na putu do pluća. Pri gutanju, ždrijelo koordinira mišićne kontrakcije koje omogućuju prolaz hrane prema jednjaku, dok istovremeno epiglotis, mali poklopac hrskavice, zatvara ulaz u dušnik kako bi se spriječilo da hrana uđe u dišne puteve. Ovaj refleksni mehanizam osigurava sigurnost tijekom gutanja i omogućava da hrana nesmetano nastavi svoj put prema probavnom sustavu [1].

Jednjak je dugačka, mišićna cijev koja povezuje ždrijelo s želucem. Njegova glavna funkcija je transport hrane iz ždrijela u želudac, što se postiže kroz proces zvan peristaltika. Peristaltika je serija ritmičkih kontrakcija mišića stijenke jednjaka koje potiskuju zalogaj hrane prema dolje, bez obzira na položaj tijela. Ova automatska kontrakcija osigurava da hrana putuje prema želucu, čak i ako osoba leži ili se kreće. Na donjem kraju jednjaka nalazi se donji ezofagealni sfinkter, kružni mišić koji se opušta kako bi omogućio prolaz hrane u želudac, a zatim se zatvara kako bi spriječio povratak želučane kiseline i sadržaja natrag u jednjak. Tako ždrijelo i jednjak, kroz koordinirani rad svojih struktura i mišića, osiguravaju siguran i učinkovit prijenos hrane prema želucu, omogućujući nastavak probave [1].

2.2.3. Želudac

Želudac je ključni organ probavnog sustava koji služi kao glavni rezervoar hrane nakon što ona prođe kroz jednjak. Smješten u gornjem dijelu abdomena, između jednjaka i tankog crijeva, želudac ima oblik proširene vrećice i može se prilagoditi različitim količinama unesene hrane zahvaljujući svojim elastičnim zidovima. Njegova osnovna funkcija je mehanička i kemijska obrada hrane prije nego što ona pređe u tanko crijevo. Mehanički, želudac miješa hranu pomoću svojih mišićnih slojeva, stvarajući mješavinu hrane i želučanih sokova koja se naziva himus. Ova peristaltička aktivnost želuca omogućuje učinkovito razbijanje hrane na manje dijelove, što olakšava daljnju probavu. Kemijska probava u želucu odvija se zahvaljujući želučanoj kiselini (klorovodična kiselina) i enzimima poput pepsina, koji započinju razgradnju proteina. Želučana kiselina također igra važnu ulogu u uništavanju patogena unesenih hranom, čime pomaže u zaštiti organizma od infekcija [2].



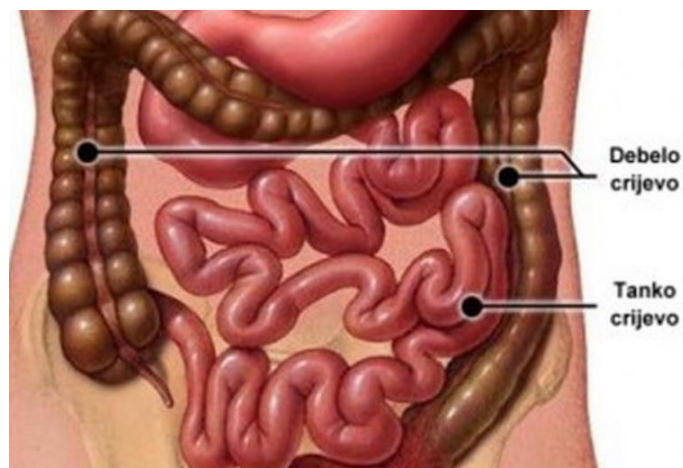
Slika 2.2.3.1. Motorne funkcije želuca

Izvor: <https://zdravlje.eu/2011/06/02/motorne-funkcije-zeluca/>

Unutarnja sluznica želuca prekrivena je nabora, tzv. rugae, koje povećavaju površinu za lučenje želučanih sokova i apsorpciju. Sluznica proizvodi i sluz koja prekriva zidove želuca, štiteći ga od korozivnog djelovanja vlastite kiseline. Na kraju probavnog procesa u želucu, himus prelazi u dvanaesnik, prvi dio tankog crijeva, kroz pilorični sfinkter, koji kontrolira otpuštanje sadržaja iz želuca u kontroliranim intervalima. Želudac, dakle, služi kao privremeno skladište hrane, dok istovremeno obavlja kritične funkcije u probavi i pripremi hranjivih tvari za apsorpciju u crijevima [2].

2.2.4. Tanko i debelo crijevo

Tanko i debelo crijevo predstavljaju dva ključna dijela probavnog sustava, gdje se odvijaju završni procesi probave, apsorpcije hranjivih tvari, te eliminacije otpadnih tvari iz organizma. Tanko crijevo, koje je duže i uže od debelog crijeva, proteže se od želuca do debelog crijeva i podijeljeno je na tri glavna dijela: dvanaesnik, jejunum i ileum. U dvanaesniku započinje intenzivna kemijska probava hrane zahvaljujući djelovanju enzima gušterače i žuči koja dolazi iz jetre i žučnog mjehura. Ovi enzimi razgrađuju proteine, masti i ugljikohidrate u njihove osnovne komponente. Jejunum i ileum, druga dva dijela tankog crijeva, odgovorni su za apsorpciju većine hranjivih tvari. Unutrašnjost tankog crijeva prekrivena je brojnim naborima i resicama koje značajno povećavaju površinu za apsorpciju, omogućujući tijelu da iskoristi maksimalnu količinu hranjivih tvari iz unesene hrane. Tanko crijevo također ima ključnu ulogu u apsorpciji vode i elektrolita, čime doprinosi održavanju ravnoteže tekućina u tijelu [2].



Slika 2.2.4.1. Tanko i debelo crijevo

Izvor: https://www.mozaweb.com/hr/Extra-3D_scene-Anatomija_tankog_crijeva-139735

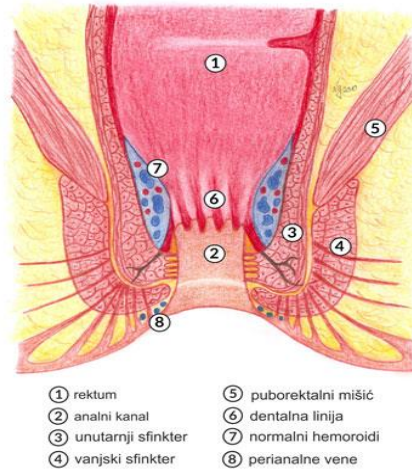
Debelo crijevo počinje tamo gdje završava tanko crijevo i proteže se do analnog kanala, gdje se završava probavni proces. Glavne funkcije debelog crijeva uključuju apsorpciju preostale vode i elektrolita iz neprobavljene hrane, čime se formira čvrsta stolica.

Debelo crijevo također je „dom“ brojnim bakterijama koje sudjeluju u fermentaciji neprobavljenih ostataka hrane, što pomaže u dodatnom razlaganju tvari i proizvodnji određenih vitamina, poput vitamina K i B12, koji se zatim apsorbiraju. Unutarnja struktura debelog crijeva ne sadrži resice kao tanko crijevo, ali je njegov zid bogat mišićima koji omogućuju segmentalne pokrete, miješanje sadržaja i napredovanje stolice prema rektumu. Konačno, rektum i analni kanal reguliraju eliminaciju stolice iz tijela kroz defekaciju, što je završna faza probavnog procesa [1].

2.2.5. Analni kanal

Analni kanal predstavlja završni dio probavnog sustava i ima ključnu ulogu u procesu eliminacije otpadnih tvari iz organizma. Smješten između rektuma i analnog otvora, analni kanal je dugačak otprilike 3 do 5 centimetara i okružen je složenim sustavom mišića i živaca koji kontroliraju proces defekacije, osiguravajući voljnu i nevoljnu kontrolu pražnjenja crijeva. Struktura analnog kanala sastoji se od unutarnjeg i vanjskog analnog sfinktera. Unutarnji analni sfinkter je sastavljen od glatkih mišića i djeluje nevoljno, održavajući tonus koji sprječava neplanirano ispuštanje stolice i plinova. Vanjski analni sfinkter, s druge strane, sastoji se od poprečno-prugastih mišića i pod voljnom je kontrolom, omogućujući svjesno upravljanje procesom defekacije. Ova dva sfinktera rade u koordinaciji kako bi osigurala pravilno zadržavanje i otpuštanje sadržaja crijeva [3].

Unutarnja površina analnog kanala obložena je specifičnom sluznicom koja se prilagođava tijekom prolaska stolice, smanjujući trenje i olakšavajući proces eliminacije. U ovom području nalaze se i analne kolumne, vertikalni nabori sluznice koji sadrže arterije i vene, a mogu biti mjesto nastanka hemoroida ako dođe do njihovog proširenja ili upale. Bogata mreža živčanih završetaka u analnom kanalu osigurava osjetljivost koja je važna za razlikovanje vrste sadržaja (stolica, plinovi, tekućina) te iniciranje odgovarajućih refleksnih odgovora [3].



Slika 2.2.5.1. Analni kanal

Izvor: <https://poliklinika-lastric.hr/proktologija>

Funkcionalno, analni kanal omogućuje kontrolirano i higijensko izlučivanje otpadnih tvari iz tijela. Tijekom defekacije, koordinirani rad mišića zdjeličnog dna, rektuma i analnih sfinktera omogućuje prolazak stolice kroz analni kanal i njezino izbacivanje iz tijela. Istovremeno, sposobnost zatvaranja analnog kanala sprječava nevoljno ispuštanje sadržaja, što je ključno za održavanje kontinencije i kvalitete života pojedinca. Poremećaji funkcije ili strukture analnog kanala mogu dovesti do različitih kliničkih problema, uključujući inkontinenciju, analne fisure, hemoroide i druge proktološke bolesti [1].

2.1.6. Histološki slojevi gastrointestinalnog trakta

Gastrointestinalni (GI) trakt sastoji se od četiri histološka sloja, od lumena prema van: sluznice, submukoze, mišićnog sloja (*muscularis externa*) i seroze ili adventicije. Sluznica je unutarnji sloj koji se sastoji od jednog sloja epitela, visoko nabranog kako bi se povećala površina za apsorpciju. Ovaj sloj sadrži invaginacije koje tvore cjevaste egzokrine žlijezde, odgovorne za izlučivanje sluzi, elektrolita, vode i probavnih enzima. Osim toga, sluznica uključuje i endokrine

žlijezde koje otpuštaju gastrointestinalne hormone poput kolekistokinina (CCK). Epitel je podržan slojem vezivnog tkiva, poznatim kao *lamina propria*, koji pruža potporu cijeloj strukturi [4].

Ispod sluznice nalazi se submukoza, sloj vezivnog tkiva bogat krvnim i limfnim žilama, koje igraju ključnu ulogu u podršci GI trakta. Ovaj sloj također sadrži submukozni (Meissnerov) pleksus, mrežu živaca koja regulira aktivnosti žlijezda i lokalnu cirkulaciju unutar crijeva. Mišićni sloj, poznat kao *muscularis externa*, sastoji se od dva glavna sloja glatkih mišića: unutarnjeg kružnog i vanjskog uzdužnog mišićnog sloja. Između tih slojeva nalazi se mienterični (Auerbachov) pleksus, koji koordinira kontrakcije mišića i kontrolira peristaltiku, omogućujući pomicanje hrane kroz probavni trakt. U želucu se, osim ova dva sloja, nalazi i treći mišićni sloj, unutarnji kosi, koji pomaže u miješanju i mehaničkoj obradi želučanog sadržaja [5].

Najvanjskiji sloj je seroza ili adventicija, ovisno o tome pokriva li intraperitonealne ili retroperitonealne organe. Seroza je glatka membrana sastavljena od tankog sloja vezivnog tkiva i stanica koje luče seroznu tekućinu, smanjujući trenje između unutarnjih struktura tijekom njihovog kretanja. Adventicija, s druge strane, obavija retroperitonealne organe i ima funkciju držanja struktura zajedno, umjesto smanjenja trenja. Oba ova sloja pružaju zaštitu i podršku probavnim organima, osiguravajući njihovu funkcionalnost u kompleksnom procesu probave [6].

2.1.7. Klinički značaj gastrointestinalnog trakta

Bolesti gastrointestinalnog sustava mogu zahvatiti bilo koje mjesto, od usta do analnog kanala i mogu biti uzrokovane brojnim stvarima. Na primjer, abnormalnosti usne šupljine uključuju tumore žlijezda slinovnica kao što su pleomorfni adenom, mukoepidermoidni karcinom i Warthin tumor, a svi oni utječu na pravilan sadržaj i proizvodnju sline. Jednjak je podložan širokom rasponu patologija: sklerodermija, dismotilitet jednjaka, strukture jednjaka, ezofagitis, ahalazija i varikoziteti jednjaka, a sve su to bolesti koje mogu utjecati na kretanje hrane u želudac. Dalje duž gastrointestinalnog trakta, gastritis uključuje upalu želuca. Ovo stanje može varirati, ovisno o trajanju simptoma. Gastritis može imati akutni početak uzrokovan nesteroidnim protuupalnim lijekovima ili ishemijom sluznice. Kronični uzroci gastritisa obično su posljedica *Helicobacter pylori* ili autoimune bolesti. Jedan od takvih uzroka autoimune bolesti je perniciozna anemija, stanje koje sprječava pravilno formiranje intrinzičnog faktora ili njegovo vezanje na vitamin B12, hranjivu tvar vitalnu u fiziološkim procesima kao što su sinteza DNA i RNA, hematopoeza i neurološka funkcija. Nedostatak vitamina B12 također se može pripisati nedostatku unosa hranom, budući da se hranjiva tvar mora dobiti putem životinjskih proizvoda ili izvora suplementirane hrane [7].

Bolesti tankog i debelog crijeva uključuju celijakiju, tropsku spru, Whippleovu bolest, Crohnovu bolest i ulcerozni kolitis, koji utječu na probavu i apsorpciju hrane. Uz patološka stanja, u djetinjstvu se javljaju kongenitalni poremećaji kao što su Hirschprungova bolest, bilijarna atrezija, intestinalna atrezija, malrotacija crijeva i stenoza pilorusa. Oni mogu biti opasni po život jer se ne mogu apsorbirati odgovarajuće hranjive tvari. Unutar pomoćnih organa gastrointestinalnog trakta postoje nasljedni poremećaji hiperbilirubinemije kao što su Gilbertov sindrom, Dublin-Johnsonov sindrom i Crigler-Najjarov sindrom. Zajedničko među ovim stanjima je oštećenje normalnih procesa koji omogućuju pravilan unos, konjugaciju i izlučivanje otpadnih produkata bilirubina. Druge patologije pomoćnih organa uključuju hemokromatozu, Wilsonovu bolest, bolesti bilijarnog trakta i pankreatitis. Bolesti žučnog mjehura sprječavaju pravilno skladištenje žuči iz jetre, što dovodi do malapsorpcije u crijevima. Primjeri ovih stanja uključuju kolelitijazu, koledokolitijazu i kolecistitis [7].

Ove bolesti zahtijevaju odgovarajuću obradu počevši od detaljne anamneze i fizičkog pregleda. Prikupljanje povijesti trenutne bolesti ključno je za dijagnozu bolesti probavnog sustava i razjašnjavanje pitanja u vezi s mjestom i trajanjem boli, zračenjem ili promjenama intenziteta, čimbenicima koji izazivaju, povezanim simptomima kao što su vrućica, zimica, mučnina, povraćanje, promjene u habitusu crijeva i boji stolice [8].

Pravilan i temeljit fizički pregled je imperativ u obradi bolesti probavnog sustava. Moraju se pregledati sva četiri kvadranta abdomena kako bi se ocijenila opća kontura abdomena [9]. Ispravan pregled omogućuje prepoznavanje bilo kakvih kirurških ožiljaka, izbočina, hemangioma ili proširenih vena *caput medusae* kada su prisutni. Bolesnici se mogu zamoliti da se nakašlju kako bi provjerili postoji li trbušna hernija. Nakon pregleda provodi se auskultacija kako bi se otkrili abnormalni zvukovi crijeva, trljanje ili modrice.

Palpacija abdomena počinje u desnom gornjem kvadrantu kako bi se ocrtala veličina jetre i otkrili znakovi osjetljivosti. Lijevi gornji kvadrant, periumbilikalni, lijevi i desni donji kvadrant se zatim palpiraju kako bi se identificirale sve neuobičajene mase ili znakovi nelagode. Jetra i slezena čvrsti su organi koji pri perkusiji izazivaju tup zvuk. Perkutiranje abdomena u područjima iznad ovih organa služi u svrhu procjene veličine jetre i slezene i utvrđivanja je li prisutna osjetljivost. Perkusijom abdomena također se može identificirati abnormalno nakupljanje plinova ili ascites. Načelo iza ove tehnike je usporedba zvukova izazvanih na određenom području s normalnim, očekivanim nalazima. Rektalni pregled počinje temeljitim pregledom analnog područja kako bi se identificirale kožne lezije, ožiljci, dijelovi fistule ili vanjski hemoroidi [9].

2.3. Pomoćni organi probavnog sustava

Pomoćni organi probavnog sustava igraju ključnu ulogu u podršci probavnim procesima, iako hrana ne prolazi izravno kroz njih. Ti organi uključuju žlijezde slinovnice, jetru, žučni mjehur i gušteraču, svaki sa specifičnim funkcijama koje doprinose efikasnoj probavi i apsorpciji hranjivih tvari. Žlijezde slinovnice su odgovorne za proizvodnju sline, koja vlaži hranu i započinje proces kemijske probave već u usnoj šupljini. Slina sadrži enzim amilazu koji počinje razgradnju škroba, te mucin koji omogućava formiranje zalogaja i olakšava gutanje. Osim toga, slina igra važnu ulogu u zaštiti zuba i sluznice usne šupljine, te pomaže u održavanju oralne higijene [4].

Jetra, najveća žlijezda u tijelu, obavlja brojne funkcije povezane s metabolizmom i detoksikacijom, ali u kontekstu probave njezina najvažnija uloga je proizvodnja žuči. Žuč je ključna za emulzifikaciju masti, što znači da razbija velike masne molekule u manje kapljice, olakšavajući njihovu razgradnju enzimima gušterače. Jetra također regulira razinu glukoze u krvi, pohranjuje vitamine i minerale, te uklanja toksične tvari iz krvi. Žučni mjehur je organ smješten ispod jetre, koji služi kao rezervoar za žuč proizvedenu u jetri. Kada masna hrana uđe u dvanaesnik, žučni mjehur se kontrahira i oslobađa žuč u tanko crijevo. Ovaj proces omogućuje učinkovitiju probavu masti, što je ključan korak u apsorpciji lipida i lipofilnih vitamina. Gušterača ima dvostruku funkciju u tijelu, djelujući kao egzokrini i endokrini organ. U kontekstu probave, egzokrini funkcija gušterače najvažnija je jer proizvodi enzime poput lipaze, amilaze i proteaza, koji su esencijalni za razgradnju masti, ugljikohidrata i proteina. Ovi enzimi se izlučuju u dvanaesnik putem gušteračnog soka, neutralizirajući kiselinu iz želuca i omogućujući enzimima da djeluju optimalno. Gušterača također proizvodi bikarbonat koji pomaže u održavanju odgovarajuće pH vrijednosti u crijevima, neophodne za aktivnost probavnih enzima [5].

3. Indikacije, kontraindikacije i komplikacije PEG-a

3.1. Indikacije za postavljanje PEG-a

PEG cijev se obično indicira za bolesnike koji trebaju dugotrajnu nutritivnu podršku, trajanje duže od 30 dana, dok imaju funkcionalan gastrointestinalni trakt, ali ne mogu osigurati dovoljan oralni unos hrane. Ova metoda omogućuje bolesnicima da primaju potrebne hranjive tvari direktno u želudac, čime se prevladava problem nedostatka oralnog unosa [16].

3.1.1. Neurološka disfagija

Jedan od najčešćih razloga za umetanje PEG cijevi je neurološka disfagija. Različite neurološke bolesti, uključujući moždani udar, demenciju, amiotrofičnu lateralnu sklerozu (ALS), Guillain-Barreov sindrom, Parkinsonovu bolest, cerebralnu paralizu, multiplu sklerozu (MS), miasteniju gravis, Huntingtonovu bolest, encefalitis, meningitis i polimiozitis mogu dovesti do poteškoća u gutanju koje zahtijevaju postavljanje PEG cijevi. Kod bolesnika s moždanim udarom, na primjer, rano postavljanje PEG cijevi može skratiti duljinu boravka u bolnici i poboljšati šanse za otpuštanje kući ili na rehabilitaciju, dok kod bolesnika s ALS-om, PEG može poboljšati kvalitetu života iako su kod ovih bolesnika prisutni ozbiljni simptomi poput kvadriplegije i disfagije [20].

3.1.2. Demencija

U uznapredovanim stadijima demencije, bolesnici često razvijaju poteškoće s hranjenjem, što je povezano s fizičkim problemima prilikom hranjenja, kontrolom hrane i gutanjem. Iako je postavljanje PEG cijevi često sugerirano zbog zabrinutosti obitelji i njegovatelja da bi bolesnik mogao gladovati, pokazalo se da enteralno hranjenje putem PEG-a ne poboljšava značajno rizik od aspiracije, dekubitusa, upale pluća ili smrtnosti u usporedbi s oralnim hranjenjem. Smjernice Američkog gerijatrijskog društva preporučuju oralno hranjenje umjesto PEG cijevi, ali unatoč tome, velik broj bolesnika u domovima za njegu i demenciju koristi PEG cijevi. Različiti faktori, uključujući kulturološke razlike i percepciju liječnika, mogu doprinosti ovoj praksi [21].

3.1.3. Maligni tumor glave i vrata

Rak glave i vrata često predstavlja indicaciju za postavljanje PEG cijevi zbog problema s gutanjem uzrokovanih bolom, opstrukcijom tumorom ili nuspojavama kemozračenja, poput mukozitisa. Profilaktičko postavljanje PEG cijevi kod bolesnika s uznapredovanim rakom glave i vrata može smanjiti gubitak težine tijekom kemo-radioterapije u odnosu na reaktivno postavljanje, iako vrijeme postavljanja ne poboljšava kontrolu tumora ili ukupno preživljenje. U usporedbi s nasogastričnim sondama (NGS), PEG cijevi su često kozmetički privlačnije i praktičnije, iako su skuplje, dok NGS može biti povezana s većim rizikom od pomicanja [22].

3.1.4. Dekompresija želuca

Dekompresija želuca je definirana kao medicinski postupak kojim se uklanja zrak, tekućina ili sadržaj iz želuca radi smanjenja pritiska. Postavljanje PEG cijevi također može biti korisno za dekompresiju želuca kod bolesnika s malignom opstrukcijom crijeva. Iako je ovo izvediva palijativna opcija, često je povezana s većim rizikom od komplikacija i lošom prognozom [16].

3.2. Kontraindikacije za postavljanje PEG-a

Postavljanje PEG cijevi može biti kontraindicirano u nekoliko slučajeva. Teška koagulopatija predstavlja značajan rizik zbog mogućeg krvarenja tijekom i nakon zahvata, dok interpozicija debelog crijeva može otežati postupak zbog prisutnosti crijeva između kože i želuca. Osobe s poviješću subtotalne ili totalne gastrektomije također mogu imati poteškoća, jer prethodni zahvati mogu otežati pristup želucu. Hemodinamska nestabilnost povećava rizik od komplikacija zbog nesigurnog stanja bolesnika, dok sepsa i teški ascites dodatno kompliciraju situaciju, jer infekcija i nakupljanje tekućine mogu povećati rizik od infekcija i otežati punkciju. Peritonitis, infekcija trbušne stijenke na mjestu umetanja, peritonealna karcinomatosa, opstrukcija izlaznog otvora želuca i povijest želučanih varikoziteta također predstavljaju značajne rizike koji mogu utjecati na uspješno postavljanje i funkcionalnost PEG cijevi [23].

3.2.1. Pretilost

Pretilost, definirana kao BMI veći od 30 kg/m², može otežati postavljanje PEG cijevi zbog izazova u trans-iluminaciji i potrebe za dodatnim pritiskom na trbušnu stijenu. Iako pretilost sama po sebi nije stroga kontraindikacija, može povećati rizik od komplikacija. Istraživanja su pokazala da je postavljanje PEG cijevi kod pretilih bolesnika moguće i uspješno, uključujući one s ekstremno visokom pretilošću (BMI >60 kg/m²), ali s povećanim rizikom od komplikacija u usporedbi s bolesnicima normalne tjelesne mase [24].

3.2.2. Trudnoća

Trudnoća je općenito kontraindikacija za postavljanje PEG cijevi zbog rizika od oštećenja maternice ili fetusa, promjena intraabdominalne anatomije uzrokovanih rastom maternice i rizika od infekcija. Ipak, postoje izvještaji o uspješnom postavljanju PEG cijevi u trudnicama koje su imale tešku hiperemizu gravidarum ili su bile u komi nakon traume, iako su ovi slučajevi rijetki i zahtijevaju poseban oprez [25].

3.2.3. Ascites

Ascites, odnosno nakupljanje tekućine u trbušnoj šupljini, predstavlja relativnu kontraindikaciju zbog tehničkih izazova i povećanog rizika od komplikacija. Ascitna tekućina može otežati punkciju prednjeg zida želuca, uzrokovati pomicanje PEG cijevi i otežati sazrijevanje trakta cijevi, što može dovesti do curenja želučane tekućine i peritonitisa. Unatoč ovim izazovima, u slučajevima maligne opstrukcije crijeva moguće je uspješno postaviti PEG cijev nakon dreniranja ascitesa. Također, učvršćivanje želuca može pomoći u sprječavanju ascitnog curenja oko PEG cijevi [26].

3.3. Komplikacije PEG-a

Postavljanje PEG cijevi može uzrokovati niz komplikacija, uključujući akutne proceduralne probleme, krvarenje, infekcije, začepljenje cijevi, sindrom ukopanog branika, metastaze i nenamjerno uklanjanje cijevi. Akutne komplikacije kod postavljanja PEG cijevi uključuju proceduralne probleme kao što su aspiracija, krvarenje i perforacija, iako je rizik od tih komplikacija relativno nizak. Sedacija može dovesti do aspiracije, hipotenzije i hipoksije. Krvarenje nakon zahvata javlja se u oko 2-2,5% slučajeva. Smjernice sugeriraju da se aspirin i

niske doze nesteroidnih protuupalnih lijekova mogu nastaviti kod bolesnika s visokim rizikom od tromboembolije, dok se kod onih s niskim rizikom odluka prepušta operateru. Varfarin treba prestati uzimati 4-7 dana prije zahvata, a ukoliko bolesnik ima visok rizik od tromboembolije, preporučuje se premoštavanje. Krvarenje se obično zaustavlja pritiskom, a za odgođeno vanjsko krvarenje koriste se topički traneksamska kiselina i oksidirana regenerirana celuloza. U slučaju unutarnjeg krvarenja, možda će biti potrebna endoskopska ili kirurška intervencija [16].

Peristomalna infekcija rane je najčešća komplikacija, s incidencijom od 4-30%. Većina tih infekcija je blaga i rješava se antibiotskom terapijom. Istraživanja su pokazala da profilaktička upotreba antibiotika smanjuje rizik od infekcija peristomalne rane, dok su studije pokazale da uporaba nazofaringealne dekolonizacije MRSA-om može značajno smanjiti stope infekcija. Nedavne studije sugeriraju da modificirane tehnike uvodnika možda ne zahtijevaju profilaktičke antibiotike zbog smanjenog rizika od translokacije oralne flore. Začepljenje cijevi za hranjenje javlja se u 23-35% slučajeva i može biti uzrokovano upotrebom guste formule za hranjenje ili cijevi manjeg promjera. Povećana kiselost može smanjiti topljivost proteina i povećati rizik od začepljenja, dok profilaktička uporaba pankreasnih enzima i natrijevog bikarbonata može pomoći u održavanju prohodnosti cijevi [16].

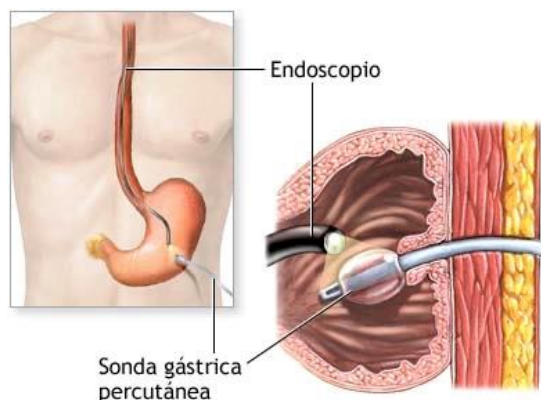
Sindrom ukopanog branika (SUB) je ozbiljna komplikacija koja se javlja kada unutarnji odbojnik migrira i pomakne se izvan želučane stijenke. Učestalost SUB-a je oko 1%, a može uzrokovati gastrointestinalno krvarenje, perforaciju, peritonitis ili apsces. Rizik od SUB-a povećava se s faktorima kao što su starost, imunosupresija i pothranjenost. Preporučuje se postavljanje vanjskog jastučića oko 10 mm od kože kako bi se smanjio rizik od SUB-a. Nenamjerno uklanjanje cijevi može se dogoditi u 0,6-4% slučajeva, s većim rizikom od pomicanja cijevi unutar 7 dana nakon postavljanja. Peristomalno curenje ili iritacija može se javiti u 1-2% slučajeva, iako je stvarna učestalost vjerojatno veća. Čimbenici rizika uključuju infekciju, hipersekreciju želučane kiseline i torziju cijevi. Korištenje zaštitnih sredstava za kožu i kontrola glikemije može pomoći u prevenciji. Gastro-kolokutana fistula može nastati zbog nenamjerne punkcije ili erozije i može se manifestirati peritonitisom, fasciitisom ili intestinalnom opstrukcijom. Ako se sumnja na fistulu, preporučuje se kontrastna studija za potvrdu. Manje fistule mogu se liječiti konzervativno uklanjanjem cijevi, dok velike fistule zahtijevaju kirurško ili endoskopsko zatvaranje [16].

4. Varijante PEG sonde i metode postavljanja

Perkutana endoskopska gastrostoma (PEG) predstavlja sigurnu i učinkovitu metodu za pružanje dodatne enteralne prehrane bolesnicima kojima oralno hranjenje nije moguće ili je nedovoljno. Ovu tehniku prvi su opisali Gauderer i suradnici 1980. godine, a od tada je PEG postupno zamijenio kiruršku gastrostomu kao preferirani postupak za dugotrajno hranjenje. PEG cijevi omogućuju bolesnicima unos hrane direktno u želudac, zaobilazeći usnu šupljinu i jednjak. Ovaj postupak je vrlo rasprostranjen, s otprilike 160 000 do 200 000 postupaka koji se svake godine izvode u Sjedinjenim Američkim Državama [10].

4.1. PEG sonda

PEG cijevi su obično izrađene od fleksibilnog poliuretana i dugačke su približno 35 cm, sa šupljim lumenom koji omogućuje prolaz tekućinama. Vanjski promjer se mjeri u francuskom kalibru, pri čemu svaka jedinica predstavlja 0,33 mm. Cijev se drži unutar želuca pomoću retencijskog odbojnika koji leži na prednjoj želučanoj stijenci. Branik je obično gumb od mekog savitljivog silikona ili pjenasta vrećica ispunjena zrakom [11].



Slika 4.1.1. PEG sonda

Izvor: <https://www.clinicadigestivanavarro.com/en/peg-probe-placement/>

Vanjski dio cijevi ima podesivu fiksacijsku ploču koja se obično izrađuje od mekanog silikona. Ne postoji konsenzus u literaturi ili smjernicama proizvođača o tome koliko točno to treba postaviti od trbušnog zida. Idealno je da se cijev ne može slobodno kretati u traktu fistule niti pretijesno pristajati. Na vanjskom kraju cijevi nalazi se adapter koji odgovara određenim enteralnim štrcaljkama i setovima za davanje hrane. Većina cijevi ima stezaljku za sprječavanje

povratnog toka tekućine kada je kraj adaptera otvoren. Kada se PEG cijev ne koristi, kraj adaptera treba zatvoriti, a stezaljku ostaviti otvorenom kako bi se spriječilo oštećenje cijevi [12].

4.2. Varijante PEG sonde

Cijev za hranjenje ne koristi se samo za osiguravanje prehrane osobama s disfagijom, kod kojih je žvakanje ili gutanje otežano, već ima i druge važne primjene. Kroz cijev za hranjenje može se davati hrana u tekućem obliku, omogućujući unos neophodnih nutrijenata kao što su ugljikohidrati, proteini i masti, koji su ključni za podršku organizmu [13].

Također, ova cijev omogućava opskrbu tekućinom, pružajući vodu koja održava hidrataciju osobe bez potrebe za intravenskim tekućinama. Pored toga, putem cijevi za hranjenje mogu se davati lijekovi, uključujući mnoge pilule i tablete. Oni se mogu usitniti u prah i pomiješati s vodom kako bi se olakšalo njihovo davanje kroz sondu. Osim ovih funkcija, cijev se može koristiti i za dekompresiju želuca, uklanjanje zraka koji se nakupio u želucu, čime se smanjuje osjećaj distenzije i nadutosti. Također, cijev za hranjenje može služiti za uklanjanje želučanog sadržaja, sprječavajući nakupljanje neprobavljene hrane u želucu koja može izazvati mučninu, povraćanje, bolove u želucu i nadutost [13].

4.2.1. Procjena alternativnih metoda hranjenja

Kada se odlučuje o primjeni perkutane endoskopske gastrostomske (PEG) cijevčice, važno je pažljivo razmotriti sve dostupne alternative kako bi se osigurala najprikladnija metoda za svakog bolesnika. Parenteralna prehrana, koja se izvodi intravenoznim putem, predstavlja značajan trošak i povezana je s povećanim rizikom od infekcija, osobito onih povezanih s centralnim venskim kateterima. Ova metoda može također uzrokovati hiperglikemiju i duži boravak na intenzivnoj njezi, iako nije dokazano da značajno utječe na smrtnost u odnosu na enteralnu prehranu. Upravljački protokoli i trošak liječenja često čine parenteralnu prehranu manje poželjnom opcijom za dugotrajno hranjenje u usporedbi s enteralnom prehranom [14].

Enteralna prehrana, koja se primjenjuje putem gastrointestinalnog trakta, omogućuje unos hranjivih tvari poput ugljikohidrata, proteina i masti koje su potrebne tijelu. Nedavne studije pokazale su da enteralna prehrana, iako povezana s povećanim rizikom od hipoglikemije i povraćanja, može biti povezana s nižim rizikom od sepse u usporedbi s parenteralnom prehranom. To čini enteralnu prehranu poželjnijom opcijom u dugotrajnoj njezi, posebno kada je potrebno izbjeći komplikacije povezane s centralnim venskim kateterima [14].



Slika 4.2.1.1. Varijante enteralne prehrane

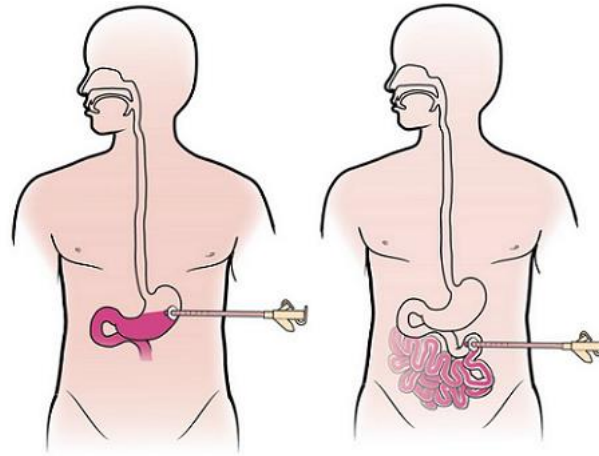
Izvor: <https://krenizdravo.dnevnik.hr/prehrana/enteralna-prehrana-kome-je-potrebna-i-kako-izgleda>

4.2.2. Privremeno i trajno enteralno hranjenje

Privremeno enteralno hranjenje može se provoditi putem nazogastričnih, oralno želučanih, nazojejunalnih ili oralno jejunalnih cjevčica. Ove cijevi su prikladne za kratkoročnu upotrebu, obično do mjesec dana, i često se koriste u bolnicama i ustanovama za dugotrajnu njegu. Postavljanje ovih cijevi obično se provodi uz pomoć radiografije i auskultacije, što omogućuje pravilno smještanje cijevi. Međutim, ova metoda može biti povezana s nekoliko komplikacija, uključujući aspiracijsku pneumoniju, ulceracije nosne sluznice, sinusitis i traumu želuca. S druge strane, PEG cijevi, koje se postavljaju izravno u želudac kroz perkutani postupak, povezane su s nižim stopama neuspjeha i manjim rizikom od gore navedenih komplikacija. Ove cijevi nude dugoročnu stabilnost i poboljšanu kvalitetu života za bolesnike koji trebaju dugotrajnu enteralnu prehranu. Iako su PEG cijevi tehnički zahtjevnije za postavljanje i zahtijevaju specijaliziranu opremu, njihova prednost u odnosu na privremene cijevi čini ih preferiranom opcijom za dugoročno hranjenje [15].

4.2.2. Hranjenje nakon pilorusa

Hranjenje nakon pilorusa može biti korisno za bolesnike s problemima poput gastropareze, opstrukcije izlaznog otvora želuca ili povijesti gastrektomije. Ova metoda uključuje postavljanje cijevi koja prolazi kroz želudac i završava u jejunumu, čime se smanjuje rizik od aspiracije, osobito kod kritično bolesnih bolesnika. Postoji nekoliko metoda za postizanje postpiloričnog hranjenja, uključujući perkutanu endoskopsku gastrojejunostomu (PEG-J) i perkutanu endoskopsku jejunostomu (PEJ). Ove metode omogućuju hranjenje u dijelu crijeva koji smanjuje rizik od aspiracije, ali su tehnički zahtjevnije i zahtijevaju specijaliziranu obuku [15].



Slika 4.2.2.1. Postavljanje PEG cijevi (lijevo) i postavljanje PEJ cijevi (desno)

Izvor: <https://www.mskcc.org/cancer-care/patient-education/peg-pej-tube-feeding>

Meta-analize su pokazale da PEJ može smanjiti želučane rezidualne volumene i bolje zadovoljiti energetske potrebe bolesnika, dok je PEG-J pokazao brže postizanje ciljnih stopa hranjenja. Međutim, ove metode nisu pokazale značajne prednosti u pogledu smrtnosti, duljine boravka u bolnici ili broja dana na ventilatoru.

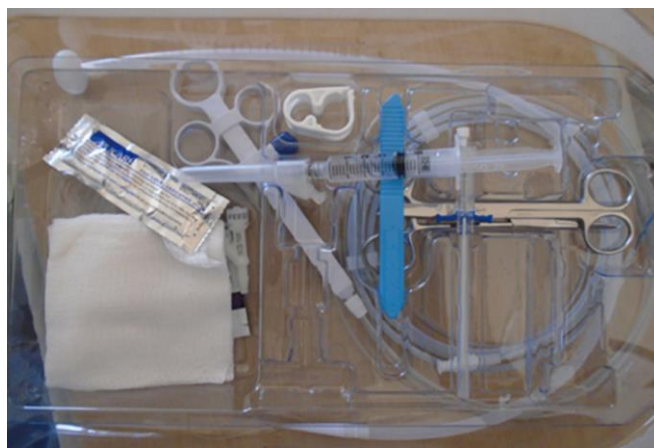
Usporedba između hranjenja nakon pilorusa i želudačnog hranjenja pokazuje niže stope upale pluća s hranjenjem nakon pilorusa, iako nije bilo razlike u smrtnosti ili broju dana na ventilatoru između ove dvije metode [15].

4.3. Metode postavljanja PEG-a

Postoje tri glavne tehnike za postavljanje PEG cijevi: tehnika peroralnog guranja, tehnika peroralnog povlačenja i izravna perkutana tehnika [16].

4.3.1. Tehnika peroralnog povlačenja

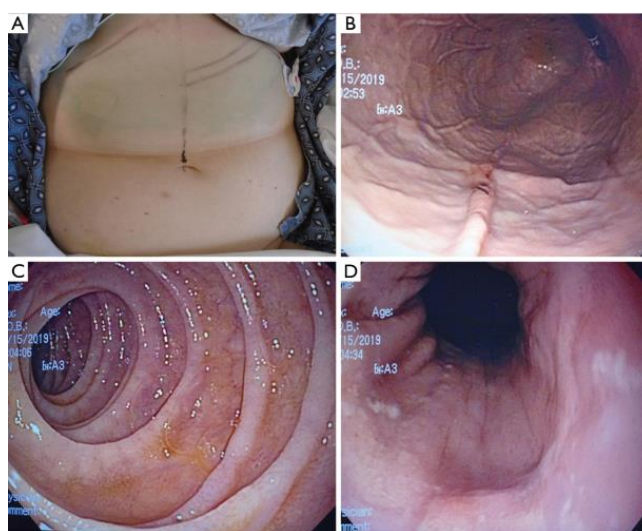
Najčešće korištena tehnika je metoda povlačenja koju su izvorno opisali Gauderer i sur. 1980. godine.



Slika 4.3.1.1. Materijal potreban za tehniku

Izvor: <https://jtd.amegroups.org/article/view/40228/html#B4>

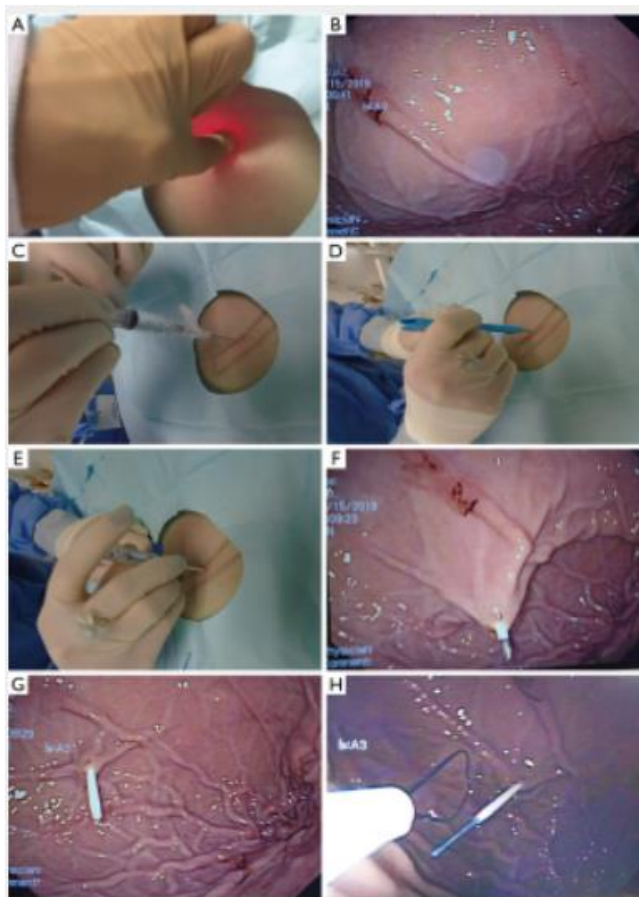
Endoskop se uvodi u želudac, koji se zatim insufflira kako bi se postigla maksimalna apozicija želučane i trbušne stijenke. Potpuna ezofagogastroduodenoskopija (EGD) radi se kako bi se osiguralo da nema opstrukcije ili maligniteta prije postavljanja PEG cijevi. Ovo je ključno za isključivanje postpiloričke opstrukcije. Svaku abnormalnost treba dokumentirati. Mjesto gastrostome nalazi se kombinacijom trans-iluminacije i udubljenja trbušne stijenke prstom. Idealno mjesto PEG cijevi treba biti u želučanom antrumu. Lokalni anestetik (lidokain 1% s epinefrinom) infiltrira se supkutano, a uz održavanje kuta od 90 stupnjeva s trbušnom stijenkom, lokalni anestetik se ubrizgava u trakt [16].



Slika 4.3.1.2. Procjena prije postupka za postavljanje PEG cijevi. (A) Bolesnikov abdomen označen kirurškom olovkom prije postupka; (B) retrofleksijom endoskopa, procjenom želučane kardije na lezije; (C) procjena duodenuma radi dokaza postpiloričke opstrukcije; (D) procjena jednjaka na lezije.

Izvor: <https://jtd.amegroups.org/article/view/40228/html#B4>

Napravi se mali rez kože kako bi se omogućilo umetanje kombinacije igle i katetera koji se naziva i troakar kateter (Slika 4.3.1.3. D, E). Troakar kateter se zatim umetne duž određenog trakta u želudac. Tijekom ovog postupka postoji rizik od interpozicije debelog crijeva između želučane i trbušne stijenke. Kao takva, uz trans-iluminaciju i udubljenje prstom, izravna vizualizacija s aspiracijom štrcaljke igle pruža dodatnu sigurnost da ne postoji interpozicija debelog crijeva. Ako se igla izravno ne vidi kako ulazi u želučanu stijenku, ali se primijeti refluks zraka u štrcaljki, to može ukazivati na nehodičnu punkciju poprečnog debelog crijeva [16].

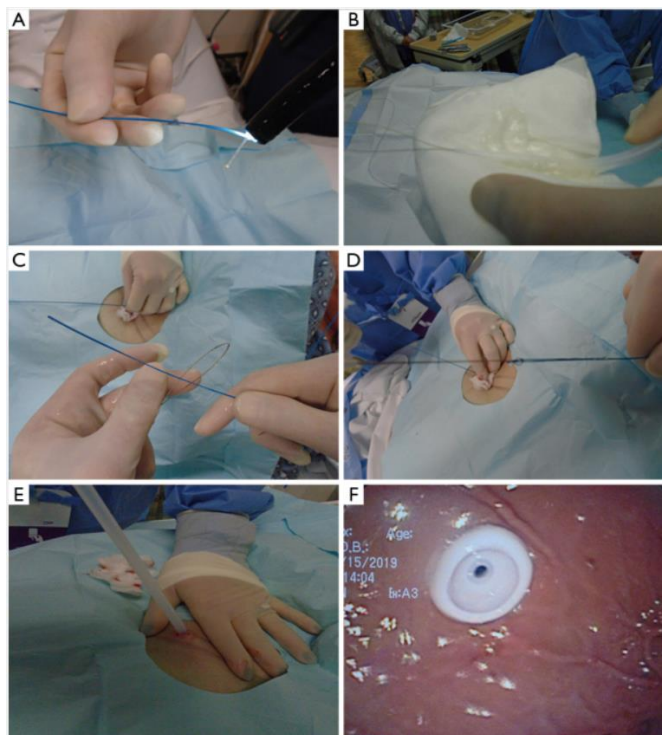


Slika 4.3.1.3. Umetanje žice vodilice u želudac. (A) Udubljenje prsta na mjestu trans-iluminacije; (B) udubljenje vidljivo iz unutrašnjosti želuca; (C) lidokain s epinefrinom primijenjen pod kutom od 90 stupnjeva u odnosu na mjesto operacije; (D) mali rez kože napravljen skalpelom pod kutom od 90 stupnjeva; (E) umetanje kombinacije igle i katetera (troakar) kroz rez pod kutom od 90 stupnjeva; (F) vizualizacija troakara iz unutrašnjosti želuca; (G) kateter smješten unutar želuca s izvučenom iglom; (H) sustav zamki prolazi kroz endoskop i hvata žičanu petlju.

Izvor: <https://jtd.amegroups.org/article/view/40228/html#B4>

Kada uđe u želudac, igla se uklanja i mala žičana omča na kraju žice vodilice prolazi kroz kateter (Slika 4.3.1.3. G). Tijekom ove faze postupka važno je ne oštetiti stražnji zid želuca tijekom

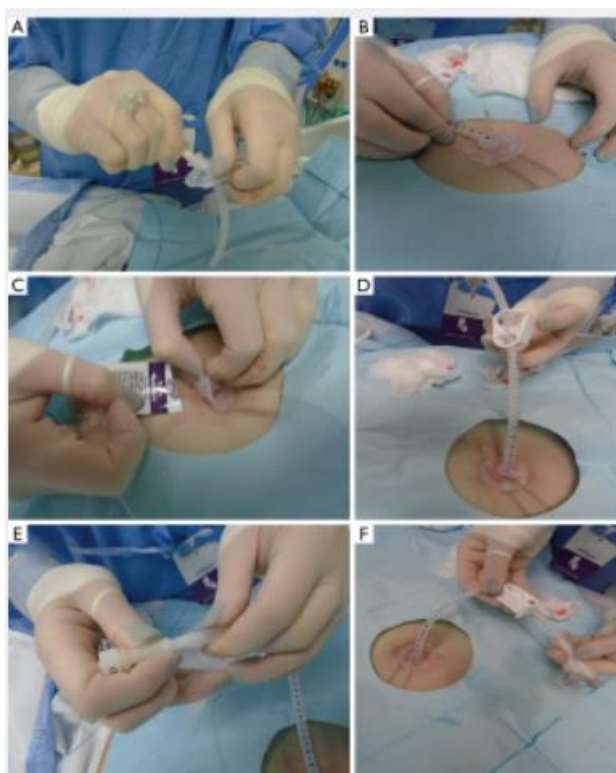
umetanja igle. Sustav zamki prolazi kroz endoskop i učvršćuje žičanu petlju (slika 4.3.1.3. H). Žičana omča se zatim povlači kroz jednjak i izlazi iz usta.



Slika 4.3.1.4 Postavljanje PEG cijevi metodom povlačenja. (A) Žica vodilica sa žičanom omčom izvučenom iz usta; (B) gel za podmazivanje nanesen na PEG cijev prije umetanja; (C) PEG cijev provučena kroz žicu vodilicu; (D) PEG cijev pričvršćena na žicu vodilicu preko čvora; (E) čvrsti pritisak pri povlačenju PEG cijevi kroz trbušnu stijenk; (F) izravna vizualizacija odbojnika PEG cijevi iz unutrašnjosti želuca.

Izvor: <https://jtd.amegroups.org/article/view/40228/html#B4>

U Ponsky tehnici (peroralno povlačenje), žica koja izlazi iz usta pričvršćena je na cijev za hranjenje. Žica i cijev za hranjenje se zatim povlače kroz jednjak, u želudac i van kroz prednji trbušni zid. Važno je podmazati cijev za glatko postavljanje (Slika 4.3.1.4. B). Zatim se preko cijevi za hranjenje postavlja kožni disk (vanjski podupirač) (Slika 4.3.1.4. C). Tijekom vizualizacije unutarnjeg odbojnika s endoskopom, vanjski podupirač se podešava sve dok unutarnji odbojnik ne bude u ravnini s prednjom stijenk. želuca [16].



Slika 4.3.1.5 Završetak postupka PEG cijevi. (A) Vanjski podupirač postavljen na PEG cijev; (B) kožne oznake na vanjskom jastuku koje se održavaju na 2-5 cm ovisno o tjelesnom habitusu bolesnika, pazeći da jastuk nije ni pretijesan ni prelabav; (C) primjena antibiotičke masti na mjestu operacije; (D) stezaljka postavljena na PEG cijev; (E) vanjski priključak spojen na PEG cijev; (F) uspješno postavljanje PEG cijevi.

Izvor: <https://jtd.amegroups.org/article/view/40228/html#B4>

Vanjski podupirač drži se između 2–5 cm kao što je naznačeno oznakama na cijevi. To može varirati ovisno o tjelesnom habitusu bolesnika. Treba paziti da podupirač nije ni prečvrsto ni prelabav kako bi se spriječio sindrom ukopanog odbojnika ili curenje. Antibiotička mast se nanosi između branika i kože. Stezaljka i vanjski priključak dodani su PEG cijevi kako bi se dovršio postupak. Vanjski podupirač treba procijeniti dan nakon zahvata kako bi se osigurao odgovarajući položaj. Ako je podupirač pretijesan, možda ga je potrebno podesiti ili olabaviti [16].

4.3.2. Tehnika peroralnog guranja

U Sacks-Vine tehnici, poznatoj kao peroralno potiskivanje, postavljanje cijevi za hranjenje uključuje prolazak cijevi preko žice koja se gura prema dolje kroz želudac sve dok suženi kraj cijevi ne izađe kroz kožu. Nakon što se cijev postavi na željeno mjesto, žica za navođenje se povlači, a endoskop se ponovo umeće kako bi se osiguralo pravilno pozicioniranje cijevi za

hranjenje. Na kraju, kožni disk se pričvršćuje preko cijevi kako bi se osigurala stabilnost i spriječilo pomicanje cijevi iz pozicije. Međutim, ova tehnika može biti neizvediva ili kontraindicirana u određenim kliničkim situacijama. Na primjer, bolesnici s rakom glave, vrata ili jednjaka mogu imati visoku stenozu koja otežava prolazak endoskopa ili unutarnjeg odbojnika PEG cijevi. Dodatno, u bolesnika s rakom glave i vrata, prolazak cijevi kroz primarno mjesto tumora može uzrokovati implantaciju stanica raka na mjesto gastrostomske cijevi, što može dovesti do metastaza u trbušnoj stijenci [17].

4.3.3. Introducer PEG tehnika

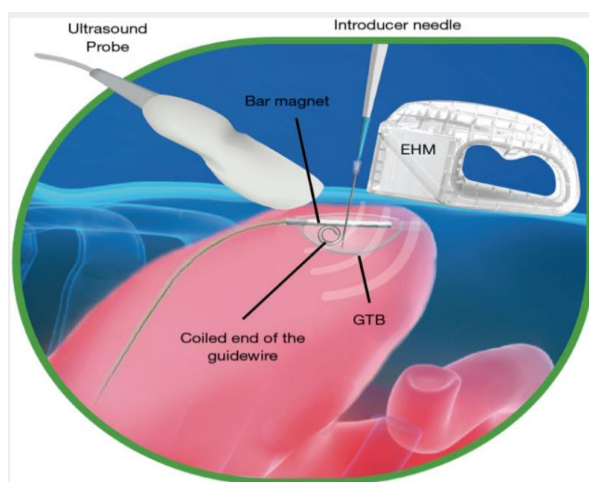
Za bolesnike kod kojih tradicionalne peroralne tehnike povlačenja ili guranja nisu moguće, tehnika Introducer PEG predstavlja korisnu alternativu. Ova metoda uključuje nekoliko koraka kako bi se prevladale specifične poteškoće. Prvo, nakon što se mjesto za gastrostomu identificira pomoću trans-iluminacije i palpiranja, postavlja se nekoliko šava pod endoskopskim nadzorom kako bi se postiglo pričvršćivanje prednjeg zida želuca na ventralni trbušni zid. Zatim se napravi rez između šavova, kroz koji se troakar s omotačem uvodi u želudac, pri čemu se omotač odvaja. Alternativno, može se koristiti Seldingerova tehnika za uvođenje žice vodilice s progresivnom dilatacijom gastrostome. Nakon dilatacije, kroz omotač se provlači cijev za hranjenje koja se zatim koristi, a balon na vrhu cijevi napuni fiziološkom otopinom kako bi služio kao unutarnji odbojnik. Kožni disk osigurava cijev izvana, a konci koji su pričvršćivali prednji zid želuca se uklanjaju [18].

Prednost ove metode je što omogućuje uvođenje ultratankog endoskopa, što je korisno kod bolesnika sa stenozom visokog stupnja u orofarinksu ili uzduž jednjaka. Također, s obzirom na to da se najprije postiže učvršćivanje želuca, tehnika se može sigurno primjenjivati kod bolesnika s ascitesom. Dodatna prednost je što izbjegava prolaz sonde za hranjenje kroz orofarinks, čime se smanjuje rizik od translokacije bakterija na peristomalno mjesto. Studije su pokazale da tehnika Introducer PEG može imati nižu stopu peristomalne infekcije kože u usporedbi s metodama peroralnog povlačenja, a jedna randomizirana kontrolna studija sugerira da profilaktički antibiotici možda nisu potrebni s ovom metodom [18].

4.3.2. Tehnika perkutane ultrazvučne gastrostome (PUG)

Tehnika PUMA-G (Perkutana Ultrazvučna Magnetno-poravnata Gastrostoma) predstavlja alternativu standardnim PEG tehnikama, koristeći magnetsku koaptaciju i ultrazvučno navođenje

umjesto endoskopskog. U ovoj metodi, za insuflaciju se koristi postojeća orogastrična ili nazogastrična cijev koja se već nalazi u želucu. Specijalizirana orogastrična cijev s distalnim balonom, koji sadrži šipkasti magnet, uvodi se kroz usta u želudac. Žičani stilet se postavlja unutar cijevi kako bi pomogao u postavljanju balona želučane cijevi (GTB) unutar želuca. Nakon postavljanja GTB-a, žičani stilet se uklanja, a vanjski ručni magnet (EHM) se koristi za pomicanje GTB-a. Magnetska sila između unutarnjeg magneta i EHM-a postiže gastropeksiju, a GTB se zatim puni fiziološkom otopinom. Ultrazvuk se koristi za lokalizaciju GTB-a, a zatim se uvodna igla umetne pod ultrazvučnim nadzorom u GTB ispunjen fiziološkom otopinom. Žica vodilica se umetne kroz iglu, a nakon izlaska iz igle, širi se unutar balona. Na kraju, GTB kateter i žica vodilica se izvode kroz usta, a gastrostomska cijev postavlja se preko žice vodilice, slično Sacks-Vine tehnici [19].



Slika 4.3.2.1 Prikaz tehnike perkutane ultrazvučne gastrostome

Izvor: <https://jtd.amegroups.org/article/view/40228/html#B4>

U ranom iskustvu s ovom tehnikom, pokazano je da je PUMA-G sigurna i učinkovita. U seriji slučajeva od pet bolesnika, svi su uspješno primili gastrostomske sonde bez komplikacija u 30 dana nakon postavljanja. Međutim, primijećeno je da je prosječno vrijeme za postavljanje gastrostomske cijevi bilo duže u usporedbi sa standardnim tehnikama [16]. U dva od pet bolesnika, fluoroskopija je bila potrebna za lokalizaciju GTB unutar želuca, što ukazuje na krivolju učenja za operatore. Druga studija, objavljena kao sažetak, pokazala je uspjeh PUMA-G u 15 od 20 bolesnika, uz korištenje fluoroskopije u 95% slučajeva. Iako tehnika PUMA-G nudi prednost u mogućnosti izvođenja uz krevet pomoću ultrazvuka, što može smanjiti potrebu za specijaliziranim osobljem i opremom, još uvijek su potrebna daljnja istraživanja kako bi se potpuno ocijenila njena sigurnost i učinkovitost u odnosu na standardne PEG metode. Također, trenutno je FDA odobrila EHM samo za bolesnike s trbušnom stijenkom do 4,5 cm i BMI između 30 i 35 kg/m² [19].

5. Specifičnosti sestrinske skrbi kod bolesnika sa PEG-om

5.1. Praćenje i upravljanje mjestom umetanja PEG cijevi

Sestrinska skrb za bolesnike s PEG cijevi zahtijeva detaljno i sustavno praćenje stanja mjesta umetanja kako bi se osiguralo pravilno funkcioniranje cijevi i spriječile komplikacije. Ključni dio ove skrbi je redovita procjena peristomalnog područja, što uključuje provjeru na znakove infekcija, crvenila, oteklina ili curenja. Ove procjene treba obavljati tijekom svakodnevnih pregleda ili prema potrebi, ovisno o stanju bolesnika. Koža oko PEG cijevi mora biti stalno suha i čista. To je ključno za sprječavanje iritacija i infekcija. Preporučuje se uporaba blagih sredstava za čišćenje i dezinfekciju, a nakon čišćenja treba osigurati da koža bude potpuno suha prije nanošenja novih zavoja. Za zaštitu kože i sprječavanje iritacija mogu se koristiti specijalizirane zaštitne kreme ili barijere koje pomažu u održavanju integriteta kože [27].

Redovito čišćenje i promjena zavoja su također ključni za prevenciju komplikacija. Zavoji oko mjesta umetanja PEG cijevi trebaju se mijenjati u skladu s preporukama i uputama, ili češće ako su vlažni ili kontaminirani. Ako se uoče znakove infekcije, poput povišene temperature, crvenila, oteklina ili iscjetka iz rane, važno je odmah obavijestiti liječnika kako bi se pravovremeno započela odgovarajuća terapija. U nekim slučajevima, može biti potrebno primijeniti lokalne antibiotike ili druge lijekove kako bi se kontrolirala infekcija. Ukoliko se razvije bilo kakav oblik iritacije ili rana na koži, sestra treba biti proaktivna u prepoznavanju mogućih uzroka, kao što su prekomjerno trenje, neprikladni materijali ili loša tehnika primjene zavoja. Pravilan odabir materijala za zavoje i njihova pravilna primjena mogu značajno smanjiti rizik od komplikacija. Ako se situacija pogorša, može biti potrebno konzultirati dermatologa ili specijalista za dodatne savjete i liječenje [27].

5.2. Upravljanje hranjenjem i održavanjem prohodnosti cijevi

Uloga medicinske sestre/tehničara u upravljanju hranjenjem putem PEG cijevi uključuje nekoliko ključnih zadataka koji osiguravaju uspješno i sigurno hranjenje bolesnika. Prvi korak u ovom procesu je priprema i primjena enteralne formule prema planu liječenja.

Medicinska sestra/tehničar mora pažljivo pripremiti hranjivu smjesu, osiguravajući da je formula pravilno izmiješana i odgovara preporukama za prehranu bolesnika. Također je važno pravilno

ulijevati formulu kroz PEG cijev, pridržavajući se preporučenih brzina infuzije i volumena kako bi se spriječilo začepljenje cijevi i smanjile probavne smetnje [28].

Za održavanje prohodnosti PEG cijevi, medicinska sestra/tehničar može primijeniti pankreasne enzime i natrijev bikarbonat. Ovi dodaci mogu pomoći u prevenciji začepljenja cijevi uzrokovanog visokom kiselosti formule, jer visoka kiselost može smanjiti topivost proteina i povećati rizik od začepljenja. Pankreasni enzimi pomažu u razgradnji proteina, dok natrijev bikarbonat može neutralizirati višak kiseline u formuli, čime se smanjuje rizik od stvaranja čvrstih naslaga unutar cijevi. Osim toga, medicinska sestra/tehničar treba educirati bolesnike o važnosti pravilne tehnike hranjenja i prepoznavanju simptoma koji mogu ukazivati na probleme poput začepljenja cijevi ili nelagode. Bolesnici trebaju biti upoznati s postupcima za pravilnu primjenu formule, uključujući kako i kada treba prilagoditi brzinu infuzije ili volumen, te kako uočiti znakove koji mogu signalizirati potencijalne komplikacije. Ukoliko bolesnik osjeti bol, nelagodu ili ako primijeti da formula ne prolazi dobro kroz cijev, važno je da odmah obavijesti medicinsku sestru/tehničara ili drugog zdravstvenog radnika kako bi se pravovremeno riješili problemi i spriječile ozbiljnije komplikacije [28].

5.3. Edukacija bolesnika i obitelji

Edukacija bolesnika i njihovih obitelji ključan je dio sestrinske skrbi za bolesnike s PEG cijevi. Edukacija osigurava da bolesnici i njihovi najbliži razumiju sve aspekte njege cijevi i mogu učinkovito upravljati svojim stanjem kod kuće.

Medicinska sestra/tehničar treba pružiti jasne i detaljne upute o pravilnom čišćenju mjesta umetanja cijevi, zamjeni zavoja i tehnici primjene enteralne formule. Prvi korak u obuci uključuje objašnjavanje kako i kada čistiti područje oko PEG cijevi. Bolesnicima i njihovim obiteljima treba pokazati kako koristiti odgovarajuće antiseptike i zaštitne kreme, te kako održavati suho i čisto okruženje oko cijevi kako bi se spriječile infekcije. Također, treba ih upoznati s pravilnim tehnikama za zamjenu zavoja i održavanje cijevi, osiguravajući da svi koraci budu izvedeni u skladu s preporukama [27].

Važno je da obuka obuhvati prepoznavanje znakova mogućih komplikacija, uključujući infekcije, curenje ili začepljenje cijevi. Medicinska sestra/tehničar treba educirati bolesnike i njihove obitelji o simptomima koji ukazuju na ove probleme, kao što su crvenilo, oteklina, iscjedak iz rane ili promjene u prohodnosti cijevi. Također, treba ih informirati o tome kako reagirati u slučaju pojave tih simptoma, uključujući kada i kako obavijestiti liječnika ili zdravstvenu službu. Uključivanje obitelji u proces njege ne samo da poboljšava suradnju i pridržavanje preporuka, već i pomaže u pravovremenom prepoznavanju i rješavanju potencijalnih problema. Postoje razne

brošure i vodiči čiji je cilj provjera znanja te edukacije pacijenata i obitelji o PEG sondi te pravilnom rukovanju s istom [28].

Contents:		Page	TEACHING CHECKLIST – ENTERAL FEEDS		Date Teaching Done	Date Teaching Done	
Patient Teaching Check List.....	3	1. Review of supplies and how to obtain and cleaning of supplies					
Checklist for Patients and Families.....	5	2. Review rate and type of feeding formula					
Questions for Your Doctor.....	7	3. Review of diet and fluid replacement					
Weight Chart.....	8	4. Review of proper positioning for feeds					
What is tube feeding?.....	9	5. Management and prevention of clogged tubes					
Where does feeding tube go?.....	10	6. Review when to call doctor/home care nurse					
Caring for Feeding Tube.....	12	Management of Enteral Feeds					
Feeding Tube Procedure.....	13	1. Gathers supplies and equipment					
Preparing Your Feed or Flush.....	14	2. Checks expiration date on formula					
Starting Your Feed.....	17	3. Draws up appropriate amount of water to flush feeding tube					
Taking Medication.....	21	4. Flushes feeding tube before and after medication					
Cleaning up.....	23	5. Closes roller clamp on feeding tube					
Positioning During Feeding.....	24	6. Pours formula into feeding bag					
How to Prevent and Unclog a Feeding Tube.....	29	7. Hangs feed bag on pole higher than head					
Buying Your Formula.....	26	8. Set pump					
Life with a Feeding Tube.....	26	9. Opens roller clamp; primes tube					
Call Your Doctor When.....	30	10. Connects feed bag to feeding tube; starts feed; disconnects when feed done					
		11. Cleans all equipment					

Slika 5.3.1. Prikaz sadržaja edukacijske brošure o PEG sondi

Izvor: https://www.tehn.ca/sites/default/files/filebrowser/guide_to_tube_feeding

5.3. Psihološka podrška bolesniku i obitelji

Posjedovanje PEG cijevi mijenja život obitelji i pacijenta. Kod bolesnika (ali i članova obitelji) se mogu javiti negativne emocije poput ljutnje, tuge ili zabrinutosti zbog PEG cijevi. Pojava negativnih emocija je normalna i očekivana te je u tom slučaju ključna edukacija i razgovor između pružatelja zdravstvenih usluga (naročito medicinskih sestara) i bolesnika. Medicinske sestre/tehničari bi trebali prema bolesniku pristupiti s visokom dozom empatije te podijeliti savjete koji bi bolesnika naveli na prihvaćanje trenutnog zdravstvenog stanja.

Neki od savjeta koje medicinska sestra/tehničar može dati bolesnicima s PEG cijevi su da naprave svoj raspored hranjenja na način koji vam omogućuje dovoljan unos hrane, a isto tako i dovoljnu količinu kvalitetnog sna. Ukoliko bolesniku PEG sonda otežava san potrebno je javiti se kod liječnika primarne zdravstvene zaštite koji poduzima daljnje korake potrebne za „prilagodbu“ i rješavanje problema kod pacijenta. Također, medicinska sestra/tehničar predlaže pacijentu da se pripremi prije nego što napusti svoj dom kako bi se osjećao ugodnije. Pripremu uključuje provjera bolesnika ima li upijajuće krpe ili jastučice sa sobom u torbici u slučajevima da PEG cijev počne curiti. Također, pacijent ako je u prilici može ponijeti rezervnu odjeću. Medicinska sestra/tehničar bolesnike i obitelji može potaknuti na uključivanje u razne grupe podrške za pacijente s PEG sondom. Iako u Hrvatskoj ne postoji službena grupa podrške, postoje razne grupe na društvenim mrežama koje uvelike mogu pomoći psihički, motivirajuće te edukacijom osobama s PEG sondom te njihovim obiteljima [29].

6. Zaključak

Specifičnosti sestrinske skrbi kod bolesnika s perkutanom endoskopskom gastrostomom (PEG) zahtijevaju sveobuhvatan pristup koji obuhvaća nekoliko ključnih aspekata: praćenje i upravljanje mjestom umetanja cijevi, upravljanje hranjenjem i održavanje prohodnosti cijevi te obuka bolesnika i njihovih obitelji. Svaki od ovih aspekata igra vitalnu ulogu u osiguravanju uspješne primjene PEG cijevi i minimiziranju rizika od komplikacija. Praćenje i upravljanje mjestom umetanja PEG cijevi uključuje redovito nadgledanje i ocjenu peristomalnog područja, čime se omogućava pravovremeno uočavanje znakova mogućih komplikacija kao što su infekcije, crvenilo, otekline ili curenje. Pravilan način čišćenja, primjena zaštitnih sredstava i promjena zavoja ključni su za sprječavanje infekcija i održavanje zdravlja kože oko cijevi. Pravovremeno obavještanje liječnika o bilo kakvim neobičnim simptomima od ključne je važnosti za pravilan odgovor i daljnje liječenje.

Upravljanje hranjenjem i održavanje prohodnosti cijevi zahtijeva pažnju pri pripremi i primjeni enteralne formule, kao i kontrolu brzine infuzije i volumena kako bi se izbjegli problemi poput začepjenja i probavnih smetnji. Korištenje pankreasnih enzima i natrijevog bikarbonata može pomoći u održavanju prohodnosti cijevi, dok obuka bolesnika o pravilnoj tehnici hranjenja doprinosi prevenciji komplikacija i poboljšanju ukupnog iskustva liječenja. Obuka bolesnika i njihovih obitelji je neophodna za učinkovito upravljanje njegom skrbi kod kuće. Educiranje o pravilnim postupcima čišćenja, zamjeni zavoja i tehnici hranjenja pomaže bolesnicima i njihovim obiteljima da prepoznaju i pravilno reagiraju na moguće probleme, čime se poboljšava njihova sposobnost za samostalnu njegu i smanjuje rizik od komplikacija.

Sestrinska skrb za bolesnike s PEG cijevi zahtijeva detaljno znanje i pažljiv pristup kako bi se osiguralo učinkovito upravljanje ovom medicinskom intervencijom. Svi navedeni aspekti skrbi doprinose boljem ishodu liječenja i kvaliteti života bolesnika, te naglašavaju važnost sveobuhvatnog pristupa u sestrinskoj praksi.

7. Literatura

- [1.] J. Krmpotić-Nemanić, A. Marušić: Anatomija čovjeka. Zagreb: Medicinska naklada; 2002, str. 333-343.
- [2.] I. Ogobuiro, J. Gonzales, KR. Shumway, et al: Physiology, Gastrointestinal. [Updated 2023 Apr 8]. In: StatPearls [Internet]. Treasure Island (FL): StatPearls Publishing; 2024 Jan-. Available from: <https://www.ncbi.nlm.nih.gov/books/NBK537103/>
- [3.] Poliklinika Lastrić, Oboljenja završnog debelog crijeva otežavaju svakodnevicu i pogoršavaju kvalitetu života bolesnicima, dostupno na: <https://poliklinika-lastric.hr/proktologija> (pristupljeno: 28.08.2024.)
- [4.] T. Bhatia, RA. Shatanof, B. Bordoni: StatPearls [Internet]. StatPearls Publishing; Treasure Island (FL): May 1, 2023. Embryology, Gastrointestinal.
- [5.] D. Iancu, A. Bartos: Anatomy of the Digestive Tract, 2017.
- [6.] C. M. Ferguson: An Overview of the Gastrointestinal System. In: Walker HK, Hall WD, Hurst JW, editors. Clinical Methods: The History, Physical, and Laboratory Examinations. 3rd ed. Butterworths; Boston: 1990.
- [7.] M. Mohamed, J. Thio, RS. Thomas, J. Phillips: hg Pernicious anaemia. BMJ. 2020 Apr 24;369:m1319.
- [8.] M. Shaydakov, F. Tuma: StatPearls [Internet]. StatPearls Publishing; Treasure Island (FL): May 2, 2023. Operative Risk.
- [9.] C. J. Kalra, F. Wehrle, F. Tuma: StatPearls [Internet]. StatPearls Publishing; Treasure Island (FL): Jul 25, 2023. Anatomy, Abdomen and Pelvis, Peritoneum.
- [10.] M. W. Gauderer, JL. Ponsky, RJ. Izant Jr. Gastrostomy without laparotomy: a percutaneous endoscopic technique 1980. Nutrition 1998;14:736-8. [PubMed]
- [11.] C. Best: The correct positioning and role of an external fixation device on a PEG. Nursing Times; 2004. 100: 18, 50-51.
- [12.] C. Löser et al.: ESPEN guidelines on artificial enteral nutrition: percutaneous endoscopic gastrostomy. Clinical Nutrition; 2005; 24: 848-861.
- [13.] L. M. Lord: Enteral access devices: types, function, care, and challenges. Nutr Clin Pract. 2018;33(1):16-38. doi:10.1002/ncp.10019
- [14.] R. Chow, E. Bruera, L. Chiu, et al.: Enteral and parenteral nutrition in cancer patients: a systematic review and meta-analysis. Ann Palliat Med 2016;5:30-41.
- [15.] D. K. Heyland, R. Dhaliwal, JW. Drover: Canadian Critical Care Clinical Practice Guidelines Committee, et al. Canadian clinical practice guidelines for nutrition support

- in mechanically ventilated, critically ill adult patients. *JPEN J Parenter Enteral Nutr* 2003;27:355-73.
- [16.] M. Wei, E. Ho, P. Hegde: An overview of percutaneous endoscopic gastrostomy tube placement in the intensive care unit. *J Thorac Dis.* 2021 Aug;13(8):5277-5296. doi: 10.21037/jtd-19-3728. PMID: 34527366; PMCID: PMC8411178.
- [17.] D. E. Van, E.J. Macken, B. Roth, et al.: Safety of pull-type and introducer percutaneous endoscopic gastrostomy tubes in oncology patients: a retrospective analysis. *BMC Gastroenterol* 2011;11:23.
- [18.] Y. M. Shastri, N. Hoepffner, A. Tessmer, et al: New introducer PEG gastropexy does not require prophylactic antibiotics: multicenter prospective randomized double-blind placebo-controlled study. *Gastrointest Endosc* 2008;67:620-8.
- [19.] R. G. Wilkerson, A. Pustavoitau, H. Carolan, et al.: Percutaneous ultrasound gastrostomy: a novel device and bedside procedure for gastrostomy tube insertion using magnetic and ultrasound guidance. *J Med Dev* 2019;13:024501
- [20.] K. Brown, C. Cai, A. Barreto, et al.: Predictors of Percutaneous Endoscopic Gastrostomy Placement in Acute Ischemic Stroke. *J Stroke Cerebrovasc Dis* 2018;27:3200-7.
- [21.] ProGas Study Group. Gastrostomy in patients with amyotrophic lateral sclerosis (ProGas): a prospective cohort study. *Lancet Neurol* 2015;14:702-9.
- [22.] J. L. Locher, J.A. Bonner, W.R. Carroll, et al.: Gastrostomy tube placement and use in patients with head and neck cancer. *Head Neck* 2012;34:422-8
- [23.] T. Hucl, J. Spicak: Complications of percutaneous endoscopic gastrostomy. *Best Pract Res Clin Gastroenterol* 2016;30:769-81.
- [24.] S. E. McGarr, D.F. Kirby: Percutaneous endoscopic gastrostomy (PEG) placement in the overweight and obese patient. *JPEN J Parenter Enteral Nutr* 2007;31:212-6.
- [25.] M. L. Koh, E.W. Lipkin: Nutrition support of a pregnant comatose patient via percutaneous endoscopic gastrostomy. *JPEN J Parenter Enteral Nutr* 1993;17:384-7.
- [26.] Y. Al-Abboodi, A. Ridha, M. Fasullo et al.: Risks of PEG tube placement in patients with cirrhosis-associated ascites. *Clin Exp Gastroenterol* 2017;10:211-4.
- [27.] K. Ernstmeier, E. Christman, editors: *Nursing Skills* [Internet]. Eau Claire (WI): Chippewa Valley Technical College; 2021. Chapter 17 Enteral Tube Management. Available from: <https://www.ncbi.nlm.nih.gov/books/NBK593216/>
- [28.] G. Roveron i sur.: *Clinical Practice Guidelines for the Nursing Management of Percutaneous Endoscopic Gastrostomy and Jejunostomy (PEG/PEJ) in Adult Patients:*

An Executive Summary. *Journal of Wound, Ostomy and Continence Nursing*. 2018. 45. 326-334. 10.1097/WON.0000000000000442.

[29.] J . Rickman Percutaneous endoscopic gastrostomy: psychological effects. *BrJ Nurs*. 1998 Jun 25-Jul 8;7(12):723-9. doi:/bjon.1998.7.12.5663.

8. Popis slika

Slika 2.2.1.1 Struktura i funkcija ušne šupljine	4
Slika 2.2.3.1. Motorne funkcije želuca	6
Slika 2.2.4.1 Tanko i debelo crijevo	7
Slika 2.2.5.1 Analni kanal	8
Slika 4.1.1 PEG sonda	16
Slika 4.2.1.1 Varijante enteralne prehrane.....	18
Slika 4.2.2.1 Postavljanje PEG cijevi (lijevo) i postavljanje PEJ cijevi (desno).....	19
Slika 4.3.1.1 Materijal potreban za tehniku	20
Slika 4.3.1.2 Procjena prije postupka za postavljanje PEG cijevi.	20
Slika 4.3.1.3 Umetanje žice vodilice u želudac.	21
Slika 4.3.1.4 Postavljanje PEG cijevi metodom povlačenja.	22
Slika 4.3.1.5 Završetak postupka PEG cijevi.	23
Slika 4.3.2.1 Prikaz tehnike perkutane ultrazvučne gastrostome	25
Slika 5.3.1. Prikaz sadržaja edukacijske brošure o PEG sondi.....	28



IZJAVA O AUTORSTVU

Završni/diplomski/specijalistički rad isključivo je autorsko djelo studenta koji je isti izradio te student odgovara za istinitost, izvornost i ispravnost teksta rada. U radu se ne smiju koristiti dijelovi tuđih radova (knjiga, članaka, doktorskih disertacija, magistarskih radova, izvora s interneta, i drugih izvora) bez navođenja izvora i autora navedenih radova. Svi dijelovi tuđih radova moraju biti pravilno navedeni i citirani. Dijelovi tuđih radova koji nisu pravilno citirani, smatraju se plagijatom, odnosno nezakonitim prisvajanjem tuđeg znanstvenog ili stručnoga rada. Sukladno navedenom studenti su dužni potpisati izjavu o autorstvu rada.

Ja, VALENTINA HORVAT (ime i prezime) pod punom moralnom, materijalnom i kaznenom odgovornošću, izjavljujem da sam isključivi autor/ica završnog/diplomskog/specijalističkog (obrisati nepotrebno) rada pod naslovom Specijalistički radovi s područja društvenih znanosti (upisati naslov) te da u navedenom radu nisu na nedozvoljeni način (bez pravilnog citiranja) korišteni dijelovi tuđih radova.

Student/ica:
(upisati ime i prezime)

Valentina Horvat
(vlastoručni potpis)

Sukladno članku 58., 59. i 61. Zakona o visokom obrazovanju i znanstvenoj djelatnosti završne/diplomske/specijalističke radove sveučilišta su dužna objaviti u roku od 30 dana od dana obrane na nacionalnom repozitoriju odnosno repozitoriju visokog učilišta.

Sukladno članku 111. Zakona o autorskom pravu i srodnim pravima student se ne može protiviti da se njegov završni rad stvoren na bilo kojem studiju na visokom učilištu učini dostupnim javnosti na odgovarajućoj javnoj mrežnoj bazi sveučilišne knjižnice, knjižnice sastavnice sveučilišta, knjižnice veleučilišta ili visoke škole i/ili na javnoj mrežnoj bazi završnih radova Nacionalne i sveučilišne knjižnice, sukladno zakonu kojim se uređuje umjetnička djelatnost i visoko obrazovanje.