

Rekonstrukcija tumora glave i vrata mikrovaskularnim režnjevima

Miloš, Andrea

Master's thesis / Diplomski rad

2024

Degree Grantor / Ustanova koja je dodijelila akademski / stručni stupanj: **University North / Sveučilište Sjever**

Permanent link / Trajna poveznica: <https://um.nsk.hr/um:nbn:hr:122:366639>

Rights / Prava: [In copyright](#) / [Zaštićeno autorskim pravom.](#)

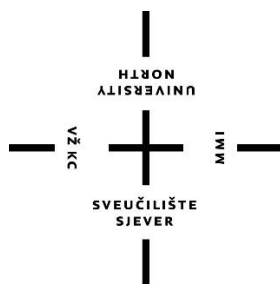
Download date / Datum preuzimanja: **2025-03-04**



Repository / Repozitorij:

[University North Digital Repository](#)





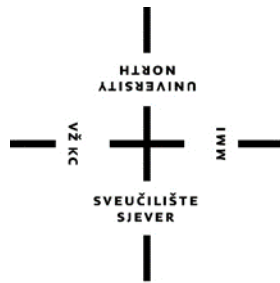**Sveučilište
Sjever**

DIPLOMSKI RAD br.
319/SSD/2024

**REKONSTRUKCIJA TUMORA GLAVE I VRATA
MIKROVASKULARNIM REŽNJEVIMA**

Andrea Miloš

Varaždin, kolovoz 2024.



**Sveučilište
Sjever**

Studij Sestrinstva

DIPLOMSKI RAD br.
319/SSD/2024

**REKONSTRUKCIJA TUMORA GLAVE I VRATA
MIKROVASKULARNIM REŽNJEVIMA**

Student

Andrea Miloš, mat.br.

1003133591

Mentor

dr. sc. Ivo Dumić-Čule

Varaždin, kolovoz 2024.

Zahvala

Želim izraziti iskrenu zahvalnost svima koji su me podržavali tijekom izrade ovog diplomskog rada. Posebno bih se zahvalila svojoj obitelji, koja mi je bila neizmjerne podrška tijekom cijelog obrazovanja. Njihova vjera u mene, strpljenje i ljubav bili su ključni u postizanju ovog cilja.

Zahvaljujem se i svom mentoru, dr.sc. Ivi Dumiću-Čuli, na stručnom vodstvu, savjetima i poticajima kroz cijeli proces izrade rada. Vaša podrška i znanje bili su neprocjenjivi i pomogli su mi da se razvijem, ne samo kao student, već i kao budući stručnjak u svom području.

Hvala svima koji su na bilo koji način doprinijeli mom uspjehu.

Andrea Miloš

Popis korištenih kratica

BCC	prema eng. <i>Basal Cell Carcinoma</i> / Bazocelularni karcinom
HPV	Humani papiloma virus
EBV	Epstein-Barr virus
SAD	Sjedinjene američke države
SCC	prema eng. <i>Squamous Cell Carcinoma</i> / Planocelularni karcinom
UVB	Ultraljubičasto zračenje B
3D	Trodimenzionalno

Sažetak

Rekonstrukcije te radikalne resekcije tumora glave i vrata mikrovaskularnim režnjevima predstavljaju jedan od najzahtjevnijih izazova u suvremenoj rekonstruktivnoj kirurgiji. Tumori u ovoj regiji često zahtijevaju opsežnu kiruršku intervencije, što može rezultirati značajnim funkcionalnim i estetskim deficitima kod pacijenta. Mikrovaskularni režnjevi omogućuju kirurzima da koriste tkiva s drugih dijelova tijela, poput kože, mišića, kostiju i sluznica, kako bi rekonstruirali složene anatomske strukture glave i vrata, istovremeno osiguravajući odgovarajuću prokrvljenost i vitalnost presađenog tkiva.

Ovaj rad se fokusira na rekonstrukcije neoplazija u području glave i vrata uz upotrebu mikrovaskularnih režnjeva, s posebnim naglaskom na njihove prednosti i izazove. Opisane su različite vrste mikrovaskularnih režnjeva. Svaka od ovih tehnika ima svoje specifičnosti i indikacije, ovisno o veličini, lokalizaciji i tipu defekta, kao i o specifičnim karakteristikama pacijenta.

Osim tehničkih aspekata, u radu se također analizira i postoperativna funkcionalna rehabilitacija pacijenata, kao i kvaliteta života nakon kirurških intervencija. Mikrovaskularna rekonstrukcija ne samo da omogućuje obnovu izgubljenih struktura, već i značajno poboljšava kvalitetu života pacijenata, omogućavajući im povratak osnovnim funkcijama poput govora, gutanja i disanja. Međutim, takvi zahvati nisu bez rizika; mogućnosti komplikacija poput tromboze, nekroze režnja ili infekcije predstavljaju značajan izazov i zahtijevaju pomnu postoperativnu skrb.

Rad također razmatra recentne napretke u tehnologiji i tehnici, poput korištenja 3D modeliranja i virtualne kirurgije, koji su značajno unaprijedili preciznost i ishode ovih zahvata.

Rekonstrukcija tumora glave i vrata mikrovaskularnim režnjevima predstavlja zlatni standard u liječenju opsežnih defekata ove regije. Uspješnost ovih zahvata ovisi o multidisciplinarnom pristupu, preciznoj kirurškoj tehnici i dobroj postoperativnoj skrbi, čime se pacijentima omogućuje optimalan funkcionalni i estetski oporavak.

Ključne riječi: mikrovaskularni režnjevi, tumori, deficiti, 3D printanje.

Sadržaj

1. Uvod	1
1.1. Anatomija glave i vrata	2
1.1.1. Neoplazije glave i vrata	2
1.2. Epidemiologija maksiofacijalnih ozljeda i tumora glave i vrata	5
1.2.1. Maksilofacijalne ozljede	6
1.2.2. Tumori glave i vrata	7
1.3. Liječenje tumora glave i vrata	8
2. Postoperativna kvaliteta života pacijenata	9
3. Terapijski modaliteti	11
3.1. Imunoterapija	11
3.2. Kemoterapija	12
3.3. Genetska terapija	14
3.4. Radioterapija	14
4. Protetske mogućnosti	17
4.1. Vrste protetskih rješenja	17
4.1.1. Protetski nadomjesci za čeljusti i lice	17
4.1.2. Dentalne proteze	17
4.1.3. Izazovi i rješenja u protetskoj rehabilitaciji	18
4.1.4. Inovacije u protetskoj tehnologiji	18
4.2. 3D printanje	19
4.2.1. Prednosti 3D printanja u protetskoj rehabilitaciji	19
4.2.2. Izazovi i budućnost 3D printanja u protetici	20
5. Metode rekonstrukcije kožnih defekata glave i vrata	22

5.1. Sekundarno cijeljenje	23
5.2. Eliptična ekscizija i primarno zatvaranje	24
5.3. Slobodni kožni transplantati	24
5.4. Tkivni ekspanderi	26
5.5. Tkivni režnjevi	26
5.5.1. Lokalni režnjevi	27
5.5.2. Slobodni režnjevi	28
5.5.3. Regionalni režnjevi	29
6. Procjena i planiranje zdravstvene njege	30
6.1. Edukacija pacijenata	40
6.2. Psihička potpora pacijenata	42
6.2.1. Priopćavanje loših vijesti	44
7. Znanstveni doprinos	45
8. Rasprava	48
9. Zaključak	50
10. Literatura	52

1. Uvod

U posljednjih nekoliko desetljeća, medicina je doživjela nevjerojatne tehnološke inovacije koje su transformirale intervencije, dijagnostiku, tretmane i ishode zahvata spram pacijenata. Jedna od najvažnijih i najnaprednijih inovacija je upravo predmetna upotreba mikrovaskularnih reznjeva u liječenju tumora te pri temeljitim rekonstrukcijama. Mikroreznjevi, minijaturni „uređaji“ sposobni za izvođenje preciznih medicinskih zahvata na mikroskopskoj razini, predstavljaju novi pristup u borbi protiv malignih oboljenja. Tumori, bez obzira na njihovu vrstu i lokalizaciju, predstavljaju jedan od najvećih izazova u modernoj medicini. Maligne neoplazije, karakterizirane nekontroliranim rastom maligno alteriranih tj. abnormalnih stanica, mogu metastazirati i zahvatiti mnoge vitalne organe te često za krajnji cilj imaju i letalne ishode. Tradicionalni tretmani, poput kemoterapije, radioterapije i kirurških intervencija, često imaju ozbiljne nuspojave i mogu biti nedovoljno učinkoviti kod nekih vrsta tumora. Stoga je potraga za novim, efikasnijim i manje invazivnim metodama liječenja uvijek aktualna i kontinuirano se odvija. Mikrovaskularni reznjevi predstavljaju revolucionarni pristup u liječenju tumora zahvaljujući svojoj sposobnosti da djeluju na mikroskopskoj razini s visokim stupnjem preciznosti. Ovi uređaji omogućavaju ciljanu isporuku lijekova direktno u tumorske stanice, minimizirajući oštećenje intaktnih tj. zdravih tkiva i anatomskih struktura. Također, mikroreznjevi se koriste za ablaciju, odnosno uništavanje tumorskih stanica putem topline ili hladnoće, što je poznato kao termoablacija ili krioterapija. Korištenje mikroreznjeva u ovim postupcima značajno smanjuje rizik od postoperativnih komplikacija i ubrzava oporavak pacijenata. Jedna od ključnih prednosti mikroreznjeva je njihova minimalno invazivna priroda. Za razliku od tradicionalnih kirurških zahvata koji zahtijevaju velike incizije i dulje vrijeme oporavka, zahvati s mikroreznjevima se izvode kroz male rezove ili čak potpuno bez rezova, što značajno smanjuje traumu za pacijenta. Osim toga, preciznost mikroreznjeva omogućava liječenje tumora na teško dostupnim mjestima unutar tijela, kao što su mozak, pluća ili jetra. Klinička istraživanja pokazuju obećavajuće rezultate u primjeni mikroreznjeva za liječenje različitih vrsta tumora, uključujući karcinome dojke, prostate, jetre i pluća. Pacijenti tretirani mikroreznjevima bilježe smanjenje tumorskih masa, poboljšanu kvalitetu života i duže preživljavanje. Iako se tehnologija na tome polju još uvijek razvija i u početnim je fazama,

očekuje se da će daljnja istraživanja te evaluacije te inovacije dovesti do još boljih, efikasnijih i pristupačnijih tretmana, odnosno kako bi bila svima dostupna, njegujući postulate medicine. U liječenju tumora takve spoznaje predstavljaju veliki korak naprijed u onkologiji, nudeći nove nade pacijentima koji se suočavaju s ovom teškom dijagnozom. Uz stalni napredak u tehnologiji i medicinskim istraživanjima, mikrorežnjevi će vjerojatno postati standardna praksa u borbi protiv malignih oboljenja, pružajući efikasnije, sigurnije i manje invazivne opcije liječenja. Kao takvi, mikrorežnjevi ne samo da poboljšavaju ishode liječenja, već i kvalitetu života pacijenata, što je krajnji cilj moderne medicine.

1.1. Anatomija glave i vrata

Anatomija glave i vrata obuhvaća složene strukture koje imaju ključnu ulogu u funkcioniranju ljudskog tijela. Njihova pojava izaziva smanjenje kvalitete života s obzirom na to da se ovi tumori razvijaju u dijelu tijela odgovornom za disanje, govor i hranjenje (1). Glava je anatomske podijeljena na lubanju, koja štiti mozak, te lice, koje uključuje oči, uši, nos i usta, organi koji omogućuju osjet vida, sluha, mirisa i okusa. Lubanja se sastoji od više kostiju koje su spojene šavovima, dok lice sadrži strukture poput maksile (gornja vilica) i mandibule (donja vilica). Unutar glave se nalaze i složene mišićne skupine, krvne žile i živci, uključujući i moždane živce koji kontroliraju mnoge vitalne funkcije. Zbog navedenoga, operacijske intervencije tj. resekcije su veoma delikatna područja. Vrat povezuje glavu s ostatkom tijela i sadrži važne strukture poput vratne kralježnice, karotidnih arterija koje opskrbljuju mozak krvlju, te dušnika i jednjaka, ključnih za disanje i probavu. Mišići vrata omogućuju pokretljivost glave, a limfni čvorovi u vratu igraju važnu ulogu u imunološkom sustavu.

1.1.1. Neoplazije glave i vrata

Neoplazije glave i vrata predstavljaju heterogenu skupinu tumora koji mogu zahvatiti različite anatomske strukture u ovom području, uključujući usnu šupljinu, ždrijelo, grkljan, nos, paranazalne sinuse, žlijezde slinovnice, štitnjaču, i meka tkiva kao što su mišići i limfni čvorovi. Zbog složenosti anatomije glave i vrata, lokacija neoplazije značajno utječe na kliničku prezentaciju, dijagnozu i liječenje. Sijela karcinoma u ovom anatomske području najčešće su to karcinom pločastih epitelnih stanica. Takvih je više od 90%, 2% su sarkomi, a preostalih 7% su adenomi, limfomi i drugi tumori (2).

Tumori usne šupljine najčešće zahvaćaju jezik, podjezičnu žlijezdu, nepce, te unutarnju površinu obraza. Karcinomi pločastih stanica najčešći su maligni tumori u ovom području, a njihova pojava je snažno povezana s čimbenicima rizika kao što su pušenje i konzumacija alkohola. Zbog bogate vaskularizacije i limfne drenaže, ovi tumori često metastaziraju u regionalne limfne čvorove. Unatoč razvoju kirurgije, radioterapije i različitih oblika antitumorskih lijekova, petogodišnje preživljenje je između 40% i 50%, a prosječno doživljenje bolesnika s recidivirajućim/metastatskim karcinomom jest 10–13 mjeseci. Recidiv je značajan problem kod ovih karcinoma i prisutan je u 35–55% slučajeva unutar dvije godine nakon primarnog liječenja (3). Preživljenje se smanjuje proporcionalno stadiju karcinoma ili pak recidivu.

Ždrijelo se dijeli na nazofarinks, orofarinks i hipofarinks, a svako od ovih područja može biti zahvaćeno neoplazijama. Nazofaringealni karcinom je posebno povezan s Epstein-Barr virusom (EBV), dok su tumori orofarinksa često povezani s infekcijom humanim papiloma virusom (HPV). Tumori u ovom području mogu uzrokovati simptome vezane uz pojavnost HPVa, karcinomi glave i vrata dijele se tada u dvije genetske skupine: HPV pozitivne i HPV negativne tumore, a novija istraživanja ukazuju na dodatnu genetsku supklasifikaciju u HPV negativne tumore s boljom prognozom, gutanja, promuklosti i boli u uhu zbog blizine živaca i mišića koji reguliraju ove funkcije (4,5). Maligni melanom je agresivna neoplazma kože, a čak se trećina melanoma javlja u području glave i vrata. Iako čini samo 5% svih tumora kože, više od tri četvrtine svih smrti od zloćudnih tumora kože potječe upravo od melanoma (6).

Grkljan, ili larinks, igra ključnu ulogu u disanju, fonaciji i svojevrsnoj protekciji dišnog puta. Karcinomi grkljana najčešće zahvaćaju glasnice (glotis) i su najčešći maligni tumori u ovom području. Ovi tumori su također snažno povezani s ovisničkim ponašanjem tj. navikama poput pušenja, a njihova prisutnost često dovodi do promuklosti kao ranog simptoma, iako se on često ne uzima kao prepoznatljiv simptom ili znak koji se veže u krajnju dijagnozu. Ako se neoplazija proširi na susjedne strukture, može doći do otežanog disanja i bolova u grlu što je daljnja simptomatologija, subjektivnog karaktera. Rastuća incidencija neoplazija kožnih struktura u sveopćoj populaciji dovela je do porasta incidencije broja oboljelih s uznapredovanim novotvorinama kod kojih je potrebno uzeti u obzir i opciju rekonstrukcije slobodnim reznjevima. Rekonstruktivnih metoda u području glave i vrata slijede dobro definiranu rekonstrukcijsku

ljestvicu tj. hijerarhiju. Mikrovaskularne rekonstrukcije slobodnim režnjevima nalaze se na samom vrhu ove ljestvice, i obično su rezervirane za opsežne i složene deficite struktura kod pacijenata koji su već prethodno bili podvrgnuti određenoj kirurškoj intervenciji. Iako se ova metoda mikrokirurške rekonstrukcije u području glave i vrata najčešće koristi pri liječenju onkoloških etiologija porijeklom iz sluznice, može se koristiti i kod kožnih neoplazija, osobito kod onih koji su prethodno liječeni u više epizoda. (7)

Tumori nosa i paranazalnih sinusa su relativno rijetki, ali mogu biti vrlo agresivni, što se na kraju ogleda kroz kliničku sliku i modele tj. opcije liječenja. Zbog blizine očnih šupljina, baze lubanje i mozga, tumori u ovom području često uzrokuju simptome poput začepjenosti nosa, krvarenja iz nosa, te promjena vida. Njihova anatomska lokacija također otežava kirurški pristup te komplicira kirurške intervencije i često zahtijeva kombinirani („tris model“) pristup liječenja, uključujući kirurgiju, radioterapiju i kemoterapiju.

Žlijezde slinovnice, osobito parotidna, submandibularna i sublingvalna žlijezda, mogu biti zahvaćene benignim i malignim neoplazijama. Najčešći benigni tumor je pleomorfni adenom, dok je maligni tumor najčešće mucoepidermoidni karcinom. S obzirom na bogatu inervaciju i vaskularizaciju ovog područja, tumori žlijezda slinovnica mogu uzrokovati bol, oticanje, i funkcionalne poremećaje poput slabosti mišića lica zbog oštećenja facijalnog živca.

Štitnjača, smještena u prednjem dijelu vrata, često je mjesto pojave benignih čvorova, ali može biti zahvaćena i malignim tumorima poput papilarnog i folikularnog karcinoma. Tumori štitnjače mogu uzrokovati lokalizirano oticanje vrata, promjene glasa, i poteškoće s disanjem ili gutanjem ako narastu do značajne veličine.

Meka tkiva glave i vrata, uključujući mišiće i limfne čvorove, također mogu biti zahvaćena različitim vrstama neoplazija, uključujući sarkome i limfome. S obzirom na gustoću struktura u ovom području, tumori mekih tkiva mogu brzo uzrokovati simptome povezane s kompresijom ili infiltracijom susjednih anatomske struktura.

Anatomska kompleksnost glave i vrata čini dijagnostiku i liječenje neoplazija u ovom području izuzetno izazovnim. Lokalizacija tumora u određenim anatomske strukturama ne samo da određuje kliničku prezentaciju, već i značajno utječe na izbor terapijskih pristupa,

uključujući kirurške intervencije, radioterapiju i kemoterapiju. Rano prepoznavanje simptoma i promptna dijagnostika ključni su za poboljšanje ishoda pacijenata s neoplazijama glave i vrata.

1.2. Epidemiologija maksiofacijalnih ozljeda i tumora glave i vrata

Karcinom glave i vrata šesti je najčešći maligni tumor u svijetu i godišnje se dijagnosticira više od 830.000, a više od 400.000 oboljelih umre. Godišnja incidencija u SAD-u je oko 65.000 (8).

Bazocelularni karcinom (BCC - *basal cell carcinoma*) predstavlja najčešći oblik zloćudne tvorbe u ljudi, i zauzima postotak od 70% svih malignih neoplazija kožnih struktura. Nastaje i svoj razvoj bazira se na stanice bazalnog tj. vanjskog sloja (epidermisa), korijena dlake ili žlijezda lojnica. Primarni faktor rizika za razvoj ovog oblika karcinoma je izloženost zračenju Sunca, točnije posebnom UVB zračenju, zbog čega se najčešće pojavljuje na onim dijelovima kože koji su najizloženiji sunčevim zrakama. Približno 80% bazocelularnih tvorevina smješta se na samom licu, iznad fiktivne linije koja povezuje kut usana s ušnom resicom. Najčešće se javlja iznad 50. godina starosti, a učestalost ovog tipa karcinoma značajno je veća u geografskim područjima s velikim brojem sunčanih dana, kao i kod nekih specifičnih zanimanja (npr. poljoprivrednici, ribari) gdje je svakodnevna izloženost Suncu izrazito visoka i kontinuirana (9-11).

Planocelularni karcinom ili SCC (*engl. squamous cell carcinoma*) kože sljedeći je po pojavnosti među neoplastičnim tumorima kože i čini 10-20% svih karcinoma kože. Stanice gdje se razvija su suprabazalne epidermalni keratinociti, a oni morfološki gledano dio su stanica spinoznog sloja epidermisa, zbog čega se ovaj tumor je i tzv. spinocelularni karcinom. Nadalje, pojavnost predmetnog karcinoma se povećava s dobi i s kumulativnom izloženosti Suncu, tako da se ovaj tumor češće pojavljuje kod starijih, najčešće u dobi starijoj od 65 godina. Također, ova neoplazija češće nastaje na područjima kroničnog oštećenja kože (nakon opekline, ožiljaka, kroničnih rana i/ili upala) i iz prekanceroza (solarna i aktinička keratoza) (12).

Ostali čimbenici koji mogu dovesti do razvoja ovog karcinoma su radioterapija, genetski čimbenici (svijetla put), nepoznate imunokompromitiranosti, kemijski karcinogeni (izloženost arsenu, policikličkim ugljikovodicima, insekticidima ili herbicidima), te na kraju, virusne infekcije poput HPV-a.

Melanom kože u području glave i vrata čini između 15% i 30% svih poznatih melanoma. U odnosu na nemelanomske tumore kože (SCC i BCC), on je relativno rijedak, te čini svega oko 1,5 – 2% svih tumora kože. Shodno tome, njegova se pojavnost i obolijevanje u posljednje vrijeme značajno povećalo, te je riječ o jednoj tumorskoj neoplaziji s najvećim porastom broja oboljelih unazad nekoliko desetljeća (13). Važno je istaknuti značaj pravovremene dijagnoze, odnosno postavljanje iste, bolesti, jer ako se melanom otkrije i kirurški ukloni u ranijim fazama, prognoza je vrlo obećavajuća i povoljna. S druge strane, kod tumora koji su dijagnosticirani u kasnijim fazama, mogućnosti liječenja su sve više ograničene, što rezultira niskom stopom preživljenja. Položaj tumora u regiji glave i vrata dodatno utječe na prognozu, budući da melanomi kože na ovom području imaju nešto nepovoljniju prognozu u usporedbi kada se pojavljuju na drugim dijelovima ljudskog tijela.

1.2.1. Maksilofacijalne ozljede

Maksilofacijalne ozljede obuhvaćaju traume koje zahvaćaju lice, čeljusti, zube i okolne strukture, a njihova učestalost i uzroci značajno variraju ovisno o geografskom području, dobi, spolu i socijalnim čimbenicima. Epidemiološki podaci pokazuju da su najčešći uzroci maksilofacijalnih ozljeda prometne nesreće, fizički sukobi, sportske aktivnosti i padovi. Prometne nesreće su vodeći uzrok ovih ozljeda u mnogim zemljama, osobito u regijama s visokim prometnim intenzitetom i nedovoljnom primjenom sigurnosnih mjera. Padovi su češći uzrok ozljeda u starijoj populaciji, dok su sportske ozljede i fizički sukobi češći među mlađim osobama, osobito muškarcima (14).

Prema epidemiološkim studijama, muškarci su općenito podložniji maksilofacijalnim ozljedama u odnosu na žene, s omjerom koji se često kreće oko 3:1 (15). Ova razlika može se pripisati većoj izloženosti muškaraca rizičnim ponašanjima kao što su vožnja, sudjelovanje u kontaktnim sportovima i sukobi. Dobna raspodjela pokazuje da su mladi odrasli, u dobi između 20 i 40 godina, najugroženija skupina zbog njihove aktivne uključenosti u rizične aktivnosti.

Geografske razlike također igraju značajnu ulogu u epidemiologiji maksilofacijalnih ozljeda. U zemljama s visokim prihodima, prometne nesreće su smanjene zahvaljujući strožim zakonima i poboljšanim sigurnosnim standardima, dok su ozljede uzrokovane padovima i sportom postale relativno češće. U zemljama s niskim i srednjim prihodima, međutim, prometne nesreće i dalje

predstavljaju glavni uzrok zbog slabije infrastrukture i manje strogih zakona o sigurnosti na cestama.

1.2.2. Tumori glave i vrata

Tumori glave i vrata čine heterogenu skupinu malignih i benignih neoplazmi koje zahvaćaju usnu šupljinu, ždrijelo, grkljan, nos i paranazalne sinuse, te žlijezde slinovnice i druge meke tkiva glave i vrata. Maligni tumori glave i vrata, osobito karcinomi pločastih stanica, među najčešćim su malignim oboljenjima globalno, s velikim geografskim varijacijama u incidenciji (16).

Epidemiološki podaci pokazuju da su najvažniji čimbenici rizika za razvoj malignih tumora glave i vrata pušenje duhana, konzumacija alkohola i infekcija HPV-om. Pušenje je glavni čimbenik rizika za karcinome usne šupljine, ždrijela i grkljana, dok alkohol ima sinergistički učinak u kombinaciji s pušenjem, značajno povećavajući rizik od razvoja ovih karcinoma. Infekcija HPV-om, osobito tipom 16, postala je sve važniji uzrok karcinoma orofarinksa, osobito u razvijenim zemljama, gdje incidencija ovih tumora raste, unatoč opadanju stope pušenja (17).

Incidencija malignih tumora glave i vrata značajno varira ovisno o regiji. U jugoistočnoj Aziji i dijelovima Afrike, uporaba duhana u obliku žvakaćih proizvoda i betel lista čest je uzrok karcinoma usne šupljine. U SAD-u i Europi, HPV pozitivni orofaringealni karcinomi postaju dominantan oblik maligniteta u ovoj regiji, osobito među mlađim odraslim osobama koje ne puše.

Epidemiološki trendovi također ukazuju na značajnu ulogu socioekonomskih faktora u incidenciji i ishodu tumora glave i vrata. Osobe s nižim socioekonomskim statusom imaju veći rizik od razvoja ovih tumora, što se pripisuje višoj prevalenciji faktora rizika kao što su pušenje, konzumacija alkohola i nedostatak pristupa zdravstvenoj zaštiti. Nadalje, ove skupine često imaju lošije ishode zbog kasnijeg otkrivanja bolesti i ograničenog pristupa liječenju (18).

Iako su benigni tumori glave i vrata rjeđi i manje opasni, oni također mogu imati značajan utjecaj na kvalitetu života pacijenata. Najčešći benigni tumori uključuju adenom parotidne

žlijezde, hemangiome, te razne cistične lezije. Epidemiološki podaci o benignim tumorima su ograničeniji, ali je poznato da se oni mogu pojaviti u bilo kojoj životnoj dobi, često zahtijevajući kiruršku intervenciju zbog svoje veličine ili lokacije.

Epidemiologija maksilofacijalnih ozljeda i tumora glave i vrata odražava kompleksnu interakciju između genetskih, okolišnih i socioekonomskih čimbenika. Razumijevanje ovih faktora i njihovih epidemioloških trendova ključno je za razvoj preventivnih strategija, rano otkrivanje i učinkovito liječenje, s ciljem smanjenja učestalosti i poboljšanja ishoda za pacijente širom svijeta.

1.3. Liječenje tumora glave i vrata

Liječenje tumora glave i vrata mikrorežnjevima predstavlja suvremeni pristup rekonstrukciji kompleksnih defekata nastalih nakon kirurškog uklanjanja malignih tumora. Mikrorežnjevi su komadi tkiva, obično kože, mišića, kosti ili kombinacija ovih tkiva, koji se prenose s jednog dijela tijela na drugi uz pomoć mikrovaskularne tehnike. Nakon resekcije tumora, kada dolazi do značajnog gubitka tkiva, mikrorežnjevi se koriste za rekonstrukciju kako bi se obnovila funkcija i estetski izgled pogođenog područja.

Ova tehnika zahtijeva preciznu mikrokiruršku anastomozu krvnih žila mikrorežnja s lokalnim krvnim žilama na području glave i vrata, čime se osigurava opskrba krvlju i preživljavanje presađenog tkiva. Prednost upotrebe mikrorežnjeva u rekonstrukciji tumorskih defekata leži u njihovoj sposobnosti da obnove kompleksne anatomske strukture, kao što su čeljust, jezik i ždrijelo, čime se omogućuje pacijentima da zadrže funkcije poput govora, gutanja i disanja (19).

Upotreba mikrorežnjeva značajno je poboljšala ishode liječenja tumora glave i vrata, pružajući bolju funkcionalnu i estetsku rehabilitaciju te smanjujući morbiditet povezan s radikalnim kirurškim zahvatima. Ova tehnika zahtijeva visoku razinu stručnosti i opremljenosti, ali je postala zlatni standard u složenim slučajevima rekonstrukcije nakon onkoloških operacija na području glave i vrata.

2. Postoperativna kvaliteta života pacijenata

Liječenje tumora glave i vrata često zahtijeva agresivne kirurške zahvate koji uključuju uklanjanje velikih dijelova tkiva, što može dovesti do značajnih funkcionalnih i estetskih posljedica. Ovi zahvati često utječu na vitalne funkcije poput govora, gutanja i disanja, što može ozbiljno narušiti kvalitetu života pacijenata. U ovom kontekstu, rekonstrukcija pomoću mikrorežnjeva postala je ključna tehnika za obnavljanje izgubljenih funkcija i poboljšanje postoperativne kvalitete života. Ovaj tekst istražuje različite aspekte postoperativne kvalitete života kod bolesnika liječenih mikrorežnjevima, s posebnim osvrtom na funkcionalne, estetske i psihološke aspekte. Jedan od najvažnijih ciljeva rekonstrukcije mikrorežnjevima jest obnova funkcija koje su narušene radikalnim kirurškim uklanjanjem tumora. Na primjer, kada su zahvaćeni jezik ili ždrijelo, mikrorežnjevi se koriste za rekonstrukciju ovih struktura kako bi se omogućilo pacijentima da ponovno normalno gutaju i govore. Funkcionalna rehabilitacija je ključna za kvalitetu života, jer ovi pacijenti moraju ponovno naučiti osnovne vještine koje su bile izgubljene zbog operacije (20).

Mikrorežnjevi omogućuju personaliziranu rekonstrukciju, što znači da se režanj može odabrati na temelju specifičnih potreba pacijenta. Primjerice, radijalni režanj podlaktice često se koristi za rekonstrukciju jezika, dok se fibularni režanj koristi za rekonstrukciju mandibule. Ova vrsta rekonstrukcije ne samo da obnavlja funkcionalnost, već također smanjuje vrijeme oporavka i poboljšava dugoročne ishode. Studije su pokazale da pacijenti koji su podvrgnuti rekonstrukciji mikrorežnjevima imaju bolju funkcionalnu rehabilitaciju u usporedbi s onima koji nisu primili ovu vrstu liječenja, što se očituje u boljoj sposobnosti žvakanja, gutanja i govora. Estetski rezultati također igraju ključnu ulogu u postoperativnoj kvaliteti života. Lice je vidljiv dio tijela,

a deformacije uzrokovane tumorima i njihovim liječenjem mogu imati dubok utjecaj na samopouzdanje i društvenu interakciju pacijenata. Mikrorežnjevi omogućuju kirurzima da rekonstruiraju složene anatomske strukture, zadržavajući pritom prirodan izgled lica i vrata. Upotrebom mikrorežnjeva moguće je izbjeći ili minimalizirati deformacije koje bi inače mogle nastati zbog kirurškog zahvata (21). Primjerice, kod pacijenata s uklonjenim dijelom mandibule, fibularni mikrorežanj omogućuje rekonstrukciju kosti i mekog tkiva na način koji se funkcionalno i estetski integrira s preostalim strukturama lica. Također, kirurzi mogu oblikovati mikrorežanj kako bi odgovarao specifičnoj anatomiji pacijenta, čime se postiže prirodan i simetričan izgled. Estetski uspjeh rekonstrukcije pozitivno utječe na pacijentovu samosvijest i kvalitetu života, smanjujući osjećaj stigmatizacije i olakšavajući socijalnu integraciju. Pacijenti se nakon rekonstrukcije osjećaju zadovoljnije svojim izgledom, što doprinosi ukupnom zadovoljstvu životom i mentalnom zdravlju.

Psihološka dobrobit pacijenata također je ključni faktor u procjeni postoperativne kvalitete života. Dijagnoza i liječenje tumora glave i vrata, kao i radikalna kirurgija, predstavljaju velik psihološki stres. Anksioznost, depresija i strah od recidiva česti su problemi kod ovih pacijenata. Rekonstrukcija mikrorežnjevima može značajno smanjiti psihološki teret povezan s deformacijom i funkcionalnim gubitkom. Osim toga, uspješna rekonstrukcija može potaknuti pozitivnu percepciju vlastitog tijela i poboljšati psihosocijalnu adaptaciju. Kada pacijenti vide poboljšanje u funkcionalnosti i izgledu, često doživljavaju povećanje samopouzdanja i smanjenje osjećaja tjeskobe. Psihološka podrška u kombinaciji s rekonstruktivnom kirurgijom ključna je za holistički pristup liječenju, pomažući pacijentima da se bolje nose s izazovima liječenja i oporavka. Dugoročna kvaliteta života pacijenata liječenih mikrorežnjevima ovisi o mnogim čimbenicima, uključujući uspjeh kirurškog zahvata, postoperativnu njegu, te rehabilitacijske procese. Redoviti medicinski pregledi i rehabilitacija, koja uključuje logopedske i fizioterapeutske tretmane, pomažu u održavanju postignutih funkcionalnih rezultata i poboljšanju kvalitete života tijekom vremena. Pacijenti koji su prošli uspješnu rekonstrukciju mikrorežnjevima često izvještavaju o visokom stupnju zadovoljstva dugoročnim ishodima. Oni su u stanju bolje se uključiti u svakodnevne aktivnosti, društvene interakcije i profesionalni život, što značajno doprinosi njihovom cjelokupnom osjećaju dobrobiti (22).

Rekonstrukcija mikrorežnjevima predstavlja ključnu komponentu u liječenju tumora glave i vrata, omogućujući bolju funkcionalnu, estetsku i psihološku rehabilitaciju pacijenata. Kroz obnavljanje izgubljenih funkcija i poboljšanje izgleda, ovaj kirurški pristup značajno povećava postoperativnu kvalitetu života. Iako zahtijeva visoku razinu stručnosti i kompleksnu postoperativnu njegu, mikrorežnjevi su postali standard u rekonstrukcijskoj kirurgiji glave i vrata, s dugoročnim prednostima za pacijente suočene s izazovima liječenja malignih tumora.

3. Terapijski modaliteti

3.1. Imunoterapija

Liječenje tumora glave i vrata zahtijeva multidisciplinarni pristup koji obuhvaća različite terapijske modalitete kako bi se postigli optimalni rezultati. Tradicionalno, kirurško uklanjanje tumora, često praćeno rekonstrukcijom mikrovaskularnim režnjevima, bilo je osnovni pristup u upravljanju ovim složenim malignitetima. Međutim, posljednjih godina sve veći značaj u liječenju dobivaju napredne terapije poput imunoterapije, koje se koriste samostalno ili u kombinaciji s kirurškim metodama kako bi se poboljšali ishodi liječenja i dugoročna prognoza pacijenata (23).

Mikrovaskularni režnjevi igraju ključnu ulogu u rekonstrukciji nakon opsežnog kirurškog uklanjanja tumora. Oni omogućuju obnavljanje anatomske strukture i funkcija koje su izgubljene zbog radikalne resekcije, te su osobito važni u održavanju kvalitete života pacijenata. No, kako bi se dodatno poboljšali ishodi, mikrovaskularna rekonstrukcija sve se više integrira s drugim terapijskim modalitetima, uključujući imunoterapiju. Imunoterapija je postala revolucionarna opcija u onkologiji, pa tako i u liječenju tumora glave i vrata. Ova terapija koristi sposobnost pacijentovog imunološkog sustava da prepozna i uništi tumorske stanice, što je posebno korisno u slučajevima gdje konvencionalne terapije, poput kemoterapije i radioterapije, nisu dovoljno učinkovite (24). Inhibitori kontrolnih točaka imunološkog odgovora, kao što su nivolumab i pembrolizumab, pokazali su značajan uspjeh u liječenju uznapredovalih karcinoma

glave i vrata, osobito kod pacijenata s metastatskom bolešću ili onih kod kojih se bolest vratila nakon inicijalne terapije.

Kombinacija tj. sinergija kirurškog liječenja mikrovaskularnim režnjevima i imunoterapije nudi mogućnost poboljšanja lokalne kontrole bolesti, kao i smanjenja rizika od recidiva i metastaza. Imunoterapija može smanjiti veličinu tumora prije operacije, čime se olakšava kirurški zahvat i omogućuje bolje planiranje rekonstrukcije. Nakon operacije, imunoterapija može pomoći u eliminaciji preostalih mikroskopskih tumorskih stanica, čime se povećava dugoročna stopa preživljenja.

Postoje dokazi da kombiniranje ovih modaliteta može također smanjiti potrebu za agresivnim terapijama koje često dolaze s teškim nuspojavama, poput visoko dozirane radioterapije. Time se dodatno štite zdrava tkiva, što je ključno za uspjeh rekonstrukcije mikrovaskularnim režnjevima i za očuvanje funkcionalnosti tretiranih područja. Primjena imunoterapije u kombinaciji s mikrovaskularnim rekonstrukcijama zahtijeva personalizirani pristup, prilagođen specifičnim karakteristikama tumora i individualnim potrebama pacijenta. Prediktivni biomarkeri, poput ekspresije PD-L1 na tumorskim stanicama, mogu pomoći u odabiru pacijenata koji će najvjerojatnije imati koristi od imunoterapije, čime se optimizira plan liječenja. Ovaj personalizirani pristup omogućuje integraciju različitih terapijskih modaliteta na način koji maksimizira učinkovitost liječenja i minimizira rizik od komplikacija (25). Primjerice, u slučajevima gdje imunoterapija uspješno smanjuje tumorsku masu, kirurški tim može bolje planirati rekonstrukciju i odabrati odgovarajući mikrovaskularni režanj koji će najbolje obnoviti izgubljene funkcije i estetski izgled. Integracija imunoterapije s kirurškim liječenjem mikrovaskularnim režnjevima predstavlja značajan napredak u liječenju tumora glave i vrata. Ova kombinacija nudi bolju lokalnu kontrolu bolesti, smanjuje rizik od recidiva i omogućuje složenije, ali uspješnije rekonstrukcije. Korištenjem personaliziranih terapijskih planova, pacijentima se pruža šansa za bolji ishod liječenja i poboljšanu kvalitetu života, što ovu integriranu strategiju čini ključnim elementom u modernoj onkološkoj praksi.

3.2. Kemoterapija

Liječenje tumora glave i vrata zahtijeva multidisciplinarni pristup koji uključuje kombinaciju kirurškog zahvata, radioterapije, kemoterapije, i novijih terapijskih metoda poput imunoterapije.

Mikrovaskularni režnjevi igraju ključnu ulogu u rekonstrukciji nakon radikalnih kirurških zahvata, omogućujući obnovu funkcije i estetskog izgleda zahvaćenih područja.

Kemoterapija, kao jedan od osnovnih terapijskih modaliteta, često se koristi u kombinaciji s kirurškim tretmanima i ima značajan utjecaj na ishode liječenja i planiranje rekonstrukcije mikrovaskularnim režnjevima (26). Kemoterapija se koristi u različitim fazama liječenja tumora glave i vrata, ovisno o stadiju bolesti i individualnim karakteristikama pacijenta. Primarni ciljevi kemoterapije su smanjenje veličine tumora (neoadjuvantna kemoterapija), uništavanje preostalih tumorskih stanica nakon kirurškog zahvata (adjuvantna kemoterapija), te kontrola simptoma i usporavanje napredovanja bolesti u uznapredovalim slučajevima (paliјativna kemoterapija). U nekim slučajevima, kemoterapija se također kombinira s radioterapijom (kemoradioterapija) kako bi se poboljšala učinkovitost liječenja.

Neoadjuvantna kemoterapija može pomoći u smanjenju veličine tumora prije operacije, olakšavajući kirurški zahvat i potencijalno omogućujući manje radikalnu resekciju. To je posebno važno kod tumora koji se nalaze u blizini kritičnih anatomskih struktura gdje radikalna resekcija može značajno narušiti funkciju. Smanjenjem tumorske mase, kirurzi mogu lakše planirati rekonstrukciju pomoću mikrovaskularnih režnjeva, što može rezultirati boljim funkcionalnim i estetskim ishodima (27). Mikrovaskularna rekonstrukcija je ključna za obnovu izgubljenih tkiva i funkcija nakon kirurškog uklanjanja tumora. Međutim, primjena kemoterapije prije ili nakon operacije može imati značajan utjecaj na planiranje i izvedbu mikrovaskularnih rekonstrukcija. Kemoterapija može uzrokovati promjene u tkivima, uključujući fibrozu, smanjenu vaskularizaciju i oslabljeno cijeljenje rana, što može otežati kiruršku rekonstrukciju i povećati rizik od komplikacija. Unatoč tim izazovima, mikrovaskularni režnjevi se i dalje smatraju zlatnim standardom u rekonstrukciji složenih defekata glave i vrata. Kirurzi moraju pažljivo procijeniti stanje pacijentovih tkiva i prilagoditi kirurški pristup kako bi osigurali uspjeh rekonstrukcije. U nekim slučajevima, može biti potrebno odgoditi rekonstrukciju kako bi se omogućilo tkivima da se oporave od učinaka kemoterapije.

Kombinacija kemoterapije s mikrovaskularnom rekonstrukcijom može pružiti bolje ishode za pacijente, ali zahtijeva pažljivo planiranje i suradnju između onkoloških i kirurških timova. Kemoterapija može smanjiti tumorsku masu, omogućujući kirurški zahvat koji je manje invazivan i zahtijeva manju količinu rekonstrukcije. Istovremeno, rekonstrukcija

mikrovaskularnim režnjevima može poboljšati kvalitetu života pacijenata omogućujući obnovu funkcije i izgleda nakon uklanjanja tumora. Važno je napomenuti da pacijenti koji primaju kombiniranu terapiju često zahtijevaju intenzivnu postoperativnu njegu i rehabilitaciju. Praćenje cijeljenja režnjeva, prevencija infekcija, i osiguravanje adekvatne prehrane su ključni za uspješan oporavak. Također, potrebna je dugotrajna kontrola kako bi se procijenila učinkovitost liječenja i rano otkrili eventualni recidivi ili komplikacije. Kemoterapija je važan terapijski modalitet u liječenju tumora glave i vrata, posebno kada se koristi u kombinaciji s kirurškim zahvatima i mikrovaskularnom rekonstrukcijom. Iako kemoterapija može donijeti izazove u kirurškoj rekonstrukciji, pažljivo planiranje i prilagodba kirurškog pristupa omogućuju uspješnu rekonstrukciju i značajno poboljšanje kvalitete života pacijenata. Kombinirani pristup koji integrira kemoterapiju i mikrovaskularne režnjeve omogućuje optimalno liječenje složenih slučajeva, smanjujući rizik od recidiva i osiguravajući dugoročne pozitivne ishode (28).

3.3. Genetska terapija

Genetska terapija predstavlja inovativni pristup u liječenju tumora glave i vrata, usmjeren na ispravljanje ili modificiranje genetskih abnormalnosti koje doprinose razvoju i progresiji karcinoma. Ovaj terapijski modalitet uključuje različite tehnike, poput dostavljanja zdravih gena u tumorske stanice, blokiranja onkogeni, ili korištenja RNA tehnologija za ometanje ekspresije gena koji potiču rast tumora. U kombinaciji s kirurškom rekonstrukcijom mikrovaskularnim režnjevima, genetska terapija može ponuditi personaliziraniji i učinkovitiji tretman za pacijente s uznapredovalim ili recidivirajućim tumorima glave i vrata. Kombiniranje genetske terapije s mikrovaskularnom rekonstrukcijom omogućuje precizniju i ciljaniju intervenciju u liječenju tumora. Genetska terapija može pomoći u smanjenju tumorske mase prije kirurškog zahvata, čime se olakšava resekcija i planiranje rekonstrukcije. Također, genetska terapija može djelovati na preostale maligne stanice nakon operacije, smanjujući rizik od recidiva i poboljšavajući dugoročne ishode liječenja (29).

Ovaj pristup zahtijeva pažljivu selekciju pacijenata i prilagodbu terapije njihovom specifičnom genetskom profilu, što može dovesti do značajnih poboljšanja u kvaliteti života i smanjenju komplikacija povezanih s konvencionalnim terapijama. Kako se tehnologija genetske terapije razvija, ona postaje sve integriraniji dio multidisciplinarnog liječenja tumora glave i

vrata, nudeći nove mogućnosti za pacijente kojima su dosadašnji modaliteti pružali ograničene rezultate.

3.4. Radioterapija

Radioterapija je jedan od ključnih modaliteta u liječenju tumora glave i vrata, često korištena u kombinaciji s kirurškim zahvatima i rekonstrukcijom mikrovaskularnim režnjevima. Ova terapija koristi visokoenergetske zrake za uništavanje tumorskih stanica, a može se primijeniti prije operacije (neoadjuvantna radioterapija) kako bi se smanjila veličina tumora ili nakon operacije (adjuvantna radioterapija) radi eliminacije preostalih mikroskopskih malignih stanica. Radioterapija može značajno poboljšati lokalnu kontrolu tumora i smanjiti rizik od recidiva (30).

Međutim, radioterapija može izazvati promjene u tkivu, poput fibroze i smanjene vaskularizacije, što može otežati mikrovaskularnu rekonstrukciju. Stoga je važno pažljivo planirati terapiju i optimalno tempirati rekonstruktivne zahvate kako bi se smanjio rizik od komplikacija. Unatoč ovim izazovima, mikrovaskularni režnjevi su izuzetno korisni u obnavljanju struktura i funkcija nakon agresivnih kirurških i radioterapijskih tretmana, omogućujući pacijentima bolje funkcionalne i estetske ishode te poboljšanu kvalitetu života. Radioterapija, u kombinaciji s rekonstrukcijom mikrovaskularnim režnjevima, predstavlja moćan pristup u liječenju kompleksnih tumora glave i vrata, osiguravajući sveobuhvatan i učinkovit tretman.

Radioterapija je temeljna komponenta u multidisciplinarnom pristupu liječenju tumora glave i vrata. Ona koristi visokoenergetske zračne zrake za ciljano uništavanje tumorskih stanica, dok pokušava očuvati okolna zdrava tkiva. Ova terapija može se primjenjivati u različitim fazama liječenja, ovisno o stadiju i lokalizaciji tumora, kao i o općem stanju pacijenta. Radioterapija se može primijeniti preoperativno (neoadjuvantna radioterapija) s ciljem smanjenja veličine tumora prije kirurškog zahvata. Smanjenjem tumorske mase olakšava se resekcija, smanjuje invazivnost operacije i omogućava preciznije planiranje rekonstrukcije mikrovaskularnim režnjevima (31). U nekim slučajevima, smanjenje tumorske mase može značiti da se veće strukture, koje su inače bile ugrožene, mogu poštediti ili bolje rekonstruirati.

Postoperativna (adjuvantna) radioterapija često se koristi nakon kirurške resekcije, osobito kada postoji rizik od mikroskopskih rezidualnih tumorskih stanica koje bi mogle dovesti do

recidiva. Adjuvantna radioterapija je ključna u poboljšanju lokalne kontrole bolesti, što je posebno važno u anatomskom području glave i vrata, gdje recidivi mogu biti teško kontrolirani i ozbiljno utjecati na pacijentovu kvalitetu života (32).

Jedan od glavnih izazova kombiniranja radioterapije s rekonstrukcijom mikrovaskularnim režnjevima jest učinak zračenja na tkiva. Radioterapija može uzrokovati promjene poput fibroze (zadebljanja i stvrdnjavanja tkiva), smanjene vaskularizacije (krvne opskrbe), te oštećenja kože i sluznice. Ove promjene mogu otežati zacjeljivanje rana i povećati rizik od komplikacija poput nekroze režnja ili infekcija. Stoga je ključno da kirurški tim pažljivo procijeni kada je optimalno vrijeme za rekonstrukciju i koje će tehnike koristiti kako bi se smanjio rizik od komplikacija.

S druge strane, mikrovaskularni režnjevi igraju važnu ulogu u oporavku pacijenata koji su podvrgnuti radioterapiji. Ovi režnjevi omogućuju rekonstrukciju složenih defekata, obnavljanje funkcionalnosti (npr. govora, gutanja) i estetskog izgleda, što značajno doprinosi ukupnoj kvaliteti života. Također, mikrovaskularni režnjevi, s dobrim krvnim opskrbom, mogu poboljšati cijeljenje oštećenih tkiva u područjima koja su bila izložena zračenju, pružajući podršku za obnovu oštećenih struktura.

Razvoj naprednih tehnika radioterapije, poput intenzitetom modulirane radioterapije (IMRT) i protonske terapije, omogućio je preciznije ciljano zračenje tumorskih masa uz smanjenje izloženosti zdravih tkiva. Ove tehnologije smanjuju nuspojave povezane s radioterapijom, čineći je kompatibilnijom s rekonstruktivnim zahvatima. Takav precizniji pristup omogućava kirurzima da lakše planiraju rekonstrukciju, znajući da će okolna zdrava tkiva biti pošteđena ozbiljnih oštećenja (33).

Korištenje ovih naprednih tehnika također pomaže u smanjenju potrebe za opsežnim rekonstrukcijama, jer se područja koja trebaju rekonstrukciju mogu bolje definirati i ograničiti. Ovo može olakšati i ubrzati oporavak pacijenata, omogućujući im brži povratak svakodnevnim aktivnostima i poboljšavajući njihove dugoročne ishode. Radioterapija u kombinaciji s rekonstrukcijom mikrovaskularnim režnjevima predstavlja kompleksan, ali vrlo učinkovit pristup u liječenju tumora glave i vrata. Iako zračenje može uzrokovati izazove u rekonstrukciji, pravilno planiranje i korištenje naprednih tehnika mogu značajno poboljšati ishode. Mikrovaskularni režnjevi omogućuju obnovu funkcionalnosti i estetskog izgleda, a u kombinaciji s radioterapijom, osiguravaju sveobuhvatan tretman koji optimizira oporavak i kvalitetu života

pacijenata. Kroz sinergiju ovih modaliteta, moguće je postići dugotrajnu kontrolu bolesti i osigurati najbolji mogući ishod za pacijente suočene s ovim izazovnim malignitetima (34).

4. Protetske mogućnosti

Protetska rješenja igraju ključnu ulogu u liječenju tumora glave i vrata, osobito nakon kirurškog uklanjanja malignih tumora koji mogu uzrokovati značajne defekte u anatomiji i funkcionalnosti pogođenih područja. Tumori u ovom području često zahtijevaju radikalne kirurške zahvate, koji mogu rezultirati gubitkom velikih dijelova tkiva, kostiju, i u nekim slučajevima, cijelih struktura poput čeljusti ili dijela lica. Protetska rješenja su važan element u obnovi izgleda i funkcionalnosti, pružajući pacijentima poboljšanu kvalitetu života.

4.1. Vrste protetskih rješenja

4.1.1. Protetski nadomjesci za čeljusti i lice

Nakon resekcije velikih dijelova čeljusti ili lica, često je potrebno koristiti protetske nadomjestke za obnavljanje izgleda i funkcije. Ovi nadomjesci mogu uključivati:

- Ortopedske proteze: Namijenjene su zamjeni izgubljenih dijelova čeljusti, uključujući potpune ili djelomične proteze koje omogućuju pacijentima normalno žvakanje i govor. Moderne ortopedске proteze često su izrađene od visoko kvalitetnih materijala kao što su akrilat i titan, što osigurava izdržljivost i prirodan izgled (35).

- **Facijalne proteze:** Koriste se za obnavljanje izgleda lica nakon resekcije tumora. Ove proteze su prilagođene individualnim potrebama pacijenta i mogu uključivati rekonstrukciju nosa, ušiju ili obraza. Facijalne proteze često se izrađuju od silikona ili drugih fleksibilnih materijala koji omogućuju prirodan izgled i udobnost.

4.1.2. Dentalne proteze

Kada su zahvaćeni zubi i okolna tkiva, dentalne proteze postaju nužne. Mogu uključivati:

- **Krunice i mostovi:** Koriste se za nadoknadu izgubljenih zuba i obnavljanje funkcije žvakanja. Krunice prekrivaju oštećene zube, dok mostovi zamjenjuju izgubljene zube koristeći nosive zube s obje strane defekta.
- **Implantati:** Dentalni implantati su trajna rješenja koja uključuju postavljanje titanskih vijaka u čeljusnu kost kako bi podržali protetske nadomjestke poput krunica ili mostova. Implantati su posebno korisni u slučajevima gdje je potrebna dugoročna stabilnost i funkcionalnost (36).

4.1.3. Izazovi i rješenja u protetskoj rehabilitaciji

Protetska rehabilitacija nakon kirurškog liječenja tumora glave i vrata suočava se s brojnim izazovima:

- **Značajne anatomske promjene:** Kirurški zahvati mogu uzrokovati ozbiljne promjene u anatomiji, što otežava izradu i postavljanje protetskih rješenja. Prilagodba protetskih nadomjestaka za promijenjenu anatomiju zahtijeva visoku preciznost i često višestruke prilagodbe.
- **Održavanje funkcionalnosti i estetike:** Protetske rekonstrukcije moraju zadovoljavati estetske i funkcionalne zahtjeve. Pacijenti očekuju da protetska rješenja ne samo da izgledaju prirodno, već i da omoguće normalne funkcije poput govora i žvakanja.
- **Komplikacije i dugoročno praćenje:** Dugoročno praćenje i održavanje protetskih rješenja je ključno za uspjeh rehabilitacije. Pacijenti mogu doživjeti promjene u funkcionalnosti protetskih nadomjestaka zbog prirodnih promjena u tkivu i kosti, što može zahtijevati dodatne prilagodbe ili zamjene (37).

4.1.4. Inovacije u protetskoj tehnologiji

Napredak u tehnologiji i materijalima značajno je unaprijedio mogućnosti protetskih rješenja. Digitalna tehnologija, kao što je 3D skeniranje i 3D printanje, omogućava precizniju izradu protetskih nadomjestaka i bolju prilagodbu individualnim potrebama pacijenata. Također, novi materijali poput naprednih keramika i bio-kompatibilnih polimera poboljšali su udobnost, izdržljivost i estetski izgled protetskih rješenja. Protetska rješenja su neophodna komponenta u rehabilitaciji pacijenata nakon kirurškog liječenja tumora glave i vrata. Ona omogućuju obnavljanje izgleda i funkcionalnosti izgubljenih dijelova tijela, poboljšavajući kvalitetu života i samopouzdanje pacijenata. S razvojem novih tehnologija i materijala, protetska rješenja postaju sve učinkovitija i prilagodljivija, nudeći pacijentima bolju integraciju u svakodnevni život. U konačnici, uspjeh protetske rehabilitacije zahtijeva suradnju između onkologa, kirurga, protetskih tehničara i pacijenata kako bi se osiguralo najbolje moguće ishodi liječenja i kvaliteta života.

4.2. 3D printanje

S napretkom tehnologije, 3D printanje je postalo revolucionarni alat u protetskoj rehabilitaciji, posebno u liječenju tumora glave i vrata. Ovaj pristup omogućuje izradu visoko prilagođenih protetskih rješenja koja se mogu precizno uskladiti s individualnim potrebama pacijenata nakon kirurških zahvata. Tumori u području glave i vrata često zahtijevaju radikalne kirurške zahvate koji mogu rezultirati značajnim gubicima tkiva, kostiju ili čak cijelih struktura, što predstavlja izazov za tradicionalne protetske tehnike. 3D printanje donosi niz prednosti koje poboljšavaju kvalitetu života pacijenata kroz bržu i precizniju izradu protetskih nadomjestaka (38).

4.2.1. Prednosti 3D printanja u protetskoj rehabilitaciji

- Visoka preciznost i prilagodba:

3D printanje omogućava izradu protetskih rješenja s izuzetnom preciznošću. Korištenjem 3D skenera, medicinski stručnjaci mogu precizno digitalizirati anatomske strukture pacijenta i izraditi protetske nadomjestke koji savršeno odgovaraju specifičnim dimenzijama i oblicima (39). Ova razina prilagodbe ključna je za uspjeh rehabilitacije, osobito u složenim slučajevima gdje su anatomske promjene značajne.

- Brža proizvodnja:

Tradicionalne metode izrade protetskih nadomjestaka često su dugotrajne i zahtijevaju višestruke posjete i prilagodbe. S 3D printanjem, proces izrade može se znatno ubrzati. Nakon digitalne pripreme modela, protetski nadomjestak može biti proizveden u relativno kratkom vremenskom roku, što omogućava bržu rehabilitaciju i smanjenje vremena čekanja za pacijente.

- Smanjenje troškova:

Iako početna investicija u 3D printanje može biti visoka, dugoročno gledano, troškovi su smanjeni zbog efikasnosti i manje potrebe za ručnim radom. Digitalni modeli mogu se pohraniti i koristiti za izradu budućih prilagodbi ili dodatnih protetskih rješenja, što također smanjuje potrebu za izradom novih kalupa ili materijala.

- Povećana udobnost i funkcionalnost:

3D printanje omogućuje stvaranje protetskih rješenja koja se bolje uklapaju u pacijentovu anatomiju, što povećava udobnost i funkcionalnost. Prilagodljive karakteristike omogućuju bolje prilagođavanje prostih i funkcionalnih zahtjeva, poput govora, žvakanja i estetskog izgleda (40).

4.2.2. Primjene 3D printanja u liječenju tumora glave i vrata

- Rekonstrukcija kostiju:

Kod tumora koji uzrokuju gubitak kostiju, 3D printanje se koristi za izradu prilagođenih kostnih graftova i implantata. Ovi implantati mogu se dizajnirati da odgovaraju točno obliku i dimenzijama izgubljenih kostiju, čime se omogućuje bolja integracija s okolnim tkivom i kosti. To pomaže u obnavljanju funkcije čeljusti, lica i drugih struktura.

- Facijalne proteze:

Nakon resekcije tumora koji utječu na lice, 3D printanje omogućava izradu facijalnih proteza koje su dizajnirane za specifične potrebe pacijenata. Ove proteze ne samo da poboljšavaju estetski izgled, već i omogućuju bolju funkcionalnost, uključujući podršku za govorne sposobnosti i funkcije poput disanja.

- Dentalne proteze:

Za pacijente kojima su uklonjeni zubi ili dijelovi čeljusti, 3D printanje omogućuje izradu dentalnih proteza koje se savršeno uklapaju u postojeće anatomske strukture. Ove proteze mogu uključivati krunice, mostove ili potpune proteze, a preciznost izrade poboljšava udobnost i funkcionalnost (41).

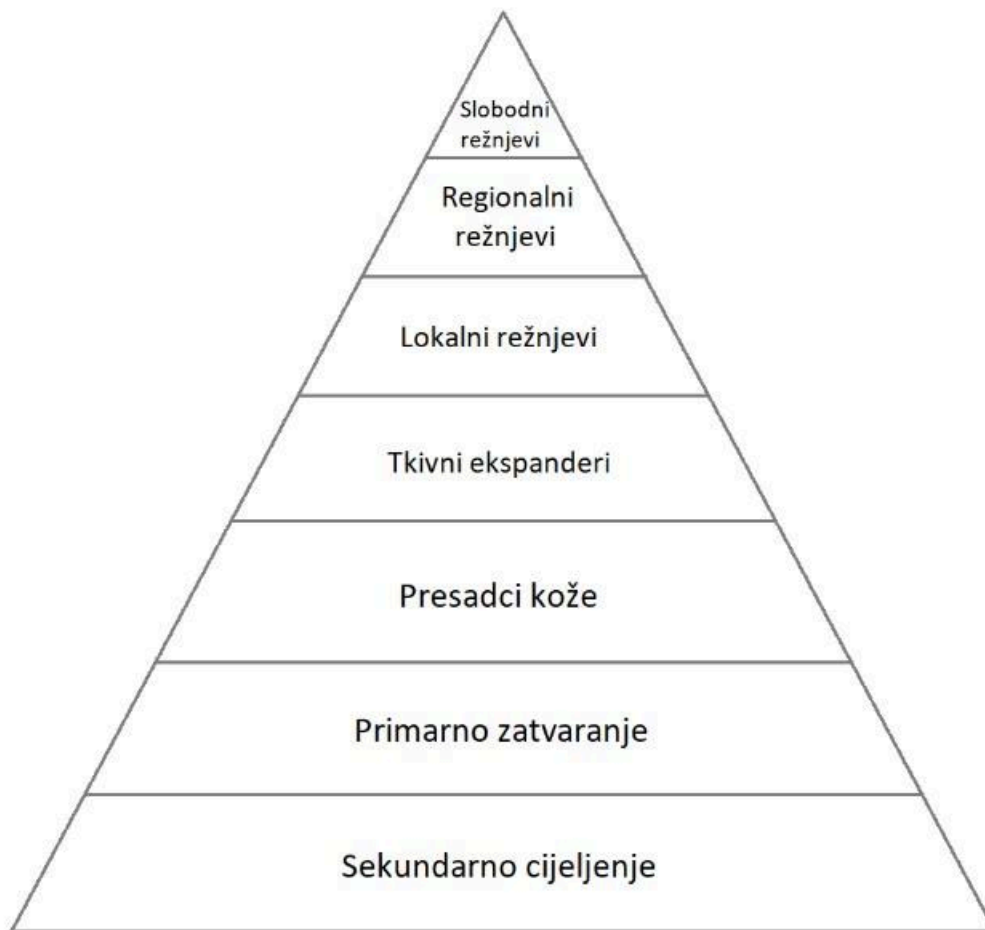4.2.2. Izazovi i budućnost 3D printanja u protetici

Iako 3D printanje nudi brojne prednosti, postoje i izazovi koje treba razmotriti. Potrebno je osigurati kvalitetu i biokompatibilnost materijala koji se koriste za izradu protetskih nadomjestaka. Također, potrebno je kontinuirano usavršavati tehnologiju i procese kako bi se osigurala dugoročna održivost i učinkovitost protetskih rješenja.

Budućnost 3D printanja u protetici izgleda obećavajuće, s mogućnostima daljnjeg razvoja tehnologije koja će omogućiti još precizniju izradu i prilagodbu. Razvoj novih materijala, poboljšanje skeniranja i modeliranja te integracija s drugim tehnologijama poput umjetničke inteligencije i robotike, mogla bi dodatno unaprijediti mogućnosti protetskih rješenja. 3D printanje predstavlja značajan korak naprijed u protetskoj rehabilitaciji za pacijente s tumorima glave i vrata. Njegove prednosti u preciznosti, brzini i prilagodbi čine ga vrijednim alatom u obnovi funkcionalnosti i estetskog izgleda nakon radikalnih kirurških zahvata. Kako se tehnologija razvija, očekuje se da će 3D printanje igrati još važniju ulogu u pružanju inovativnih i personaliziranih rješenja za poboljšanje kvalitete života pacijenata (42).

5. Metode rekonstrukcije kožnih defekata glave i vrata

Jedan od temeljnih principa rekonstrukcijske kirurgije je pokušaj rekonstrukcije defekta najjednostavnijom mogućom metodom. Kada to nije izvedivo, potrebno je posegnuti za složenijim rekonstrukcijskim tehnikama. Ovaj osnovni princip rekonstrukcijske kirurgije može se prikazati kroz koncept tzv. rekonstrukcijske piramide (Slika 1). Na donjem dijelu piramide nalaze se metode koje su najčešće u uporabi i relativno jednostavne, dok se prema vrhu nalaze sve složeniji postupci koji se primjenjuju rjeđe. Ovaj pristup rekonstrukciji naglašava ideju da je najjednostavnije i najsigurnije rješenje ujedno i najpoželjnije. Kada takvo rješenje ne može zadovoljiti potrebe rekonstrukcije, prelazi se na sljedeću, složeniju razinu piramide (45).



Slika 1. Rekonstrukcijska piramida.

U situacijama kada na mjestu velikog defekta nema dovoljno kože za estetski prihvatljivo zatvaranje rane, kirurg mora odabrati sekundarnu tehniku. Iako se ekspanzija tkiva koristi u rekonstrukciji regije glave i vrata, ovaj postupak odvija se kroz nekoliko faza i može produljiti i/ili produljuje vrijeme rehabilitacije. U nekim slučajevima koriste se transplantati kože tj. kožni presadak zvan thiersch, bilo pune ili djelomične debljine, pri čemu koža s donorskog mjesta na tijelu treba što je moguće više biti slična boji i kvaliteti kože mjesta gdje se nalazi svojevrsni defekt. Veliki i duboki defekti mekih česti u području glave i vrata ponekad zahtijevaju uporabu regionalnih i/ili slobodnih reznjeva (46).

5.1. Sekundarno cijeljenje

Per secundam, odnosno sekundarno cijeljenje rana predstavlja najjednostavniji pristup rekonstrukciji defekta, pri čemu se defekt ispunjava granulacijskim tkivom, a epitelizacija dolazi s rubova zdrave kože. Međutim, na licu se ova metoda rijetko koristi kao prvi izbor za rekonstrukciju defekta zbog nekoliko nepovoljnih karakteristika: proces zacjeljivanja traje dulje, zahtijeva veću suradljivost pacijenta zbog redovitog previjanja rane, a konačni ožiljak obično je veći i sklon sekundarnoj kontrakturi. Ipak, na određenim dijelovima glave ova metoda može dati zadovoljavajuće estetske rezultate.

U određenim slučajevima, sekundarno zacjeljivanje može pružiti funkcionalne i estetske rezultate koji su usporedivi i kompetentni, ili čak bolji od onih postignutih transplantatima ili reznjevima. Ova jednostavna i ekonomična metoda omogućuje optimalan nadzor rane i praćenje mogućeg povrata tumora, uz nisku stopu komplikacija. Također, izbjegava se potreba za složenim zahvatima kod slabijih pacijenata. Ključ za uspješan ishod je poznavanje procesa zacjeljivanja rana, kao i educiranje pacijenta o očekivanom trajanju cijeljenja, njezi rane i očekivanim funkcionalnim i estetskim krajnjim ishodima tj. rezultatima. Pozicija rane igra presudnu ulogu u predviđanju estetskog finalnog ishoda; rane na konkavnim površinama često zacjeljuju s neupadljivim ožiljcima, dok na konveksnim površinama rezultati mogu varirati. Rane na dijelovima nosa (alarni i nazolabijalni nabori), oko očiju (medijalni očni kut, donja vjeđa), uha (konha, fossa triangularis) i sljepoočnom dijelu lica često zacjeljuju s iznimnim rezultatima, posebno u području medijalnog očnog ruba. Koža starijih osoba obično zacjeljuje s boljim estetskim rezultatom zbog veće elastičnosti (opuštenosti) kože i nepravilnosti u pigmentaciji i konturama koje bolje sakrivaju ožiljke. Manje rane, odnosno one ispod 1 centimetra na svim lokacijama općenito zacjeljuju bolje od rana većih promjera. Komplikacije kod sekundarnog zacjeljivanja su rijetke i obično se javljaju zbog nepravilnog izbora mjesta primjene ove metode ili zbog neadekvatne njege rane (47).

5.2. Eliptična ekscizija i primarno zatvaranje

Primarno zatvaranje nakon eliptične ekscizije predstavlja temeljnu tehniku za uklanjanje kožnih lezija i rekonstrukciju istih defekata. Ova metoda nudi odlične estetske rezultate, a njena

bazičnost i velika svestranost omogućuju prilagodbu različitim kliničkim situacijama i potrebama. Kada je izvedena od strane iskusnog operatera, ožiljak se može postaviti u linije minimalne napetosti, što ishoduje gotovo nevidljivim tragom nakon cijeljenja. Precizno i temeljito planiranje ekscizije, uzimajući u obzir specifične karakteristike defekta i lokalne anatomske osobitosti, dodatno povećava šanse za što optimalniji rezultat. Omjer između duže i kraće osi elipse trebao bi biti između 1:3,5 i 1:4, kako bi se izbjegla pojava viška tkiva na krajevima incizije, poznatog kao tzv. "pasje uho" (48). Velike kožne lezije mogu se ukloniti pomoću opetovanih eliptičnih ekscizija kroz određeni period, umjesto jedne velike ekscizije koja bi ostavila značajan defekt ili ožiljak. Ova metoda omogućava fazno uklanjanje lezija, ponavljanjem eliptičnih ekscizija svakih 2 do 3 mjeseca dok lezija u potpunosti ne nestane, čime se postiže zadovoljavajući estetski ishod tj. najbolji mogući rezultat (49).

5.3. Slobodni kožni transplantati

Slobodni kožni presadci ili graftovi predstavljaju značajno i korisno sredstvo u rekonstrukciji kirurških defekata. Za razliku od režnjeva, oni nemaju vlastitu opskrbu krvlju, pa njihovo preživljavanje ovisi o urastanju kapilara iz područja gdje se postavljaju. Shodno tome, ne mogu se koristiti na područjima s lošom vaskularizacijom, kao što su izložena kost ili hrskavica bez perihondrija. U kirurgiji, graftovi se najčešće koriste nakon uklanjanja kožnih tumora, ali i u tretmanu primjerice, ulkusa na nogama. Primjenjuju se kada *per secundam* ili *per primam* nisu prikladna rješenja, ili kada elastičnost kože ili drugi čimbenici onemogućuju korištenje režnjeva (50).

Graftovi se dijele prema debljini, odnosno na one djelomične i pune debljine. Graftovi djelomične debljine (Thiersch) sadrže epidermu i samo dio derme, dok graftovi pune debljine (Wolfe) uključuju cijelu dermu plus epidermu. Nakon uzimanja presatka pune debljine, nastali defekt na donorskoj regiji mora se primarno zatvoriti, zbog čega su ovi presadci manjeg opsega. S druge strane, kod graftova djelomične debljine, donorsko mjesto zacjeljuje sekundarno, epitelizacijom iz kožnih struktura, što omogućava korištenje većih graftova. Količina derme prisutna u presatku tj. graftu određuje njegovu kompatibilnost i „preživljenje“, te razinu kontrakcije (51). Presadci djelomične debljine mogu preživjeti na manje prokrvljenim mjestima na tijelu, ali su skloniji kontrakciji, dok je situacija kod presatka pune debljine obrnuta.

Tijekom prvih 24 sata, transplantirani dio hrani se plazmatskom imbibicijom, apsorbirajući transudat iz primajuće regije, dok fibrin djeluje kao prirodni adheziv koji drži presadak na mjestu dok ga granulacijsko tkivo ne zamijeni. Vaskularne anastomoze se uspostavljaju unutar 48 do 72 sata, a potpuna cirkulacija povraćena je nakon 4 do 7 dana od transplantacije. Reinervacija transplantiranog dijela anatomske strukture započinje nakon 2 do 4 tjedna, ali potpuni povrat osjeta može trajati nekoliko mjeseci ili čak godina (52).

Zbog svojih karakteristika, poput manje sekundarne kontrakcije i minimalne promjene boje, graftovi pune debljine su prikladniji za upotrebu na licu u odnosu na graftove djelomične debljine. Ovi graftovi se najčešće uzimaju s prednje ili bočne strane natkoljenice, ali njihova primjena je ograničena kod rana s većim gubitkom mekog tkiva. Kada se lokalni režnjevi ne mogu primijeniti u rekonstrukciji defekata na licu, graftovi pune debljine pružaju dobru alternativu, posebno ako se uzimaju s donorskih mjesta koja su slična koži u okolini defekta, poput preaurikularne, postaurikularne ili nazolabijalne regije. Zbog svoje debljine, oni su dobar izbor za rane koje uključuju gubitak volumena mekog tkiva (53). Također se mogu koristiti u rekonstrukciji manjih defekata na vlasištu, kada primarno zatvaranje rane nije moguće zbog prevelike napetosti. Zbog ograničene elastičnosti tkiva na vlasištu, upotreba lokalnih režnjeva je ograničena na manje defekte, dok se za veće defekte mogu koristiti kožni graftovi, pod uvjetom da je prisutan perikranij, koji omogućava njihovo preživljavanje.

5.4. Tkivni ekspanderi

Tkivni ekspanderi su silikonske vrećice opremljene tzv. portom, odnosno cjevčicom, kroz koju se periodično pune fiziološkom tekućinom, što omogućava njihovu ekspanziju. Navedena tehnika omogućuje stvaranje dodatne domicilne rezerve kože i potkožnog tkiva. Ekspander se postavlja u prethodno pripremljeni potkožni džep, a rana se zatvara prije nego što se počne s postupnim širenjem ekspandera, što se obavlja tek nakon potpunog zacjeljivanja rane. Kada se postigne dovoljna količina ekspandirane kože, otopina iz ekspandera se ispušta, a ekspander se uklanja. Na temelju novonastalog viška kože formira se lokalni ili regionalni režanj za rekonstrukciju defekta. U području glave i vrata ekspanderi se najčešće koriste na vlasištu ili

čelu, gdje kosti lubanje služe kao podloga. Na vratu se tkivni ekspanderi koriste vrlo rijetko zbog moguće kompresije velikih krvnih žila (54).

Prednost ekspanzije tkiva je mogućnost stvaranja većih količina lokalnog tkiva (posebno s korijenima dlake) koje se savršeno usklađuje s okolnom kožom u pogledu boje, debljine i teksture, uz očuvanje osjeta i adneksalnih struktura (55). Nedostatak ove metode je potreba za višestrukim operacijama, kao i inherentni rizik od infekcije i izlaganja ekspandera kroz kožu. Razvoj tkivnih ekspandera omogućio je rekonstrukciju defekata koji ne mogu biti zatvoreni primarnim putem bez prevelike napetosti. Kada druge metode, poput lokalnih reznjeva, slobodnih reznjeva ili kožnih presađaka, nisu primjenjive, tkivni ekspanderi postaju odgovarajuće rješenje za estetsku rekonstrukciju u području glave i vrata (55).

5.5. Tkivni reznjevi

Režanj je dio tkivne strukture koji se alocira s jednog mjesta na tijelu na neko drugo, zadržavajući vlastitu krvni optok. Pri premještanju reznja krvne žile se ne presijecaju, taj režanj se naziva peteljkastim, a može biti lokalni ili regionalni. U slučaju kada se tkivo prenosi s udaljenog dijela tijela, krvne žile reznja moraju se presjeći i potom ponovno spojiti na novo mjesto pomoću mikrokirurške tehnike; takvi reznjevi nazivaju se slobodnim reznjevima.

5.5.1. Lokalni reznjevi

Lokalni reznjevi se koriste za rekonstrukciju defekata pomoću tkiva koje je smješteno u neposrednoj blizini oštećenog područja, oslanjajući se na nasumičnu vaskularizaciju kože, tj. na kožno-potkožni žilni splet. Osim ovih nasumičnih reznjeva, koji se temelje na subdermalnom žilnom spletu, postoje i reznjevi s aksijalnom vaskularizacijom te perforatorski reznjevi koji se oslanjaju na muskulokutane ili septokutane perforatore iz duboke fascije (56).

Upotreba lokalnih reznjeva nudi brojne prednosti, uključujući bolje podudaranje boje i debljine kože s okolnim tkivom, što omogućuje prirodniji izgled i očuvanje osjeta. Također, s pažljivim planiranjem, donorska mjesta se mogu primarno zatvoriti, a manji reznjevi se često

moгу primijeniti uz lokalnu anesteziju. Ipak, primjena lokalnih reŕnjeva zahtijeva paŕljivo planiranje i iskustvo, jer loŕe isplanirani reŕanj moŕe uzrokovati komplikacije poput djelomiĝnog ili potpunog propadanja reŕnja ili funkcionalnih problema kao ŕto su deformacije i defekti tkiva. Za razliku od reŕnjeva na tijelu, gdje omjer duŕine reŕnja i baze mora biti 1:1, na licu taj omjer moŕe biti 3:1 do 4:1 zbog izrazito dobre vaskularizacije koŕe. To ĉini lokalne reŕnjeve na licu izuzetno pouzdanima, s manjim rizikom od komplikacija (57). Postoji nekoliko tipova reŕnjeva prema naĉinu prijenosa, ukljuĉujući rotacijske, klizne (jednostruki, dvostruki, V-Y), transpozicijske (bilobarni, romboidni) i interpozicijske reŕnjeve. Na ĉelu se najĉeŕće koriste klizni reŕnjevi, a incizije se postavljaju u horizontalne bore ĉela radi sakrivanja oŕiljaka. Lateralni defekti ĉela mogu se rekonstruirati kliznim reŕnjevima pomicanjem tkiva s obraza ili sljepooĉne regije. Modificirani klizni reŕnjevi, poput O-T ili A-T reŕnjeva, pogodni su za defekte uz liniju kose ili obrva jer smanjuju njihov pomak. Rotacijski reŕnjevi su alternativa za umjerene defekte lateralne i paramedijane regije ĉela. Rekonstrukcija kapaka predstavlja poseban izazov jer mora ispuniti estetske i funkcionalne zahtjeve kako bi se izbjegle komplikacije poput ektropija, epifore, erozija roŕnice i suhog oka. Defekti manji od ĉetvrtine ŕirine kapka mogu se zatvoriti primarno, dok se za veće defekte koriste lokalni reŕnjevi. Polukruŕni rotacijski reŕanj koristi se za defekte do 50% ŕirine kapka, a za veće defekte koriste se reŕnjevi poput tarzokonjunktivalnog ili rotacijskog reŕnja obraza. Kod manjih defekata obraza koji se ne mogu zatvoriti primarno, mogu se koristiti lokalni reŕnjevi poput rotacijskog reŕnja lica ili, za veće defekte, rotacijski reŕanj lica i vrata. Incizije se izvode u linijama minimalne napetosti kako bi se postigao optimalan estetski rezultat. Ostali ĉesti reŕnjevi u ovom podruĉju su klizni (V-Y) i transpozicijski reŕnjevi. Rekonstrukcija nosa je izuzetno sloŕena jer zahtijeva paŕnju na estetsku i funkcionalnu komponentu. Bilobarni transpozicijski reŕanj najĉeŕće se koristi za rekonstrukciju defekata vrŕka nosa i nosnica, nazolabijalni reŕanj za nosno krilo i lateralni dio dorzuma, a glabelarni reŕanj za medijalni oĉni kut. Kod veĉih defekata nosa, ĉeoni reŕanj, baziran na arteriji supratrochlearis, ĉesto je metoda izbora. Prilikom rekonstrukcije usne, primarni cilj je oĉuvanje funkcije, ukljuĉujući oralnu kompetenciju, govor i mimiku. Lokalni reŕnjevi se koriste za defekte od 1/3 do 3/4 usne, s najĉeŕće koriŕtenim reŕnjevima poput Abbeovog, Abbe-Estlanderovog, Webster-Bernardovog i Karapandŕiĉevog reŕnja. Kod veĉih defekata, moŕe se kombinirati viŕe razliĉitih lokalnih reŕnjeva s obje strane lica. Rekonstrukcije kod starijih pacijenata su manje

zahtjevne zbog povećane opuštenosti kože. Važno je sakriti incizije i donorska mjesta u linije minimalne napetosti kako bi se postigao bolji estetski rezultat (58).

5.5.2. Slobodni reznjevi

Slobodni reznjevi su tkivo koje se preuzima s udaljenog dijela tijela, pri čemu je neophodno presjeći krvne žile tog reznja i zatim ih mikrovaskularnim tehnikama ponovno spojiti s krvnim žilama u blizini defekta. Razvoj slobodnih reznjeva i mikrokirurških tehnika u 1980-ima označio je prekretnicu u rekonstrukcijskoj kirurgiji glave i vrata. Korištenje slobodnih reznjeva omogućilo je prijenos većih volumena i različitih vrsta tkiva u ovo područje, što je znatno proširilo mogućnosti rekonstrukcije defekata koji su prije bili nepopravljivi. Ova inovacija omogućila je kirurzima da budu agresivniji u resekciji tumora, što je poboljšalo lokalnu kontrolu bolesti i šanse za preživljenje pacijenata. Osim toga, funkcionalni i estetski rezultati značajno su unaprijedili kvalitetu života pacijenata. Tijekom godina, izbor reznjeva, tehnike njihove pripreme, kao i postoperativni ishodi, kontinuirano su se usavršavali kako su kirurzi stjecali više iskustva. Danas, mikrokirurška rekonstrukcija slobodnim reznjevima predstavlja zlatni standard za rekonstrukciju velikih i složenih defekata nakon uklanjanja tumora u području glave i vrata (59).

Slobodni reznjevi imaju ključnu prednost u tome što omogućuju precizan odabir tkiva (poput kosti s mišićem ili kože s potkožnom fascijom) potrebnog za rekonstrukciju. Osim toga, ova metoda omogućava paralelan rad dvaju kirurških timova, pri čemu jedan tim uklanja tumor dok drugi priprema režanj za rekonstrukciju, čime se značajno skraćuje trajanje operacije i smanjuje rizik od postoperativnih komplikacija. U slučajevima velikih i složenih defekata koji zahtijevaju veći volumen i različite vrste tkiva, mogu se istovremeno koristiti dva slobodna reznja, što dodatno povećava efikasnost ove metode (60).

Širok raspon slobodnih reznjeva može se uzeti s različitih dijelova tijela, pri čemu se uvijek nastoji odabrati onaj režanj koji će estetski i funkcionalno najbolje nadomjestiti izgubljeno tkivo uz minimalno oštećenje donorskog mjesta. Iako je rekonstrukcija slobodnim reznjevima obično rezervirana za najzahtjevnije slučajeve, kao što su napredni ili rekurentni maligni tumori glave i vrata s velikim defektima, ona igra ključnu ulogu kada su druge metode (poput lokalnih reznjeva

ili radioterapije) neuspješne (61). U takvim situacijama, prethodni tretmani često onemogućuju upotrebu lokalnog tkiva, pa se slobodni reznjevi nameću kao jedino rješenje, s dodatnom prednošću mogućnosti prilagodbe tkiva reznja kako bi se što bolje uklopilo u rekonstruirani defekt.

Slobodni mišićni reznj u kombinaciji s presatkom kože djelomične debljine može se koristiti u specifičnim slučajevima. Neki od najčešće korištenih slobodnih reznjeva za rekonstrukciju složenih defekata uključuju podlaktični reznj, koji se temelji na vaskularizaciji a. radialis i pratećim venama (62). Ovaj reznj se često koristi zbog svoje pouzdane vaskularizacije, dovoljnih količina tanke i podatne kože, te mogućnosti uključivanja dijela kosti za manju koštanu rekonstrukciju. Iako je potrebno prekriti podlakticu presatkom kože zbog oštećenja donorskog mjesta, prednosti ovog reznja ga čine čestim izborom u rekonstrukciji glave i vrata (63).

5.5.3. Regionalni reznjevi

Regionalni reznj uključuje tkivo koje se uzima iz bliske tj. susjedne anatomske regije. U postupcima rekonstrukcije defekata na glavi i vratu, često se koriste reznjevi iz područja vrata, prsnog koša ili ramena. Ovi reznjevi su opskrbljeni barem jednom značajnom krvnom žilom koja se proteže duž glavne osi reznja (64).

Prije nego što su slobodni reznjevi postali standard u rekonstrukcijskoj kirurgiji, regionalni reznjevi bili su uobičajeni za rekonstrukciju velikih defekata u području glave i vrata. Kada pacijent ima ozbiljne komorbiditete, prisutne vaskularne anomalije sa smanjenom opskrbom krvlju ili je prethodno bio podvrgnut radioterapiji, kirurg će radije odabrati regionalne reznjeve umjesto slobodnih. U svakom slučaju, regionalni reznjevi predstavljaju pouzdanu alternativu slobodnim reznjevima za rekonstrukciju u navdenim situacijama (65).

6. Procjena i planiranje zdravstvene njege

Sestrinska skrb za pacijente nakon kirurških zahvata ekvivalent je optimizaciji što bržeg i kvalitetnijeg oporavka tj. postizanje optimalnih rezultata u postoperativnom razdoblju (66).

Karakteristike i tijekom postoperativnog razdoblja imaju ključan utjecaj na brzinu oporavka nakon istih. Navedeni oporavak postiže se temeljnim i ciljanim te realitetnim planiranjem sestrinske skrbi te prilagođavanjem terapijskih intervencija kako bi se svakom pacijentu omogućio što brži povratak normalnom načinu životnim aktivnostima. Takav oblik sestrinske njege i pažljiv odabir sestrinskih intervencija zahtjeva prilagođavanje specifičnim potrebama svakog pacijenta, kao i pružanje podrške; kako bi se osiguralo dovoljno samostalnosti za nastavak života.

Medicinske sestre/tehničari igraju ključne/vitalne uloge u pružanju individualizirane i holističke zdravstvene njege, ali ne samo na području rehabilitacije, već i samostalne su u edukaciji pacijenata u postoperativnom razdoblju, kako za same pacijente tako i za njihove obitelji. Planiranje i uloga medicinske sestre/tehničara sastoji se u procjeni stanje i planiranju njege, upravljanje dokumentacijom, edukaciji, a pritom su apsolutno samostalne u toj oblasti brige o pacijentu. Navedeni stručni kadar sestrinstva u kontinuiranoj su interakciji sa pacijentom i to im daje kompletan uvid u sve potrebe koje pacijent ima i/ili će biti potrebne ispuniti, sagledavajući sve rizike i komplikacije koje se još nisu razvile ili su tek prijeteće (67).

Sve faze procjene pacijentovih stanja i procjena istih omogućuje medicinskim sestrama/tehničarima identifikaciju potreba, postavljanje ciljeva te razvitak plana zdravstvene njege koji će omogućiti najefikasniji odabir intervencija za što bolji i brži povratak normalnom funkcioniranju tj. osamostaljenju (68). Također, postoperativno razdoblje je obilježeno komplikacijama. Pravilnim praćenjem pacijentovog stanja, iskustvenim prepoznavanjem ranih simptoma i znakova novonastalih problematika iz područja zdravstvene njege te poduzimanjem odabranih/zadanih mjera u postizanju ciljeva; smanjuje se rizik (prevencija) za razvitak ozbiljnih postoperativnih komplikacija (69). Strategije prevencije komplikacija kod kirurških pacijenata su praćenje vitalnih parametara, prevencija nastanka infekcija, prevencija venske tromboze, redovita i pravilna prehrana, pravilna primjena medikamentozne terapije, rana imobilizacija, prevencija upale pluća, kontrola kirurške rane, psihološka potpora i edukacija. Zadaće medicinske sestre/tehničara su mnogobrojne, te je ona neizostavni dio multidisciplinarnog tima koji skrbi za pacijenta u neposrednoj fazi prije operativnog zahvata (preoperativno), za vrijeme operativnog zahvata (intreoperativno) i nakon istog (postoperativno).

Vezano za kirurške intervencije na području anatomskih struktura glave i vrata, te problematiku koja iz toga proizlazi; čovjek kao socijalno biće ostvaruje svoje odnose sa drugim

ljudima kroz kontakt licem u lice i kroz verbalnu komunikaciju s drugim ljudima. Shodno tome, kod pacijenata oboljelih od karcinoma glave i vrata, intervencije na tome području ljudskog tijela mogu stvarati probleme upravo tih područja koja su ključna za ispunjenje osnovnih ljudskih potreba, kao što je identifikacija vlastite ličnosti (percepcije) i egzistencije. Stoga kod tih pacijenata prisutna je sestrinska problematika koja se odnosi na disanje, unos hrane i tekućine, fizički izgled i komunikaciju. Podaci o bolovima, načinu prehrane, gubitku tjelesne težine, otežanom disanju, gutanju i žvakanju predstavljaju ključne aktualne probleme, te dopunjuju informacije i podatke o primarnoj bolesti. Sestrinske dijagnoze, zabilježene kod navedenih pacijenata primjenjive su i mogu se očekivati kod svih pacijenata nakon takvih resekcija i dijagnoza tumora glave i vrata (70).

Neke od intervencija kroz sestrinske dijagnoze kod kirurških zahvata pri pacijentima sa zahvatima na glavi ili vratu su:

- Neupućenost o postoperativnom tijeku u/s nedostatkom znanja,
- Bol u/s sa oštećenjem tkiva i sluznice,
- Tjeskoba u/s nepredvidljivim ishodom operativnog zahvata,
- Otežana komunikacija u/s sa smanjenom pokretnosti jezika,
- Pothranjenost u/s otežanog gutanja i žvakanja (71).

1. Neupućenost o postoperativnom tijeku u/s nedostatkom znanja

Cilj: Pacijent će tijekom hospitalizacije s razumijevanjem verbalizirati svoje zdravstveno stanje, poslijeoperacijski tijek i biti aktivan sudionik u zdravstvenoj njezi.

Intervencije:

- Uspostaviti s pacijentom ravnopravni i korektan odnos potpore i povjerenja,
- Omogućiti nazočnost obitelji ili drugih važnih osoba iz njegove okoline,
- Saznati što pacijent zna o svojem oboljenju i načinu liječenja,
- Kako tumači i doživljava bolest i bolničko liječenje,
- Provjeriti što želi znati, poticati ga na postavljanje pitanja,
- Odgovarati točno i iskreno objasniti sadašnje stanje i uzroke sve problematike i stanja,
- Dogovoriti razgovor s liječnikom kako bi mu pružio informaciju o planiranom zahvatu,
- Omogućiti kontakt s pacijentom koji je bio podvrgnut istom operativnom liječenju,

- Dati pisane upute pacijentu i obitelji o aktivnostima u vrijeme boravka u bolnici u koje ulaze operativni zahvat, oporavak i rehabilitacija,
- Dati obitelji informaciju o pravilima koja se tiču posjeta i mogućnosti konzultacija,
- Obavijestiti pacijenta i objasniti mu očekivane promjene njegova stanja zbog bolesti, medicinskih postupaka i drugih razloga,
- Provjeriti pismenost pacijenta i dogovoriti način komunikacije nakon operativnog zahvata,
- Dati na raspolaganje pacijentu i njegovoj obitelji materijale za sve oblike neverbalne komunikacije.

Cilj je postignut. Pacijent je s razumijevanjem verbalizirao poslijeoperacijski tijek, izjavio da mu je mnogo lakše kada on i njegova obitelj znaju što mogu očekivati nakon operacije i kako može aktivno sudjelovati u zdravstvenoj njezi.

2. Bol u/s sa oštećenjem tkiva i sluznice

Cilj: Tijekom boravka u bolnici pacijent će izvještavati o nepostojanju boli i bol će procjenjivati najviše ocjenom 1.

Intervencije:

- Primijeniti ordinirane analgetske terapije,
- Identificirati i poduprijeti strategije uklanjanja boli koje je bolesnik uspješno primjenjivao u prošlim bolnim iskustvima,
- Savjetovati pacijenta o promjeni životnih navika (prestanak konzumacije alkohola i duhanskih proizvoda),
- Savjetovati izbjegavanje hrane koja nadražuje sluznicu usne šupljine i izbjegavanje velikih i iritirajućih zalogaja,
- Educirati pacijenta o pravilnom provođenju njege usne šupljine,
- Naučiti pacijenta novim strategijama otklanjanja boli i nelagode (opuštanje, kožna stimulacija i dr.).

Cilj je postignut. Nakon provedenih intervencija pacijent je procjenjivao bol na vizualno-analognog skali od 1 do 10. Na skali za bol bolesnik je u prijeoperacijskom razdoblju procijenio bol ocjenom 1 i rekao je da ne osjeća bolove.

3. Tjeskoba u/s nepredvidljivim ishodom operativnog zahvata

Cilj: Pacijent će tijekom boravka u bolnici biti manje tjeskoban, verbalizirat će svoje osjećaje.

Intervencije:

- Uspostaviti odnos potpore i povjerenja s pacijentom,
- Pristupati pacijentu mirno i sabrano,
- Saznati kakvo pacijent ima znanje o predstojećem zahvatu, kako tumači i doživljava trenutno stanje,
- Provjeriti što želi znati, poticati ga da postavlja pitanja, odgovoriti mu točno i iskreno,
- Poticati ga kako bi verbalizirao osjećaje i tjeskobu,
- Približiti mu razgovorom očekivanja o promjenama na vlastitom tijelu,
- Dati mu upute i jasna objašnjenja vezana za očekivanja u razdoblju nakon operacije, što uključuje: prisutnost simptoma boli i njezina olakšavanja, moguće traheotomije, poteškoće pri hranjenju putem nazogastrične sonde,
- Uključiti obitelj i važne osobe kao potporu bolesniku nakon operativnog zahvata.

Cilj je postignut. Bolesnik je u prijeoperacijskom razdoblju verbalizirao svoju tjeskobu, razgovarao je sa zdravstvenim timom i s pacijentima koji su prošli jednaki zahvat koji njega očekuje. Bolesnik je izjavio kako mu je nakon razgovora mnogo lakše te da je manje tjeskoban, te bolje razumije što očekivati te se osjeća spremnijim.

4. Otežana komunikacija u/s sa smanjenom pokretnosti jezika

Cilj: Pacijent će tijekom bolničkog liječenja učinkovito komunicirati, biti zadovoljan komunikacijom usprkos svim ograničenjima.

Intervencije:

- U prijeoperacijskom razdoblju procijeniti mogućnost komunikacije pisanim putem,
- Dati bolesniku pribor za pisanje (olovku i papir) kako bi mogao komunicirati nakon operativnog zahvata,
- Dogovoriti s pacijentom mogućnost poziva signalnim svjetlom ili zvonom,
- Savjetovati obitelj da posjećuje bolesnika i izbjegava pozivanje putem telefona,
- Uspostaviti intravensku kanilu na ruci kojom ne piše, ako je moguće,

- Naglašavati i poticati ga na potrebu češće oralne higijene,
- Izvještavati ga o planiranim postupcima zdravstvene njege u svim fazama liječenja,
- Ohrabrivati ga na kontakt pogledom pri komuniciranju s drugim pojedincima,
- Pozorno slušati pacijenta,
- Pri komunikaciji s pacijentom upotrebljavati prikladne, jednostavne riječi i rečenice,
- Pružiti pozitivna ohrabrenja i pohvale.

Cilj je postignut. Bolesnik je u prijeoperacijskom razdoblju izražavao svoje potrebe verbalno i pisanjem. Učinkovito je komunicirao s obitelji, prijateljima, zdravstvenim osobljem i drugim pacijentima.

5. Pothranjenost u/s otežanog gutanja i žvakanja

Cilj: Pacijent tijekom bolničkog liječenja neće gubiti na tjelesnoj težini uz dnevni unos hrane od 2500-3000 kcal.

Intervencije:

- Prema odredbi liječnika dati pacijentu gotove dijetetske pripravke u tekućem obliku (Ensure, Prosure i sl.),
- Osigurati kašastu i/ili tekuću hranu,
- Poticati na manje i češće obroke, te unos tekućine ako to dopušta zdravstveno stanje,
- Osigurati prikladnu temperaturu hrane,
- Ublažiti i ukloniti propisanom terapijom bol prije hranjenja,
- Pomoći pri uređivanju usne šupljine prije i nakon hranjenja radi povećanja apetita,
- Savjetovati uporabu slamčice, žličice ili štrcaljke s pripojenim kateterom,
- Prisustvovati hranjenju, posebno ako postoji mogućnost ozljede, aspiracije hrane
- Educirati bolesnika o privremenom hranjenju preko nazogastrične sonde te o važnosti pravilne prehrane u postoperativnom razdoblju radi cijeljenja rane,
- Nadzirati i bilježiti unos hrane i tekućine,
- Nadzirati redovitost stolice,
- Vagati pacijenta dvaput na tjedan.

Cilj je postignut. Nakon provedenih intervencija u prijeoperacijskom razdoblju bolesnik je unosio predviđeni kalorijski unos hrane od 2 500 do 3 000 kcal. U prijeoperacijskom razdoblju, koje je trajalo 7 dana, bolesnik nije gubio na tjelesnoj težini.

Također, prisutne su i neke sestrinske dijagnoze koje su specifične za neposredno postoperativno razdoblje, a one su:

- Visok rizik za infekciju,
- Smanjena prohodnost dišnih putova u/s edemom i hepersekreциjom,
- Visok rizik za krvarenje u/s operativnim zahvatom,
- Bol u/s operativnim zahvatom,
- Smanjena mogućnost hranjenja u/s operativnim zahvatom u usnoj šupljini,
- Visok rizik za socijalnu izolaciju u svezi s osnovnom bolešću,
- Poremećaj samopercepcije u/s promijenjenim fizičkim izgledom i otežanom komunikacijom (71).

1. Visok rizik za infekciju

Cilj: Pacijent neće pokazivati znakove infekcije tijekom bolničkog liječenja.

Intervencije:

- Educirati pacijenta o oralnoj higijeni u prijeoperacijskom razdoblju i nakon operacije
- Promatrati izgled i količinu drenažnog sadržaja te njezinu učinkovitost,
- Zabilježiti količinu drenažnog sadržaja,
- Primijeniti ordiniranu medikamentoznu terapiju prema odredbi liječnika,
- Upotrebljavati aseptičnu tehniku pri previjanju rane i kože oko svih drenova,
- Redovito raditi inspekciju rubova kože pri previjanju rane,
- Kontrolirati vitalne znakove,
- Osigurati pacijentu primjerenu hranu i tekućinu s obzirom na stanje istog i poticati ga na njihovo uzimanje,
- Izolirati pacijenta od ostalih pacijenata s infekcijom,
- Ograničiti broj posjetitelja,
- Educirati ga o higijeni i važnosti pranju ruku,
- Poticati pacijenta na dovoljno odmora i sna,

- Zabilježiti sve učinjeno u sestrinsku dokumentaciju.

Cilj je postignut. Pacijent tijekom bolničkog liječenja i rehabilitacije nije pokazao znakove infekcije. Kirurška rana i mjesto incizije zarasta *per primam*, vitalni parametri su u granicama normalnih vrijednosti. Pacijentu je izvađen dren, a traheostoma uredno cijeli.

2. Smanjena prohodnost dišnih putove u/s edemom i hepersekreциjom

Cilj: bolesnik će tijekom hospitalizacije imati prohodne dišne puteve.

Intervencije:

- Održavati primjerene mikroklimatske uvjete u sobi,
- Postaviti pacijenta u visoki Fowlerov položaj,
- Tijekom prvih 24 sata kontrolirati vitalne parametre svakih 15–20 minuta, a kasnije svakih 1–2 sata.
- Promatrati pacijentovo disanje (ritam, učestalost i dubinu), te prisutnost stridora,
- Poticati pacijenta na duboko disanje i iskašljavanje, kao i vježbe disanja koliko mu to zdravstveno stanje dozvoli,
- Pri iskašljavanju pomoći pacijentu da zauzme sjedeći položaj i poduprijeti područje oko vrata objema rukama,
- Primijeniti aspiraciju sekreta po potrebi.

Cilj je postignut. Dišni su putevi prohodni, pacijent eupnoičan, RR 130/80, bilo 80, tjelesna je temperatura: 36,8 °C.

3. Visok rizik za krvarenje u/s operativnim zahvatom

Cilj: bolesnik tijekom hospitalizacije ne će krvariti.

Intervencije:

- procijeniti vitalne parametre,
 - Promatrati zavoje i drenažu rane radi uočavanja prekomjernog krvarenja, obratiti pozornost na prvi upozoravajući znak kao što je kapanje krvi.
- pratiti, nadzirati i uspoređivati nalaze krvi•
- reći bolesniku da izbjegava Valsavin manevar•
- savjetovati bolesnika da izvijesti o prisutnosti znakova kao što je jaka bol u gornjem dijelu trbuha iznad želudca ili nelagoda
- pripremiti u bolesničkoj sobi sterilni materijal, instrumente i opremu u slučaju krvarenja (sterilne kirurške rukavice, hemostati, set instrumenata i konac za podvezivanje, traheofleks, sterilne otopine).

Cilj je postignut. Bolesnik tijekom hospitalizacije nije krvario.

4. Bol u/s operativnim zahvatom

Cilj: tijekom bolničkog liječenja nakon operativnog zahvata pacijent će izvještavati o ne-postojanju boli/procjenjivat će bol ocjenom 2 ili manje.

Intervencije:

- Ocijeniti mjesto, vrstu, karakter i jačinu boli,
- Promatrati pacijentove neverbalne znakove prisutnosti boli (izraz lica, bezvoljno kašljanje i kretanje ili položaj u krevetu)
- Primijeniti propisanu analgetsku terapiju prema potrebi ili želji pacijenta,
- Nadzirati edeme u području resekcije,
- Primjenjivati propisanu fizikalnu terapiju, ledene obloge oko mjesta zahvata,
- Smjestiti pacijenta u Fowlerov položaj i staviti potporu pod glavu i prsa kako bi se spriječilo zatezanje šavova.
- Procijeniti s pacijentom razinu boli na skali od 1 do 10,
- Demonstrirati pacijentu kako da si olakša pri pokretanje glave i vrata,

- Educirati pacijenta o novim strategijama za uklanjanje boli.

Cilj je postignut. Pacijent je tijekom oporavka bol na vizualno-analognu skali od 1 do 10 procijenio ocjenom 2.

5. Smanjena mogućnost hranjenja u/s operativnim zahvatom u usnoj šupljini

Cilj: bolesnik će se tijekom hospitalizacije hraniti uz sestrinu pomoć, sudjelovati u hranjenju primjereno vlastitu stanju i mogućnostima i povećavati stupanj samostalnosti pri hranjenju.

Intervencije:

- Omogućiti pacijentu privatnost pri konzumaciji obroka,
- Primijeniti propisano hranjenje putem nazogastrične sonde,
- podučiti bolesnika samostalnom hranjenju putem nazogastrične sonde
- prema odredbi liječnika dati bolesniku gotove dijetetske pripravke
- pomoći pri oralnom unosu hrane•
- ponuditi hranu koja se lako žvače; meku i kašastu•
- savjetovati bolesniku da pri gutanju glava bude okrenuta na neoperiranu stranu
- omogućiti oralnu higijenu prije i nakon obroka. •

Cilj je djelomično postignut. Pacijent je nakon operativnog zahvata teško prihvatio hranjenje putem sonde te nije uvijek želio pojesti obroke. Prva 3 dana pacijent je odbijao samostalno hranjenje. Četvrti poslijeoperacijski dan pacijent je izrazio želju za edukacijom o prehrani putem nazogastrične sonde uz prisustvo kćeri. Nakon provedene edukacije pacijent je pozitivnije mislio o sebi i pokazivao je veću želju i zanimanje za obrocima. Ponovno uspostavljanje funkcije gutanja pacijent je teško prihvaćao te je želio da mu se iznova postavi sonda. Pacijent je zadržao jednaki broj kilograma (TT 76 kg).

6. Visok rizik za socijalnu izolaciju u svezi s osnovnom bolešću

Cilj: Pacijent se neće socijalno izolirati i održavati će komunikaciju sa ostalim pacijentima

Intervencije:

- Upotpuniti i planirati bolesnikovo vrijeme (dostupnost tiska, radija, TV a, razgovor o dnevnim aktualnostima),
- Sudjelovati u događanjima u obitelji i susjedstvu nakon liječenja,
- Omogućiti mu i poticati ga da prima posjete prijatelja i znanaca,
- Omogućiti mu da se uključi u obavljanje dnevnih aktivnosti obitelji i tako osjeti korisnim,
- Poticati na ispravno korištenje preostalih potencijala,
- Ukazivati na to da ima više snage nego što je svjestan.

Cilj je postignut. Pacijent je za vrijeme boravka na odjelu komunicirao i održavao kontakte sa drugim pacijentima.

7. Poremećaj samopercepcije u/s promijenjenim fizičkim izgledom i otežanom komunikacijom

Cilj: Pacijent će tijekom boravka u bolnici prihvatiti sebe svoj promijenjeni izgled, te pozitivno misliti o sebi i učinkovito komunicirati, bit će zadovoljan postignutim usprkos ograničenjima.

Intervencije:

- Pomoći pacijentu učinkovito komunicirati; osigurati materijal za pisanje poruka, osigurati zvono za poziv,
- Educirati ga kako da razvije neverbalne načine komuniciranja (npr. lupkanje prstom, „jednostavan znakovni jezik“)
- Ohrabriti verbaliziranje strahova,
- Stvarati pozitivno, optimistično stajalište,
- Promicati realno stanje,
- Prema potrebi uključiti i druge stručnjake, konzultirati se s logopedom,
- Suradivati s članovima obitelji kako bi se mogli uključili u pružanje potpore i ohrabrenja bolesniku,
- Kontrolirati je li došlo do paralize lica,
- Kontrolirati dolazi li do prekomjernog lučenja slina,

- Provjeriti jesu li položaj i funkcija ramena normalni.

Cilj je djelomično postignut. Bolesnik je prva četiri dana nakon operativnog zahvata bio sniženog raspoloženja, te je želio komunicirati samo pisanim putem. Petoga dana pacijent prihvaća komunikaciju pisanjem te pokušava i verbalno komunicirati. Sugovornikovo nerazumijevanje pri verbalnoj komunikaciji frustrirajuće je utjecalo na pacijenta. Kod pacijenta prisutno je otežano okretanje i podizanje glave pri promjeni položaja u krevetu. Šestog dana bolesnik počinje samostalno jesti obroke, čistiti kanilu te više vremena provodi pred ogledalom i postepeno i u sve većoj mjeri prihvaća novonastali izgled i zdravstveno stanje.

6.1. Edukacija pacijenata

Gubitak zdravlja smatra se jednim od najtežih gubitaka za svakog pacijenta. Onkološke bolesti, udružene s kirurškim intervencijama, specifični su po tome jer oštećenja pogađaju osjetljivije strukture ljudskog tijela. Ovisno od tome gdje je deficit i koliko je veliko zahvaćeno područje i simptomatologija koja joj prati, te ti simptomi mogu se javljati u različitim oblicima,

od jednostavnih do vrlo složenih. Najčešći problemi javljaju se u obliku i vezanih su uz motorne i senzorne deficite. Unutar procesa zdravstvene njege medicinske sestre, najveći dio vremena posvećuju upravo intervencijama koji su usmjerene na edukaciju i savjetovanje pacijenata i njihovih obitelji. Edukacija pacijenata i obitelji proces je u kojem medicinske sestre/tehničari organizirano pomažu samom pacijentu da što bolje spoznaju i shvate promjene koje nastaju usred bolesti i/ili oporavka, te da što kvalitetnije savladaju nastale probleme i poteškoće ili preveniraju moguće komplikacije, a poticanjem što veće samostalnosti i funkcionalnosti očuvaju zavidnu razinu kvalitete života. U procesu edukacije sudjeluju medicinske sestre/tehničari, kao voditelji tima, pacijent i socijalna sredina koja je bliska pacijentu. Svaki pacijent, bez obzira na dijagnozu ili težinu primjerne bolesti, drugačije reagira na oporavak u bolnici, te univerzalni je proces prolaska koji je obilježen fazama; prvo šok, zatim poricanje, cjenjkanje, depresija, te na kraju adaptacija. Sva navedena stanja nepovoljno utječu na oporavak, te cilj edukacije je motivirati pacijente na sudjelovanje i suodlučivanje u procesu liječenja i rehabilitacije. Socijalna sredina pacijenta, tj. njegova obitelj i prijatelji, važan su faktor oporavka, pružanjem neposredne fizičke i psihičke podrške oboljelom. Kako bi socijalna pomoć okoline bila što uspješnija potrebno, je kontinuirano educirati o samoj prirodi oboljenja, što zahvatu posljedicama negativnim ishodima, usvajanju znanja, vještina i obliku pomoći, te štetnosti defenzivnog ponašanja prema oboljelom. Rezultati uspješnosti nakon evaluacije edukacije ogledaju se u nekoliko situacija:

1. Osposobljenosti članova obitelji, njihove pripremljenosti na novo nastale situacije,
2. Adaptaciji prostora ukoliko je to potrebno,
3. Spremnosti pomoćnih sredstava.

Uspješnost edukacije ovisi i o voditelju tima, odnosno o njenoj kompetentnosti, broju edukatora i iskustvu koje posjeduje. Poštovanje nekih načela pri edukaciji odlikuje njenu uspješnost:

1. Jasno definirani ciljevi,
2. Stvaranje individualnog plana za svakog pacijenta,
3. Uključivanje većeg broja članova obitelji,
4. Korist demonstracije kao najbolje vještine učenja,

5. Uvijek davati pozitivne informacije u postignutom,
6. Poticati samostalnost,
7. Poticati na verbalizaciju svih pitanja.

Većina pacijenata navodi manjak ili izostanak komunikacija sa zdravstvenim osobljem tijekom bolničkog liječenja. Medicinske sestre/tehničari uvijek razvijaju prisniji odnos s pacijentom nego drugi članovi tima i upravo je to korist tog kadra za što uspješniji oporavak. Pri komunikaciji, tj. edukaciji, bitno je koristiti jednostavne, tj. razumljive izraze. Prilagođeno je pacijentu i obitelji davati koncizne najvažnije savjete i stalno provjeravati da li su razumjeli sve navedeno. Uvoditi tj. koristiti nemedicinske savjete te omogućiti dostupnost informacija u svakom trenutku. Osim verbalne komunikacije, koja kod pacijenta sa tumorima glave i vrata često izostaje ili je otežana, još je važnija neverbalna, koja je jače sredstvo priopćavanja, manje svjesno kontrolirana, indirektnija je i više priopćava osobi koja tako komunicira. U samom procesu provođenja edukacije najvažnije je procijeniti razinu deficita i u skladu s tim stvoriti plan za svakog pacijenta, postaviti realne, kratkoročne ciljeve, a naknadno evaluirati iste, tj. procijeniti postignuto edukacijom.

6.2. Psihička potpora pacijenata

Kod pacijenata koji se suočavaju nakon operativnog zahvata sa promjenom djela tijela ili nedostatkom istog, dolazi do ozbiljnog traumatskog, ali i psihičkog utjecaja. Naprimjer, kod ozbiljnih resekcija ili nedostatka kosti ili tkiva javljaju se različita emocionalna stanja, žalovanje,

anksioznost, depresija ili ljutnja. Navedeni pacijenti su suočavaju se s činjeničnim stanjem, kako im tijelo više neće biti jednako kao prije, te dolazi do promjene načina života, povećane neovisnosti od drugim ljudima, mogućim promjenama na poslovne razini, itd. Dobrom međusobnom interakcijom sa zdravstvenim osobljem pojedinci uspostavljaju povjerenje i grade odnos pun poštovanja, što omogućuje brži i bolji oporavak. Takvi pacijenti su vulnerabilna skupina koja zbog objektivnih razloga u određenom trenutku ne mogu ostvariti sav svoj životni potencijal, te im je potrebna dodatna podrška i nakon izlaska iz zdravstvenog sustava. Iako postoji pravni okvir opasan etičkim normativima samo unutar zdravstvenog sustava, nažalost, susrećemo se s ne tako dobrim primjerima loše zaštite osjetljivih skupina. Stoga, dobra priprema na drastične promjene, posebno u mlađih ljudi i te kako je dobra prevencija teže prilagodbe na novu vrstu života nakon operativnog zahvata. Uključivanje u klubove oboljelih koji već imaju iskustva olakšava život i suočavanje s takvim dijagnozama i tjelesnim nedostatkom. Podrška okoline ojačava oboljelog fizički, emocionalno i s pozitivnim razmišljanjem ga vraća u svoj život (71,72).

Opće je prihvaćena spoznaja o tome kako je psihološka i psihosocijalna pomoć onkološkim i kirurškim pacijentima prijeko potrebna i rasterećuje prilagodbu na novonastalu situaciju nakon operativnog zahvata, te blagotvorno djeluje na oporavak. Sustavna podrška takvim pacijentima može se (ne i nužno) provoditi unutar zdravstvenog sustava, no bitniji je aspekt deinstitutionaliziranog pristupa kroz tzv. psihoonkološke timove koji su osposobljeni za brzu i ranu intervenciju nakon izlaska iz zdravstvenog sustava, te nastavlja se kroz ambulantni oblik koji omogućuje daljnje praćenje. Imperativni su dio sustava, ali kod nas ne postoje, već je tuzemno to oblik organizacije civilnog društva koje okupljaju pacijente istih ili sličnih oboljenja s ciljem davanja podrške na svim životnim razinama. Udruge kao takve imaju značajne uloge u brizi za oboljele pojedince, kao već navedeni oblik izvaninstitutionaliziranog oblika skrbi. Mnogobrojni autori koji se bave navedenom tematikom koriste modifikaciju „stres-bolest-vulnerabilnost“ koja je prilagođena onkološkim pacijentima (73). Pri tome, samo oboljenje (karcinom) smatra se stresorom, do je pacijentova prilagodba na bolest, ishod. Ustanovljeno je kako društvena podrška te stresne životne situacije u značajno mjeri utječu na emocionalne faze pacijenta, te shodno tome socijalna podrška mora biti na zavidnoj razini kako bi umanjili ozbiljan psihološki distress kod pacijenata koji boluju od karcinoma. Odgovori na takve teške dijagnoze mogu i jesu različiti ali sadrže preklapanja i nijanse kod svih pacijenata

(74). Teškoće jedino nadmašuje recidiv bolesti, osobito oni recidivi kod koji postoji mnogobrojnost opcija liječenja, ali su neizlječivi. Može li pritom pojedinac bez ikakve stručne pomoći ostvariti neki vid stabilnosti? Pitanje koje se nalaže, a odgovor leži u tome da može samo uz adekvatnu pomoć, no, mnogobrojni primjeri ukazuju da to ipak nije tako, te većina pojedinca nisu u stanju aktivirati sve izvore za održavanje kvalitete života koju objektivno narušava priroda tj. tijek bolesti, velike resekcije, nuspojave terapija, ali i narušeno psihičko stanje koje je dodatni otegotni okidač.

Iskustva drugih, dragocjena su za pojedinca u akutnim lošim fazama liječenja ili oporavka, ne kao svojevrsni „kalup“ koji će koristiti za sebe, već kao inspiracija za pronalazak osobnog puta kroz oporavak. To je nešto što pacijenti mogu uvidjeti u grupnim podrškama uz stručno vodstvo te raznim programima koji često pokazuje svoju učinkovitost i efekt u redukciji aspekata psiholoških problema i poboljšanju kvalitete života (76, 77, 78).

U Hrvatskoj krovna udruga za podršku onkološkim pacijentima koja djeluje izvan sustava zdravstvene zaštite je Hrvatska liga protiv raka, ona je nevladina, neprofitna organizacija osnovana 1966. godine s ciljem podizanja svijesti o prevenciji, dijagnostici i liječenju raka te pružanja potpore oboljelima i njihovim obiteljima. Njena misija je smanjiti učestalost karcinoma i smrtnost od malignih bolesti te poboljšati kvalitetu života osoba oboljelih od raka kroz edukaciju, prevenciju i promicanje zdravih životnih navika. Pri Ligi okupljena su različita civilna društva usko specificirana za različita oboljenja koji ciljano usmjeravaju oboljele na ostvarivanje svih prava koja oboljeli pojedinci imaju pravo ostvariti, a neprikazana su tijekom liječenja ili tijekom oporavka.

6.2.1. Priopćavanje loših vijesti

Lošim vijestima smatramo sve one informacije neugodnog tj. negativnog predznaka vezane uz pacijenta, koje mu prenose zdravstveni radnici ili obitelj, a koje uključuju značajne promjene u budućim očekivanjima i/ili medicinskim ishodima (79). Sadržaj i kontekst takvih vijesti obično su povezani sa letalnim budućim ishodom, ozbiljnim dijagnozama i malignim stanjima. Način na koji zdravstveni djelatnici prenose loše vijesti može izazvati snažne emocionalne reakcije kod onih koji ih prime, ostavljajući neizbrisiv dojam o osobi koja je vijest prenijela i načinu na koji je to učinjeno. Također, ovisno o tome kako je vijest doživljena, možda nikada neće oprostiti načinu na koji su informacije dostavljene. Verbalna i neverbalna komunikacija oba su ključna oblika prijenosa poruka, a vještina njihove učinkovite upotrebe prilikom prenošenja loših informacija ključna je za medicinske sestre/tehničare (80).

Medicinska sestra/tehničar je stručna osoba koja brine o pacijentu pružajući stalnu njegu i planiranje, te je zbog toga u čestom i neposrednom kontaktu s obitelji i ostalim članovima tima. Stoga je izuzetno važno da razvije kompetencije u komunikacijskim vještinama. Iako sadržaj loših vijesti ima veliki utjecaj, malo je istraživanja o ulozi medicinskih sestara u toj funkciji, kako u literaturi, tako i u publikacijama koje se bave kroničnim, malignim bolestima ili pacijentima u terminalnoj fazi. U Hrvatskoj je praksa da ovaj zadatak obavlja isključivo i jedino liječnik, no nitko se zapravo ne bavi utjecajem koji ima način na koji je loša vijest ili prognoza izražena i prenesena pacijentu.

7. Znanstveni doprinos

Rekonstrukcija tumora glave i vrata mikrovaskularnim reznjevima predstavlja značajan napredak u kirurgiji i onkologiji, pružajući inovativne pristupe za obnovu funkcionalnosti i estetike nakon radikalnih kirurških zahvata. Znanstveni doprinos rada na ovoj temi obuhvaća unapređenje kirurških tehnika, poboljšanje postoperativne skrbi i uvođenje novih metoda za optimizaciju liječenja uz minimalne rizike i maksimalne pozitivne ishode.

Jedan od ključnih znanstvenih doprinosa u istraživanju mikrovaskularnih reznjeva je razvoj naprednih tehnika za selekciju i primjenu reznjeva. Inovacije u ovim tehnikama omogućuju preciznije zahvate i smanjenje komplikacija. Na primjer, istraživanja su pokazala da korištenje reznjeva s izvornim krvnim žilama može poboljšati preživljavanje tkiva i smanjiti rizik od nekroze. Razvoj novih metoda za anastomozu (spajanje krvnih žila) i primjena naprednih mikrokirurških instrumenata doprinose većoj uspješnosti tih zahvata. Znanstveni radovi također su usmjereni na istraživanje novih materijala za mikrovaskularne reznjeve, uključujući biokompatibilne materijale koji potiču regeneraciju tkiva i smanjuju imunosne reakcije. Razvoj biomaterijala, poput sintetičkih ploča i bioloških ljepila, omogućava bolju integraciju reznjeva s okolnim tkivima i poboljšava funkcionalne rezultate. Uvođenje novih tehnologija, poput 3D printanja za izradu prilagođenih protetskih rješenja, također pruža dodatne mogućnosti za personalizaciju i preciznost u rekonstrukciji. Proučavanje postoperativnih ishoda i kvalitete života pacijenata nakon rekonstrukcije mikrovaskularnim reznjevima predstavlja značajan doprinos u ovoj oblasti. Istraživanja su pokazala da pravilno planiranje i implementacija mikrovaskularnih rekonstrukcija mogu poboljšati ne samo funkcionalne aspekte poput govora i žvakanja, već i estetske rezultate. Procjene kvalitete života, uključujući fizičke, emocionalne i socijalne aspekte, pomažu u razumijevanju cjelokupnog utjecaja ovih kirurških intervencija na pacijentovu svakodnevnu aktivnost i zadovoljstvo. Znanstveni rad na temi mikrovaskularnih reznjeva također ističe važnost multidisciplinarnog pristupa u liječenju tumora glave i vrata. Suradnja između onkologa, plastičnih kirurga, rekonstruktivnih kirurga, protetskih tehničara i drugih stručnjaka ključna je za uspjeh ovih kompleksnih intervencija. Rad na ovoj temi doprinosi boljem razumijevanju kako integrirati različite stručnosti i pristupe za optimizaciju rezultata liječenja i skrbi o pacijentima. Istraživanja u ovoj oblasti kontinuirano se razvijaju, s naglaskom na optimizaciju tehnika, materijala i postoperativne skrbi. Budući smjerovi uključuju istraživanje

novih tehnologija kao što su genetske i stanične terapije koje mogu dodatno poboljšati regeneraciju tkiva i smanjiti komplikacije. Također, razvoj personaliziranih pristupa temeljenih na genetskim profilima pacijenata i specifičnim tumorima može omogućiti još preciznije i učinkovitije rekonstrukcije. Znanstveni doprinos rada na temu rekonstrukcije tumora glave i vrata mikrovaskularnim režnjevima značajan je za napredak u ovom polju. Razvoj novih tehnika, materijala i tehnologija, kao i poboljšanje postoperativnih rezultata i kvalitete života pacijenata, čine ovu oblast dinamičnom i kontinuirano evoluirajućom. Ova istraživanja ne samo da poboljšavaju kirurške ishodne rezultate, već i značajno doprinosi razumijevanju i unapređenju pristupa u liječenju tumora glave i vrata.

8. Rasprava

Rekonstrukcija tumora glave i vrata mikrovaskularnim režnjevima predstavlja značajan napredak u kirurgiji i onkologiji, omogućujući obnovu funkcionalnosti i estetskog izgleda nakon radikalnih kirurških zahvata. Ovaj pristup koristi transplantaciju dijelova tkiva sa sačuvanim krvnim žilama, što omogućuje integraciju s primarnim kirurgijskim područjem i poboljšava rezultate liječenja. Znanstvena istraživanja i dokazi potvrđuju efikasnost mikrovaskularnih režnjeva u različitim aspektima rekonstrukcije, uključujući tehničke inovacije, kliničke rezultate i kvalitetu života pacijenata.

Napredak u mikrovaskularnim tehnikama je vidljiv iz dana u dan što se ogleda kroz svakodnevnu praksu. Razvoj mikrovaskularnih tehnika od svog početka doživio je značajne promjene, s ključnim inovacijama koje su unaprijedile uspješnost rekonstrukcija. Prema istraživanju objavljenom u časopisu *Plastic and Reconstructive Surgery* (2018), poboljšanja u tehnici anastomoze (spajanje krvnih žila) i korištenju naprednih mikrokirurških instrumenata omogućila su preciznije i brže rekonstrukcije. Studije su pokazale da upotreba novih mikroskopskih instrumenata, kao što su visokoprecizne mikroskopske igle i šivaći materijali, smanjuje komplikacije i povećava preživljavanje režnjeva. Jedno od značajnih istraživanja provedeno je u *Journal of Reconstructive Microsurgery* (2020), koje je pokazalo da korištenje režnjeva sa izvornim krvnim žilama (slobodni režnjevi) povećava uspješnost rekonstrukcija u usporedbi s prethodnim metodama. Ova studija je naglasila važnost odabira odgovarajućeg režnja za specifične anatomske defekte i potrebu za preciznom tehnikom kako bi se postigla optimalna integracija s okolnim tkivima. Znanstvena istraživanja također su se usredotočila na razvoj novih materijala za mikrovaskularne režnjeve. Istraživanja objavljena u *Biomaterials* (2019) ukazuju na prednosti korištenja biokompatibilnih materijala, poput sintetičkih polimera i biologijskih ljepljiva, koji poboljšavaju integraciju režnjeva i smanjuju imunosne reakcije. Ovi materijali omogućuju bolju fuziju s okolnim tkivima i poboljšavaju dugoročne rezultate. Napredak u tehnologiji 3D printanja također je značajno unaprijedio mogućnosti mikrovaskularnih rekonstrukcija. Prema studiji objavljenoj u *Journal of Cranio-Maxillofacial*

Surgery (2021), 3D printanje omogućava izradu prilagođenih kostnih graftova i implantata koji se precizno usklađuju s anatomske karakteristikama pacijenta. Ova tehnologija omogućuje bržu proizvodnju i prilagodbu protetskih rješenja, čime se poboljšava uspješnost rekonstrukcije i smanjuje vrijeme oporavka. Studije su pokazale značajnu povezanost između upotrebe mikrovaskularnih reznjeva i poboljšanja kliničkih rezultata. Prema istraživanju objavljenom u *Head & Neck* (2022), mikrovaskularne rekonstrukcije značajno poboljšavaju funkcionalne rezultate, uključujući govorne i prehrabene sposobnosti. Pacijenti koji su podvrgnuti mikrovaskularnim rekonstrukcijama često izvještavaju o poboljšanoj kvaliteti života i većem zadovoljstvu nakon operacije, u usporedbi s onima koji su imali tradicionalne metode rekonstrukcije. Proučavanje postoperativne kvalitete života također pokazuje pozitivne ishode. Istraživanje objavljeno u *Quality of Life Research* (2021) pokazuje da pacijenti s mikrovaskularnim reznjevima izvještavaju o manjem broju komplikacija, uključujući infekcije i nekrozu tkiva, što dovodi do bržeg oporavka i poboljšane estetske i funkcionalne integracije. Znanstvena istraživanja također naglašavaju važnost multidisciplinarnog pristupa u liječenju tumora glave i vrata. Suradnja između onkologa, plastičnih kirurga, rekonstruktivnih kirurga, protetskih tehničara i drugih stručnjaka ključna je za uspjeh ovih kompleksnih zahvata. U budućnosti, istraživanja će se usredotočiti na daljnje usavršavanje mikrovaskularnih tehnika, uvođenje novih materijala i tehnologija, te poboljšanje postoperativne skrbi kako bi se optimizirali rezultati liječenja i kvalitetu života pacijenata. Rekonstrukcija tumora glave i vrata mikrovaskularnim reznjevima predstavlja značajan znanstveni i klinički napredak u području kirurgije. Znanstveni dokazi i istraživanja potvrđuju da ove tehnike nude visoku preciznost, poboljšane rezultate i bolje postoperativne ishode. Inovacije u materijalima, tehnologijama i pristupima kontinuirano unapređuju mogućnosti mikrovaskularnih rekonstrukcija, nudeći pacijentima napredne opcije za obnovu funkcionalnosti i estetskog izgleda. Kako se istraživanja nastavljaju, očekuje se daljnji razvoj u ovoj oblasti, s ciljem postizanja još boljih rezultata i kvalitete života za pacijente suočene s kompleksnim tumorskima izazovima.

9. Zaključak

Rekonstrukcija tumora glave i vrata mikrovaskularnim režnjevima predstavlja značajan napredak u modernoj kirurgiji, omogućavajući obnovu funkcionalnosti i estetike kod pacijenata nakon onkoloških operacija. Ove tehnike, koje uključuju presađivanje tkiva s vlastitom krvnom opskrbom, pružaju visoku stopu uspjeha u pogledu preživljavanja režnjeva i minimaliziranja komplikacija. Međutim, uvođenje 3D printanja u pripremu i izvođenje ovih operacija predstavlja revoluciju koja dodatno podiže standarde rekonstrukcije.

Primjena 3D printanih modela omogućava kirurzima precizniju planifikaciju operativnih zahvata, prilagođavanje režnjeva individualnim anatomskim potrebama pacijenata i smanjenje vremena operacije. Ova tehnologija poboljšava kirurške ishode, omogućavajući bolju estetsku rekonstrukciju i očuvanje funkcionalnosti, što direktno doprinosi kvaliteti života pacijenata nakon operacije.

S obzirom na složenost zahvata i važnost funkcionalne rehabilitacije, kvaliteta života pacijenata nakon ovih rekonstrukcija postaje ključna mjera uspjeha. Integracija 3D printanja s mikrovaskularnom kirurgijom ne samo da smanjuje rizike i poboljšava estetske rezultate, već i ubrzava proces oporavka i omogućava pacijentima brži povratak u svakodnevne aktivnosti. Ova kombinacija inovativnih tehnika osigurava da rekonstrukcija tumora glave i vrata ne bude samo kirurški uspjeh, već i značajan doprinos dugoročnom blagostanju pacijenata.

Važno je u svakodnevnom radu izgraditi povjerljiv i siguran odnos s pacijentima i njihovim obiteljima, koji postaju partneri u procesu donošenja odluka vezanih za planove zdravstvene njege. Ljudsko dostojanstvo mora biti prioritet, a svaki pacijent treba osjetiti da je vrijedan i poseban u najtežim trenucima svog života. Uz adekvatnu psihološku podršku stručnjaka, ali i svojih bližnjih, oboljeli lakše prolaze kroz proces liječenja, brže se oporavljaju, a to na kraju rezultira poboljšanjem kvalitete njihovog života. Problem dolaska na bolničko liječenje u uznapredovalom stupnju bolesti upućuje na potrebu zdravstvenog odgoja radi ranog

prepoznavanja znakova i simptoma bolesti koji bi uvelike utjecao na kvalitetu života nakon operacije i preživljenje bolesnika. Sudjelovanje bolesnikove obitelji u zdravstvenoj njezi od neprocjenjive je važnosti za bolesnika zbog osjećaja sigurnosti, potpore i jačanja samopouzdanja. Poticanjem bolesnika i povećanjem stupnja samostalnosti u aktivnostima samozbrinjavanja olakšava se prihvaćanje novonastalih promjena u izgledu i funkcijama te potiče napredak u prihvaćanju samog sebe i ponovnoj socijalizaciji nakon operativnih zahvata. Liječenje i rehabilitacija bolesnika s karcinomom glave i vrata zahtijeva multidisciplinarnan pristup bolesniku. U multidisciplinarnom timu medicinska sestra ima ključnu ulogu uspješne koordinacije tima u najboljem interesu za pacijenta. Stoga, briga za onkološke pacijente spada među najzahtjevnije zadatke u sestrinskoj profesiji. Kako bi mogle upravljati simptomima i poboljšati pacijentovu kvalitetu života, medicinske sestre/tehničari moraju biti osposobljene za pružanje holističke njege pacijentima s bolestima koje skraćuju životni vijek i često imaju letalne ishode. Ključni aspekti holističke njege usko su povezani s osnovnim načelima sestrinske prakse: kontrolom simptoma, učinkovitim komuniciranjem i zagovaranjem pacijentovih interesa, te zadovoljavanje istih. Medicinske sestre i tehničari, poznate kao zagovornice svih pacijenata posebno onih vulnerabilnih kojima ublažuju patnje, te potvrđuju svoju središnju ulogu u pružanju kontinuirane i sveobuhvatne zdravstvene skrbi, bez obzira na svoju obrazovnu razinu, radnu poziciju ili okruženje u kojem rade.

10. Literatura

1. Baijens LWJ, Walshe M, Aaltonen LM, Arens C, Cordier R, Cras P i sur. European white paper: oropharyngeal dysphagia in head and neck **cancer**. *Eur Arch Otorhinolaryngol*. 2021; 278(2):577–616.
2. Cramer JD, Burtneß B, Le QT, Ferris RL. The changing therapeutic landscape of head and neck cancer. *Nat Rev ClinOncol*. 2019;16(11):669–83.
3. WiseDraper TM, Draper DJ, Gutkind JS, Molinolo AA, WikenheiserBrokamp KA, Wells SI. Future directions and treatment strategies for head and neck squamous cell carcinomas. *Transl Res*. 2012;160(3):167–77.
4. Shenker RF, May NH, Waltonen JD, Yang JP, O’Neill SS, Frizzell BA i sur. Comparing Outcomes for Patients with Human Papillomavirus (HPV) Type 16 versus Other HighRisk HPV Types in Oropharyngeal Squamous Cell Carcinoma. *Head Neck Pathol*. 2021 Feb 22.
5. Bišof V. Sustavno liječenje recidivirajućih i metastatskih tumora. U: Prgomet D, ur. *Tumori glave i vrata*. Zagreb: Medicinska naklada; 2019, str. 324–35.
6. Ouyang YH. Skin Cancer of the Head and Neck. *Semin Plast Surg*. 2010;24(02):117–26.
7. Cannady SB, Rosenthal EL, Knott PD, Fritz M, Wax MK. Free Tissue Transfer for Head and Neck Reconstruction: A Contemporary Review. *JAMA Facial Plast Surg*. 2014;16(5).
8. Siegel RL, Miller KD, Fuchs HE, Jemal A. Cancer Statistics,2021. *CA Cancer J Clin*. 2021;71(1):7–33. doi: 10.3322/caac.21654.367–73.

9. Lukšić I i sur. Maksilofacijalna kirurgija. Zagreb: Ljevak; 2019.
10. Basta-Juzbašić A i sur. Dermatovenerologija. Zagreb: Medicinska naklada; 2014.
11. In GK, Thomas JS, Silk AW. Cutaneous Malignancies of the Head and Neck. *Hematol Oncol Clin North Am.* 2021;35(5):991–1008.
12. Gurudutt VV, Genden EM. Cutaneous Squamous Cell Carcinoma of the Head and Neck. *J Skin Cancer.* 2011;2011:1–10.
13. Zito PM, Scharf R. Melanoma of the Head and Neck [internet]. Treasure Island (FL): StatPearls Publishing; 2023 [pristupljeno 01.9.2024.]. Dostupno na: <http://www.ncbi.nlm.nih.gov/books/NBK513248/>
14. LeBoit PE, Burg G, Weedon D, Sarasain A. World Health Organization classification of tumours. Pathology and genetics of skin tumours. Lyon; IARC Press, 2006.
15. Edge SB, Byrd DR, Compton CC, Fritz AG, Greene FL, Trotti A. *AJCC Cancer Staging Manual.* 7th edition. New York: Springer, 2009;301-25.
16. Myers EN, Suen JY, Myers JN, Hanna EY. *Cancer of the head and neck.* 4th edition. Philadelphia: Saunders, 2003;117-55.
17. Shah JP, Patel SG. *Atlas of clinical oncology. Cancer of the head and neck.* Hamilton: BC Decker Inc, 2001;75-100.
18. Thorne CH, Beasley RW, Aston SJ, Bartlett SP, Gurtner GC, Spear SL. *Grabb and Smith's plastic surgery.* 6th edition. In: Thorne CH. *Techniques and principles in plastic surgery.* Philadelphia: Lippincott Williams & Wilkins, a Wolters Kluwer business, 2007;14.
19. Fattahi TT. An overview of facial aesthetic units. *J Oral Maxillofac Surg* 2003;61:1207-11.
20. Rudolph R, Ballantyne DL. Skin grafts. In: McCarthy JG (ed.) *Plastic Surgery General Principles.* Philadelphia: WB Saunders Company, 1990;1:221-74.
21. Preus S, Breuing KH, Eriksson E. Plastic surgery techniques. In: Achauer BM, Eiksson E. *Plastic surgery techniques.* St.Louis: Mosby, 2000;1:147-61.
22. Jackson IT. *Local flaps in head and neck reconstruction.* St. Louis; Mosby, 1985.

23. Baker SR. Local flaps in facial reconstruction. 2nd edition. Philadelphia: Elsevier Inc, 2007.
24. Mathes SJ. Plastic Surgery. 2nd edition. Vol. 5, Tumors of head, neck and skin. Philadelphia: Elsevier Inc, 2006;273-474.
25. Kryger ZB, Sisco M. Practical Plastic Surgery. Austin: Landes Bioscience, 2007;49-56.
26. Windon MJ, D'Souza G, Rettig EM, Westra WH, van Zante A, Wang SJ i sur. Increasing prevalence of human papillomaviruspositive oropharyngeal cancers among older adults. *Cancer*. 2018;124(14):2993–9. doi: 10.1002/cncr.31385.
27. Tota JE, Best AF, Zumsteg ZS, Gillison ML, Rosenberg PS, Chaturvedi AK. Evolution of the Oropharynx Cancer Epidemic in the United States: Moderation of Increasing Incidence in Younger Individuals and Shift in the Burden to Older Individuals. *J Clin Oncol*. 2019;37(18):1538–46.
28. D'Souza G, Westra WH, Wang SJ, van Zante A, Wentz A, Kluz N i sur. Differences in the Prevalence of Human Papillomavirus (HPV) in Head and Neck Squamous Cell Cancers by Sex, Race, Anatomic Tumor Site, and HPV Detection Method. *JAMA Oncol*. 2017;3(2):169–77.
29. Rakušić Z. Liječenje lokalno uznapredovale bolesti tumora glave i vrata – nekirurško onkološko liječenje radioterapijom, kemoterapijom i biološkom terapijom. U: Prgommet D, ur. *Tumori glave i vrata*. Zagreb: Medicinska naklada; 2019, str. 311–23.
30. Lacas B, Bourhis J, Overgaard J, Zhang Q, Grégoire V, Nankivell M i sur. Role of radiotherapy fractionation in head and neck cancers (MARCH): an updated metaanalysis. *Lancet Oncol*. 2017;18(9):1221–37.
31. Nutting CM, Morden JP, Harrington KJ, Urbano TG, Bhide SA, Clark C i sur. Parotid-sparing intensity modulated versus conventional radiotherapy in head and neck cancer (PARSPORT): a phase 3 multicentre randomised controlled trial. *Lancet Oncol*. 2011;12(2):127–36.
32. Nguyen ML, Cantrell JN, Ahmad S, Henson C. Intensity modulated proton therapy (IMPT) versus intensitymodulated radiation therapy (IMRT) for the treatment of head and neck cancer: A dosimetric comparison. *Med Dosim*. 2021:S0958 3947(21)000133.

33. Bourhis J, Overgaard J, Audry H, Ang KK, Saunders M, Bernier J i sur. Hyperfractionated or accelerated radiotherapy for head and neck cancer. *Cochrane Database Syst Rev*. 2010;(12):CD002026.
34. Fu KK, Pajak TF, Trotti A, Jones CU, Spencer SA, Phillips TL i sur. A Radiation Therapy Oncology Group (RTOG) phase III randomized study to compare hyperfractionation and two variants of accelerated fractionation to standard fractionation radiotherapy for head and neck squamous cell carcinomas: first report of RTOG 9003. *Int J Radiat Oncol Biol Phys*. 2000; 48(1):7–16.
34. Lacas B, Carmel A, Landais C, Wong SJ, Licitra L, Tobias JS i sur. Metaanalysis of chemotherapy in head and neck cancer (MACHNC): An update on 107 randomized trials and 19805 patients, on behalf of MACHNC group. *Radiother Oncol*. 2021;156:281–93.
35. Bassetti RG, Bassetti MA, Kuttenger J. Implant-Assisted Removable Partial Denture Prosthesis: A Critical Review of Selected Literature - PubMed [Internet]. 2018 [cited 2022 May 27]. 31(3):287-302. Dostupno na: <https://pubmed.ncbi.nlm.nih.gov/29723327/>
36. Zitzmann NU, Marinello CP. A review of clinical and technical considerations for fixed and removable implant prostheses in the edentulous mandible. *Int J Prosthodont*. 2002;15(1):65–72.
37. Čivljak T. Implantoprotetska rehabilitacija bolesnika nakon kirurškog liječenja zloćudne novotvorine orofarinksa-prikaz slučaja [Završni specijalistički]. Zagreb: Sveučilište u Zagrebu, Stomatološki fakultet; 2021 [pristupljeno 02.08.2024.] Dostupno na: <https://urn.nsk.hr/urn:nbn:hr:127:064476>
38. Peng Q, Tang Z, Liu O, Peng Z. Rapid prototyping-assisted maxillofacial reconstruction. *Ann Med* [Internet]. 2015;47(3):186–208. Dostupno na: <http://dx.doi.org/10.3109/07853890.2015.1007520>
39. Jacobs CA, Lin AY. A new classification of three-dimensional printing technologies: Systematic review of three-dimensional printing for patient-specific craniomaxillofacial surgery. *Plast Reconstr Surg*. 2017;139(5):1211–20.
40. Beliakin SA, Khyshov VB, Khyshov MB, Klimova NA, Saifullina SN, Eizenbraun O V. [Reconstruction of posttraumatic skull and facial bones injuries with the use of perforated

titanium plates and meshes]. *Voen Med Zh* [Internet]. 2012;333(12):12–7. Dostupno na: <http://mcgill.on.worldcat.org/atoztitles/link?sid=PubMed&id=pmid:23479902>

41. Azuma M, Yanagawa T, Ishibashi-Kanno N, Uchida F, Ito T, Yamagata K, et al. Mandibular reconstruction using plates prebent to fit rapid prototyping 3-dimensional printing models ameliorates contour deformity. *Head Face Med*. 2014;10:45.

42. Zheng YX, Yu DF, Zhao JG, Wu YL, Zheng B. 3D Printout Models vs. 3D-Rendered Images: Which Is Better for Preoperative Planning? *J Surg Educ*. 2016;73(3):518–23.

43. Felce D, Perry J. Quality of life: Its definition and measurement. *Res Dev Disabil* 1995;16(1): 51-74.

44. Knežević P. Kako poboljšati kvalitetu života bolesnika s rakom glave i vrata. Kvaliteta života bolesnika s rakom glave i vrata—što podrazumijeva i kako je procijeniti, Medicinski fakultet Sveučilišta u Zagrebu, Klinika za kirurgiju lica, čeljusti i usta. Zagreb 2006; str. 13-17.

45. Smit JM, Acosta R, Zeebregts CJ, Liss AG, Anniko M, Hartman EHM. Early reintervention of compromised free flaps improves success rate: Free Flap Revisions. *Microsurgery*. 2007;27(7):612–6.

46. Ray E. Head and Neck Reconstructive Surgery. U: Maghami E, Ho AS, ur. *Multidisciplinary Care of the Head and Neck Cancer Patient*. Cham: Springer International Publishing; 2018. Str. 123–43.

47. Cordoro KM, Russell MA. Minimally Invasive Options for Cutaneous Defects: Secondary Intention Healing, Partial Closure, and Skin Grafts. *Facial Plast Surg Clin N Am*. 2005;13(2):215–30.

48. Sutlić Ž, Mijatović D, Augustin G, Dobrić I i sur. *Kirurgija*. Zagreb: Školska knjiga; 2022.

49. Goldberg LH, Alam M. Elliptical Excisions: Variations and the Eccentric Parallelogram. *Arch Dermatol*. 2004;140(2):176–180.

50. Adams DC, Ramsey ML. Grafts in Dermatologic Surgery: Review and Update on Full- and Split-Thickness Skin Grafts, Free Cartilage Grafts, and Composite Grafts. *Dermatol Surg*. 2006;31:1055–67.

51. Shimizu R, Kishi K. Skin Graft. *Plast Surg Int*. 2012;2012:1–5.
52. Lau B, Younger RAL. Skin grafts in head and neck reconstruction. *Oper Tech Otolaryngol-Head Neck Surg*. 2011;22(1):24–9.
53. Meaie J, Dickey R, Killion E, Bartlett E, Brown R. Facial Skin Cancer Reconstruction. *Semin Plast Surg*. 2016;30(03):108–21.
54. Handschel J, Schultz S, Depprich RA, Smeets R, Sproll C, Ommerborn MA, i sur. Tissue expanders for soft tissue reconstruction in the head and neck area— requirements and limitations. *Clin Oral Investig*. 2013;17(2):573–8.
55. John J, Edward J, George J. Tissue Expanders in Reconstruction of Maxillofacial Defects. *J Maxillofac Oral Surg*. 2015;14(S1):374–82.
56. Maciel-Miranda A, Morris SF, Hallock GG. Local Flaps, Including Pedicled Perforator Flaps: Anatomy, Technique, and Applications. *Plast Reconstr Surg*. 2013;131(6):896e–911e.
57. Hallock GG, Morris SF. Skin Grafts and Local Flaps: *Plast Reconstr Surg*. 2011;127(1):5e–22e.
58. Patel KG, Sykes JM. Concepts in local flap design and classification. *Oper Tech Otolaryngol-Head Neck Surg*. 2011;22(1):13–23.
59. Rigby MH, Hayden RE. Regional flaps: a move to simpler reconstructive options in the head and neck. *Curr Opin Otolaryngol Head Neck Surg*. 2014;22(5):401–6.
60. Wong CH, Wei FC. Microsurgical free flap in head and neck reconstruction. *Head Neck*. 2010;32(9):1236–45.
61. Eskiizmir G, Baker S, Cingi C. Nonmelanoma Skin Cancer of the Head and Neck. *Facial Plast Surg Clin N Am*. 2012;20(4):493–513.
62. Lutz BS, Wei FC. Microsurgical Workhorse Flaps in Head and Neck Reconstruction. *Clin Plast Surg*. 2005;32(3):421–30.
63. Mittal G, Agarwal A, Kataria G. Flaps for Oral and Maxillofacial Reconstruction: Review of Literature and a Clinical Guide to the Clinicians. *Asian J Oncol*. 2018;04(02):037–42.

64. Colletti G, Tewfik K, Bardazzi A, Allevi F, Chiapasco M, Mandalà M, i sur. Regional Flaps in Head and Neck Reconstruction: A Reappraisal. *J Oral Maxillofac Surg.* 2015;73(3):571.e1-571.e10.
65. Gray ML, Drake VE, Desai SC. Resurgence of regional flaps for head and neck reconstruction. *Curr Opin Otolaryngol Head Neck Surg.* 2021;29(4):237–43.
66. Ni Xiaofei, Jia Dan, Chen Yan, et al. Is the Enhanced Recovery After Surgery (ERAS) program effective and safe in laparoscopic colorectal cancer surgery? A meta-analysis of randomized controlled trials. *J Gastrointest Surg* 2019;23:1502–12.
67. Varadhan KK, et al. The enhanced recovery after surgery (ERAS) pathway for patients undergoing major elective open colorectal surgery: a meta-analysis of randomized controlled trials. *Clin Nutr* 2010;29:434–40.
68. Walter CJ, et al. Enhanced recovery in colorectal resections: a systematic review and meta-analysis. *Colorectal Dis* 2009;11:344–53.
69. Zhuang CL, et al. Enhanced recovery after surgery programs versus traditional care for colorectal surgery: a meta-analysis of randomized controlled trials. *Dis Colon Rectum* 2013;56:667–78.
70. Carpenito, L.J. *Handbook of Nursing Diagnosis*, fourth edition, J. B. Lippincott Company, Philadelphia, 1991.
71. *Sestrinske dijagnoze*, Hrvatska komora medicinskih sestara, Zagreb: 2015.
72. Gudelj-Velaga I. Psihosocijalna prilagodba bolesnika poslije amputacije donjeg ekstremiteta. *Psychosocial adaptation of patients after amputation of the lower extremities*. *Sestrinski glasnik* 2018.
73. Burić D. Perioperativna zdravstvena njega kod bolesnika s mastektomijom [Undergraduate thesis]. Zagreb: University of Applied Health Sciences; 2016.
74. Kornblith Ab, Herndon JE, Zuckerman E, Viscoli CM, Horwitz RI, Cooper MR, Harris L, Tkaczuk KH, Perry MC, budman D, Norton LC, Holland J. Social support as a buffer to the

psychological impact of stressful life events in women with breast cancer. *Cancer*. 2001;91(2):443-454.

75. Anton S, Mrdenović S, Gugić D. Psihodinamski pristup oboljelima od karcinoma. Osijek: Svjetla grada; 2012.

76. Northouse LL, Mood D, Kershaw T, Schafenacker A, Mellon S, Walker J, Galvin E, Decker V. Quality of life of women with recurrent breast cancer and their family members. *Clinical Oncology*. 2002;20(19):4050-4064.

77. Kashani F, babaee S, bahrami M, Valiani M. The effects of relaxation on reducing depression, anxiety and stress in women who underwent mastectomy for breast cancer. *Iranian Journal of Nursing and Midwifery Research*. 2012;17(1):30-3.

78. Mohabbat-bahar S, Maleki-Rizi F, Akbari ME, Moradi-Joo M. Effectiveness of group training based on acceptance and commitment therapy on anxiety and depression of women with breast cancer. *Iranian Journal of Cancer Prevention*. 2015;8(2):71-6.

79. Araújo JA, Leitão EMP. A Comunicação de Más Notícias: Mentira Piedosa ou Sinceridade Cuidadosa. *Revista do Hospital Universitário Pedro Ernesto* 2012;11(2):58-62.

80. Silva MJP. Comunicação de Más Notícias. *Mundo Saúde* 2012;36(1):49-53.

Prijava završnog rada

Definiranje teme završnog rada i povjerenstva

ODJEL Odjel za Sestrinstvo

STUDIJ Sveučilišni diplomski studij Sestrinstvo - menadžment u sestrinstvu

PRISTUPNIK Andrea Miloš

MATIČNI BROJ 1003133591

DATUM 07.03.2024.

KOLEGIJ Sustavi upravljanja kvalitetom u zdravstvu

NASLOV RADA Rekonstrukcija tumora glave i vrata mikrovaskularnim režnjevima

NASLOV RADA NA ENGL. JEZIKU Microvascular Flap Reconstruction for Head and Neck Cancers

MENTOR Ivo Dumić-Čule

ZVANJE doc. dr. sc.

ČLANOVI POVJERENSTVA

- izv.prof.dr.sc. Marijana Neuberg, predsjednica
- doc.dr.sc. Ivo Dumić-Čule, mentor
- izv.prof.dr.sc. Hrvoje Hećimović, član
- izv.prof.dr.sc. Rosana Ribić, zamjenski član
-

Zadatak završnog rada

BROJ 319/SSD/2024

OPIS

Tumori glave i vrata te njihovo liječenje mikrorežnjevima predstavljaju inovativan pristup kirurškom liječenju, pružajući personalizirano rješenje fokusirano na specifičnostima svakog pacijenta. Sve radikalne resekcije u području glave i vrata narušavaju funkcije anatomskih struktura, naprimjer žvakanje i gutanje, kao i estetiku cijelog lica, što zahtjeva nakon operativnog zahvata kompleksne implatoprotetike rehabilitacije. Dodatni rizici, ogledaju se u nuspojavama koje su prisutne nakon operativnog zahvata. Također, rekonstrukcija defekata mikrorežnjevima sinonim je za modern i sveobuhvatan pristup rekonstruktivnoj kirurškoj disciplini u liječenju tumora glave i vrata i to uz pomoć tj. dostupnost suvremene tehnologije (npr. 3D printer i implementologija). Navedeni oblik liječenja mikrorežnjevima predstavlja inovativan pristup kirurškom liječenju, pružajući personalizirano rješenje fokusirano na specifičnostima svakog pacijenta. U kontekstu sestrinskog djelovanja, medicinske sestre igraju ključnu ulogu u pružanju podrške pacijentima tijekom cijelog procesa liječenja. Njihova uloga obuhvaća edukaciju pacijenata o postupku, očekivanjima i nuspojavama, kao i pripremu pacijenata za kirurški zahvat. Cilj rada je analizirati inovacije i rezultate u razvoju kirurških tehnika primjene slobodnih mikrovaskularnih režnjeva, odnosno opseg djelovanja, te prikazati izazove u kompleksnom liječenju defekata i oštećenja na području glave i vrata. Također, u radu će se prikazati estetski i funkcionalni rezultati koji proizlaze iz suradničkog timskog rada svih stručnjaka uključenih u proces skrbi za pacijenta.

ZADATAK URUČEN

20.06.2024.

POTPIS MENTORA





IZJAVA O AUTORSTVU

Završni/diplomski/specijalistički rad isključivo je autorsko djelo studenta koji je isti izradio te student odgovara za istinitost, izvornost i ispravnost teksta rada. U radu se ne smiju koristiti dijelovi tuđih radova (knjiga, članaka, doktorskih disertacija, magistarskih radova, izvora s interneta, i drugih izvora) bez navođenja izvora i autora navedenih radova. Svi dijelovi tuđih radova moraju biti pravilno navedeni i citirani. Dijelovi tuđih radova koji nisu pravilno citirani, smatraju se plagijatom, odnosno nezakonitim prisvajanjem tuđeg znanstvenog ili stručnoga rada. Sukladno navedenom studenti su dužni potpisati izjavu o autorstvu rada.

Ja, ANDREA MKOŠ (ime i prezime) pod punom moralnom, materijalnom i kaznenom odgovornošću, izjavljujem da sam isključivi autor/ica završnog/diplomskog/specijalističkog (obrisati nepotrebno) rada pod naslovom REKONSTRUKCIJA MUŠKA KAPICE I KRATA MIKROAVAJANJA (upisati naslov) te da u navedenom radu nisu na nedozvoljeni način (bez pravilnog citiranja) korišteni dijelovi tuđih radova.

Student/ica:
(upisati ime i prezime)

AKŠ
(vlastoručni potpis)

Sukladno članku 58., 59. i 61. Zakona o visokom obrazovanju i znanstvenoj djelatnosti završne/diplomske/specijalističke radove sveučilišta su dužna objaviti u roku od 30 dana od dana obrane na nacionalnom repozitoriju odnosno repozitoriju visokog učilišta.

Sukladno članku 111. Zakona o autorskom pravu i srodnim pravima student se ne može protiviti da se njegov završni rad stvoren na bilo kojem studiju na visokom učilištu učini dostupnim javnosti na odgovarajućoj javnoj mrežnoj bazi sveučilišne knjižnice, knjižnice sastavnice sveučilišta, knjižnice veleučilišta ili visoke škole i/ili na javnoj mrežnoj bazi završnih radova Nacionalne i sveučilišne knjižnice, sukladno zakonu kojim se uređuje umjetnička djelatnost i visoko obrazovanje.