

Zdravstvena njega bolesnika s prijelomom kuka

Šprem, Dominik

Undergraduate thesis / Završni rad

2024

Degree Grantor / Ustanova koja je dodijelila akademski / stručni stupanj: **University North / Sveučilište Sjever**

Permanent link / Trajna poveznica: <https://um.nsk.hr/um:nbn:hr:122:954544>

Rights / Prava: [In copyright](#)/[Zaštićeno autorskim pravom.](#)

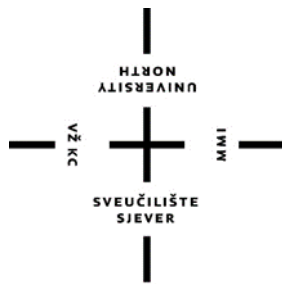Download date / Datum preuzimanja: **2025-02-24**



Repository / Repozitorij:

[University North Digital Repository](#)





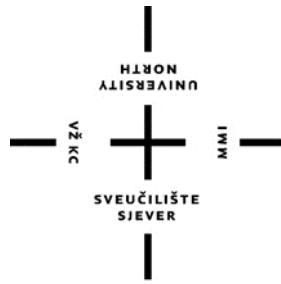**Sveučilište
Sjever**

Završni rad br. 1885/SS/2024

Zdravstvena njega bolesnika s prijelomom kuka

Dominik Šprem, 159831632

Varaždin, listopad 2024. godine



Sveučilište Sjever

Odjel za sestrinstvo

Zdravstvena njega bolesnika s prijelomom kuka

Student

Dominik Šprem, 159831632

Mentor

Valentina Vincek, mag.med.techn., pred.

Varaždin, listopad 2024. godine

Prijava završnog rada

Definiranje teme završnog rada i povjerenstva

ODJEL	Sestrinstvo		
STUDIJ	Stručni prijediplomski studij Sestrinstvo		
PRISTUPNIK	Dominik Šprem	MATIČNI BROJ	159831632
DATUM	20.9.2024	KOLEGIJ	Zdravstvena njega odraslih II
NASLOV RADA	Zdravstvena njega bolesnika s prijelomom kuka		

NASLOV RADA NA ENGL. JEZIKU Health care of a Patient with a Hip fracture

MENTOR	Valentina Vincek	ZVANJE	mag.med.techn., pred.
ČLANOVI POVJERENSTVA	1. dr.sc. Melita Sajko, predsjednica		
	2. Valentina Vincek, mag.med.techn., mentorica		
	3. Ivana Herak, mag.med.techn. članica		
	4. Valentina Novak, mag.med.techn., zamjenski član		
	5. _____		

Zadatak završnog rada

BROJ 1885/SS/2024

OPIS

Prijelom kuka ne može se prepisati samo starijim osobama, no starenjem dolazi do brojnih promjena u ljudskom organizmu pa je to jedan od njihovih najčešćih problema. Prijelom kuka može nastati pod utjecajem različitih rizičnih čimbenika te ima specifičan mehanizam nastanka. Prije svega važno je poznavanje anatomije ovog zgloba jer svaka anatomska struktura ima svoju ulogu, a njezinom disfunkcijom može biti znatno otežano kretanje. Dijagnostika prijeloma kuka danas je vrlo razvijena što omogućava brzo otkrivanje vrste prijeloma koji je nastao. O njemu ovisi proces liječenja. Liječenje je uglavnom kirurško, a tek rijetko konzervativno. Unatoč razvoju brojnih kirurških tehnika i anestezije, još uvijek postoji rizik za nastanak komplikacija koje se na vrijeme moraju prepoznati i zbrinuti na adekvatan način. Pri tome ključnu ulogu ima medicinska sestra/tehničar koji rano prepoznaje simptome i znakove komplikacija. Za vrijeme pacijentova boravka u bolnici započinje rehabilitacija, a njezin glavni cilj je vraćanje pacijentu samostalnosti u obavljanju aktivnosti. Svakom pacijentu treba biti osiguran individualan pristup koji odgovara njegovim navikama i potrebama. Duljina oporavka pacijenta ovisit će i o organizaciji ustanove u kojoj boravi. Uz sve to važna je i edukacija članova obitelji kako bi pacijent mogao nastaviti oporavak u sigurnim uvjetima kod kuće što ima pozitivan utjecaj na njegovo mentalno zdravlje.

U radu je opisana uloga medicinske sestre/tehničara kod bolesnika s prijelomom kuka.

ZADATAK URUČEN 25.09.2024

POTPIS MENTORA

SVEUČILIŠTE
SIEVER

Predgovor

Zahvaljujem se svojoj mentorici Valentini Vincek , mag.med.techn., pred. na savjetima i pomoći u biranju teme rada te na trudu oko pomoći u pisanju rada. Zahvaljujem se svojoj obitelji na velikoj podršci tijekom svojeg školovanja, a posebno sestrama Petri i Nikolini što su vjerovale u mene. Zahvaljujem se i svim svojim prijateljima i kolegama što su mi našim druženjima olakšali ovo školovanje.

Sažetak

Prijelom kuka se najčešće pojavljuje kod osoba starije dobi čiji je broj zadnjih godina u velikom porastu. Kod njih dolazi do brojnih promjena u organizmu koje mogu biti fiziološke ili im je uzrok neka kronična bolest. Najvažnije promjene događaju se u mišićno koštanom sustavu. Upravo je zbog toga važno poznavati anatomiju zgloba kuka. Postoje brojni uzroci koji mogu dovesti do prijeloma kuka kod osoba starije dobi, a najčešći je pad. Prijelom kuka može se liječiti konzervativno ili operacijski. Osteosinteza kuka, koja podrazumijeva ugradnju metalnih implatanata koji pospješuju zarastanje kosti, smatra se puno kvalitetnijom od endoproteze, zamjenom kuka protezom. Nažalost kod osoba starije dobi s kroničnim bolestima i smanjenom gustoćom kosti ona se ne može provesti. Liječenje prijeloma ovisit će o vrsti prijeloma, dobi i aktivnostima bolesnika. Neovisno o vrsti liječenja medicinska sestra/tehničar ima važnu ulogu prije, za vrijeme i nakon operacijskog zahvata ili konzervativnog liječenja. Kada je odlučeno da će se prijelom liječiti operacijskim putem započinje prijeoperacijska priprema bolesnika koja traje do njegovog dolaska u operacijsku salu. Dolaskom u operacijsku salu započinje intraoperacijski period na čijem početku je najvažnija psihološka potpora bolesnika. Medicinska sestra/tehničar bolesnika priprema za zahvat te joj je uloga da pripremi potreban instrumentarij, aparate i instrumente potrebne za provođenje anestezije. Nakon operacije započinje rana poslijeoperacijska zdravstvena njega gdje se u sobi za buđenje bolesnika prate vitalne funkcije do njihove stabilizacije. Po stabilizaciji bolesnika se premješta na odjel s cijelom dokumentacijom o operacijskom zahvatu i mogućim komplikacijama za vrijeme zahvata. Prema operacijskom zahvatu planira se zdravstvena njega. Cilj pripreme bolesnika prije samog zahvata i provođenje zdravstvene njege nakon operacijskog zahvata je da se bolesnik što prije osamostali tj. da postigne neovisnost. Da bi bolesnik nesmetano to postigao važna je skrb usmjerena na prevenciju komplikacija i poteškoća koje često nastaju nakon operacije i to osobito kod osoba starije dobi. U rehabilitaciji bolesnika s prijelomom kuka sudjeluju svi članovi multidisciplinarnog tima pa bolesnik nakon operacije vrlo brzo može sam provoditi vježbe koje je naučio već prije operacije. Vrlo je važno da je bolesnik dobro educiran o operacijskom zahvatu prije operacije i dobro motiviran za vježbe nakon operacije.

Ključne riječi: zdravstvena njega, prijelom kuka, operacijski zahvat

Popis korištenih kratica

RTG rendgenografija

CT kompjutorizirana tomografija

MR magnetska rezonanca

EKG elektrokardiografija

GUK glukoza u krvi

KKS kompletna krvna slika

RH FAKTOR rhesus faktor - protein na površini eritrocita

SC supkutano

MG miligram

ML mililitar

Sadržaj

1. Uvod.....	1
2. Anatomija i fiziologija zgloba kuka	3
2.1. Razvoj zgloba kuka.....	3
2.2. Vrsta i morfologija zgloba kuka	3
2.3. Anatomija kostiju kuka	4
2.4. Anatomija mišića i ligamenata.....	6
3. Mehanizmi nastanka i faktori rizika za prijelom kuka	10
3.1. Mehanizmi nastanka prijeloma kuka	10
3.2. Rizični čimbenici za prijelom kuka	11
3.3. Vrste prijeloma- prijelomi proksimalne trećine bedrene kosti	13
4. Dijagnostika i liječenje prijeloma kuka (prijelom proksimalnog dijela bedrene kosti)	15
4.1. Dijagnostika prijeloma proksimalnog dijela bedrene kosti	15
4.2. Liječenje prijeloma proksimalnog dijela bedrene kosti	16
5. Zdravstvena njega bolesnika s prijelomom kuka	17
5.1. Prijeoperacijska zdravstvena njega bolesnika.....	17
5.2. Zdravstvena njega u intraoperacijskom razdoblju	19
5.3. Poslijeoperacijska zdravstvena njega.....	20
5.4. Poteškoće u poslijeoperacijskom razdoblju	22
5.5. Najčešće sestrinske dijagnoze kod bolesnika s prijelomom kuka	23
5.6. Zadaci medicinske sestre/tehničara u rehabilitaciji bolesnika s prijelomom kuka	29
6. Edukacija bolesnika i obitelji	32
7. Prikaz Slučaja.....	33
8. Zaključak.....	35
9. Literatura	36

1. Uvod

U cijelom svijetu prisutno je starenje stanovništva koje je povezano s produljenjem životnog vijeka, a upravo osobe starije dobi imaju veći rizik za nastanak prijeloma kuka. Hsu i sur.(2023.) ističu da bi se do 2050. – e godine broj osoba s prijelomom kuka u svijetu mogao povećati gotovo tri puta, a s druge strane i broj osoba starije dobi u svijetu svake godine sve više raste.[1] Sam prijelom kuka predstavlja ozbiljnu tjelesnu povredu upravo zbog toga jer uzrokuje brojne komplikacije, povećava rizik od smrti kod osoba starije dobi, a uz to jako iscrpljuje bolesnika. Smrtnost prve godine prijeloma iznosi između 12 i 20%. Spomenuti postotak identičan je gotovo u svim zemljama svijeta.[1] Starenjem dolazi do smanjenja čvrstoće, gustoće i kvalitete strukture kostiju. Osim promjena u koštanom sustavu dolazi i do promjena u mišićnom sustavu gdje se smanjuje mišićna masa što dovodi do smanjene pokretljivosti. U većini slučajeva prijelom se događa nakon pada osobe starije dobi s visine ili iz uspravnog položaja. Ako osoba starije dobi pije veći broj različitih lijekova, ima lošiji vid ili problem s ravnotežom, to povećava sklonost padu.[2] Zbog tih problema, prijelomi kuka najčešći su u dobi iznad 65 godina.[3,4] Reeve i sur.(2014.) u svojem istraživanju prikazuju da sila koja djeluje na kost kod osoba starije dobi nije glavni problem nastanka prijeloma, nego on nastaje zbog osteoporoze koja smanjuje gustoću kostiju i povećava njihovu krhkost. Prijelom kuka događa se i kod mlađih osoba, a njegov najčešći uzrok je jaka izravna sila.[5] Često je to izravni udarac u kuk koji najčešće nastaje kod prometnih nesreća ili bavljenja sportom. Zbog djelovanja vrlo jake sile, kod njih prijelomi su složeniji, no javljaju se u manje slučajeva nego kod osoba starije dobi. Prijelom kuka još može biti i posljedica patoloških promjena kostiju koje su nastale zbog tumora ili metastaza. Ženski spol, genetska predispozicija i stanje poput Parkinsonove bolesti i artritisa također povećavaju rizik od prijeloma kuka.[5] Osobe starije dobi mogu imati brojne kronične bolesti te je kod njih veća mogućnost nastanka komplikacija što rezultira produljenim boravkom u bolnici i smanjenjem kvalitete života. Zbog kroničnih bolesti veća je mogućnost nastanka ponovnog prijeloma te se tada povećavaju troškovi liječenja što osobama starije dobi stvara dodatno opterećenje.[5] Svaka osoba starije dobi različito reagira na prijelom što rezultira brojnim stresnim reakcijama na prijelom. Medicinska sestra/tehničar rano prepoznaje stres i provodi intervencije za dobru psihičku pripremu bolesnika kako bi se na taj način pripremio za operaciju.[1]

Metode liječenja prijeloma kuka ovise o vrsti prijeloma, dobi i vitalnosti bolesnika te je liječenje uglavnom kirurško. Liječenje je konzervativno kada je zdravstveno stanje bolesnika jako loše (brojne komplikacije i rizik od smrti) i kada je operacija kontraindicirana od strane anesteziologa. Rizik za nastanak komplikacija postoji i nakon kirurškog liječenja bez obzira na razvoj brojnih

kirurških tehnika i sigurne anestezije. Potrebno je što prije započeti s liječenjem kako bi se bolesnik brzo vratio svojim svakodnevnim aktivnostima. Današnje operacijske metode omogućavaju ranu mobilizaciju. Bolesnikov oporavak do pune pokretljivosti je brži te može puno prije započeti naprezati svoje operacijsko područje. Nakon operacije ključno je da se što ranije započne s programom rehabilitacije uz individualan pristup prilagođen specifičnim potrebama i navikama svakog bolesnika. Takav pristup treba biti usklađen s vrstom operacijskog zahvata. Zdravstvena njega igra najvažniju ulogu u brzom oporavku i rehabilitaciji bolesnika s prijelomom zgloba kuka. Medicinska sestra/tehničar sudjeluje u svim fazama operacijskog zahvata te pravovremenim intervencijama sprječava nastanak mogućih komplikacija poput infekcija, dekubitusa i tromboembolije. Suradnja s multidisciplinarnim i interdisciplinarnim timom omogućuje razmjenu različitih znanja i vještina u području rehabilitacije, ortopedije i palijativne skrbi.

Za bolesnikov daljnji oporavak važna je edukacija samog bolesnika i njegove obitelji koja omogućava primjenu vježbi naučenih u bolnici kod kuće te zadržavanje samostalnosti nakon prijeloma kuka.[1]

2. Anatomija i fiziologija zgloba kuka

2.1. Razvoj zgloba kuka

Razvoj ekstremiteta započinje otprilike u 4. tjednu gestacije. Prvo se do 6. tjedna razvija hijalina hrskavica, a zglobovi ekstremiteta nastaju tek kada prestane proces hondrogeneze i potakne se nastanak zglobne međuzone. Na početku se stanice povećavaju u njihovom broju i gustoći, a tek kasnije procesom apoptoze nastaje zglobna šupljina. Mezenhimske stanice koje se nalaze u toj međuzoni diferenciraju se u gusto fibrozno tkivo koje će formirati zglobnu hrskavicu na kraju bedrene kosti, a okolne stanice će formirati kapsularne strukture. Okoštavanje svih dugih kostiju pa tako i bedrene kosti (lat. *femur*) događa se do 12. tjedna razvoja, a dijafiza bedrene kosti trebala bi potpuno okoštati pri rođenju. Epifize bedrene kosti ostaju hrskavične.[6]

2.2. Vrsta i morfologija zgloba kuka

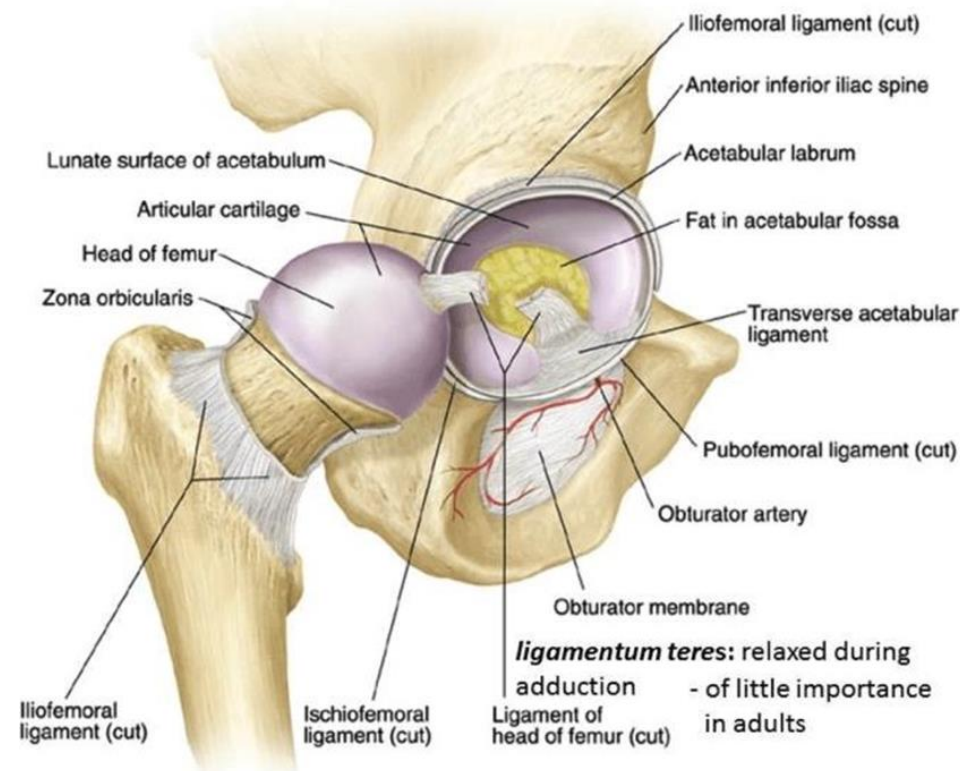
Zglob kuka (lat. *coxa*) sinovijalni je zglob tipa kugle i čahure, a nastaje spajanjem udubljene zglobne čašice (lat. *acetabulum*) i glave bedrene kosti (lat. *caput femoris*). Zglobna čašica nastaje spajanjem triju kosti zdjelice: karlične kosti (lat. *ilium*), sjedne kosti (lat. *ishium*) i stidne kosti (lat. *pubis*).[7] Zglobna čašica karlične kosti nepotpuna je kugla i opisuje se kao koštana čahura koja ima prazninu u donjem dijelu. U donjem dijelu nalazi i poprečni acetabularni ligament koji pomaže u održavanju cjelovitosti artikulacije. Hrskavični obrub, zglobna čahura, kapsularni ligamenti i mišići zgloba kuka održavaju cjelovitost ovog zgloba. Kako je zglob kuka kuglast, omogućuje kretanje u sagitalnoj, koronarnoj i poprečnoj ravnini. Zbog toga su omogućena gibanja zgloba poput fleksije i ekstenzije u sagitalnoj ravnini, abdukcije i adukcije u koronarnoj ravnini i medijalne (unutarnje) ili lateralne (vanjske) rotacije u poprečnoj ravnini. Prosječne vrijednosti pokreta iznose približno oko 120 stupnjeva fleksije i 20 stupnjeva ekstenzije u sagitalnoj ravnini, 40 stupnjeva abdukcije u frontalnoj ravnini i 30 stupnjeva unutarnje i vanjske rotacije u horizontalnoj ravnini kada se mjeri u sjedećem položaju s fleksijom koljena od 90 stupnjeva. Razlike u pokretima kod starijih i mladih pojedinaca su male i od malog kliničkog značaja osim kod ekstenzije kuka gdje je uočeno 20% manje pokreta kod osoba starije dobi u usporedbi s osobama mlađe dobi.[6]

2.3. Anatomija kostiju kuka

Kuk je klasični kuglasti zglob te zadovoljava karakteristike sinovijalnog zgloba. Ima zglobnu šupljinu i zglobne površine koje su prekrivene zglobnom hrskavicom. Osim toga ima sinovijalnu membranu koja proizvodi sinovijalnu tekućinu i okružena je ligamentnom kapsulom.[6]

Zglobna čašica formira kost koju čini ilium (40%), ischium (40%) i pubis (20%). Zglobna površina je lunastog oblika kada se gleda u zglobnu čašicu. Kod djece je ona sferoidna i blago ovoidna, a starenjem postaje potpuno sferoidna. Unutar zglobne hrskavice se u obliku potkove nalazi središnje područje (lat. *fossa acetabuli*). Taj prostor je ispunjen masnoćom te sadrži sinovijalno prekriveni masni jastučić i acetabularni ligament (lat. *ligamentum teres*) koji ima važnu ulogu u stabilizaciji zgloba kuka, no ne sudjeluje u tvorbi zgloba i nije prekriveno zglobnom hrskavicom. Inferiorno, to ležište kuka završava donjim poprečnim ligamentom. Na rubu zglobne čašice pričvršćen je fibrokartilaginozni labrum (lat. *labrum acetabulare*). Labrum je vezivno-hrskavični rub acetabula koji služi za njegovo produbljivanje te se jako proučava kod pacijenata jer na njemu često nastaju pukotine koje su najčešća indikacija za artroskopiju kuka. On ima ključnu ulogu u održavanju stabilnosti zgloba, važan je u normalnom razvoju zgloba te u raspodjeli sile oko zgloba. Također ima ulogu u ograničavanju kretanja sinovijalne tekućine u perifernom dijelu kuka te tako stvara negativan tlak unutar zgloba.[8]

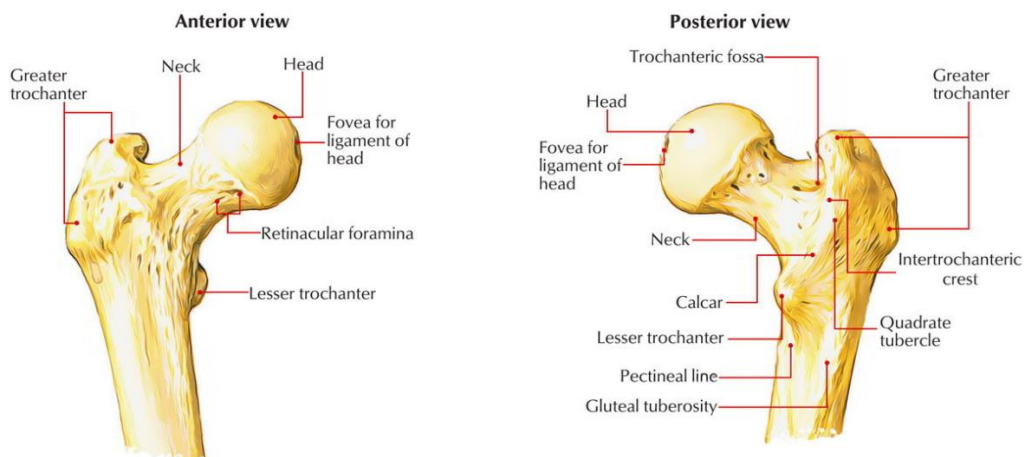
Hrskavični rub se proteže po zglobnoj čašici završavajući inferiorno gdje transferzalni ligament zglobne čašice (lat. *ligamentum transversum acetabuli*) prelazi donji dio jame zglobne čašice (lat. *fossa acetabuli*). Spaja se na koštani rub zglobne čašice te je dosta odvojen od kapsule. Opskrbu krvi dobiva od obturatora (lat. *arterium obturatorium*) te gornje i donje glutealne arterije (lat. *arteria glutea superior et inferior*). One se penju po sinovijalnom sloju na kapsuli i ulaze u periferni dio hrskavičnog ruba. Vidi se da pukotine hrskavičnog ruba najčešće nastaju na spoju sa zglobnom hrskavicom.[8] Položaj ovih struktura prikazan je na slici 2.3.1.



Slika 2.3.1. Anatomija zgloba kuka

<https://www.orthobullets.com/recon/12769/hip-anatomy>

Bedrena kost (lat. *femur*) ili natkoljenična kost je kost koja pripada skupini dugih cjevastih kostiju. Najduža je, ali i najjača kost u tijelu čovjeka jer prenosi silu sa zdjelice na cijelu potkoljenu. Njezina dužina je 43 do 53 cm i čini jednu četvrtinu visine čovjeka. Kost se dijeli na 3 osnovna dijela, a to su proksimalni dio, tijelo (lat. *corpus femoris*) i distalni dio kosti.[9] Glava bedrene kosti prekrivena je zglobnom hrskavicom koja nije u doticaju s rubom acetabuluma, već zajedno tvore zglob. Glava bedrene kosti (lat. *caput femoris*) pričvršćena je na tijelo kosti vratom bedrene kosti (lat. *collum femoris*). Vrat bedrene kosti uzak je u blizini glave te se širi prema trupu. Tu se još nalaze veliki i mali obrtač (lat. *trochanter major et minor*). Između njih, posteriorno se nalazi jedan greben (lat. *crista intertrochanterica*). Na anteriornoj strani vrata se nalazi koštana pruga (lat. *linea intertrochanterica*) koja se pruža od velikog obrtača inferiorno i medijalno. Prolazi ispod malog obrtača i nastavlja se na stražnjoj strani trupa kao medijalna usna hrapave koštane pruge (lat. *labium mediale linea asperae*). Sve opisane strukture prikazane su na slici 2.3.2.



Slika 2.3.2. Anatomski prikaz bedrene kosti

<https://www.earthslab.com/anatomy/femur/>

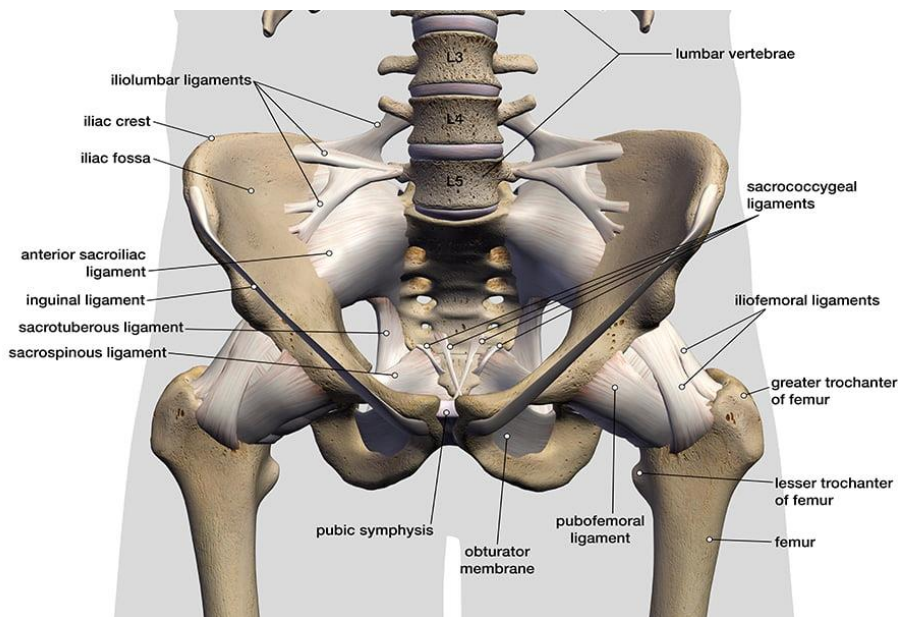
Dijafiza femura bočno je pomaknuta od zdjelice što omogućuje slobodno kretanje zgloba. Krvnu opskrbu glave bedrene kosti ključno je pratiti jer postoji rizik od nekroze glave bedrene kosti kada je poremećena. To je moguće najviše kod prijeloma vrata bedrene kosti i iščašenja kuka.[8]

2.4. Anatomija mišića i ligamenata

Ligamentna kapsula doprinosi stabilnosti zgloba, a nastaje ispreplitanjem tri odvojene cjeline. Iliofemoralni ligament (lat. *ligamentum iliofemorale*) može se vidjeti ispred kuka u obliku slova Y. Proteže se spiralno na karličnu kost. Zadržava zdjelicu od naginjanja u uspravnom stavu i ograničava abdukciju kod ispruženog donjeg dijela ekstremiteta. To je najjači ligament u tijelu čovjeka. Inferiorno i posteriorno od njega, spajajući se na njegov medijalni rub, pubofemoralni ligament (lat. *ligamentum pubofemorale*) doprinosi snazi anteroinferiornog dijela kapsule. Straga se pak nalazi ischiofemoralni ligament (lat. *ligamentum ischiofemorale*) koji dovršava ograničenja od svog ishialnog spoja.[7]

Kod ligamentne kapsule mogu se uočiti dvije slabe točke. Prva se nalazi između iliofemoralnog i pubofemoralnog ligamenta, a druga između iliofemoralnog i ischiofemoralnog ligamenta. Iako je dislokacija rijetka, ako se dogodi ekstremna vanjska trauma, kuk se može dislocirati kroz jednu od ove dvije točke.[8]

U zglobu kuka postoje još dva ligamenta. Ligament glave femura (lat. *ligamentum femoris capitis* ili *ligamentum teres*) doprinosi stabilnosti kuka, no može se dogoditi puknuće kod nekog traumatskog iščašenja. On također ima ulogu u prehrani zgloba.[10] Drugi ligament je prstenasti ligament ili angularni ligament (lat. *zona orbicularis*) koji okružuje vrat femura i ima malu ulogu u stabilnosti, a prikazan je također na slici 2.3.1. Postoje i neki drugi ligamenti koji okružuju zglob kuka, a zajedno s navedenim ligamentima zgloba kuka sudjeluju u omogućavanju pokreta cijele zdjelice. [6] Prikazani su na slici 2.4.1.



Slika 2.4.1. Prikaz ligamenata koji okružuju zglob kuka

<https://zehrcenter.com/ligaments-tendons-muscles/>

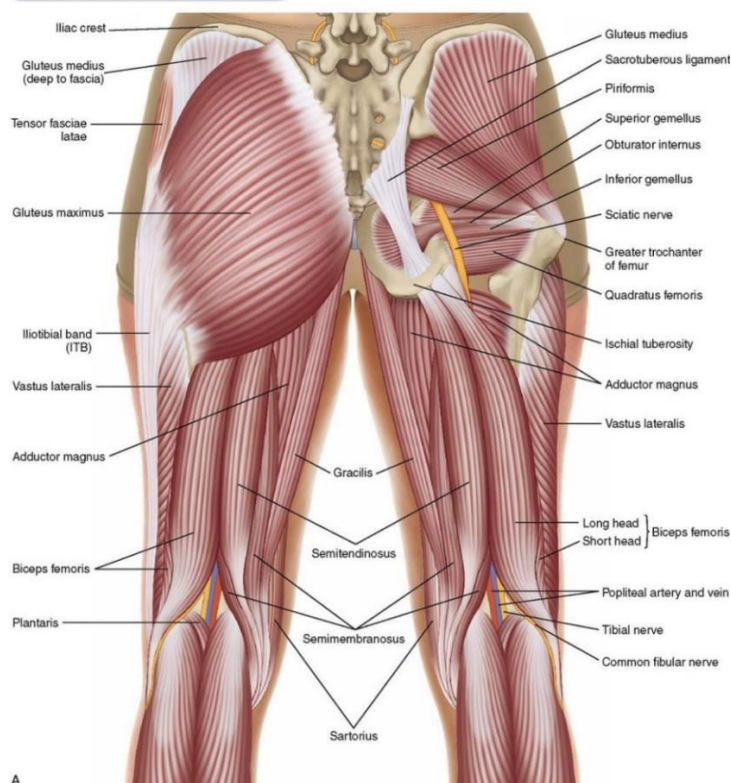
Sam izgled zgloba kuka omogućava rotacijsko kretanje u svim smjerovima te zbog toga mora imati veliki broj mišića koji proizlaze iz široke površine kako bi osigurali odgovarajuću stabilnost. 22 mišića koji djeluju na zglob kuka također osiguravaju sile potrebne za kretanje kuka. Mišići se mogu podijeliti u tri skupine: unutarnji mišići kuka, vanjski mišići kuka i mišići koji pripadaju skupini aduktora. [11]

Mišićni sloj kuka i bedra uložen je u fibrozni sloj (lat. *fascia lata*). To je kontinuirana vlaknasta ovojnica koja okružuje bedro. Neelastičnost te ovojnice omogućava da se bedreni mišići ne ispupčuju čime se poboljšava njihova kontrakcija.[8]

Glavni fleksor zgloba kuka (lat. *musculus iliopsoas*) sastoji se od velikog slabinskog mišića (lat. *musculus psoas major*), malog slabinskog mišića (lat. *musculus psoas minor*) te bočnog mišića (lat. *musculus iliacus*). Veliki slabinski mišić nastaje iz tijela kralješaka T12-L5 i uvlači se u mali trohanter. Spaja se u razini ingvinalnog ligamenta (lat. *ligamentum inguinale*) i tvori bočno-

slabinski mišić (lat. *musculus isiopsoas*). On je najsnažniji fleksor kuka, a pomažu mu najduži mišić u tijelu čovjeka koji se naziva i krojački mišić (lat. *musculus sartorius*), mišić koji je zapravo grana četveroglavog bedrenog mišića (lat. *musculus rectus femoris*) i mišić plosnatog oblika ili natezač široke fascije (lat. *tensor fascia latae*). Sartorius inervira bedreni živac (lat. *nervus femoralis*), doprinosi abdukciji i vanjskoj rotaciji. Najveći i najsnažniji ekstenzor kuka je veliki glutealni mišić (lat. *musculus gluteus maximus*). On je ujedno i najbliže površini. Polazi s lateralne strane dorzalne sakralne površine, stražnjeg dijela iliuma i torakolumbalne fascije pa ulazi u iliotibijalni trakt i spaja se na *tuberositas femura*. Uključen je u vanjsku rotaciju kuka s inervacijom iz inferiornog glutealnog živca. Njegova gornja i donja vlakna doprinose abdukciji i adukciji. Glavni abduktori uključuju središnji glutealni mišić (lat. *musculus gluteus medius*) i mali glutealni mišić (lat. *musculus gluteus minimus*). Mali glutealni mišić nalazi se duboko u središnjem glutealnom mišiću. Proteže se proksimalno od glutealne površine iliuma i uvlači se u središnji glutealni mišić te su oba mišića inervirana gornjim glutealnim živcem (lat. *nervus gluteus superior*). Piriformis se proteže lateralno od površine zdjelice sakruma do vrha velikog trohantera femura. On doprinosi vanjskoj rotaciji i ekstenziji kuka. Straga od tog mišića zdjelice kruškolikog oblika (lat. *musculus piriformis*) nalaze se kratki vanjski rotatori koji su usmjereni vodoravno. Sastoje se od gornjeg gemeli mišića (lat. *musculus gemelli superior*), unutarnjeg obturatornog mišića (lat. *musculus obturator internum*), donjeg gemeli mišića (lat. *musculus gemelli inferior*) i plosnatog četverokutnog mišića smještenog na stražnjoj strani zgloba kuka (lat. *musculus quadratus femoris*). Svi imaju ulogu u vanjskoj rotaciji i adukciji kuka.[8] Prikazani su na slici 2.4.2.

Posterior Views of the Muscles of the Hip Joint—Superficial and Intermediate Views



2.4.2. Mišići važni za zglob kuka

<https://www.hipkneetumoursurgery.com/conditions-treated/hip-surgery/hip->

Aduktori kuka uključuju ravnog i trokutastog mišića (lat. *musculus obturator externus*) koji izlazi iz vanjske površine opturatorne membrane i ulazi u trohanternu jamu. Doprinosi vanjskoj rotaciji i ima svoju inervaciju od obturatornog živca. Preostali mišići ove skupine imaju svoje ishodište na bedrenu kost ispod razine malog trohantera, a vitki mišić (lat. *musculus gracilis*) medijalno od tibijalne kvržice.[6]

Osim što osiguravaju stabilnost i pokretljivost kuka, mišići djeluju tako da sprječavaju nepotrebno savijanje bedrene kosti. Kada je kost pod utjecajem opterećenja, lateralna i medijalna strana doživljava naprezanje. Kako bi se kost oduprla naprezanju i stresovima kao kod osoba starije dobi s osteoporozom, mišići djeluju kao bočna zatezna traka. Ako su mišići slabi, oni se najčešće kompenziraju što možemo vidjeti na primjeru Trendelenburgovog hoda gdje osoba pomiče svoje težište prema zahvaćenom zglobu naginjanjem čime se smanjuje sila potrebna za abduktore.[6]

3. Mehanizmi nastanka i faktori rizika za prijelom kuka

3.1. Mehanizmi nastanka prijeloma kuka

Rizik od prijeloma kuka eksponencijalno raste s dobi, a njegova učestalost varira među populacijama.[12] Normalna kost mlade osobe ima odlična mehanička svojstva, zbog dobre građe, ograničavajući pojavu i širenje oštećenja, dok je s porastom godina vidljivo da kostur gubi svoja mehanička svojstva. Vrat bedrene kosti funkcionira kao poluga, a njegova otpornost na prijelom ovisi o masi i geometriji te svojstvima kosti. Slaba koštana masa je do danas jedini prihvaćeni rizični čimbenik koji se koristi kao klinička mjera kod prijeloma kuka.[5] Drugi čimbenik rizika je bolesnikova dob koja je usko povezana s mehanizmom nastanka prijeloma.[12]

Uloga kolagena u smanjenju energije koja je potrebna za prijelom do nedavno bila je podcijenjena. Sadržaj kolagena povećava rizik od prijeloma što se uočava na primjeru produkata glikolizacije kod dijabetesa. Iako ima manji učinak na čvrstoću i krutost kostiju od minerala, kolagen ima veći utjecaj na krhkost kostiju.[5]

Reeve i sur (2014.) u istraživanju opisuju mehanizme nastanka prijeloma kuka i prikazuju početak prijeloma kuka kao mikroskopsku pukotinu. Kod osoba mlađe dobi prisutna je višestruka obrana protiv povećanja pukotine pa je manja mogućnost za prijelom kuka. Svaka linija obrane apsorbira određeni dio energije usmjerene prema mjestu neke nove ili stare mikroskopske pukotine. Starenjem raste lokalno naprezanje na bedrenu kost zbog učestalih padova ili smanjenja mehanizama obrane povećavajući mogućnost nastanka takvih mikroskopskih pukotina koje se brzo šire dok ne nastane prijelom.[5]

Na makroskopskoj razini najviše se proučava već spomenuti proksimalni dio bedrene kosti zbog najvećeg gubitka kortikalne mase kosti i gustoće kosti. Reeve (2017.) u svojem istraživanju opisuje ulogu kortikalne kosti u prijelomu kuka. Prema istraživanju svaki prijelom kortikalne kosti također počinje kao mikroskopska pukotina koja se sve više povećava pod utjecajem mehaničke sile. Gubitak kortikalne kosti dovodi do povećanja sile koja djeluje na kost te se povećava mogućnost plastične deformacije sa ili bez savijanja korteksa. Smanjenjem žilavosti preostalog koštanog tkiva skupa s mogućnosti apsorpiranja energije nastaje veliki broj malih pukotina koje promatramo mikroskopski. Rijetko je povećana žilavost kosti uz nemogućnost daljnjeg širenja pukotine. Proučavanjem morfologije pukotina dokazano je da osteociti imaju važnu ulogu na procese očvršćivanja koji djeluju na razini kosti. Oni stvaraju mreže unutar kojih međusobnom komunikacijom održavaju obranu kosti.[13]

3.2. Rizični čimbenici za prijelom kuka

Iako prijelom kuka može biti uzrokovan iznenadnom kontrakcijom mišića prije udarca, padovi i udarci u kost najčešće prethode prijelomu kuka. Rizični čimbenici za prijelom kuka kod oba spola su mnogobrojni, a najčešće se on pojavljuje zbog utjecaja smanjene mineralne gustoće kosti, smanjenog indeksa tjelesne mase i povećanja energije povezane s padom. Od ostalih rizičnih čimbenika ističu se poremećaji ravnoteže i neuromuskularnog funkcioniranja zbog kojih se posljedično može dogoditi pad nakon kojeg nastaje prijelom te mišićno-koštana oštećenja koja su povezana s mehanikom opterećenja i krhkosti kostiju.[5] Smanjena učinkovitost zaštitnih odgovora zajedno sa smanjenjem snage objašnjavaju zašto se prijelom kuka najviše pojavljuje kod osoba starije dobi.[12] Marks i sur.(2003.) u svojem istraživanju opisuju brojne uzroke prijeloma kuka te posljedice koje zbog njega nastaju. U istraživanju su kroz opširnu literaturu došli do informacija da se obično udarac tijekom pada dogodi prije udarca u zglob kuka, a najčešće je to s bočne strane koljena. Isto tako, dokazano je da strah od pada predstavlja ozbiljan poremećaj kod osoba starije dobi rezultirajući ograničenom tjelesnom aktivnošću i smanjenom funkcionalnom sposobnošću što povećava rizik od ponovnog pada.[14] Iako je niska koštana masa povezana s rizikom za prijelom kuka, sklonost padu i mehanizmi pada važniji su u patogenezi prijeloma kuka. Također je uočeno da je mineralna gustoća kostiju slabiji prediktor u intratrohanternom prijelomu nego u prijelomu vrata bedrene kosti. Istraživanja pokazuju da osobe koje su doživjele prijelom kuka nisu bolje sklone osteoporozi od drugih osoba iste dobi i spola. U istraživanju su istaknute informacije da će ukupna incidencija prijeloma kuka nastaviti rasti za 1-3% godišnje u većini područja svijeta za oba spola. Unatoč tome istaknute su i procjene rizika od prijeloma kuka koje se kreću od 10% do 17% kod žena u dobi od 50 godina, što je otprilike trećina svih vrijednosti kod muškaraca. S druge strane rizik od prijeloma kuka za vrlo stare žene i muškarce je gotovo isti. Govoreći o veličini tijela, tjelesna visina također se smatra jednim od prediktora rizika za prijelom kuka. Porastom visine raste energija koja je usmjerena na zglob kuka tj. ako osoba padne s veće visine na tlo. U istraživanju je istaknuto da se zapravo jedan od četiri prijeloma kod žena prepisuje povećanju tjelesne visine žena od početka stoljeća. Što se tiče tjelesne težine, dokazano je da i niska tjelesna težina i visoka tjelesna težina povećavaju rizik od prijeloma kuka. Osobe starije dobi s manjim tjelesnim kapacitetom izloženije su povećanom riziku od prijeloma kuka što se prepisuje nižoj razini mineralne gustoće kostiju. U istraživanju je prikazano da to nije nužno povezano s smanjenjem gustoće kosti nego je smanjena tjelesna težina uzrok niske mišićne i tjelesne mase te mišićne slabosti, a to su također rizični čimbenici za pad i prijelom kuka. Mišićna

slabost ubrzava demineralizaciju kostiju i zajedno sa slabim zaštitnim reakcijama povećava rizik od prijeloma kuka za vrijeme pada.[14]

Velika tjelesna težina prema nekim informacijama smatra se zaštitnom jer takve osobe imaju visoki udio masti koja bi mogla zaštititi zglob tijekom pada. Zbog ograničene pokretljivosti i izravnog utjecaja sile na ekstremitete uz veliku tjelesnu težinu ipak postoji rizik dolaska do prekoračenja sigurnosnog praga kuka pa i do prijeloma, čak i ako je koštana masa u granicama normale. Kod djece i adolescenata prekomjerna tjelesna težina i pretilost smanjuju razinu minerala u kostima ispod normalne razine pa osim kod osoba starije dobi raste broj prijeloma kod djece. Svi rizični čimbenici smanjuju silu koja je potrebna da se prijelom kuka dogodi. Za razliku od prethodno navedenih slučajeva, kod zdrave mlade osobe prijelom kuka nastaje u teškim nesrećama ili je to sportska ozljeda. [14]

Prijelom zgloba kuka povezuje se sa slabošću drugih zglobova u tijelu jer svi zglobovi u tijelu funkcioniraju kao jedna cjelina. Niska tjelesna aktivnost zajedno s nedostatkom vitamina D kod osoba koje nemaju adekvatnu aktivnost na otvorenom, izazivaju atrofiju mišića, slabost svih zglobova u tijelu i velika je mogućnost ponovnog pada i prijeloma kuka. Uz prethodno navedene čimbenike, depresija, Alzheimerova bolest, demencija ili prisutnost kognitivnih oštećenja također su povezani s rizikom od pada i prijelomom kuka. Oštećenje vida je neovisni faktor za prijelom kuka, a u rizične čimbenike se ubrajaju i osobe koje piju veliki broj lijekova zbog veće mogućnosti interakcije lijekova ili nekih nuspojava. Bolesnici s navedenim poteškoćama imaju visok rizik za ponovni prijelom kuka, posebno u opasnom okruženju. Kod artritisa i Parkinsonove bolesti zbog boli, smanjene pokretljivosti zglobova, promjene osjeta i smanjene snage mišića dolazi do padova pa i prijeloma kuka, a postoje i druge bolesti koje za posljedicu imaju osteoporozu i produljenu imobilizaciju koja smanjuje mogućnost aktivnosti i kretanja. Navedene bolesti dovode do poremećaja ravnoteže, a kako su najčešće kod osoba starije dobi pojavljuje se nestabilnost u hodu ili pri ustajanju iz kreveta te uvijek postoji visok rizik za pad.[14]

3.3. Vrste prijeloma- prijelomi proksimalne trećine bedrene kosti

Prijelom ili fraktura kosti potpuni je ili djelomični prekid kontinuiteta kosti koji nastaje pod utjecajem mehaničke sile. Razlikuju se traumatski prijelomi nastali pod utjecajem jake mehaničke sile koja po snazi prelazi granicu elastičnosti zdrave bedrene kosti te patološki prijelomi koji nastaju na patološki promijenjenoj kosti, a potrebna im je minimalna sila da nastanu. Kost je patološki primijenjena zbog utjecaja neke kronične bolesti.[15]

U prijelome prema položaju fragmenata kosti ubrajamo impakcijske prijelome, multifragmentarne prijelome i prijelome s dislokacijom ulomaka. Prema stanju kože postoje zatvoreni i otvoreni prijelomi, a prema složenosti jednostavni i složeni prijelomi. Prema djelovanju mehaničke sile oni su posredni ili neposredni, a prema zahvaćenosti kosti potpuni uz širenje prijeloma kroz cijelu kost i odvajanje dijelova kosti ili nepotpuni uz širenje prijeloma kroz cijelu kost bez pomaka dijelova kostiju. Težina otvorenog prijeloma često se određuje uz pomoć Gustilo skale. Gustilo skala je klasifikacijski sistem koji se koristi za ocjenu otvorenih prijeloma, posebno prijeloma dugih kostiju. Razvijena je od strane dr. A. Gustila i koristi se za procjenu težine povrede, uzimajući u obzir čimbenike kao što su veličina rane, stupanj kontaminacije te prisustvo mekih tkivnih ozljeda. Prvi stupanj skale označava otvoreni prijelom s čistom ranom manjom od 1 cm. Drugi stupanj označava otvoreni prijelom gdje je rana veća od 1 cm, ali manja od 10 cm te nema oštećenja mekih tkiva i kože. Kod trećeg stupnja otvorenog prijeloma ozlijeđeno je meko tkivo pod utjecajem slomljene kosti ili je to visokoenergetska rana dok četvrti stupanj otvorenog prijeloma označava veliki gubitak mekog tkiva uz oštećenje periosta i moguću opsežnu kontaminaciju rane. Peti stupanj označava veliki otvoreni prijelom gdje su oštećene i arterije i živci i on zahtijeva hitno kirurško liječenje bez obzira na to koliko je oštećeno meko tkivo.[16]

Prijelomi proksimalnog dijela bedrene kosti dijele se na prijelome vrata bedrene kosti, prijelome glave bedrene kosti, petrohanterne prijelome, intertrohanterne prijelome i supetrohanterne prijelome. Tri prijeloma trohanterične regije često su stabilni prijelomi, a prijelom se proteže od velikog trohantera prema malom trohanteru tj. iz lateralnog i proksimalnog smjera prema medijalnom i distalnom. Prijelom je nestabilan ako se mali trohanter otrgne uslijed traume tako da gubi medijalno uporište u proksimalnom dijelu kosti. Zabilježeni su i prijelomi velikog trohantera s ili bez otrgnuća malog trohantera.[3]

Prijelom glave bedrene kosti klasificiran je prema Pipkinu. Takvi prijelom dolazi s posteriornom luksacijom kaudalno od fovee ili luksacijom kranijalno od fovee. Ona je prisutna i zajedno s prijelomom vrata bedrene kosti ili nastaju obje vrste luksacije s prijelomom vrata bedrene kosti i dijelovima zglobne čašice.[16]

Ako prijelom uključuje vrat bedrene kosti, može se javiti nekoliko vrsta prijeloma: stabilan prijelom bez pomaka ulomaka, transcervikalni prijelom ili prijelom s pomakom kostiju. [3]

Osim prethodno navedenih vrsta, prijelom vrata bedrene kosti može se protegnuti medijalno ili lateralno, ovisno o položaju prijelomne pukotine. Medijalni prijelom često uzrokuje značajne poremećaje u krvnoj opskrbi kosti, što može dovesti do nekroze glave bedrene kosti. S druge strane, kod lateralnog prijeloma cirkulacija obično ostaje očuvana.[16]

Pauwelsova podjela klasificira prijelome vrata bedrene kosti prema njihovoj stabilnosti i kutu prijeloma u odnosu na horizontalnu ravninu. Podjela uključuje tri glavne kategorije. Pauwels I obuhvaća prijelome s malim kutom(do 30 stupnjeva) u odnosu na horizontalnu ravninu. Ovi prijelomi su relativno stabilni, a pritisak na kosti je manji, što smanjuje rizik od pomaka ulomaka. Pauwels II obuhvaća prijelome s umjerenim kutom(između 30 i 50 stupnjeva). Ovi prijelomi su manje stabilni od Pauwels I, a postoji veći rizik od pomaka ulomaka, što može otežati liječenje. Pauwels III su prijelomi s velikim kutom (iznad 50 stupnjeva). Ovi prijelomi su najnestabilniji i najčešće dovode do pomaka ulomaka, čime se povećava rizik od komplikacija, poput nekroze glave bedrene kosti. [16]

4. Dijagnostika i liječenje prijeloma kuka (prijelom proksimalnog dijela bedrene kosti)

4.1. Dijagnostika prijeloma proksimalnog dijela bedrene kosti

U dijagnostici prijeloma bedrene kosti prvo se radi opći pregled bolesnika i rendgenska snimka. Prema pregledu bolesnika od glave do pete i RTG-u procjenjuje se težina ozljede, lokacija prijeloma i utjecaj rizičnih čimbenika na zglob kuka. U težim slučajevima odmah se primjenjuju CT, MR i scintigrafija kosti. U dijagnostici prijeloma glave bedrene kosti koristi se i klinička i radiološka evaluacija.[4] Promatra se opća trauma jer se kod takve frakture javljaju ozljede koje se u većini slučajeva hitno zbrinjavaju. Fraktura glave bedrene kosti povezuje se s luksacijom kuka, frakturama zglobne čašice, ozljedama ligamenata koljena, frakturama patele i dijafize bedrene kosti. Navedene frakture povezane su s ozljedama krvnih žila i živaca pa dijagnostika uključuje i procjenu neurovaskularnog sustava.[15]

Klinička slika prijeloma glave bedrene kosti uključuje bolnost prilikom pomicanja zgloba kuka. U slučaju posteriornog iščašenja, noga je skraćena, aducirana i u unutarnjoj rotaciji, dok se kod anteriornog iščašenja noga nalazi u vanjskoj rotaciji, uz slabiju abdukciju i fleksiju.[3] U radiologiji se koriste AP radiogram i Judet projekcija. AP radiogram otkriva luksacije glave bedrene kosti i omogućava razlikovanje između prednje i stražnje luksacije. Kod posteriorne luksacije, glava bedrene kosti izgleda manja i smještena je superiorno, dok se kod anteriorne luksacije čini većom i preklapa se s medijalnim dijelom zglobne čašice. Judet prikaz pomaže u identifikaciji pozicije luksacije i vezi s lomovima stražnje i transverzalne stijenke zdjelice.[5]

CT snimanje se koristi nakon repozicije luksacija kuka, dok se prije repozicije primjenjuje samo kada je potrebno otkriti smetnju koja otežava repoziciju i kada se planira operacija zbog složenih prijeloma s više fragmenata. Dijagnostika prijeloma vrata bedrene kosti slična je onoj za prijelome glave bedrene kosti, s naglaskom na minimalnu izloženost bolesnika zračenju. MR snimanje omogućava prikaz tankih slojeva tkiva iz različitih smjerova, što pomaže u identifikaciji mekih tkiva i otkrivanju akutnih prijeloma bez pomaka koji su često teško vidljivi na RTG snimkama.[4]

4.2. Liječenje prijeloma proksimalnog dijela bedrene kosti

Prijelomi glave bedrene kosti i luksacije kuka mogu se liječiti operacijski ili konzervativno, ovisno o specifičnim indikacijama. Prvi korak u liječenju svih luksacija kuka je zatvorena repozicija, koja se smatra hitnim postupkom. Repozicija podrazumijeva vraćanje pomaknutih dijelova kosti u njihov prvobitni položaj kako bi se ponovno uspostavila pravilna funkcija zgloba.[3] Ako je repozicija adekvatna, odstupanje je manje od 1 mm i kuk je stabilan. Liječenje se završava konzervativnom terapijom koja obuhvaća imobilizaciju sedrenim zavojem jer se kost želi zadržati u stabilnom položaju do srastanja. Uz to provodi se i rana funkcionalna terapija kojom se sprječavaju atrofija mišića i kontrakture zglobova. Ako repozicija nije adekvatna, učini se otvorena repozicija i osteosinteza malim vijcima. Manji fragmenti uklanjaju se ako njihov nedostatak neće utjecati na stabilnost kuka. Kod drugog stupnja prijeloma postupak je sličan kao i kod prvog stupnja, no radi se isključivo anatomska repozicija vidljiva na CT-u.[15] Kao takva prihvaća se za konzervativnu terapiju. Kod trećeg stupnja prijeloma ishod ovisi o stupnju pomaka prijeloma vrata bedrene kosti koji je obično jače izražen. Kod osoba mlađe dobi učini se hitna otvorena repozicija i osteosinteza vrata, a potom i glave bedrene kosti dok se kod osoba starije dobi ugrađuje umjetni zglob tj. endoproteza kuka. Kod četvrtog stupnja prijeloma, on se tretira zajedno s prijelomom zglobne čašice. Takav prijelom liječi se kirurški, a u glavu bedrene kosti ugrađuje se osteosinteza radi omogućavanja ranih pokreta u kuku i smanjenja duljine liječenja.[15]

Konzervativno liječenje, koje uključuje zatvorenu repoziciju i vanjsku imobilizaciju sedrenim zavojem, ima prednosti u smanjenju rizika od infekcija i očuvanju opskrbe krvlju na mjestu prijeloma. Međutim, kod osoba starije dobi, osteosinteza se često smatra boljim izborom od endoproteze, ali zbog smanjene gustoće kostiju, prisutnosti kroničnih bolesti i niže funkcionalnosti, često se ugrađuju parcijalne ili totalne endoproteze kuka. U određenim slučajevima, kada su rizici operativnog zahvata visoki, može se provesti hemiartroplastika, koja podrazumijeva zamjenu same glave bedrene kosti uz očuvanje prirodne zglobne čašice. Ako operativni zahvat ostaje prerizičan, tada se može primijeniti konzervativno liječenje ili, ako su bolovi neizdrživi, može se odlučiti za ugradnju proteze. Na taj način, izbor liječenja ovisi o općem zdravstvenom stanju bolesnika i specifičnostima ozljede. [4]

5. Zdravstvena njega bolesnika s prijelomom kuka

5.1. Prijeoperacijska zdravstvena njega bolesnika

Kada je utvrđeno opće stanje bolesnika i dijagnosticirana vrsta prijeloma te on postane indikacija za operacijski zahvat, započinje prijeoperacijska priprema bolesnika. Priprema za zahvat uključuje uzimanje sestrinske anamneze, vađenje krvi za laboratorijske pretrage, pristanak bolesnika na operacijski zahvat, fizičku i psihičku pripremu za operacijski zahvat, pregled anesteziologa, davanje propisane terapije i edukaciju bolesnika i obitelji.[16]

Svrha psihičke pripreme bolesnika za operacijski zahvat je osigurati najbolju moguću psihičku spremnost, što uključuje izgradnju povjerenja u cijeli medicinski tim. Kirurg započinje ovu pripremu objašnjavajući bolesniku i njegovoj obitelji važnost, potrebu i korisnost zahvata, kao i trajanje boravka u bolnici te moguće rizike i komplikacije. Strah je često prisutan kod bolesnika, čak i nakon dobre psihičke pripreme, osobito kod osoba starije dobi koje nemaju podršku obitelji ili prijatelja. U tim slučajevima, razgovor s njima mora biti pažljiv, primjeren i razumljiv kako bi se olakšalo prihvaćanje liječenja. Već prilikom prijema medicinska sestra ili tehničar upoznaje se s bolesnikom i njegovom obitelji, promatra ih i razgovara s njima, pomažući im da se osjećaju što ugodnije. Uključivanje bolesnika u planiranje i provođenje zdravstvene njege doprinosi stjecanju povjerenja i osjećaju korisnost. Dokazano je da dobra psihička priprema i povjerenje u medicinsko osoblje, značajno smanjuju straha i tjeskobu, posebno kod bolesnika koji se pripremaju za kirurški zahvat. Kada je bolesnik dobro educiran i psihički pripremljen, suradnja s medicinskim osobljem postaje lakša, što može rezultirati kraćim vremenom boravka u bolnici.[18]

Uz psihičku pripremu, vrlo je važno bolesnika upoznati i s njegovom okolinom, u ovom slučaju s bolesničkom sobom i drugim važnim prostorijama. Odmah po dolasku, bolesnika se smješta u krevet radi kontrole ozlijeđenog ekstremiteta, a upoznaje se s pravilima kućnog reda i informacijama o vremenu vizite i posjete. Edukacija tijekom prijeoperacijske pripreme ključna je za sprječavanje poslijeoperacijskih komplikacija. Medicinska sestra ili tehničar, zajedno s drugim članovima tima, pokazuje bolesniku vježbe disanja, iskašljavanja i vježbe za ekstremitete, koje će pomoći u poslijeoperacijskom razdoblju. Vježbe disanja smanjuju rizik od pneumonije, poboljšavaju ventilaciju pluća i oksigenaciju tkiva i krvi, te olakšavaju iskašljavanje bronhalnog sekreta. S druge strane, vježbe za ekstremitete poboljšavaju cirkulaciju i smanjuju mogućnost nastanka tromboze koja može biti posljedica mirovanja nakon operacije. Ove aktivnosti doprinose oporavku i cjelokupnom blagostanju bolesnika. [19]

Sestrinskom anamnezom prikupljaju se podaci koji su važni za pružanje zdravstvene njege tijekom bolesnikova boravka u bolnici. Navedeni podaci mogu biti prikupljeni od samog bolesnika, članova obitelji ili iz njegove medicinske dokumentacije. Njihov cilj je poboljšati zdravstvenu skrb. Također su važni i podaci o vitalnim parametrima, koji se dobivaju mjerenjem.[19]

Fizička priprema bolesnika za operacijski zahvat obuhvaća pretrage, prehranu i pripremu probavnog sustava. Bolesnika se priprema za pretrage, uzimanje dijagnostičkih materijala i njihovo pravovremeno odnošenje u laboratorij.[19]

Opća priprema i pretrage jednake su za sve pacijente i uključuju osnovne laboratorijske pretrage: KKS-kompletnu krvnu sliku, GUK- glukozu u krvi, pretrage mokraće, sedimentaciju urina, funkcije jetre (ALT, AST- jetreni enzimi), funkcije bubrega (urea, kreatinin), elektrolite, vrijeme krvarenja, vrijeme zgrušavanja, protrombinsko vrijeme, krvnu grupu, RH faktor, elektrokardiografiju (EKG) i RTG pluća.[19]

Prehrana bolesnika prije operacije uvjetovana je njegovim općim stanjem. Kod osoba starije dobi zbog starenja česta je pojava pothranjenosti. Dokazano je da osobe starije dobi koje su pothranjene imaju veći rizik od poslijeoperacijskih komplikacija što produljuje njihovo vrijeme boravka u bolnici. Dodatci prehrani mogu smanjiti duljinu boravka u bolnici i mogućnost nastanka tih komplikacija jer su izvor dodatne energije bolesniku. Kod pripreme probavnog sustava ističe se karencija od hrane i tekućine 6-8 sati prije operacije.[19]

Sarkies i sur. (2023.) u svojem istraživanju opisuju perioperacijske intervencije koje su važne za ranu mobilizaciju i funkcioniranje nakon prijeloma kuka. U istraživanju opisuju učinak nekih intervencija i dolaze do zaključka da neki modeli skrbi mogu poboljšati funkcioniranje osoba nakon operacije kuka. Nažalost nije utvrđeno poboljšanje funkcioniranja nakon operacije kuka kod bolesnika prema kojima su bili usmjereni preventivna analgezija, intraoperacijske periartikularne injekcije, radna terapija i dodaci prehrani. Ranija mobilizacija bolesnika postignuta je kroz multidisciplinarnu rehabilitaciju, vožnju bicikla u ležećem položaju, klinički nadzor i ortogerijatrijske modele skrbi.[17]

Zdravstvena njega dan prije operacije usmjerena je na procjenu općeg stanja bolesnika, provjeru učinjenih pretraga, provođenje osobne higijene, pripremu operacijskog polja i pružanje psihološke pomoći.[16]

Intervencije medicinske sestre/tehničara dan prije operacije obuhvaćaju provjeru izvršenosti svih laboratorijskih pretraga i nalaza, preglede, informirani pristanak, kontrolu dokumentacije, razgovor s bolesnikom, predstavljanje članova tima bolesniku i obitelji, mjerenje vitalnih funkcija, pružanje psihološke pomoći, provjeru sestrinske dokumentacije, procjenu zdravstvenog stanja, osiguranje lako probavljive hrane, vađenje krvi za interreakciju, objašnjavanje bolesniku informacija (dan prije operacije mora biti natašte, nakon ponoći ne smije uzimati tekućinu),

kupanje bolesnika ili pomoć pri kupanju u 25 ml antiseptičkog šampona te davanje ordinirane terapije.[19]

Zdravstvena njega i priprema bolesnika na dan operacije važna je za uspješnost operacijskog zahvata. Medicinska sestra/tehničar na dan operacije provodi intervencije nužne za normalan tijek intraoperacijskog perioda. Intervencije koje provodi su mjerenje vitalnih znakova koji govore o općem stanju bolesnika, provjera je li bolesnik natašte, šišanje i obilježavanje operacijsko polja, nadzor ili pomoć u obavljanju osobne higijene zbog sprječavanja nastanka infekcije, smještaj u oprani, dezinficirani i presvučeni krevet, objašnjavanje bolesniku da mora skinuti nakit, sat, protezu, naočale i ostala pomagala, oblačenje odjeće za operaciju, stavljanje elastičnih čarapa, ponovno mjerenje vitalnih funkcija uz provjeru potrebne dokumentacije, davanje ordinirane terapije koja uključuje i antibiotik koji također sprječava infekciju, davanje premedikacije 45 minuta prije operacije ili po pozivu anesteziologa koja uključuje i lijek za smirenje kao uvod u anesteziju, dokumentiranje i osiguravanje prijevoza bolesnika do operacijske dvorane.[19]

5.2. Zdravstvena njega u intraoperacijskom razdoblju

Intraoperacijski period započinje dolaskom bolesnika u operacijsku salu i premještanjem na operacijski stol. Brigu o bolesniku preuzimaju anesteziolog i operater te Operacijska medicinska sestra/tehničar i anesteziološki tehničar. Oni sudjeluju u operacijskom zahvatu te premještanju bolesnika u sobu za buđenje ili jedinicu za intenzivno liječenje. Medicinska sestra/tehničar priprema bolesnika za zahvat, potreban instrumentarij tj. aparate i instrumente potrebne za provođenje anestezije. Bolesnika se stavlja u određeni položaj na operacijskom stolu (bočni položaj), a prije samog početka treba ga identificirati i još jednom provjeriti dokumentaciju.[16]

Prije anestezije pruža se psihološka podrška bolesniku zbog smanjenja osjećaja straha.[18] Na monitoringu prate se vitalne funkcije, a potrebno je pratiti i stanje svijesti i balans tekućine. Važno je napomenuti da se osoblje koje radi u operacijskoj sali mora pridržavati aseptičnih uvjeta rada, a to se odnosi na nošenje zaštitne odjeće i pravilno manipuliranje instrumentima. Nakon operacijskog zahvata bolesnika se smješta u sobu za buđenje gdje mu se prate vitalne funkcije i stanje do potpunog buđenja iz anestezije. Nakon oporavka od anestezije i stabilnosti vitalnih funkcija, bolesnika se premješta na odjel kirurgije gdje se dalje prati njegovo stanje nakon operacije. Na odjel se može premjestiti jedino ako su ispunjeni određeni uvjeti koji obuhvaćaju dobru respiratornu funkciju, stabilne vitalne funkcije, orijentiranost u vremenu i prostoru, satnu diurezu veću od 30ml/h, nema mučnine i povraćanja, a bolovi su niskog intenziteta.[19]

5.3. Poslijeoperacijska zdravstvena njega

Rana poslijeoperacijska zdravstvena njega započinje u sobi za buđenje, gdje medicinske sestre i tehničari, uz nadzor anesteziologa, prate vitalne funkcije pacijenta i ublažavaju tjelesne simptome. Kada se pacijentovo stanje stabilizira, premješta se na odjel kirurgije. Nakon dolaska bolesnika na odjel kirurgije, provjerava se i evaluira dokumentacija o zdravstvenoj njezi tijekom operacije i boravka u sobi za buđenje. Neposredno nakon preuzimanja bolesnika radi se RTG kontrola operiranog ekstremiteta kako bi se provjerio položaj postavljenog osteosintetskog materijala. [20]

Plan zdravstvene njege nakon operacije ovisi o vrsti zahvata i njegovom tijeku. Na odjel se predaje dokumentacija koja sadrži informacije o postavljenom osteosintetskom materijalu, vrsti anestezije, vitalnim znakovima, potrebi za kisikom, stanju operativne rane, drenaži (uključujući količinu i promjene), diurezi i eventualnoj promjeni urinarnе vrećice, kao i terapiji koju je bolesnik primio i vremenu administracije. Također se bilježi količina izgubljene krvi i nadoknada krvnim pripravcima. Ako bolesnik treba transfuziju krvi, u dokumentaciji se navodi broj doza, vrijeme kontrole krvnih nalaza i rezultati, kao i kada je potrebno ponoviti analize. Zabilježene su i sve moguće komplikacije koje su se dogodile tijekom zahvata. Tijekom prijema bolesnika na odjel prate se vitalne funkcije, stanje svijesti, izgled bolesnika, neurološki status, cirkulacija, stanje drenaže, bol i položaj operiranog ekstremiteta. Procjena stanja provodi se svakih 30 minuta odmah nakon dolaska, a kada se stanje stabilizira, prebacuje se na intervale od 2 do 4 sata.[16]

Bolesnika se smješta u pravilan položaj na leđima, s donjim ekstremitetima ispruženima u laganoj abdukciji i neutralnoj rotaciji. Kada je riječ o endoprotezi kuka, između nogu se postavlja abdukcijaska udloga. Operirani ekstremitet treba biti lagano povišen, koristeći jastuk ili udlogu, kako bi se poboljšala drenaža i smanjio pritisak na cirkulaciju.[4]

Tijekom intraoperacijskog razdoblja često se postavlja vakuum drenaža u potkožno tkivo i operacijsko polje, čija je svrha prevencija infekcija i stvaranja hematoma. Operacija zgloba kuka može biti vrlo opsežna, a u takvim slučajevima često se javljaju hematomi, što može dovesti do jačih bolova i edema ekstremiteta. U tim situacijama, prema liječničkoj uputi, primjenjuje se krioterapija, koja uzrokuje vezokontstrukciju, čime se smanjuje rizik od krvarenja, edema i ublažavaju bolovi. U prvih 24 sata količina drenažnog sadržaja koji je krvav iznosi oko 200-500 ml. Navedena sukcijska drenaža odstranjuje se nakon 48h, a već prvi dan drenažni sadržaj postaje serozan i ima ga u manjim količinama. Tek u iznimnim situacijama kada je pojačano krvarenje, dren se ostavlja do 72h. Preporuča se ukloniti ga nakon 24 h radi prevencije infekcije. [16]

Dren u većini slučajeva uklanja liječnik, a rijetko ga uklanja medicinska sestra/tehničar uz nadzor liječnika. Prije vađenja drena primjenjuje se ordinirani analgetik uz pripremu pribora i okoline za njegovo vađenje. Razgovorom se psihički priprema bolesnika i stavlja ga se u pravilan, ali udoban položaj. Često se uzima dio drena za mikrobiološko testiranje uz važnost pripreme uputnice i označavanja materijala. Nakon postupka, bolesnika se stavlja u sobu, rasprema se pribor i uređuje prostor.[19]

Bolesnik prima intravensku infuziju prema propisanoj listi, uz ostalu terapiju koja uključuje i tromboprofilaksu. Tromboprofilaksa se provodi kako bi se smanjio rizik od nastanka krvnih ugrušaka, a uključuje primjenu antikoagulansa te upotrebu elastičnih čarapa. Uz kontrolu drenaže, važno je redovito pratiti i stanje operacijske rane te odmah obavijestiti liječnika ako primijetite krvarenje ili dehiscenciju rane. Na odjelu se procjenjuje izgled mjesta incizije, a potrebna je i stalna kontrola zavoja koji prekrivaju ranu. Šavovi se obično uklanjaju između 12. i 14. dana nakon operacije, o čemu odlučuje operater na temelju kontrola provedenih tijekom boravka bolesnika na odjelu. Sestrinska skrb usmjerena je na pravovremeno prepoznavanje poslijeoperacijskih poteškoća i komplikacija. Kontrola respiratorne funkcije važna je radi velike mogućnosti nastanka hipoksemije, umjetne ventilacije, intubacije i anestezije. Bolesnik je već educiran o vježbama disanja pa ga treba samo poticati na izvođenje. Važna je kontrola zavoja na mjestu operacijske rane zbog ranog uočavanja mogućeg krvarenja koje nastaje zbog pucanja šavova ili neke druge komplikacije nakon operacije. Bolesnik je još uvijek pod utjecajem anestezije pa ga se prati da ne bi došlo do neželjenih problema poput ponovnog pada ili samostalnog uklanjanja zavoja i intranile. Kontrolira se i neurološki i vaskularni status operiranog ekstremiteta uz važnost pravovremenog uočavanja promjena na koži. Prijelomi kuka često su obilježeni poslijeoperacijskom boli koja nastaje nakon postupaka kirurške fiksacije bedrene kosti, a često se zbog takve boli bolesnici sporije mobiliziraju pa im se produžuje boravak u bolnici. Uz pomoć različitih skala za procjenu boli procjenjuje se bol kod bolesnika kako bi mu se na vrijeme mogao dati analgetik. Bol će ovisiti o nizu faktora kao što su veličina operativne rane, tolerancija na bol, anestezija, opsežnost operativnog zahvata te fizičko i psihičko stanje bolesnika. Produžena bol pogoršava stres i anksioznost, a kod osoba starije dobi može dovesti i do poslijeoperacijskog delirija i kardiovaskularnih nuspojava. Mnogi nažalost vjeruju da je pojava boli kod osoba starije dobi normalna ili da će proći bez da se reagira. Nakon što bolesnik nema komplikacija i njegovo stanje je sve stabilnije, u kasnoj poslijeoperacijskoj njezi, sam ili uz pomoć medicinske sestre/tehničara obavlja osobnu higijenu, a njegova mobilnost će ovisiti o dobi i općem stanju. Cilj poslijeoperacijske zdravstvene skrbi je ranije omogućavanje samostalnosti i neovisnosti bolesnika. Napredak u kirurškim tehnikama doveo je do skraćivanja dana boravka u bolnici, bržeg oporavka i kvalitetne rehabilitacije.[19]

5.4. Poteškoće u poslijeoperacijskom razdoblju

Kako za vrijeme operacijskog zahvata dolazi do promjena u organizmu, prije svega u njegovu funkcioniranju, mogu se pojaviti različite poslijeoperacijske poteškoće, a najčešće su: bol, štućavica, mućnina i povraćanje, žeđ i poteškoće s mokrenjem. [16]

Bol je vrlo neugodan emocionalni i osjetni doživljaj i utjeće na cjelokupno funkcioniranje pa će osoba starije dobi biti umorna, frustrirana, otežane komunikacije i neće moći donositi prave odluke. Bol neće proći sama, nego će se još i pojačati pa je potrebno napraviti procjenu intenziteta boli. Nakon procjene adekvatno se reagira davanjem lijekova koje prepíše lijećnik ili korištenjem nefarmakoloških metoda poput distraktora i relaksacije. Najprije se prikupljaju podaci o jaćini boli, lokalizaciji, trajanju i širenju boli, podaci o vitalnim funkcijama, prethodnim ozljedama, akutnim bolestima i prijašnjim načinima ublažavanja boli.[20]

Intervencije koje provodi medicinska sestra/tehničar kod prepoznavanja boli su: uspostavljanje odnosa povjerenja s bolesnikom, dopušćanje da izrazi svoje osjećaje i postavlja pitanja, mjerenje vitalnih funkcija, objašnjavanje bolesniku svih procedura koje su uključene u njegu, lijećenje ili rehabilitaciju jer to može utjecati na intenzitet boli, prikupljanje informacija o lokalizaciji, karakteru i trajanju boli, procjenjivanje intenziteta boli nekom od skala („VAS“ skala)- na temelju subjektivnog iskaza bolesnika, stavljanje operiranog ekstremiteta u povišeni položaj na jastuk ili udlagu kako bi se smanjio edem i poboljšala cirkulacija, promatranje reakcije na bol, provjeravanje uzroka boli (pre jako zategnuti zavoj), uklanjanje čimbenika koji pojaćavaju bol, davanje ordinirane terapije, procjenjivanje učinkovitosti terapije, podrška te promatranje znakova koji upućuju da bolesnik trpi bolove.[22]

Mućnina i povraćanje nastaju kao posljedica nakupljanja tekućine u želucu, kao posljedica neadekvatne ventilacije te ako se počne s unosom hrane i tekućine prije nego je uspostavljena peristaltika.[20]

Intervencije koje provodi medicinska sestra/tehničar u zbrinjavanju mućnine i povraćanja su; smještaj bolesnika u položaj koji mu najbolje odgovara (najčešće povišeni položaj) uz osiguravanje mirne okoline, pružanje podrške, osiguravanje privatnosti, stavljanje pribora za povraćanje nadohvat ruke, primjena ordiniranih antiemetika, osiguravanje ugodnih mikroklimatskih uvjeta, izbjegavanje naglih pokreta i premješćanja, savjetovanje o nošenju lagane odjeće i dubokom disanju, savjetovanje o neunošenju hrane i tekućine za vrijeme trajanja mućnine, osiguravanje češćih i manjih obroka uz savjetovanje da dobro sažvaka hranu, izbjegavanje masne

i pržene hrane, savjetovanje o izbjegavanju veće količine tekućine kod obroka već da uzima gutljaj po gutljaj tekućine, savjetovanje da izbjegava fizički napor 1 sat nakon obroka, korištenje tehnika distrakcije i relaksacije, stavljanje u položaj koji je dozvoljen ako nastupi povraćanje, stavljanje hladnih obloga na čelo i vrat, njega usne šupljine nakon povraćanja, prozračivanje prostorije i objašnjavanje uzroka povraćanja, promatranje povraćanog sadržaja i uočavanje primjesa pa dokumentiranje.[22]

Štucavica se nakon operacije javlja kao poteškoća koja je posljedica distenzije želuca te iritacije zbog uzimanja tekućine koja je prehladna ili pretopla. Zbog toga dolazi do spazma dijafragme.

Osim štucavice pojavljuje se žeđ koja bolesniku jako teško pada jer je apstinirao od uzimanja tekućine prije operacijskog zahvata, izgubio nešto tekućine za vrijeme operacijskog zahvata, a sada još ne smije uzimati tekućinu dok se ne uspostavi peristaltika. Za olakšavanje žeđi bolesniku važno je vlaženje usne šupljine, davanje malih kockica leda te ispiranje usne šupljine uz parenteralnu nadoknadu tekućine. Neunošenje hrane i vode enteralno radi prevencije mučnine i povraćanja.[20]

Poteškoće s mokrenjem pojavljuju se 6-8 sati nakon operacijskog zahvata, a očituju se oligurijom zbog apstiniranja od tekućine. Često se pojavljuje smanjeni podražaj na mokrenje zbog spinalne anestezije o čemu se obavještava liječnik. [20]

Osim navedenih poslijeoperacijskih poteškoća, kod bolesnika se nakon operacije kuka pojavljuju komplikacije te je također važno planiranje intervencija za sprječavanje njihovog nastanka. Upravo je zbog tih komplikacija kod osoba starije dobi oporavak duži i zahtijeva strogo mirovanje.[16]

5.5. Najčešće sestrinske dijagnoze kod bolesnika s prijelomom kuka

Prije operacije, medicinska sestra/tehničar određuju sestrinske dijagnoze povezane sa strahom od ishoda operacijskog zahvata. U tom procesu utvrđuju potrebe za zdravstvenom njegom, postavljaju ciljeve te planiraju intervencije koje će provoditi prije, tijekom i nakon operacije. Na kraju, medicinska sestra/tehničar provodi evaluaciju cjelokupnog plana zdravstvene njege kako bi osigurali da su potrebe bolesnika zadovoljene i da su ciljevi ostvareni.

5.5.1. Anksioznost

Anksioznost se definira kao osjećaj neugode i straha koji je nejasan, a često se očituje pojavom tjeskobe, panike i napetosti. Zbog suočavanja s opasnosti bolesnik gubi kontrolu uz nemogućnost samostalnog suočavanja s problemom.[21]

S anksioznosti povezani su tjelesni simptomi poput hipertenzije, tahipneje, tahikardije, glavobolje, mučnine, osjećaja bespomoćnosti i poremećaja u spavanju pa i o tome ovise intervencije medicinske sestre/tehničara.[20]

Ciljevi koji su postavljeni za rješavanje anksioznosti su sljedeći: bolesnik će nakon podučavanja pokazati manji stupanj anksioznosti, bolesnik za vrijeme hospitalizacije neće ozlijediti sebe i druge osobe i bolesnik će do otpusta iz bolnice znati nabrojati znakove i čimbenike rizika anksioznosti. Da bi se cilj postigao važno je pružanje empatijskog odnosa bolesniku te stvaranje osjećaja sigurnosti, korištenje primjerene i razumljive komunikacije, poticanje bolesnika na izražavanje svojih misli i osjećaje te redovito informiranje i objašnjavanje postupaka koji će se provoditi. Za provođenje intervencija važno je prikupljanje podataka i njihovo povezivanje s anksioznošću te procjena stupnja anksioznosti prisutnog kod bolesnika.[21]

5.5.2. Neupućenost

Neupućenost definiramo kao nedostatak znanja i vještina o nekom problemu. Čimbenici neupućenosti su mnogobrojni, a najčešći su nedostatak motivacije za učenje, tjeskoba i depresija, jezične barijere, demencija i gubitak pamćenja. Takvi bolesnici netočno izvode određene radnje i vještine jer nemaju dovoljno znanja da bi ih izveli.

Cilj koji se definira za rješavanje problema neupućenosti je: bolesnik će za vrijeme hospitalizacije demonstrirati određene vještine i verbalizirati znanja.[21]

Da bi cilj ostvario provode se određene intervencije: podučavanje bolesnika specifičnim znanjima i vještinama, pohvala kod usvojenih znanja, osiguravanje dovoljno vremena za verbaliziranje naučenog, poticanje bolesnika i njegove obitelj na postavljanje pitanja i demonstriranje vještina. Sestrinske dijagnoze nakon operacije kuka povezuju se s dugotrajnim ležanjem i ograničenom pokretljivošću osoba starije dobi.[20]

5.5.3. Visok rizik za nastanak dekubitusa

Osobe starije dobi imaju sve tanju kožu zbog gubitka elastičnih i vlaknastih dijelova što utječe na glatkoću i gipkost. Kako bi se utvrdio rizik od dekubitusa koriste se različite skale poput Braden skale za procjenu rizika od dekubitusa. Ona obuhvaća procjenu stanja kože i sluznice, prethodna oštećenja kože i sluznice, pokretljivost i nutritivni status. Kod prijeloma kuka na oštećenje kože djeluju različiti čimbenici poput infekcije, svrbeža kože, trenja i razvlačenja, smanjene tkivne cirkulacije, izloženosti izlučevinama i pojave edema.

Kod visokog rizika za nastanak dekubitusa važno je ostvariti cilj da tijekom hospitalizacije bolesnikova koža i sluznice neće biti oštećene.

Intervencije koje će medicinska sestra/tehničar provoditi da se taj cilj ostvari su: svakodnevna procjena stanja kože i sluznica te dva puta dnevno procjena postojanja rizičnih čimbenika uz pomoć Braden skale, djelovanje na rizične čimbenike ovisno o bodovima, dokumentiranje ranijih oštećenja kože i sluznice, poticanje na uzimanje hrane i tekućine s adekvatnim unosom hranjivih tvari, vaganje, nadziranje pojave edema, provođenje redovite higijene i njege kože, promatranje dijelova kože pod dugotrajnim pritiskom, mijenjanje položaja u krevetu svakih sat vremena, stavljanje jastuka pod potkoljenice, podlaktice, ispod leđa i između koljena, korištenje antidekubitalnih pomagala, mijenjanje položaja u krevetu podizanjem bolesnika, pomaganje u hodanju, korištenje mekih ručnika kod kupanja, održavanje posteljnog rublja čistim i bez nabora, procjena čvrstoće zavoja na rubovima, edukacija bolesnika, provođenje pasivnih i aktivnih vježbi ekstremiteta u krevetu, primjena preventivnih obloga na visokorizičnim područjima za nastanak dekubitusa, poticanje na ustajanje i kretanje, posjedanje bolesnika u stolicu i edukacija obitelji o mjerama sprečavanja oštećenja kože i rizičnim čimbenicima za nastanak dekubitusa.[21]

5.5.4. Visok rizik za nastanak duboke venske tromboze

Operacija kuka povezuje se s mogućnošću nastanka još jedne komplikacije dugotrajnog ležanja, a to je duboka venska tromboza. Ona nastaje zbog promijenjenog endotela unutar vene kroz koju sporije struji krv te je prisutna hiperkoagulabilnost. Nakon operacije mirovanje dodatno pojačava mogućnost nastanka te komplikacije pa je već prije operacije važno poticati vježbe mobilnosti donjih ekstremiteta. U prevenciji duboke venske tromboze osim lijekova provodi se i mehanička profilaksa. Lijekovi uključuju davanje nisko molekularnog heparina, a mehanička prevencija stavljanje elastičnih povoja na donje ekstremitete. Za poticanje bolje cirkulacije educira se o podizanju ekstremiteta od podloge kreveta za 20%, a umjesto povoja bolji učinak imaju elastične čarape uz korištenje intermitentne kompresije napuhavanjem manžete. Kod ove

komplikacije postavlja se cilj da se kod bolesnika tijekom hospitalizacije neće pojaviti duboka venska tromboza.

Intervencije koje će medicinska sestra/tehničar provoditi s ciljem prevencije i ranog prepoznavanja duboke venske tromboze su: provođenje aktivnih i pasivnih vježbi ekstremiteta, provođenje vježbi dubokog disanja, osiguravanje promjene položaja u krevetu, provođenje osobne higijene, poticanje bolesnika na kretanje i pravovremeno prepoznavanje tromboze te objašnjavanje važnosti ležanja na leđima s ekstremitetima u povišenom položaju.[16]

5.5.5. Visok rizik za pad

Bolesnik se nalazi u stanju povećanog rizika za pad zbog međudjelovanja s okolinom u kojoj se nalazi.

Najprije se prikupljaju podaci o dobi bolesnika, pokretljivosti, kognitivnom statusu, lijekovima koje uzima, uvjetima u okolini i procjenjuje se koliki je rizik za pad.

Cilj koji se postavlja kod visokog rizika za pad je da bolesnik tijekom boravka u bolnici neće pasti. Intervencije koje provodi medicinska sestra/tehničar su: edukacija bolesnika o u postojanje rizika za pad, upoznavanje s novom okolinom, stavljanje svih potrebnih stvari nadohvat ruke, uklanjanje prepreka iz njegove okoline, osiguravanje orijentacijskog svijetla noću, postavljanje kreveta na visinu u dogovoru s bolesnikom, pomaganje u kretanju do toaleta, edukacija o postupnom ustajanju iz kreveta, podučavanje o korištenju ortopedskih pomagala, razgovor s obitelji o donošenju prikladne odjeće i obuće, korištenje zaštitnih ogradica na krevetu, edukacija o čimbenicima rizika i mjerama prevencije, dogovor o nošenju slušnog aparata ili korištenje naočala, planiranje dolaska fizioterapeuta u skrb i ponavljanje uputa te provjera je li bolesnik shvatio upute.[22]

5.5.6. Visok rizik za nastanak pneumonije

Rizični čimbenici za nastanak pneumonije kod osoba s prijelomom kuka su osobe starije od 40 godina, prisutnost respiratornih problema prije operacijskog zahvata, mirovanje u krevetu, prekomjerna tjelesna težina, dehidracija i malnutricija. Infekcija najčešće nastaje zbog smanjene ventilacije kroz pluća nakon operacijskog zahvata. Kod prepoznavanja rizika za infekciju prati se stanje bolesnika i rizični čimbenici te znakovi i simptomi koji upućuju na smanjenu ventilaciju pluća.

Cilj koji postavljamo je da se kod bolesnika za vrijeme hospitalizacije neće razviti pneumonija.

Medicinska sestra/tehničar će poznavati čimbenike koji uzrokuju respiratorne komplikacije, promatrati te uočiti znakove i simptome smanjene ventilacije pluća, planirati i provoditi odgovarajuće postupke zdravstvene njege. Provodit će vježbe disanja koje je bolesnik naučio prije operacije i to na način da leži na leđima pri čemu duboko udahne na nos, a nakon udaha polako kroz usta ispušta zrak izgovarajući slovo „s“. Po sjedanjem bolesnika u kolica ili krevet, provode se vježbe kontroliranog disanja. Bolesnik za vrijeme vježbe stavlja svoje dlanove na prednji gornji dio trbuha, duboko udiše na nos osjećajući podizanje prsnog koša te nakon toga polako izdiše kroz nos. Vježbe je potrebno provoditi nekoliko puta na dan, a kasnije ih bolesnik može izvoditi bez pomoći.[16]

5.5.7. Visok rizik za infekciju

Cilj koji se postavlja radi prevencije infekcije je da se kod bolesnika za vrijeme boravka u bolnici neće razviti infekcija.

Intervencije koje provodi medicinska sestra/tehničar su mjerenje vitalnih funkcija, praćenje promjene laboratorijskih nalaza, praćenje pojave simptoma i znakova infekcije, praćenje izgleda izlučevina, slanje uzoraka na bakteriološku analizu, učiniti bris operativne rane, primjena antibiotika po odredbi liječnika, provođenje higijenskog pranja i utrljavanja ruku, previjanje kirurških rana uz pripremu prostora i sterilnog polja, provođenje mjera kontaktne izolacije kod prisutnosti rezistentnih uzročnika, prevenciju ubodnih incidenata, provođenje standardnih mjera zaštite što uključuje nošenje maske, pregače, mantila i rukavica, pravilno postupanje s infektivnim materijalom uz pravilno odlaganje i sortiranje na mjestu nastanka, pridržavanje protokola kod invazivnih postupaka kao npr. postavljanje I.V. kanile, postavljanje CVK, postavljanje urinarnog katetera, primjenu bolničkog protokola za dezinfekciju i pranje površina, instrumenata i prostora, poučavanje posjeta o ponašanju u uvjetima izolacije, podučavanje pacijenta važnosti održavanja higijene ruku, pomaganje u pranju ruku bolesniku, održavanje optimalnih mikroklimatskih uvjeta, edukacija obitelji o čimbenicima rizika za nastanak infekcije, o načinu prijenosa, mjerama prevencije, ranim simptomima i znakovima infekcije i o zbrinjavanju infektivnog otpada .[21]

5.5.8. Luksacija endoproteze

Luksacija endoproteze najčešća je komplikacija nakon ugradnje totalne endoproteze kuka. Luksacija endoproteze najčešće nastaje kada je kost oštećena zbog tumora. Ističe se važnost njezinog ranog prepoznavanja kako ne bi došlo do oštećenja živaca i krvnih žila i drugih znakova koji se pojavljuju (kraća noga, teža pokretljivost, abnormalna rotacija). Ukoliko se sumnja na

dislokaciju, mora se brzo obavijestiti operatera radi repozicije ili imobilizacije i revizije. Mogućnost dislokacije se smanjuje nakon 1-2 mj. nakon kirurškog zahvata.[16]

5.6. Zadaci medicinske sestre/tehničara u rehabilitaciji bolesnika s prijelomom kuka

Medicinska sestra/tehničar surađuje s fizioterapeutom u rehabilitaciji bolesnika prije i nakon operacije. Medicinska rehabilitacija je proces koji uključuje rehabilitaciju bolesnika ili ozljeđenika, a provode je liječnici, fizioterapeuti, radni terapeuti i drugi. Suradnja s drugim članovima multidisciplinarnog tima je od velike važnosti zbog razmjene znanja koja pomažu u rješavanju problema koji su povezani s prijelomom zgloba kuka. Uloga rehabilitacije je vraćanje bolesnika svakodnevnim aktivnostima koje je obavljao prije operacije te edukacija o obavljanju vježbi. Bolesnika se upoznaje s vježbama za jačanje mišićne mase, pomagalicama koje će koristiti nakon operacije te načinom na koji sam sprječava nastanak komplikacija. Prilikom provođenja rehabilitacije, bolesnik i obitelj u suradnji s medicinskim timom određuju zajednički cilj.[25] Natalie E. Leland i suradnici u svojem istraživanju iz perspektive praktičara radne i fizikalne terapije govore o pružanju visokokvalitetne rehabilitacije prijeloma kuka. U više navrata je u istraživanju opisano koliko je važna suradnja multidisciplinarnog tima kako bi se bolesniku pružila visokokvalitetna rehabilitacija.[23]

Bolesnici s prijelomom kuka za vrijeme boravka u bolnici, ali i nakon otpusta kući često su onesposobljeni za izvođenje aktivnosti svakodnevnog života kao što su npr. osobna higijena, oblačenje, kretanje i zbrinjavanje izlučevina. Upravo zbog toga, svrha rehabilitacije je mobilizirati bolesnika uz postizanje što veće neovisnosti i smanjenje stupnja onesposobljenosti.

Pogrešno se smatra da rehabilitacija bolesnika započinje nakon kirurškog zahvata, a ona počinje prijemom bolesnika u bolnicu. Dobra priprema prije operacije koja je također u suradnji s fizioterapeutom i drugim osobljem pridonosi uspjehu operacije i rehabilitacije nakon kirurškog zahvata.[19]

Prije operacije fizioterapija uključuje vježbe cirkulacije, vježbe disanja, vježbe mišićne mase u području zgloba kuka i u području cijelog ekstremiteta, vježbe hoda uz pomoć pomagala i smanjenje i uklanjanje postojećih kontraktura zgloba kuka.[19]

Prvi poslijeoperacijski dan liječnik operater upućuje uputnicu fizijatru za konzilijarni pregled bolesnika. Nakon razgovora s bolesnikom i operaterom, fizijatar propisuje vježbe po kojima je fizioterapeut dužan postupati. Osim provođenja vježbi, fizioterapeut procjenjuje mišićnu snagu, izdržljivost, ravnotežu, mogućnost hoda i koordinaciju. U suradnji s operaterom planira rad s bolesnikom. Rehabilitacijski proces individualan je za svakog bolesnika, a ovisi o vrsti

operacijskog zahvata, produženim ozljedama i općem stanju bolesnika te traje nakon odlaska bolesnika s odjela do potpunog ozdravljenja.[16]

Vježbe uz pomoć fizioterapeuta započinju prvi dan nakon operacije i provode se tri puta dnevno te se očekuje da će bolesnik vježbe sve više provoditi samostalno.[4]

Rana mobilizacija bolesnika nakon operacije uključuje ustajanje iz kreveta, sjedenje na krevetu, sjedenje na stolici s naslonima za ruke i hodanje s pomagalom. Vježbe omogućavaju samostalan odlazak do toaleta i obavljanje osobne higijene. Fizioterapeut educira bolesnika vježbama dok medicinska sestra/tehničar pruža motivaciju i podršku za izvođenje vježbi. Uloga medicinskih sestara/tehničara od iznimnog je značaja jer nastavljaju započeti program tako dugo dok bolesnik nije sposoban odraditi vježbe samostalno. Rano poslije operacije, susreće se s boli, smanjenjem opsega pokreta, mišićnom napetosti, poremećajem stabilnosti i poremećajem funkcionalne mobilnosti. Glavni cilj rane rehabilitacije je prevencija komplikacija. Vježbe disanja sprječavaju nastanak atelektaze pluća i pneumonije, a vježbe cirkulacije sprječavaju nastanak tromboze. Kod vježbi disanja bolesnik uči duboko disanje i iskašljavanje. Prednost takve rehabilitacije je to što je rana. Od komplikacija često nastaje dislokacija kuka kada je ugrađena totalna endoproteza zgloba kuka.[25]

Nakon operacije provode se i intervencije koje obuhvaćaju održavanje mišićne snage, povećanje izdržljivosti, poboljšanje funkcije lokomotornog sustava, poboljšanje stava i položaja tijela i povećanje opsega pokreta. Procjenjuje se može li bolesnik izvoditi aktivne ili pasivne vježbe ekstremiteta, prema njegovu stanju.[16]

Pasivne vježbe se provode kod bolesnika s iznimno niskom mišićnom snagom. Oni ne mogu podići ekstremitet svojom snagom zbog lošeg općeg stanja, koje se često odnosi na psiho organsku bolest. Vježbe ekstremiteta izvodi fizioterapeut, a pokreti moraju biti u zglobu.[25]

Aktivne vježbe koje se najčešće koriste za vraćanje funkcije ekstremiteta su: aktivna fleksija i ekstenzija koljena u sjedećem položaju, abdukcija kuka u rasterećenom položaju (samo ako je dozvoljeno), aktivna fleksija i ekstenzija kuka i koljena u krevetu bolesnika te aktivna rotacija (ovisno o operativnom zahvatu).

Vježbe cirkulacija su važne zbog toga jer prije i nakon same operacije bolesnik uglavnom leži. Kod ležanja je povećan rizik za nastanak tromboze pa bolesnik odmah nakon buđenja i stabilizacije stanja započinje s vježbama za cirkulaciju. Počinje s vježbama fleksije i ekstenzije prstiju stopala, nastavlja dorzalnom i plantarnom fleksijom stopala te na kraju vježbe kružnim pokretima u jednu pa drugu stranu s oba stopala istovremeno. Vježbama je omogućena bolja cirkulacija te se osim duboke venske tromboze sprječava i stvaranje edema.[25]

Prije operacije, bolesnika se educira i o načinu upotrebljavanja pomagala za kretanje. Bolesnik savladava transfere i hod s štakom ili hodalicom, ali je primarni cilj da stane na noge i povрати

funkcionalnu mobilnost.[4] Većinom se takve vježbe provode nakon prve vertikalizacije. Uporabom pomagala rasterećuje se zglob kuka i tu se ističe važnost pravovremene upotrebe.

Štake koje se koriste mogu biti za ispod lakta ili pazuha. One koje se stavljaju pod pazuh daju potporu gornjem dijelu tijela i omogućavaju uspravniji hod te se preporučaju bolesnicima s slabijim mišićima gornjih ekstremiteta. Lakatne s druge strane zahtijevaju manju snagu mišića ruku.[16]

Kod osoba starije dobi koje su lošeg općeg stanja i imaju problema s ravnotežom omogućava se korištenje hodalice za hod. Uz osiguravanje ravnoteže i hoda, hodalica rasterećuje zglob. Ozlijeđeni ekstremitet priljubljen je uz podlogu te se postepeno pojačava opterećenje.

Hod bolesnika s pomagalom sastoji se od tri koraka. Prvo se hodalica ili štake postavljaju ispred tijela gdje je zdravi ekstremitet opterećen, a zatim se korača s bolesnim ekstremitetom gdje se tjelesna težina prenosi preko hodalice te ne utječe na operirani ekstremitet. Na kraju se još privlači zdravi ekstremitet. Kod kretanja po stepenicama koriste se samo štake. Bolesnik korača zdravom nogom, a štake rasterećuju operiranu nogu. Na kraju prebacuje operirani ekstremitet na stepenicu, a za njim idu štake. Kod hoda niz stube bolesnik prvo prebacuje štake, a zatim operirani ekstremitet te nakon toga zdravi ekstremitet.[16]

U rehabilitaciju bolesnika za prevenciju komplikacija uključena je i edukacija obitelji. Obitelj se dobro educira o ograničenim pokretima i sigurnim transferima kod obavljanju svakodnevnih aktivnosti. Isto tako kod ležanja u krevetu mora biti omogućen položaj operiranog ekstremiteta u laganoj abdukciji i neutralnoj rotaciji posebno kod endoproteze zgloba kuka. Jastuk se ne stavlja ispod koljena kako ne bi došlo do kontrakture pa se koristi abdukcijski jastuk.[5]

Phang i sur.(2023.) u svojem istraživanju dolaze do zaključka da bi se intervencije nakon prijeloma kuka trebale više obavljati od akutne bolničke do izvanbolničke skrbi nakon otpusta. Ishod nakon operacije bio bi oporavak fizičke funkcije, niža stopa komplikacija i skraćenje duljine boravka u bolnici.[24]

6. Edukacija bolesnika i obitelji

Edukacija bolesnika i njegovih članova obitelji traje tijekom cijelog boravka u bolnici. Dobro educiran bolesnik brže se oporavlja i postiže bolju kvalitetu života. Medicinska sestra ili tehničar redovito pokazuje bolesniku vježbe, a važno je da članovi obitelji također budu uključeni, jer će ih provoditi s bolesnikom kod kuće. Obitelj se educira o mogućim bolovima koji će se javljati nakon operacije i važno je da se obrate liječniku ako su ti bolovi neizdrživi. Članovi obitelji često osjećaju strah zbog neupućenosti, pa je pravilna edukacija prije operacije ključna za smanjenje tog straha. Nakon operacije, bolesnik će imati ograničene pokrete operiranog ekstremiteta, a zglobovi će biti otečeni. Edukacija obitelji trebala bi uključivati savjete o smanjenju edema kroz povećanu aktivnost bolesnika i jačanje mišića u kasnijim fazama rehabilitacije. Upute se mogu dati i u pisanom obliku. Medicinska sestra ili tehničar uvijek su dostupni za odgovaranje na pitanja bolesnika prije njegovog odlaska iz bolnice. Ako je bolesnik zainteresiran, medicinska sestra ili tehničar mogu ponovo demonstrirati vježbe i ponoviti informacije koje je bolesnik naučio.[25] Važno je da nakon odlaska iz bolnice bolesnik održava noge u fiziološkom položaju, izbjegava križanje nogu i ne smije trčati. Tuširanje je dopušteno nakon 10 dana, a plivanje u bazenu nakon 30 dana. Također, prilikom okretanja na bok, mora imati jastuk između ekstremiteta. Ako su ekstremiteti otečeni može nositi elastične čarape i postaviti jastuk kako bi ozlijeđeni ekstremitet bio povišen, što pomaže u cirkulaciji. Bolesnik ne smije nositi ili držati teret teži od 15 kilograma, mora izbjegavati nagle okrete na operiranoj nozi, kao i skakanje, dugo hodanje ili stajanje. Također, važno je da redovito dolazi na kontrolne preglede. Medicinska sestra ili tehničar treba prepoznati prepreke u edukaciji kao što su razina obrazovanja, nepismenost, jezične razlike, oštećenje sluha i vida te fizička i psihološka oštećenja koja su često prisutna kod osoba starije dobi. Obitelj treba steći znanja koja će joj pomoći da podrži bolesnika i razumije koliko je važno da osoba starije dobi povрати svoju mobilnost. Bolesnik i obitelj moraju biti pripremljeni za operaciju tako da razumiju kirurški postupak, rizike i koristi, kao i proces otpusta iz bolnice i oporavak nakon zahvata. Ako je postavljena proteza, trebaju biti informirani o pravilnoj njezi i načinima osiguravanja njezine dugovječnosti kako bi olakšali oporavak i povratak u svakodnevne aktivnosti.[25]

7. Prikaz Slučaja

Bolesnica K.A. zaprima se 8.11.2023. godine na odjel putem hitne kirurške službe zbog prijeloma vrata bedrene kosti (lat. *fractura colli femoris lat. sin.*). Korisnica doma za starije i nemoćne osobe navodi da je prije tjedan dana pala i udarila lijevim kukom te od tada nije hodala. Pala je prilikom hoda do toaleta pri čemu nije koristila hodalicu. Negira drugu traumu. Prisutni su bolovi u području lijevog kuka koji se pojačavaju palpacijom, a zbog njih su ograničeni pokreti. Neurološki status je uredan. Terapija koju je do sada primala je: Co Dalneva 8/2.5/5 mg, Zipantola 40 mg, Reglan 10 mg, Sobyacor 2.5 mg, Elicea 10 mg, Physiotens 0,4 mg, Lasix 40 mg, Kalinor ½ eff, Lunata 10 mg, Alopurinol 100 mg, Folacin, Normabel 5 mg pp i B12 2x tj. Alergična je na Penicilin.

Bolesnica je ranije bila hospitalizirana zbog površinske ozljede glave (31.7.2023) koja je također nastala zbog pada, no srećom nije bilo fraktura i indikacije za daljnje kirurško liječenje. Za mjesec dana (30.8.2023), zaprimljena je putem OHBP-a zbog slabosti, dispneje i osjećaja pritiska u prsima. Tada je navela da se već godinu dana osjeća slabo i da zadnjih mjeseci teško diše. Nakon terapije se osjećala bolje, isključena su druga zbivanja i nije bilo indikacije za prijem na odjel. Boluje i od arterijske hipertenzije, bila je liječena u Novom Marofu 2013. godine i 2017. godine zbog potrebe za produženim liječenjem urinarne infekcije, a 2022. godine operirala je bazaliom glave.

RTG snimkom utvrđeno je da se na snimci zdjelice i oba kuka nalazi subkapitalna fraktura vrata lijevog femura s angulacijom i skraćanjem osovine kosti. Odnos prikazanih zglobnih tijela je kongruentan.

Na temelju kliničkog i radiološkog nalaza indiciran je operacijski zahvat (alloarthroplastica coxae dex). Učinjena je prijeoperacijska priprema, a neposredno prije zahvata bolesnica je dobila antibiotsku profilaksu klindamicinom. Za vrijeme operacije određen je stražnji pristup. Po inciziji fascije odstranjena je burza, prerezani su vanjski rotatori te je incidirana zglobova kapsula. Vrat je reseciran na tipičnom mjestu te je odstranjena frakturirana glava femura. Nakon toga pripremljen je femoralni kanal, a u njega je apliciran cementni stem 11,5 model Instrumentaria, glava 44.5, nakon čega je učinjena repozicija. Postavljena je redon drenaža nakon čega i šavovi muskulature, fascije, potkožja i kože po slojevima. Operacija i poslijeoperacijski tijek na odjelu protekli su bez komplikacija. Na odjelu dobiva: Inhixa 0.4 ml sc., infuziju, analgetik pp, nadoknadu kalija i svoju kroničnu terapiju te se započinje fizikalna terapija. Šestog poslijeoperacijskog dana otpuštena je s odjela u dom za starije i nemoćne osobe.

U domu za starije i nemoćne osobe nastavljena je tromboprofilaksa enoksaparin-natrijem 0,4 ml sc. 30 dana od operacije, terapija analgeticima po potrebi i povećanje doze kalinora na 1 eff uz kontrolu kalija. Za početak je bolesnica posjedana na krevet i vertikalizirana prema mogućnostima uz pomoć hodalice. Objasnjeno joj je da ne križa noge i da ne spava na operiranoj strani. Previjanje rane koja cijeli per primam provedeno je po potrebi uz kontrolu nadležnog liječnika, a skidanje šavova 12. poslijeoperacijski dan.

Za bolesnicu je tražena ranija kontrola zbog unutarnje rotacije operiranog ekstremiteta (21.11.2023), no utvrđen je i dalje uredan položaj zgloba kuka uz nastavak hodanja sa hodalicom i vježbanje.

8. Zaključak

Prijelom kuka može uzrokovati veliki broj uzroka, a mehanizam nastanka prijeloma zapravo je vrlo složen. Zanimljivo je to da su takvoj vrsti prijeloma najizloženije osobe starije dobi gdje se promatra kako ljudska kost s vremenom gubi svoja svojstva koja su tako organizirana da ju štite od utjecaja vanjske sile. Anatomija zgloba kuka vrlo je složena te nam to pokazuje koliko je zapravo bilo teško otkriti nove metode u operativnom liječenju ovoga zgloba. Poznavanjem anatomskih struktura i funkcije zgloba spriječiti će se pogreške koje se mogu dogoditi u skrbi za bolesnike s prijelomom tako da ćemo npr. znati u kojem položaju mora stajati noga bolesnika nakon operacije te zašto je to važno.

Dijagnostičke metode koje se koriste kod prijeloma kuka otkrivaju nam vrstu prijeloma te one uglavnom nisu invazivne. Jako je važno to što se one međusobno nadopunjavaju što znači da jednom od njih promatramo kost, a drugom okolno tkivo, krvne žile i je li prisutno oštećenje živaca. Tako npr. uz pomoć CT-a nećemo vidjeti akutne prijelome bez pomaka pa koristimo MR. Liječenje prijeloma kuka ovisi o stupnju prijeloma te se kod mlađih osoba većinom ugrađuje osteosinteza ili je liječenje konzervativno dok se kod osoba starije dobi zbog smanjene gustoće kosti i kroničnih bolesti najčešće ugrađuje totalna ili parcijalna endoproteza kuka.

U prijeoperacijskom i poslijeoperacijskom periodu važno je pravilno provođenje zdravstvene njega kroz intervencije kako bi ishod liječenja bio pozitivan. Prije operacije su to intervencije uz pomoć kojih mi pripremamo bolesnika za operaciju, a glavni cilj nam je da mu se stanje nakon operacije čim prije normalizira. Nakon operacije je također važna zdravstvena njega koja će spriječiti da dođe do poslijeoperacijskih komplikacija koje su puno češće kod osoba starije dobi.

Za vrijeme boravka bolesnika u bolnici najvažnija je suradnja svih članova multidisciplinarnog tima koji zajedno razmjenjuju znanje i tako dolaze do cilja. U procesu rehabilitacije to je suradnja medicinske sestre/tehničara i fizioterapeuta.

Neupućenost je jedna od najčešćih sestrinskih dijagnoza koja se pojavljuje već u prijeoperacijskom periodu, a utječe na pojavu straha jer osoba nije educirana o postupcima koji se provode. Upravo zbog toga je važna edukacija bolesnika i obitelji tijekom cijelog razdoblja boravka u bolnici. Nakon odlaska u vlastiti dom ili dom za starije i nemoćne osobe bit će mu olakšana mobilnost u prostoru u kojem boravi.

Osobe starije dobi s prijelomom kuka često nemaju motivacije za sudjelovanje u vlastitom vraćanju samostalnosti, a najvažnije je da na njih gledamo s poštovanjem, da im pružimo podršku te da budemo strpljivi i empatični.

9. Literatura

- [1] Y.F. Hsu i sur: Učinkovitost integralne skrbi za starije bolesnike s prijelomima kuka: Sustavni pregled i meta analiza, Geriatric Nursing, broj 49, siječanj-veljača 2023, str 65-73
- [2] <https://www.mayoclinic.org/diseases-conditions/hip-fracture/symptoms-causes/syc-20373468?p=1>, dostupno 8.8.2024.
- [3] M. Klešnja: Prijelomi kod osoba starije životne dobi, Diplomski rad, Medicinski fakultet, Zagreb, 2019.
- [4]] LJ. Flajšman: Endoproteza nakon prijeloma kuka, Diplomski rad, Medicinski fakultet, Zagreb, 2014.
- [5] J. Reeve, N. Loveridge: Krhki stari kuk: Mehanizmi povezani s gubitkom snage i žilavosti povezanim sa starenjem, Bone, broj 61, travanj 2014, str 138-148
- [6]] S. J. Nho i sur: Hip Arthroscopy and Hip Joint Preservation Surgery, L. E. Thorp, Hip Anatomy, 2022
- [7] <https://www.hipkneetumoursurgery.com/conditions-treated/hip-surgery/hip-anatomy/hip-anatomy-and-function>, dostupno 7.8.2024.
- [8] D. P. Byrne, K. J. Mulhall, J. F. Baker: Anatomija i biomehanika kuka, The open sports Medicine Journal, broj 4, ožujak 2010, str 51-57
- [9] <https://www.earthslab.com/anatomy/femur/>, dostupno 6.9.2024.
- [10] <https://zehrcenter.com/ligaments-tendons-muscles/>, dostupno 30.7.2024.
- [11] J.E. Navarro-Zarza i sur: Klinička anatomija zdjelice i kuka, Reumatologia Clinica, broj 8, prosinac 2012, str. 33-38
- [12] U. Fogger- Samwald i sur: Molekularni mehanizmi osteoporoznih prijeloma kuka u starijih žena, Experimental Gerontology, broj 73, siječanj 2016, str 49-58
- [13] J. Reeve: Uloga kortikalne kosti u prijelomu kuka, Bonekey rep, broj 6, siječanj 2017
- [14] R. Marks i sur: Prijelomi kuka u starijoj dobi: uzroci, posljedice i kontrola, Ageing research reviews, broj 1, siječanj 2003, str 57-93
- [15] I. Tomurad: Prijelomi proksimalnog femura, Diplomski rad, Stomatološki fakultet, Zagreb, 2017.
- [16] T. Harapin: Postoperativna zdravstvena njega i medicinska rehabilitacija u bolesnika s prijelomom kuka, Diplomski rad, Medicinski fakultet, Zagreb, 2015.
- [17] M. N. Sarkies i sur: Perioperativne intervencije za poboljšanje rane mobilizacije i fizičke funkcije nakon prijeloma kuka: sustavni pregled i meta-analiza, Age and Ageing, broj 8, kolovoz 2023

- [18] <https://www.istrzime.com/zdravstvena-psihologija/psiholoska-priprema-za-medicinske-postupke/> , dostupno 2.8.2024.
- [19] S. Kalauz, Zdravstvena njega kirurških bolesnika, Medicinska Naklada, Zagreb, 2020.
- [20] I. Kovačević, Uvod u kirurgiju sa zdravstvenom njegom kirurških bolesnika, nastavni tekstovi, Zagreb, 2003.
- [21] S. Šepec i sur: Sestrinske Dijagnoze, Hrvatska Komora Medicinskih sestara, Zagreb, 2011.
- [22] M. Kadović i sur: Sestrinske Dijagnoze II, Hrvatska Komora Medicinskih sestara, Zagreb, 2013.
- [23] N.E. Leland i sur: Pružanje visokokvalitetne rehabilitacije prijeloma kuka: perspektiva praktičara radne i fizikalne terapije, Disabil Rehabil, broj 6, ožujak 2018, str 646- 654
- [24]] J. K. Phang i sur: Intervencije nakon operacije kod prijeloma kuka: sustavni pregled randomiziranih kontroliranih studija, BMC musculoskelet Disord, broj 1, svibanj 2023, str 417
- [25] T. Nikolić i sur: Smjernice za rehabilitaciju bolesnika nakon prijeloma u području proksimalnog okrajka bedrene kosti, Hrvatsko društvo za fizikalnu i rehabilitacijsku medicinu, Zagreb, 2015.

Popis slika

Slika 2.3.1. Anatomija zgloba kuka Izvor: https://www.orthobullets.com/recon/12769/hip-anatomy	5
Slika 2.3.2. Anatomski prikaz femura Izvor: https://www.earthslab.com/anatomy/femur/	6
Slika 2.4.1. Prikaz ligamenata koji okružuju zglob kuka Izvor: https://zehrcenter.com/ligaments-tendons-muscles/	7
Slika 2.4.2. Mišići važni za zglob kuka Izvor: https://www.hipkneetumoursurgery.com/conditions-treated/hip-surgery/hip-	8

Sveučilište
Sjever

IZJAVA O AUTORSTVU

Završni/diplomski/specijalistički rad isključivo je autorsko djelo studenta koji je isti izradio te student odgovara za istinitost, izvornost i ispravnost teksta rada. U radu se ne smiju koristiti dijelovi tuđih radova (knjiga, članaka, doktorskih disertacija, magistarskih radova, izvora s interneta, i drugih izvora) bez navođenja izvora i autora navedenih radova. Svi dijelovi tuđih radova moraju biti pravilno navedeni i citirani. Dijelovi tuđih radova koji nisu pravilno citirani, smatraju se plagijatom, odnosno nezakonitim prisvajanjem tuđeg znanstvenog ili stručnoga rada. Sukladno navedenom studenti su dužni potpisati izjavu o autorstvu rada.

Ja, Dominik Šprem (ime i prezime) pod punom moralnom, materijalnom i kaznenom odgovornošću, izjavljujem da sam isključivi autor/ica završnog/diplomskog/specijalističkog (obrisati nepotrebno) rada pod naslovom Zdravstvena njegova hokejskoga ekipa (upisati naslov) te da u navedenom radu nisu na nedozvoljeni način (bez pravilnog citiranja) korišteni dijelovi tuđih radova.

Student/ica:
(upisati ime i prezime)

Dominik Šprem
(vlastoručni potpis)

Sukladno članku 58., 59. i 61. Zakona o visokom obrazovanju i znanstvenoj djelatnosti završne/diplomske/specijalističke radove sveučilišta su dužna objaviti u roku od 30 dana od dana obrane na nacionalnom repozitoriju odnosno repozitoriju visokog učilišta.

Sukladno članku 111. Zakona o autorskom pravu i srodnim pravima student se ne može protiviti da se njegov završni rad stvoren na bilo kojem studiju na visokom učilištu učini dostupnim javnosti na odgovarajućoj javnoj mrežnoj bazi sveučilišne knjižnice, knjižnice sastavnice sveučilišta, knjižnice veleučilišta ili visoke škole i/ili na javnoj mrežnoj bazi završnih radova Nacionalne i sveučilišne knjižnice, sukladno zakonu kojim se uređuje umjetnička djelatnost i visoko obrazovanje.