

Fizioterapijski postupak kod ozljede prednjeg križnog ligamenta

Ferlin, Sandi

Undergraduate thesis / Završni rad

2024

Degree Grantor / Ustanova koja je dodijelila akademski / stručni stupanj: **University North / Sveučilište Sjever**

Permanent link / Trajna poveznica: <https://um.nsk.hr/um:nbn:hr:122:454695>

Rights / Prava: [In copyright](#)/[Zaštićeno autorskim pravom.](#)

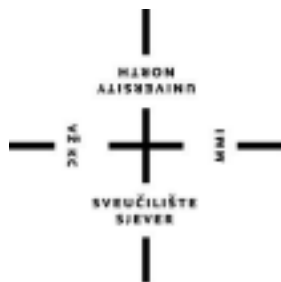Download date / Datum preuzimanja: **2025-03-11**



Repository / Repozitorij:

[University North Digital Repository](#)





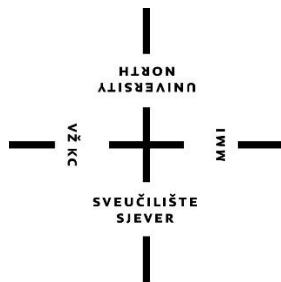
**Sveučilište
Sjever**

Završni rad br. 363/FIZ/2024

**Fizioterapijski postupak kod ozljede prednjeg
križnog ligamenta**

Sandi Ferlin, 3936/336

Varaždin, rujan 2024. godine



Sveučilište Sjever

Odjel za Fizioterapiju

Završni rad br. 363/FIZ/2024

Fizioterapijski postupak kod ozljede prednjeg križnog ligamenta

Student

Sandi Ferlin, 3936/336

Mentor

Anica Kuzmić, univ. mag. physioth.

Varaždin, rujan 2024. godine

Prijava završnog rada

Definiranje teme završnog rada i povjerenstva

ODJEL	Odjel za Fizioterapiju		
STUDIJ	Prijeđiplomski stručni studij Fizioterapija		
PREJEDIPLOMSKI	Sandi Ferlin	MATIČNI BROJ	3936/336
ODJEL	3.9.2024.	ODJELI	Fizioterapija u traumatologiji
NASLOV RADA	Fizioterapijski postupak kod ozljeda prednjeg križnog ligamenta		

NASLOV RADA NA
ENGL. JEZIKU Physiotherapy procedure for frontal injuries cruciate ligament

IFRATOR	Anica Kuzmić, univ.mag.physioth.	FRANCIJ	v.predavač
ČLANOVI POVJERENSTVA	1. dr.sc. Mateja Znika, v.pred., predsjednik		
	2. Anica Kuzmić, v. pred., mentor		
	3. Željka Kopjar, pred., član		
	4. Marija Arapović, pred., zamjenski član		
	5. _____		

Zadatak završnog rada

OPIS	363/FIZ/2024
OPIS	Jedan od najvećih i anatomski najskloženijih zglobova u tijelu čovjeka je zglob koljena. Zbog svoje složenosti često je izložen ozljedama raznih struktura u samom zglobu, a jedna od najčešćih je ruptura prednjeg križnog ligamenta. Veoma je česta kod profesionalnih sportaša ali i kod ostale populacije. Mehanizmi nastanka ozljede najčešće su povezani s aktivnostima doskoka, nagle i snažne hiperekstenzije koljena, nagle promjena smjera kretanja, naglog zaustavljanja ili djelovanjem direktne sile. U dijagnostičkoj procjeni, uz detaljnu anamnezu koristi se i klinički pregled pomoću Lachman testa i testa prednje ledice, uz artroskopiju i magnetnu rezonancu. S obzirom na stanje pacijenta (dob, stupanj ozljede, osobne aktivnosti, popratna ozljede), određuje se operacijsko ili konzervativno liječenje. Postupci u fizioterapiji su usmjereni na uklanjanje boli, vraćanju pokretljivosti i povećanju mišićne snage. Osnovni cilj fizioterapije je vraćanje funkcionalnog statusa ozlijeđenih u stanje prije povrede.

ZADATAK SREŠEN 04.09.2024



POTPIS MENTORA [Signature]

Predgovor

Zahvale prije svega mojoj mentorici Anici Kuzmić, magistri fizioterapije, na stečenom znanju i vještinama pri mojem obrazovanju na Sveučilištu. Veliko hvala i ostalim profesorima na svim savjetima i raznovrsnim predavanjima koje sam pohađao u svome višegodišnjem boravku ovdje.

Posebne zahvale i mojim kolegama i prijateljima na Sveučilištu, i na svim lijepim sjećanjima i podršci.

Sandi

Sažetak

Prednji križni ligamenti jedni su od sastavnih dijelova koljenog zgloba. Njihova uloga je stabilizacija koljena i sprječavanje anteriornog proklizivanja tibije. Ozljeda ACL-a veoma je česta kod profesionalnih sportaša, ali i kod ostale populacije. Mehanizmi nastanka ozljede najčešće su povezani s aktivnostima doskoka, nagle i snažne hiperekstenzije koljena, nagle promjena smjera kretanja, naglog zaustavljanja i/ili djelovanjem direktne sile. U dijagnostičkoj procjeni, uz detaljnu anamnezu koristi se i klinički pregled pomoću Lachman testa, testa prednje ladice, pivot shift testa, uz artroskopiju i magnetnu rezonancu. S obzirom na stanje pacijenta (dob, stupanj ozljede, osobne aktivnosti, popratne ozljede), određuje se operacijsko ili konzervativno liječenje. Osnovni cilj fizioterapije nakon rekonstrukcije prednjeg križnog ligamenta je vraćanje funkcionalnog statusa ozlijeđenih u stanje prije povrede. Odmah nakon ozljede ili operacijskog zahvata rekonstrukcije potrebno je fizioterapijske postupke usmjeriti na uklanjanje boli, smanjenju edema, vraćanju pokretljivosti i povećanju mišićne snage. U prijeoperacijskoj fazi primjenjuju se vježbe jačanja mišićne snage kako bi se ubrzao oporavak u poslijeoperacijskoj fazi rehabilitacije. Nakon same ozljede, kao i nakon operacije česta je inhibicija kvadricepsa uslijed boli i izljeva te je izuzetno važno postupke usmjeriti smanjenju hematoma, primjenom krioterapije, kompresije i elevacije. Poslijeoperacijska rehabilitacija se dijeli u šest faza, kada je važno pratiti individualno prilagođen protokol za pacijente uz timsku suradnju s operaterom.

Ključne riječi: prednji križni ligament, rekonstrukcija, rehabilitacija, fizioterapija

Abstract

Anterior cruciate ligaments are one of the constituent parts of the knee joint. Their role is to stabilize the knee and prevent the tibia from slipping anteriorly. An ACL injury is very common among professional athletes as well as among the rest of the population. The mechanisms of injury are most often associated with landing activities, sudden and strong hyperextension of the knee, sudden changes in the direction of movement, sudden stops and/or the action of direct force. In the diagnostic assessment, in addition to a detailed history, a clinical examination using the Lachman test, anterior drawer test, pivot shift test, along arthroscopy and magnetic resonance imaging are used. The patient's condition (age, degree of injury, personal activities, accompanying injuries) determines operative or conservative treatment. The main goal of physiotherapy after the anterior cruciate ligament reconstruction is to restore the functional status of the injured to the state before the injury. Immediately after an injury or reconstructive surgery, it is necessary to direct physiotherapy procedures to remove pain, reduce edema, restore mobility, and increase muscle strength. In the pre-operative phase, muscle strengthening exercises are applied to speed up recovery in the post-operative rehabilitation phase. After the injury itself, as well as after surgery, inhibition of the quadriceps due to pain and effusion is common, and it is extremely important to direct the procedures to reduce the hematoma, using cryotherapy, compression, and elevation. Postoperative rehabilitation is divided into six phases when it is important to follow an individually adapted protocol for patients with team cooperation with the operator.

Keywords: anterior cruciate ligament, reconstruction, rehabilitation, physiotherapy

Popis korištenih kratica

ACL Prednji križni ligament

lat. latinski naziv

m. musculus

mm. milimetri

n. nervus

a. arteria

Sadržaj

1. Uvod.....	1
2. Anatomija koljena.....	2
2. 1. Kostí.....	2
2. 2. Meniskusi.....	2
2. 3. Sveze (ligamenti)	3
2. 4. Mišići	4
2.5. Burze.....	5
3. Biomehanika koljenog zgloba.....	6
4. Prednji križni ligamenti (ACL).....	7
4. 1. Inervacija.....	8
4. 2. Prokrvljenost	9
4. 3. Mehanizam ozljede	10
4. 4. Dijagnoza i klinički testovi	10
4. 5. Liječenje i rekonstrukcija ACL-a.....	13
4. 5. 1. Rekonstrukcija ACL -a	13
5. Rehabilitacijski postupak kod rekonstrukcije ACL-a	14
5. 1. Prijeoperacijska faza	14
5. 2. Prva faza.....	14
5. 3. Druga faza.....	18
5. 4. Treća faza.....	19
5. 5. Četvrta faza	21
5. 6. Peta faza	21
5. 7. Šesta faza	22
6. Prevencija i smanjenje rizika	23
7. Zaključak.....	24
8. Literatura.....	25
Popis Slika	28
Popis Tablica.....	29

1. Uvod

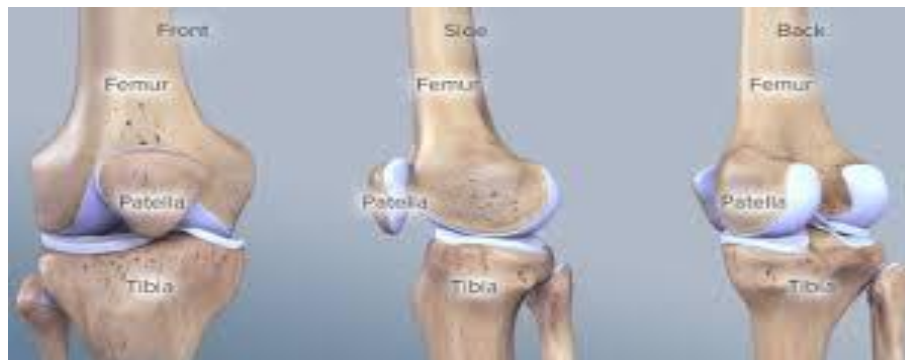Koljeno je jedan od najvećih, najsloženijih i najčešće oštećenih zglobova ljudskog tijela. Prema samoj biomehanici, koljeno je kombinirani zglob. Spoj između tibije i femura je zgloban i tup, dok je spoj između patela i femura klizni. Koljeno je samo po sebi nestabilno, pa je uvelike ovisno o dobrom ligamentarnom aparatu i mišićima. Pucanje prednjeg križnog ligamenta (ACL), najčešća je ozljeda koljena. Gotovo 70% se javlja kod odraslih koji se bave sportovima kao što su nogomet, košarka i skijanje, prilikom aktivnosti skakanja, vrtnje, promjene smjera kretanja i doskoka. Kod ostalih 30%, puknuće ACL-a se događa u kontaktnim sportovima prilikom direktnog utjecaja jake sile [1]. Ozljede ACL-a se najčešće javljaju kod osoba dobne skupine od 15 do 45 godina. Razlog može biti njihov aktivniji život i veće sudjelovanje u sportskim aktivnostima. Od 2 do 8 puta češće je prisutna kod sportašica u odnosu na sportaše, zbog nekoliko faktora koji objašnjavaju tu pojavu: veći laksitet zglobova, šira zdjelica, valgus položaj koljena, veća fleksibilnost stražnje lože i hormonalne razlike [2]. Nakon akutne ozljede provodi se konzervativno liječenje, stavljanjem naglaska na fizioterapijske postupke aktivne stabilizacije koljena jačanjem prednjih natkoljenih mišića i mišića stražnje lože. Puknuće prednjeg križnog ligamenta može biti liječeno i operacijskim zahvatima. Glavna razlika između operacijskog pristupa liječenja i konzervativnog je ta da operacijsko traje duže, ali nakon njega koljeno je više stabilnije [3]. Odluka o načinu liječenja prednje ukrižene sveze često je vrlo teška i izazovna. Važno je razlikovati da li je se radi o akutnoj ozljedi ili kroničnoj nestabilnosti, te da li je ozljeda izolirana ili udružena. Isto tako, dobro procijeniti i samo stanje pacijenta prije odluke o načinu liječenja. Potrebno je utvrditi je li je pacijent dugogodišnji sportaš ili početnik što uvelike može pomoći kod odluke o operacijskom zahvatu rekonstrukcije ACL-a. Za rekonstrukciju prednjeg križnog ligamenta najčešće se koriste autogeni materijali, kao što je tetiva iz središnje trećine ligamenta patela ili tetiva iz jednog od mišića koji čine tetivu koljena. Sama rehabilitacija nakon operacije je relativno duga, u trajanju od 6 do 9 mjeseci. Jedan od razloga duge rehabilitacije je sporo urastanje transplantata u kost. Osnovni ciljevi fizioterapije u rehabilitaciji su ponovno uspostavljanje punog opsega pokreta koljena, jačanje mišića, otklanjanje funkcionalnog oštećenja i uspostavljanje proprioceptijske funkcije kakva je bila prije ozljede [2,3].

2. Anatomija koljena

Koljeno je najveći i najsloženiji zglob u ljudskom tijelu. Sastoji se od 3 kosti, natkoljena (femur), potkoljena (tibija) i iver (patela). Femur i tibija čine jedan zglob, a femur i iver (patela) čine drugi zglob. Unutar koljena, nalaze se i dva meniskusa, prednji i stražnji križni ligament, kao i postranični (kolateralni) ligamenti [4].

2. 1. Kost

Zglob koljena se sastoji od 3 kosti, a to su bedrena kost (*lat. femur*), tibija (*lat. tibia*) i patela (*lat. patella*) (Slika 2.1.1.). Sam zglob predstavljaju 3 zglobne plohe i to medijalni i lateralni kondil femura koji predstavlja gornji dio zglobnih ploha, medijalni i lateralni kondil tibije koji predstavlja donji dio zglobnih ploha i zglobna površina patele. Patela je sezamska kost uložena u tetivu četveroglavog natkoljenog mišića (*m. quadriceps*), i u kontaktu je s femurom prilikom savijanja koljena. Zglobne plohe su pokrivene zglobnom hrskavicom, koja omogućuje glatko klizanje zglobnih ploha pri izvođenju kretnji u koljenu [5].



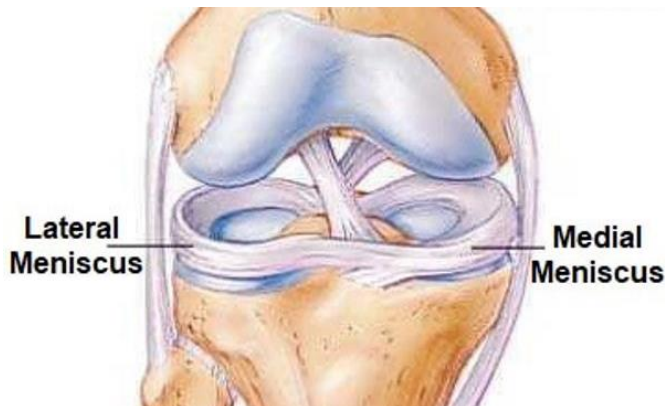
Slika 2.1.1. Prikaz kosti koljenog zgloba

Izvor: <https://www.koljeno.org/posts/kosti-i-misici-koljenog-zgloba>

2. 2. Meniskusi

Medijalni i lateralni meniskusi nalaze se između zglobnih površina (Slika 2.2.1.). Menisk je anatomska struktura u obliku polumjeseca, i oba su hrskavično-vezivna tkiva koja osiguravaju strukturni integritet koljena kada je izloženo torziji i napetosti, te imaju funkciju „amortizacije“ u koljenu, raspodjeljujući pritisak u zglobu i čine zglob elastičnim. Tijekom aktivnosti doprinose stabilnosti koljenskog zgloba u svim smjerovima. Posebno su važni za prevenciju prekomjernog valgusa i varusa koljena, kao i rotacije koljena. Medijalni menisk ima oblik slova C, a lateralni

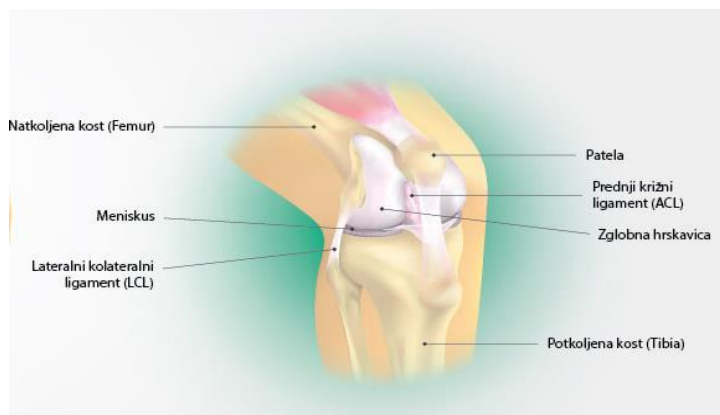
meniskus ima oblik obrnutog slova C. Medijalni menisk je više pričvršćen za kost i nepokretan je zbog čega je često izložen ozljeđivanju [4,5].



Slika 2.2.1. Prikaz lateralnog i medijalnog meniskusa u zglobu koljena
Izvor: <https://kiropraktika.me/povrede-meniskusa>

2. 3. Sveze (ligamenti)

Koljeno je samo po sebi vrlo nestabilan zglob pa su ligamenti i zglobne ovojnice vrlo važni za statičku stabilizaciju. Na prednjoj strani koljena nalazi se ligament patele te lateralni i medijalni retinakulum. Otraga je koljeno stabilizirano kosim poplitealnim ligamentom i arkuatnim ligamentom. U samom zglobu, nalaze se i prednji križni ligament (*lig. cruciatum anterius* - LCA) i stražnji križni ligament (*lig. cruciatum posterior* - LPC) (Slika 2.3.1.). Sa strane, koljeno je stabilizirano medijalnim i lateralnim kolateralnim ligamentom. Medijalni kolateralni ligament povezuje medijalni kondil femura i medijalnu površinu tibije, i naziva se pes anserinus. Njegova uloga je sprječavanje valgus koljena i pretjerane vanjske rotacije. Lateralni kolateralni ligament povezuje lateralni femoralni kondil i glavu lopatice. Sprječava pretjeranu unutarnju rotaciju [6,7].



Slika 2.3.1. Prikaz ligamentarnih struktura u koljenom zglobu
Izvor: <https://www.rekreativa-medical.com/bol-u-koljenu.html>

2. 4. Mišići

Mišići su odgovorni za dinamičku stabilizaciju koljena. Prema funkciji se dijele u dvije skupine (mišići koji savijaju koljeno i mišići koji ispružaju koljeno). Mišići koji sudjeluju u savijanju koljeno (fleksori) su: *m. sartorius*, *m. biceps femoris*, *m. semitendinosus*, *m. semimembranosus*, *m. gastrocnemius*, *m. plantaris*, *m. popliteus* i *m. gracilis* (Tablica 2.4.1.). Ekstenzor koljena je četveroglavi bedreni mišić (lat. *m. quadriceps femoris*) koji se nalazi u području prednje strane natkoljenice. Sastoji se od četiri mišićne glave (*m. rectus femoris*, *m. vastus medialis*, *m. vastus lateralis*, *m. vastus intermedius*) (Tablica 2.4.2.). Mišićne glave spajaju se u zajedničku tetivu (lat. *ligamentum patellae*). Ima važnu ulogu u stabilizaciji koljena, kao i amortizaciji prilikom aktivnosti doskoka na tlo [8].

Mišići fleksori	Polazište	Hvatište
<i>m. sartorius</i>	spina iliaca anterior superior	tuberositas tibiae
<i>m. biceps femoris</i>	caput longum: tuber ischiadicum; caput breve: srednja trećina Linea aspera	caput fibulae
<i>m. semitendinosus</i>	tuber ischiadicum	tuberositas tibiae
<i>m. semimembranosus</i>	tuber ischiadicum	proksimalni dio tibije, condylus medialis
<i>m. gastrocnemius</i>	caput mediale: facies poplitea, condylus medialis femur; caput laterale: facies poplitea, condylus lateralis femur	tuber calcanei
<i>m. plantaris</i>	facies poplitea, condylus lateralis femur	tuber calcanei
<i>m. popliteus</i>	epicondylus lateralis femur	facies posterio tibia
<i>m. gracilis</i>	ramus inferior ossis pubis	tuberositas tibiae
Mišići ekstenzori	Polazište	Hvatište
<i>m. rectus femoris</i>	spina iliaca anterior inferior gornji rub acetabuluma	patella
<i>m. vastus medialis</i>	prednje dve trećine labium mediale linea asperae	patella
<i>m. vastus lateralis</i>	prednjeg ruba trohantera	patella
<i>m. vastus intermedius</i>	linea aspera gornje dve trećine prednjeg djela femura	patella
<i>m. articularis genu</i>	distalna četvrtina prednjega djela femura	patella

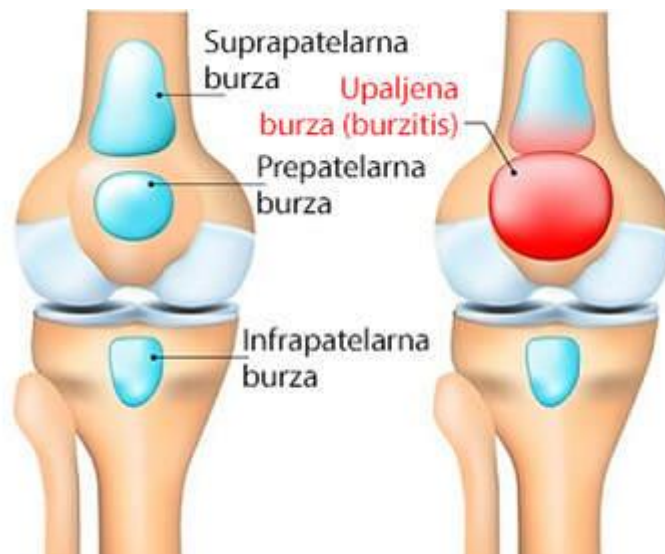
Tablica 2.4.1. Polazišta i hvatišta mišića fleksora i ekstenzora potkoljenice [6].

2. 5. Burze

Burze su vrećice ispunjene sinovijalnom tekućinom oko zglobova i tetiva. Njihova uloga je smanjenje trenja uzrokovano pokretima i čine jastuk između kostiju, tetiva, mišića i kože. Glatko i fluidno funkcioniranje koljenskog zgloba osiguravaju 4 burze, a to su:

- Suprapatelarna burza – nalazi se između mišića kvadricepsa femorisa i bedrene kosti.
- Prepatelarna burza – nalazi se na samom vrhu patele
- Infrapatelarna burza (duboka, površinska) – duboka se nalazi između ligamenta patele i tibije, a površinska je na površini ligamenta patele
- Burza Semimembranosus – nalazi se na posteromedijalnom dijelu koljena, duboko ispod tetive semimembranosus mišića [5].

Prepatelarna burza ima najveću važnost. Najčešće, prilikom aktivnosti klečenja i kroničnih mikrotrauma uzrokuje krvarenje ili podražajni izljev. Tada se ispred ivera nalazi izrazita ograničena oteklina koja je napeta ili fluktuirajuća (upaljena burza), odnosno burzitis (Slika 2.5.1) [5].



Slika 2.5.1. Prikaz burzi koljena i upaljene burze

Izvor: <https://www.rekreativa-medical.com/bol-u-koljenu-uzroci.html>

3. Biomehanika koljenog zgloba

Na koljeno djeluju mišićne sile, sile težine tijela, i inercija koje nastaje prilikom aktivnosti kretanja. Tijekom stajanja na dvije noge na svako koljeno djeluje sila polovice težine tijela, a umanjena za težinu potkoljenica. Težište tijela podržavaju zglobovi zdjelice i natkoljenice, zglob koljena, te nožni zglobovi. Kod stajanja na jednoj nozi težina cijelog tijela umanjena je za težinu jedne potkoljenice. U zglobu koljena postoje vertikalna os, mehanička os, i anatomska os. Raspon kuta između vertikalne i mehaničke osi iznosi oko 3° , a između vertikalne i anatomske osi bedrene kosti oko 6° . Kut između mehaničke i anatomske osi goljениčne kosti i vertikalne osi iznosi 3° . Savijanje, koljena (fleksija), je pokret s najvećim opsegom koji iznosi od 130 stupnjeva, a pasivna je moguća i do 160° . ekstenzija (istezanje) iznosi oko 0° , a pasivno je moguća do 10° . Funkcionalni opseg pokreta u svakodnevnom životu pretežno se kreće od 0° do 90° . U aktivnosti čučnja koljeno se savija do 117° , a kod faze ustajanja s stolca do 110° [9].

Aktivni stabilizatori (mišići) i pasivni (ligamenti), sprječavaju pretjerane pokrete koji mogu dovesti do ozljeda. Labavost zgloba omogućuje koljenu, osim fleksije i ekstenzije, 10 stupnjeva unutarnje i vanjske rotacije kada je koljeno savijeno te 10 stupnjeva abdukcije i adukcije, kada je koljeno ispruženo i ne dopušta rotaciju. U ovom položaju zglobne površine su najkompaktnije, a koljeno najstabilnije. Oba kondila femura, u ekstenziranom koljenu, uzajamno djeluju na spljoštenu dio i tako su kongruentna sa zglobnom površinom tibije. U ekstenziranom koljenu svoj udio stabilnosti daju i medijalni i lateralni kolateralni ligamenti te prednji i stražnji križni ligamenti koji su napeti. Od ekstenzije do fleksije, koljeno prolazi kroz određene faze. Najprije se zateže popliteus mišić, što dovodi do vanjske rotacije bedrene kosti, a nakon toga slijedi otpuštanje kolateralnih ligamenata i početak fleksije tibije [10].

4. Prednji križni ligamenti (ACL)

ACL je ligament smješten na unutarnjoj strani koljena. Proteže se od gornjeg dijela unutarnje strane lateralnog kondila femura i veže se za tibiju malo ispred interkondilarne eminencije, naprijed, medijalno i prema dolje. Sam ligament obavijen je sinovijalnom ovojnicom koljena, koja ga po definiciji smješta intraartikularno, ali i ekstrasinovijalno. Ligament je pri fleksiji blago rotiran prema van, što je rezultat specifičnog rasta. Femoralni dio ligamenta usmjeren je na uzdužnu os femura, dok je tibijalni dio anteroposteriorno pričvršćen na os tibije. Ligament je podijeljen u nekoliko snopova. U literaturi, većina autora ACL dijeli na 2 dijela, i to na anteromedijalni snop i posterolateralni snop, a neki na 3 dijela (anteromedijalni snop, intermedijalni snop, posterolateralni snop). Anteromedijalni i posterolateralni snopovi razlikuju se prema tome gdje se vežu za tibiju. Razlikuju se i po samom toku, anteromedijalni snop ide okomitije, nagib je oko 70° , a posterolateralni dio je horizontalniji, i ima nagib oko 50° . Duljina vlakana ligamenta varira od 22 mm do 41 mm (Slika 4.1.) [8, 9]

Anteromedijalni snop karakterizira napetost u cijelom rasponu pokreta s maksimalnom napetosti pri 60° fleksije koljena. Posterolateralni snop djeluje drugačije, povećavajući napetost ekstenzijom koljena i otpuštajući napetost fleksijom koljena većom od 30° . Zbog toga su važna oba snopa prednjeg križnog ligamenta, jer svaki osigurava stabilnost koljena u određenim položajima koljena. Prednji medijalni snop odgovoran je za ograničavanje klizanja prema naprijed i natrag u cijelom rasponu kretanja, dok je posteriorni lateralni snop odgovoran za ograničavanje kretanja tibije prema naprijed i rotacije koljena. Na temelju same mikroanatomije, ACL se dijeli na:

- Proksimalni dio ligamenta - koji je manje čvrst, pun stanica s fibroblastom, kolagenom tipa 2 i glikoproteinima
- Srednji dio - najelastičniji i sastoji se od 2 vrste fibroblasta i gusto isprepletenih kolagenih vlakana. U središnjem dijelu nalaze se i hrskavična vlakna te oksitalanska vlakna koja su vrlo elastična
- Distalni dio - je najkompaktniji i najčvršći. Sastoji se od hondroblasta i ovoidnih fibroblasta. Osim ove dvije vrste stanica, nalazimo i manji broj kolagenih vlakana [10].

Sam ligament se sastoji od različitih vrsta kolagena. Kolagen tipa 1, koji se nalazi u svim tetivama i ligamentima. Vlakna su usmjerena paralelno s uzdužnom osi ligamenta i odgovorna su za vlačnu čvrstoću. Kolagen tipa 2, tipičan je kolagen hrskavice i obično se ne nalazi u ligamentima. U ACL-

u se nalazi u proksimalnom i distalnom dijelu, gdje urasta u kost. Činjenica da se nalazi na ovom dijelu je pokazatelj da je na ovom dijelu veliki pritisak i posmična sila, jer je na to otporan. Kolagen tipa 3, koji je glavni graditelj retikularnih vlakana. Nalazi se u rahlom vezivnom tkivu ACL-a, kroz gotovo cijeli ligament, ali najviše u zonama pričvršćivanja. Kolagen tipa 4, nalazi se u dijelovima s najvećom prokrvljenošću, posebice u proksimalnim i distalnim dijelovima. Također sadrži kolagen tipa 6, koji ide paralelno s kolagenom tipa 3 i služi kao klizna komponenta između fibrilnih jedinica [9,10].

Drugi sastojak je glukozaminoglikan. Ukupna masa ACL-a je 60-80% vode. Sastoji se od proteoglikana i glikozaminoglikana, koji su jako negativno nabijeni i privlače veliku količinu vode u ACL. Treći su Glikokonjugati. Među njima su lamini, entakini i fibronektini. Fibronektini igraju važnu ulogu unutar i izvan stanične matrice, privlačeći ključne elemente za normalno, zdravo rastuće tkivo. Četvrto su elastične komponente. Među njima su oksitalan, elaunin, zrela elastična vlakna i elastične membrane. Omogućuju ekstremna rastezanja ACL-a tijekom kretanja [8].

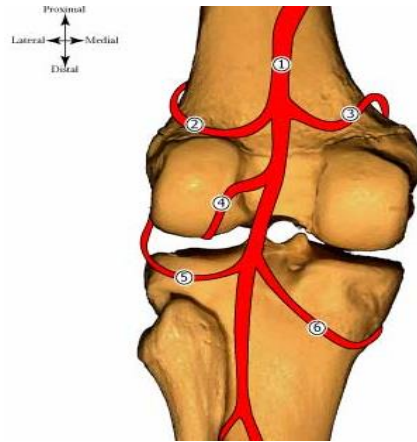
4. 1. Inervacija

Prednji križni ligament je visoko inervirano tkivo. Živci čine 1% njegove ukupne površine. Krvnu opskrbu prednjeg križnog ligamenta osigurava arteria media genus (a. poplitea), dok živčana vlakna koja inerviraju ligament dolaze iz nervus articularis posterior (n. tibialis). Živac sa stražnje strane koljena ulazi kroz kapsulu u unutrašnjost samog zgloba i prolazi duž vena do ligamenta. Živci su ugrađeni u sinovijalnu membranu oko cijelog ligamenta. Receptori koji se nalaze u sinovijalnoj membrani uključuju Ruffijeve receptore koji reagiraju na istežanje ligamenta i nalaze se po cijeloj površini ligamenta, posebno u femoralnom dijelu, gdje su najčešće ozljede i deformacije. Vater-Pacina receptori su osjetljivi na brze pokrete i nalaze se na proksimalnom femoralnom dijelu i distalnom tibijalnom dijelu ligamenta. Receptori slični Golgijevom tetivnom aparatu nalaze se na cijeloj površini ligamenta, posebno na pričvrstnim mjestima, i reagiraju na promjene u napetosti ligamenta. Slobodni živčani završeci, koji djeluju kao nociceptori, također mogu igrati ulogu u vazomotornoj kontroli, utječući na prokrvljenost tkiva, što doprinosi normalnoj homeostazi ili procesu ozdravljenja i rekonstrukcije ligamenata. Mehanoreceptori imaju proprioceptivnu funkciju te se s aferentne strane brinu za signaliziranje posturalnih promjena koljena [7, 8].

ACL također doprinosi funkcionalnoj stabilnosti samog zgloba. Veza između neurosenzorne veze i vene tetive koljena pomaže u regulaciji aktivnosti mišića i tako pomaže u regulaciji funkcionalne stabilnosti. Oštećenje ligamenta prekida signaliziranje posturalnih promjena i tako dovodi do nestabilnosti koljena. ACL refleks također je odgovoran za normalno funkcioniranje koljena. Refleks djeluje na način da se kod promjena na ligamentu stimuliraju živčana vlakna u proksimalnom dijelu ligamenta i to utječe na aktivnost mišića oko koljena. ACL refleks se također naziva dinamička mišićna stabilizacija, koja djeluje u isto vrijeme kao i statička stabilizacija koju proizvode kolagena vlakna u samom ligamentu [8].

4. 2. Prokrvljenost

Koljeno i prednji križni ligament primaju obogaćenu krv iz a. popliteus. Arterija ide iza koljena i dijeli se na a. genus superior lateralis, a. genus superior medialis, a. rod media, a. genus inferior lateralis i a. genus inferior medialis (Slika 4.2.). Glavna opskrba ligamenta krvlju je preko a. genus media, a distalni dio ligamenta prokrvljen je sa strane a. genus inferior medialis i lateralis. Ove grane čine sinovijalnu mrežu koja okružuje ACL. Iz sinovijalne mreže neke žile prolaze unutar ligamenta. Sinovijalne žile idu koso uzdužno i nalaze se po cijeloj površini ligamenta. Žile koje prelaze sinoviju granaju se u interligamentnu vaskulaturu u ligamentu. Žile leže u rahlom vezivnom tkivu koje razdvaja paralelna kolagena vlakna u snopove. Raspodjela krvnih žila u ligamentu nije ravnomjerna. Distalni dio ligamenta slabije je opskrbljen krvlju od proksimalnog dijela. Oštećenje samog ligamenta vrlo je problematično zbog specifičnosti krvnih žila i sinovijalne membrane. Svaka ozljeda ligamenta također dovodi do oštećenja krvnih žila ligamenta, što smanjuje ili potpuno prekida dotok krvi. Kod ozljede u većini slučajeva nastaje i intraartikularni izljev kao posljedica ozljede a. rod medija. Zbog smanjene ili prekinute cirkulacije upitno je samo zacjeljivanje [11].



Slika 4.2. Prikaz opskrblje krvlju ACL-a
Izvor: <https://www.kenhub.com/en/library/anatomy/popliteal-artery>

4. 3. Mehanizam ozljede

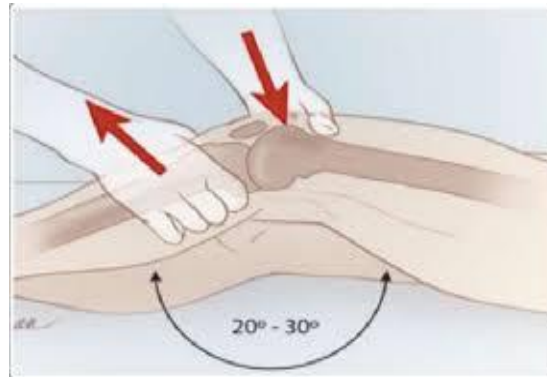Pucanje prednjeg križnog ligamenta najčešća je ozljeda koljena. Najčešće se javlja kod odraslih osoba u dobi od 20 do 29 godina koje se bave sportovima koji su karakterizirani skakanjem, vrtanjom i izravnim kontaktom natjecatelja. Poznajemo dva mehanizma kretanja koji su uzrok pucanja veze. Prva je valgus sila, bilo na djelomično flektiranom koljenu u vanjskoj rotaciji ili na hiperekstenziranom koljenu u unutarnjoj rotaciji. Drugi mehanizam je najčešći kod skijaša kada je koljeno u super hiperekstenziji jer skijaš pokušava spriječiti pad. U 70% slučajeva akutna ozljeda prednjeg križnog ligamenta prati i ozljeda meniskusa. Ozljede mogu biti beskontaktne ili kontaktne, visokoenergetske ili niskoenergetske. Ozljeda je vrlo bolna, ali nakon ozljede bol brzo prolazi. Bol se može ponoviti nakon nekog vremena kada koljeno natekne. Nestabilnost koljena javlja se odmah nakon ozljede. Sama nestabilnost može dovesti do degenerativnih promjena na zglobnim površinama i oštećenja drugih zglobnih struktura [12].

4. 4. Dijagnoza i klinički testovi

Za utvrđivanje same ozljede koriste se niže navedeni klinički testovi:

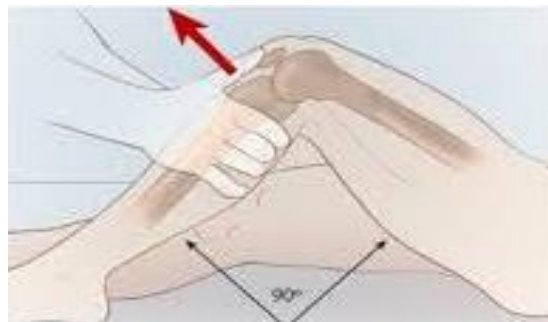- ✚ Lachmanov test - smatra se najpreciznijim testom za akutnu ozljedu ACL. Unesrećeni leži na leđima, noga mu je opuštена i koljeno je flektirano za 20-30°. Slabijom rukom se stabilizira bedrena kost točno iznad koljena, a jačom rukom uhvati proksimalni dio potkoljenice odmah ispod koljena i klizi se potkoljenicom naprijed-natrag. Pritom se obraća pozornost na patološko klizanje koje se uspoređuje s klizanjem zdrave noge. Važan je i osjećaj na kraju pokreta. Potvrdu ozljede ACL-a karakterizira osjećaj mekoće na kraju

pokreta, a razlika u količini klizanja tibije naprijed i natrag mora biti veća od 3 milimetra (Slika 4.4.1.) [6].



Slika 4.4.1. Prikaz Lachmanovog testa
Izvor: www.clinicaladvisor.com

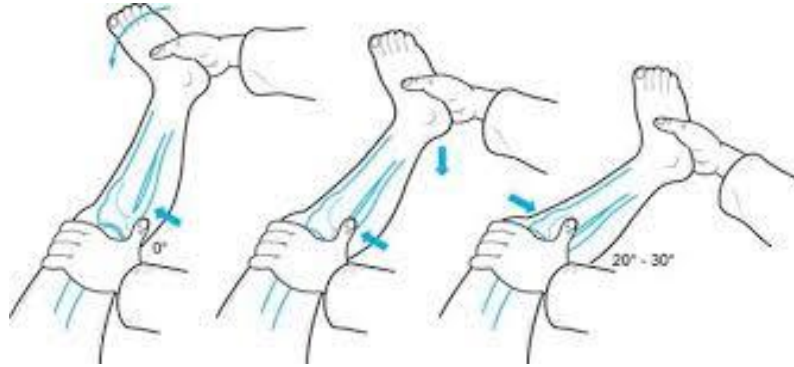
- ✚ Test prednje ladice - pacijent leži na leđima s flektiranim koljenom 90%. Ispitivač svojim tijelom stabilizira stopalo ispitanika. Objema rukama hvata proksimalni dio potkoljenice, odmah ispod koljena, i testira kretanje potkoljenice naprijed prema sebi. Opet uspoređuje zdravo i ozlijeđeno koljeno te uspoređuje udaljenost pomaka potkoljenice prema naprijed. Modifikacijom ovog testa također se može testirati oštećenje medijalnog kolateralnog ligamenta i stražnjeg križnog ligamenta (Slika 4.4.2.) [6].



Slika 4.4.2. Prikaz testa prednje ladice
Izvor: www.clinicaladvisor.com

- ✚ Pivot shift test - provodi se za demonstraciju rotatorne nestabilnosti koljena i pukotine ACL-a. Za neke ozlijeđene osobe test je bolan pa se radi kao zadnji test. Rukom koja je bliže peti uhvati se peta i podigne noga, te se rotira prema unutra. Drugom rukom koja je bliže koljenu uhvati se potkoljenica odmah ispod koljena i pritisne u medijalnom smjeru

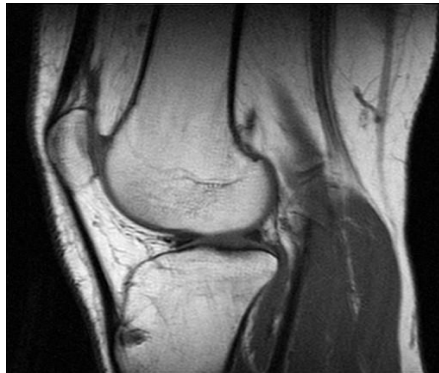
(Slika 4.4.3.). Tim pritiskom, u slučaju olabavljenog ili puknutog ligamenta, uzrokuje se klizanje lateralnog kondila tibije prema naprijed. Pri polaganoj fleksiji koljena kondil se pomiče natrag na svoje mjesto i taj se pokret dobro osjeti i vidi [6].



Slika 4.4.3 Prikaz pivot shift testiranja

Izvor: <https://blog.naver.com/generalfit/221011321977>

Što se tiče dodatne dijagnostike, provodi se i radiološko snimanje (RTG), u dvije projekcije, i to anteroposteriornoj i laterolatelarnoj. Ova metoda isključuje oštećenje koštanih struktura. Isto tako, može se napraviti i magnetska rezonanca koljena (MR), (Slika 4.4.4.), kojom se potvrđuje oštećenje ligamenta, a time se može isključiti i oštećenje meniskusa, hrskavice i/ili drugih ligamenata [13].



Slika 4.4.4. Slikovni prikaz MR zgloba koljena

Izvor: https://bs.wikipedia.org/wiki/Magnetna_rezonanca

4. 5. Liječenje i rekonstrukcija ACL-a

Liječenje puknuća prednjeg križnog ligamenta može biti kirurško ili nekirurško. Za mlade ljude koji žele vratiti funkcionalnost koljena kao prije ozljede, kirurška rekonstrukcija ligamenta smatra se prihvatljivijom opcijom, jer se nekirurško liječenje u prošlosti pokazalo kao manje učinkovita metoda [14].

4. 5. 1. Rekonstrukcija ACL -a

Po prvi puta rekonstrukciju prednjeg križnog ligamenta izveo je dr. Robson još 1895.godine. Samo šivanje prednjeg križnog ligamenta u prošlosti se pokazalo neuspješnim pa se od njega odustalo devedesetih godina. Danas se pokidani križni ligament nadomješta transplantatom, a takve operacije postižu od 90 do 95% uspješnosti. U samim počecima, rekonstrukcija prednjeg križnog ligamenta se radila samo u akutnoj fazi, no s vremenom se to napustilo i danas se rekonstrukcije rade i u subakutnoj fazi, kada se upala smiri i uspostavi normalna pokretljivost. Dokazi provedenih studija u literaturi upućuju da operacije u akutnoj fazi povećavaju mogućnost ukočenosti koljena nakon operacije. Kod rekonstrukcije ACL koriste se različite kirurške tehnike, kao i različiti materijali za fiksiranje i transplantati. Tehnike se razlikuju po tome jesu li artroskopske ili otvorene operacije, zglobne ili izvanzglobne rekonstrukcije, položaju femoralnog tunela, kao i upotrebi jednostrukog ili dvostrukog snopa transplantata, i različite metode fiksacije transplantata [14, 15]. U operaciji rekonstrukcije, koriste se 3 različita grafta (autoplastika, alografti, sintetski grafti). Autoplastika je transplantat iz vlastitog tijela, najčešće su to tetive koljena ili srednjeg dijela ligamenta patele. Također se koriste alografti, što znači da je transplantat od donora. U tu svrhu koriste se tetiva tibialis posterior i anterior, Ahilova tetiva i tetiva longus peroneusa. Sintetski presađivači se koriste u manjem broju, budući da su oni još u razvoju. Najčešće se koriste tetive iz mišića koljena, i to iz mišića polutendinozusa ili iz m. gracilisa ili kombinacija tetiva iz oba mišića. U prošlosti je zlatni standard bila rekonstrukcija iz ligamenta patele, budući da se prilikom uklanjanja uklanjao i dio kosti na oba kraja ligamenta. Kost je pomogla u bržem zacjeljivanju i boljem urastanju transplantata. U današnje vrijeme, međutim, postoje bolji materijali za pričvršćivanje sidrišta ligamenata, pa se navedena tehnika manje koristi. Kao i kod svake operacije, i kod rekonstrukcije ACL moguće su određene komplikacije (opće zdravstveno stanje, anestezija, krvarenje, oštećenje živaca i poslijeoperacijske infekcije koljena) [14, 15].

5. Rehabilitacijski postupak kod rekonstrukcije ACL-a

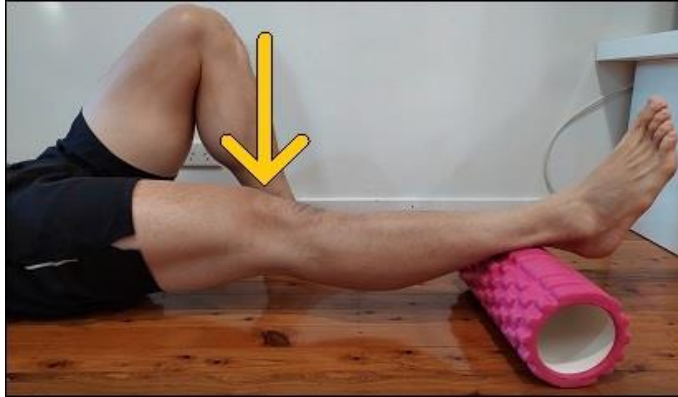Rehabilitacija nakon rekonstrukcije ACL ligamenta je dugotrajna i postepena. Često za pacijenta predstavlja težak proces vraćanja zgloba koljena u potpunu funkciju. Najčešće traje od 6 do 9 mjeseci pa čak i do godinu dana ovisno o cilju rehabilitacije i individualnim karakteristikama ozlijeđene osobe. Sastoji se od više faza, a po najnovijem modelu u 6 poslijeoperacijskih faza, uz dodanu prijeoperacijsku. Važno je postepeno provođenje rehabilitacije, fazu po fazu, kako ne bi došlo do ponovnog ozljeđivanja ili dodatnih komplikacija. Također bitan faktor u provedi rehabilitacije je i sama motivacija pacijenta i poticanje na aktivno sudjelovanje [3].

5. 1. Prijeoperacijska faza

Prijeoperacijska faza oporavka od ozljede započinje odmah po ozljeđivanju koljena. Primarni ciljevi fizioterapijskih postupaka u akutnoj fazi su smanjiti oteklinu te time povećati sam opseg koljenog zgloba. To se može postići primjenom krioterapije. Po nestanku otekline potrebno je postepeno vratiti koljeno u maksimalan mogući opseg pokreta prvo pasivnim te kasnije sve više aktivnim vježbama. Također je bitno započeti sa vježbama hoda, kako bi se smanjila atrofija muskulature potrebne za hod. Preporuča se također jačanje mišića natkoljenice (s naglaskom na reguliran intenzitet vježbanja), kako bi se olakšao rehabilitacijski postupak u prvoj poslijeoperacijskoj fazi liječenja [16].

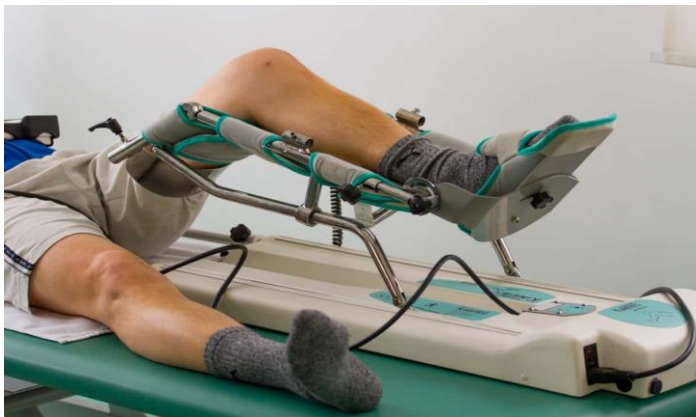5. 2. Prva faza

Prva faza počinje netom nakon operacije i provodi se u trajanju od dva tjedna. S obzirom na prisutnost edema i boli prvi postupci su usmjereni na smanjenje istih. Za smanjenje edema i boli u prvih dva do tri dana provodi se krioterapija, kompresija i elevacija operirane noge. Isto tako, u određenoj mjeri provode se pasivne vježbe opsega pokreta i vraćanje bazične snage mišića natkoljenice. Prvo što se nastoji, je postići puna ekstenzija koljena. Postavljanjem podloška pod petu vrši se ekstenzija koljena (Slika 5.2.1). Stupnjevi potrebne fleksije koljena ovise o tipu grafta kojim je rađena rekonstrukcija ili nekom drugom faktoru (šivanje meniskusa na određenim dijelovima). Stoga je u prvoj fazi raspon izvođenja fleksije, definitivno nešto o čemu bi se trebalo savjetovati sa operaterom. Pasivno razgibavanje (mobilizacija), može se provoditi manualno ili uz pomoć sprave kineteka (Slika 5.2.2.) [3, 16].



Slika 5.2.1. Vježba postizanja ekstenzije

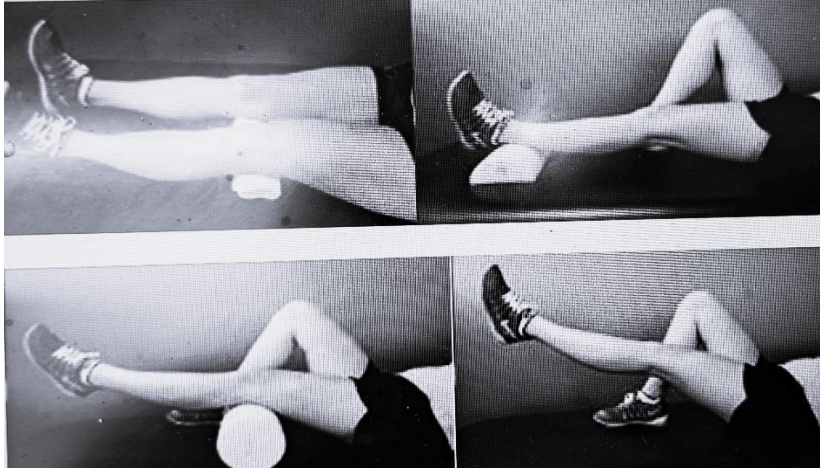
Izvor: <https://www.posturedirect.com/terminal-knee-extension-exercises/>



Slika 5.2.2. Prikaz pasivne mobilizacije pomoću kineteka

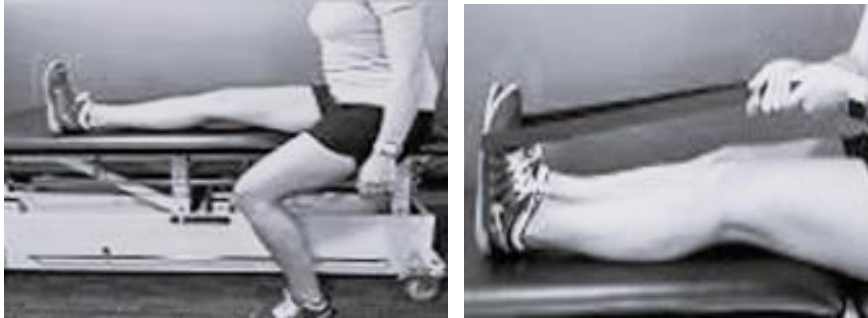Izvor: <https://www.fizioterapeut.hr/fizikalna-terapija/elektroterapija/kinetek-pasivno-razgibavanje-koljenog-zgloba/>

Što se tiče pokreta fleksije u prvome tjednu ne bi trebala prelaziti 90 stupnjeva, ali ti parametri variraju od pacijenta do pacijenta. Od ostalih vježbi provodi se dizanje ispružene noge i njeno pomicanje lateralno i medijalno. Također se provode statičke kontrakcije mišića natkoljenice u svrhu aktivacije što više mišićnih jedinica (Slika 5.2.3.), kao i vježbe istezanja stražnje lože (Slika 5.2.4.).



Slika 5.2.3. Vježbe jačanja muskulature

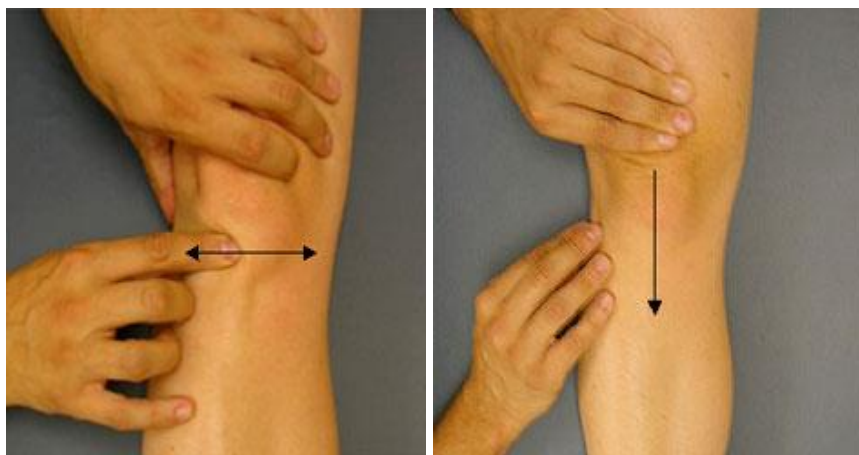
Izvor: <https://www.frischortho.com/blog/what-are-the-benefits-of-knee-physical-therapy-exercises-20796.html>



Slika 5.2.4. Vježba istezanja stražnje lože

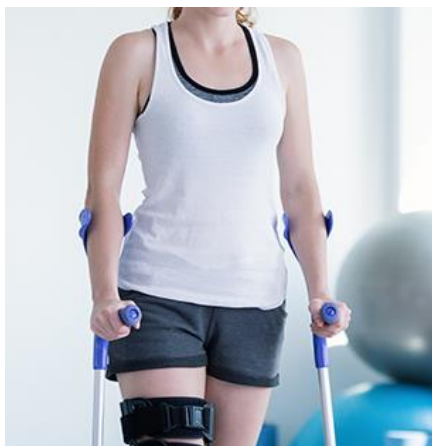Izvor: <https://www.frischortho.com/blog/what-are-the-benefits-of-knee-physical-therapy-exercises-20796.html>

Prije same mobilizacije koljenog zgloba provodi se mobilizacija patele, kako bi se olakšao pokret i umanjila moguća pojava kontrakture u samom zglobu (Slika 5.2.5.). Uz sve navedene postupke, fizioterapeut vertikalizira pacijenta i educira ga o načinu hoda s podlaktičnim štakama. Pri prvom hodu važno je biti uz pacijenta, pratiti njegovo opće stanje i osigurati ga od pada uzrokovanog zbog nesigurnosti ili nagle promjene tlaka kao posljedice dužeg ležanja. Pri hodu u prvoj fazi noga ne bi smjela biti opterećena težinom većom od 15 kilograma, najbolje pacijentu predočiti tako da ga se postavi na vagu i izmjeri zadano opterećenje. Tijekom cijele prve faze, ukoliko je preporuka operatera pacijent tijekom hoda nosi ortozu (Slika 5.2.6.), u svrhu sprječavanja naglih pokreta i oštećenja grafta. Uz terapiju pokretom, fizioterapeuti u ovoj fazi mogu primijeniti i neke od fizikalnih čimbenika, kao što je elektrostimulacija mišića kvadricepsa (Slika 5.2.7) [17].



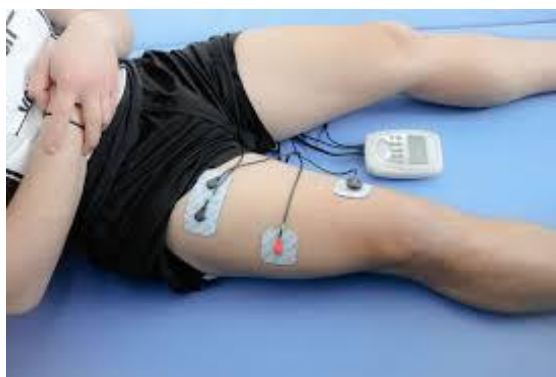Slika 5.2.5. Prikaz postupka mobilizacije patele

Izvor: <https://www.kneeguru.co.uk/KNEEnotes/articles/general-articles/2023/patellar-mobilisation>



Slika 5.2.6. Prikaz hoda s štakama i ortozom

Izvor: <https://www.adiva.hr/zdravlje/obiteljsko-zdravlje-zdravlje/hodanje-na-stakama-takoder-se-mora-izvjezbati-savjeti-za-lakse-korake/>



Slika 5.2.7. Primjena elektrostimulacije kvadricepsa

Izvor: <https://www.peharec.com/fizikalne-terapije/elektrostimulacija/>

5. 3. Druga faza

U drugoj fazi poslijeoperacijske rehabilitacija primarni ciljevi u fizioterapiji su postići maksimalan opseg pokreta fleksije koljena, održati postojanu ekstenziju, progresivno jačati natkoljeničnu muskulaturu te postepeno odbacivati štace pri hodu. Fleksija se nastoji postići aktivno, a ukoliko nedostaje nekoliko stupnjeva i dalje se može primijeniti kinetek. Što se tiče vježbi jačanja povećava se opterećenje u vidu primjene utega koji se stavljaju oko gležnja (Slika 5.3.1.). Operirana noga se pomiče kroz sve osi i ravnine u cilju jačanja ekstenzora i fleksore koljena te abduktora i aduktora natkoljenice. Postupak primjene elektrostimulacije se i dalje provodi kombiniramo sa vježbama jačanja u svrhu bolje i potpunije aktivacije željene muskulature. Nastavljaju se provoditi vježbe hoda uz asistenciju fizioterapeuta. Pacijent uči hodati uz i niz stepenice pridržavajući se jednom rukom za rukovat, a drugom za ruku fizioterapeuta. Također, i ovdje je potrebno progresivno postepeno povećanje broja koraka/stepenica ili postepenim smanjivanjem asistencije. Pravilno tretiranje ožiljka u ovoj fazi je također jedan od bitnih postupaka kojim se djeluje preventivno na moguće komplikacije. Potrebno je provoditi masažu ožiljka kao i mobilizaciju patele kako bi se spriječilo nastajanje fibroznog tkiva i kontrakture u samome zglobu. Palpacijom i vizualnom kontrolom, potrebno je redovno kontrolirati boju i temperaturu ožiljka u cilju procjene koljena (upala, infekcija). Ova faza traje tri tjedna i po završetku iste edem koljena bi se trebao povući, opseg pokreta bi trebao biti skoro maksimalan i koljeno pacijenta spremno za uvođenje malo kompleksnijih vježbi u vidu propriocepcije i stabilizacije (Slika 5.3.2.) [18, 19].



Slika 5. 3. 1. Vježba jačanja s utegom

<https://www.healthline.com/health/fitness-exercise/ankle-weight-exercises>



Slika 5. 3. 2. Vježba propriocepcije

Izvor: <https://www.fitness.com.hr/vjezbe/vjezbe/Vjezbe-za-citavo-tijelo-s-Bosu-loptom.aspx>

5. 4. Treća faza

U trećoj fazi se kreće sa kompleksnijim fizioterapijskim postupcima i tu znanje kao i domišljatost fizioterapeuta posebno dolaze do izražaja. Neki od glavnih ciljeva ove faze su postizanje opsega pokreta kao i kod zdrave noge, progresivno jačanje, kondicioniranje te rad na stabilnosti. Što se tiče hoda, u ovoj fazi pacijent može samostalno hodati bez štaka. Provođi se hod po stepenicama, hod unazad, te lateralno kretanje. Primjenom korištenja sobnog bicikla (Slika 5.4.1.), i hidroterapije u bazenu (Slika 5.4.2.), također može doprinijeti boljim rezultatima u cilju jačanja miškulature i postizanja kondicije. Za vježbe jačanja preporučuje se iskoraci u svim smjerovima te uporaba sprava s opterećenjem u pokretima ekstenzije/fleksije koljena te abdukcije i adukcije natkoljenice. Izvođenje aktivnosti čučnja u ovoj fazi ovisi o mogućnosti pacijenta, ali svakako se ne preporuča izvođenje fleksije preko 60 stupnjeva (Slika 5.4.3.). Od vježbi propriocepcije i balansa koristit se razne balans ploče, lopte i elastične trake. Po završetku ove faze trebala bi se postići stabilnost koljena i sigurnost pacijenta kako bi bez bilo kakvih psihičkih barijera nastavio fizioterapiju u idućoj fazi [20, 21].




Slika 5. 4. 1. Prikaz vožnje sobnog bicikla

Izvor: <https://www.rog-joma.hr/hr/blog/sobni-bicikl/>



Slika 5. 4. 2. Vježba u bazenu

Izvor: <https://www.everydayhealth.com/fitness/low-impact-cardio-pool-workout/>



Slika 5. 4. 3. Vježba čučnja

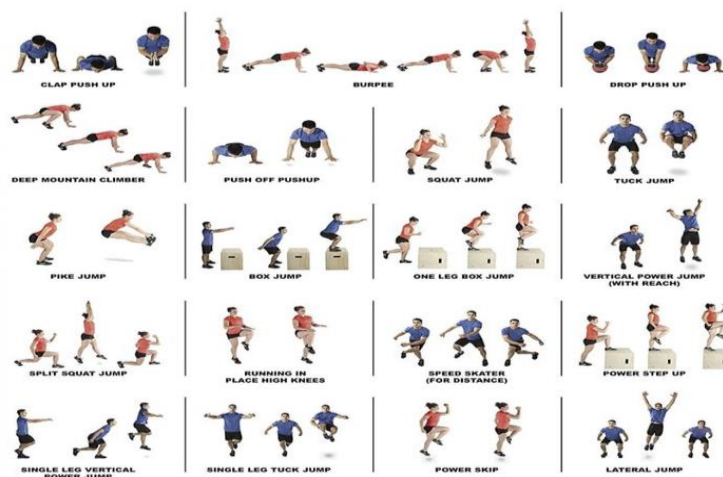
Izvor: <https://revitalizexp.com.au/are-squats-bad-for-your-knees>

5. 5. Četvrta faza

Četvrta faza uobičajeno započinje dva mjeseca nakon operacije. Osnovni uvjeti za provedbu vježbi u ovoj fazi su postignuti maksimalni opseg pokreta operirane noge, normalan hod te odsustvo bolova kod pacijenta. Podiže se kompleksnost i intenzitet vježbi iz treće faze, bilo u obliku povećanja težine, nestabilnosti podloge i broja ponavljanja. Još jedan od neophodnih ciljeva ove faze je započeti sa laganim kondicioniranjem nožne muskulature. Osim bazične snage pri povratku sportu bitno je da koljeno bude spremno repetativno izvoditi maksimalne kontrakcije i pritom stabilno, a za takvo nešto bitan je neurološki sustav i zbog toga u ovoj fazi aktivno se kreće s različitim kompleksnim vježbama propriocepcije [21, 22].

5. 6. Peta faza

Peta faza započinje otprilike 2 mjeseca nakon operacijskog zahvata. U ovoj fazi postepeno se uvode vježbe specifične sportskoj ili životnoj aktivnosti kojom se bavila osoba prije povrede. Pliometrija je jedna od glavnih koju je potrebno provoditi u ovoj fazi (promjena smjera, doskoci, lateralni skokovi, jednonožni poskoci i sl.) (Slika 5.6.1.). Također, se nastavlja vježbama za povećanje kondicije, čime se nastoji postići funkcionalna sposobnost koju je pacijent imao prije povrede. Ovisno o sportu kojim se pacijent bavi određuje se podloga na kojoj se provode vježbe (trava, gumene podloge ili parket). Trajanje ove faze varira od pacijenta do pacijenta, ali u principu ova faza traje najmanje tri mjeseca. Nakon ove faze pacijent bi se postepeno trebao vraćati sportskoj aktivnosti [23].



5. 6. 1. Plimoterijske vježbe

Izvor: <https://www.pinterest.com/pin/plyometric-workout--774126623466826607/>

5. 7. Šesta faza

U posljednjoj fazi rehabilitacije pacijenta se priprema za povratak aktivnom provođenju sportske aktivnosti i/ili natjecanjima. Ova faza najčešće je u periodu od 6 do 8 mjeseci nakon ozljede, ovisno o pacijentovom stanju. Progresivno se podiže intenzitet vježbi iz prethodne faze dodavanjem još kompleksnosti vježbama. Pacijent u ovoj fazi kreće sa laganim provođenjem i same aktivnosti kojom se bavio prije i to se smatra najspecifičnijim vježbama operiranog ekstremiteta. Neke od vježbi koje se provode, povezano su s sportskim aktivnostima kao što su trčanje, sprint, napredna plimoetrija (lateralni skokovi, jednonožni doskoci i poskoci), promjene smjere i nagla zaustavljanja (Slika 5.7.1.). Važno je implementirati i određene kontra sile emitiranjem određenih situacija u kontaktnim sportovima. Iako taj dio sportaš odrađuje kroz samo provođenje svoje sportske aktivnosti postoje vježbe s kojima se imitiraju određene situacije na terenu i time stvara bolja adaptacija koljena (manualni otpori, odguravanje pacijenta u skoku ili u trčanju). Prije povratka sportu potrebno je provesti više testova snage, agilnosti i stabilnosti. Testove snage fizioterapeut može procijeniti pomoću dinamometrije. Razlika u snazi između obje noge ne bi trebala iznositi više od 5% i pacijent bi u pokretu ekstenzije trebao podići od 80% do 90% od svoje ukupne težine. Testovi stabilnosti mogu se procijeniti vizualno prateći jednonožni doskok dok testove agilnosti potrebno provoditi na specifičnim poligonima [24, 25].



Slika 5.7.1. Vježbe na poligonu

Izvor: <https://www.verywellfit.com/best-agility-drills-for-athletes-3120599>

6. Prevencija i smanjenje rizika

Prevencija uključuje niz postupaka kojima se može umanjiti vjerojatnost ozljede ili ponovnog ozljeđivanja prednjeg križnog ligamenta. Najčešće podrazumijeva direktno jačanje, zagrijavanje te naposljetku pravilan odmor i oporavak okolnih zglobnih struktura koje osiguravaju zglob pri izvođenju određenih pokreta u sportu. Prevencija bi trebala biti sastavni dio treninga svakog sportaša jer su upravo ozljede najveća kočnica svakog sportaša pri ostvarenju uspješne karijere [26, 27]. Zagrijavanje je jedna od osnovnih i neizostavnih dijelova svakog sportskog treninga. Većina istraživanja u literaturi su pokazala da sportaš koji se zagrijava na treningu pokazuje znatno bolje performanse. Kao najbolja metoda zagrijavanja ističe se dinamičko zagrijavanje i pliometrija. Proces zagrijavanja podiže otkucaje i time šalje više krvi u potrebne dijelove tijela za provođenje aktivnosti. Na taj način se povećava opća i lokalna cirkulacija, opskrba kisikom i samim time se facilitira muskulatura potrebna za stabilizaciju zglobova. Osim cirkulacije plimoterijom se šalje puno neuroloških impulsa u mišiće i aktivira puno više vlakana kako kontrakcija hamstringsa bila kompletna i postojana. Zagrijavanje bi trebalo trajati od 10 do 15 minuta, s lakšim vježbama (vijača, lagano trčanje), zatim prema malo težim i sportu specifičnijim vježbama (ljestve, trčanje oko čunjeva itd.) [28]. S obzirom na sam mehanizam nastanka ozljede određeni sportaši su u svom sportu više izloženi ovoj ozljedi od drugih. Sportovi u kojima su prisutne nagle promjene smjera (nogomet, ragbi), doskoci (košarka, odbojka), kontaktni sportovi gdje se primjenjuju velike sile na koljeni zglob (hrvanje, judo) imaju puno veće šanse za nastanak ove ozljede. Stoga je veoma poželjno da u svom trenažnom procesu implementiraju preventivne treninge. Iako klasične vježbe poput čučnja, iskoraka i sprava imaju značajan učinak na prevenciju, proprioceptivne vježbe (doskoci, balans ploče itd.), samo upotpunjuju trenažni proces i dodatno osiguravaju sposobnosti sportaša [28]. Pravilan oporavak je komponenta bez koje se gotovo sigurno povećava rizik od ozljeda. Bez pravilnog odmora neurološki sustav neće biti u mogućnosti davati dovoljno impulsa u mišićne jedinice i samim time opada mišićna snaga i brzina, dolazi do bržeg zamaranja i mišić gubi svoju maksimalnu funkciju. Ukoliko sportaš uđe u fazu pretreniranosti i nastavi sa jakim treniranjem u jednom trenu sile sporta nadjačat će silu mišića stabilizatora i tako može prouzročiti ozljedu. Higijena spavanja, zdrava prehrana i pravilan raspored i periodizacija treninga također uvelike može umanjiti rizik od ozljeda [29, 30].

7. Zaključak

Uloga fizioterapeuta u rehabilitaciji ACL-a je prije svega u što većoj mogućoj mjeri osposobiti pacijenta za aktivnosti koje je on prvobitno obavljao prije same ozljede. Taj će proces uvelike ovisiti o mnogo faktora stoga prije svake rehabilitacije mora postojati neki plan i program rehabilitacije. Svaki čovjek se kako i fizički tako i psihički razlikuje kao što se i sama ozljeda može razlikovati s toga se treba težiti individualiziranom pristupu svakom pacijentu. Prije početka rehabilitacije poželjno je porazgovarati sa pacijentom o njegovim očekivanjima te mu objasniti postupak i redoslijed kojim će se doći do željenih rezultata. Potrebna je suradnja cijelog tima kako bi rehabilitacija bila uspješna. U početnoj fazi rehabilitacije bitna je suradnja sa kirurgom kako bi se upoznao način rekonstrukcije, dali je zašiven meniskus i koji graft je uzet kako bi se izbjegle neželjene posljedice i izazvala ponovna ruptura. Rehabilitacija ACL-a je dugotrajna i psihički veoma zahtjevna stoga se preporučuje i suradnja sa psihologom u svrhu motivacije pacijenta. Motivacija i konstanta su ključ uspjeha i ukoliko nisu prisutni i rehabilitacija se prekida željeni rezultat će biti teško ostvariv stoga je bitno da bodrimo pacijenta kroz cijeli proces. Nekada pacijenti žure sa rehabilitacijom i preskaču određene korake. U takvim situacijama bitno je upozoriti i educirati pacijenta o mogućim rizičnim faktorima te im objasniti da je rehabilitacija postepen proces i jedino takav može bit uspješan.

8. Literatura

- [1] LY. Griffin: Noncontact Anterior Cruciate Ligament Injuries: Risk Factors and Prevention Strategies. *Journal of the American Academy of Orthopaedic Surgeons*. 2000;8:141-150.
- [2] TE. Hewett, GD. Myer, KR. Ford: Anterior cruciate ligament injuries in female athletes: Part 1, mechanisms and risk factors. *American Journal of Sports Medicine*. 2006 Feb; 34(2):299-311.
- [3] P. Gorupić, D. Kalafatić, M. Hašpl: Rehabilitacija nakon rekonstrukcije prednje križne sveze koljena. *Fizioterapija*. 1998: str. 23-31
- [4] P. Keros, M. Pećina, M. Ivančić-Košuta: Temelji anatomije čovjeka. *Medicinska biblioteka*. Zagreb. 1999
- [5] J. Krmpotić-Nemanić, A. Marušić: Anatomija čovjeka. 2. izd. *Medicinska naklada*. Zagreb. 2007.
- [6] W. Platzer: Sustav organa za pokretanje. *Medicinska naklada*. Zagreb. 2011.
- [7] M. Pećina i suradnici: *Sportska medicina*. *Medicinska naklada*. Zagreb. 2019.
- [8] A. Marušić, I. Grković: Anatomija čovjeka. 3. Izdanje. *Medicinska naklada*. Zagreb. 2023.
- [9] M. Pećina: *Koljeno/Primijenjena biomehanika*. JUMENA. Zagreb. 1982.
- [10] MD. Miller, SR Thompson, J. Hart: *Review of Orthopaedics*. Elsevier Health Sciences. 2012.
- [11] J. Abulhasan, M. Grey: *Anatomy and Physiology of Knee Stability*. *J Funct Morphol Kinesiol*. 2017;2(4):34
- [12] M. Horvat: *Artroskopski pristup rješavanju ozljeda koljenskog zgloba u sportskoj traumatologiji*. Diplomski rad. *Medicinski fakultet*. Zagreb. 2024.
- [13] M. Uremović, S. Davila i suradnici: *Rehabilitacija ozljeda lokomotornog sustava*, *Medicinska naklada*. Zagreb. 2018.
- [14] T. Šoša, T. Sutlić, Z. Stanec, I. Tonković i suradnici: *Kirurgija*. *Naklada Ljevak*. Zagreb. 2007.

- [15] GN. Williams, T. Chmielewski, K. Rudolph, TS. Buchanan, L. Snyder-Mackler: Dynamic knee stability: current theory and implications for clinicians and scientists. *J Orthop Sport Phys Ther.* 2001;31(10):546–566.
- [16] C. Dambros Cabrera, A.L. Martimbianco, L.O. Polachini, G. Landim Lahoz, T.R. Chamlian, M. Cohen: Effectiveness of cryotherapy after anterior cruciate ligament reconstruction. *Acta ortop. bras.* 2012; 20(5):212-218
- [17] M. Josipović, J. Vlaić, J. Serdar, I. Levaj, M. Šimunović i sur.: A new technique for combined anterior cruciate and anterolateral ligament reconstruction using quadriceps and plantaris tendons. *Acta Clin Croat (Suppl. 3) 2023; 62:42-49*
- [18] I. Jajić, Z. Jajić i suradnici: Fiziikalna i rehabilitacijska medicina: osnove i liječenje, Medicinska naklada. Zagreb. 2008.
- [19] I. Grle, M. Grle. Rehabilitacija pacijenata nakon rekonstrukcije prednje križne sveze. *Zdravstveni glasnik*, 2019. vol. 5. No. 1.
- [20] G. Haff, N. Travis Triplett, *Essentials of Strength Training and Conditioning*, Champaign, IL: Human Kinetics. 2016.
- [21] BL. Riemann, SM. Lephart: The Sensorimotor System, Part I: The Physiologic Basis of Functional Joint Stability. *Journal of Athletic Training* 2002;37(1):71–79
- [22] M. Ivančević: Rehabilitacija nakon ozljede prednjeg križnog ligamenta koljena. Diplomski rad. Sveučilište u Zagrebu, Medicinski fakultet. 2018.
- [23] I. Kunert: Rehabilitacija sportskih ozljeda koljena. Diplomski rad. Medicinski fakultet u Zagrebu. 2022.
- [24] R. Andrade, R. Pereira, R. van Cingel, JB. Staal, J. Espregueira-Mendes: How should clinicians rehabilitate patients after ACL reconstruction? A systematic review of clinical practice guidelines (CPGs) with a focus on quality appraisal (AGREE II) *Br J Sports Med.* 2020;54:512–519
- [25] D. Logerstedt, A. Lynch, MJ. Axe, L. Snyder-Mackler: Pre-operative quadriceps strength predicts IKDC2000 scores 6 months after anterior cruciate ligament reconstruction. *Knee.* 2013;20:208–212.

- [26] CC. Kaeding, B. Aros, A. Pedroza, E. Pifel, A. Amendola, JT. Andrish, i sur.: Allograft versus autograft anterior cruciate ligament reconstruction: predictors of failure from a MOON prospective longitudinal cohort. *Sports Health*. 2011;3:73–81.
- [27] L. Podlog, J. Dimmock, J. Miller: A review of return to sport concerns following injury rehabilitation: practitioner strategies for enhancing recovery outcomes. *Phys Ther Sport*. 2011;12:36–42.
- [28] AJH. Arundale, HJ. Silvers-Granelli, G.J. Myklebust: ACL injury prevention: Where have we come from and where are we going?. *Orthop Res*. 2022 Jan;40(1):43-54.
- [29] D. Grgurović: Prehrana sportaša. Diplomski rad. Sveučilište u Zagrebu, Medicinski fakultet. 201.
- [30] HH. Turnagöl, SN. Koşar, Y. Güzel, S. Aktitiz, MM. Atakan: Nutritional Considerations for Injury Prevention and Recovery in Combat Sports. *Nutrients*. 2021 Dec 23;14(1):53.

Popis Slika

Slika 2.1.1. Prikaz kosti koljenog zgloba.....	2
Slika 2.2.1. Prikaz lateralnog i medijalnog meniskusa u zglobu koljena.....	3
Slika 2.3.1. Prikaz ligamentarnih struktura u koljenom zglobu.....	3
Slika 2.5.1 Prikaz burzi koljena i upaljene burze.....	5
Slika 4.2. Prikaz opskrblje krvlju ACL-a.....	10
Slika 4.4.1 Prikaz Lachmanovog testa.....	11
Slika 4.4.2 Prikaz testa prednje ladice.....	11
Slika 4.4.3 Prikaz pivot shift testiranja.....	12
Slika 4.4.4. Slikovni prikaz MR zgloba koljena.....	12
Slika 5.2.1. Vježba postizanja ekstenzije.....	15
Slika 5.2.2. Prikaz pasivne mobilizacije pomoću kineteka.....	15
Slika 5.2.3. Vježbe jačanja muskulature.....	16
Slika 5.2.4. Vježba istezanja stražnje lože.....	16
Slika 5.2.5. Prikaz postupka mobilizacije patele.....	17
Slika 5.2.6. Prikaz hoda s štakama i ortozom.....	17
Slika 5.2.7. Primjena elektrostimulacije kvadricepsa.....	17
Slika 5.3.1. Vježba jačanja s utegom.....	18
Slika 5.3.2. Vježba proprioceptije.....	19
Slika 5.4.1. Prikaz vožnje sobnog bicikla.....	20
Slika 5.4.2. Vježba u bazenu.....	20
Slika 5.4.3. Vježba čučnja.....	20
Slika 5. 6.1. Plimoterijske vježbe	21
Slika 5.7.1.Vježbe na poligonu.....	22

Popis Tablica

Tablica 2.4.1. Polazišta i hvatišta mišića fleksora i ekstenzora potkoljenice	4
---	---



Sveučilište
Sjever



SVEUČILIŠTE
SIEVER

IZJAVA O AUTORSTVU

Završni/diplomski/specijalistički rad isključivo je autorsko djelo studenta koji je isti izradio te student odgovara za istinitost, izvornost i ispravnost teksta rada. U radu se ne smiju koristiti dijelovi tuđih radova (knjiga, članaka, doktorskih disertacija, magistarskih radova, izvora s interneta, i drugih izvora) bez navođenja izvora i autora navedenih radova. Svi dijelovi tuđih radova moraju biti pravilno navedeni i citirani. Dijelovi tuđih radova koji nisu pravilno citirani, smatraju se plagijatom, odnosno nezakonitim prisvajanjem tuđeg znanstvenog ili stručnoga rada. Sukladno navedenom studenti su dužni potpisati izjavu o autorstvu rada.

Ja, _____ Sandi Ferlin _____ (ime i prezime) pod punom moralnom, materijalnom i kaznenom odgovornošću, izjavljujem da sam isključivi autor/ica završnog/diplomskog/specijalističkog (obrisati nepotrebno) rada pod naslovom Fizioterapijski postupak kod ozljede prednjih križnih ligamenata (naslov) te da u navedenom radu nisu na nedozvoljeni način (bez pravilnog citiranja) korišteni dijelovi tuđih radova.

Student/ica:

(upisati ime i prezime)

Sandi Ferlin

(vlastoručni potpis)

Sukladno članku 58., 59. i 61. Zakona o visokom obrazovanju i znanstvenoj djelatnosti završne/diplomske/specijalističke radove sveučilišta su dužna objaviti u roku od 30 dana od dana obrane na nacionalnom repozitoriju odnosno repozitoriju visokog učilišta.

Sukladno članku 111. Zakona o autorskom pravu i srodnim pravima student se ne može protiviti da se njegov završni rad stvoren na bilo kojem studiju na visokom učilištu učini dostupnim javnosti na odgovarajućoj javnoj mrežnoj bazi sveučilišne knjižnice, knjižnice sastavnice sveučilišta, knjižnice veleučilišta ili visoke škole i/ili na javnoj mrežnoj bazi završnih radova Nacionalne i sveučilišne knjižnice, sukladno zakonu kojim se uređuje umjetnička djelatnost i visoko obrazovanje.

