

Edukacija bolesnika o životu sa stomomom

Mihovilić, Željka

Undergraduate thesis / Završni rad

2016

Degree Grantor / Ustanova koja je dodijelila akademski / stručni stupanj: **University North / Sveučilište Sjever**

Permanent link / Trajna poveznica: <https://um.nsk.hr/um:nbn:hr:122:614438>

Rights / Prava: [In copyright](#)/[Zaštićeno autorskim pravom.](#)

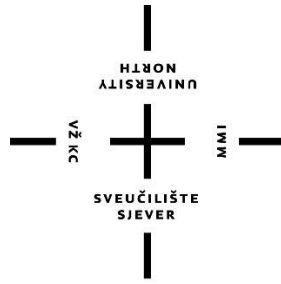
Download date / Datum preuzimanja: **2024-07-13**



Repository / Repozitorij:

[University North Digital Repository](#)





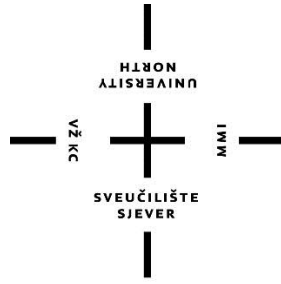
**Sveučilište
Sjever**

Završni rad br. 697/SS/2016

Edukacija bolesnika o životu sa stomomom

Željka Mihovilić, 4086/601

Varaždin, rujan 2016. godina



Sveučilište Sjever

Odjel za Biomedicinske znanosti

Završni rad br. 697/SS/2016

Edukacija bolesnika o životu sa stomomom

Student

Željka Mihovilić, 4086/601

Mentor

Marijana Neuberg, mag.med.techn.

Varaždin, rujan 2016.

Prijava završnog rada

Definiranje teme završnog rada i povjerenstva

ODJEL	Odjel za biomedicinske znanosti		
PRISTUPNIK	Željka Mihovilić	MATIČNI BROJ	4086/601
DATUM	18.02.2016.	KOLEGIJ	Zdravstvena njega odraslih II
NASLOV RADA	Edukacija bolesnika o životu sa stomom		
MENTOR	Marijana Neuberg, mag.med.techn.	ZVANJE	viši predavač
ČLANOVI POVJERENSTVA	1. doc. dr. sc. Rudolf Milanović, predsjednik		
	2. Marijana Neuberg, mag.med.techn., mentor		
	3. Nenad Kudelić, dr.med., član		
	4. Ivana Živoder, dipl.med.techn., zamjenski član		
	5.		

Zadatak završnog rada

BROJ	697/SS/2016
OPIS	<p>Stoma se definira kao crijevni otvor kirurškim putem izvučen na prednju trbušnu stjenku. Izvođenje stome ima svoj cilj - unaprijediti postojeće stanje bolesnika, odnosno smanjiti bol i patnju, ukloniti bol i/ili unaprijediti opće zdravstveno stanje. Stoma se izvodi samo onda kada je probavni ili mokraćni sustav toliko oštećen bolešću da se samostalno nemože oporaviti. Razlikuje se gastrostoma, jejunostoma, ileostoma i kolostoma, a sam naziv govori na kojem dijelu probavne cijevi je došlo do izvođenja stome. Zadatak medicinske sestre je da pacijentu na bilo koji način olakša i pomogne mu u svladavanju psihičke ali i fizičke barijere koju ima. U to se ubraja primjena svih pomagala koje postoje s ciljem da mu se olakša primjena i život kao takav. Isto tako integracija u okolinu vrlo je bitna za samog pacijenta pa je tu utjecaj znanje i vještine koje medicinska sestra posjeduje vrlo važna.</p>

ZADATAK URUČEN

26.04.2016.



OPIS MENTORA

[Handwritten signature]

Predgovor

Zahvale:

Pomoć u izradi ovog završnog rada pružali su mi ljudi kojima srdačno zahvaljujem:

- mentorici, Marijani Neuberg, mag.med. techn., za pomoć pri odabiru ove kompleksne teme, sugestije, ispravke i vođenje tijekom izrade ovog rada
- Vesni Konjevoda, dipl.med.sestri, glavnoj medicinskoj sestri Zavoda abdominalne kirurgije, zbog iznimne stručnosti u radu i nesebičnoj pomoći uz koju sam usavršavala svoje znanje i vještine na korist promicanja profesije, te uz nju postala neizostavan i kvalitetan član tima
- suradnicima sa odjela abdominalne kirurgije Kliničke bolnice Sveti Duh za dugogodišnju suradnju i postizanje kvalitetne radne atmosfere u kojoj sam stekla dragocjena iskustva u području kirurgije
- suprugu, Mladenu Mihoviliću, na potpunoj i nesebičnoj podršci tijekom mojeg školovanja te na pomoći pri tehničkoj izvedbi diplomskog rada
- obitelji koja me podržavala u svakom smislu tijekom studija

Sažetak

U današnje vrijeme zahvati u abdominalnoj kirurgiji izvode se sve češće. Povećala se životna dob ljudi, a time i broj oboljelih. Unatoč brojnim preventivnim programima, napretkom u medicinskoj tehnologiji i medikamentoznom liječenju te edukacijskim preventivnim programima, broj oboljelih od malignih bolesti crijeva i dalje raste. S time na žalost raste i broj bolesnika kod kojih postoji potreba za izvedbom intestinalne stome. Postoji problem nedostatka enterostomalnih terapeuta u Republici Hrvatskoj kao posebno educiranog i specijaliziranog kadra, kojeg kao takovog već više od 30 godina imaju gotovo sve razvijene zemlje svijeta. U Republici Hrvatskoj škola za enterostomalne terapeute ne postoji. Školu enterostomalne terapije u Ljubljani, 2015.godine, upisale su i tri medicinske sestre iz Hrvatske koliko ih trenutno obavlja tu funkciju. Njihova uloga je vrlo bitna i u svijetu je prepoznata. Edukaciju o stomama i sa stomom najčešće izvode medicinske sestre na svim razinama zdravstvene zaštite. Potrebna je dodatna cjeloživotna ili formalna naobrazba medicinskih sestara iz područja enterostomalne terapije. Kliničko iskustvo medicinskih sestara i dobra volja i osobni angažman u današnje doba jedini su izvor informacija i edukacije. Sam operativni zahvat postavljanja stome je rizičan a komplikacije koje mogu nastati su vrlo česte. Pravilno pozicionirana stoma na trbušnoj stjenki poštujući korake markiranja, adekvatno kirurški kreirana stoma, zadovoljavajući nutritivni status i prije operacijska nutritivna nadomjesna terapija, psihosocijalna podrška i prije operacijska edukacija važne su za pacijenta te predstavljaju timski rad pacijenta, kirurga, medicinske sestre i obitelji. Cilj ovog preglednog rada je iznošenje novosti vezane uz skrb bolesnika sa stomom probavnog trakta, istaknuti važnosti i značaj preoperativnog markiranja, adekvatne pripreme i skrbi bolesnika

Ključne riječi: medicinska sestra, intestinalna stoma, edukacija, markiranje

Summary

Today procedures in abdominal surgery are performed more often than ever. Life expectancy is higher and the number of patients are increasing. Despite numerous prevention programmes, advancements in medical technology and medical treatment as well as educational prevention programmes the number of patients suffering from malignant intestinal diseases is on the rise as well as the number of patients who need intestinal stoma procedure/surgery. All highly developed countries have had enterosomal therapists for the past 30 years, unlike Croatia which lacks such trained professionals in enterostomy. There is no special training, nor education nor school for enterostomy in Croatia. However, three Croatian nurses enrolled to the school for enterostomy in Ljubljana in 2015 and are qualified to perform the therapy. Their role is very important and as such is recognized in the world. Education regarding stoma and with stoma is mostly performed by nurses at all levels of medical care. In order to do so one needs lifelong or formal education of the nurses in the area of enterostomy. Today the only sources of information and education in that field are clinical experience of medical nurses as well as their good will and personal engagement. The surgery and the placement of stoma is a very risky surgical procedure and possible complications are quite common. A well placed/made stoma on the abdominal wall with respect to marking steps, an adequately surgically created stoma, satisfactory nutritive status and pre-surgical nutritive substitute therapy, psycho-social support and pre-surgical education are all important for the patient and represent good team work of the patient, the surgeon, the medical nurse and the family. The aim of this paper is to present the latest news/information regarding the care of the patients with intestinal stoma, to point out the importance of pre-surgical marking, adequate preparation and care for the patient.

Keywords: nurse, intestinal stoma, education, marking

Popis korištenih kratica

KB – Klinička bolnica

st. – stoljeće

tzv – takozvane

itd – i tako dalje

% - posto

grč – grčki

WCET – svjetsko vijeće enterostomalnih terapeuta

HDMSTDK – Hrvatsko društvo medicinskih sestara/tehničara digestivne kirurgije

npr - naprimjer

Sadržaj

1. Uvod	1
2. Stoma – vrste i oblici	3
3. Indikacije za izvođenje stome.....	9
3.1. Divertikulitis.....	9
3.2. Upalne bolesti crijeva.....	9
3.3. Ileus	10
4. Prijeoperacijska priprema bolesnika.....	11
4.1. Psihička priprema.....	11
4.2. Fizička priprema.....	12
4.3. Prehrana prije operacije.....	13
4.4. Poučavanje bolesnika	13
4.5. Priprema probavnog trakta.....	13
4.6. Premedikacija	14
5. Zdravstvena njega pacijenta sa stomom	16
5.1. Postavljanje podložne pločice i vrećice	16
5.2. Algoritam skrbi kod pacijenata s kolostomom.....	18
5.3. Preoperativno markiranje stome.....	19
6. Komplikacije stome.....	23
6.1. Retrakcija stome	23
6.2. Nekroza i dehiscenca stome	24
6.3. Parastomalna hernija	25
6.4. Prolaps stome	26
6.5. Stenoza stome.....	26
6.6. Problemi s kožom.....	27
7. Sustavi stoma pomagala	28
7.1. Jednodijelni sustav	28
7.2. Dvodijelni sustav.....	28
7.3. Stoma vrećice	29
7.4. Zatvorene vrećice	29
7.5. Vrećice na ispust	30
7.6. Podložne pločice	30

7.7.	Ostali pribor za njegu stome.....	30
7.8.	Pasta za stome	31
7.9.	Puder za oštećenu kožu oko stome.....	32
7.10.	Rupčići.....	32
7.11.	Stoma kapa ili čep.....	33
7.12.	Elastični remen za stoma pomagala.....	33
7.13.	Trbušni pojas za stomu	33
7.14.	Eakin.....	34
8.	Edukacija bolesnika o životu sa stomom.....	36
8.1.	Prehrana pacijenata sa stomom	36
8.2.	Mogući problemi vezani uz prehranu.....	37
8.3.	Svakodnevni život sa stomom.....	38
8.4.	Odijevanje	38
8.5.	Povratak na posao.....	39
8.6.	Kupanje	39
8.7.	Kretanje i sport.....	39
8.8.	Seksualni život	40
8.9.	Lijekovi	40
9.	Povijest enterostomalnih terapeuta	41
10.	Analiza stoma kreiranih u KB Sveti duh	42
10.1.	Rasprava	45
11.	Zaključak.....	46
12.	Literatura.....	48

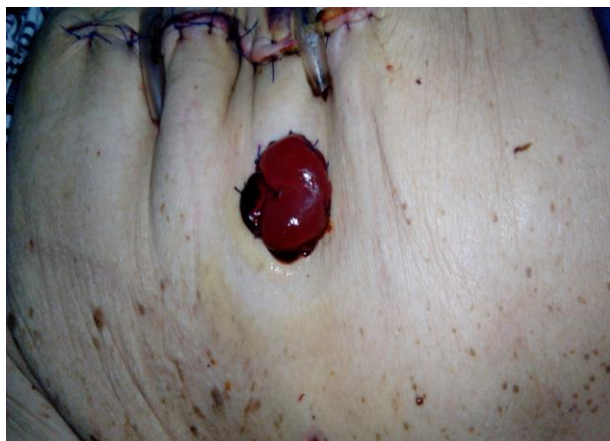1. Uvod

Kirurški izveden otvor na trbušnoj stjenki naziva se stoma. To je zamjenski put kojim se otpadne tvari izlučuju iz organizma. Najčešće izvedene stome s obzirom na indikaciju zbog koje se izvode su kolostoma, ileostoma i urostoma. Zavisno od bolesti ili ozljede, stome mogu biti privremene ili trajne. Privremene se izvode kako bi se probavni sustav koji nije adekvatno pripremljen za kirurgiju radi opstrukcije, bolesti ili ožiljka, oporavio i zaštitilo mjesto anastomoze. Privremene stome po uspostavi kontinuiteta mogu minimalno ili nimalo oštetiti crijevnu funkciju. Trajne stome se izvode u situacijama kada bolest ili njeno liječenje onemogućuje normalnu funkciju crijeva. Najčešći uzrok trajne stome su nisko kolorektalni karcinomi ili upalne bolesti crijeva. Veliki broj ljudi ne zna točno što stoma predstavlja. Postanu je svjesni kada se s njome susretne netko od bližnjih ili oni sami. U Hrvatskoj živi više od četiri tisuće ljudi sa stomom. Registar osoba sa stomom u RH ne postoji. U svladavanju početnih poteškoća i povratku u svakodnevicu takvim ljudima pomažu educirani zdravstveni radnici i na raspolaganju im stoje napretkom tehnologije proizvodnje kvalitetna medicinska pomagala. Uloga medicinske sestre kod takvih pacijenata je velika jer je ona uz pacijenta od njegovog dolaska u bolnicu pa sve do njegovog odlaska iz bolnice. Ona priprema pacijenta za operaciju te je vrlo bitna psihička kao i fizička priprema, ali isto tako i postoperativna skrb i priprema za odlazak kući. Potrebno je određeno vrijeme da se osoba sa stomom navikne na novonastalu situaciju, da se pomiri s mišlju da nosi stomu i otkrije da može i dalje živjeti kvalitetnim životom. Od izuzetne je važnosti zbrinjavanje stome na pravilan način a to uključuje dobru edukaciju i dobar odabir stoma pomagala koja su prilagođena potrebama pacijenta. Da bi pacijenti znali koji od stoma pomagala im najbolje odgovara, u prvim postoperativnim danima medicinska sestra je ta koja isprobava razne materijale i pomagala, vrši njegu stome i promatra, educira i zbrinjava stomu, kako bi kasnije kada ode kući sam znao što mu najbolje od ponuđenog odgovara. Edukacija bolesnika o životu sa stomom obuhvaća edukaciju o hrani koju smije i ne smije konzumirati. Smjernice koje postoje namirnice koje bi trebao izbjegavati jer mu mogu pridonijeti nekim neželjenim pojavama kao što su nadutost, žgaravica, vjetrovi, dijareja, opstipacija i sl. Ipak se smjernice za prehranu pacijenata sa stomom svode na konzumiranje zdrave, raznolike i uravnotežene prehrane koja se preporučuje i svojoj zdravoj populaciji. Bitno je pacijenta pripremiti na njemu uobičajen način života. Teško se pomiriti sa mišlju da i dalje treba nositi stoma vrećicu ali ispod uobičajene odjeće nitko ne može primijetiti da ona postoji. Bitno je da se on u toj odjeći

osjeća udobno. Povratak na posao individualan je i ovisi o pojedincu. Osoba koja nosi stomu može se tuširati ili kupati jednako kao i prije, bez straha da će voda ući u stomu ili ju oštetiti. Jednako tako je omogućeno umjereno bavljenje svim fizičkim aktivnostima. Ne preporučaju se jedino teške fizičke aktivnosti kao što je dizanje utega. Intimni odnosi mogu se i dalje provoditi. Zbog stome se ne gubi muškost, ni ženstvenost. Međutim, potrebna je i želja osobe da pobijedi strah i predrasude. Neki lijekovi mogu utjecati na pražnjenje stome ali ako ih je pacijent koristio prije postavljanja stome potrebno ga je konzumirati i dalje. Da bi pacijenti bili dobro educirani prvenstveno dobro educirane moraju biti medicinske sestre koje svoje znanje prenose dalje. Nažalost to u većini slučajeva ovisi o njima samima i njihovoj zainteresiranosti o odlasku na raznorazne kongrese jer u Republici Hrvatskoj ne postoji visoko obrazovanje enterostomalnih terapeuta. Prvi enterostomalni terapeut u svijetu bila je Norma Gill koja je svojom vizijom, kreativnošću i inovacijom postala osnivač i prvi predsjednik Svjetskog vijeća enterostomalnih terapeuta. Norma Gill zaklada nastala je u njezinu čast pod pokroviteljstvom WCET i priznata joj je nagrada za životno djelo u području enterostomalne terapije i njezina predanost pomaganju drugima. Na malom uzorku od 60–ak pacijenata istraženi su najčešći uzroci kreiranja stoma u KB Sveti Duh u jednogodišnjem periodu. Rezultati su pokazali da se najčešće radi o planiranim zahvatima i to zbog raznih tumora, stome koje su izvedene najčešće su privremene i izvedene su kod muškaraca.

2. Stoma – vrste i oblici

Stoma je kirurškim putem izveden otvor na trbušnoj stjenki kada se iz medicinskih razloga više ne može normalno urinirati ili imati stolicu. To je zamjenski put, kojim se otpadne tvari izlučuju iz organizma. Mjesto izvođenja i naziv stome ovise o području na kojem je došlo do oštećenja organizma. Najčešće indikacije za izvedbu stome su: Karcinom crijeva, rektuma ili mokraćnog mjehura, upalne bolesti probavnog sustava - Crohnova bolest ili ulcerozni kolitis, nasljedna stanja kao npr. obiteljske adenomatozne polipoze (vrsta kolorektalnog karcinoma koji se obiteljski prenosi), divertikulitis, ileus, anomalije pri rođenju, ubodne rane ili rane od vatrenog oružja, spina bifida ili druga prirođena stanja.[1,4]



Slika 2.1. Prikaz stome (Izvor: autor/Ž.M)

Zavisno od bolesti ili ozljede, stome mogu biti privremene (izvode se kako bi se pospješilo izlječenje i povratak u normalno stanje), ili stalne.

Najčešće vrste stoma:

- a) kolostoma
- b) ileostoma
- c) urostoma

Ukoliko su izvedene kolostoma ili ileostoma, u tom slučaju izgubiti će se voljna kontrola nad pražnjenjem probavnog trakta. Ukoliko je izvedena urostoma, izgubiti će se voljna kontrola nad postupkom uriniranja. Stome dobivaju ime prema nazivu mjesta gdje se izvode.

Stome tankog crijeva:

- a) duodenostoma
- b) jejunostoma
- c) ileostoma

Stome debelog crijeva-kolostome:

- a) cekostoma
- b) transversostoma
- c) sigmoidokolostoma

Riječ kolostoma potječe od dviju grčkih riječi „kolon“ što je debelo crijevo i „stoma“ što znači otvor. Kolostoma je jedna od najčešće izvedenih stoma probavnog trakta. Sluznica crijeva kod kolostome treba biti sjajna, vlažna, crvene boje, slična unutrašnjosti usne šupljine. Stome su različite po veličini i obliku koji može biti okrugao, ovalan ili nepravilan. Mogu biti izbočene, uvučene ili u razini kože. Odmah nakon operacije stoma je malo natečena, te se njena veličina smanjuje u prvom poslije operacijskom tjednu i mijenja tijekom prve godine. Stoma ne posjeduje živčane završetke; stoga, ne prenosi osjećaj boli niti bilo kakve druge osjete, što treba uzeti u obzir kod njege stome. [1,4]

Tijekom operacije izvedbe kolostome, dio debelog crijeva dovodi se na površinu trbuha kako bi se formirala stoma. Kolostoma se obično formira na lijevoj strani trbuha. Stolica je u tom dijelu crijeva čvrsta i vrlo slična uobičajenoj stolici.

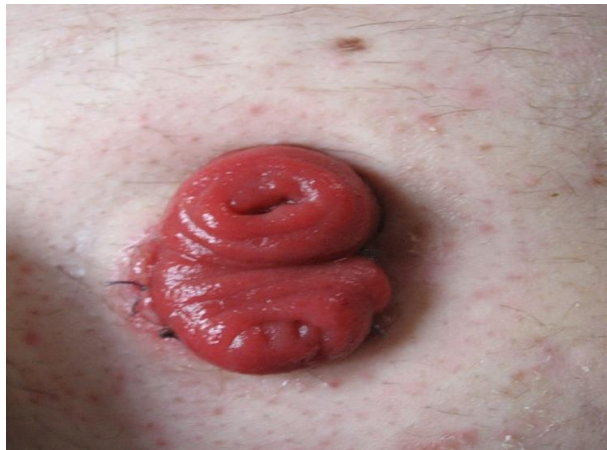Kolostome s obzirom na mjesto postavljanja mogu biti:

- a) cekostoma - najrjeđi oblik kolostome koji se izvodi uz pomoć katetera i uvijek je privremenog karaktera, a mjesto izvođenja je na koži donjeg desnog dijela trbuha, (stoma početnog dijela debelog crijeva)

- b) transverzostoma – rjeđi oblik kolostome koji se izvodi na gornjem dijelu trbuha na oko 5-6 poprečnih prstiju iznad pupka s desne ili lijeve strane, (stoma poprečnog dijela debelog crijeva)
- c) sigmoidostoma – najčešći oblik kolostome, a izvodi se na koži donjeg lijevog dijela trbuha[4]

Kolostome prema načinu izvođenja mogu biti:

- a) jednootvorne kod kojih postoji samo jedan otvor na trbušnoj stijenci (unipolarne)
- b) dvootvorne sa dva otvora na truhu (bipolarne)



Slika 2.2. Prikaz bipolarog anusa (Izvor: healdove.com)

Kolostome s obzirom na trajanje mogu biti:

- a) privremene - kada postoji mogućnost za njihovo zatvaranje,
- b) trajne - kada ne postoji mogućnost za zatvaranje stome.

Operativni zahvati na debelom crijevu:

- **Desna hemikolektomija** – je kirurški postupak kojim se uklanja distalnih 5 do 8 centimetara ileuma, cekum, uzlazni kolon, hepatalna fleksura i poprečni kolon proksimalno od srednje količne arterije[7]

- **Proširena desna hemikolektomija** – je postupak koji uključuje uz uklanjanje 5 do 8 cm ileuma, cekuma, uzlaznog kolona, hepatalne fleksure i resekciju poprečnog kolona i srednje količne arterije na izlazu iz gornje mezenterične arterije. Indikacija za ovu operaciju su lezije hepatalne fleksure i poprečnog kolona[7]
- **Resekcija transverznog kolona** – uključuje segmentalnu resekciju poprečnog kolona. Primjenjuje se kad postoje lezije srednjeg dijela poprečnog kolona. Obavlja se rijetko, jer je to najrjeđe sjelo primarnog karcinoma kolona[7]
- **Lijeva hemikolektomija** – uključuje uklanjanje transverznog kolona distalno od desne grane količne arterije i descendentnog kolona, te proksimalne ligature i odvajanje lijeve količne arterije ili donje mezenterične arterije. Operacija se može prilagoditi lokalizaciji samog tumora. Lezije lijevog kolona i lijevalne fleksure, indikacija su za izvođenje ove operacije[7]
- **Subtotalna kolektomija** – je resekcija kolona kod koje se uklanja cijeli kolon do rektuma te se formira ileorektalna anastomoza. Indicirana je kod multiplih tumora kolona koji nisu u istoj anatomskej regiji[7]
- **Niska prednja resekcija** – primjenjuje se za lezije sigmoidnog kolona i proksimalnog dijela rektuma. Ovaj zahvat uključuje resekciju sigme te zahvaćenog dijela rektuma i podvezivanje gornjih rektalnih krvnih žila na njihovu izlazištu[7]
- **Hartmanova operacija** – je resekcija sigme i gornjeg dijela rektuma bez uspostavljanja intestinalnog kontinuiteta. Tom operacijom sigma se izvodi kao anus preter na trbušnu stijenku, a rektalni bataljak se slijepo zatvara. Indicirana je u bolesnika u općem teškom stanju, kada kreiranje kolorektalne anastomoze predstavlja rizik. Osnovno indikacijsko područje za primjenu ove resekcije predstavlja akutni perforirajući karcinom sigme, perforirajući divertikulitis sigme i nekrotizirajući volvulus sigme[7]

- **Operacija po Quennu-Millesu** – je operacija kod koje se odstranjuje dio sigme s mezenterijem, rektum, te anus sa sfinkterom. Bolesnik ovom operacijom dobiva trajno izveden anus preter[7]
- **Kolostomija** – je kirurški zahvat kojim se zdravi dio crijeva izvede na prednju trbušnu stijenku kao umjetni anus – anus preternaturalis. Može predstavljati definitivno stanje – definitivni anus preternaturalis ili privremeno stanje – privremeni anus preter naturalis. Definitivni anus preternaturalis izvodi se kao završni akt resekcije debelog crijeva kada nije moguće uspostaviti intestinalni kontinuitet ili zbog nemogućnosti uklanjanja opstruktivne lezije u području lijevog kolona. Privremeni anus preternaturalis izvodi se kao prvi akt u kirurškom liječenju neoplastičnih, ali resektabilnih opstrukcija lijevog kolona koje ne dopuštaju primarnu resekciju ili kao faktor zaštite anastomoze na debelom crijevu[7]
- **Laparoskopske resekcije kolona** – sve se češće izvode, privlačnija je zbog minimalne invazivnosti, brzog oporavka, bolje kvalitete života i manjih troškova liječenja. Laparoskopska resekcija kolona sigurna je tehnika jer omogućuje zadovoljavajuću limfadenektomiju i rubove reseciranog kolona. Laparaskopski asistirana kolektomija ima manji broj komplikacija vezanih uz samu ranu, kraće vrijeme hospitalizacije, manju bol, bržu uspostavu peristaltike, bolji kozmetički učinak i blago kratkoročno poboljšanje kvalitete života. Karcinomi sa perforacijom, opstrukcijom ili invazijom okoline trbušne stijenke ili retropenitoneja kontraindicirani su za laparoskopsku resekciju[7]

Ileostoma i jejunostoma

U operaciji izvedbe ileostome dio tankog crijeva koji se naziva ileum dovodi se na površinu trbuha kako bi se formirala stoma. Ileostoma se obično izvodi u slučajevima kada je jedan dio tankog crijeva bolestan i najčešće se formira na desnoj strani trbuha. Stolica je u ovom dijelu crijeva uglavnom tekuća i izrazito obilna a zato jer stoma nema mišić kako bi se kontrolirala defekacija sakuplja se u vrećicu. Zbog toga veliku pažnju treba usmjeriti dobroj njezi okoline kože kako ne bi došlo do oštećenja.[8] Jejunostoma služi za unos hrane kada je hranjenje prirodnim putem, preko usta, iz bilo kojeg razloga onemogućeno.[9]

Ureterostoma, nefrostoma i cistostoma

Ako je mokraćni mjehur ili mokraćni sustav oštećen ili bolestan, a pacijent nije stanju normalno mokriti, trebat će se izvesti mokraćno preusmjerenje. To se naziva urostoma, ilealni konduit ili Brickerov mokraćni mjehur. Izolirani dio crijeva dovede se na površinu s desne strane trbuha, a drugi kraj se sašije. Mokraćovodi se odvoje od mokraćnog mjehura i pripoje na izolirani dio crijeva. Kako je ovaj dio crijeva premalen da bi djelovao kao spremnik i nema mišića ili ventila za kontrolu mokrenja, trebat će se stavljati vrećica za urostomu za sakupljanje mokraće. Postoji više razloga zbog kojih je potrebno postavljanje stome za prijenos urina iz mokraćnog sustava. Djeca se mogu roditi s urođenim anomalijama na mjehuru i takav mjehur nije sposoban obavljati svoju zadaću prikupljanja urina. Ozljeda živca, također, može biti razlog za postavljanje stome, mjehur ne može u toj situaciji prepoznati kad je puni, a kad prazni. Težak porod je česti uzrok ginekološke inkontinencije pa je stoma potrebna kada se zbog malignog tumora mora odstraniti mjehur.[7]

3. Indikacije za izvođenje stome

Najčešća oboljenja koja zahtijevaju kirurško liječenje izvođenjem stome su:

- upalne bolesti probavnog sustava: divertikulitis, ulcerozni kolitis, Crohnova bolest, toksični megakolon
- ileus
- benigni i maligni tumori debelog crijeva, rektuma i anusa
- perforacija te fistule kolona
- ozljede probavnog sustava : traume, oštećenja kiselinama i lužinama
- prirodene anomalije probavnog sustava
- abnormalnosti i oštećenja kralježnice s posljedičnom paralizom i nesposobnošću kontrole anusa

3.1. Divertikulitis

Divertikulitis je stanje s upalom hernijacija (džepova), koji se nazivaju divertikuli debelog crijeva. Glavni znak divertikulitisa je bol u abdomenu. Može obuhvaćati različite pojave od malog apscesa u jednom ili više džepića do teške infekcije ili perforacije crijeva. Ukoliko nije došlo do perforacije potrebno je uzimati intravenoznu antibiotsku terapiju.

U KB Sveti Duh pravilo je da ukoliko se divertikulitis javi više od 3 puta u razmaku od godine dana potrebna je operacija u periodu kada upala nije prisutna. Ukoliko dođe do perforacije najčešći ishod operativnog zahvata je postavljanje stoma otvora.

3.2. Upalne bolesti crijeva

Ulcerozni kolitis je kronična upalna bolest za koju su karakteristične ulceracije sluznice debelog crijeva, a najčešće se manifestira krvavim proljevima. Upalni proces kod ulceroznog kolitisa zahvaća sluznicu i podsluznicu uz oštru granicu između zahvaćene i zdrave sluznice. Samo u teškim oblicima bolesti zahvaćen je i mišićni sloj. Gotovo 1/3 bolesnika s teškim oblikom ulceroznog kolitisa naposljetku zahtijeva kirurško liječenje. Usprkos značajnom

napretku u istraživanju upalnih bolesti crijeva još uvijek nije poznat njegov uzrok. Vrlo vjerojatno je to niz čimbenika: naslijeđeni genovi, imunološki sustav, mikroorganizmi, okolišni čimbenici.[8]

Crohnova bolest predstavlja kroničnu transmuralnu upalu koja obično zahvaća distalni ileum i kolon ali također može nastati u bilo kojem dijelu gastrointestinalnog trakta. Simptomi su proljev, grčevi i bolovi u trbuhu, pojačana peristaltika crijeva, gubitak energije. Kirurško liječenje je prvenstveno indicirano u slučajevima rekurentne intestinalne opstrukcije ili tvrdokornih fistula, apscesa i stenoza te maligne alteracije stanica.

3.3. Ileus

Ileus tj.intestinalna okluzija, je bolest koju karakterizira prekid prolaska fekalnih tvari kroz crijevni kanal. To je stanje koje treba brzo dijagnosticirati i liječiti, jer u suprotnom može doći i do smrti pacijenta pa se nerijetko pristupa kirurškom liječenju tj.izvođenju stoma otvora.[7] Postoji nekoliko vrsta ileusa:

- mehanički – koji još može biti i opstrukcijski i strangulirajući
- paralitički

4. Prijeoperacijska priprema bolesnika

Svrha pripreme za operaciju je osigurati bolesniku najbolju psihičku, fizičku, socijalnu i duhovnu spremnost. Važno je s bolesnikom sagraditi odnos povjerenja. Prije samog operativnog zahvata bolesnika i njegovu obitelj potrebno je upoznati s potrebom izvedbe stome, objasniti način kirurškog zahvata i moguće komplikacije, poslije operacijsku njegu i rehabilitaciju, te ih upoznati sa stoma pomagalima koje će koristiti iza operativnog zahvata. Potrebno je naglasiti da je izvedba stome zahvat koji će im spasiti život.[2]

4.1. Psihička priprema

Prije samog operativnog zahvata potrebno je utvrditi razinu bolesnikovog znanja o dijagnozi, prognozi, operativnom zahvatu i očekivanoj razini poslije operacijskog funkcioniranja bolesnika. Treba utvrditi sposobnost učenja i zainteresiranosti bolesnika. Dobro je poticati bolesnika na sudjelovanje u edukacijskom procesu. Dokazano je da dobra psihička priprema omogućuje da bolesnik bolje podnese operativni zahvat, brže se oporavi, treba manje analgetika, a boravak u bolnici se skraćuje.

Psihička priprema bolesnika započinje od trenutka kada je bolesnik saznao za potrebu kirurškog liječenja. Psihičku pripremu započinje kirurg koji je postavio indikaciju za kirurškim liječenjem na način da bolesniku i njegovoj obitelji na razumljiv način objasni potrebu, važnost i korist kirurškog zahvata te moguće komplikacije kirurškog zahvata.

Dolazak bolesnika na bolničko liječenje uzrokuje osjećaj tjeskobe i potištenosti. Bolesnici koji se pripremaju za operativni zahvat imaju osjećaj bespomoćnosti i izgubljenosti, zabrinuti su za svoju obitelj, financijsku situaciju, te se boje trajne nesposobnosti. Također se kod bolesnika primjećuje strah da se neće probuditi poslije operativnog zahvata, strah od ishoda operacije, strah od moguće dijagnoze malignog oboljenja, te strah od poslije operacijske boli. Zato prije operacijskom psihološkom pripremom moramo bolesniku objasniti postupke koji ga očekuju, te pokušati otkloniti strahove. Psihičkom pripremom kod bolesnika dobiva se osjećaj povjerenja, te se poboljšava suradnja između bolesnika i medicinske sestre. Priprema započinje razgovorom kojim se osim osobnih podataka dobivaju i podaci o bolesnikovoj percepciji boli, psihofizičkom i emocionalnom stanju, predznanju i obaviještenosti. Bolesnika

treba dobro informirati o operaciji, anesteziji i bolesti općenito, jer krivo informirani bolesnik najčešće informacije prikuplja od drugih bolesnika, obitelji ili posjetitelja. Te informacije u bolesnika mogu stvoriti potpuno pogrešnu i zastrašujuću sliku o operacijskom zahvatu, te povećati stupanj straha i poremetiti tijek liječenja.

Strpljenje medicinske sestre i njezino razumijevanje psihološkog stanja bolesnika, kao i uključivanje bolesnika u planiranje i provedbu zdravstvene njege pridonosi smirivanju i opuštanju bolesnika, a sve to pridonosi uspješnoj pripremi za operacijski zahvat. Bolesnici najčešće pamte riječi ohrabrenja upućene od strane medicinskih sestara, jer su one bolesniku jedine razumljive u obilju medicinskih izraza i postupaka. Psihološki pristup bolesnika posebno je važan u prije operacijskoj pripremi bolesnika kod kojih je potrebno učiniti hitni operativni zahvat. Dobro psihički pripremljen bolesnik bolje podnosi operacijski zahvat, brže se oporavlja, treba manje analgetika, a boravak u bolnici mu se smanjuje.

4.2. Fizička priprema

Fizička priprema obuhvaća standardnu prije operacijsku laboratorijsku i dijagnostičku pripremu uz anesteziološki pregled te adekvatnu prehranu, poučavanje bolesnika, pripremu probavnog sustava te davanje premedikacije.

Od općih pretraga za operaciju potrebno je učiniti:

- kompletnu krvnu sliku
- pretrage urina
- kemijsku analizu krvi
- protrombinsko vrijeme
- krvnu grupu i Rh faktor
- EKG
- RTG srca i pluća

Uz opće pretrage prema potrebi još se obavljaju i neke dijagnostičke pretrage kao što su:

- UZV abdomena
- MSCT abdomena
- irigografija
- kolonoskopija

- tumorski biljezi CEA i CA 19-9

Prije samog operativnog zahvata bolesnik mora proći i anesteziološki pregled.

4.3. Prehrana prije operacije

Prehrana bolesnika prije operacije uvjetovana je stanjem bolesnika i indikacijom, vrstom i mjestom kirurškog zahvata, te stanjem uhranjenosti.

Liječnik propisuje količinu i sastav hrane, a dijeta se može sastojati od potpunog ili djelomičnog uzdržavanja od hrane ili može biti obogaćena pojedinim sastojcima.

Bolesnici koji ne mogu uzimati hranu na usta dobivaju totalnu parenteralnu prehranu.

4.4. Poučavanje bolesnika

Poučavanje bolesnika osnovna je mjera u sprječavanju poslije operacijskih komplikacija i komplikacija dugotrajnog ležanja u prije operacijskoj pripremi.

Svrha poučavanja je naučiti bolesnika vježbama disanja i iskašljavanja, te vježbama udova. Medicinska sestra tijekom podučavanja mora biti strpljiva, uvjerena u ono što poučava i pozitivno usmjerena. Upute bolesniku treba ponavljati i demonstrirati način izvođenja, a bolesnika treba poticati na izvođenje vježbi, a usvojeno znanje provesti nakon operacije.

4.5. Priprema probavnog trakta

Priprema probavnog sustava kod bolesnika koji ide na zahvat na crijevima obično se provodi dva dana. Također je važno naglasiti da način pripreme probavnog trakta, ovisno o stanju istog u pravilu donosi liječnik, te se on razlikuje od pristupa do pristupa. U pojedinim bolnicama bolesnici se za operativni zahvat na crijevima ne pripremaju posebnom procedurom. Konzumiraju laganu hranu do 12 sati prije operacije.

Ukoliko se planira priprema probavnog trakta ona najčešće ide sljedećim koracima: Prvi dan pripreme bolesnik dobiva doručak, te uzima laksativ (gorka sol ili Moviprep) u dva navrata, te se bolesnika upućuje na uzimanje tri do četiri litre tekućine tokom dana. Za ručak i večeru bolesnik dobiva juhu.

Drugi prije operacije bolesnik ponovno dva puta dobiva laksativ, pije tri do četiri litre tekućine, te u popodnevnom satima dobiva klizmu kako bi se očistio i donji dio crijeva. Bolesniku treba naglasiti da tekućinu može uzimati do 24 sata i nakon toga bude natašte. Bolesniku se uvodi parenteralna terapija po odredbi liječnika (infuzije glukoze i aminokiselina), te se bolesniku daju antibiotici, što također ovisi o individualnom pristupu kirurga. Kako bi spriječili poslije operacijske komplikacije vezane uz dugotrajno ležanje, u terapiju se uvodi niskomolekularni heparin. Bolesniku se mjere vitalne funkcije, promatra opće stanje bolesnika, provodi se mjerenje GUK-a kod dijabetičara, rezervira se krv za operaciju, te se provjerava sva bolesnikova dokumentacija. Na dan operacije priprema bolesnika sastoji se od obavljanja laboratorijskih pretraga koje nedostaju, mjerenja vitalnih funkcija, pripreme operativnog polja, osobne higijene, pripreme bolesničkog kreveta, promatranja bolesnika, provjere bolesnikove dokumentacije i davanja premedikacije. Osobnu higijenu i pranje prethodno kliperom pripremljenog operacijskog polja bolesnik obavlja sam ili uz pomoć medicinske sestre. Važna je higijena usne šupljine kako ne bi došlo do infekcije donjih dišnih putova prilikom uvođenja tubusa. Nakon pranja operacijskog polja bolesnika se oblači u jednokratni mantil za salu, stavlja kapu na glavu, te se tako obučeni bolesnik vraća u presvučeni i pripremljeni krevet gdje čeka do odlaska u operacijsku salu. Bolesnika treba upozoriti da skine kozmetičke preparate, umjetno zubalo, leće, periku. Ukoliko je potrebno prema odredbi kirurga ili anesteziologa bolesniku se uvodi sonda, urinarni kateter ili centralni venski kateter. Svi postupci evidentiraju se u bolesničku dokumentaciju, te se zajedno s bolesnikom šalju u operacijsku salu, gdje se predaje medicinskoj sestri koja se nalazi u sobi za pripremu.

4.6. Premedikacija

Premedikacija je medikamentozna priprema bolesnika za anesteziju i operaciju. Ordinira je anesteziolog nakon anesteziološkog pregleda.

Svrha davanja premedikacije je da se bolesniku osigura određeni stupanj sedacije, smanjuje uzbuđenost, smanjuje strah prije operacije, smanjuje sekrecija slina i znoja, smanjuje bol i potreba za većim količinama anestetika tijekom operacije, smanjuje reflekse kolinergičkih živaca, a u postanestetičkom i neposrednom postoperacijskom toku zadržava trajanje analgezije. Načini primjene premedikacije su različiti, a o načinu davanja ovisi maksimum

djelovanja. Maksimum djelovanja premedikacije kod per os i intramuskularne primjene je za 30-45 minuta, kod subkutane primjene za 75 minuta, a kod intravenske primjene za 15 minuta. Prije primjene premedikacije treba provjeriti da li je bolesnik natašte, a ukoliko nije o tome treba obavijestiti anesteziologa. Također treba saznati da li je bolesnik mokrio, jer nakon premedikacije može imati vrtoglavicu i hipotenziju, te vidjeti da li je bolesnik skinuo sve dodatke(nakit, leće, proteze). Bolesnik se nakon primjene premedikacije ne ostavlja sam, vozi se u operacijsku salu na ležećim kolicima i predaje osobi iz operacijske sale s potrebnim dokumentima.[2]

5. Zdravstvena njega pacijenta sa stomom

Izvođenje stome radi se od kraja 18.st. i tehnike izvođena su puno suvremenije nego tada. Nekada su se takvi ljudi nazivali pogrđnim imenima, smatrali su se manje vrijednima i bili praćeni neugodnim mirisima kojih se bilo teško pa čak i nemoguće riješiti.

Danas se zahvaljujući novim i suvremenim materijalima i sredstvima koji se koriste u održavanju higijene i njege stome ovi pacijenti smatraju „normalnima“ i jednako vrijednima. Jer obučeni u klasičnu odjeću sa odgovarajućom podložnom vrećicom i bez neugodnih mirisa nema nikakve razlike među ljudima.

Najveći broj pacijenata prihvaća život sa stomom kao normalan a u tome im veliku pomoć pruža služba podrške i društva pacijenata sa stomom. Na raspolaganju su im i psiholozi i psihijatri te imaju dobru komunikaciju sa stoma-terapeutima. Podizanjem svijesti društva koji ih normalno prihvaćaju porasla je i podrška obitelji ali i ostalih članova zajednice.

Kako se stolica obično javlja između drugog i petog dana od operacije kada se bolesnik oporavi od operativnog zahvata medicinska sestra mora ga uključiti u njegu stome te mu omogućiti vizualizaciju stome. Treba mu objasniti i demonstrirati pravilan postupak njege peristomalnog dijela kože a isto tako i provjeravati usvojena znanja dok bolesnik ne počne samostalno i pravilno izvoditi postupak. Tijekom edukacije bolesniku je potrebna psihološka i emocionalna podrška.

Njega stome vrši se pažljivo i odlučno bez straha i srama. U edukaciju možemo uključiti i stomaterapeuta. Što se pozitivnije odnosimo prema bolesnikovom stanju to će se i on sam pozitivnije odnositi prema sebi i svom stanju. Njega stome ne zahtjeva sterilnost jer to nije rana ali zahtjeva posebnu pažnju jer postoji mogućnost brojnih komplikacija i oštećenja.

5.1. Postavljanje podložne pločice i vrećice

Nakon stome povećana osobna higijena i redovito pranje tijela dobivaju veću ulogu u životu pacijenta. Za zamjenu pomagala pripremiti sve što može zatrebati: novu stoma-vrećicu, sredstvo za čišćenje i zaštitu kože, ručnik, škare sa savinutim vrhom, šablonu, stoma pastu, vrećicu za smeće.

Postavljanje podložne pločice - kako bi se spriječilo propuštanje ili odvajanje podložne pločice potrebno ju je nakon 3 – 4 dana mijenjati. Važno je da se podložna pločica točno namjesti oko stome a pritom se može koristiti i pasta za stomu. Na stanje kože utječu klima, prehrana i pojedine terapije i tada je uglavnom potrebna češća zamjena pomagala. Česta ili prerijetka zamjena podložne pločice jednako može naštetiti koži. Postupak zamjene podložne pločice:

- izmjeriti šablonom točnu veličinu stome
- izrezati podložnu pločicu na točnu mjeru i oblik stome kako bi ona savršeno pristajala oko stome. Za izrezivanje preporučuju se škare sa savinutim vrhom
- koža oko stome treba biti čista i suha prilikom pričvršćivanja podložne pločice
- nakon uklanjanja zaštitne folije postaviti podložnu pločicu oko stome, zatim prstima odozgo prema dolje pritisnite i poravnati pločicu na kožu[2]

Zamjena stoma vrećice:

- provjeriti da li je prstenasti zatvarač u otvorenom položaju.
- postaviti vrećicu na podložnu pločicu tako da se prstima odozdo prema gore blago pritisne prsten
- zatvaranje je potpuno kada se čuje blagi „klik“.

Uklanjanje podložne pločice:

- pažljivo i polagano, držeći za gornji kraj, skinuti s kože podložnu pločicu (pritom se mogu koristiti sredstva za skidanje ljepila npr. sprej ili rupčići a istovremeno drugom rukom pridržavati kožu napetom

Rukovanje s upotrijebljenom vrećicom: Izmet isprazniti u WC-školjku, a praznu vrećicu umotati u papir ili vreću za smeće i bacite u kantu za otpatke. Stoma-vrećicu ni u kojem slučaju ne bacati u WC- školjku jer uzrokuje začepljenje.



Slika 5.1. Prikaz pribora za promjenu podložne pločice i vrećice

(Izvor: colectomythoughts.blogspot.com)

5.2. Algoritam skrbi kod pacijenata s kolostomom

- na ruke navući rukavice
- upotrijebljena stoma vrećica se skinu i odloži u vrećicu za otpadni materijal
- stolica sa stome se nježno ukloni mekim smotuljcima vate ili mekanim materijalom
- pažljivo se skida podložna pločica i odloži se u vrećicu za otpadni materijal
- kožu oko stome pažljivo oprati toplom vodom i neutralnim sapunom i posušiti sušilom za kosu ali vrlo oprezno
- čistiti uvijek od periferije prema sredini
- nakon pranja, važno je kožu dobro osušiti
- na tako pripremljenu kožu, nakon što se odredi otvor na vrećici prema veličini stome lijepi se vrećica
- od najveće je važnosti adaptirati otvor na vrećici za kolostomu tako da točno odgovara rubovima stome
- na taj će način peristomalna koža biti zaštićena od kontakta sa stolicom
- na suhu i neoštećenu kožu staviti novu podložnu pločicu, dlanom ruke treba izvršiti nježan pritisak na pločicu ili vrećicu u trajanju dvije do tri minute
- toplina dlana će osigurati sigurno i čvrsto prijanjanje pločice odnosno vrećice za kožu

- na dobro pričvršćenu podlogu koja nigdje ne smije propuštati, stavlja se nova stoma vrećica

Bitno je da podložna pločica dobro prijanja uz stomu i vrećicu jer se tako sprečava curenje crijevnog sadržaja. Sigurnost funkcionalnosti vrećice leži u tehnici njezine primjene.

5.3. Preoperativno markiranje stome

Vrlo je važno da je stoma urednog izgleda i funkcije pa je od izuzetne važnosti na koji će način ona biti kreirana. Markiranje je važno jer je to pomoć pojedincu kod prihvaćanja stome, povećava vjerojatnost pacijentove neovisnosti i samostalnosti, daje mu osjećaj kontrole nad novonastalom situacijom te povećava vjerojatnost zadržavanja socijalnih kontakata. Smanjuje broj intervencija medicinskog osoblja oko stome te smanjuje pojavnost ranih i kasnih komplikacija. Kod preoperativnog planiranja mora se definirati:

- a) Vrsta stome koja će biti kreirana
- b) Vrijeme trajanja stome (privremena, trajna)
- c) Mjesto plasiranja otvora stome
- d) Tehnika kreiranja stome

Vrlo je važno pri planiranju mjesta stome izabrati najbolje mjesto za izvedbu stome. Bitne karakteristike mjesta za stomu:

- mjesto mora biti dobro vidljivo pacijentu – tražiti povratnu informaciju
- okolina kože mora biti barem 5 cm bez ožiljaka, incizija, pupka...
- mjesto je potrebno planirati intraumbilikalno na izbočenju masnog tkiva abdomena
- postaviti stomu kroz ravni trbušni mišić
- mjesto mora biti udaljeno od koštanih izbočina ili udubljenja kože

Preoperativno markiranje timski je rad a uključuje specijalistu kirurga – operatera, stoma terapeuta (sestru), liječnika asistenta (specijalizanta). Optimalno mjesto može smanjiti postoperativne poteškoće. Posljedice loše pozicionirane stome:

- curenje sadržaja
- iritacija kože
- bol

- izazovi oko postavljanja podloge
- otežano održavanje higijene
- brige oko odabira odjeće
- negativan utjecaj na psihičko, fizičko i emocionalno zdravlje
- produljenje boravka u bolnici
- povećanje troškova liječenja – korištenje skupih pomagala
- socijalna izolacija

Način života i razina aktivnosti pacijenta utjecat će na položaj u kojem stoma treba biti smještena. Zato bi prije označavanja mjesta stome trebalo uzeti u obzir sljedeće faktore:

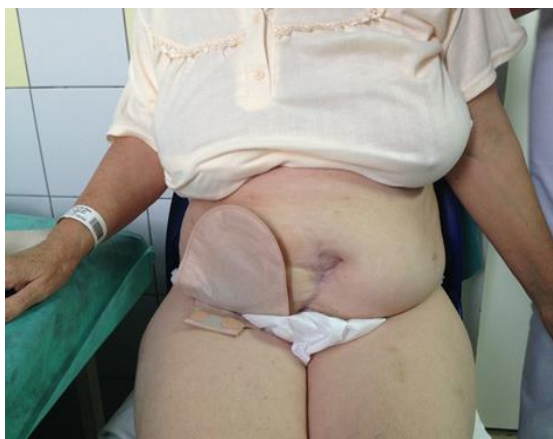- a) fizičko stanje – konstitucija tijela, trenutna težina, nedavne promjene težine, vid, spretnost ruku
- b) društvene aktivnosti – profesionalno zanimanje, radne navike, mobilnost, kulturni i vjerski aspekti
- c) mjesta koja treba izbjegavati – kožni nabori, ožiljci, ulegnuća, pupak, koštana ispupčenja, linija pojasa i površina kože koja je prethodno ozračena
- d) vidljivost – mora biti smješten u području koje pacijent može vidjeti i dosegnuti jer ukoliko nije u tome području pacijent će trebati pomoć druge osobe

Postupak označavanja mjesta stome:

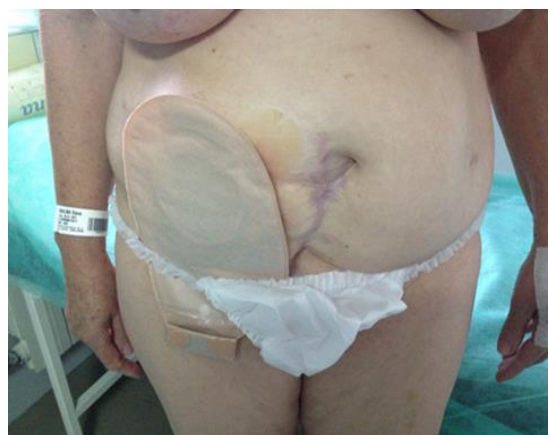1. Objasniti postupak pacijentu
2. Stoma bi se trebala postaviti unutar ravnog abdominalnog mišića
3. Odabrati ravno područje, vidljivo pacijentu te ispod pojasa
4. Kod širokog abdomena – odabrati najprominentniji dio stjenke abdomena
5. Kod pretilog pacijenta – potražiti mjesto u gornjim kvadrantima
6. Ako pacijent već ima stomu na suprotnoj strani – označiti novo mjesto 2-3 cm više ili niže[6]

Važno je da pacijent potvrdi da vidi mjesto na kojem se planira izvesti stoma. Mjesta postavljanja stome su oba gornja i donja kvadranta stjenke abdomena. Kod planiranja lokacije stome potrebno je ispitati poziciju budućeg mjesta stome u sjedećem, stojećem i ležećem stavu bolesnika.

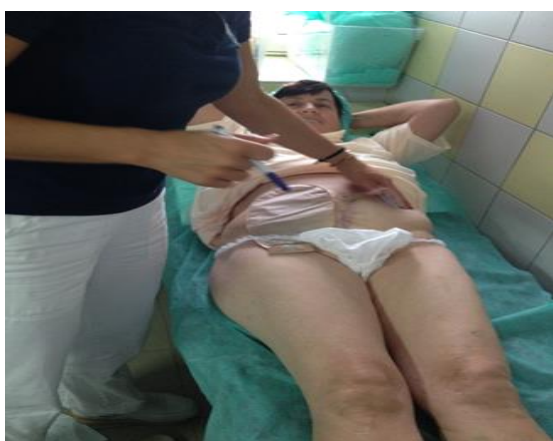Postupak markiranja stome:



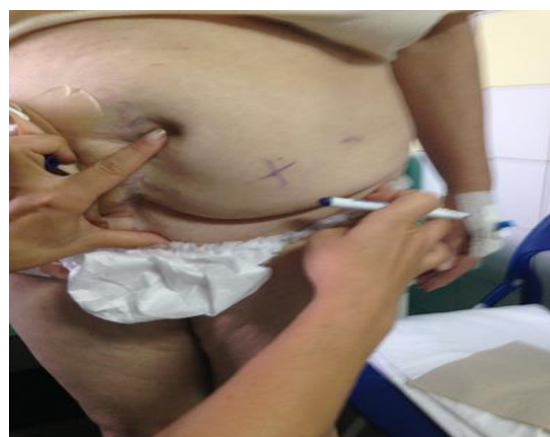Slika 5.2. Prikaz inspekcije u sjedećem položaju (Izvor:Ž.M.)



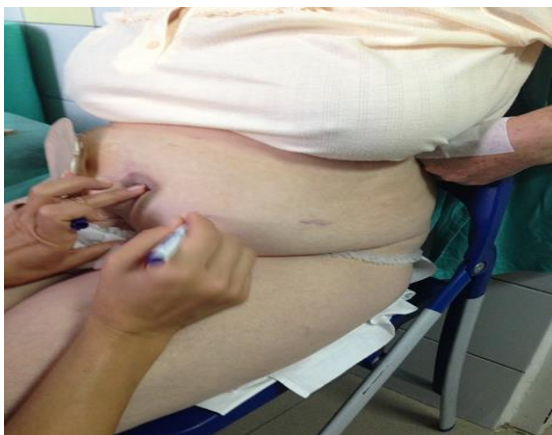Slika 5.3. Prikaz inspekcije u stojećem položaju (Izvor:Ž.M.)



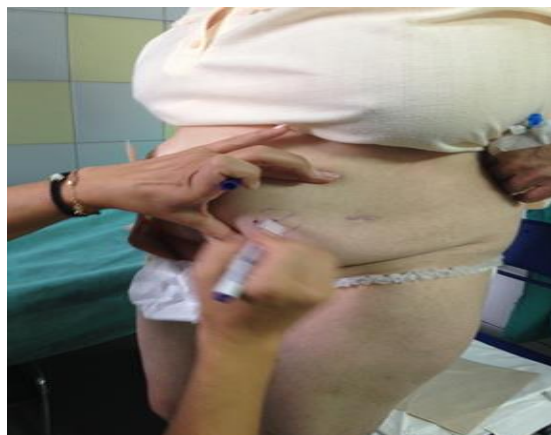Slika 5.4. Prikaz inspekcije u ležećem položaju (Izvor: autor.Ž.M)



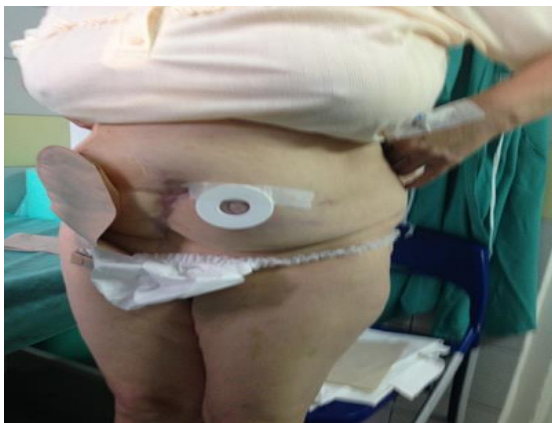Slika 5.5. Prikaz - zamišljen trokut/ pupak – lijevi rub zdjelice – središnja točka stidne kosti (Izvor: autor Ž.M.)



*Slika 5.6. Prikaz označavanja zamišljene točke markerom – sjedeći
(Izvor:autor.Ž.M)*



Slika 5.7. Prikaz provjere označenog mjesta u stojećem položaju (Izvor:autor.Ž.M)



Slika 5.8. Potvrda pacijenta da vidi mjesto stome (Izvor:autor.Ž.M)

6. Komplikacije stome

Zaštititi kožu oko stome i sačuvati je zdravom najveća je briga osoba sa stomom. Brojne su komplikacije koje su povezane sa stomom. Mogu biti rane i kasne. Rane komplikacije javljaju se za vrijeme boravka pacijenta u bolnici. Rane komplikacije su:

- dehiscenca stome
- nekroza stome
- retrakcija stome

Komplikacije koje se javljaju tjednima ili čak i kasnije po postavljanju stome, nazivaju se kasnim komplikacijama. U kasne se ubrajaju:

- stenoza stome
- parastomalna hernija
- prolaps stome
- hipergranulacije
- retrakcija stome
- komplikacije s peristomalnom kožom

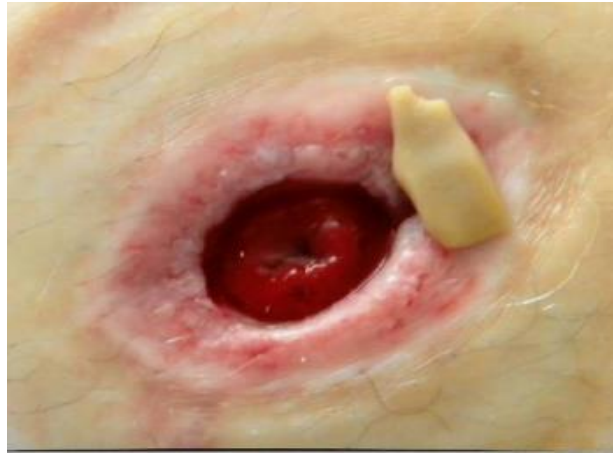
Svaku od komplikacija potrebno je shvatiti vrlo ozbiljno i na vrijeme potražiti adekvatnu pomoć da bi se izvršile potrebne intervencije.

6.1. Retrakcija stome

Retrakcija (uvlačenje) stome predstavlja komplikaciju stome koja se manifestira uvlačenjem stome ispod razine kože. Uzrok uvlačenja stome je promjena strukture okolne fascije ili promjena konfiguracije abdomena. Tada se stoma nalazi isod razine okolne kože i dolazi do oštećenja peristomalne kože zbog nemogućnosti adekvatnog postavljanja podložne pločice. Otvor podloge ne može se postaviti uz otvor stome pa dolazi do curenja crijevnog sadržaja ispod podloge.[7]

Uloga medicinske sestre je da prepozna stanje koje je nastalo te tada mora adekvatno zbrinuti takvu stomu primjenjujući konveksne podložne pločice odgovarajuće veličine uz

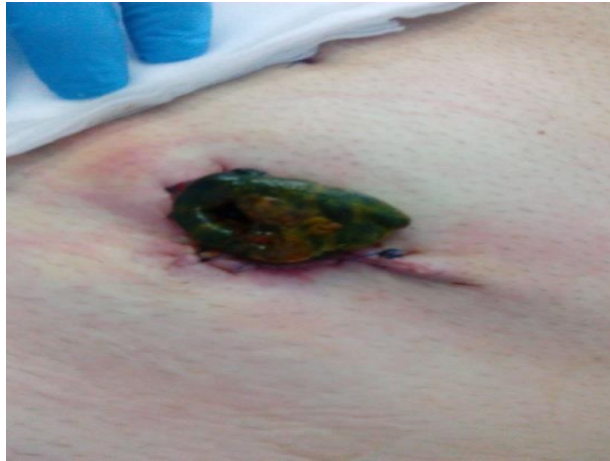prethodnu dobru toaletu i aplikaciju eakin dvostruko ljepljivih kolutića ispod pločice koja će spriječiti podlijevanje crijevnog sadržaja



Slika 6.1.Prikaz retrakcije stome (izvor: westenschools.com)

6.2. Nekroza i dehiscenca stome

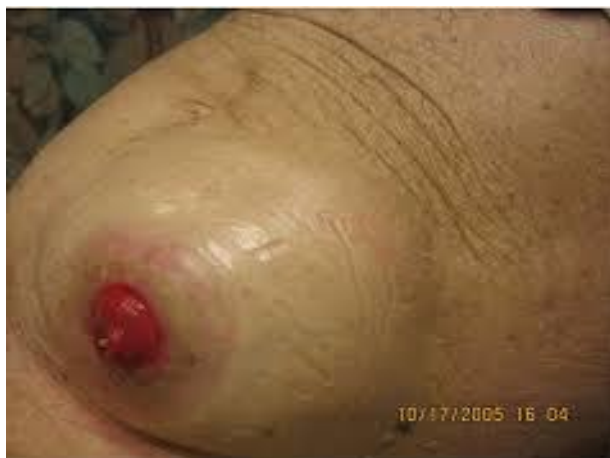Nekroza i dehiscenca stome ubrajaju se u rane komplikacije stome zato što nastaju u vrijeme boravka pacijenta u bolnici i primjećuju se u prvim danima hospitalizacije. Uloga medicinske sestre je da prepozna takvo stanje i obavjesti liječnika. Oba stanja su međusobno povezana. Nekroza nastaje zbog nedovoljnog dotoka krvi u stomu i tada nastaje odumiranje tkiva. To je vrlo ozbiljno stanje jer ukoliko ne dolazi do poboljšanja stanja nastaje gangrena koja se polako širi od rubova stome pa do slojeva crijeva. Kao posljedica gangrene crijeva dolazi do dehiscence šavne linije a tada crijevni sadržaj curi uz stomu u potkožje i potreban je kirurški zahvat postavljanja nove stome.[1]



Slika 6.2. Prikaz nekroze stome (Izvor: autor. Ž.M)

6.3. Parastomalna hernija

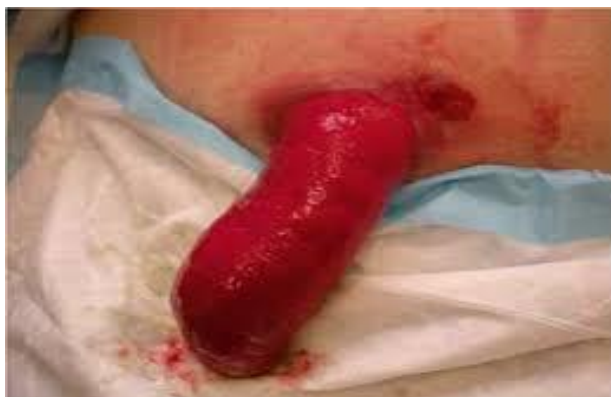Parastomalna hernija nastaje slabljenjem abdominalnih mišića te dovodi do fascijalnog defekta i formiranja hernije u okolini izvedene stome. Radi se o vrlo čestoj komplikaciji koja se javlja u oko 50% slučajeva komplikacija. Vidljiva je deformacija trbušnog zida u obliku izbočine na čijem se vrhu nalazi stoma.[1] Uloga je medicinske sestre da prepozna stanje koje je nastalo te je potrebna primjena fleksibilne ili modelirajuće podložne pločice te napomena pacijentu za korištenje trbušnog pojasa. Najteža komplikacija parastomalne hernije je inkarceracija. Tada može doći do ileusa i potrebno je kirurško liječenje.



Slika 6.3. Prikaz parastomalne hernije (izvor: wocn.org)

6.4. Prolaps stome

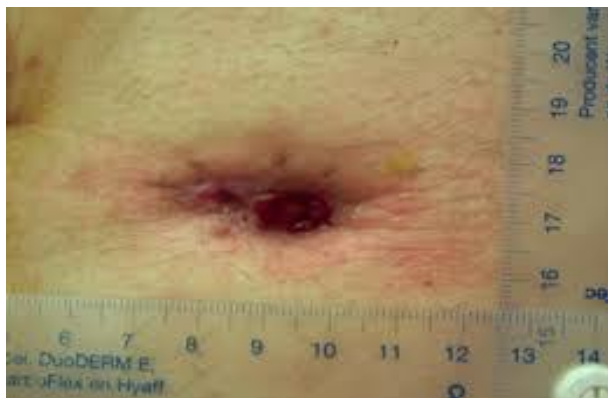Prolaps stome spada u kasne komplikacije stome. Javlja se kod povećanja intraabdominalnog tlaka i/ili samog otvora stome. Dolazi do protruzije stome u veličini i duljini iznad razine abdomena. Uloga medicinske sestre je da prepozna stanje koje je nastalo te primjena fleksibilne ili modelirajuće podložne pločice uz korištenje trbušnog pojasa. U slučaju da se prolaps javlja učestalo i kod najmanjih napora, potrebno je kirurško liječenje.[2]



Slika 6.4.Prikaz prolapsa stome (izvor:aibolita.com)

6.5. Stenoza stome

Stenoza stome javlja se relativno rijetko i to je stanje kojemu se ne zna pravi uzrok. Suženje otvora sprečava normalnu pasazu crijevnog sadržaja i tada može doći do opstipacije. Ukoliko se dogodi potpuna stenoza dolazi do potpunog zastoja u izlaženju crijevnog sadržaja i potrebno je kirurško liječenje.[2] Uloga medicinske sestre je da prepozna nastalo stanje uz primjenu modelirajućih podložnih pločica.



Slika 6.5.Prikaz stenoze stome (izvor:link.springer.com)

6.6. Problemi s kožom

Koža oko stome treba izgledati slično kao i koža na drugoj strani trbuha (neoštećena, ne iritirana). Ukoliko je koža oštećena biti će teško zalijepiti podložnu pločicu na kožu. Najčešći problemi kože:

- iritativni dermatitis
- gljivične infekcije
- folikulitis

Iritativni dermatitis (dermatitis iritativa), je oštećenje koje se javlja zbog doticaja okoline kože sa stolicom obično zbog curenja sadržaja ispod podložne pločice oko stome. Najčešće zbog loše higijene stome ili neadekvatne primjene pomagala za stomu. Koža je tada crvenkasta, vlažna i bolna. Oko takve stome vrlo nježno pristupati. Potrebno je nježno čistiti i posušiti kožu oko stome i provjeriti promjer stome i promjer pločice. Koristiti zaštitni puder i zaštitne rupčice prije aplikacije pločice. Preporučuje se modelirajuća pločica za savršeni spoj sa stomom.[3]

Gljivične infekcije (fungalna candidijaza), karakterizira oštro ograničeno crvenilo sa uzdignutim rubom te jakim osjećajem pečenja i svrbeži kože. Javlja se zbog curenja sadržaja ispod pločice, znojenja, antibiotske terapije ili ispucale kože. Potrebno je sačuvati površinu oštećene kože suhom dobrom toaletom nakon skidanja pločice i sušenjem prije apliciranja nove podložne pločice. Po preporuci liječnika primjenjuju se antimikotici.[3]

Folikulitis je upala folikula dlake sa stafilokoknom infekcijom koja nastaje zbog traumatskog uklanjanja dlaka s kože oko stome. Karakteristične su crvenkaste, točkaste ili inficirane površine u osnovi folikula dlake. Da bi se folikulitis spriječio potrebno je za uklanjanje dlaka koristiti električni brijač, korištenje zaštitnih rupčica prije primjene pločice te rupčice za uklanjanje ljepila nakon primjene pločice. Ostala lokalna terapija primjenjuje se po preporuci liječnika.[3]

7. Sustavi stoma pomagala

Svakome kome je postavljena stoma mora imati podložnu podlogu i vrećicu. Danas ima više proizvođača u Republici Hrvatskoj a najpoznatiji su Convatec i Coloplast. Zadaća pacijenata je da sam sebi izabere onaj koji mu najbolje odgovara te da ga koristi. Postoji nekoliko vrsta stoma sustava a to su:

- jednodijelni sustav
- dvodijelni sustav

7.1. Jednodijelni sustav

Jednodijelni sustav predstavlja kombinaciju podložne pločice i vrećice u jednom. Jednodijelni sustavi su nižeg profila i tako su manje zamjetni ispod odjeće. Njihova prednost:

- jednostavni za uporabu pa život sa stomom čini lakšim i udobnijim
- pri svakoj zamjeni vrećice uklanjaju se u cijelosti
- posebno namijenjene za aktivne osobe jer združuju podlogu i vrećicu u jednu cjelinu za sigurnost u jednom koraku

Današnje vrećice vrlo su unaprijeđene pa tako imaju na sebi vrlo djelotvoran filter koji smanjuje mogućnost začepjenja i time produžuje djelovanje održavajući vrećicu plosnatom uz istovremeno bitno smanjenje neugodnih mirisa. Njihova tkanina koja dolazi uz tijelo je mekana i glatka te otporna na vodu. Elegantnog je oblika, zaobljenog izgleda, za dodatnu udobnost i diskreciju. Uz to ima diskretan sustav zatvaranja čiji džepić na vrećicama skriva presaviti ispust vrećice radi veće sigurnosti i udobnosti pri korištenju vrećica s ispustom.

7.2. Dvodijelni sustav

Dvodijelni sustav sastoji se od dva odvojena dijela. Podložne pločice koja se postavlja na tijelo u području stome i pripadajućih vrsta vrećica koje spajaju sistemom plastičnog prstena ili tehnologijom lijepljenja.

Njihova prednost:

- jednostavna i brza zamjena vrećice bez skidanja pločice čime se čuva integritet kože
- usavršena zaštita peristomalne kože

7.3. Stoma vrećice

Stoma vrećica služi sakupljanju stolice zavisno od vrste stome izvedene operativnim zahvatom. Većina vrećica ima ugrađen ugljeni filter koji ima rupice i kroz njega izlaze neutralizirani neugodni plinovi te ujedno služi i da se vrećica ne napuhuje. Današnje vrećice napravljene su od finih materijala pa su ujedno mekane i glatke te elegantnog oblika. Vrste:

- zatvorene vrećice
- vrećice na ispust sa kopčom ili na čičak



Slika 7.1. Prikaz stoma podložnih pločica i vrećica

(izvor: wellandmedical.com)

7.4. Zatvorene vrećice

Zatvorene vrećice namijenjene su jednokratnoj upotrebi i savršene su za upotrebu za neke posebne prigode te za svakodnevnu uporabu za osobe koje ne trebaju više puta dnevno mijenjati vrećicu. Također se preporučaju za primjenu pri spolnim odnosima kada se preporuča da vrećica bude prazna i „čista“ zbog partnera. Neke imaju filtere a neke su bez filtera tako da osobe mogu birati koja vrsta im više odgovara. Ove vrećice nemaju ispust pa kada se napune jednostavno se zamijene novom a iskorištena se baci u otpad.

7.5. Vrećice na ispust

Vrećice na ispust sastoje se od dva među spojna zatvarača. Kada se sadržaj isprazni, među spojni se zatvarači pritisnu jedan uz drugi sve dok se pravilno spoje u cijeloj dužini te su time osigurani i sprečavaju curenje sadržaja. Takve se vrećice preporučuju kod obilnog sadržaja, najčešće ileostome.

7.6. Podložne pločice

Podložna pločica lijepi se na kožu oko stome, pomaže u zaštiti kože od otpadnih tvari iz stome i služi za postavljanje stoma vrećice. Mogu biti izrađene od više materijala i raznih vrsta ljepljivosti. Napravljene su tako da imaju veliku sposobnost prijanjanja uz kožu što je izrazito bitno. Bitno je da se pločica prije primjene zagrije na temperaturu tijela kako bi se za nekoliko sekundi nakon primjene savršeno prionula uz kožu. Mogu biti sa:

- fleksibilnim obrubom ili u cijelosti od hidrokolojne mase
- ravne ili konveksne- kod uvučenih stoma
- modelirajuće – tada je potrebno prstima modelirati prema obliku i veličini stome
- tvornički priređene/izrezane ili za osobno izrezivanje koje je tada potrebno izrezati posebnim škarama sa zaobljenim vrhom

7.7. Ostali pribor za njegu stome

Ponekad su male stvari razlika za pacijente. Zbog toga su danas razvijena rješenja za kvalitetan život osoba sa stomom. Primjenom određenih pomagala ili pribora mogu se znatno smanjiti tegobe pacijenta. Problematična stoma ne mora biti prepreka za kvalitetan život.

7.8. Pasta za stome

Postoje dvije vrste paste za stome.

- ljepljiva pasta s alkoholom
- ljepljiva pasta bez alkohola

Ljepljiva pasta s alkoholom ispunjava nabore na koži, ožiljke i neravnine tvoreći tako glatku površinu. Tvori čvrsti, nepropusni sloj i produljuje vrijeme ljepljivosti diska ili vrećice te tako stvara dodatnu sigurnost. Sadrži alkohol pa se ne nanosi direktno na povrijeđenu, izjedenu ili ispucalu kožu. Kod takve kože potrebno je prethodno nanijeti puder koji sprečava nadražaj. Primjenjuje se kao:

- nepropusni sloj – primjena prije ili poslije stavljanja stoma pomagala ili se stavlja oko izrezanog otvora na strani diska koji će biti priljubljen uz kožu
- punilo – nanese se primjerena količina paste oko stome ne istiskajući previše odjednom te tako nastane glatka površina spremna za primjenu stoma pomagala

Ljepljiva pasta bez alkohola upotrebljava se na vlažnoj koži i vrlo dobro prianja i stvara zaštitni film. Može se primijeniti na kožne erozije koje su nastale kao rezultat pritiska ili djelovanjem enzima, kod fistula ili kožnih lezija. Pri samom uklanjanju zaštitnog filma paste ne oštećuje se novonastalo kožno tkivo. Primjenjuje se pri njezi peristomalne kože kod ileostome, kolostome i pri njezi fistula.[1]



Slika 7.2. Prikaz pasta za stomu (izvor: progress.com.sg)

7.9. Puder za oštećenu kožu oko stome

Puder se upotrebljava kao zaštita povrijeđene, izjedene ili ispucale kože. Upija vlagu i stvara podlogu za postavljanje diska ili vrećice. Nanosi se samo na povrijeđeno mjesto. Nakon pudera može se na povrijeđeno mjesto nanijeti ljepljiva pasta. Primjenjuje se na povrijeđeno mjesto na koje se obilno napraši puder i na tome mjestu puder se upije. Potrebno je odstraniti višak pudera koji nije upijen jer će uzrokovati slabije lijepljenje pomagala na tom mjestu. Puder se ne primjenjuje na zdravoj ili izliječenoj koži.



Slika 7.3. Prikaz stoma pudera (izvor: coloplast.hr)

7.10. Rupčići

Postoje dvije vrste rupčića. Ljepljivi rupčići i rupčići za uklanjanje ljepila. Ljepljivi rupčići nanose se na kožu ispod diska ili samoljepljive vrećice te tako stvaraju zaštitni prozirni film i pospješuju ljepljivost diska ili vrećice. Rupčići za uklanjanje ljepila služe kao pomoć pri čišćenju i uklanjanju ostatka ljepila ispod diska ili samoljepljive vrećice. Također olakšavaju uklanjanje ljepljive paste kako bi se što manje oštetila ionako osjetljiva koža tog područja.

7.11. Stoma kapa ili čep

Služi za prekrivanje stome u situacijama kad pacijent želi dodatnu diskreciju i slobodu kretanja. Vodootporan je, pogodan za kupanje , prilikom sportskih aktivnosti ili intimnih odnosa. Nema spremnik za stolicu. Postoje jednodijelni i dvodijelni stoma zatvarači a odabiru se prema sustavu vrećica koji se koristi.

7.12. Elastični remen za stoma pomagala

Bijeli elastični remen koji na oba svoja kraja ima nastavke izvedene od najlona (kopčanje na vrećicu) te podešivač duljine remena postavlja se oko struka i služi kao dodatno osiguranje pri uporabi određenih ostomijskih vrećica.



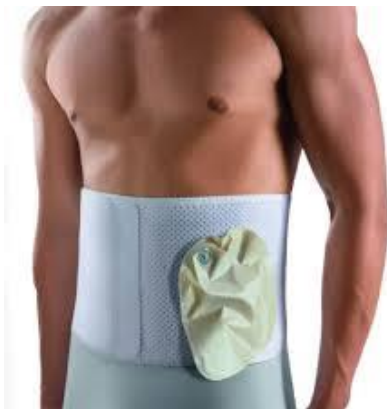Slika 7.4. Prikaz elastičnog remena za stomu (izvor: stoma-medical.hr)

7.13. Trbušni pojas za stomu

Odlike pojasa su da mu je prednja strana od jakog elastičnog tkanja kojem se ne osipaju očiće pri izrezivanju potrebnog otvora veličine stome. Ima prilagodljivi bočni i hrpteni steznik te prilagodljivo pričvršćivanje zbog tri okomite pasice. Indikacija za nošenje trbušnog pojasa je postoperativna trbušna kompresija.[6]

Primjena pojasa:

- točno postaviti trbušni pojas kako bi ispravno odredili mjesto izrezivanja otvora
- ucrtati mjesto otvora
- skinuti pojas i izrezati otvor



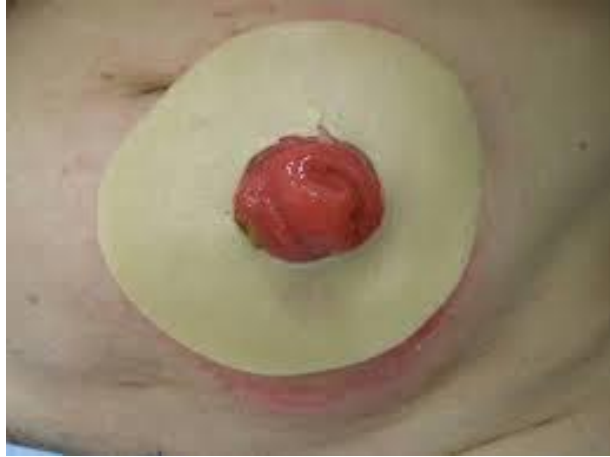Slika 7.5. Prikaz trbušnoga pojasa za herniju (izvor:braceability.com)

7.14. Eakin

Eakin je modelirajući podložak koji upija vlagu i tako štiti kožu od tjelesnih otpadnih tvari. Koristi se kada je koža oštećena, oguljena ili povrijeđena te joj je potrebna zaštita. Dvostruko ljepljiva modelirajuća smjesa može se oblikovati u trakice i ponovno spajati u prstenove radi popunjavanja neravnina na koži. Zaštitna brana oko stome štiti peristomalnu kožu te služi kao dodatni sloj za formiranje konveksnosti kod opuštene stome. Područje primjene:

- kao zaštitna brana oko fistula, rana i stoma
- kao punilo za neravnu kožu i izravnavanje područja primjene
- kao dodatni sloj za formiranje plitke do umjerene konveksnosti
- kao zaštitni „okvir“ oko rubova rane
- kao dodatna zaštita ispod vrećice za fistule i rane

Veći dio eakin kolutića trebao bi se odstraniti s kože kada se ukloni pločica ili vrećica. Nije potrebno ukloniti svaki i najmanji ostatak komadić s kože. Neće naškoditi koži ni na koji način.[6]



Slika 7.6. Prikaz primjene eakin koluta (izvor: eakin.eu)

8. Edukacija bolesnika o životu sa stomom

Moguće je sa stomom živjeti sasvim normalan život. Ljudi sa stomom su u potpunosti sposobni voditi normalan život u što se može ubrojiti obiteljski život, obavljanje poslovnih obaveza, bavljenje sportom i različitim aktivnostima, normalna komunikacija s prijateljima, kao i različita putovanja. Kad pacijent prebrodi strah i predrasude sama stoma neće ograničavati njegove aktivnosti. Ako je potrebno pacijentima se omogućuje i podrška psihologa ili psihijatra. U samom procesu oporavka nakon operacije često pacijentima izgleda nemoguće da se oni sami brinu za svoju stomu. No, kad se oporave i dobiju više snage, svakako im postaje lakše, brži su i naravno postaju efikasniji u njezi stome. Odlazak kući iz bolnice predstavlja izazov za svakog pacijenta, ali vrijeme je tu najvažniji faktor za oporavak. Postoji nekoliko segmenata u načinu života gdje je potrebna prilagodba zbog stome.[11]

Za vrijeme boravka u bolnici o stomi pacijenta brine medicinska sestra koja s vremenom educira pacijenta kako samostalno mijenjati vrećice i njegovati stomu. Potrebno je imati puno razumijevanja i dati pacijentu dovoljno vremena da sve nauči i razumije. Netko od uže obitelji uvijek je dobrodošao pri edukaciji jer može biti vrlo utješna spoznaja da mu netko i kod kuće može pomoći. Pacijent po odlasku iz bolnice mora znati samostalno demonstrirati promjenu stoma podložne pločice, vrećice te mora biti upoznat sa mogućim komplikacijama stome i neželjenih problema sa peristomalnom kožom.

8.1. Prehrana pacijenata sa stomom

Smjernice za prehranu pacijenata sa stomom svode se na konzumiranje zdrave, raznolike i uravnotežene prehrane koja se preporučuje i svojoj zdravoj populaciji. Ipak, svjestan odabir određenih namirnica može imati utjecaja na konzistenciju stolice, broj stolica, razvoj neugodnih mirisa i nadutosti. Kako bi pacijenti sa stomom mogli uživati u hrani, unoseći dovoljno energije i hranjivih tvari uz kontrolu eventualnih popratnih smetnji poželjno je voditi dnevnik prehrane uz evidenciju neugodnih smetnji kako bi se utvrdila podnošljivost namirnica. Iako razlikujemo ileostomu i kolostomu u oba slučaja je važno jesti polagano u redovitim čestim i malim obrocima. Potrebno je dobro žvakati, jesti u miru bez napetosti te izbjegavati žvakaće gume i pušenje. Kod ileostome je izgubljena funkcija debelog crijeva da

resorbira vodu i elektrolite pa dolazi do proljeva, mekih stolica i većeg broja stolica pa je važno je unositi veće količine tekućine. Preporučuje se konzumacija oralnih rehidracijskih otopina i namirnica s više soli. Sportski izotonični napitci i slični komercijalni napitci, kao i voćni sokovi, često sadrže povećanu količinu šećera te mogu i pogoršati smetnje.[6]

8.2. Mogući problemi vezani uz prehranu

Postoje namirnice koje mogu stvarati određene probleme pacijentima sa stomom. Problemi koji se najčešće javljaju su neželjeni plinovi, opstipacija i dijareja.

Plinovi koji izlaze na stomu su vrlo često neželjeni i stvaraju određenu nelagodu pacijentima. Ukoliko se oni u pojavljuju u toj mjeri da remete normalan život i funkcioniranje ili se zbog njih osjeća nelagodno, potrebno je pridržavati se nekoliko savjeta:

- jesti polako pri tome ne gutajući zrak
- ne razgovarati za vrijeme jela
- dobro sažvakati hranu
- jesti male količine hrane
- izbjegavati hranu koja nadima
- tekućinu uzimati poslije a ne za vrijeme jela

Izbjegavati namirnice koje izazivaju plinove. A to su: grah, grašak, pivo, gazirana pića, žvakaće gume, luk, gljive, orasi, začini, školjke, voće sa košticama.

Opstipacija također može biti veliki problem. Poznato je također da neke namirnice pogoduju stvrdnjavanju stolice pa ih treba uzimati u umjerenim količinama. Namirnice koje izazivaju opstipaciju su: banane, ribane jabuke s korom, grožđice, sušene borovnice, sok borovnica, bijeli, graham i kruh od pira, suhi kruh i dvopek, bijela riža, tjestenina, zobene pahuljice, griz, tapioka, čajevi (crni, zeleni, od lista borovice, maline, oraha, kupine, ploda šipka), kuhani krumpir i mrkva, bundeva, čokolada, kakao prah, kakao na vodi, tvrdi sir, orašasti plodovi, kokosovo brašno, maslac od kikirikija, namirnice bogate pektinom (ribana jabuka, marelice, banane, jagode, brusnice, kupine, dunja, mrkva i povrće općenito). [3]

Mogućnost pojave opstipacije može se spriječiti redovitim uzimanjem sljedećih namirnica: vode, vode obogaćene magnezijem, pića s kofeinom, nerazrijeđenih sokova, svježe povrće,

kelj, luk, mahunarke, grah, špinat, lanene sjemenke, sok kiselog kupusa, salate, sirovo voće, smokve, sušene šljive, sok i kompot od šljiva, integralni proizvodi od žitarica, napitci s probioticima, biljni čajevi (list sene, krkovine), indijski trputac.[3]

Dijareja osim tehničkih problema koje stvara vezanih uz učestalu promjenu vrećice i podložne pločice, stvara i značajan gubitak tekućine i elektrolita u organizmu te mora biti ozbiljno shvaćena. Uzroci proljeva mogu biti različiti: nikotin, alkoholna pića, pivo, pića s kofeinom, jaki začini, jako pečena jela, sladila poput sorbitola, određeno voće te pretjerani unos voćnih sokova.

8.3. Svakodnevni život sa stomom

Nakon operacije stome ljudi su skloni vjerovati kako se ne mogu vratiti natrag u svoj uobičajeni životni ritam. Teško je prihvatiti činjenicu da nadalje treba nositi stoma-vrećicu. S vremenom ustanove da zapravo mogu živjeti skoro kao i ranije. U normalnim okolnostima skoro se uopće ne može zamijetiti da netko nosi stoma-vrećicu. Vrećica ne proizvodi zvuk i sigurna je od mirisa. Povratak na posao ovisi isključivo o zdravstvenom stanju i snazi pacijenta. Bolesnicima koji su prošli veći kirurški zahvat ne preporučuje se obavljanje teških poslova gdje je potrebno dizanje, sve dok trbušni mišići potpuno ne srastu, za što je potrebno više mjeseci.[10]

8.4. Odijevanje

Kada se nosi svakodnevna odjeća vrećicu nitko ne može zamijetiti. Slobodno se može koristiti udobna odjeća na koju su pacijenti naviknuli. Ne preporučuje se nošenje odjeće uskoga kroja koja steže. Treba voditi računa o tome da se ne steže stoma vrećica remenom ili steznikom. Postoji i posebno dizajnirana odjeća za muškarce sa stomom: donje rublje, bokserice sa visokim strukom te kupaće gaće. Postoji također i dizajnirana odjeća za žene a to su: kupaći kostimi, donje rublje, spavaćice i hulahopke s visokim strukom. Pri markiranju mjesta izvedbe stome uzeti u obzir odjevne navike bolesnika i životni stil.[9]

8.5. Povratak na posao

Povratak na posao se preporuča 8-12 tjedana nakon operacije, naravno to ovisi individualno o svakom pacijentu. On sam odlučuje kome će reći za stomu, važno je svakako planirati koliko želi da kolege znaju o stomi.

Prije samog povratka na posao bilo bi dobro razgovarati s poslodavcem o mogućnosti da se započne rad na pola radnog vremena prvih 2-4 tjedana. Većina poslodavaca bez ikakvih problema daje potporu i ima razumijevanje prema osobama sa stomom te su sretni ukoliko mogu pomoći.[10]

8.6. Kupanje

Osoba koja nosi stomu može se tuširati ili kupati jednako kao i prije. Voda za kupanje neće ući u stomu i neće je iritirati. Tuširati ili kupati se može jednako sa stoma-vrećicom kao i bez nje. Ostaci sapunice mogu utjecati na prianjanje ljepljive plohe na kožu stoga je potrebno odabrati sredstvo za održavanje higijene koje se lako odstranjuje s površine kože. Ne preporučuje se korištenje gelova za tuširanje i sapuna koji sadrže kremu. Kupanje u moru također je moguće. Kako bi se spriječili znatizeljni pogledi ostalih ljudi smanjuje primjena posebno dizajniranih kupaćih kostima za muškarce i žene te primjenom stoma čepa.[6]

8.7. Kretanje i sport

Većina osoba sa stomom može ići na izlete, baviti se vrtlaranjem i sportom jednako kao i prije operacije. Izuzetak čine oni sportovi koji iziskuju teške fizičke napore, kao npr. dizanje utega. Stoma sama po sebi ne sprječava tjelovježbu a sve ovisi o tome koliko se osoba osjeća sposobnom. Prije samog početka vježbanja potrebno se konzultirati sa doktorom ili stoma sestrom, pogotovo ako postoji još koja dijagnoza bolesti.[10,6]

8.8. Seksualni život

Samo postojanje stome i pločice s vrećicom ne predstavlja ograničenje u seksualnim aktivnostima, a značajni i ispunjavajući intimni odnosi su itekako mogući. Zbog stome se ne gubi muškost, ni ženstvenost. Međutim, potrebna je i želja osobe da pobijedi strah i predrasude u pogledu intimnih odnosa. Važno je s partnerom otvoreno razgovarati o novonastaloj situaciji kako bi se izbjegle nepotrebne brige i problemi. Prije spolnog odnosa može se staviti manja vrećica, stoma kapica ili koristiti posebne čepiće za stomu. Kod trajne kolostome i operacije po Milesu katkad se nažalost ne može izbjeći određeni stupanj oštećenja. U najtežim slučajevima muškarci ne mogu postići erekciju a žene mogu osjetiti nelagodu za vrijeme seksualnog čina zbog smanjene vlažnosti vagine i suženja vaginalnog otvora. [10]

8.9. Lijekovi

Ukoliko je osoba prije postavljanja stome koristila neki lijek potrebno je uzimati ga i dalje. Neki lijekovi mogu utjecati na ritam pražnjenja stolice te uzrokuju opstipaciju ili dijareju. Zato je potrebno za svako uzimanje lijekova konzultirati se sa liječnikom ili farmaceutom.[10]

9. Povijest enterostomalnih terapeuta

Norma Gill je bila mlada i vitalna žena oboljela od ulceroznog kolitisa koji ju je veoma mučio. Majka četvero djece konačno se počela osjećati puno bolje nakon što joj je izvedena ileostoma. Tijekom svojeg vlastitog oporavka, Norma je postala zainteresirana za rad sa ostalim bolesnicima koji imaju izvedene ileostome. Mnogi pacijenti, poput njezine bake, morali su nositi zavoje jer vrećice nisu bile dostupne. Ostalim pacijentima iz Akrona u kojem je Norma živjela, ponudila je naputke koji bi im bili od velike pomoći za prilagodbu i daljnji život.[5]

Nakon tri godine neformalnih konzultacija, Norma je konačno pronašla svoj pravi put a to je put do svjetski vodećeg kirurga na crijevima, doktora Ruperta Turnbolla iz bolnice u Clevelandu. Bila mu je potrebna pomoć nekoga tko bi bio poveznica između njega i pacijenta. Nekoga tko bi svojom voljom i trudom pružio pomoć, njegu i znanje pacijentima sa stomomom.[5]

Dinamična Norma Gill odlučila je da je prava osoba za taj posao. Tog se dana, listopada 1958. godine rodila eneterostomalna terapija. I zato možemo smatrati da su doktor Rupert Turnbull i Norma Gill, „otac“ i „majka“ enterostomalne terapije.[5]

Radom u bolnici u Clevelandu za koji je Norma dobivala plaću, postala je prvi profesionalni eneterostomalni terapeut. Njezina je reputacija velikom brzinom rasla a rasao je i broj pacijenata koji trebaju njezinu pomoć. Do 1961. Godine bila je očajna pomoć za dodatnim terapeutima pa su Norma i Turnball otvorili prvu školu za educiranje enterostomalnih terapeuta. [5]

Norma Gill je bila lider s vizijom, kreativnošću i inovacijom. Kao osnivač i prvi predsjednik Svjetskog vijeća Enterostomalnih terapeuta (WCET), međunarodno je priznata kao prvi eneterostomalni terapeut na svijetu.

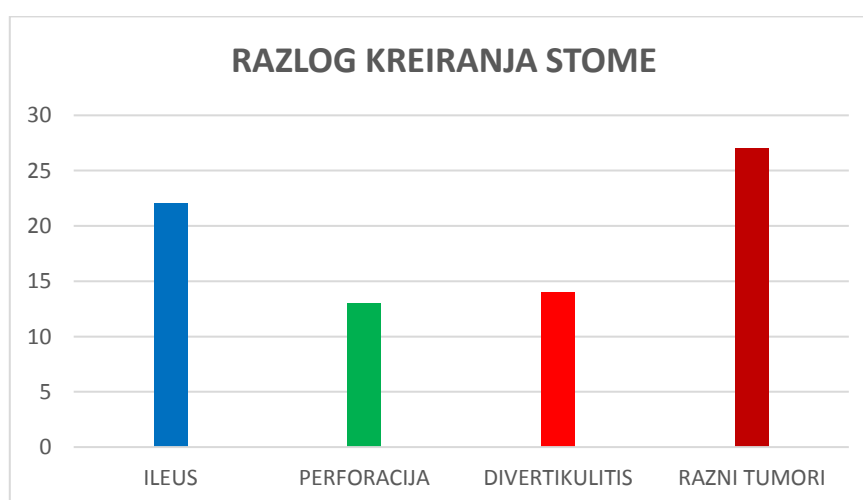
Norma Gill zaklada nastala je u njezinu čast pod pokroviteljstvom WCET i priznata joj je nagrada za životno djelo u području enterostomalne terapije i njezina predanost pomaganju drugima.

10. Analiza stoma kreiranih u KB Sveti Duh

Učinjena je retrospektivna analiza podataka o abdominalnim stomama u 2015. godini na abdominalnom odjelu KB Sveti Duh u Zagrebu. Analizom je obuhvaćeno 76 pacijenata kojima su kreirane stome. Svi su pacijenti bili hospitalizirani i zbrinjavani na Odjelu za abdominalnu kirurgiju u razdoblju od 1.siječnja 2015. do 1.siječnja 2016. Kriteriji za odabir ispitanika bio je postavljanje stome u tom periodu. Prikupljeni su podaci vezani uz:

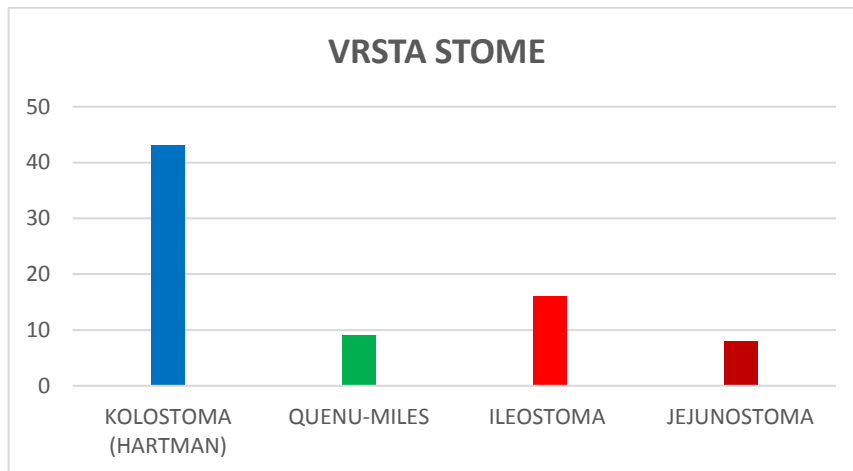
- razlog kreiranja stome
- vrsta stome
- odnos privremenih i trajnih
- odnos planiranih i hitnih
- odnos muškaraca i žena

Podaci su obrađeni i prikazani u računalnom programu Microsoft Excel. Prilikom prikupljanja podataka osigurano je poštivanje temeljnih i etičkih principa. Očuvana je privatnost ispitanika i zaštićen je njihov identitet. Analiza je izrađena na temelju podataka iz protokola u operacijskoj sali. Svrha je bila prikupiti podatke o broju kreiranih stoma KB Sveti Duh u jednogodišnjem razdoblju. Podaci su razvrstani prema indikacijama, vrsti, hitnoći, spolu i trajanju.



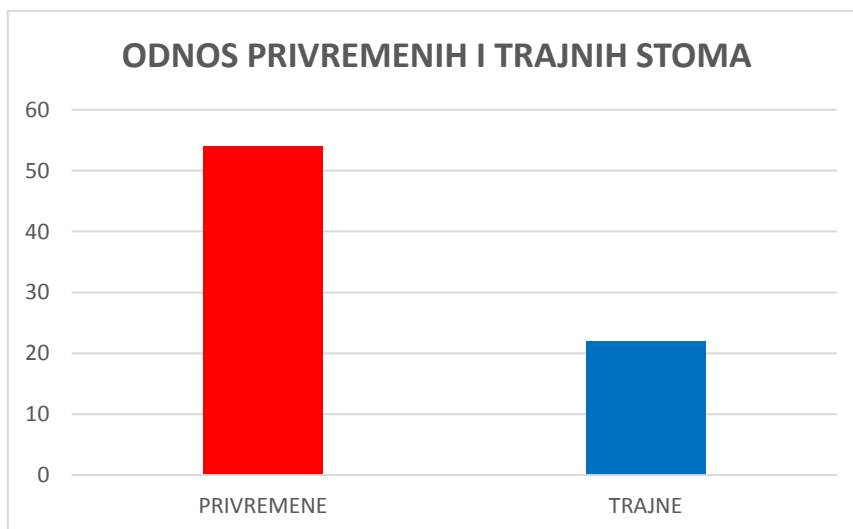
Graf 10.1. Razlozi kreiranja stome (prema podacima iz protokola operacijske sale)

Graf 10.1. Najčešća indikacija za kreiranje stome u navedenom razdoblju su razni tumori koji iznosi 35,52% ukupnih indikacija. Zatim slijedi ileus, pa divertikulitis a najmanje indikacija za postavljanje stome bilo je zbog perforacije.



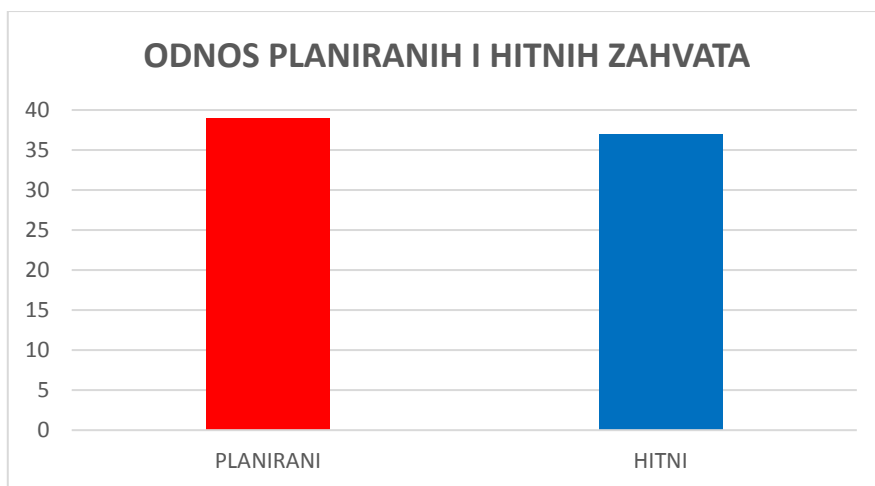
Graf 10.2. Vrste izvedenih stoma (prema podacima iz protokola operacijske sale)

Graf 10.2. Prikazuje vrste izvedenih stoma. Tako su najčešće napravljene kolostome prema Hartman operaciji koji iznosi 57,89%. Zatim slijedi izvođenje ileostome, pa Quenu-miles najmanje ih je izvedenih ileostoma.



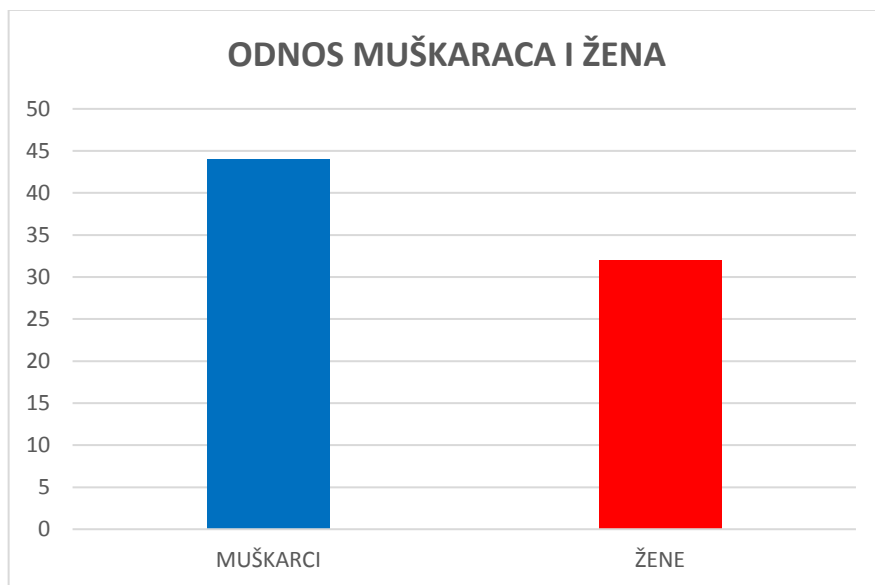
Graf 10.3. Odnos privremenih i trajnih (prema podacima iz protokola operacijske sale)

Graf 10.3. Odnos privremenih i trajnih stoma. Statistika pokazuje kako su privremene stome više nego dvostruko češće.



Graf 10.4. Odnos planiranih i hitnih zahvata (prema podacima iz protokola operacijske sale)

Graf 10.4. Prikazuje odnos planiranih i hitnih zahvata koji je gotovo podjednak. Planiranih zahvata bilo je 51,31%, dok je hitnih bilo 48,68 %.



Graf 10.5. Odnos muškaraca i žena (prema podacima iz protokola operacijske sale)

Graf 10.5. Prikazuje odnos muškaraca kod kojeg veći postotak od 57,89% bio muškaraca a 42,1% žena.

10.1. Rasprava

U ovom skromnom uzorku od 70-ak pacijenata istraženi su uzroci kreiranja stome u KB Sveti duh u godinu dana. Svrha je bila prikupiti podatke o broju kreiranih stoma u jednogodišnjem razdoblju. Podaci su razvrstani prema indikacijama, vrsti, hitnosti, spolu i trajanju. Analiza je izrađena na temelju podataka iz protokola u operacijskoj sali.

Rezultati su pokazali da se najčešće radi o planiranim zahvatima i to zbog raznih tumora. Zatim slijedi ileus, pa divertikulitis a najmanje indikacija za postavljanje stome bilo je zbog perforacije. Stome koje su izvedene najčešće su privremene a nekoliko pacijenata je u tom periodu bilo na zatvaranju stome. Statistika pokazuje kako su privremene stome više nego dvostruko češće.

Tako su najčešće napravljene kolostome prema Hartman operaciji , zatim slijedi izvođenje ileostome, pa Quenu-miles a najmanje je bilo izvedenih ileostoma.

Ovim podacima došla sam do saznanja da je markiranje stoma naša budućnost s obzirom da je planiranih operacija više nego hitnih moguće je napraviti preoperativno markiranje pacijentima te im tako uvelike omogućiti bolji i kvalitetniji život.

Kreiranje stoma od vrsnih i iskusnih stručnjaka, s dobrim predoperativnim planom u koji je uključena i medicinska sestra ili sestre koje su ujedno zatim i zadužene za skrb o stomama mogli bi smanjiti komplikacije a pacijentima omogućiti kvalitetniji život. Potrebna je izrada daljnjih znanstvenih istraživanja o stomama kako bi nam više podataka omogućilo kvalitetniji pristup.

11. Zaključak

Izvođenje stome nije hendikepirajuća procedura. Njeno izvođenje svakako dovodi do promjena u kvaliteti života u smislu fizičke, psihičke, socijalne i duhovne dobrobiti. Živjeti kvalitetno sa stomom je moguće. Kvalitetno kreiranje stoma ne ovisi samo o vještom i iskusnom kirurgu već o vrlo dobroj suradnji svih članova tima. Liječnici operateri, medicinske sestre, liječnici specijalizanti, fizioterapeuti, stručni suradnici i ostali članovi, moraju biti usko povezani imati dobru suradnju da bi naši pacijenti imali najbolju moguću skrb. Vrlo bitna je dobra preoperativna priprema pacijenta i operatera kako bi se komplikacije svele na najmanju moguću mjeru.

Prije svakog operativnog zahvata kreiranja abdominalne stome bitno je planiranje izvođenja stome, bilo da se radi o planiranom ili hitnom zahvatu. Prije operacijsko markiranje i pozicioniranje stome nije još uvijek rutinska praksa u većini bolnica u Republici Hrvatskoj. Diljem svijeta provodi se s ciljem sprečavanja brojnih poslije operacijskih komplikacija te podizanja razine kvaliteta života bolesnika sa stomom. Svjetske znanstvene studije ukazuju na brojne prednosti prije operacijskog markiranja te ga svrstavaju u najvažniji dio adekvatne pripreme. Poželjno je da svi članovi tima sudjeluju u preoperativnom markiranju stome iako je zbog nedostatka kadra to nemoguće, bolje je da ga napravi bilo tko od članova tima nego nitko. Optimalno mjesto postavljanja stome može spriječiti postoperativne poteškoće koje se javljaju naknadno kao što su curenje sadržaja ispod podložne pločice, problemi s postavljanjem podložne pločice, iritacija kože, bol, teško fizičko i emocionalno stanje. Prilikom postavljanja bitno je da pacijent potvrdi da vidi mjesto postavljanja stome. Preoperativnim markiranjem smanjuje se hospitalizacija za otprilike 4-5 dana.

Abdominalna stoma predstavlja za bolesnika određeni invaliditet. Važnu ulogu u resocijalizaciji takvih bolesnika imaju operater i medicinska sestra koji predstavljaju "prvi ešalon" u kompleksnom postupku resocijalizacije, a kasnije odgovarajući klubovi nosioca arteficialnih stoma. Oni okupljaju bolesnike sa stomama, upućuju ih u tehnike njege i kontrole stome i pružaju cjelokupnu stručnu pomoć u svezi sa stomama. Ako je stoma inadekvatno kreirana i zbog toga postoji njezina loša funkcija ili je njena kontrola neadekvatna, tada život osobe sa stomom postaje težak i vrlo često nepodnošljiv.

Edukaciju o stomama i životu sa stomom najčešće izvode medicinske sestre na svim razinama zdravstvene zaštite.

Postoji problem nedostatka enterostomalnih terapeuta u Republici Hrvatskoj kao posebno educiranog i specijaliziranog kadra, kojeg kao takovog već više od 30 godina imaju gotovo sve razvijene zemlje svijeta. U Republici Hrvatskoj škola za eneterostomalne terapeute ne postoji. Stoga se znanje koje imamo prenosi na raznim kongresnim okupljanjima ili pak u društvima. Jedino takvo društvo koje postoji je DMSTDK –Društvo medicinskih sestara/tehničara digestivne kirurgije koje je osnovala dipl.med.sestra Vesna Konjevoda, 2015. godine i čiji sam aktivni član.

Pacijenti sa stomom moraju biti upoznati sa svim pomagalima koja im mogu pomoći u zbrinjavanju njihove stome. Zadaća medicinske sestre je da ih poduči kako živjeti sa stomom te kako se o njoj brinuti. To obuhvaća postavljanje i skidanje podložne pločice, mijenjanje vrećice te primjenu svih pomagala, kao i psihološku pomoć pri prihvaćanju novonastalog stanja. Vrlo bitna za pacijente je i integracija u poznato okruženje i podrška obitelji. Nije potrebno svima govoriti o svojoj stomi. Obitelj s kojom se živi i koja u svakom trenutku može pripomoći, lakše je razgovarati i imaju više razumijevanja za razgovor bez nelagode.

Pacijenti sa stomom moraju znati da njihov život ne prestaje zato što imaju stomu. Oni mogu imati jednako kvalitetan život kao i ljudi bez nje te nastaviti svoj život dalje. Mogu normalno hodati, šetati, baviti se sportom, plivati, ići na posao, družiti se sa dragim ljudima i baviti se svime onime što ga usrećuje.

Na malom uzorku od 70–ak pacijenata istraženi su najčešći uzroci kreiranja stoma u KB Sveti Duh u jednogodišnjem periodu. Rezultati su pokazali da se najčešće radi o planiranim zahvatima i to zbog raznih tumora, stome koje su izvedene najčešće su privremene i izvedene su kod muškaraca.

U Varaždinu,

12. Literatura

- [1] P. A. Cotaldo, J. MacKeigan; Intestinal stomas:Massachusetts, 2004
- [2] S. Kalauz: Visoka zdravstvena škola Zagreb, 2000, Zdravstvena njega kirurških bolesnika sa odabranim specijalnim poglavljima
- [3] www.stomaatje.com; dostupno 15.08.2016.
- [4] O kolostomi s razumijevanjem, Vodič za nove pacijente; Stoma medical 2014.
- [5] www.wcetn.org/norma -n -gil -foundation ; dostupno 18.06.2016.
- [6] www.coloplast.hr : dostupno 21.08.2016.
- [7] T.Francone; Overview of surgical ostomy for fecal diversion; www.uptodate.com dostupno 18.6.2016.
- [8] R.G.Landmann;Routine care of patients with an ileostomy or colostomy and managment of ostomy complications; www.uptodate.com ; dostupno 18.06.2016.
- [9] R.Pongrac; Stoma-izazov u abdominalnoj kirurgiji,diplomski rad,Sveučilište Sjever,Sestrinstvo,Varaždin,2016.
- [10] Živjeti sa stomom; Coloplast 2008.
- [11] Moj Glas; <http://www.kbsd.hr/Casopis-Moj-glas-Glasnik-medicinskih-sestara-i-tehnicara>; dostupno 25.08.2016.



**IZJAVA O AUTORSTVU
I
SUGLASNOST ZA JAVNU OBJAVU**

Završni/diplomski rad isključivo je autorsko djelo studenta koji je isti izradio te student odgovara za istinitost, izvornost i ispravnost teksta rada. U radu se ne smiju koristiti dijelovi tuđih radova (knjiga, članaka, doktorskih disertacija, magistarskih radova, izvora s interneta, i drugih izvora) bez navođenja izvora i autora navedenih radova. Svi dijelovi tuđih radova moraju biti pravilno navedeni i citirani. Dijelovi tuđih radova koji nisu pravilno citirani, smatraju se plagijatom, odnosno nezakonitim prisvajanjem tuđeg znanstvenog ili stručnoga rada. Sukladno navedenom studenti su dužni potpisati izjavu o autorstvu rada.

Ja, ŽELJKA MIHOVIĆ (ime i prezime) pod punom moralnom, materijalnom i kaznenom odgovornošću, izjavljujem da sam isključivi autor/ica završnog/diplomskog (obrisati nepotrebno) rada pod naslovom EDUKACIJA BOLESNIKA O ŽIVOTU SA STOMAKOM (upisati naslov) te da u navedenom radu nisu na nedozvoljeni način (bez pravilnog citiranja) korišteni dijelovi tuđih radova.

Student/ica:

(upisati ime i prezime)

Željka Mihović
(vlastoručni potpis)

Sukladno Zakonu o znanstvenoj djelatnosti i visokom obrazovanju završne/diplomske radove sveučilišta su dužna trajno objaviti na javnoj internetskoj bazi sveučilišne knjižnice u sastavu sveučilišta te kopirati u javnu internetsku bazu završnih/diplomskih radova Nacionalne i sveučilišne knjižnice. Završni radovi istovrsnih umjetničkih studija koji se realiziraju kroz umjetnička ostvarenja objavljuju se na odgovarajući način.

Ja, ŽELJKA MIHOVIĆ (ime i prezime) neopozivo izjavljujem da sam suglasan/na s javnom objavom završnog/diplomskog (obrisati nepotrebno) rada pod naslovom EDUKACIJA BOLESNIKA O ŽIVOTU SA STOMAKOM (upisati naslov) čiji sam autor/ica.

Student/ica:

(upisati ime i prezime)

Željka Mihović
(vlastoručni potpis)

Popis slika

Slika 2.1. Prikaz stome (vlastiti izvor, autor/Ž.M)

Slika 2.2 .Prikaz bipolarnog anus (izvor:healdove.com)

Slika 5.1. Prikaz pribora za promjenu podložne pločice i vrećice

(izvor: colectomythoughts.blogspot.com)

Slika 5.2. Prikaz preoperativnog markiranje stome/ Inspekcija u sjedećem položaju

(Izvor:autor.Ž.M)

Slika 5.3. Prikaz preoperativnog markiranje stome/ Inspekcija u stojećem položaju

(Izvor:autor.Ž.M)

Slika 5.4. Prikaz preoperativnog markiranje stome / Inspekcija u ležećem položaju

(Izvor:autor:Ž.M)

Slika 5.5. Prikaz- preoperativno markiranje stome /zamišljen trokut/ pupak – lijevi rub zdjelice – središnja točka stidne kosti (Izvor:autor.Ž.M)

Slika 5.6. Prikaz označavanja zamišljene točke markerom – sjedeći

(Izvor:autor.Ž.M)

Slika 5.7. Prikaz provjere označenog mjesta u stojećem položaju (Izvor:autor.Ž.M)

Slika 5.8. Prikaz potvrde pacijenta da vidi mjesto stome (Izvor:autor.Ž.M)

Slika 6.1. Prikaz retrakcije stome (izvor: westenschools.com)

Slika 6.2. Prikaz nekroze stome (Izvor:autor .Ž.M)

Slika 6.3. Prikaz parastomalne hernije (izvor: wocn.org)

Slika 6.4. Prikaz prolapas stome (izvor:aibolita.com)

Slika 6.5. Prikaz stenoze stome (izvor:link.springer.com)

Slika 7.1. Prikaz stoma podložnih pločica i vrećica (izvor: wellandmedical.com)

Slika 7.2. Prikaz paste za stomu (izvor:progress.com.sg)

Slika 7.3. Prikaz stoma pudera (izvor:coloplast.hr)

Slika 7.4. Prikaz elastičnog remena za stomu (izvor: stoma-medical.hr)

Slika 7.5. Prikaz trbušnog pojasa za herniju (izvor:braceability.com)

Slika 7.6. Primjena eakin koluta (izvor:eakin.eu)

Graf 10.1. Razlozi kreiranja stome (prema podacima iz protokola operacijske sale)

Graf 10.2. Vrste izvedenih stoma (prema podacima iz protokola operacijske sale)

Graf 10.3. Odnos privremenih i trajnih (prema podacima iz protokola operacijske sale)

Graf 10.4. Odnos planiranih i hitnih zahvata (prema podacima iz protokola operacijske sale)

Graf 10.5. Odnos muškaraca i žena (prema podacima iz protokola operacijske sale)

